ELECTROCARDIOGRAFIA PRACTICA

LESION, TRAZADO E INTERPRETACION

DUBIN

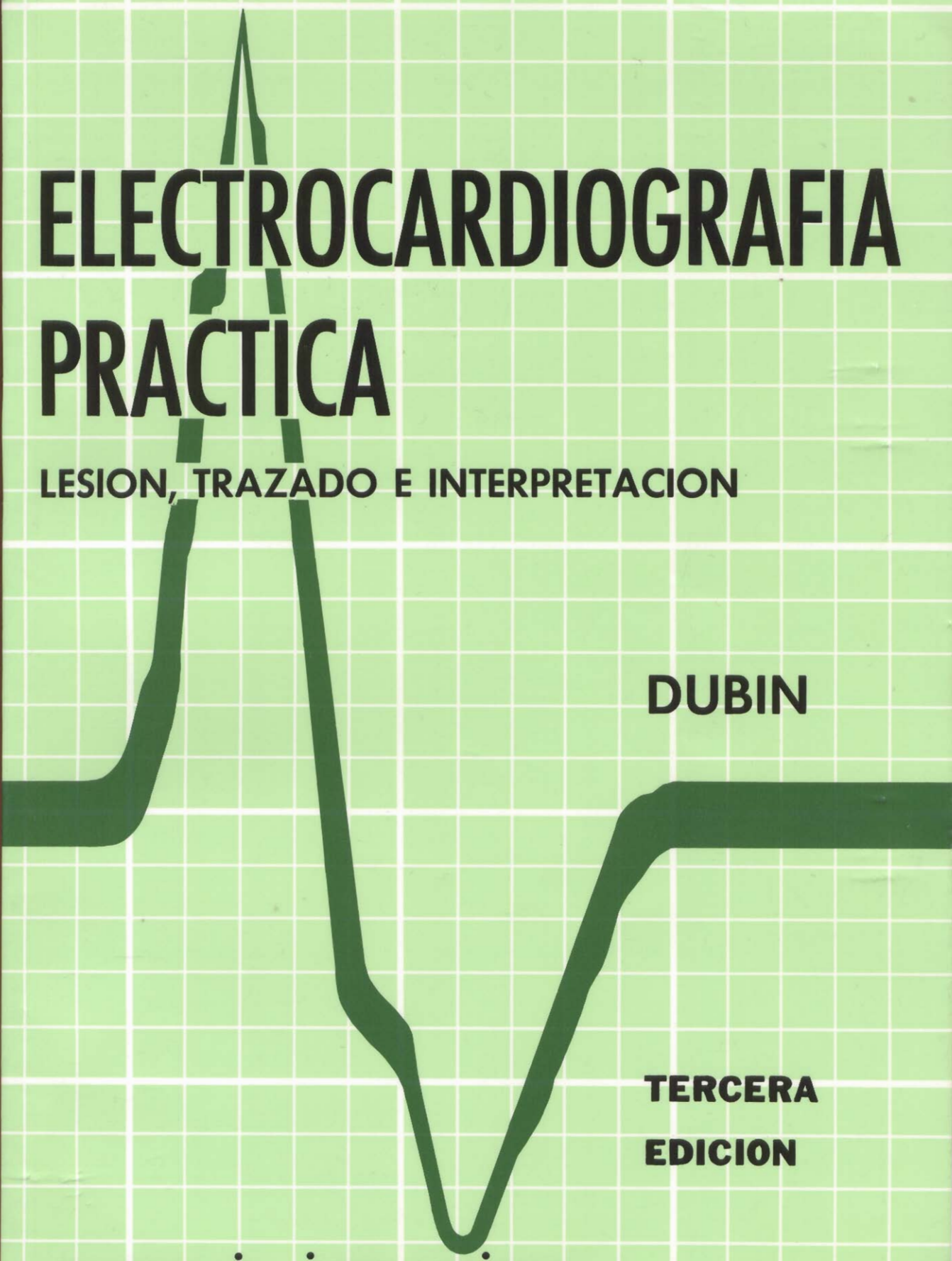

TERCERA EDICION

McGRAW-HILL INTERAMERICANA

TERCERA EDICION

ELECTROCARDIOGRAFIA PRACTICA

LESION, TRAZADO E INTERPRETACION

DR. DALE DUBIN

Traducido al español por
DR. ROBERTO FOLCH FABRE

NUEVA EDITORIAL
INTERAMERICANA S. A. de C. V.
México - España - Nueva York - Brasil - Colombia - Venezuela
México, D. F.

INDICE

Fundamentos 1
Frecuencia 44
Ritmo 72
Eje 150
Hipertrofia 189
Infarto 204
Alteraciones diversas 246
Esquema seriado de interpretación rápida de los EKG 267
Trazos de EKG 279
Indice alfabético 293



El electrocardiograma (EKG) es un registro utilísimo de la función del corazón (actividad eléctrica).

El electrocardiograma suele designarse por las letras _____, y nos da una información muy útil acerca de la _____ del corazón.

EKG
función

NOTA: Durante años, los médicos utilizaron las letras EKG para designar el electrocardiograma (principalmente en América). La "K" substituye la "C" de "cardio", para evitar confusión con EEG (de electroencefalograma, registro de ondas cerebrales) porque para el oído ECG y EEG se parecen (además, ECG podría significar electrocorticograma, de corteza cerebral). Aunque algunos todavía emplean las siglas ECG, de ahora en adelante nos referiremos al electrocardiograma como EKG, terminología más común.

El electrocardiograma se inscribe sobre una tira de papel cuadriculado y constituye un _____ permanente de la actividad cardiaca.

registro

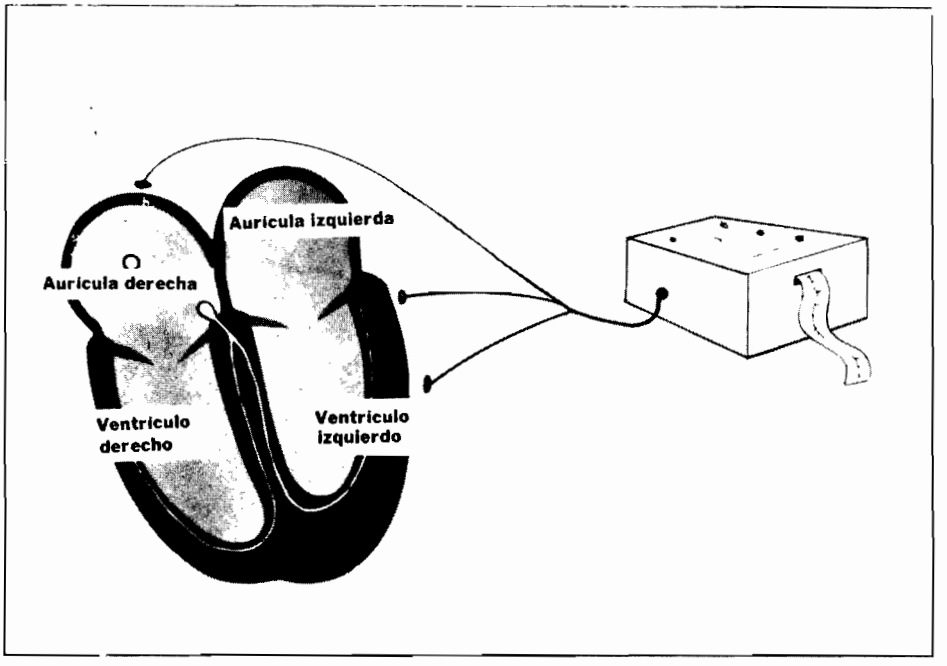

El electrocardiograma registra los impulsos eléctricos que estimulan el corazón y producen su contracción.

La información registrada en el EKG representa los impulsos_____del corazón. eléctricos

Estos impulsos eléctricos representan varias etapas de la_____del corazón. estimulación

NOTA: El EKG suministra también información útil acerca del corazón durante las fases de reposo y recuperación.

Cuando el músculo cardiaco se estimula eléctricamente, se_____. contrae

NOTA: La finalidad de este dibujo es presentarle el corte esquemático del corazón que seguiremos empleando en todo el libro. Seguramente usted habría identificado las distintas cavidades sin los letreros, pero los puse de todas formas.

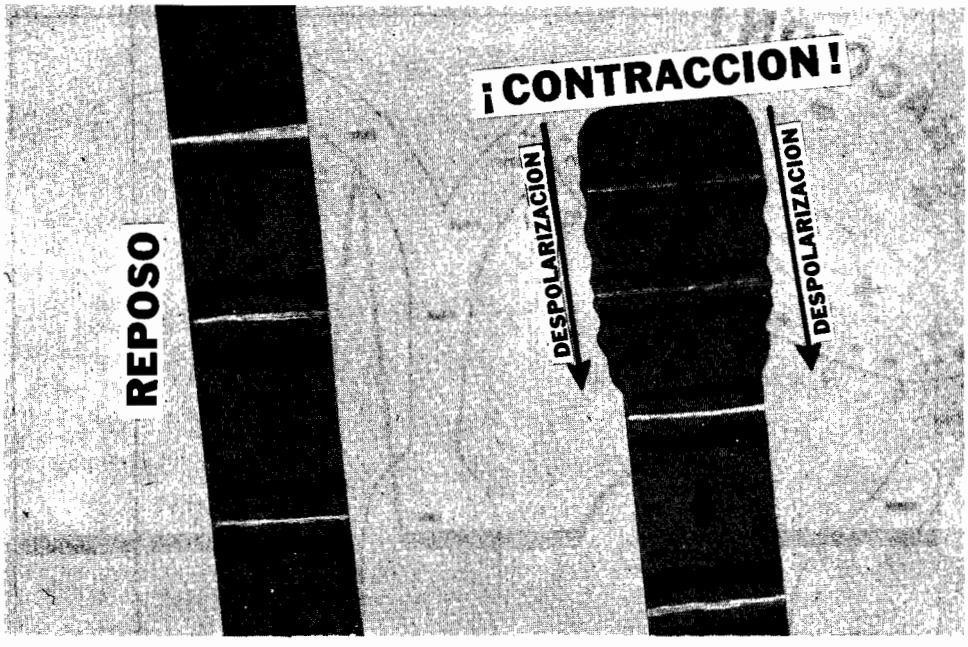

Las células cardiacas en reposo se encuentran cargadas o polarizadas; pero la estimulación eléctrica las "despolariza", y se contraen.

En estado de reposo, las células del corazón están _____; el interior de la célula se encuentra cargado_____. polarizadas negativamente

NOTA: En sentido estricto, una célula polarizada en reposo tiene cargas negativas en su interior, positivas en su exterior. Para mayor sencillez, solo nos ocuparemos del interior de la célula miocárdica.

El interior de la célula miocárdica, que en general se encuentra cargado negativamente, se vuelve_____ cuando la célula recibe un estímulo para contraerse. positivo

La estimulación eléctrica de estas células musculares especializadas se llama_____y hace que se_____. despolarización contraigan

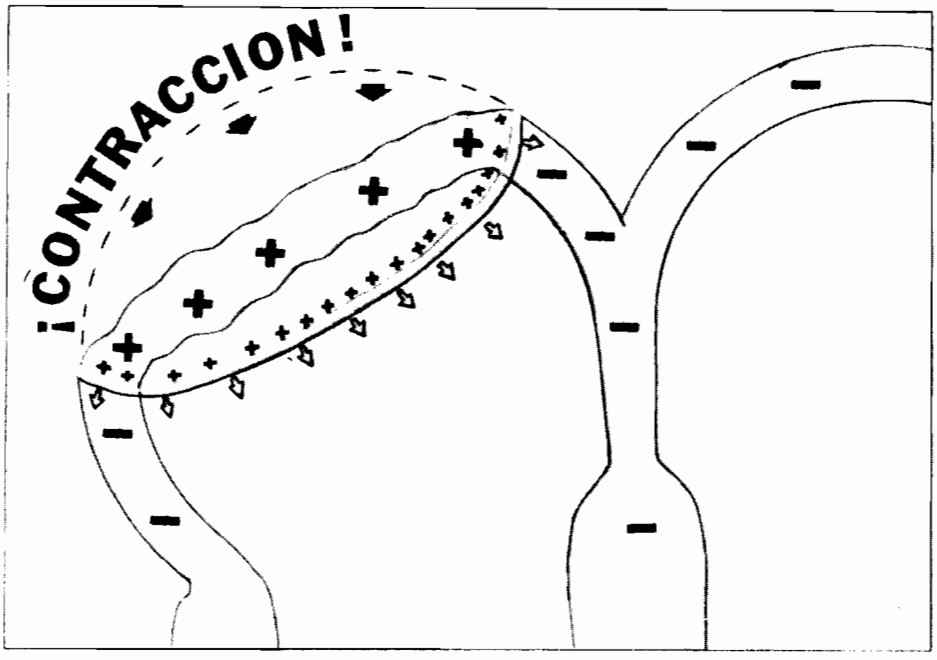

Por lo tanto, el corazón es recorrido por una onda progresiva de estimulación (despolarización) que produce contracción del miocardio.

Esta despolarización se puede considerar como una onda progresiva de cargas _____ dentro de las células. positivas

NOTA: La despolarización estimula las células del miocardio y hace que se contraigan cuando la carga en cada célula se vuelve positiva.

El estímulo eléctrico de la despolarización produce la contracción progresiva de las células del _____, miocardio conforme la onda de cargas positivas penetra a las células.

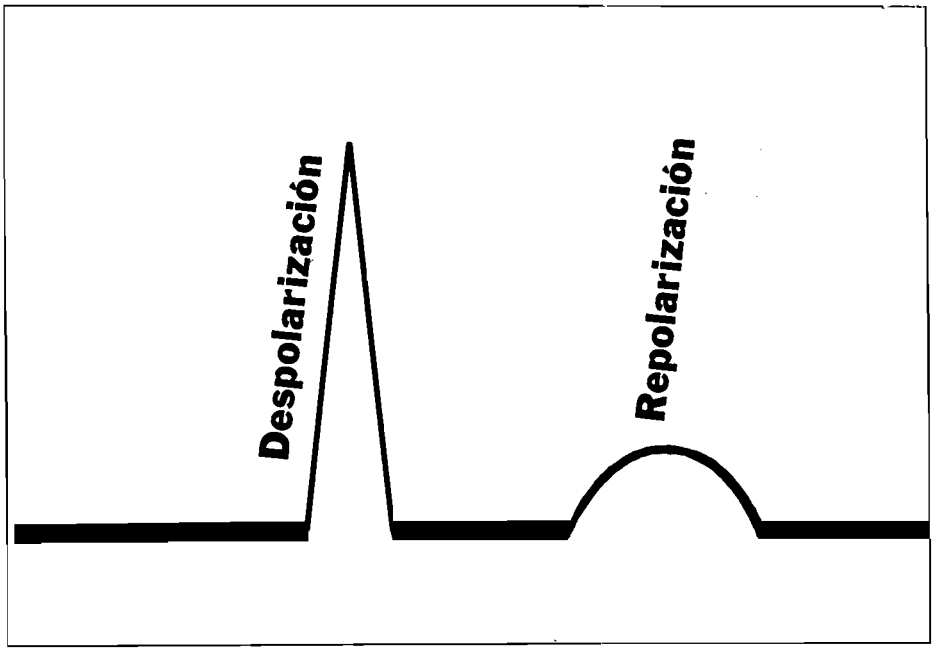

Las ondas de despolarización (el interior de las células se vuelve positivo) y de repolarización (las células recuperan su carga negativa) se registran en el EKG por el perfil presentado aquí.

La onda estimulante de despolarización comunica al interior de las células miocárdicas una carga _____. positiva

Durante la _____ las células del miocardio recobran su carga negativa. repolarización

NOTA: La repolarización es un fenómeno estrictamente eléctrico, y el corazón no presenta ningún movimiento durante esta actividad.

La estimulación del miocardio, o _____ , y la fase de recuperación, o _____,se registran en el EKG por las ondas de la figura. despolarización repolarización

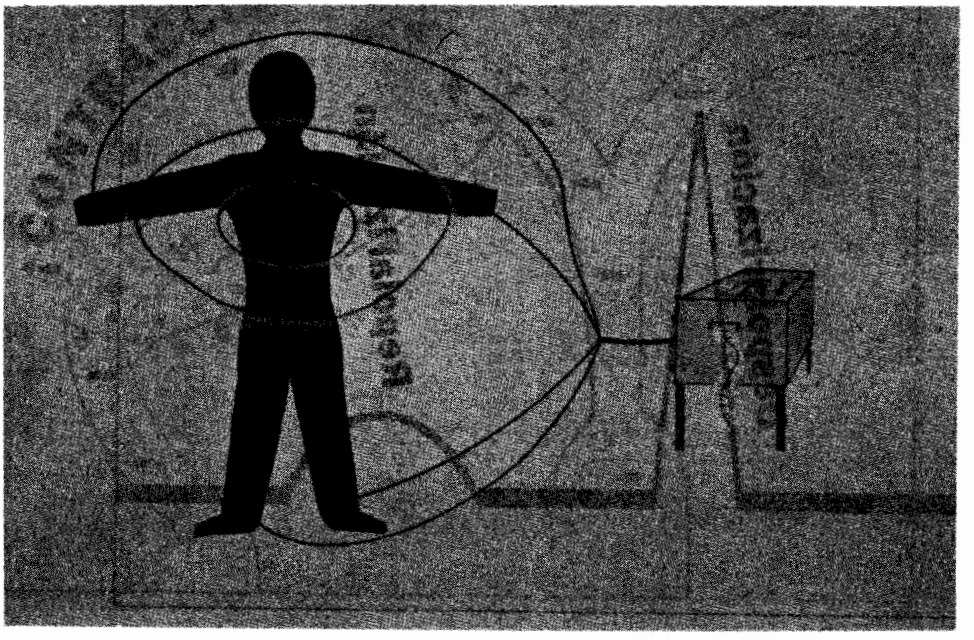

Cuando esta actividad eléctrica recorre el corazón, se puede captar con electrodos externos (sobre la piel) y se puede registrar como EKG.

Tanto la despolarización como la repolarización son fenómenos _____. eléctricos

La actividad eléctrica del corazón se puede registrar desde la _____ mediante un equipo de registro sensible. piel

El EKG es un registro de la actividad eléctrica del corazón a partir de _____, colocados sobre la piel. electrodos

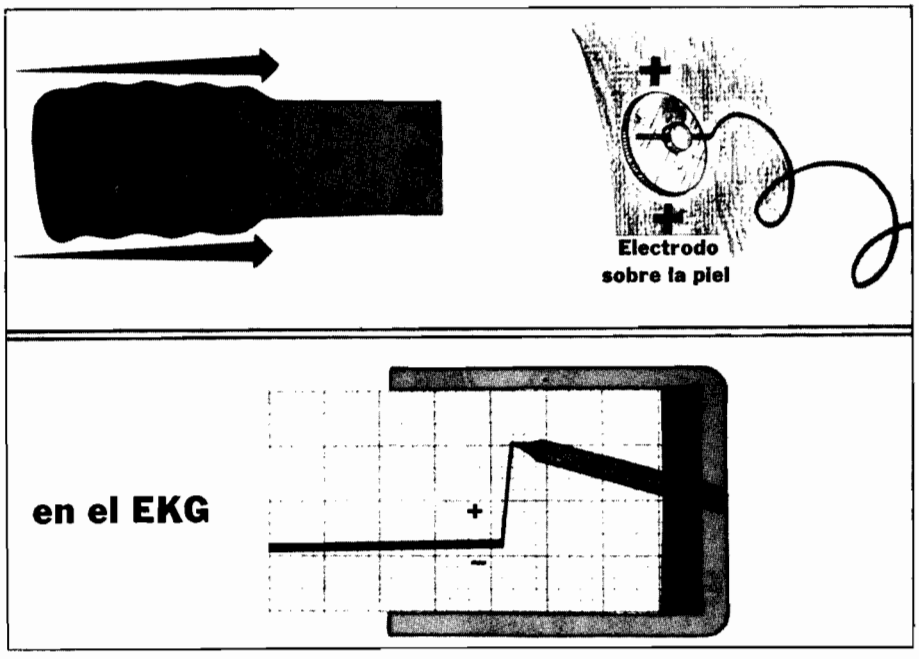

Cuando la onda positiva de despolarización en las células cardiacas se acerca a un electrodo positivo (sobre la piel), el electrocardiograma registra una deflexión positiva (hacia arriba).

Una onda de despolarización que avanza se puede considerar equivalente a una onda progresiva de cargas _____. positivas

Cuando esta onda de cargas positivas se acerca a un electrodo positivo sobre _____ ,se observa una deflexión simultánea hacia arriba en el EKG. la piel

Si usted observa en el EKG una onda hacia arriba (de despolarización), significa que en este momento un estímulo de despolarización se _____ de un electrodo positivo sobre la piel. acerca

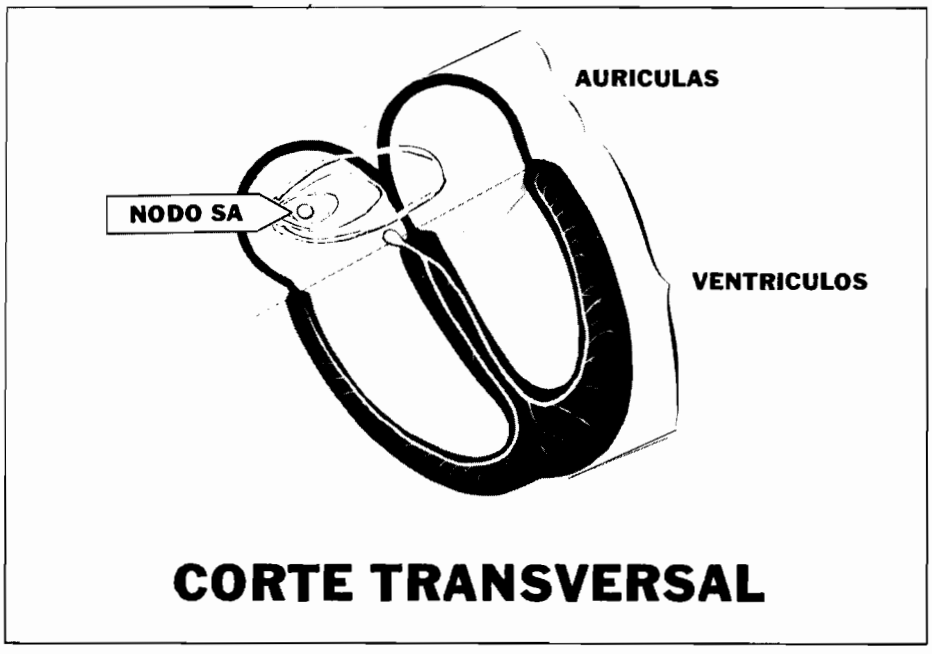

El nodo S A inicia el impulso eléctrico, que se extiende como onda y estimula ambas aurículas.

El _____, situado en la pared posterior de la aurícula derecha, inicia el impulso eléctrico para la estimulación del corazón. nodo S A

Esta onda de despolarización nace en el nodo S A y estimula ambas _____. aurículas

Cuando esta _____ de despolarización recorre las aurículas, produce una onda inmediata de contracción auricular. onda

NOTA: El estímulo eléctrico nacido en el nodo S A siempre se aleja radialmente del nodo en todas direcciones. Si la aurícula fuera un estanque de agua y se dejara caer un guijarro a nivel del nodo S A, nacería de dicho nodo S A una onda circular creciente. Así se aleja del nodo S A la despolarización auricular. Recuerde que la despolarización auricular es una onda progresiva de cargas positivas dentro de las células del miocardio.

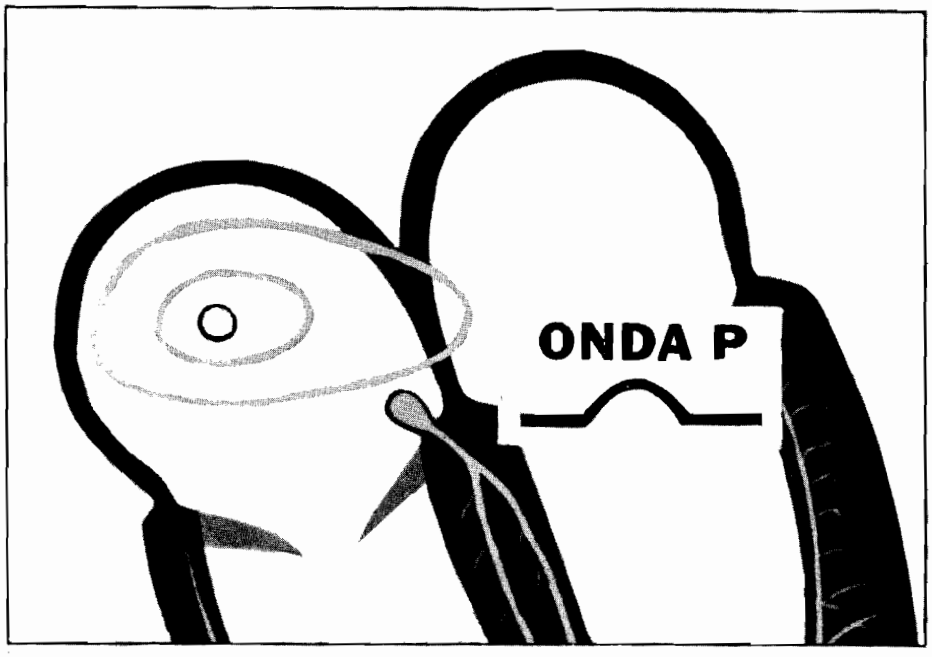

Este impulso eléctrico recorre la aurícula y produce la onda P en el EKG.

La onda de despolarización que recorre la _____ se puede registrar mediante los electrodos sensibles sobre la piel. aurícula

Esta estimulación auricular se registra como onda _____. P

La onda P representa la _____ eléctrica de la aurícula. despolarización (estimulación)

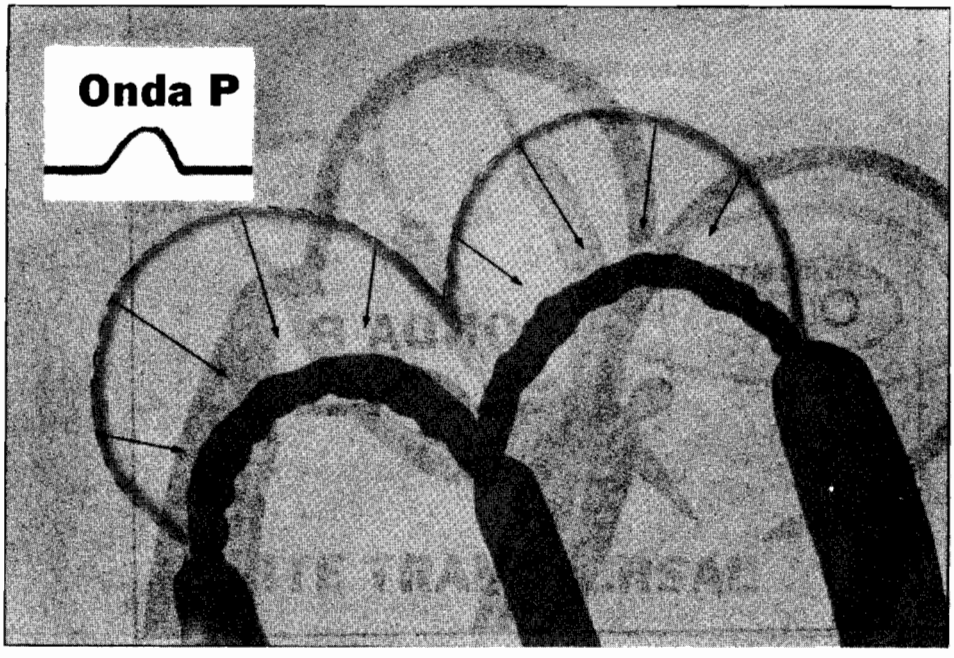

Por lo tanto, la onda P representa la actividad eléctrica de la contracción de ambas aurículas.

Conforme la onda de despolarización recorre ambas aurículas, se produce una onda inmediata de_____ contracción auricular.

Por lo tanto, la onda _____ representa la despolarización y contracción de ambas aurículas. P

NOTA: En realidad, la contracción se produce un poco después de la despolarización; pero el error es pequeño si consideramos ambos fenómenos simultáneos.

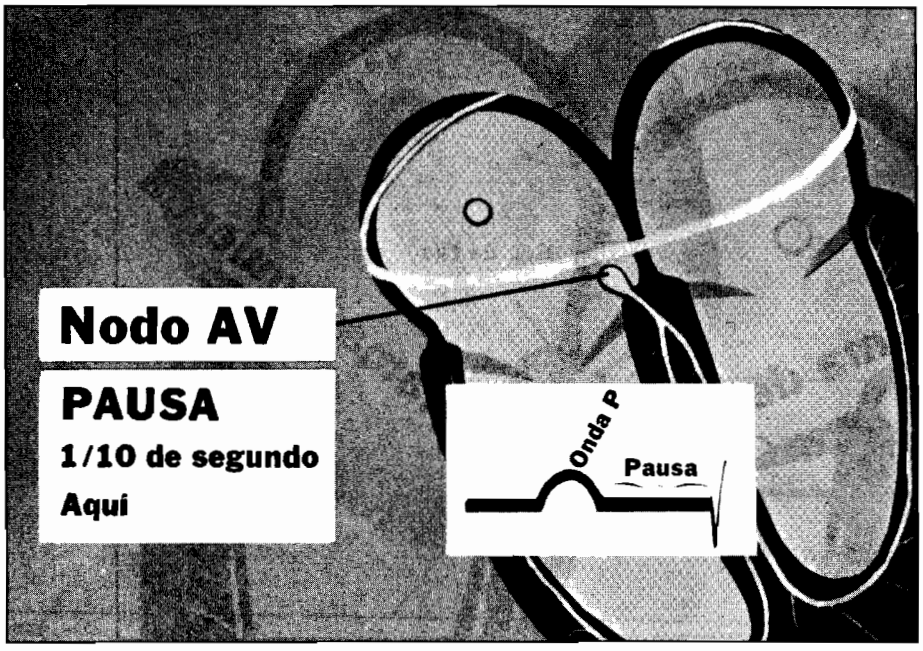

Después, el impulso llega al nodo A V, donde ocurre una pausa de 1/10 de segundo, lo que permite que la sangre llegue a los ventrículos.

Esta onda estimulante de despolarización llega finalmente al _____. nodo A V

A nivel del nodo A V se produce una _____ de 1/10 de segundo, antes de que el impulso estimule realmente al nodo. Hay muchas teorías acerca del origen de este fenómeno, pero aquí solo nos preocupa la existencia de una pausa antes de la estimulación del nodo A V. pausa

Esta pausa de 1/10 de segundo permite que la sangre pase de las aurículas a los _____ por las válvulas A V. ventrículos

NOTA: En este momento estamos relacionando los fenómenos eléctricos con la fisiología mecánica. La aurícula se contrae, expulsando sangre por las válvulas A V, pero se requiere cierto tiempo para que la sangre pase por las válvulas y llegue a los ventrículos (alrededor de 1/10 de segundo).



Después de la pausa de 1/10 de segundo, el nodo A V es estimulado y se inicia un impulso eléctrico que se dirige hacia abajo por el haz de His y las ramas del mismo.

Después de esta pausa, el _____ recibe el estímulo de despolarización de la aurícula. nodo A V

Este estímulo eléctrico pasa del nodo A V al haz de His y a sus _____ izquierda y derecha. ramas

Al alejarse el estímulo del nodo A V, va iniciando la _____ ventricular. despolarización

NOTA: El haz de His, que nace del nodo A V, se divide en ramas derecha e izquierda dentro del tabique interventricular.

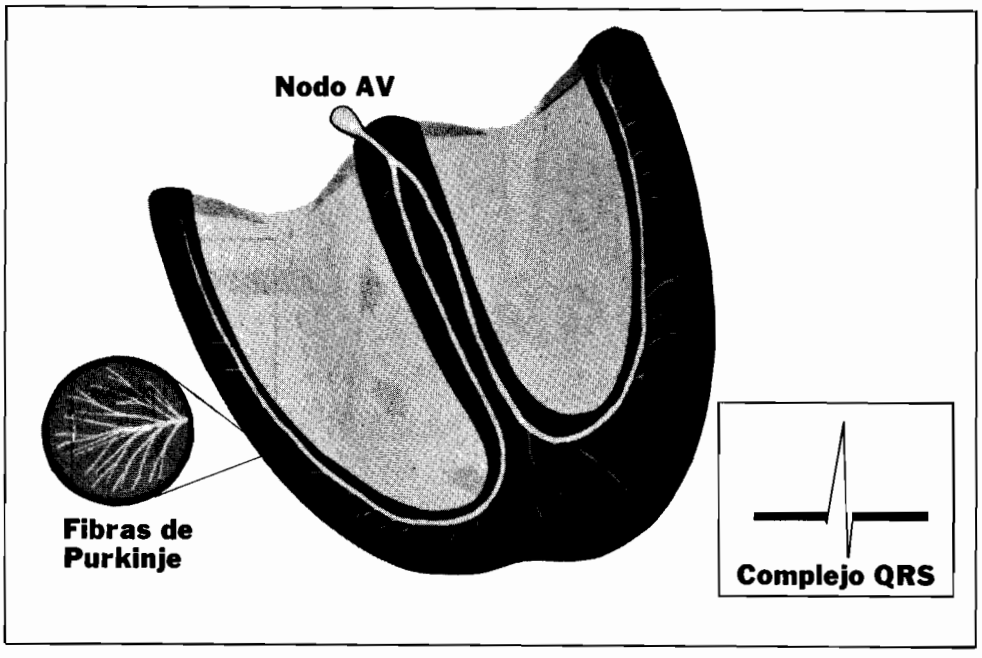

El complejo QRS representa el impulso eléctrico que se aleja del nodo A V, y pasa a las fibras de Purkinje y a las células del miocardio.

NOTA: El sistema de conducción neuromuscular de los ventrículos se compone de una substancia nerviosa especializada que transmite el impulso eléctrico del nodo A V. Comprende el nodo A V y el haz de His, con sus ramas derecha e izquierda, que terminan en fibras de Purkinje finas. Los impulsos eléctricos viajan mucho más rápidamente en este tejido nervioso modificado que por las propias células del miocardio.

El impulso eléctrico pasa del _____ al haz de His, y luego a las ramas derecha e izquierda, terminando en las fibras de Purkinje.

nodo A V

Aparece en el EKG un _____ cuando el estímulo eléctrico pasa del nodo A V al sistema de conducción ventricular y a las células del miocardio ventricular.

complejo QRS

Por lo tanto, el complejo QRS representa la actividad eléctrica de la estimulación de los _____.

ventrículos

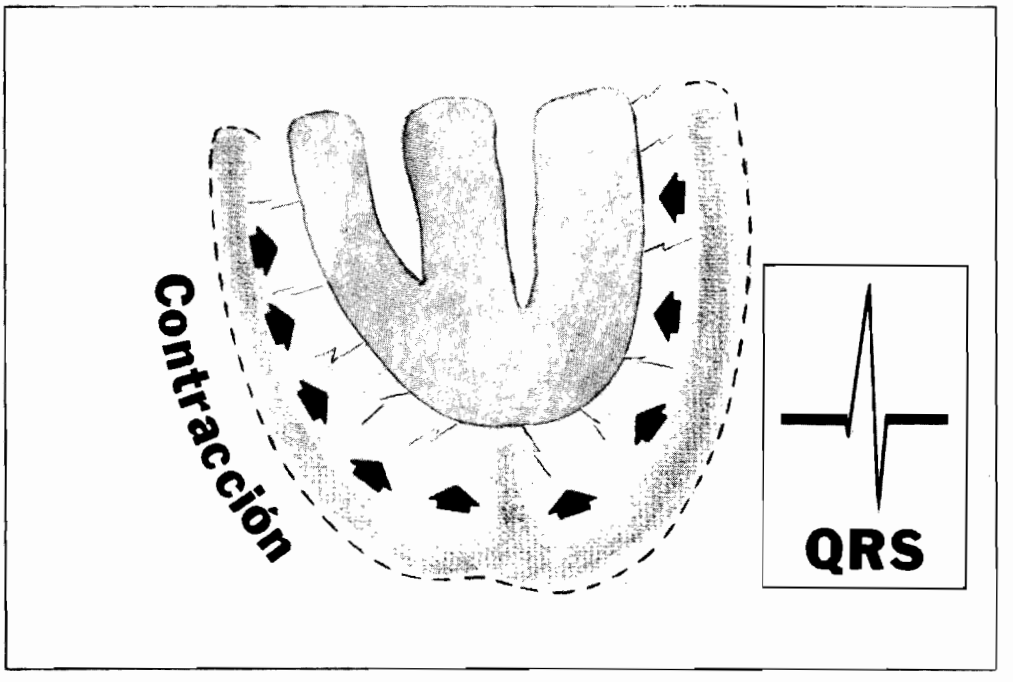

Las fibras de Purkinje transmiten el impulso eléctrico a las células del miocardio, produciendo la contracción simultánea de los ventrículos.

Las fibras de Purkinje finas transmiten el estímulo _____ directamente a las células del miocardio. eléctrico

Cuando este impulso llega a las células del _____ ventricular, estas se despolarizan y se contraen. miocardio

Por lo tanto, el impulso transmitido a las células del miocardio ventricular produce la contracción de los _____. ventrículos

NOTA: El complejo QRS del EKG representa el inicio de la contracción ventricular. El fenómeno físico de contracción ventricular dura en realidad mucho más que el complejo QRS, representa la contracción ventricular. Quedamos en que el complejo QRS pero consideraremos aquí que el complejo QRS representa la despolarización de los ventrículos, que produce la contracción ventricular. ¿Vamos bien?

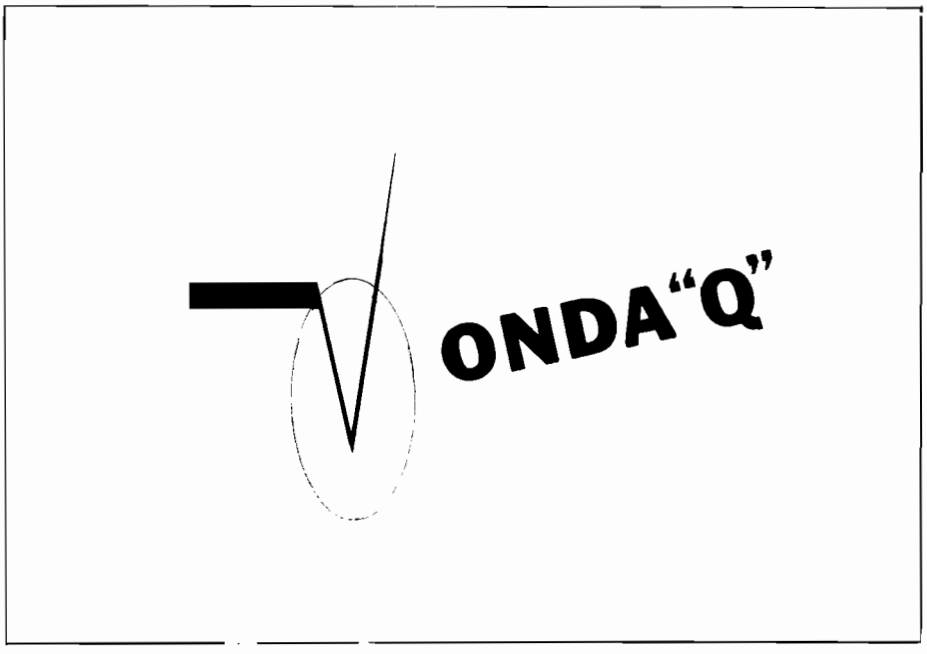

La onda Q es la primera deflexión hacia abajo del complejo QRS; va seguida de la onda R hacia arriba. A menudo falta la onda Q.

La onda Q es una onda que se dirige hacia _____ en el trazo. abajo

Cuando existe onda Q, se presenta al _____ del complejo QRS, y es la primera deflexión hacia abajo de este complejo. principio

La onda Q hacia abajo va seguida de una onda _____ hacia arriba R

NOTA: En un complejo QRS, si se observa una deflexión hacia arriba antes de una onda hacia abajo, esta última no es una onda Q, pues por definición la onda Q es la primera onda del complejo QRS. Cuando existe, la onda Q es siempre la primera onda del complejo.

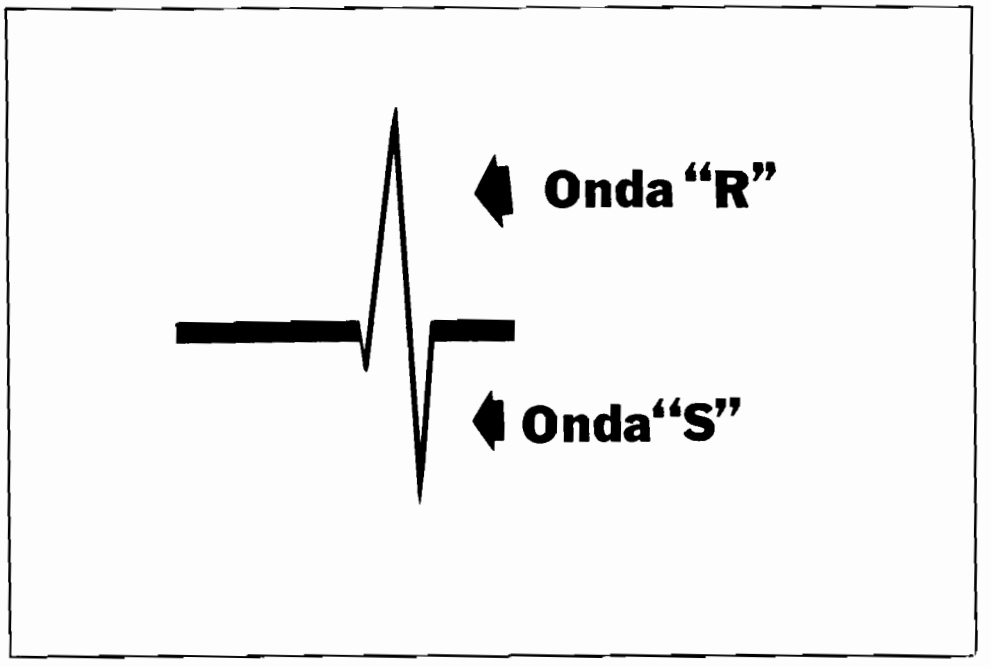

La onda R hacia arriba va seguida de una onda S hacia abajo. El complejo QRS total representa la actividad eléctrica de la contracción ventricular.

La primera deflexión arriba del complejo QRS se llama _____. onda R

Cualquier onda hacia abajo PRECEDIDA de una deflexión hacia arriba se llama _____. onda S

El complejo QRS completo representa la despolarización _____ (y el inicio de la contracción ventricular). ventricular

NOTA: La deflexión hacia arriba se llama siempre onda R. Por lo tanto, la diferencia entre las ondas Q y S, ambas hacia abajo, es que la onda hacia abajo puede estar antes o después de la onda R. La Q está antes de la R, la S después de la R.

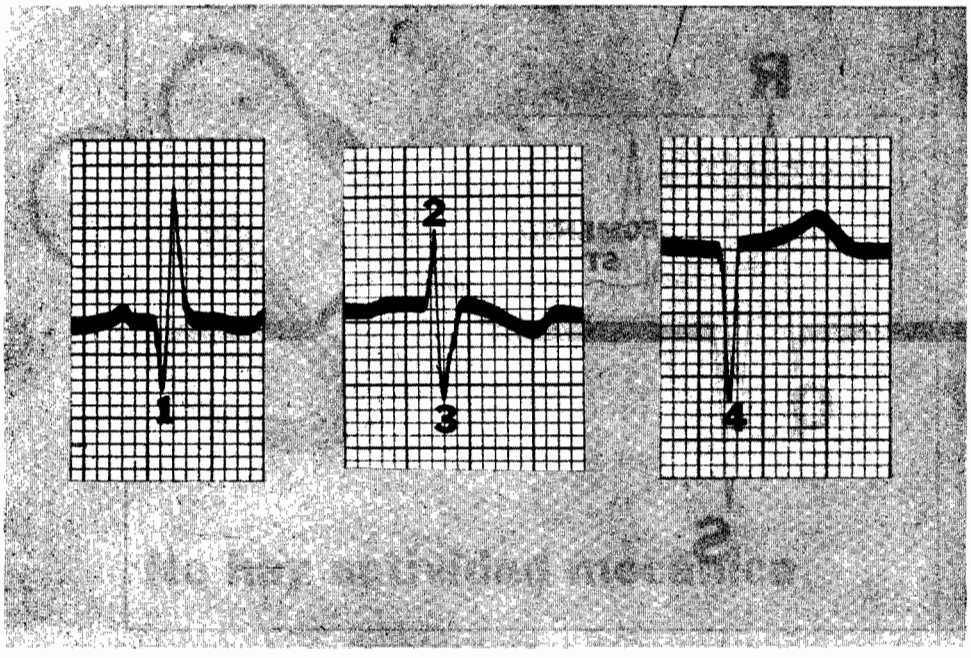

Dé el nombre de las ondas designadas con números en el dibujo.

1._____. Q

2._____. R

3._____. S

4._____. QS

NOTA: La pregunta 4 podría considerarse una trampa. Como no hay onda hacia arriba, no podemos saber si la onda 4 es una onda Q o S; por lo tanto, se llama muy lógicamente QS, y cuando se buscan ondas Q se considera una onda Q.

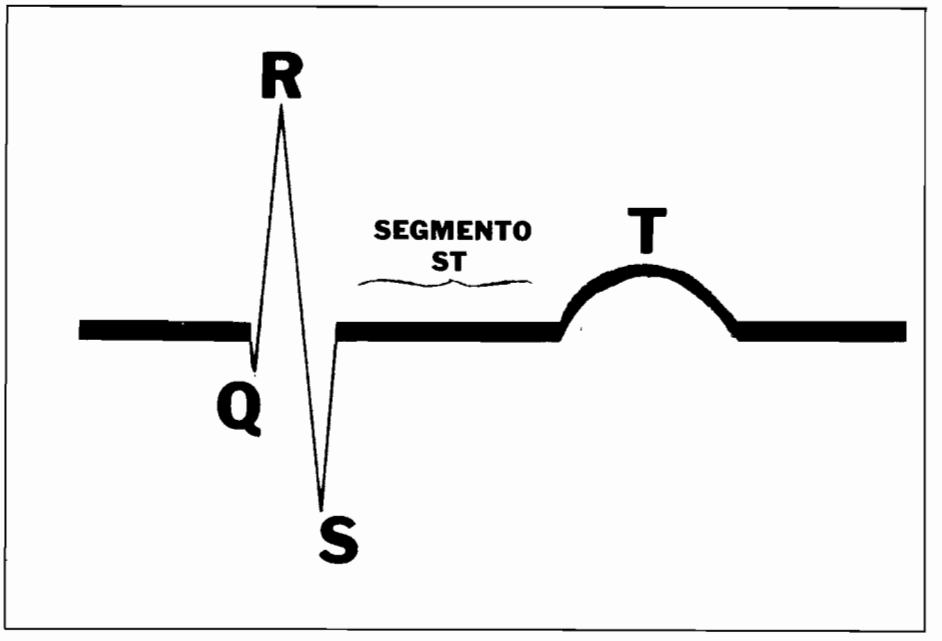

Existe una pausa después del complejo QRS; luego aparece una onda T.

Después del complejo QRS, hay una _____. pausa

Esta pausa es el _____. segmento ST

NOTA: Este segmento ST, que no es sino la parte plana de la línea basal entre el complejo QRS y la onda T, es muy, importante, como veremos pronto.

La _____ sigue a la pausa en cuestión. onda T

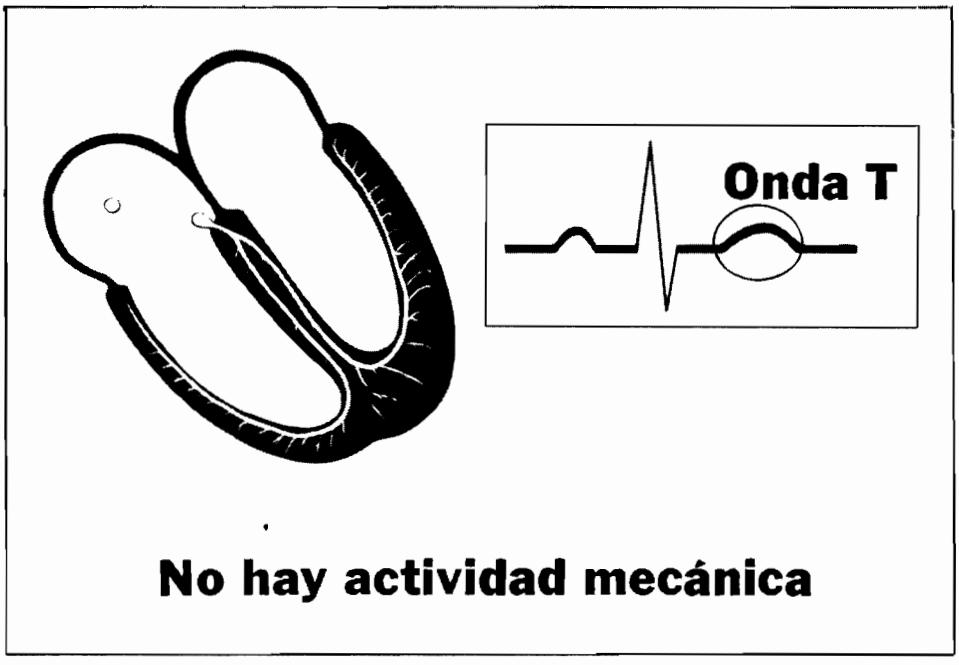

La onda T representa la repolarización de los ventrículos para que se les pueda volver a estimular.

La onda T representa la _____ ventricular. repolarización

La repolarización permite que todas las _____ células cardiacas recobren una carga positiva, y puedan así despolarizarse de nuevo.

NOTA: Los ventrículos no muestran respuesta física a la repolarización. Se trata estrictamente de un fenómeno eléctrico registrado sobre el EKG. La aurícula tiene también una onda de repolarización, muy pequeña, y generalmente enmascarada por el complejo QRS; en general no se alcanza a ver.

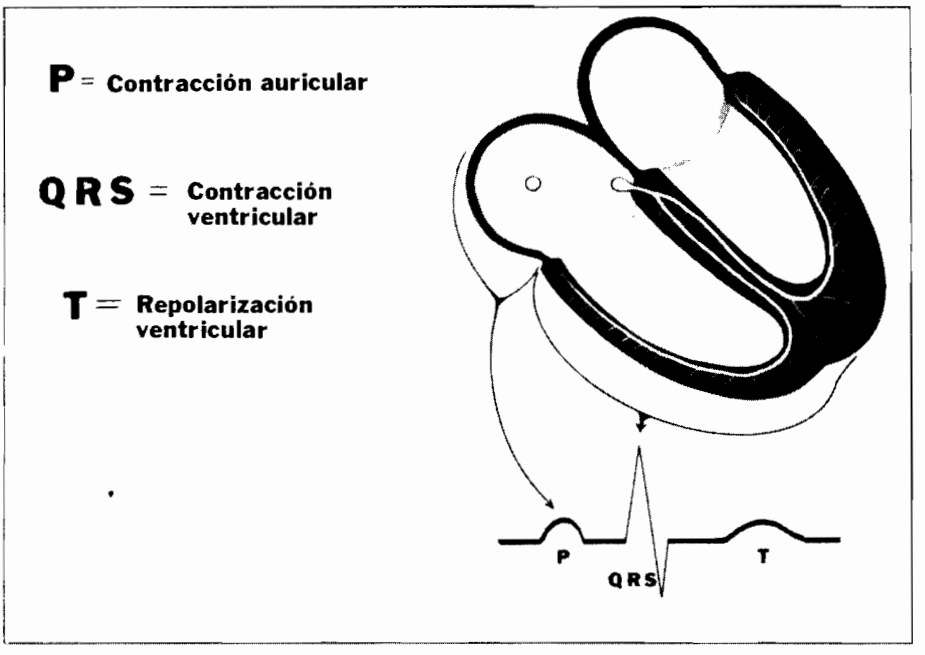

Un ciclo cardiaco completo comprende la onda P, el complejo QRS y la onda T. Este ciclo se repite una y otra vez.

La onda _____ representa la despolarización auricular. P

El _____ representa la despolarización ventricular. complejo QRS

La onda _____ representa la repolarización ventricular. T

NOTA: Fisiológicamente, el ciclo cardiaco comprende la sístole auricular, la sístole ventricular (contracción del ventrículo) y la fase de reposo entre los latidos.

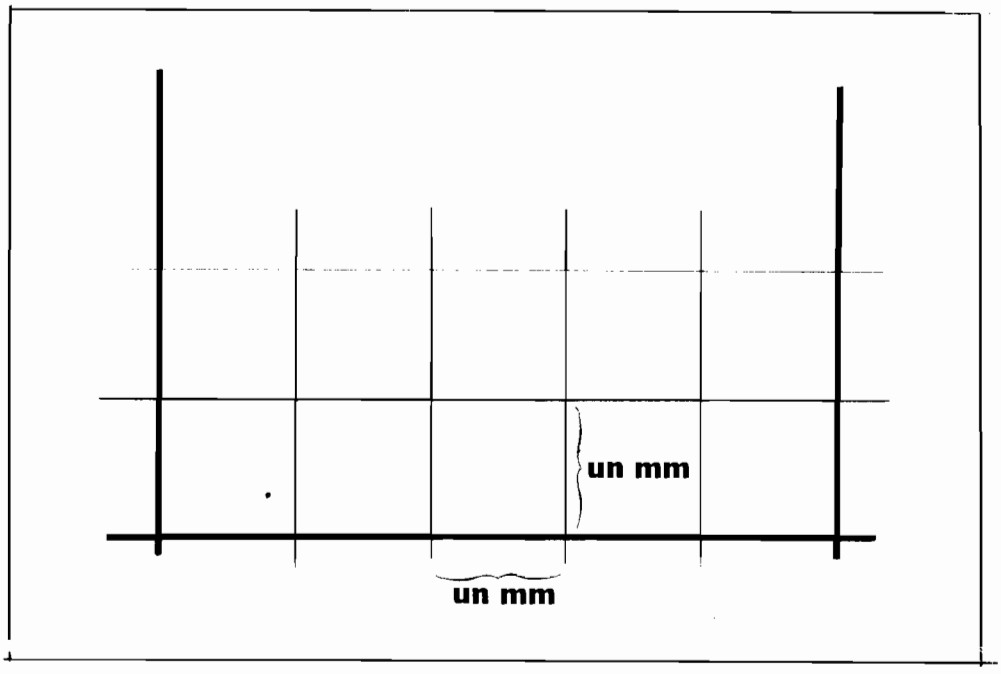

El EKG se registra sobre papel cuadriculado. Las divisiones pequeñas son cuadrados de un milímetro.

El electrocardiograma se registra sobre una larga tira de papel_____. cuadriculado (o milimétrico)

Las divisiones menores miden _____ de largo un milímetro
_____ de alto. un milímetro

Entre las líneas negras gruesas se encuentran _____ cinco cuadrados pequeños.

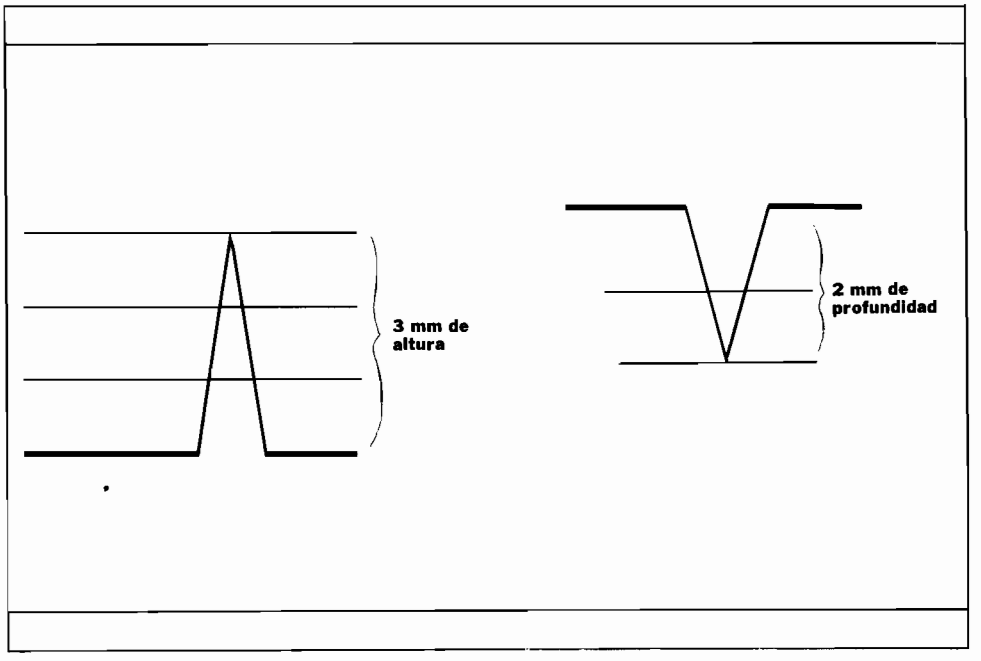

La altura o profundidad de una onda se miden en milímetros, y representan un voltaje.

La altura o profundidad de las ondas se puede medir en _____. milímetros

La altura y profundidad de las ondas es una medición de _____. voltaje

La elevación o depresión de los segmentos de la línea basal también se _____ en milímetros, como las ondas. mide

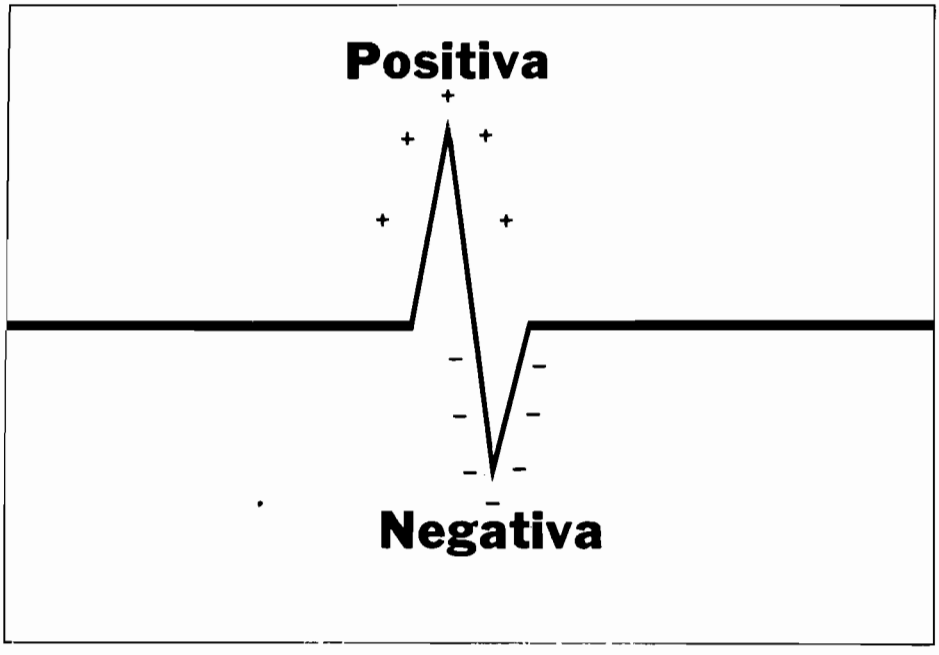

Las deflexiones hacia arriba se llaman "positivas". Las deflexiones hacia abajo se llaman "negativas" en el EKG.

Las deflexiones positivas del EKG se dirigen hacia_____. arriba

Las deflexiones negativas del EKG se dirigen hacia _____. abajo

NOTA: Cuando una onda de estimulación (despolarización) se acerca a un electrodo positivo (sobre la piel), este da lugar a una deflexión positiva (hacia arriba) en el EKG. Recuerde que la despolarización es una onda progresiva de cargas positivas dentro de las células. Por lo tanto, la onda progresiva de cargas positivas durante la despolarización produce una deflexión positiva en el EKG cuando se acerca a un electrodo positivo sobre la piel. Usted también, ¡sea positivo! (Si todavía no le queda muy claro este asunto, vuelva un segundo a la página 7.)

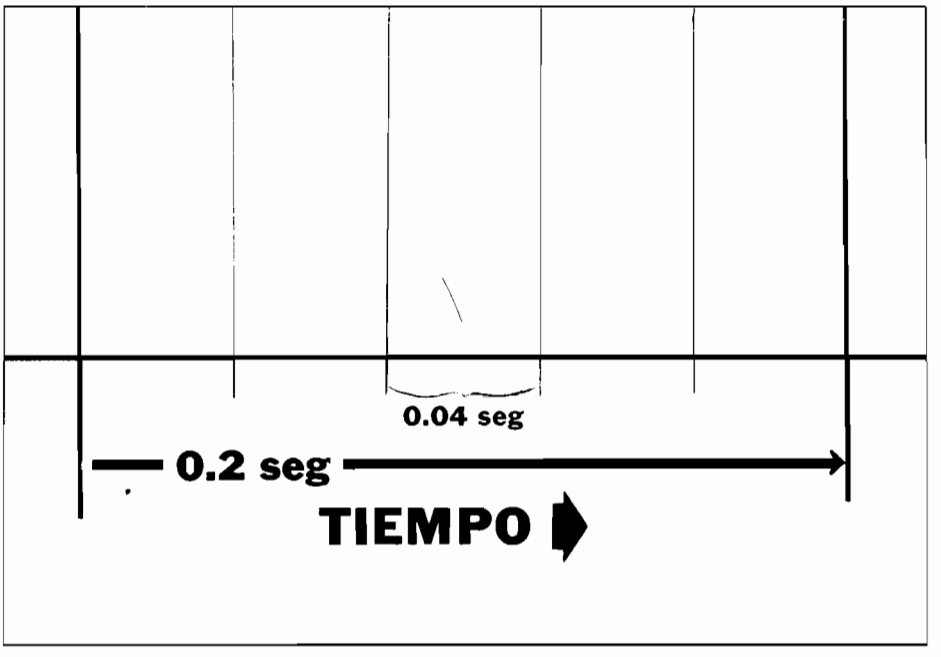

El eje horizontal representa el tiempo.

El tiempo representado por la distancia entre las líneas negras gruesas es de_____. 0.2 segundos

Existen_____ cuadrados pequeños entre las líneas negras gruesas. cinco

Cada división pequeña (medida horizontalmente entre dos líneas finas) representa _____. 0.04 segundos

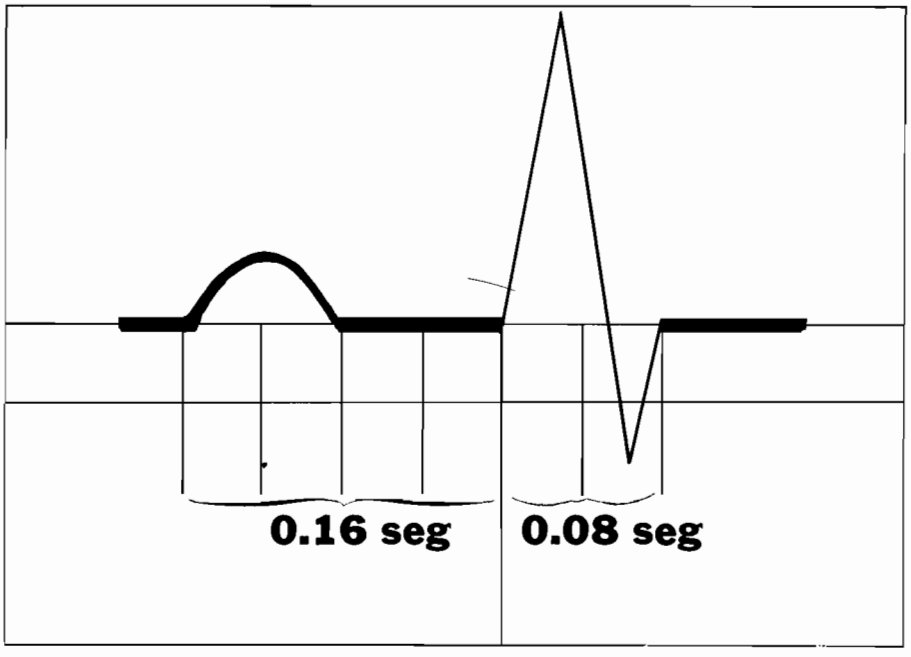

Midiendo sobre el eje horizontal, podemos conocer la duración de cualquier parte del ciclo cardiaco.

La duración de una onda se puede conocer midiendo sobre el _____ horizontal. eje

Cuatro de las cinco divisiones pequeñas representan _____ segundos. 0.16 (o sea 16/100 de segundos)

La longitud de papel cuadriculado que pasa bajo un punto dado durante 0.12 segundos es de _____ cuadrados pequeños. (No es necesario ser un matemático para leer un EKG.) tres

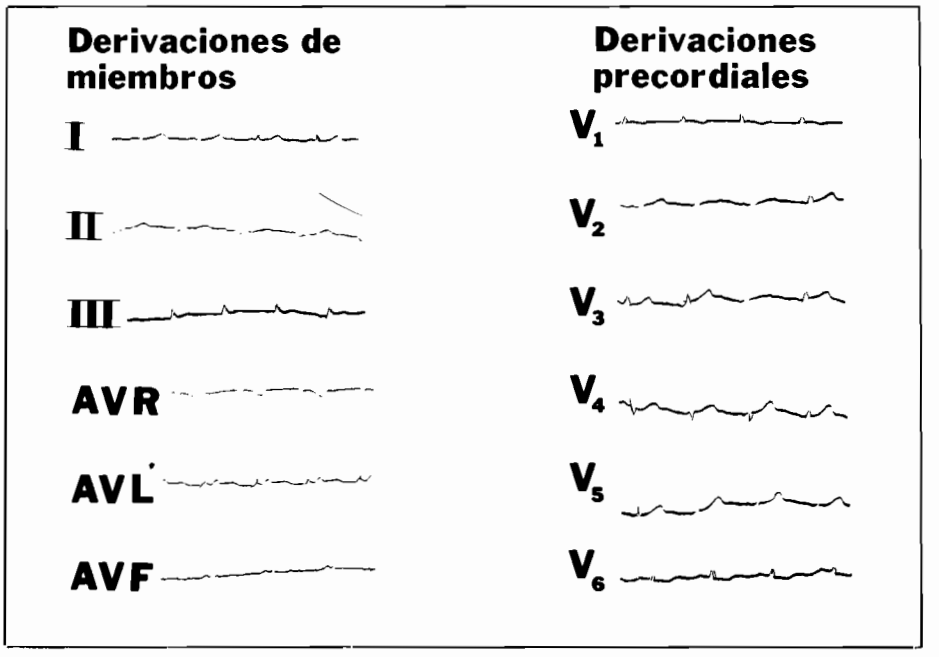

El EKG ordinario consta de 12 derivaciones distintas.

El EKG ordinario comprende seis derivaciones de miembros y seis derivaciones precordiales.

NOTA: Es posible obtener de varios lugares del cuerpo derivaciones que no se consideran "ordinarias".

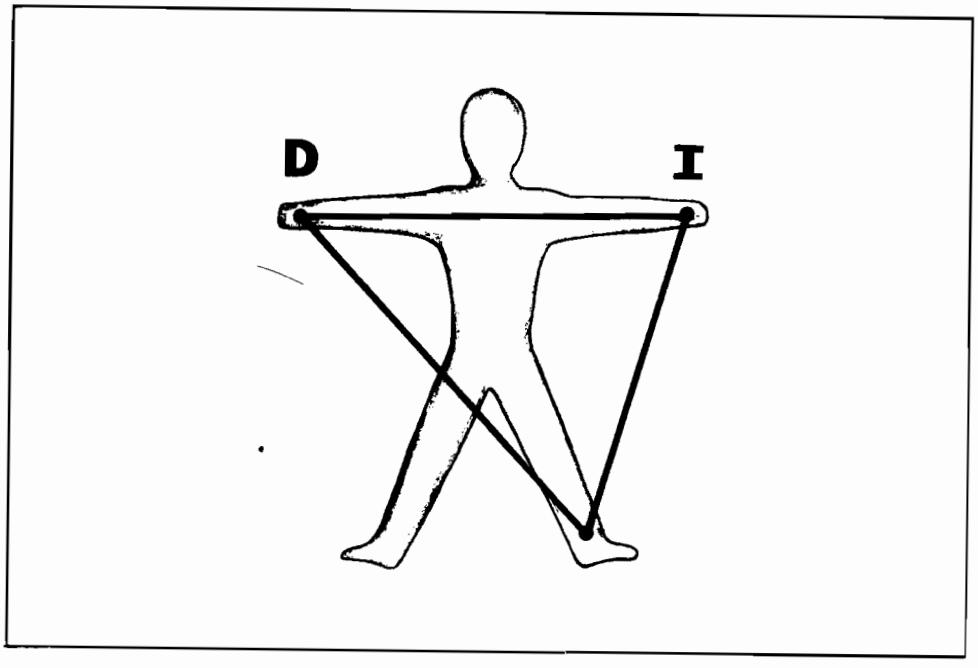

Para obtener las derivaciones de miembros, se ponen electrodos en los brazos derecho e izquierdo y en la pierna izquierda, formando un triángulo (el triángulo de Einthoven).

Poniendo electrodos en los brazos derecho e izquierdo, y en la pierna izquierda, podemos obtener las derivaciones _____. de miembros

La colocación de estos electrodos permite construir un _____. triángulo

NOTA: Los primeros electrocardiogramas se registraron poniendo electrodos en estos lugares.

(N. del t.: Tanto en la terminología electrocardiográfica como en los aparatos del comercio, se conservan las letras *R* [de *Right*] y *L* [de *Left*] para designar derecha e izquierda, en lugar de sus equivalentes respectivos *D* e *I* en castellano.)

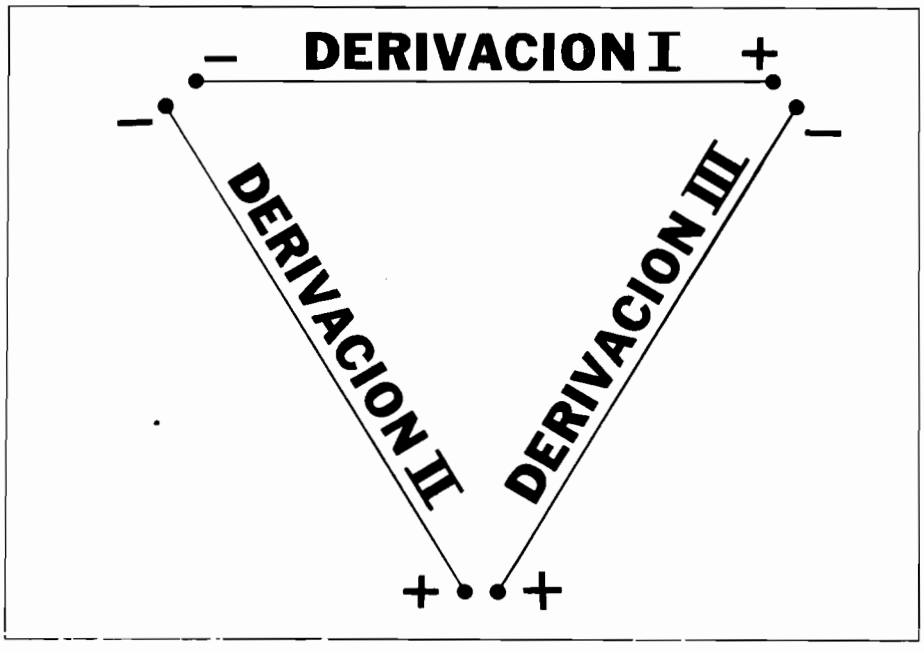

Cada lado del triángulo formado por los tres electrodos representan una derivación (I, II, III), empleando distintos pares de electrodos para cada derivación.

Un par de electrodos forma una_____. derivación

Con cada par de electrodos, uno de ellos es positivo, y el otro es_____. negativo

La derivación I es horizontal; el electrodo del brazo izquierdo es_____y positivo
el del brazo derecho es_____. negativo

NOTA: La construcción del electrocardiógrafo nos permite volver positivo o negativo cualquier electrodo sobre la piel, según la derivación que está registrando el aparato.

Cuando se registra la derivación III, el electrodo del brazo izquierdo es ahora_____y el de la pierna negativo
izquierda es_____. positivo

NOTA: En realidad, también se pone un electrodo en la pierna derecha para tomar los EKG. Esto ayuda a obtener un trazo más estable.

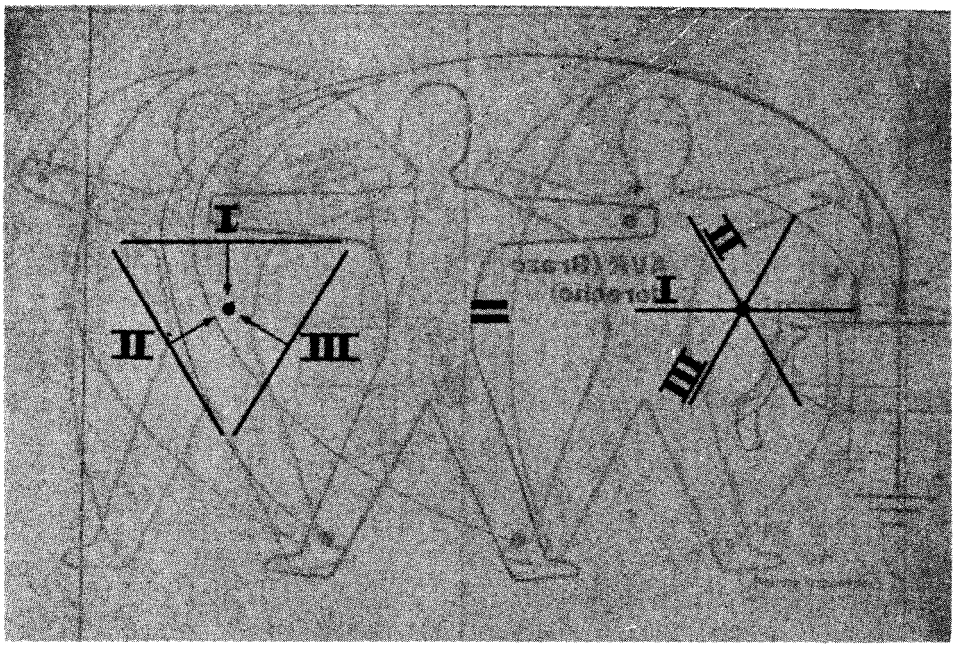

Si las tres derivaciones se trasladan al centro del triángulo, forman tres líneas de referencia que se cortan.

El triángulo tiene un centro, y cada _____ se puede trasladar hasta este punto central. derivación

Por traslación de las derivaciones I, II y III al centro del triángulo, se forman tres líneas _____ que se cortan. de referencia

Aunque las derivaciones se han trasladado al _____ del triángulo, siguen formando los mismos ángulos. (Siguen siendo las mismas derivaciones, y dan la misma información.) centro

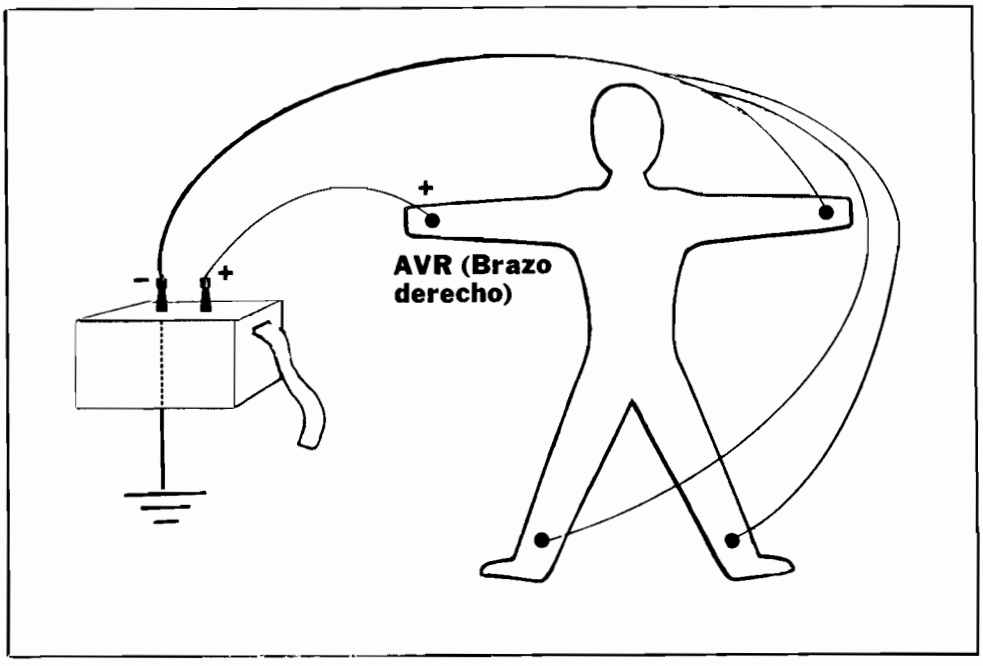

Otra derivación es la derivación AVR. En este caso, el brazo derecho es positivo, y los demás electrodos de miembros forman una tierra común (negativa).

En la derivación AVR el_____es positivo. brazo derecho

Los demás electrodos se unen para formar una _____común. tierra

Esta "tierra" se considera_____ (positiva o negativa). negativa

NOTA: El señor Frank Wilson descubrió que para leer una derivación de este tipo, era preciso amplificar (aumentar) el voltaje del aparato de EKG para obtener un trazo de misma amplitud que en las derivaciones I, II y III. Llamó a esta derivación AVR (A = aumentado, V = voltaje, R = brazo derecho), y creó otras dos derivaciones con la misma técnica.

*** En realidad el electrodo del pie derecho nunca se conecta al electrocardiógrafo mientras se inscriben las derivaciones "aumentadas".**

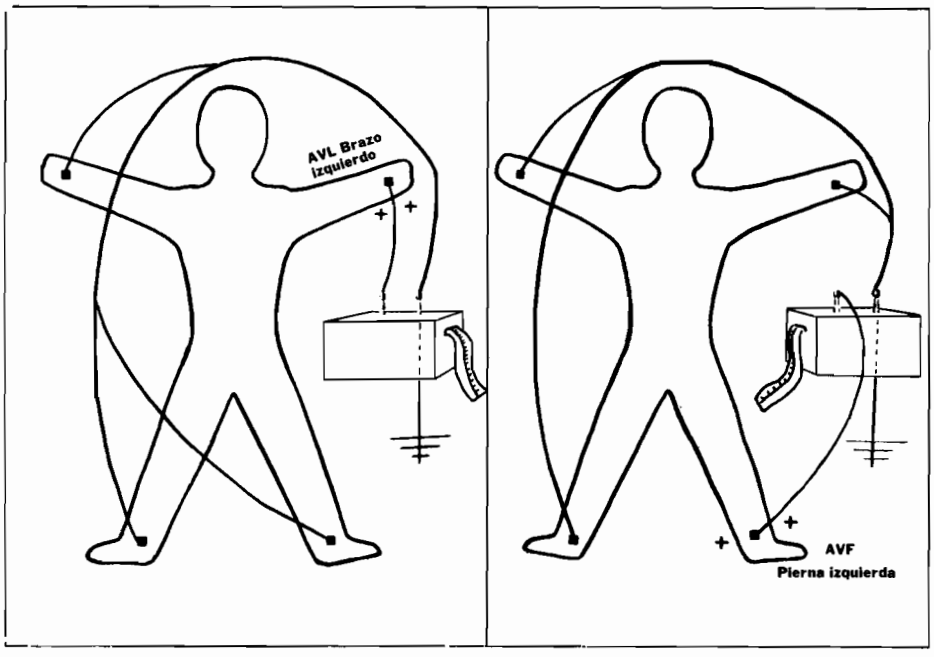

Las dos últimas derivaciones de miembros se llaman AVL y AVF, y se obtienen de la misma manera.

En la derivación AVL el brazo izquierdo es _____. positivo

Los demás electrodos de miembros en la derivación AVL se unen a tierra y se consideran _____. negativos

En la derivación AVF, el electrodo positivo se encuentra en la _____. pierna izquierda

NOTA: AVR—Brazo derecho positivo
AVL—Brazo izquierdo positivo
AVF—Pierna izquierda positiva (F de *foot*, pie en inglés).

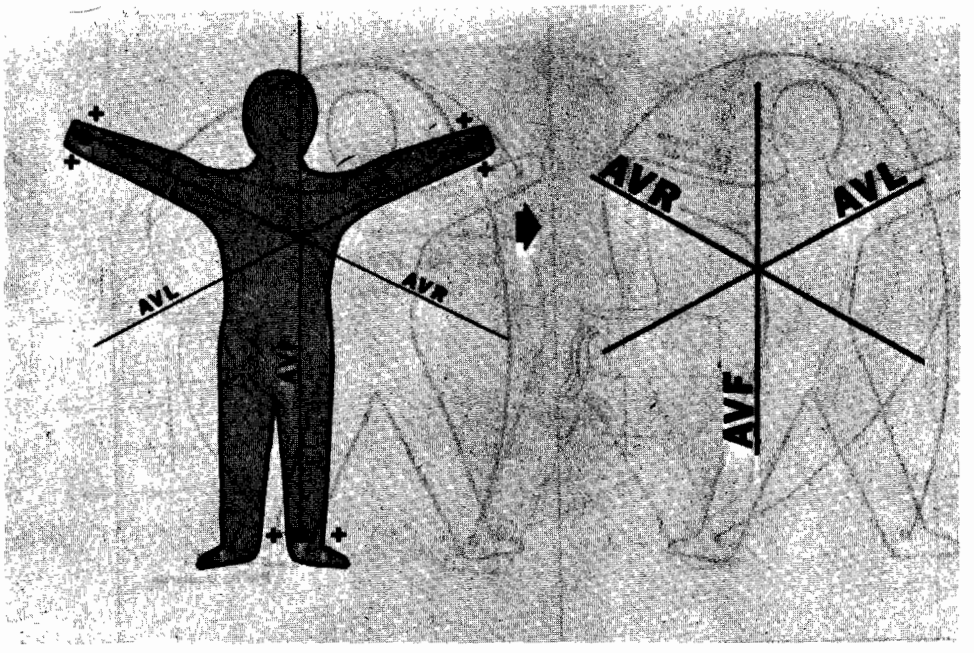

Las derivaciones AVR, AVL y AVF tienen una orientación diferente, y permiten construir otras tres líneas de referencias.

Las derivaciones AVR, AVL y AVF son también derivaciones_____. de miembros

Estas derivaciones _____ formando ángulos de 60 grados, como las derivaciones I, II y III. se cortan

Las derivaciones AVR, AVL y AVF tienen _____ distinta de las derivaciones I, II y III (son las bisectrices de los ángulos formados por I, II, III). una orientación

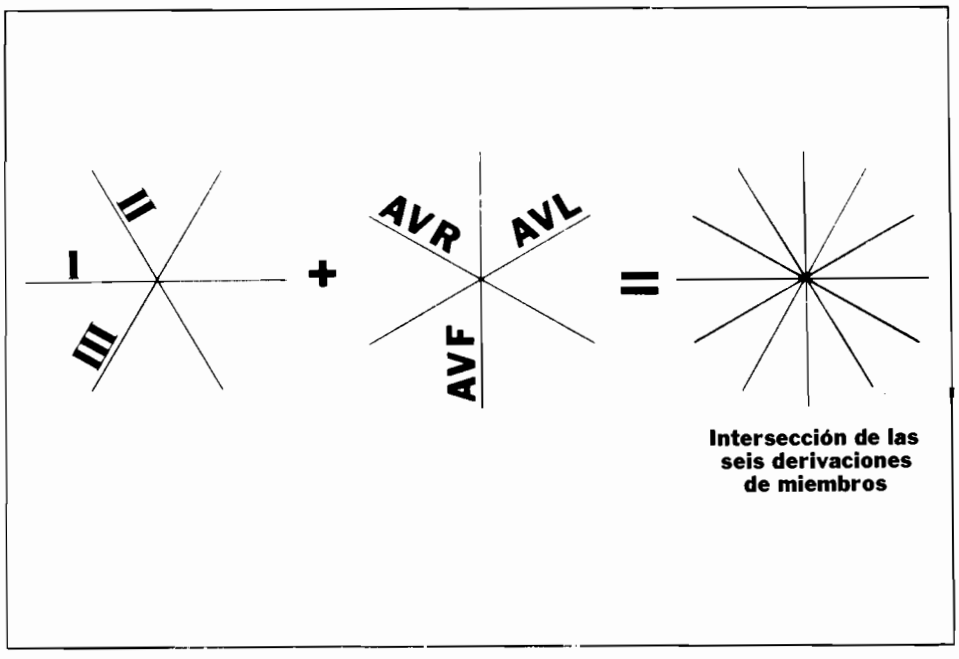

Las seis derivaciones, I, II, III, AVR, AVL y AVF, se unen para formar seis líneas de referencia que se cruzan en el mismo punto, y se encuentran en un mismo plano en el tórax del paciente.

Las seis derivaciones de miembros se llaman I, II, III, _____, _____ y _____. AVR, AVL, AVF

Si las derivaciones I, II, III, que se cortan entre sí, se superponen a las derivaciones AVR, AVL y AVF, se obtienen _____ derivaciones que se cortan en el mismo punto (limitando ángulos de 30 grados). seis

Estas derivaciones de miembros pueden considerarse situadas en el _____ del tórax del paciente. mismo plano

NOTA: Este plano en el tórax del paciente se conoce como plano *frontal* (por si se lo preguntan).



Cada derivación de miembros toma un registro desde distinto ángulo; por lo tanto, cada derivación (I, II, III, AVR, AVL y AVF) es un aspecto diferente de la misma actividad cardiaca.

El EKG registra la misma_____ cardiaca en cada derivación. actividad

Si las ondas tienen distinto aspecto según la derivación, es que la actividad eléctrica se observa desde _____ diferentes. ángulos

NOTA: Recuérdese que la actividad eléctrica nunca cambia, pero el par de electrodos es distinto en cada ocasión, de modo que la forma de las ondas varía ligeramente en cada derivación, al cambiar también el ángulo desde donde se observa la actividad cardiaca. Recuerde que la onda de despolarización es una onda progresiva de cargas POSITIVAS que viajan por el interior de las células del miocardio. Cuando la despolarización se acerca a un electrodo POSITIVO, este produce una deflexión POSITIVA (hacia arriba) sobre el trazo para esta derivación particular. (Hemos caído en repeticiones, pero este punto es importante.)



También es importante que usted se forme una imagen de estas derivaciones que se cortan. ¿Por qué? ¿Puede usted identificar este automóvil?

NOTA: Esta página parece bastante vacía, ¿verdad?

NOTA: Los expertos en automóviles deben hacer como si no reconocieran el automóvil, para así comprender la analogía.

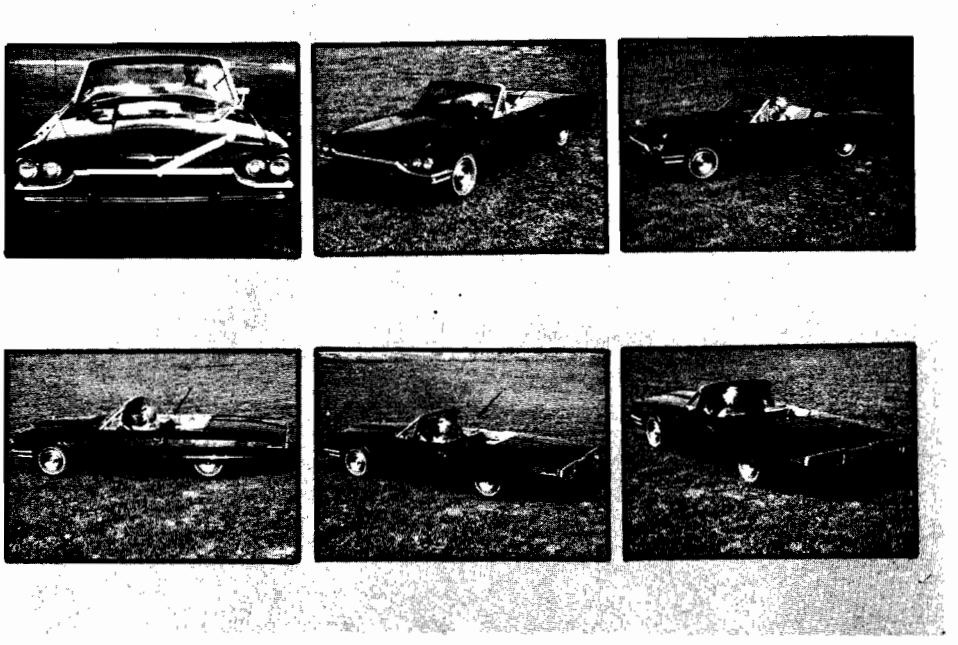

Cuando se observa el mismo objeto desde seis ángulos diferentes, se puede reconocer el automóvil.

NOTA: La observación desde seis ángulos diferentes suministra más información. Asimismo, el registrar desde seis ángulos distintos la actividad eléctrica del corazón nos da más información. En este momento, si quiere, tome un poco de café y descanse. Admire el automóvil antes de continuar. De paso, se trata de un Thunderbird 1965. No conocemos la muchacha.

NOTA: En la fotografía superior izquierda, no se puede ver el parachoques de atrás. Pero al ir cambiando el ángulo de observación, es posible decir cómo es este parachoques (o, si usted prefiere, la conductora). De la misma manera, puede ser imposible la observación de cierta onda en en una derivación dada, pero con seis posiciones de derivaciones de miembros, es probable que se llegue a inscribir en alguna.



Para obtener las seis derivaciones precordiales, se coloca un electrodo positivo en seis puntos distintos del tórax.

Las seis derivaciones precordiales se registran de seis posiciones diferentes sobre el _____ . tórax

En todas las derivaciones precordiales, el electrodo colocado sobre el pecho se considera _____ . (Este electrodo es una copa de succión que se pasa a otra posición sobre el pecho para cada nueva derivación precordial.) positivo

Las derivaciones precordiales, numeradas de V_1 a V_6, van en orden progresivo de _____ a _____ del paciente. Nótese que las derivaciones precordiales cubren la imagen anatómica del corazón sobre la pared torácica. derecha izquierda

NOTA: Como el electrodo de las derivaciones precordiales siempre es POSITIVO, una onda de despolarización que avance hacia este electrodo produce una deflexión POSITIVA o hacia arriba en el trazo.

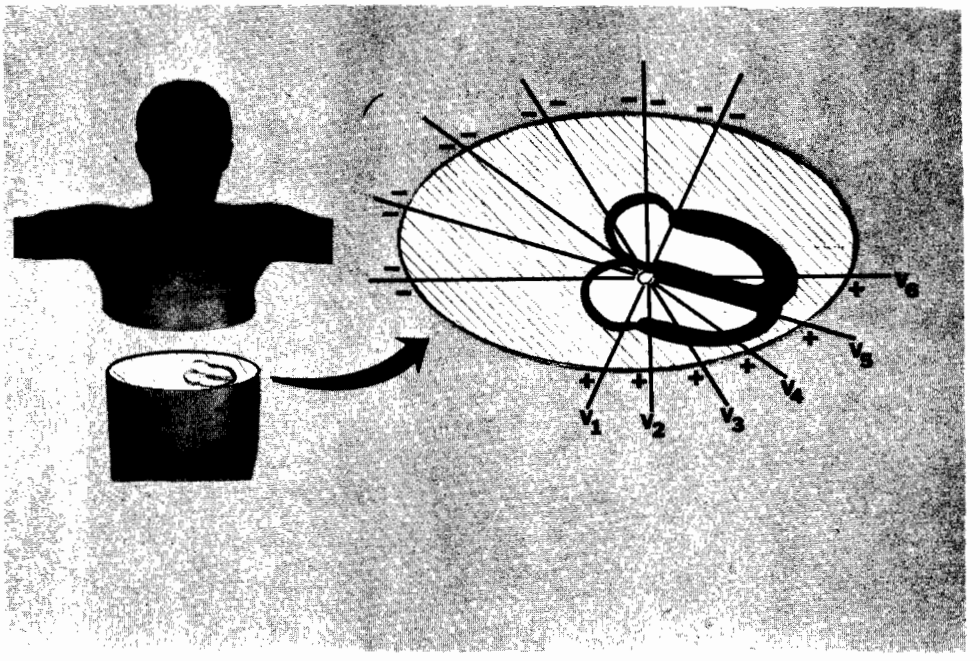

Las derivaciones precordiales se proyectan a través del nódulo A V hacia la espalda del paciente, que constituye el extremo negativo de cada derivación precordial.

Las derivaciones precordiales se consideran _____ (positivas o negativas) en la parte posterior. negativas

Si se piensa en las derivaciones V_1 a V_6 como rayos de una rueda, el centro de esta rueda es el _____ . nodo A V

La derivación V_2 es una línea recta entre el pecho y la _____ del paciente. La espalda del paciente es negativa en V_2. espalda

NOTA: Este plano divide el cuerpo en mitades superior e inferior, y se llama plano *horizontal.*

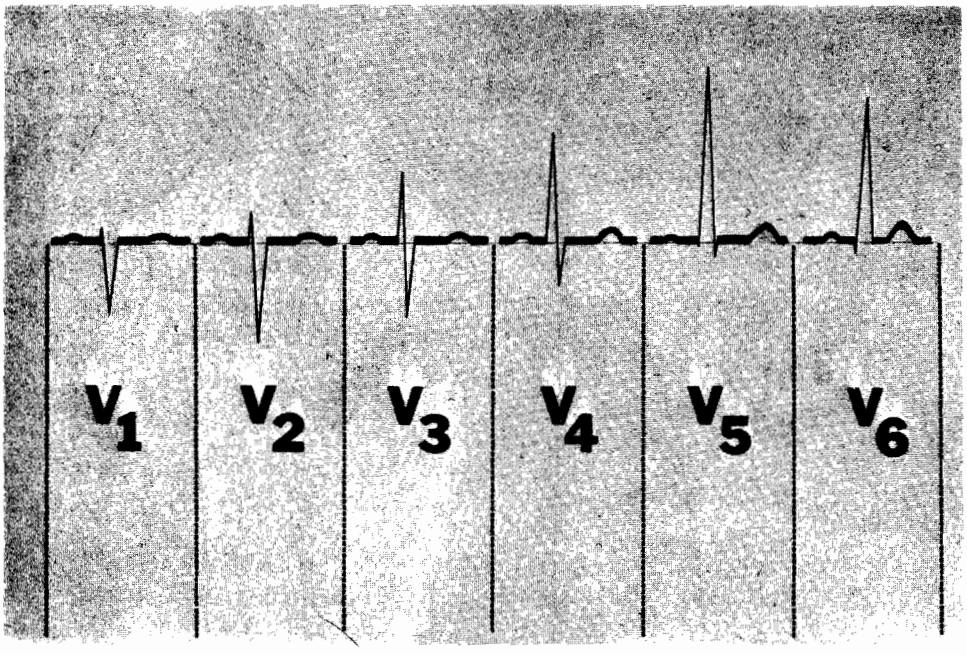

El trazo en el EKG muestra cambios progresivos de V_1 a V_6.

El trazo del _____ de V_1 a V_6 muestra cambios progresivos en todas las ondas (el cambiar la posición de cada derivación). EKG

El complejo QRS es principalmente _____ (positivo o negativo) en la derivación V_1 normal (o sea, principalmente por encima o por debajo de la línea basal). negativo

El complejo QRS es principalmente _____ (positivo o negativo) en la derivación V_6. positivo

Esto significa que la onda (positiva) de despolarización ventricular (representada por el complejo (QRS) se _____ (acerca o aleja) del electrodo POSITIVO sobre el tórax de la derivación V_6. (Es preciso que comprenda esta idea. Si no es así, vuelva a leer la página 7.) acerca

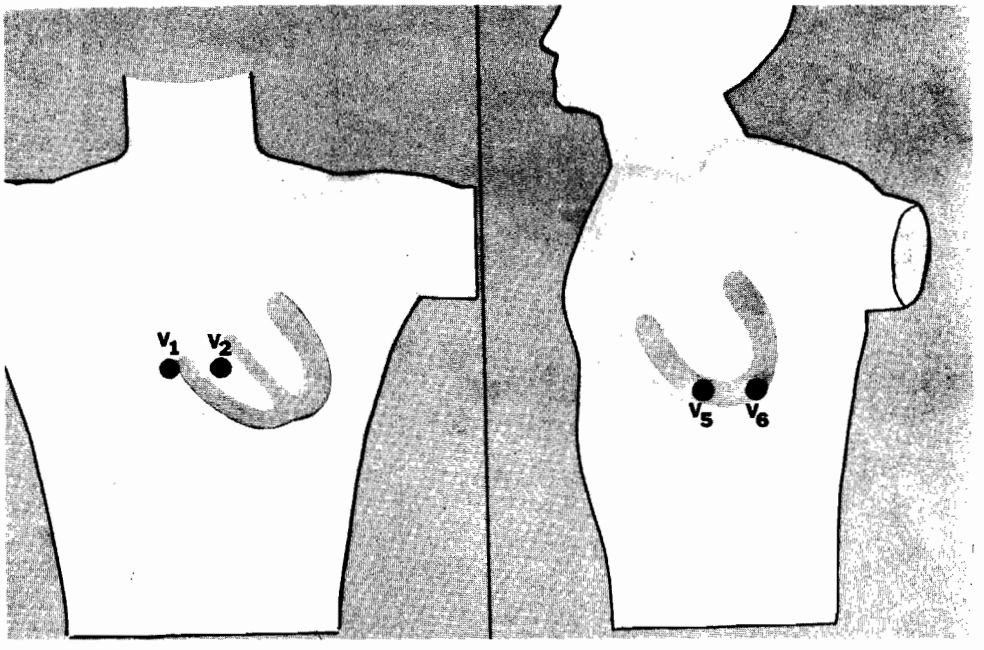

Las derivaciones V_1 y V_2 se encuentran sobre la parte derecha del corazón, mientras que V_5 y V_6 están frente al lado izquierdo del órgano.

Las derivaciones V_1 y V_2 se llaman derivaciones precordiales _____. derechas

Las dos derivaciones situadas frente al lado izquierdo del corazón son _____ y _____ (se llaman derivaciones precordiales izquierdas). V_5 y V_6

Una onda de despolarización que se aproxima al electrodo precordial (positivo) en la derivación V_6 produce una deflexión _____ en el trazo. hacia arriba (o positiva)

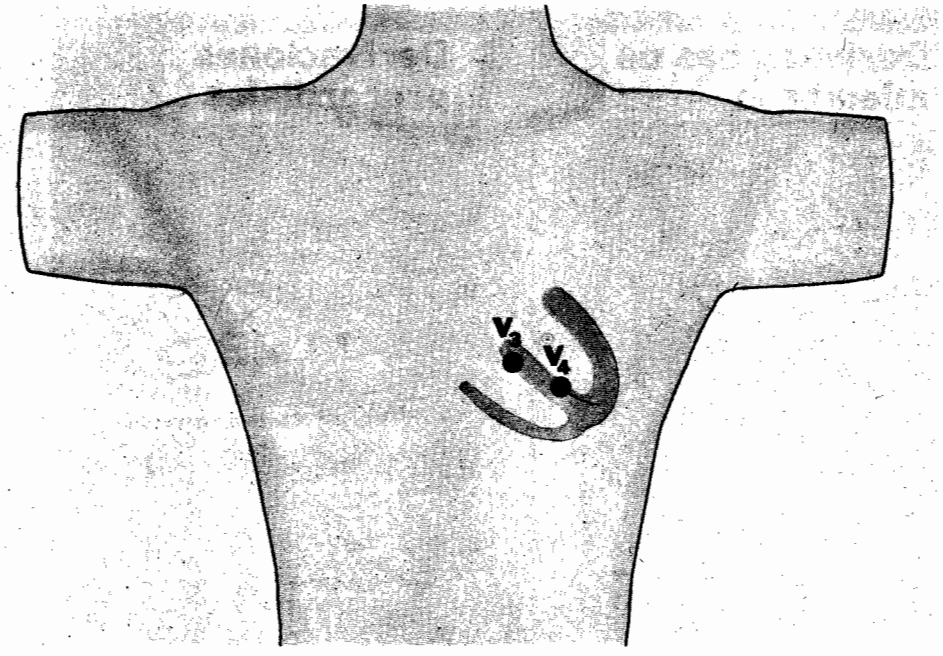

Las derivaciones V_3 y V_4 se encuentran sobre el tabique interventricular.

Las derivaciones V_3 y V_4 suelen encontrarse sobre el _____ interventricular. tabique

NOTA: El tabique interventricular es la pared común que comparten los ventrículos derecho e izquierdo. En esta zona, el haz de His se divide en sus ramas derecha e izquierda.

Respecto a la derivación V_3, se considera que el electrodo precordial es _____ (positivo o negativo). positivo

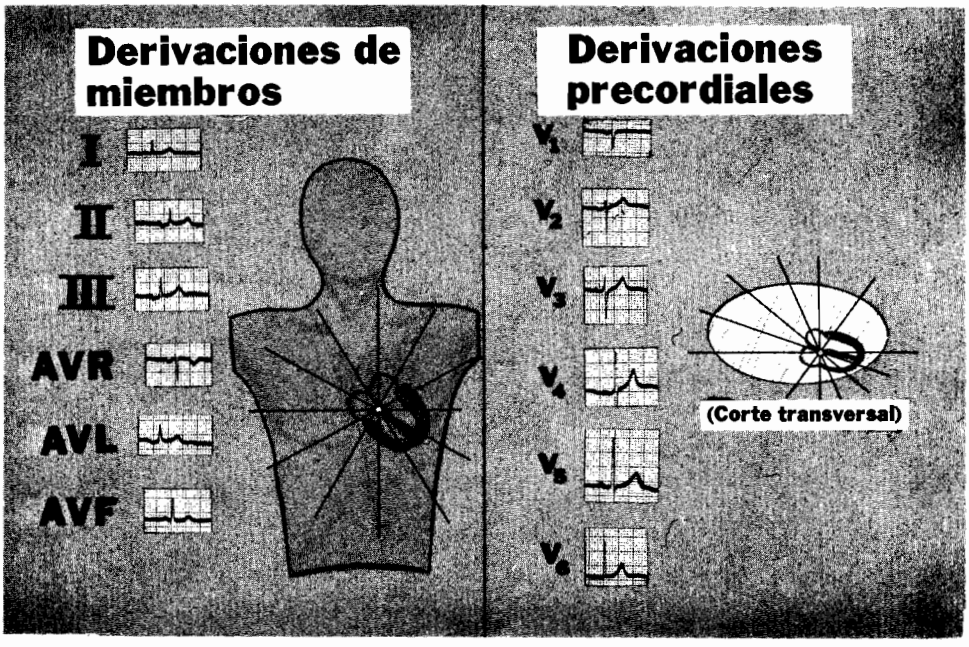

Al reportar el EKG, suelen ponerse en una columna las seis derivaciones de miembros, y en otra las seis derivaciones precordiales. Aquí está un electrocardiograma con 12 derivaciones.

El EKG ordinario tiene seis derivaciones precordiales, que suelen presentarse en forma progresiva de V_1 a _____ V_6

Las derivaciones de miembros se encuentran en un mismo plano que puede _____ el del tórax del paciente (es el plano frontal). considerarse

Las derivaciones precordiales están escalonadas alrededor del corazón, en un plano _____ . horizontal

NOTA: Las derivaciones precordiales forman un plano que divide el cuerpo en mitades superior e inferior.

1. Frecuencia

2. Ritmo

3. Eje

4. Hipertrofia

5. Infarto

Al leer un EKG, Ud. debe hacer cinco tipos de observaciones generales.

Las observaciones de mayor utilidad en la interpretación de un EKG son la frecuencia, el ritmo, el eje, las hipertrofias y los infartos. Todos estos capítulos tienen la misma importancia, de manera que no hay aquí espacio que llenar.

NOTA: Estas cinco observaciones deben hacerse en el orden mencionado.

Es preciso conocer la definición de cada uno de estos problemas

¿Listos?



Al leer un EKG, usted debe estudiar primero la frecuencia.

NOTA: El letrero en esta fotografía no informa al corredor sobre la velocidad de su auto. El individuo de la derecha es un médico que ha registrado el EKG del conductor transmitido por radio. Esta cifra representa pues la frecuencia cardiaca del conductor (no está muy tranquilo).

Al estudiar un EKG debe medirse primero la _____. frecuencia

La frecuencia se da en ciclos por_____. minuto



Normalmente, la frecuencia de los latidos cardiacos depende del nodo S A.

Normalmente, la frecuencia cardiaca depende del _____. nodo S A

El nodo S A se encuentra en la pared posterior de la _____ derecha. aurícula

El nodo S A es el _____ normal del corazón. marcapaso

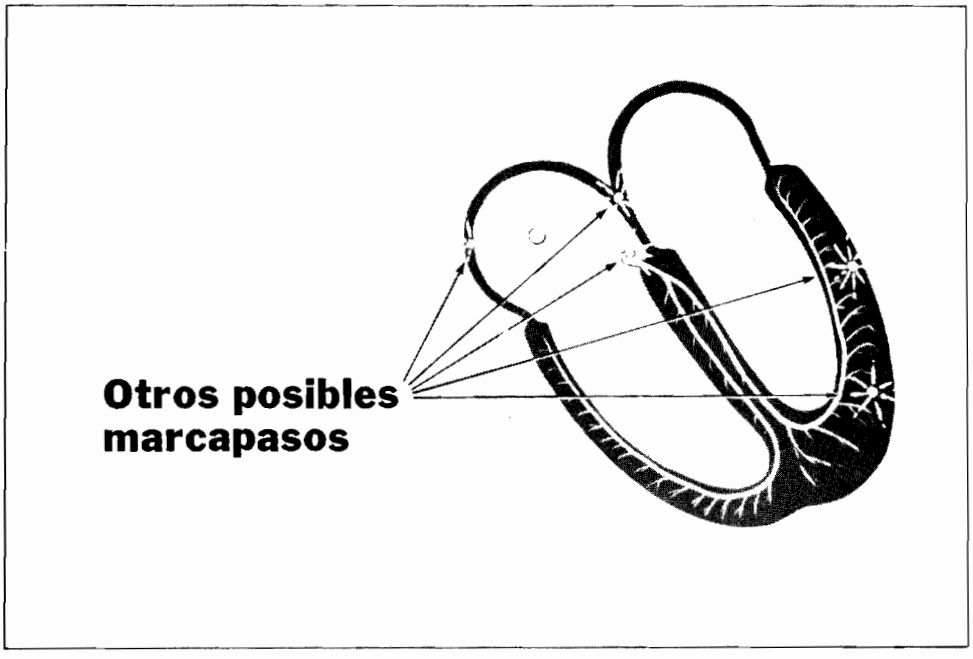

Otras regiones del corazón son capaces de iniciar el latido cuando falla el mecanismo normal del marcapaso.

Si el marcapaso no funciona normalmente, existen otros _____ marcapasos susceptibles de encargarse de la actividad automática.

posibles

NOTA: Estos posibles marcapasos se llaman muchas veces marcapasos "ectópicos". En general, solo entran en función en casos patológicos o en condiciones de urgencia.

Los posibles marcapasos se encuentran en todas las regiones del corazón, incluyendo las _____, los ventrículos y el nodo A V.

aurículas

En condiciones normales, estos marcapasos no muestran actividad eléctrica y no _____. (Por esto solo los llamamos marcapasos "posibles".)

funcionan (o disparan, etc.)

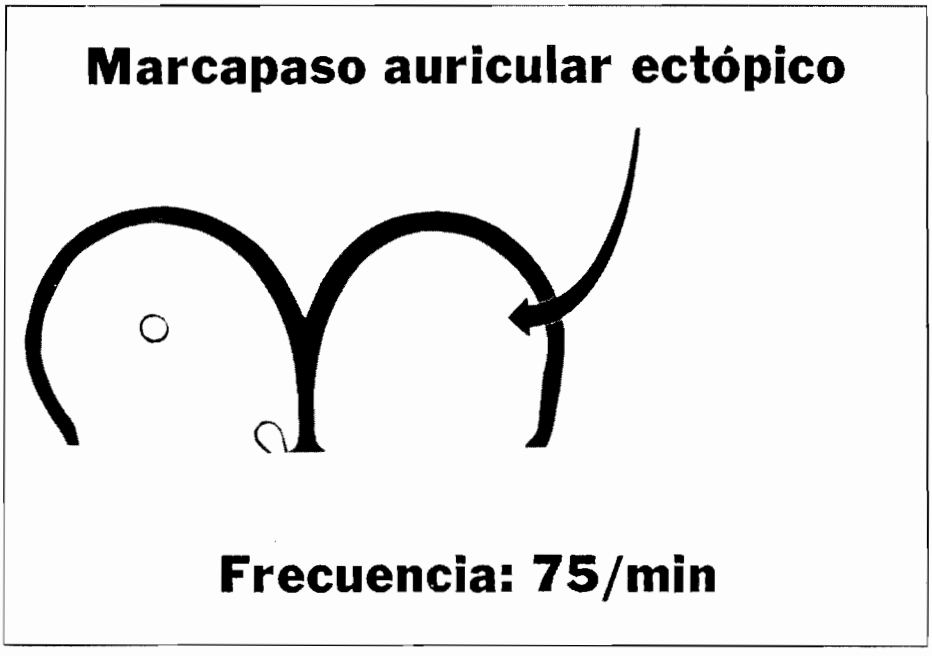

Las aurículas tienen posibles marcapasos ectópicos; cualquiera de ellos puede dar lugar a actividad automática a una frecuencia vecina de 75/minuto.

Si el nodo S A deja de funcionar, un _____ marcapaso
auricular ectópico puede encargarse de la actividad automática.

Cuando un foco auricular ectópico se encarga de la actividad
automática, su frecuencia suele ser de_____por minuto, 75
o sea muy vecina de la frecuencia normal del nodo S A.

NOTA: En situaciones patológicas o de urgencia, un foco auricular ectópico puede bruscamente empezar a disparar a gran frecuencia, de 150 a 250 por minuto.

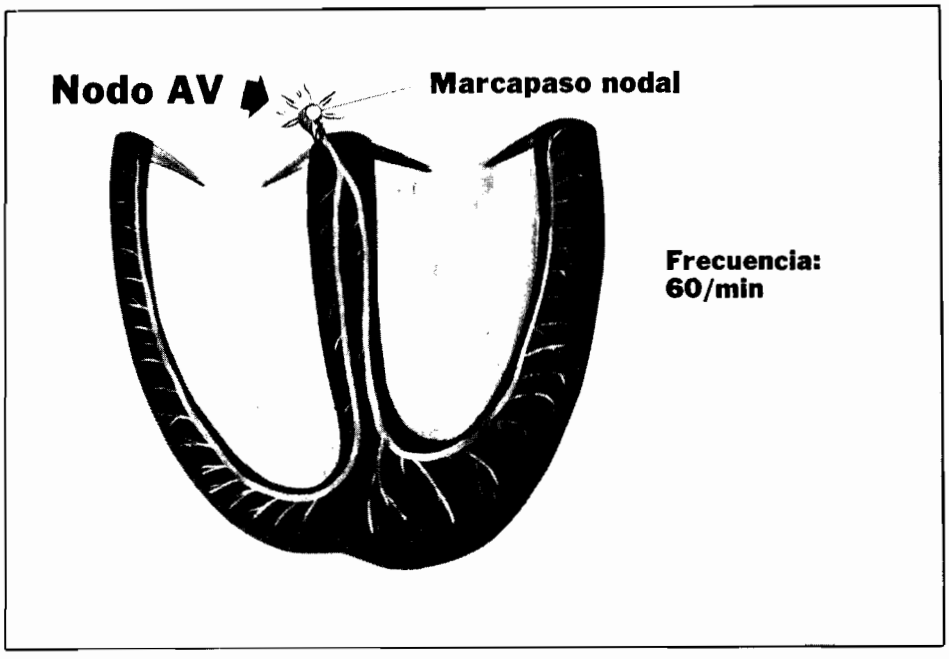

Cuando falta el estímulo normal de la aurícula, el nodo A V tiene una frecuencia de 60 por minuto.

El _____ A V tiene posibles marcapasos.
Normalmente el nodo A V es un relevo eléctrico que recibe el estímulo eléctrico de la despolarización auricular y lo transmite a los ventrículos (o sea al sistema del haz de His).

nodo

La frecuencia habitual del marcapasos del nodo A V (frecuencia idionodal) es de _____ por minuto.

60

Esta actividad ectópica solo aparece cuando no llega de la _____ el estímulo normal.

aurícula (es más exacto decir nodo S A)

NOTA: Al igual que un foco ectópico auricular, el posible marcapaso del nodo A V puede disparar a gran frecuencia. Puede iniciar trenes de descargas a razón de 150 a 250 por minuto en condiciones patológicas o de urgencia.

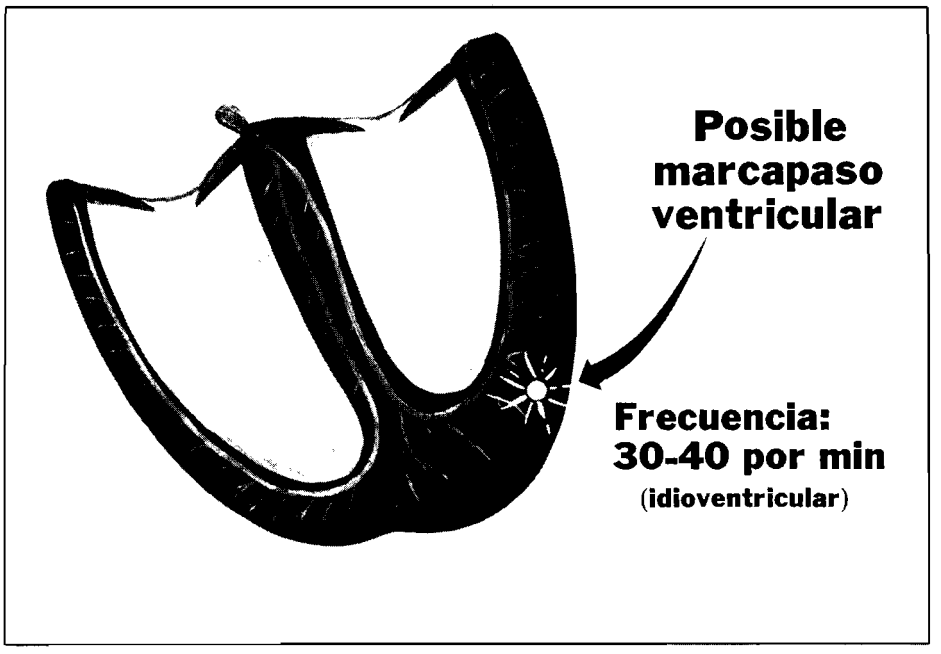

Los ventrículos también poseen posibles marcapasos, cuya frecuencia es de 30 a 40 por minuto, si falta el estímulo normal de regiones altas.

Los _____ tienen también posibles marcapasos. ventrículos

Un marcapaso ventricular establece una frecuencia de _____ a _____ por minuto cuando falta el estímulo normal de regiones altas. 30 40

Esta actividad ventricular independiente se llama ritmo _____. idioventricular

NOTA: En caso de urgencia, cuando estos marcapasos reciben poca sangre (y poco oxígeno), pueden disparar muy rápidamente, como un intento para corregir el déficit fisiológico. Un foco ectópico ventricular puede bruscamente disparar a razón de 150 a 250 por minuto en tales condiciones.

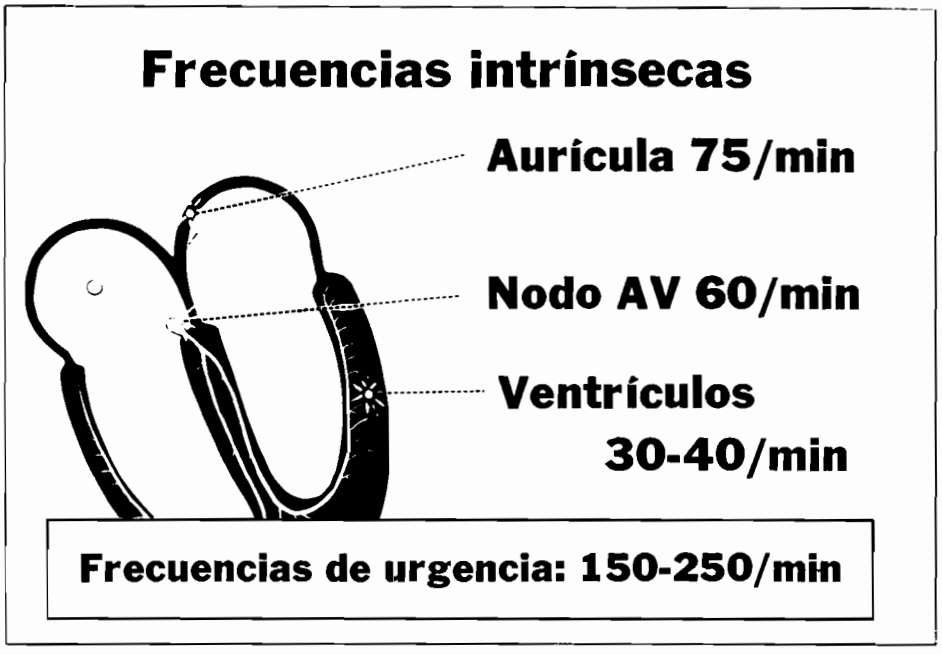

Los focos ectópicos de aurícula, nodo A V y ventrículos pueden descargar según su propia frecuencia intrínseca cuando deja de funcionar el marcapaso normal.

Los ventrículos pueden ser estimulados por un foco ectópico a una frecuencia de _____ a _____ por minuto. 30 a 40

Un foco ectópico auricular puede comunicar al corazón una frecuencia de_____por minuto; pero un foco en el nodo A V establece una frecuencia menor, de 60 por minuto. 75

NOTA: En condiciones patológicas o de urgencia, los focos ectópicos de cualquiera de estas regiones pueden descargar a gran frecuencia. Esta (150 a 250/min) es igual para todos los focos aurículas, nodo A V y ventrículos.

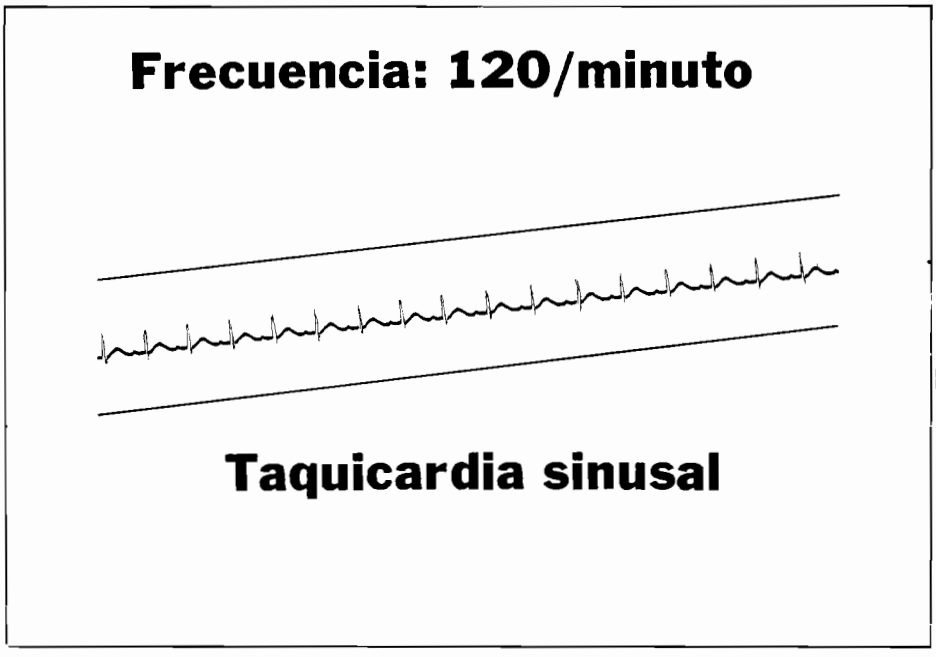

Una frecuencia mayor de 100 por minuto (con un ritmo normal) se llama taquicardia sinusal.

Una frecuencia rápida, con un _____ normal, si es superior a 100/minuto constituye una taquicardia sinusal. ritmo

Por ritmo normal, se entiende un ritmo regular iniciado en forma normal en el _____; cada ciclo sucesivo dura el mismo tiempo, lo que da una frecuencia continua estable. nodo S A

Taquicardia sinusal significa taquicardia _____ en el nodo senoauricular (nodo S A). originada (iniciada)

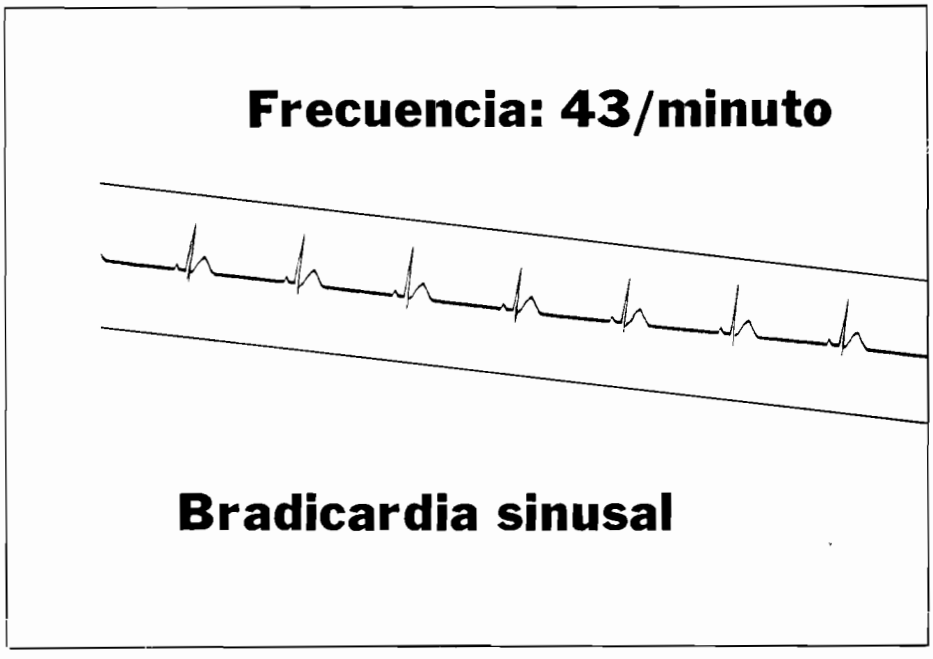

Una frecuencia inferior a 60/minuto (con ritmo normal) se llama bradicardia sinusal.

La _____ sinusal es un ritmo muy lento originado en el nodo S A. — bradicardia

Una frecuencia inferior a _____ por minuto indica bradicardia sinusal, cuando el ritmo es normal. — 60

NOTA: Aunque los complejos estén muy separados, las ondas P, QRS y T siguen cerca unas de otras. Simplemente, la pausa entre los ciclos se prolonga.



Ahora aprenderemos a medir rápidamente la frecuencia sin aparatos especiales.

Al terminar este curso, usted debe ser capaz de medir rápidamente la _____. frecuencia

No se necesitan aparatos ni reglas especiales para _____ la frecuencia. calcular

NOTA: En situaciones de urgencia, es probable que no tenga el calculador a mano. *TIRELO ¡AHORA!*

Basta con la observación para medir la _____. frecuencia

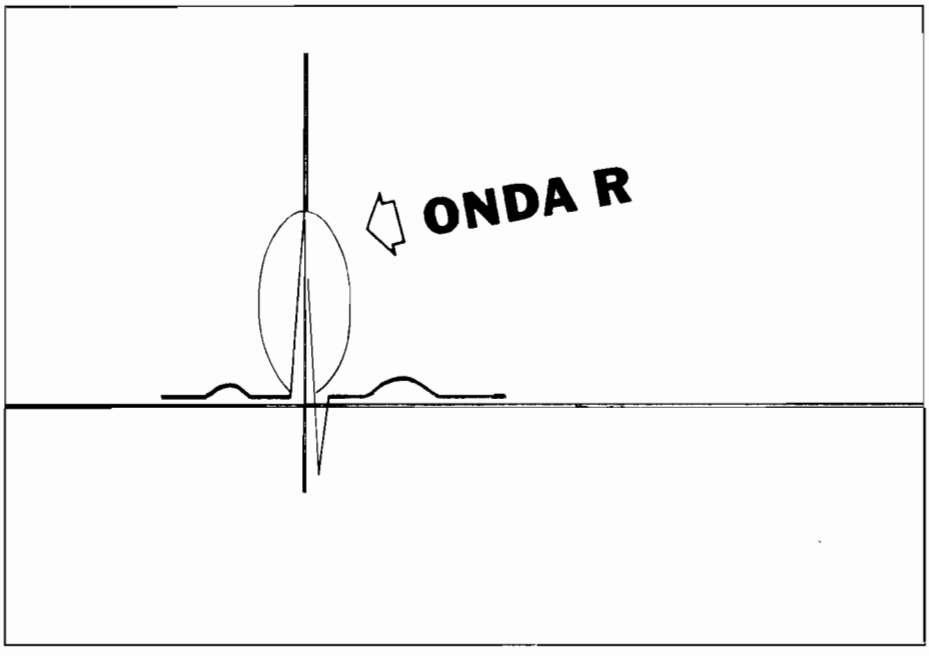

En primer lugar: busque una onda R que coincida con una línea negra gruesa.

Para calcular la frecuencia deben buscarse primero las ondas _____. R

Encuentre una onda R que coincida con una _____ negra gruesa. línea

Luego: cuente "300, 150, 100" para cada línea negra gruesa siguiente, dándoles estos nombres, como en el cuadro. No olvide estos números.

La línea negra gruesa que sigue se llama "_____" . . .	300
y es seguida de"_____, _____"para las líneas gruesas sucesivas.	150, 100

NOTA: La línea en la cual se encuentra la onda R inicial no recibe nombre; sólo damos nombres a las líneas que siguen.

Las tres líneas que siguen a la que coincide con la onda R se llaman"_____, _____, _____,"sucesivamente.	300, 150, 100

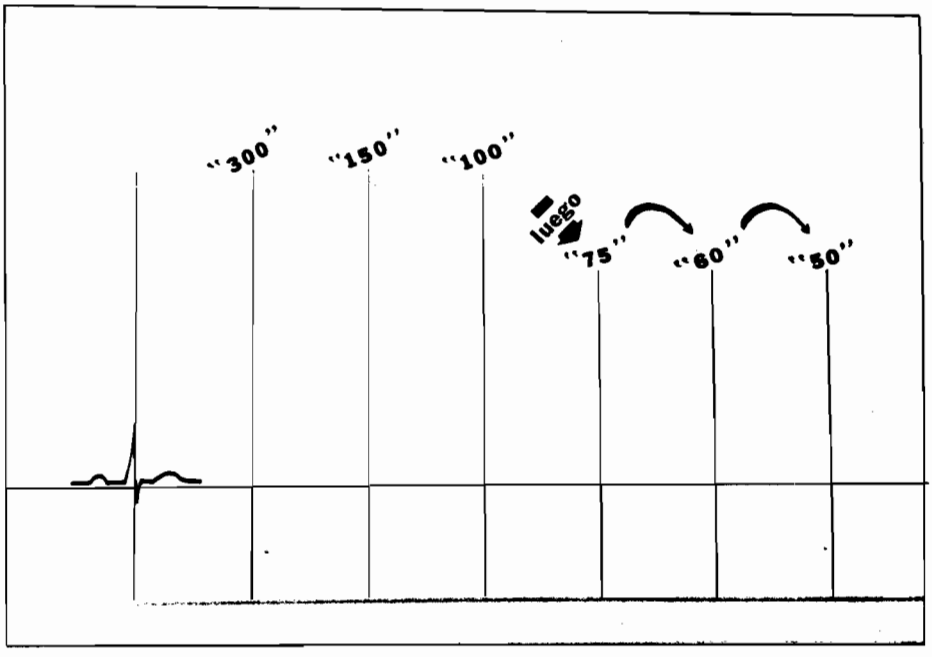

Luego: para las tres líneas que siguen a las que conocemos ya como "300, 150, 100", decimos "75, 60, 50".

Las tres líneas que siguen a "300, 150, 100" se llaman"_____, 60 y 50". 75

No olvide que las siguientes tres líneas, juntas, se llaman "_____, _____, _____". 75, 60, 50

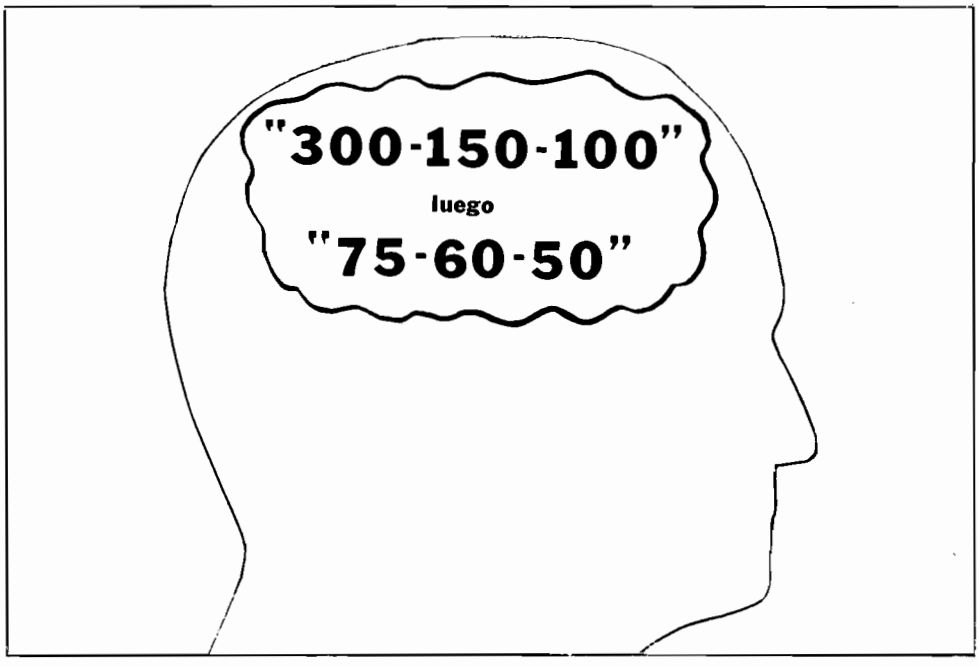

Ahora: repita estos dos grupos de tres números hasta que le sea imposible olvidarlos. Asegúrese de que puede recordar las dos series sin emplear la imagen.

Estas series, "300, 150, 100" y "75, 60, 50" deben ser _____ memorizadas

Debe ser capaz de nombrar las líneas que siguen a la que _____ con una onda R; pero es más fácil recordar las series de tres números. coincide

No cuentan las líneas en cuestión—déles sus *nombres* con las _____. series de tres números.

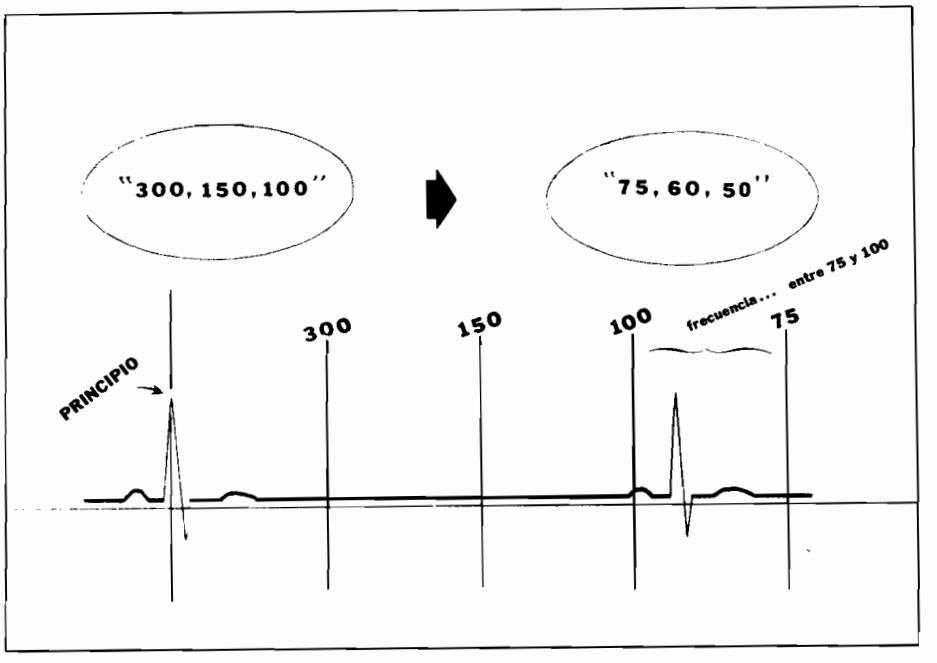

El lugar donde se encuentra la onda R siguiente nos dice la frecuencia. Es la mar de sencillo.

Una vez escogida una onda R que coincida con una línea gruesa, busque la siguiente _____. onda R

Donde se encuentra esta onda R siguiente, se lee directamente la _____. No hace falta ninguna aritmética. frecuencia

Si la segunda onda R coincide con la línea "75" la frecuencia es 75 por _____. minuto

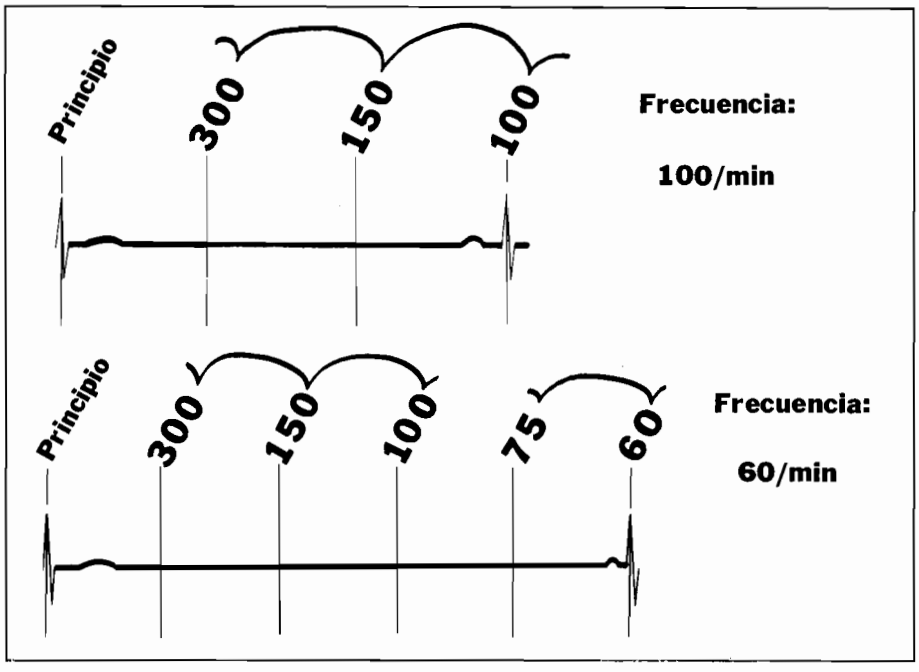

Recordando las series "300, 150, 100" y "75, 60, 50", basta con mirar al EKG para decir la frecuencia aproximada.

las series de tres números son: primero "_____, _____, _____" 300, 150, 100
luego "_____, _____, _____". 75, 60, 50

Si la segunda onda R se encuentra entre las líneas "100" y "75" se trata probablemente de una _____. frecuencia
normal (recuerde que la frecuencia normal del pulso es vecina de 80).

Con solo recordar las _____, puede conocer de series de tres
inmediato la frecuencia. números



Este es el EKG de un paciente con una frecuencia cardiaca menor que la habitual.

La frecuencia en el trazo presentado es de _____ ciclos por minuto. 60

Si se le dijera que este latido proviene de un marcapaso ectópico, usted pensaría en el _____ (basándose solamente en la frecuencia). nodo A V

NOTA: Se trata en efecto de un ritmo iniciado en el nodo A V, lo que explica que no existan ondas P.



Usted ya no depende de un calculador de regla. Puede conocer muy simplemente la frecuencia por simple observación.

Usted puede conocer la frecuencia en un EKG en cualquier momento por simple _____. observación

No dependa ya más de una regla o calculador de EKG para medir la _____. frecuencia

Usted ya puede conocer la frecuencia en un _____, EKG aunque no tenga su regla en el bolsillo.

NOTA: Lo que sí tendrá siempre consigo es su cerebro (hasta que puedan hacerse trasplantes de cerebro, en cuyo momento puede que tenga el de otro).

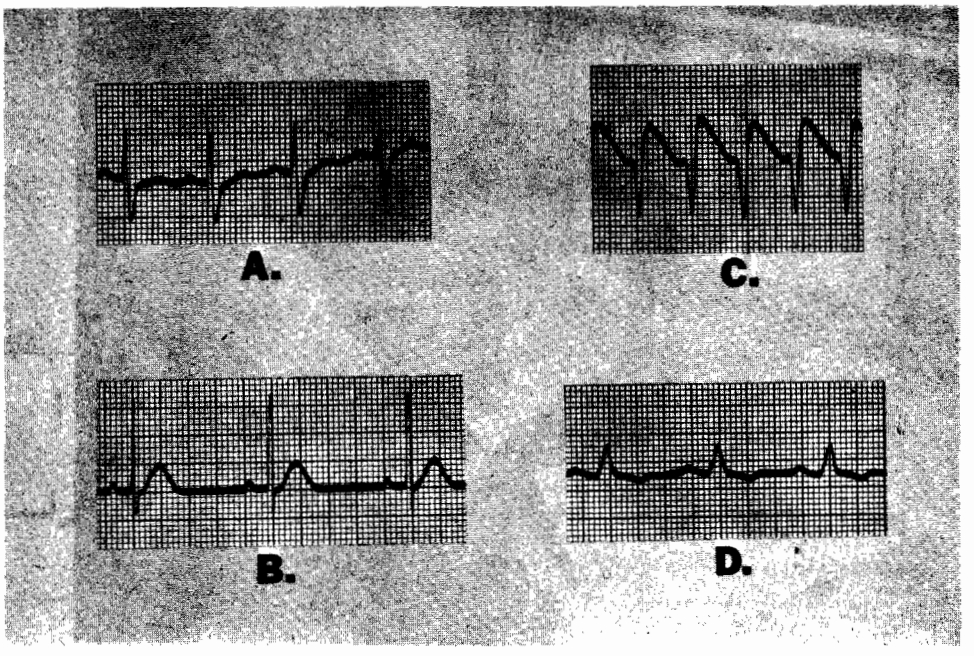

Dé las frecuencias aproximadas de los EKG presentados aquí.

A. _____ 100

B. _____ 60

C. _____ Alrededor de 150

D. _____ 75

La distancia entre las líneas negras gruesas representa 1/300 de min.

Por lo tanto, dos unidades de 1/300 de min = 2/300 de min = 1/150 min (o sea, 150/frecuencia por min) y 3 unidades de 1/300 = 3/300 = 1/100 min (o sea, 100/frecuencia por min)

Hay una explicación lógica para las denominaciones aparentemente raras de la frecuencia en relación con las líneas negras gruesas.

El número de unidades de tiempo entre cinco líneas gruesas negras es _____. 4

Por lo tanto, esto representa 4/300 minuto o sea una frecuencia de _____ por minuto. 75

Por lo tanto, si un corazón se contrae 75 veces/minuto cabe esperar _____ complejo QRS en un espacio de cinco líneas negras gruesas. un

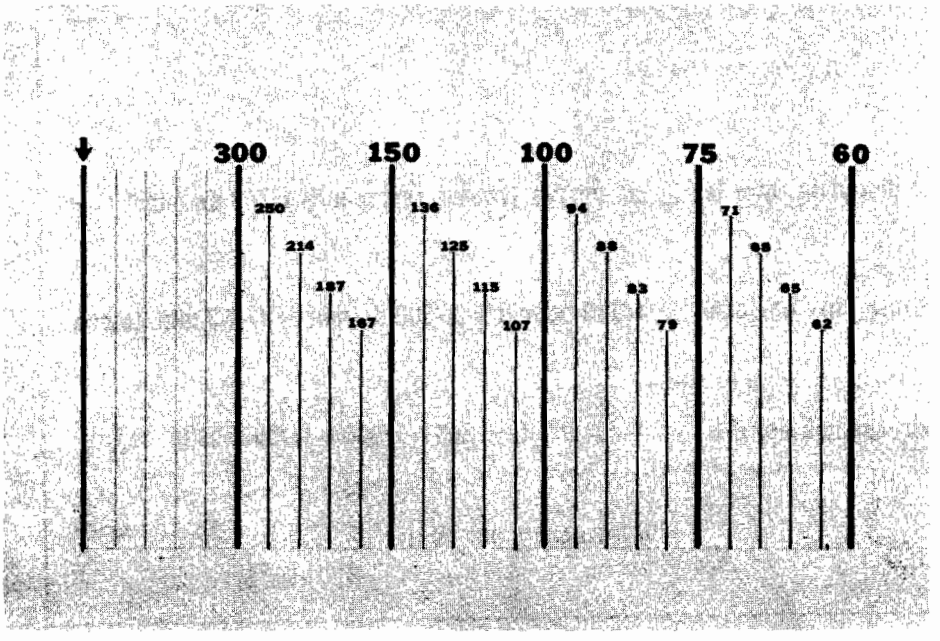

Aunque el recordar de memoria las líneas delgadas es difícil, permite un cálculo más exacto de las frecuencias.

NOTA: Admitimos que es difícil recordar de memoria las líneas finas, pero es conveniente disponer de esta información por si usted la necesitara.

NOTA: Para frecuencias menores de 60 véanse las páginas siguientes, donde se indican métodos simplificados de cálculo.

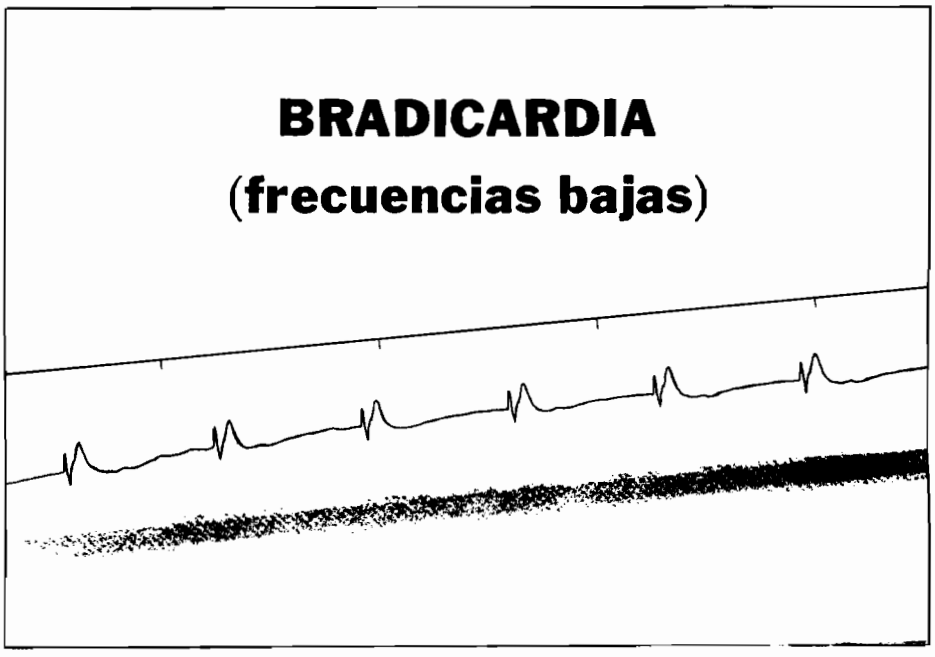

Para frecuencias muy bajas, existe otro método muy fácil para calcularlas de inmediato.

Las frecuencias bajas se llaman _____. bradicardias

Para estas frecuencias bajas, se puede emplear otro método de _____. cálculo

NOTA: Las series de tres números dan una amplia gama de frecuencias. "300, 150, 100" y "75, 60, 50" significan que usted sabe reconocer frecuencias de 300 a 50. Por frecuencias muy lentas, se entiende las inferiores a 60 por minuto.

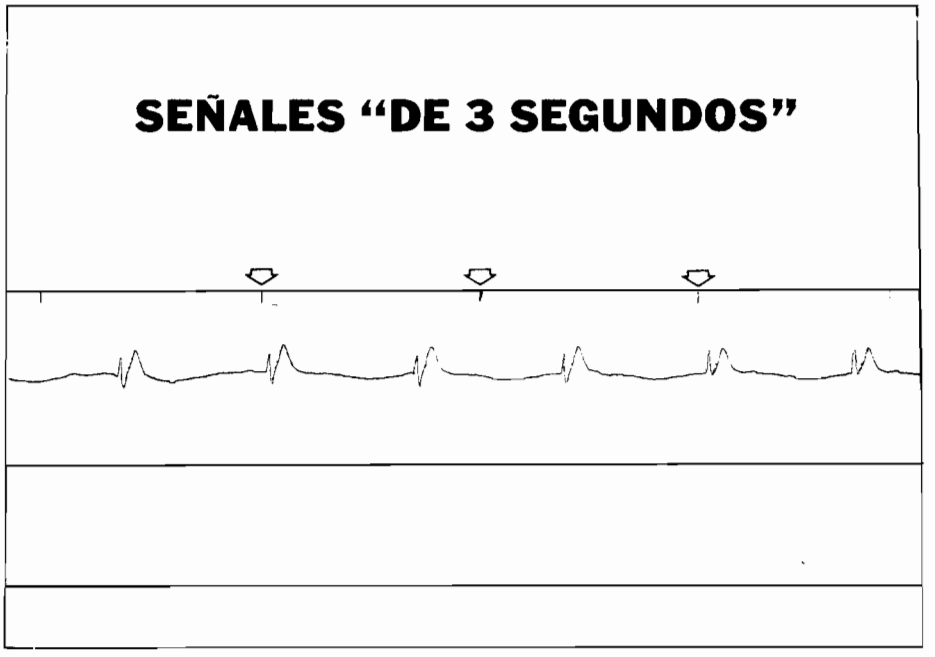

En la parte superior del trazo del EKG se encuentran pequeñas señales verticales que limitan intervalos "de tres segundos".

Existen pequeñas señales _____ en la parte superior del papel para EKG. Consiga un trozo de este papel y obsérvelo.

verticales

Estas señales verticales se llaman señales de _____ de "tres segundos".

intervalos

NOTA: En ciertos papeles de EKG, los intervalos de tres segundos se señalan con puntos negros.

Cuando funciona el electrocardiógrafo, la longitud de papel comprendida entre dos de estas señales verticales tardan _____ en pasar bajo la punta del estilete.

tres segundos

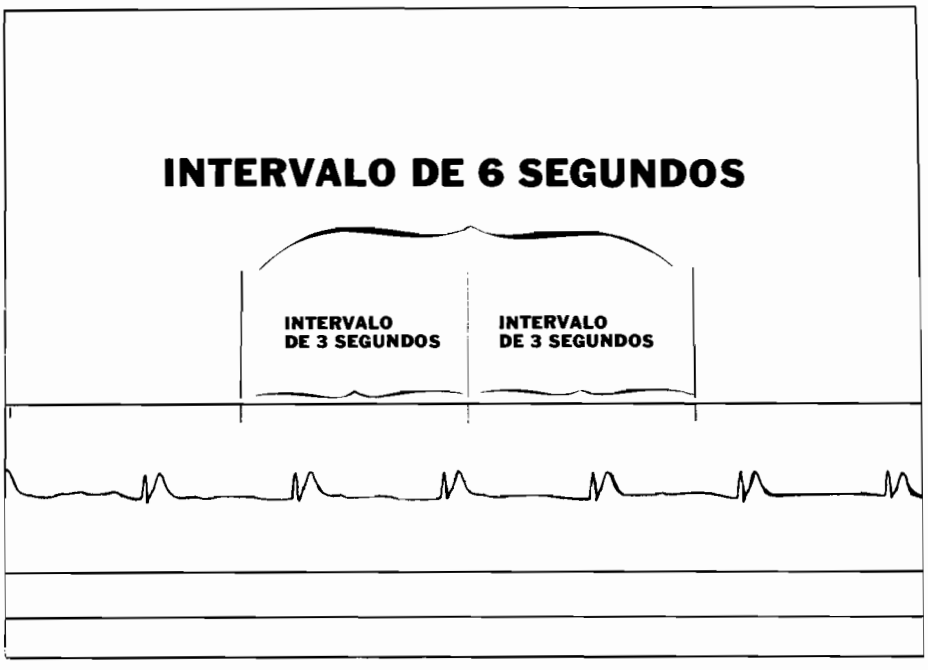

Si tomamos dos intervalos de tres segundos, tenemos un intervalo de 6 segundos.

Un intervalo de tres segundos corresponde a la distancia entre dos señales _____. verticales (o de tres segundos)

Tomando dos intervalos de tres segundos, se tiene un espacio que corresponde a _____ segundos. seis

Este intervalo de seis segundos representa la longitud de _____ empleado por el aparato en seis segundos papel

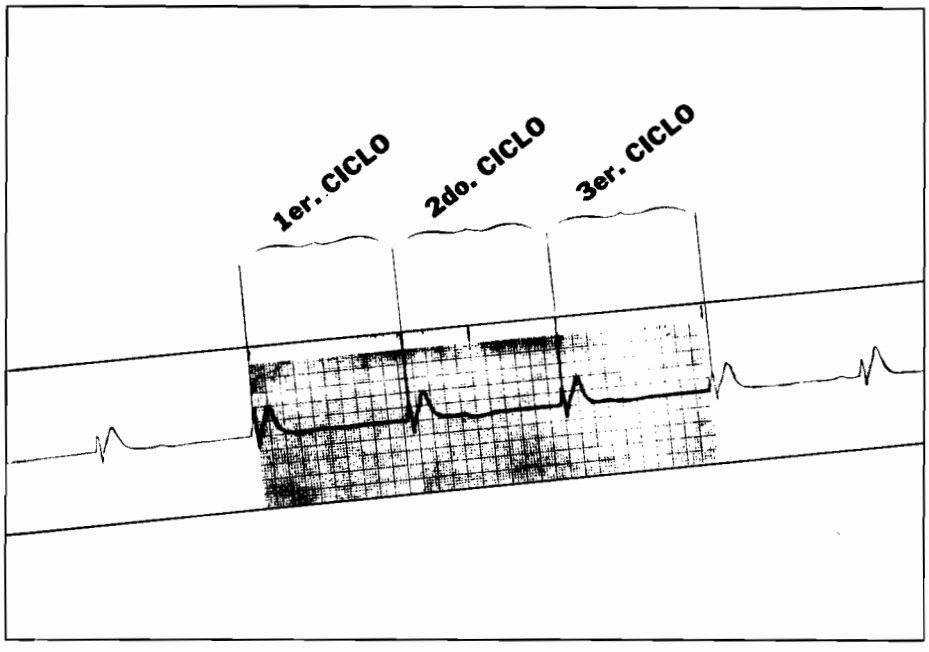

Cuente el número de ciclos completos (un ciclo va de una onda R a la siguiente) en este intervalo. Con frecuencias muy bajas, habrá pocos ciclos.

Un _____ cardiaco completo va de una onda específica a la repetición de esta misma onda. ciclo

Por lo tanto, el espacio entre una onda R y otra onda _____ nos da un ciclo. R

Cuente el número de ciclos en el _____ de seis segundos. intervalo

6 segundos
x 10
60 segundos (1 minuto)

Por lo tanto:
Ciclos/intervalo de 6 segundos x 10

...es igual a frecuencia (ciclos/min)

Para conocer la frecuencia, multiplique por 10 el número de ciclos en el intervalo de seis segundos.

Diez intervalos de seis segundos son iguales a un _____ (tiempo) de registro electrocardiográfico. minuto

El número de ciclos por minuto es la _____. frecuencia

Por lo tanto, multiplicando por _____ el número de ciclos en un intervalo de seis segundos, se obtiene la frecuencia. 10

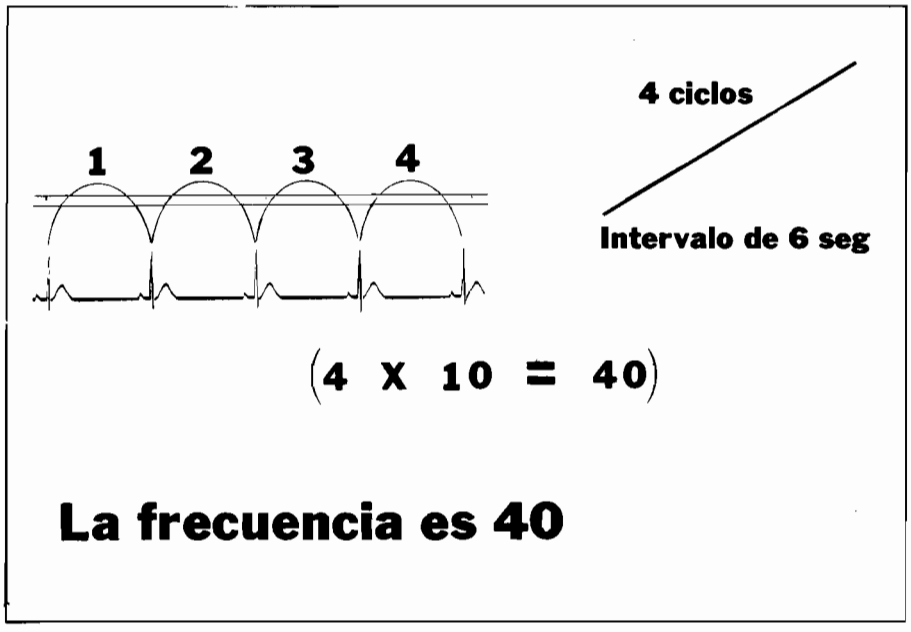

Ponga un cero a la derecha del número de ciclos en un intervalo de seis segundos, y tendrá la frecuencia.

Para frecuencias muy bajas, en caso de _____, busque primero un intervalo de seis segundos, bradicardia

. . . cuente el número de _____ en este intervalo, ciclos

. . . y multiplique por _____ para conocer la frecuencia. 10

NOTA: Para multiplicar por 10 se pone un cero a la derecha del número de ciclos en un intervalo de seis segundos. Por ejemplo, cinco ciclos (en un intervalo de seis segundos) significan una frecuencia de 50.

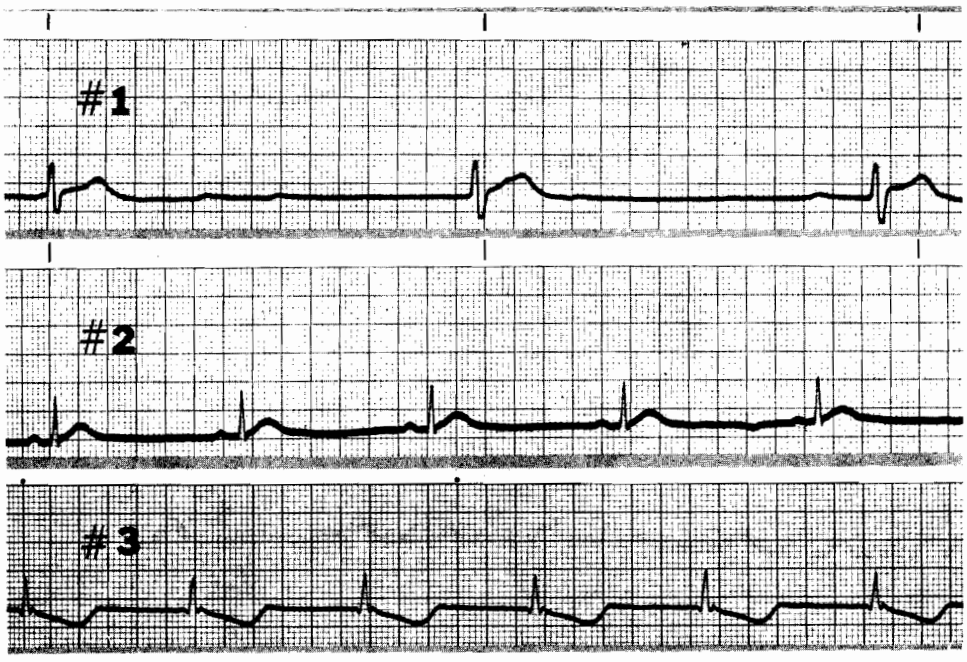

Dé las frecuencias aproximadas de los trazos presentados aquí.

Frecuencias:	núm. 1 _____ por minuto	20
	núm. 2 _____ por minuto	45
	núm. 3 _____ por minuto	50

NOTA: Busque algunos trazos de EKG y sorpréndase al ver cuán fácilmente puede ahora calcular las frecuencias.

NOTA: Revise los conceptos sobre frecuencias en la pequeña agenda al final del libro (pág. 269).

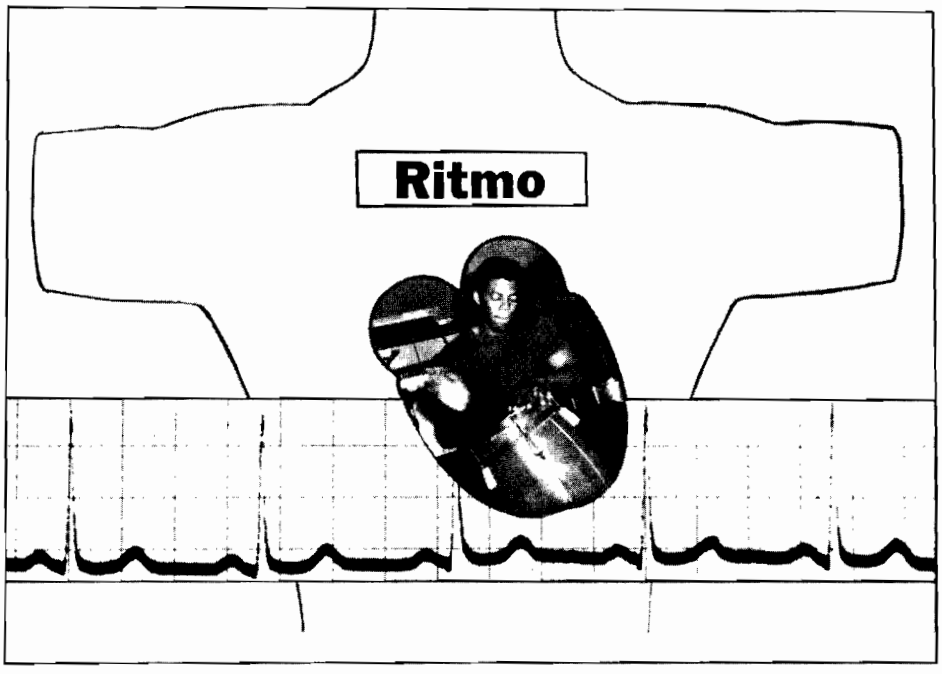

El EKG es la manera más exacta de identificar las arritmias cardiacas (ritmos anormales), que pueden diagnosticarse fácilmente conociendo la electrofisiología del corazón.

_____ significa literalmente sin ritmo; pero empleamos la palabra para designar ritmos anormales, o interrupciones en la regularidad de un ritmo normal.

Arritmia

El _____ registra todos los fenómenos eléctricos del corazón, los cuales son imposibles de ver, sentir u oír durante el examen físico; por lo tanto suministra un medio muy exacto para estudiar los cambios de ritmo.

EKG

NOTA: Para comprender las arritmias, debe conocer primero la electrofisiología normal del corazón (o sea, la vía que sigue normalmente la conducción eléctrica).

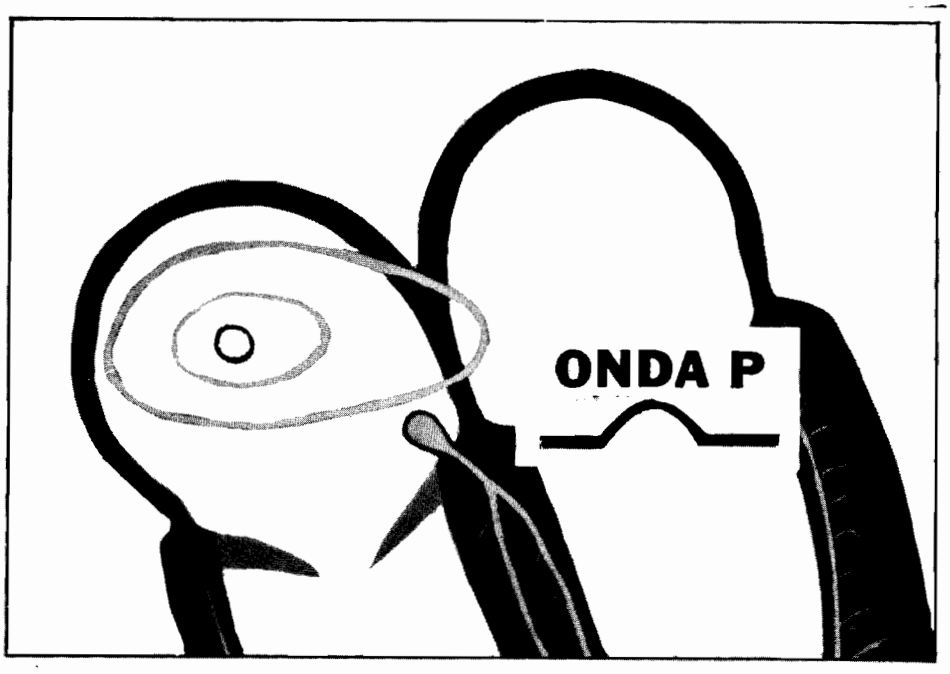

El impulso del marcapaso en el nodo S A se extiende por ambas aurículas como onda de despolarización.

Quien inicia el estímulo para la actividad automática es el _____ nodo S A

El nodo S A manda impulsos regulares que producen la _____ de la aurícula. contracción

Esta onda de estimulación, llamada _____ se extiende desde el nodo S A como una onda, y forma la onda P del EKG. despolarización

NOTA: El nodo S A es en realidad el nodo "senoauricular", de modo que los impulsos que produce se designan a veces con la palabra "seno" —como en ritmo "sinusal" normal.

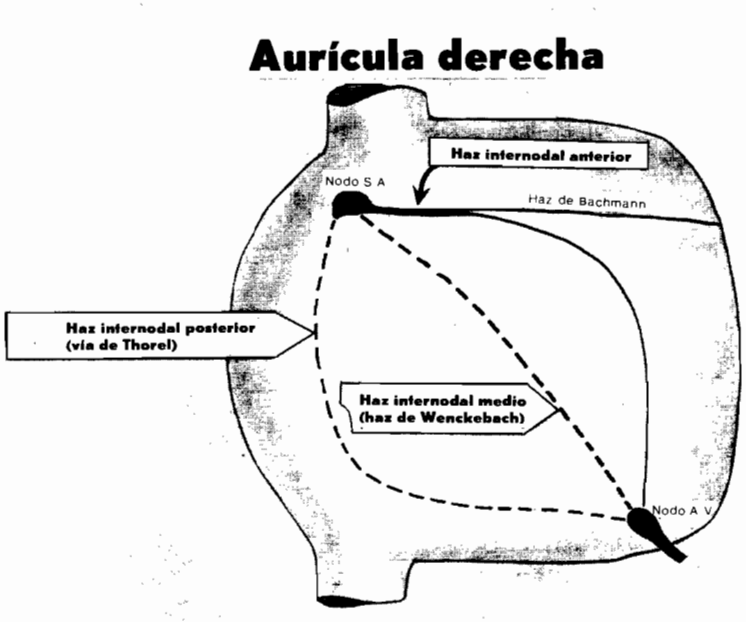

El sistema de conducción auricular incluye tres vías de conducción especializadas.

Las tres vías generales de conducción auricular ahora son bien conocidas; son las vías internodales anterior, media y _____. posterior

La vía internodal posterior se conoce como vía de _____ Thorel

Esta página sirve de referencia; todavía no se han descrito procesos patológicos específicos que afecten estas vías de conducción preferencial, pero ciertamente se describirán en el futuro. Por ahora, basta con conocer su existencia.

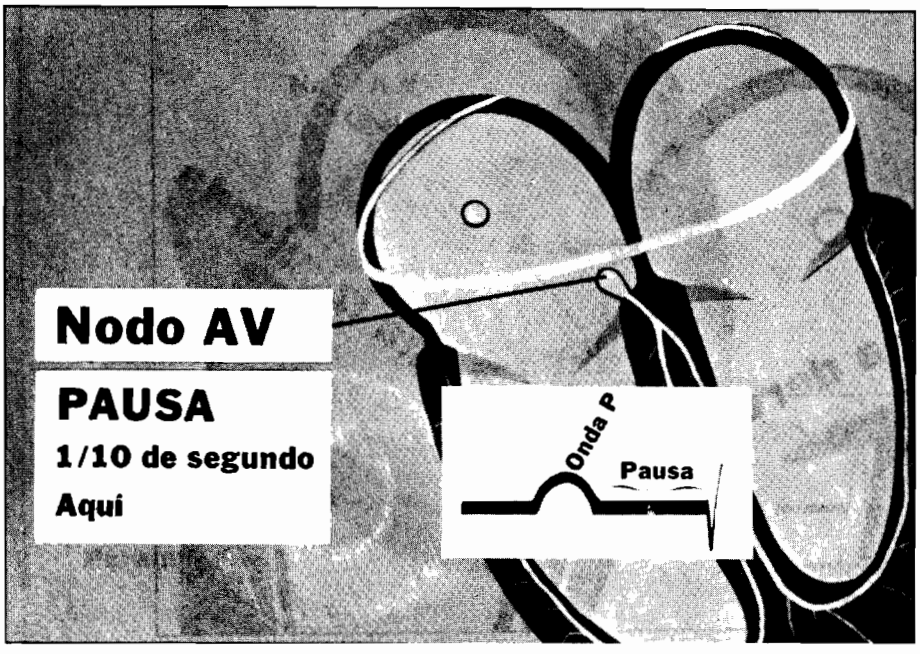

Cuando este impulso eléctrico llega al nodo A V, hay una pausa de 1/10 de segundo antes de que se estimule dicho nodo.

Cuando el impulso de despolarización auricular llega al nodo A V, se produce una _____. pausa

NOTA: El nombre del nodo A V se debe a su posición entre las aurículas y los ventrículos (de donde la A y la V). El otro término para el nodo A V es solamente "nodal". Por "ritmos nodales" o "extrasístoles nodales" se entiende pues el nodo A V.

Esta pausa durante la cual no hay actividad eléctrica del corazón se traduce por el segmento plano en la línea basal entre la onda _____ y el complejo QRS. P



Una vez estimulado, el nodo A V transmite el estímulo eléctrico por las ramas derecha e izquierda del haz de His, para estimular ambos ventrículos.

Una vez estimulado el nodo A V, transmite el impulso eléctrico al _____. haz de His

Del haz de His, el impulso pasa a las _____ derecha e izquierda del propio haz. ramas

El impulso invade rápidamente ambos _____ e inicia su despolarización simultánea. ventrículos

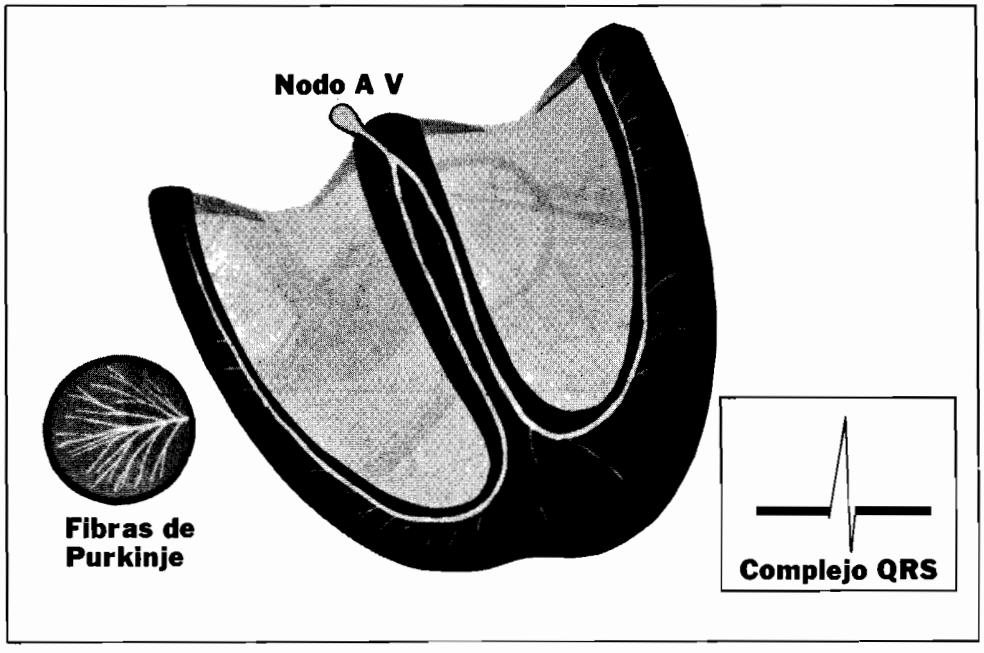

Este sistema "nodo A V-haz de His" está formado por tejido nerviosos especializado que conduce rápidamente el estímulo eléctrico (la despolarización).

El sistema "nodo A V-haz de His" consta de tejido _____ especializado. nervioso

Este tejido nervioso conduce muy rápidamente los _____ eléctricos. impulsos

NOTA: Insistimos en que este tejido nervioso especializado lleva con gran rapidez los impulsos eléctricos por los ventrículos. El propio músculo cardiaco conduce más lentamente las cargas bioeléctricas, lo que facilita la identificación de impulsos patológicos que nacen fuera del sistema de conducción nerviosa de los ventrículos (los fenómenos son más lentos en el EKG).

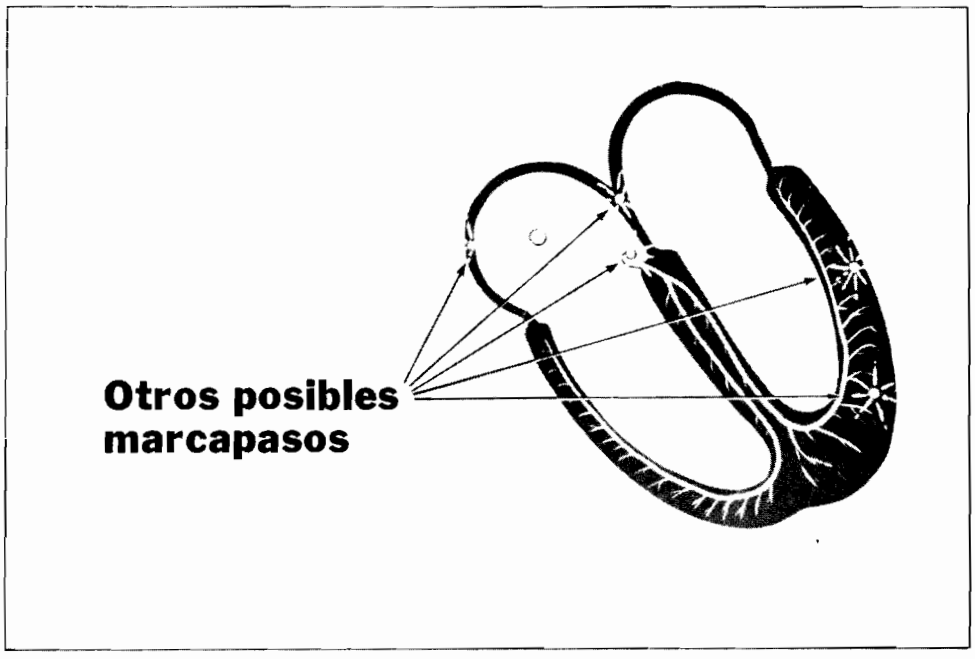

Existen en aurículas, nodo A V y ambos ventrículos posibles marcapasos (ectópicos), que pueden empezar a funcionar si el automatismo normal se suspende.

Existen posibles marcapasos en aurículas, ventrículos y _____. nodo A V

Se trata de marcapasos de urgencia, que pueden asumir la actividad _____ si desaparece el automatismo normal. automática

Como estos posibles marcapasos no funcionan en condiciones fisiológicas normales, se llaman focos _____ (de situación anómala). Pueden emitir un impulso, o una serie de estímulos, que inician la despolarización en esta zona. ectópicos

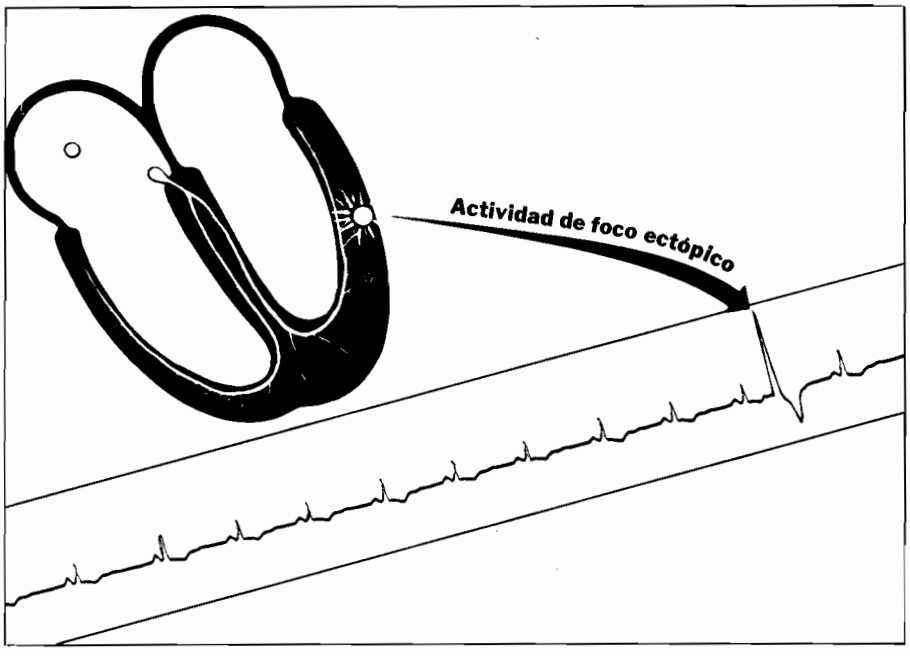

Estos focos ectópicos emiten a veces impulsos eléctricos en situaciones que no son de urgencia, sobre todo en las enfermedades del corazón.

Un foco ectópico es una zona que puede emitir _____ estímulos (o impulsos) eléctricos.

La presencia de impulsos nacidos en focos ectópicos puede indicar _____ del corazón. enfermedad

NOTA: Es fácil comprender las arritmias recordando simplemente la electrofisiología (conducción) normal del corazón, y teniendo presente la existencia de focos ectópicos. Al ir estudiando las distintas arritmias, trate de imaginar lo que ocurre en el corazón (eléctricamente), y verá que es fácil interpretar los trazos. No trate de recordar imágenes tipo. El conocimiento duradero solo se logra entendiendo.

Estos focos ectópicos pueden emitir un impulso eléctrico o _____ de ellos. una serie

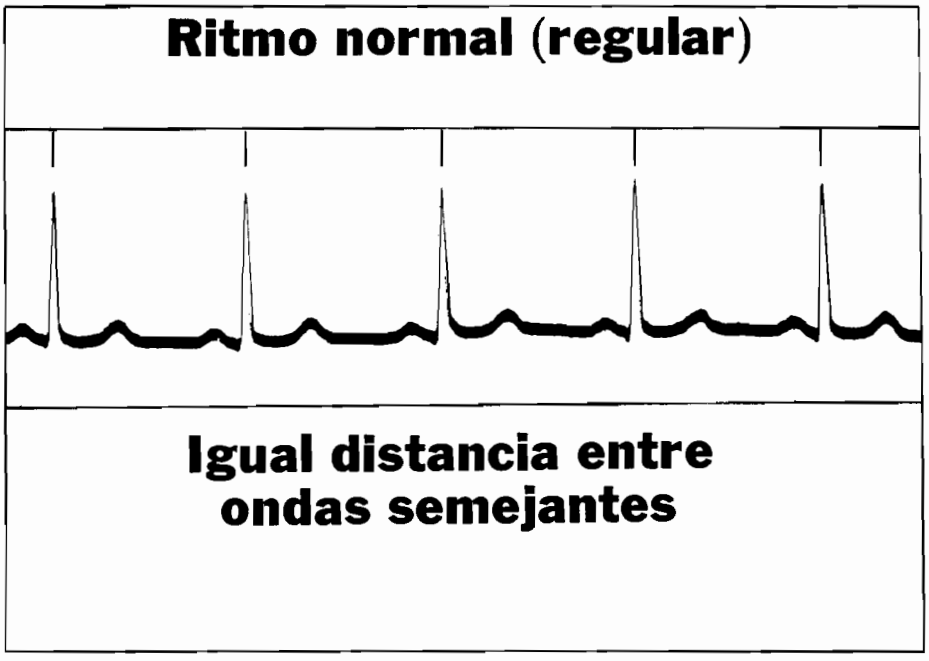

El ritmo cardiaco normal es tal que existe una distancia constante entre ondas semejantes.

El ritmo normal del corazón es _____. regular

La distancia entre _____ semejantes es siempre igual en un ritmo regular clásico. ondas

NOTA: El ritmo normal se llama en general ritmo sinusal normal, pues nace en el nodo S A.

Ritmo

Ritmo variable

Extrasistoles y fallas

Ritmo rápido

Bloqueos cardíacos

Las arritmias se pueden dividir en grandes categorías.

NOTA: No es necesario recordar estos cuatro tipos de arritmias. Estas clasificaciones son muy generales, y están destinadas a ayudarle a reconocer rápidamente un cuadro patológico por su aspecto general. Buscando el equivalente fisiológico de lo que muestra el trazo, usted podrá comprender los mecanismos que intervienen en todas las arritmias.

Ritmos variables

Arritmia sinusal

Marcapaso migratorio

Fibrilación auricular

Por ritmos variables se entiende un grupo de ritmos irregulares en el cual se conserva el orden normal (P–QRS–T) de las ondas, habiendo sin embargo cambios continuos de ritmo.

Los ritmos _____ son aquellos que muestran una irregularidad general, sin que sea posible predecir ninguna repetición fija.

variables

NOTA: Algunos autores hablan en este caso de arritmias "irregularmente irregulares", pues es imposible encontrar un esquema "regular" de irregularidad.

En este grupo, suele conservarse el orden normal de las ondas (o sea, _____ –QRS–T).

P

Sin embargo, los intervalos entre los ciclos P–QRS–T _____ constantemente.

cambian

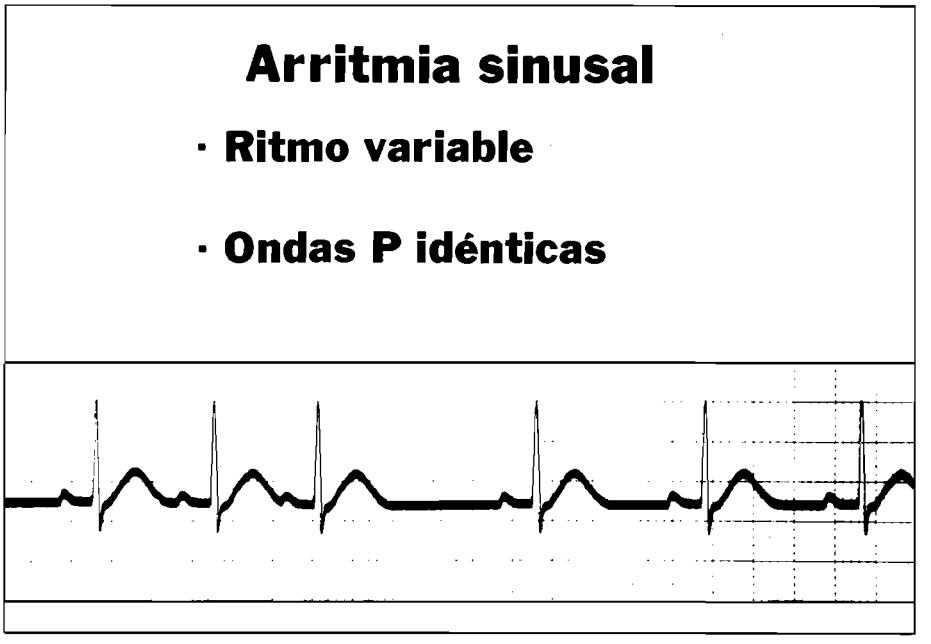

La *arritmia sinusal* es un ritmo irregular variable que se debe muchas veces a lesiones de las arterias coronarias (síndrome del nodo S A).

En la arritmia sinusal, los impulsos del marcapaso _____ en el nodo S A (de donde el prefijo "seno"). Como todos los impulsos nacen en el nodo S A, todas las ondas _____son idénticas.

nacen

P

La actividad del marcapaso es muy irregular, y los _____ del marcapaso se presentan a intervalos variables.

impulsos

Las ondas P–QRS–T de cada ciclo suelen ser _____, de mismo tamaño y forma, pero el intervalo entre los ciclos es irregular.

normales

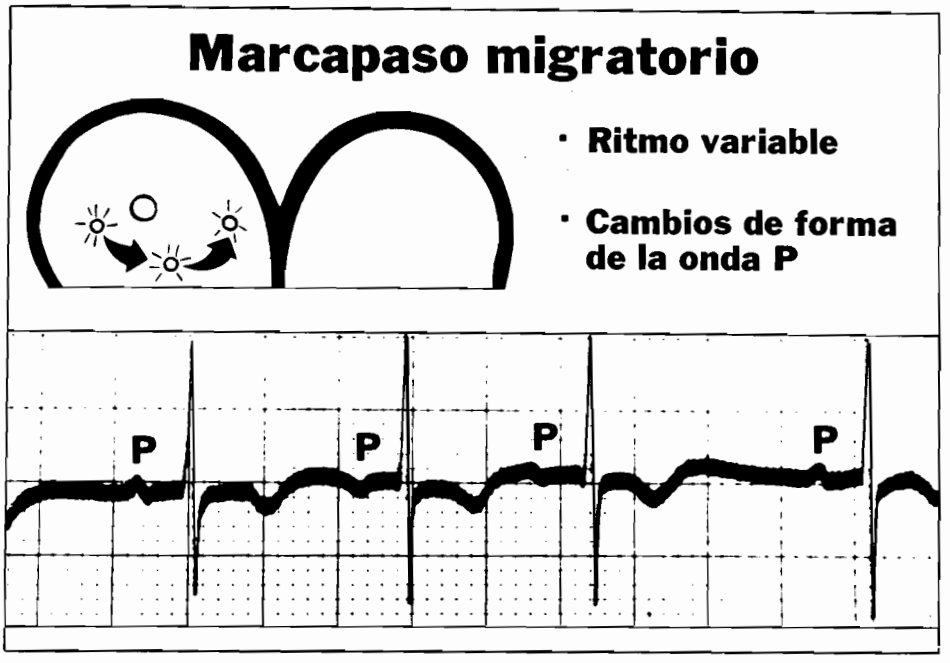

El *marcapaso migratorio* es un ritmo variable debido a cambios de posición del marcapaso. Se caracteriza por ondas P de forma variable.

En el marcapaso migratorio, la _____ automática pasa de un foco a otro. actividad

El ritmo resultante es muy _____ y no se observa ninguna constancia en la sucesión de ciclos. irregular

Las ondas _____ del marcapaso migratorio son de distintas formas, pues la actividad automática cambia de lugar. P

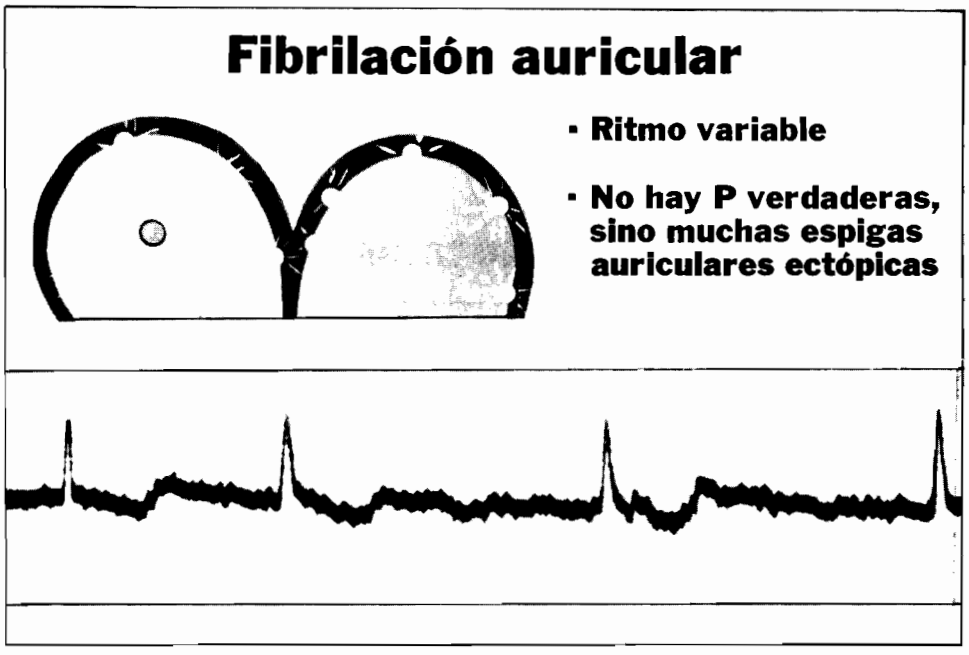

La *fibrilación auricular* se debe a disparo de focos múltiples en la aurícula. Ninguno de los impulsos aislados llega a despolarizar completamente la aurícula, y solo alcanza el nodo A V algún impulso aislado.

La fibrilación auricular se debe a _____ ectópicos múltiples en la aurícula, que emiten constantemente impulsos eléctricos.

focos

Como ningún impulso aislado llega a despolarizar ambas aurículas, no podemos observar ninguna onda _____verdadera.

P

Siempre hay un ritmo totalmente irregular, pues solamente llegan al nodo A V impulsos al azar para iniciar un complejo _____. Las respuestas ventriculares irregulares pueden producir un ritmo lento o rápido.

QRS

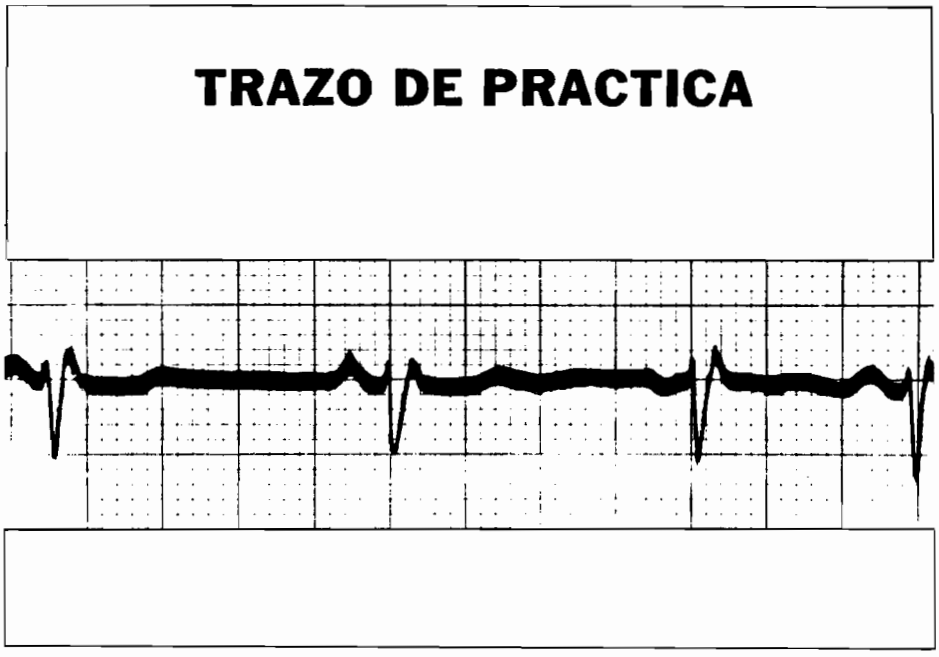

Este trazo proviene de un paciente con un pulso muy irregular.

En este trazo de práctica encontramos un ritmo irregular en el cual podemos identificar ondas _____, lo que permite descartar la fibrilación auricular.

P

Las ondas P no son iguales, esto nos permite afirmar que este trazo probablemente no corresponda a una arritmia _____.

sinusal

Por lo tanto, nuestro diagnóstico es de _____.
¡Verdad que es fácil!

marcapaso
migratorio

Extrasistoles y fallas

Extrasistoles

Sistoles de escape

Paro sinusal

Las extrasístoles se pueden identificar como ondas que se presentan más pronto de lo esperado. Las fallas se refieren a zonas planas prolongadas de la línea basal.

NOTA: Por extrasístoles y fallas se entiende un grupo general de arritmias que pueden reconocerse a simple vista. Observando rápidamente el trazo, es fácil reconocer la interrupción en la continuidad repetida de los ciclos. Se necesitan mayores estudios para explicar la presencia de la pausa o de la extrasístole.

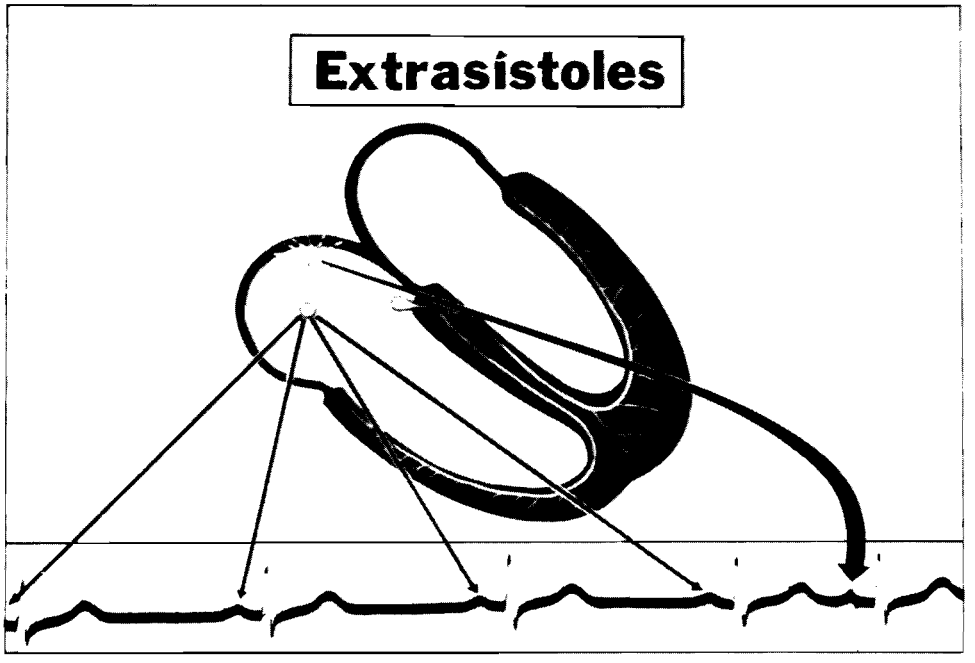

Las extrasístoles se deben a disparo prematuro de varios focos ectópicos, que crean ondas que aparecen más pronto que las normales del ciclo. (En este trazo los cuatro primeros ciclos son normales.)

Las extrasístoles, como los niños prematuros, llegan _____ de lo previsto. antes

Estas sístoles prematuras suelen provenir de focos _____. ectópicos

Puede tratarse de _____ de aspecto normal, o de forma extraña; pero siempre aparecen bruscamente al principio del ciclo. ondas

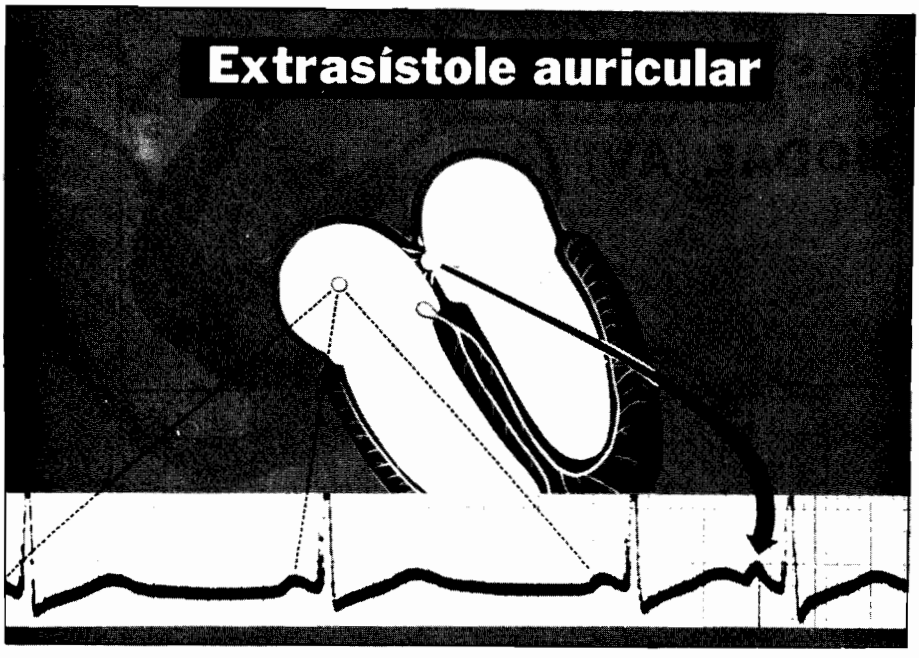

La estimulación auricular prematura debida a un foco ectópico de aurícula produce una onda P anormal antes de lo esperado.

Las extrasístoles auriculares se originan en un foco ectópico de la aurícula, y se presentan mucho antes que la onda _____ normal. P

Como este impulso no nace en el _____, no tiene el mismo aspecto que otras ondas P en la misma derivación. nodo S A

Este impulso ectópico despolariza la aurícula en la misma forma del impulso normal, de modo que el nodo A V recoge y transmite el impulso como si se tratara de una onda _____ normal. P

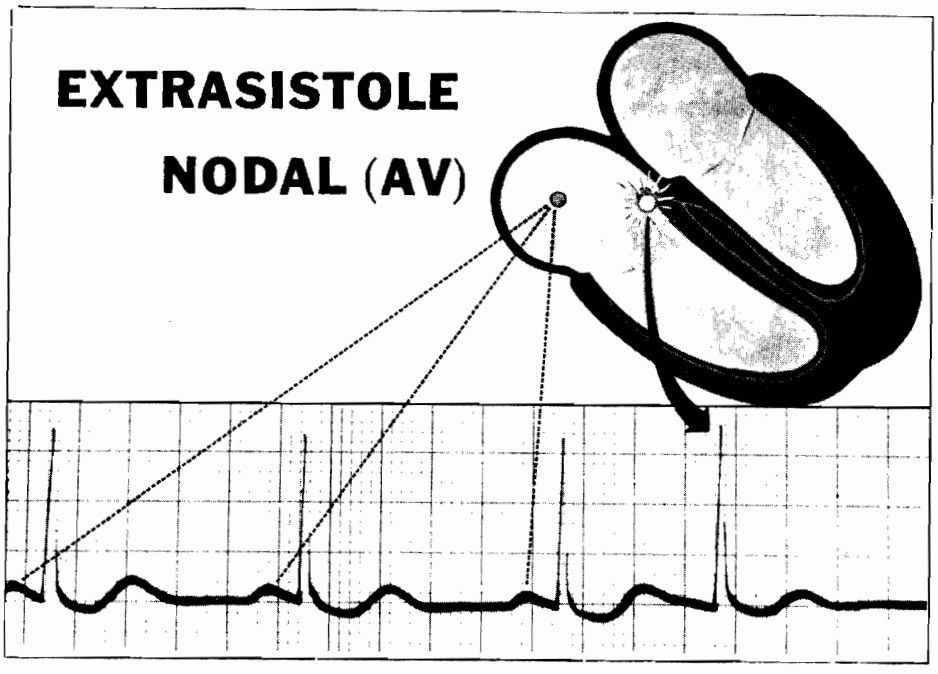

Las extrasístoles nodales provienen de una descarga ectópica en el nodo A V, de manera que el impulso pasa al haz de His en la forma habitual.

Las extrasístoles nodales nacen en un foco del nodo A V, que dispara antes de que el _____ empiece un ciclo normal.

nodo S A

Por lo tanto, lo habitual es observar un _____ de aspecto normal, que se presenta pronto y en general no va precedido de onda P.

QRS

NOTA: En ocasiones este foco nodal manda un impulso hacia arriba, y estimula la aurícula desde abajo (CONDUCCION RETROGRADA). Cuando así ocurre, esta despolarización auricular al revés puede crear una onda P invertida que se presenta inmediatamente antes o después del QRS; esta onda P especial invertida también puede quedar enmascarada por el complejo QRS.

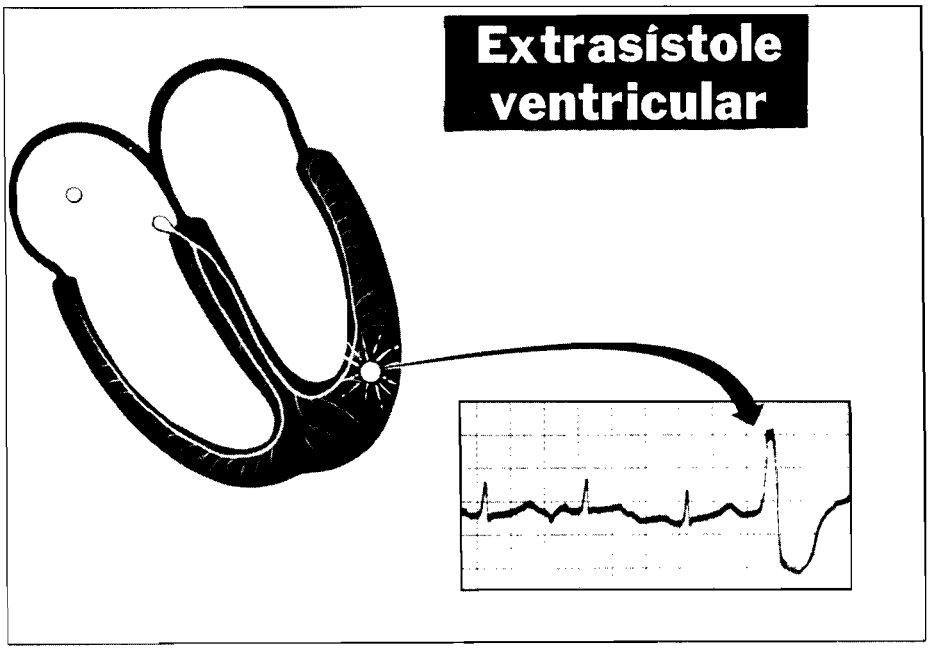

Las extrasístoles ventriculares (E. S. V.) provienen de un foco ectópico en un ventrículo.

Un foco ectópico puede dar lugar a un impulso desde algún lugar de uno de los _____. ventrículos

La extrasístole ventricular, como otras extrasístoles, ocurre al principio del ciclo (antes de lo que correspondería a una onda _____). P

La extrasístole ventricular resultante, que llamaremos en adelante _____, se reconoce fácilmente en el electrocardiograma. E. S. V.

NOTA: La E. S. V. significa "contracción" ventricular. Cuando se ve una E. S. V. en un trazo, debe recordarse que existe una contracción ventricular (prematura) que se acompaña de una onda de pulso, como en el caso de un QRS normal.

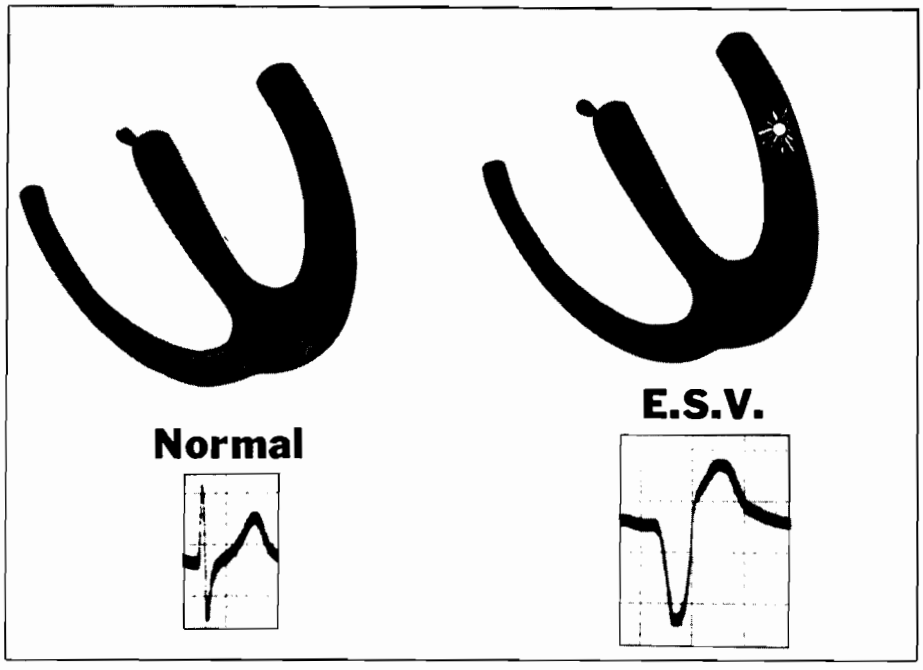

El impulso de la E. S. V. no sigue el sistema de conducción normal; por lo tanto, la conducción es lenta (QRS muy ancho).

El sistema del haz de His conduce muy rápidamente los estímulos eléctricos normales de la despolarización ventricular, y produce un _____ QRS estrecho.

complejo (no hay que decir onda, pues el QRS comprende tres ondas)

Sin embargo, el impulso de la E. S. V. nace en el miocardio (fuera del sistema de conducción nervioso), y las células miocárdicas conducen el impulso muy _____.

lentamente

NOTA: El sistema de conducción nerviosa del corazón transmite los impulsos a una velocidad entre 2 y 4 metros por segundo. En el miocardio normal, la velocidad de transmisión de dichos impulsos es del orden de 1 metro por segundo solamente (sin intervención del sistema de conducción nervioso). Por lo tanto, la velocidad es 2 ó 4 veces mayor para el sistema de conducción nervioso que para el tejido muscular solamente (miocardio).

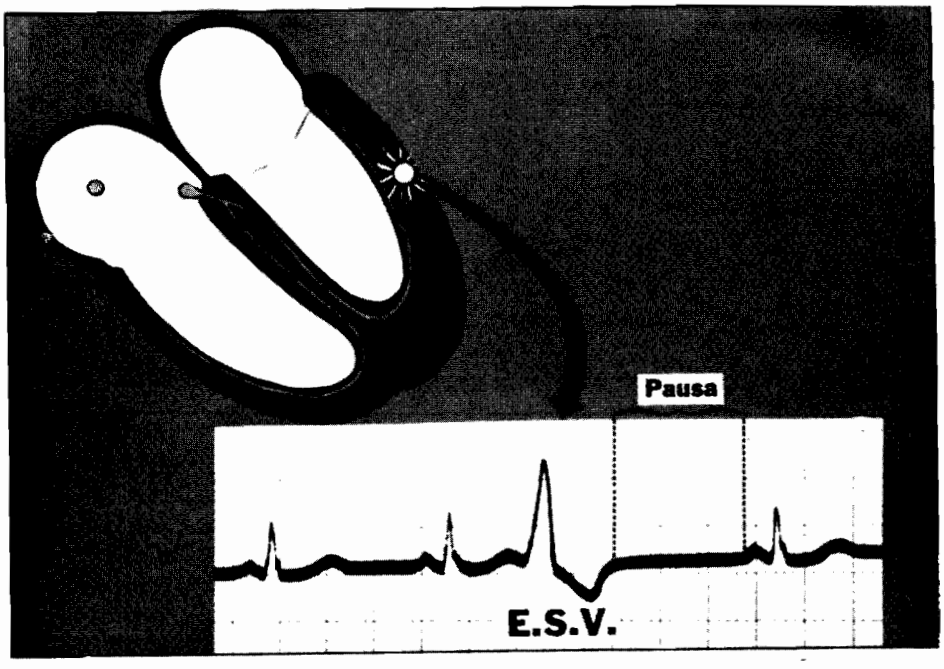

Después de una E. S. V. se observa una pausa prolongada (compensadora).

Después de una _____ existe una pausa compensadora durante la cual el corazón está eléctricamente inactivo. E. S. V.

NOTA: En la conducción ventricular normal, los ventrículos izquierdo y derecho se despolarizan simultáneamente; por consiguiente la despolarización que se dirige hacia la izquierda (ventrículo izquierdo) se contrapone en cierta medida a la despolarización que va hacia la derecha (ventrículo derecho) y se observa un QRS relativamente pequeño (normal). Pero las E. S. V. nacen en un ventrículo, que así se despolariza antes que el otro; por lo tanto, las deflexiones de las E. S. V. son muy altas y muy profundas (no existen despolarizaciones simultáneas opuestas de lados contrarios) en el electrocardiograma. Las E. S. V. muestran deflexiones mayores que los complejos QRS normales.

NOTA: *Latidos interpolados* son las extrasístoles que quedan interpuestas entre latidos normales de un trazado, sin producir pausa compensadora, y sin perturbar el ritmo regular normal.

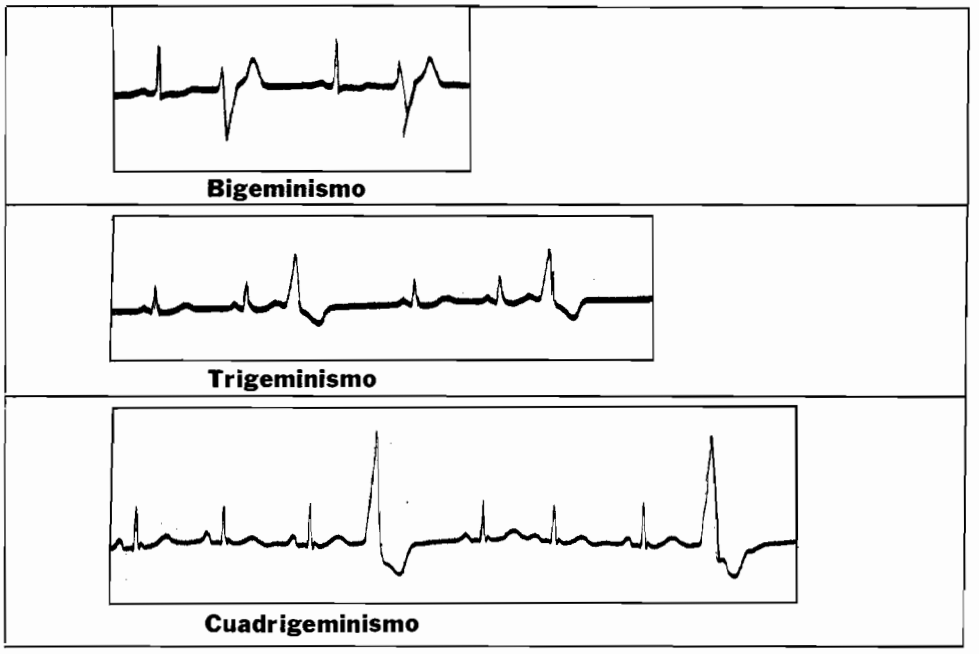

Las E. S. V. pueden combinarse con uno o varios latidos normales, produciendo bigeminismo, trigeminismo, etc.

En ocasiones las E. S. V. se _____ con uno o varios ciclos normales, produciéndose sucesión que se va repitiendo.

combinan

Cuando una E. S V. se combina con un latido normal, se habla de _____, pues el ciclo se repite con cada latido normal.

bigeminismo

Si usted observa una E. S.V. combinada con dos latidos normales, y el conjunto se repite muchas veces, puede hablar de _____.

trigeminismo

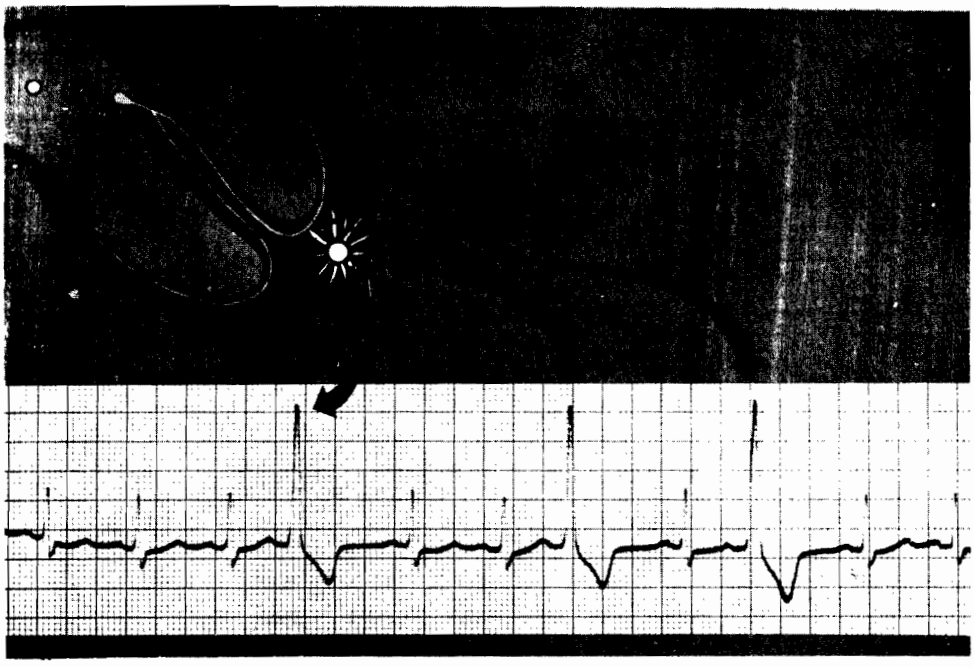

Un mismo foco puede dar lugar a varias E. S. V. Si ocurren más de seis E. S. V. por minuto, se considera que se trata de una condición patológica.

Al registrar una determinada derivación, usted quizá observe una E. S. V. muy frecuente, pero siempre con la misma forma. Como cada E. S. V. es idéntica a las demás, podemos aceptar que todas se _____ en el mismo foco.

originan

Las E. S. V. indican a menudo que hay algún trastorno del riego sanguíneo del corazón (coronario); su aparición, por lo tanto, nos avisa de que algo anda mal. Más de_____ E. S. V. por minuto se considera patológico.

seis

NOTA: Cuando la circulación coronaria es suficiente en volumen, pero la sangre está mal oxigenada (como en ahogados, enfermos de pulmón, obstrucción de tráquea, etc.), el corazón responde a la falta de oxígeno (y al exceso de CO_2) por descargas frecuentes de focos ventriculares ectópicos.

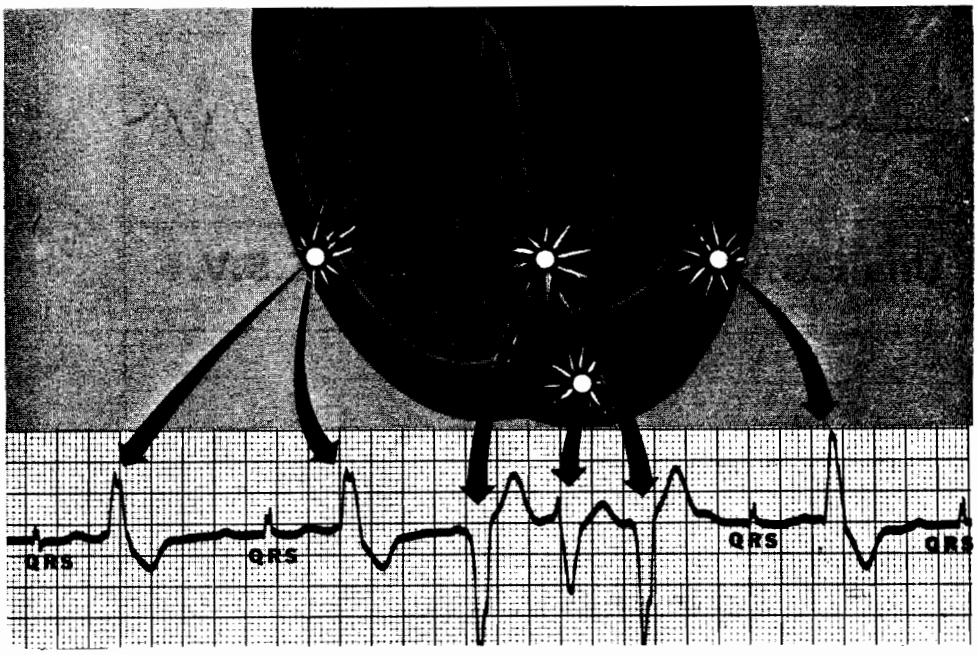

Los focos ventriculares ectópicos múltiples producen E. S. V. multifocales. Cada foco produce una E. S. V. de aspecto idéntico cada vez que dispara.

En una cierta derivación, las E. S. V. que provienen del _____ foco tienen el mismo aspecto. mismo

NOTA: La aparición de muchas E. S. V. multifocales es signo de peligro y requiere tratamiento inmediato. Recordando que un solo foco ventricular puede activarse y producir una serie de descargas que dan lugar a arritmias peligrosas (taquicardia ventricular), se comprende que la aparición de muchas E. S. V. *multifocales* es de mal pronóstico, aumentando las probabilidades de arritmia muy peligrosa, incluso mortal (como la fibrilación ventricular).

Si una E.S.V. coincide con una onda T

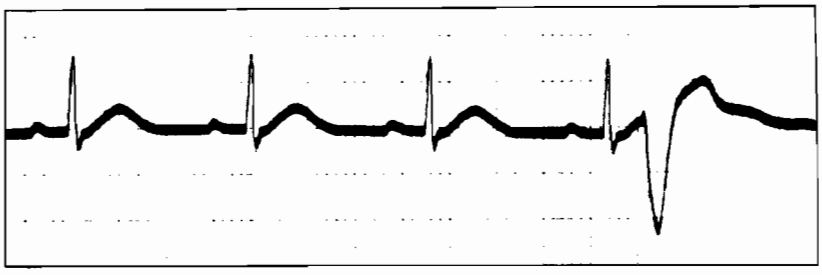

Vigile cuidadosamente a este enfermo

Cuando una E. S. V. coincide con una onda T, significa que tiene lugar durante un periodo crítico, y puede desencadenar graves arritmias.

Las E. S. V. suelen ocurrir inmediatamente después de la onda _____ de un ciclo normal. T

Cuando una E. S. V. coincide con una onda T de un ciclo normal, incide sobre los ventrículos durante un periodo_____ crítico

Una E. S. V. que coincide con una onda T puede hacer que el foco ectópico _____ causal descargue en forma ventricular repetida.

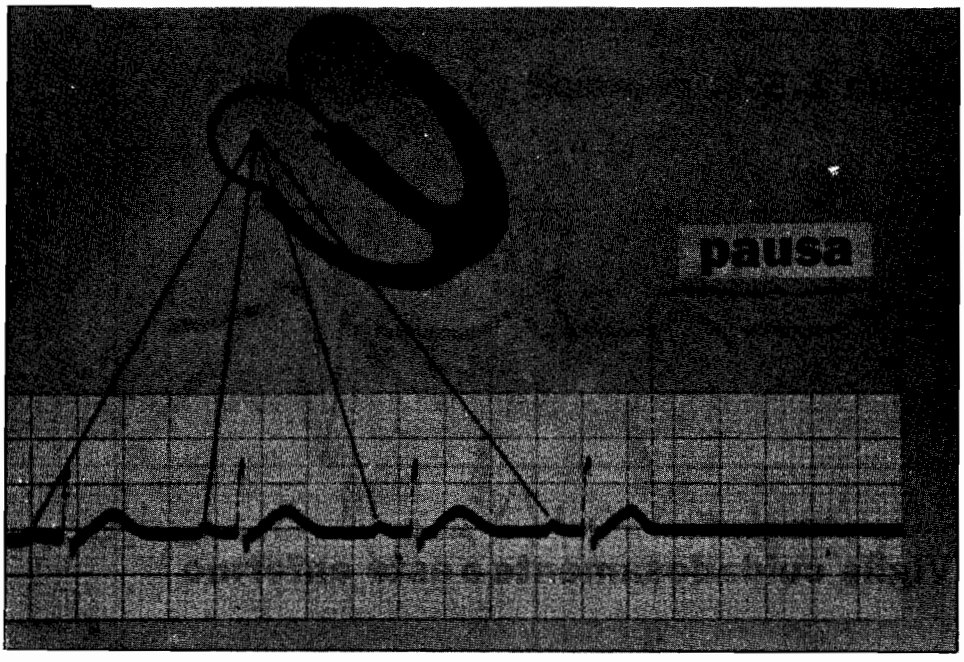

Cuando el marcapaso normal deja de producir estímulos durante uno o varios ciclos, se activa algún foco ectópico "impaciente", lo que se conoce como *sístole de escape.*

Cuando el _____ (nodo S A) deja de producir el estímulo regular normal, el corazón permanece momentáneamente inactivo. marcapaso

En el EKG, la falta de actividad del marcapaso se traduce por una zona plana de la línea basal, sin ninguna _____. onda

NOTA: En general no es preciso buscar estas zonas de fallas. Son muy evidentes, pues rompen la continuidad del ritmo regular en el trazo.

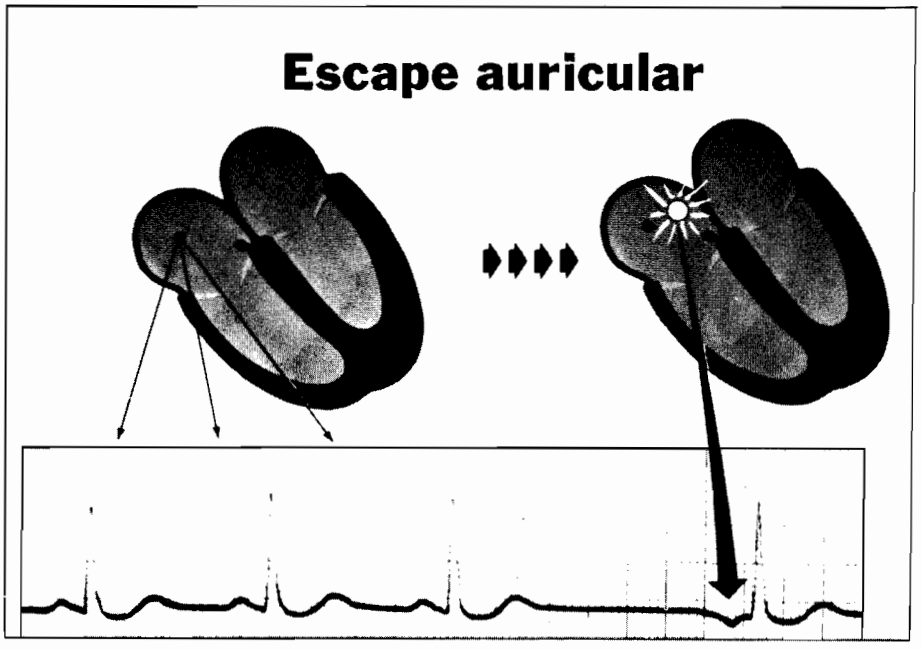

Después de una de estas pausas, un foco ectópico en la aurícula puede mandar un impulso y estimular las aurículas. Luego la conducción continúa en forma normal por el nodo A V.

Como si las otras zonas supieran que deben ser _____ en forma regular, se vuelven "impacientes" cuando aparece una pausa o un silencio eléctrico.

estimuladas

En estas condiciones, un _____ ectópico se "escapa" y emite un impulso eléctrico propio que estimula el corazón eléctricamente inactivo.

foco

Cuando un foco ectópico auricular descarga después de una pausa de más de un ciclo, hablamos de sístole auricular _____; como esta onda P proviene de un nuevo foco, tiene aspecto diferente del de otras ondas P.

de escape

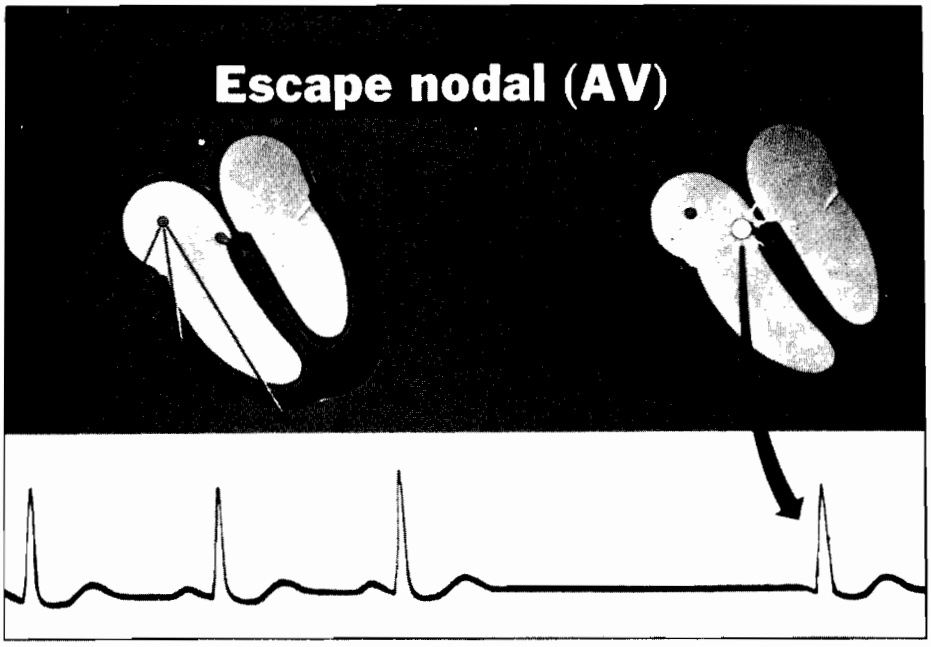

Las sístoles *nodales* de escape nacen en el nodo A V y estimulan los ventrículos por el sistema de conducción normal, produciendo un QRS normal después de la pausa.

Las sístoles nodales de escape se presentan después de que el nodo S A deja de disparar durante un ciclo cuando menos, quedando el corazón en condiciones de silencio _____ eléctrico

La sístole nodal de escape nace en el nodo A V, y el impulso sigue el sistema de conducción nerviosa habitual por las _____ izquierda y derecha. ramas

Se produce así un _____ QRS de aspecto normal, pues los ventrículos se despolarizan en la misma forma que si el nodo A V hubiese recibido un estímulo de zonas altas (normal) por despolarización auricular. complejo

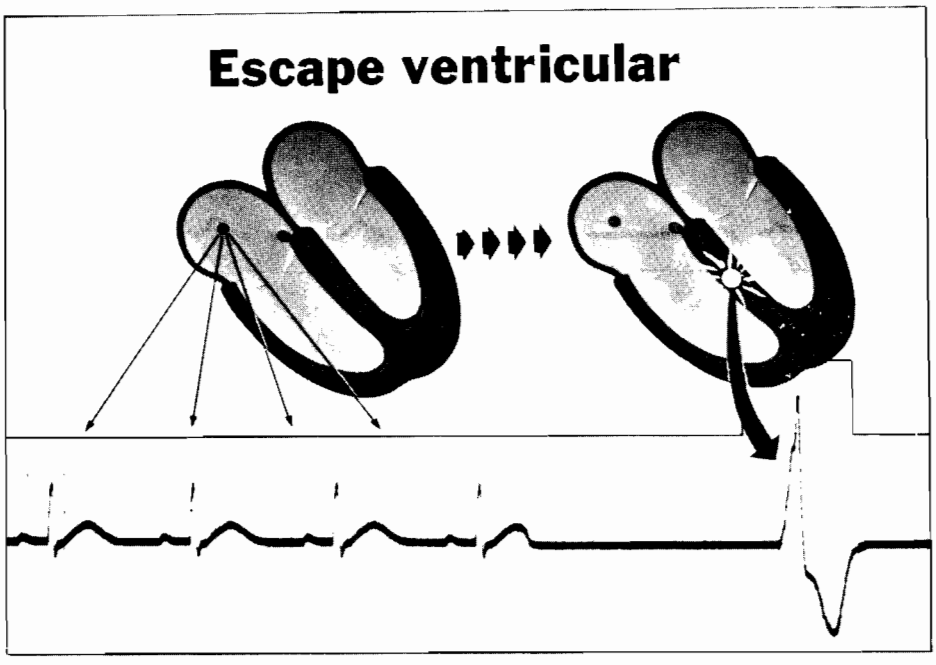

Las sístoles *ventriculares* de escape nacen en un foco ectópico ventricular, y producen una respuesta ventricular de tipo E. S. V. después de una pausa en el ritmo.

Las sístoles ventriculares de escape se originan en un foco _____ventricular, que manda un impulso por la falta de actividad eléctrica cardiaca de regiones altas.

ectópico

Esta actividad ventricular ectópica, nacida en un foco ectópico ventricular, produce un complejo de tipo _____ después de la pausa.

E. S. V.

NOTA: Siempre que descargue un foco ectópico ventricular, la despolarización de los ventrículos se manifiesta por un complejo de tipo E. S. V.

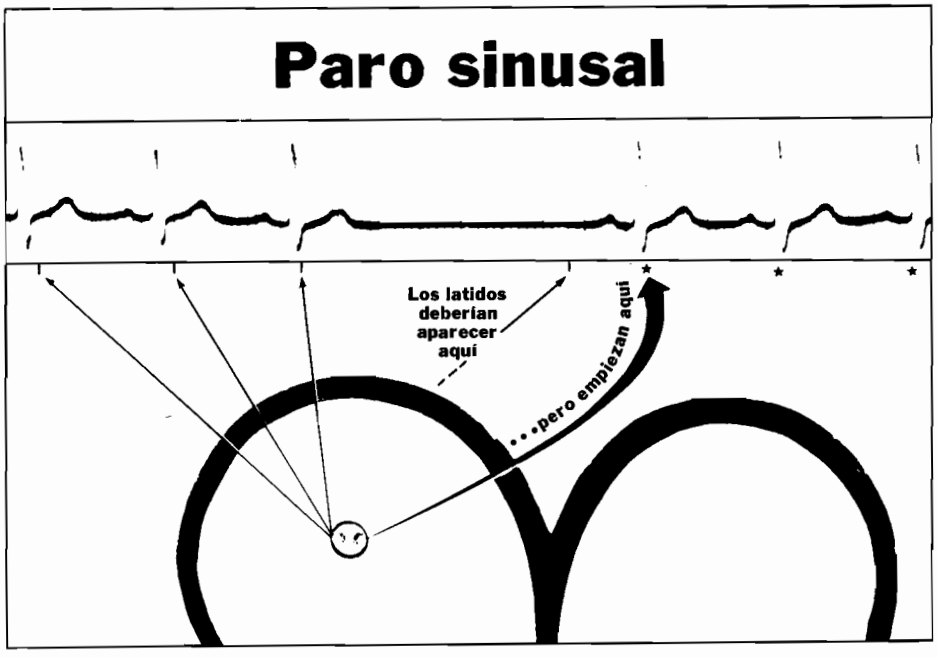

Hay *paro sinusal* cuando de repente se "detiene" la zona automática del nodo S A, y no manda estímulos de marcapaso. Después de la pausa del paro sinusal, empieza a funcionar otra *nueva* región automática, pero no hay sincronismo con la frecuencia anterior.

Por paro sinusal entendemos una suspensión de la actividad automática del _____, que produce un silencio eléctrico momentáneo. nodo S A

Otro foco debe volver a asumir la actividad automática, de manera que otra región del nodo S A, o un foco auricular ectópico vecino, empieza a funcionar para mantener un _____ regular. ritmo

NOTA: Como la actividad automática corre a cargo ahora de un nuevo marcapaso (ectópico), aparece una frecuencia nueva, que no suele coincidir con la que existía anteriormente.

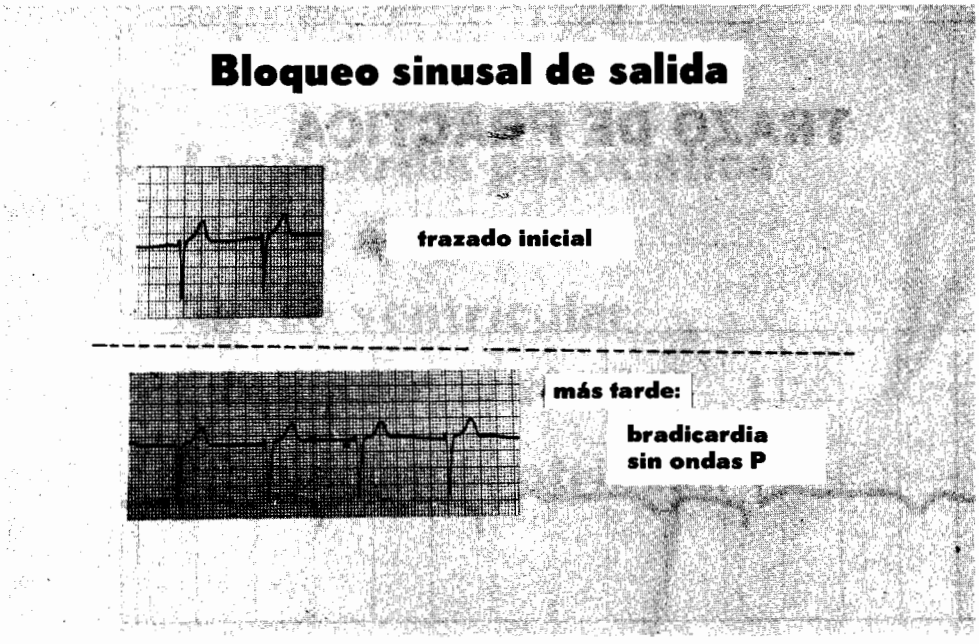

En ocasiones hay pacientes que no muestran actividad auricular por bloqueo (o inexistencia) del marcapaso del nodo SA, o sea que la descarga rítmica no puede progresar más allá del nodo SA.

Cuando un trazado no muestra señal de ondas P en todas las derivaciones y bradicardia, debe sospecharse _____.

bloqueo sinusal de salida

NOTA: El bloqueo sinusal de salida puede requerir la implantación de un marcapaso artificial.

NOTA: En ocasiones, pacientes con bloqueo sinusal de salida tienen descargas de taquicardia.

NOTA: Bloqueo sinusal y bloqueo sinusal de salida son esencialmente lo mismo. Recuérdese que la responsabilidad del impulso periódico puede ser asumida por un marcapaso potencial en las aurículas, el nodo AV, o los ventrículos (con ritmos y tipos de onda asociados que corresponden al nuevo marcapaso respectivo).

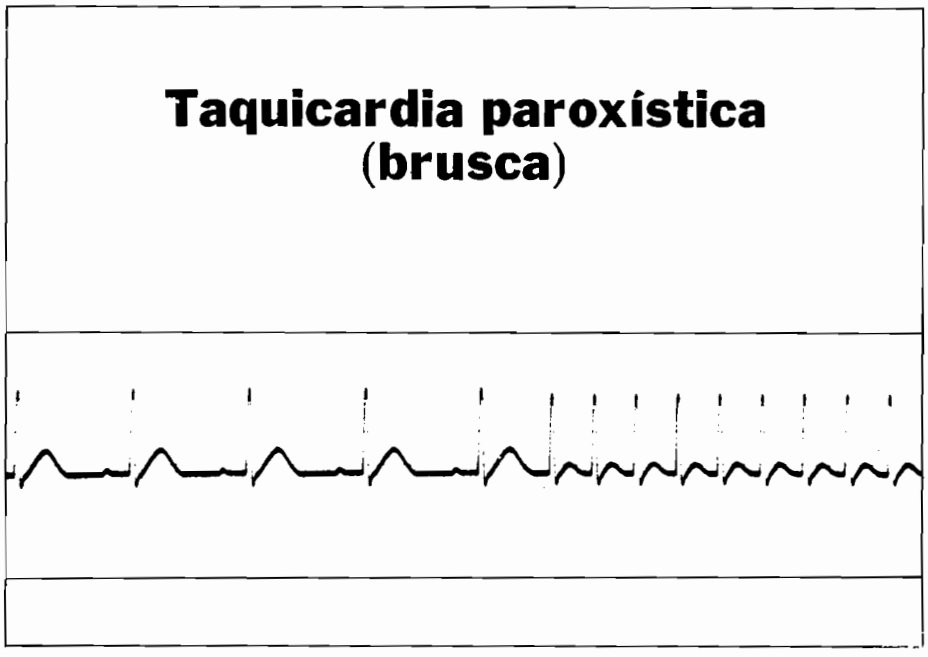

Por *taquicardia paroxística* se entiende la aparición brusca de un ritmo cardiaco rápido que generalmente proviene de un marcapaso ectópico.

_____ significa latido cardiaco rápido. Taquicardia

Paroxística significa _____ brusca

La taquicardia paroxística suele aparecer espontáneamente, a partir de un foco ectópico que manda impulsos en sucesión _____. rápida

NOTA: El marcapaso normal, el nodo S A, puede aumentar la frecuencia cardiaca en ciertas condiciones. Se habla entonces de taquicardia "sinusal", pues nace en el nodo senoauricular; se debe a menudo a excitación, ejercicio, drogas estimulantes, choque, etc.

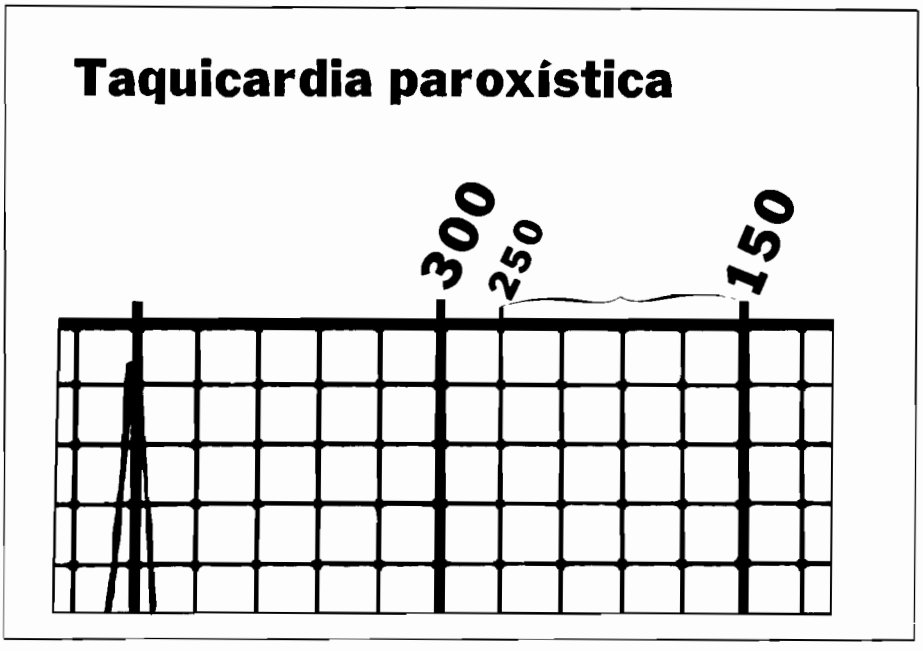

Los límites de las taquicardias paroxísticas suelen ser 150-250 por minuto. Es preciso que usted las pueda identificar rápidamente por simple observación.

Al calcular la frecuencia, buscamos una onda R que coincida con una línea negra gruesa. Las tres líneas negras gruesas que siguen se llaman "300, 150, _____". 100

La línea fina inmediatamente a la derecha de la línea "300" se llama 250. Por lo tanto, si una onda R coincide con la primera línea negra gruesa (véase el cuadro), durante la _____ paroxística la siguiente onda R suele encontrarse dentro de la zona señalada por la llave. taquicardia

Ahora usted debe poder identificar una taquicardia paroxística, mirando rápidamente si la frecuencia se encuentra entre _____ y 250. 150

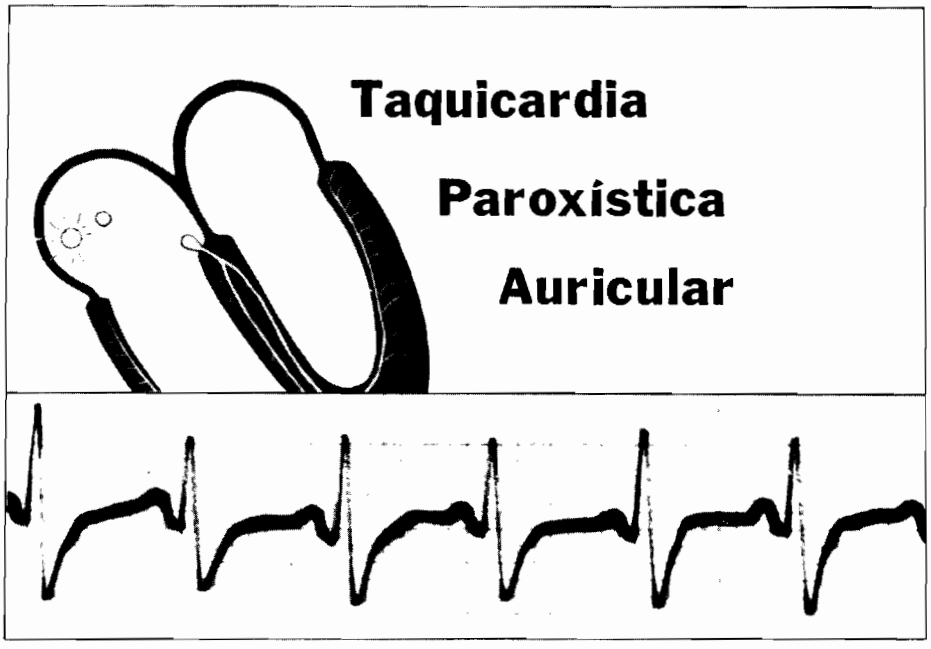

La *taquicardia paroxística auricular* se debe a activación rápida brusca del marcapaso ectópico auricular.

La taquicardia paroxística auricular es una frecuencia cardiaca de aparición _____ originada en un foco ectópico en una de las aurículas. Suele ser de 150 a 250.

brusca

Tratándose de un foco ectópico, las ondas P en la T. P. A. generalmente no se parecen a las demás ondas P (antes de la taquicardia) en la misma _____.

derivación

Cada impulso ectópico estimula las _____, y continúa por la vía normal nodo A V-haz de His-ventrículos, produciendo ciclos P–QRS–T normales.

aurículas

T.P.A. con bloques

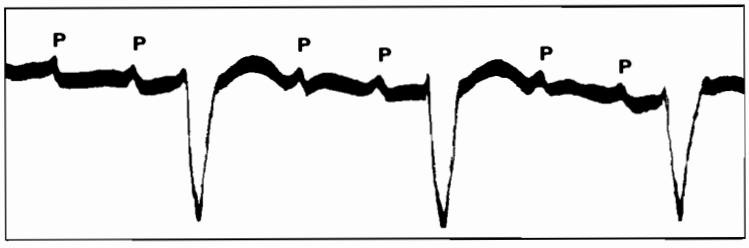

- **Ondas P pequeñas, agudas y hacia arriba en D II y D III**
- **Segmentos ST isoeléctricos**

En la *taquicardia paroxística auricular con bloqueo,* hay más de una onda P por cada QRS. Muchas veces, significa intoxicación digitálica.

La T. P. A. con bloqueo se identifica por el hecho de que no hay un complejo QRS después de cada onda P aislada en otras palabras uno o varios estímulos auriculares quedan bloqueados, y no llegan al _____. nodo A V

Por lo tanto, podemos ver dos ondas P (puntiagudas) por cada _____, o más; pero sigue habiendo taquicardia auricular. QRS

La T. P. A. con bloqueo indica muchas veces _____ por digital. intoxicación

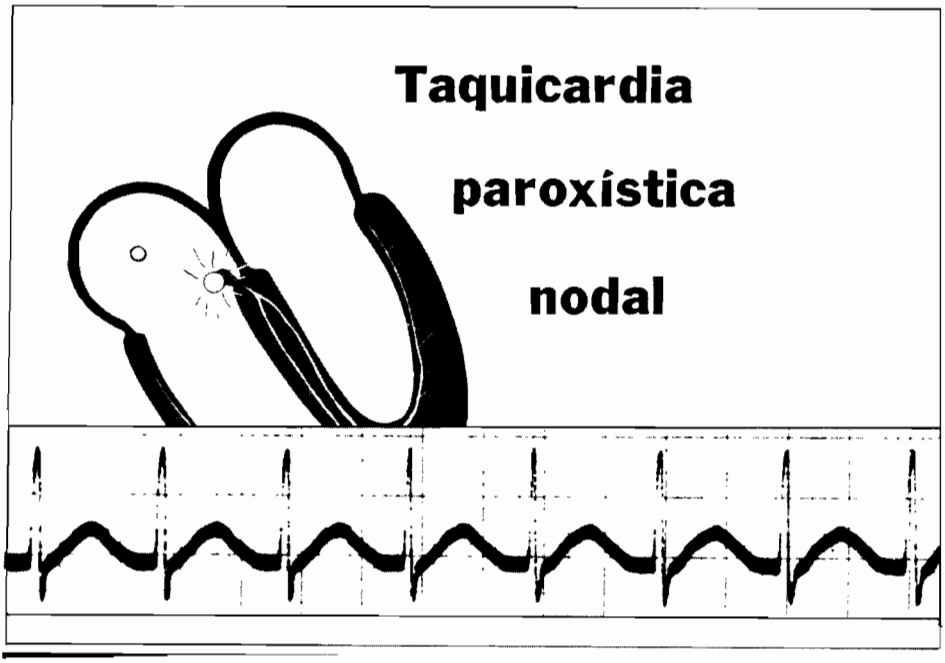

La *taquicardia paroxística nodal* se debe a un marcapaso ectópico en el nodo A V.

La taquicardia paroxística nodal es una frecuencia alta (150-250) iniciada por un foco ectópico en el _____. nodo A V

NOTA: Como dijimos antes, los focos ectópicos en el nodo A V se comportan a veces de manera sorprendente, estimulando la aurícula desde abajo por conducción retrógrada. Esto puede dar lugar a ondas P invertidas, que se presentan inmediatamente antes o después de cada complejo QRS durante la taquicardia. Si usted recuerda la existencia de este fenómeno, podrá observarlo de cuando en cuando.

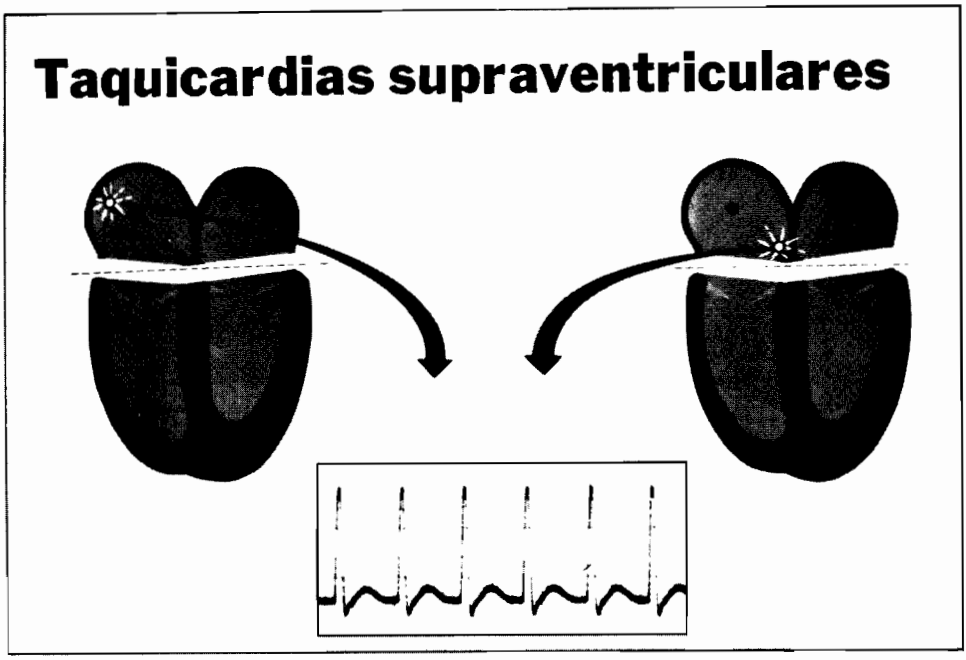

Las taquicardias paroxísticas auricular y nodal, originadas antes de los ventrículos, se llaman "taquicardias supraventriculares".

Las taquicardias paroxísticas, tanto auricular como nodal, nacen antes de los ventrículos, y se llaman taquicardias _____, supraventriculares

NOTA: La taquicardia paroxística auricular puede ser tan rápida que las ondas P se confundan con la onda T del ciçlo anterior, y parezcan formar una sola onda. Por esta característica, puede ser muy difícil el diagnóstico diferencial entre estas dos taquicardias; pero como ambas se tratan de la misma manera, no es indispensable distinguir una T. P. A. de una T. P. N. en todo caso basta con que hablemos de taquicardia supraventricular.

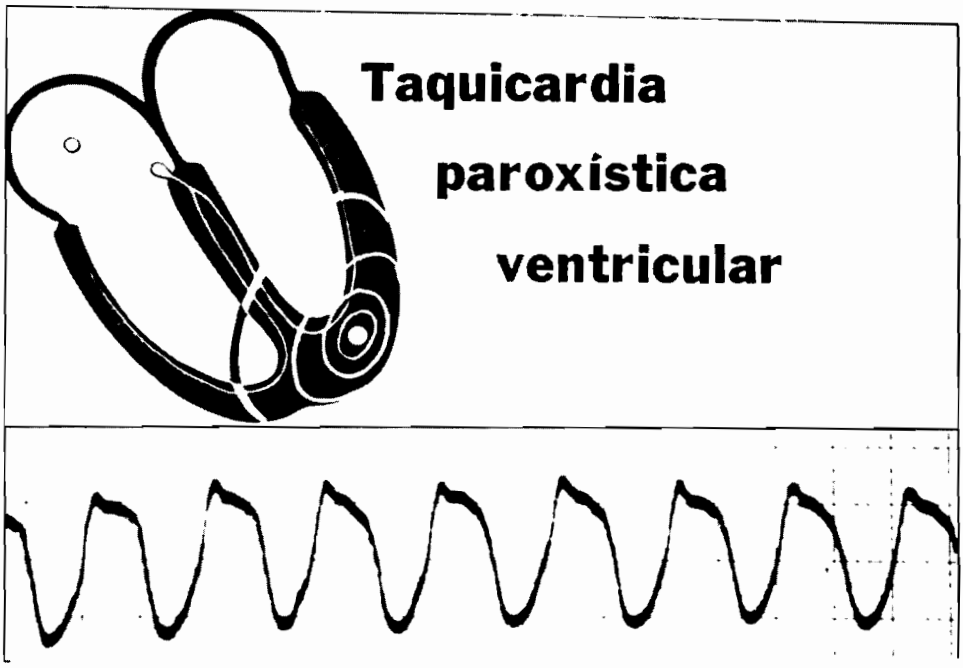

La *taquicardia paroxística ventricular* es iniciada por un marcapaso ventricular ectópico. Produce una imagen muy característica.

La taquicardia ventricular paroxística se origina en forma brusca en un foco ectópico de uno de los _____; ventrículos tiene una frecuencia (ventricular) de 150 a 250.

Una crisis brusca de taquicardia ventricular se presenta como una sucesión o _____ de E. S. V. (lo que es en serie realidad).

NOTA: Aunque las aurículas siguen despolarizándose en forma regular, con su frecuencia propia, en general no llegan a verse ondas P.

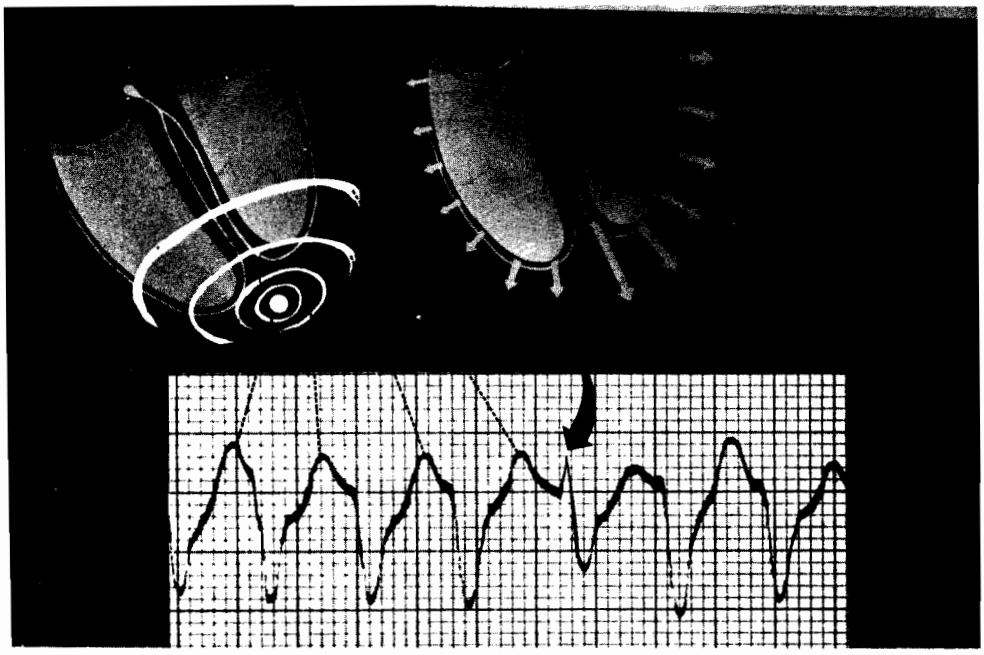

De cuando en cuando, un impulso auricular aislado puede llegar de zonas altas y estimular los ventrículos, dando un complejo de aspecto normal durante la taquicardia ventricular.

A veces, uno de los impulsos de las aurículas que laten en forma regular alcanza a _____ el nodo A V. estimular

El nodo A V solo en ciertos momentos es sensible a los estímulos que vienen de arriba durante la _____ taquicardia ventricular, de manera que solo unos cuantos impulsos auriculares pueden estimular el nodo A V.

NOTA: Cuando el nodo A V es estimulado por una despolarización auricular de regiones altas (durante una taquicardia ventricular), el impulso empieza a recorrer la vía normal del haz de His. Se produce un complejo QRS de aspecto casi normal (cuando menos en su parte inicial). Esta parte de aspecto normal del QRS suele unirse a un complejo de tipo E. S. V. procedente del foco ectópico, creándose un "latido de fusión". En ocasiones el impulso de zonas altas es completo, y aparece un QRS completamente normal que se llama "latido de captura". La presencia de "capturas" o "fusiones" apoya el diagnóstico de taquicardia ventricular.

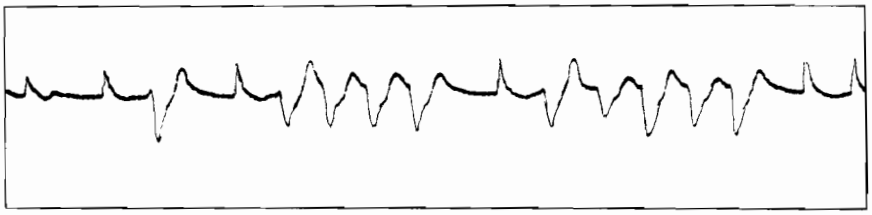

Crisis de taquicardia ventricular

Las crisis de taquicardia paroxística ventricular pueden significar lesión de arterias coronarias.

La taquicardia paroxística ventricular se presenta como una serie de _____. E. S. V.

Se trata de un estado patológico que generalmente traduce una enfermedad de las _____ coronarias. arterias

NOTA: Esta frecuencia ventricular rápida proviene de un foco ventricular ectópico; es demasiado alta para que el corazón pueda cumplir bien su función mecánica. Por lo tanto, es imperativo iniciar pronto el tratamiento.

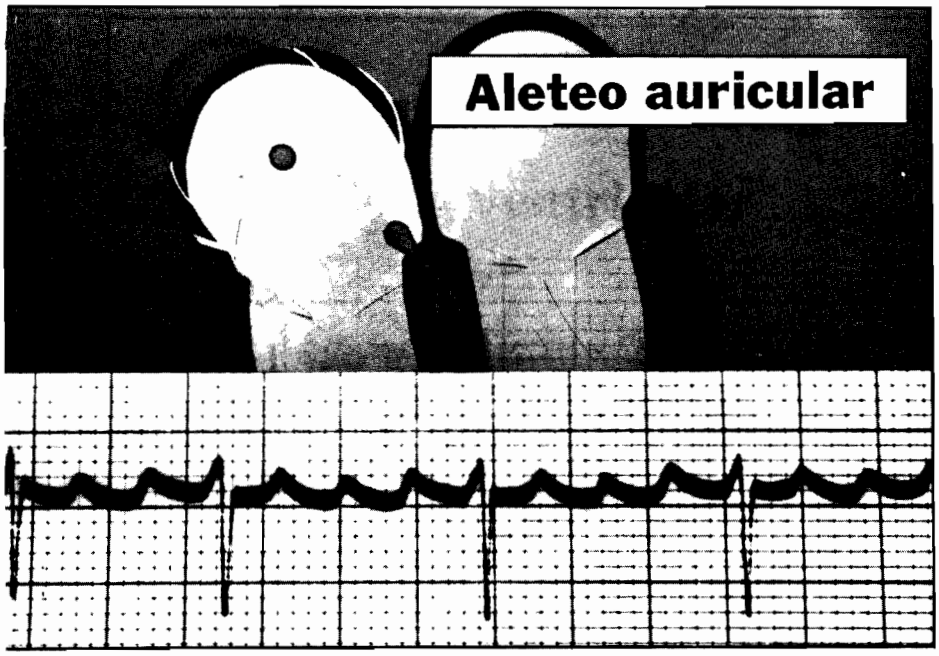

El *aleteo auricular* nace en un foco ectópico auricular. Se observa una rápida sucesión de ondas P, cada una idéntica a la precedente.

En el aleteo auricular, un foco ectópico de la aurícula dispara con una frecuencia entre 250 y 350, y produce una sucesión rápida de despolarizaciones _____. auriculares

Como solo existe un _____ ectópico en función, cada "onda P" tiene el mismo aspecto que las demás. La despolarización auricular es de origen ectópico, de modo que no se trata de ondas P verdaderas, y a menudo se les llama ondas de aleteo. foco

Solo algunos estímulos auriculares aislados llegan a estimular el nodo A V, de modo que se encuentran una serie de ondas de aleteo antes de que aparezca un _____ QRS. complejo

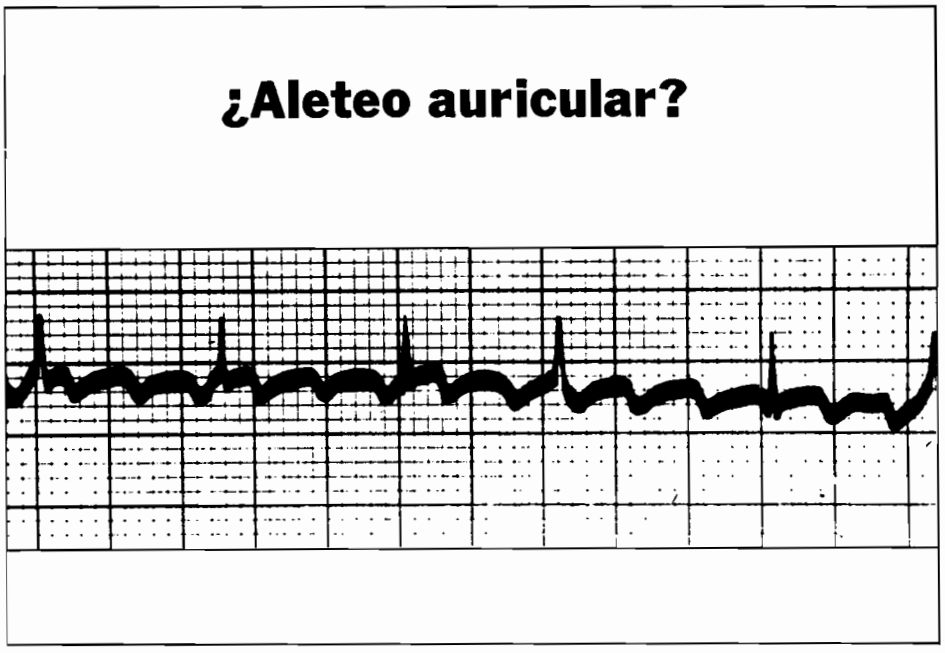

Este trazo recuerda un aleteo auricular, pero para hacerlo más clásico, voltéelo al revés.

Cuando tenga usted dudas sobre la existencia de un aleteo auricular, puede ser muy útil invertir el _____ trazo

NOTA: El aleteo auricular se caracteriza por una serie de "ondas P" idénticas, en sucesión rápida, o ondas de aleteo adosadas. Como las ondas son idénticas, se las describe comparándolas a los dientes de una sierra, y se habla de línea basal "en dientes de sierra". Es importante notar que las ondas suceden rápidamente unas a otras, y que no están separadas por intervalos planos de línea basal. Vuelva a leer los párrafos sobre T. P. A. con bloqueo, hasta estar seguro de que entendió la diferencia.

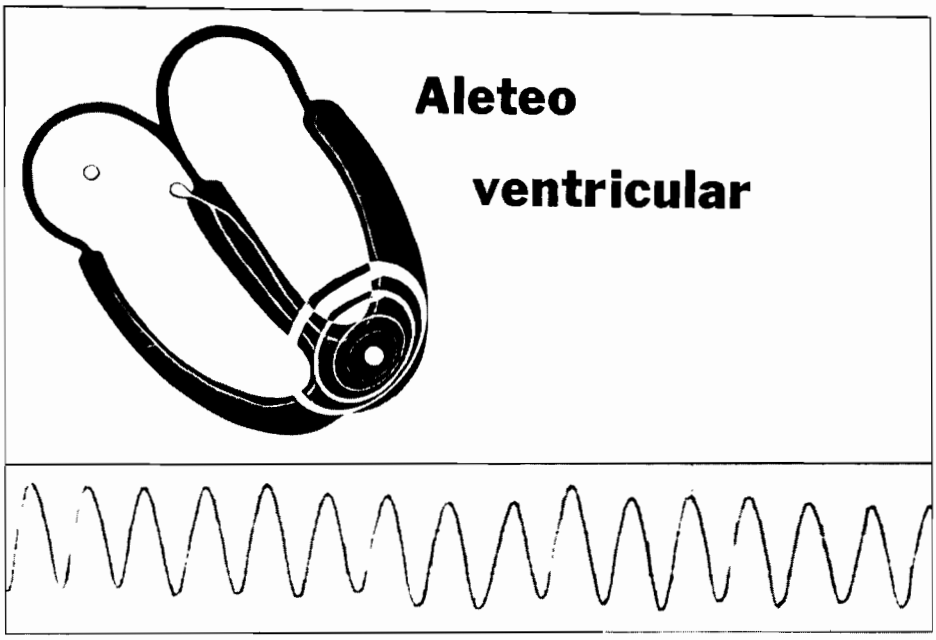

El *aleteo ventricular* se debe a un foco ectópico ventricular único, cuya frecuencia es de 200 a 300 por minuto. Nótese el aspecto de sinusoide regular.

El aleteo ventricular se debe a un foco ventricular que emite estímulos eléctricos con una frecuencia de _____ 200 a 300 por minuto.

Esta frecuencia tan alta es peligrosa. Es preciso que sepa usted identificar el aspecto de _____ regular sinusoide de las ondas.

NOTA: El aleteo ventricular desemboca pronto en arritmias mortales.

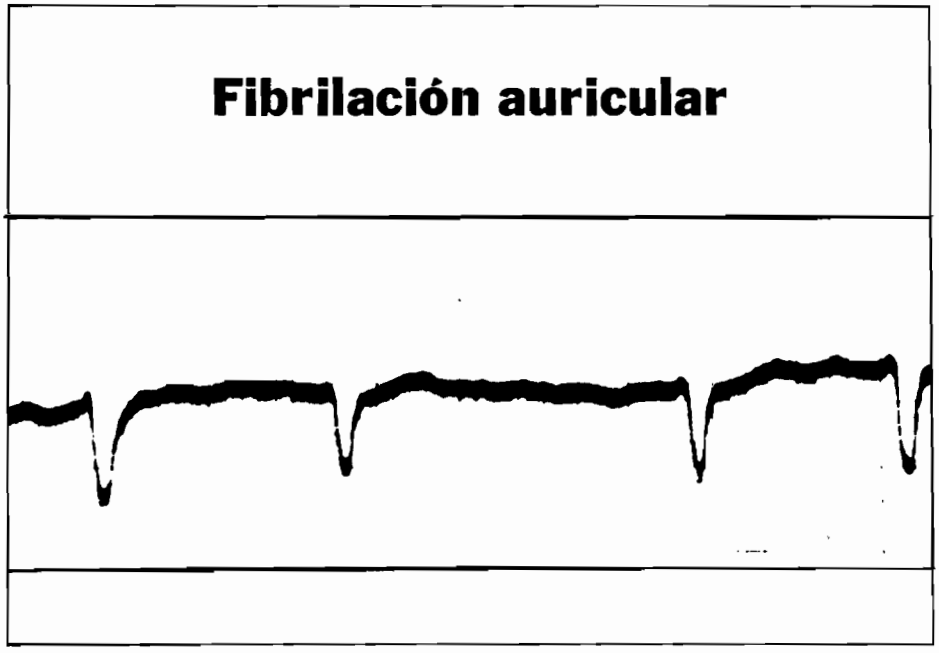

Con frecuencia la fibrilación auricular solo se manifiesta por una línea basal irregular sin ondas P. La respuesta de QRS *no* es regular, y puede ser rápida o lenta.

La fibrilación auricular puede producir espigas tan pequeñas que solo se observe una línea basal irregular sin ondas _____ visibles. P

Durante la fibrilación auricular, el nodo A V recibe estímulos irregulares, de manera que la _____ respuesta ventricular también suele ser irregular. (Es de esperarse pues, un pulso irregular).

NOTA: La frecuencia ventricular depende de las respuestas del nodo A V a los muchos estímulos pequeños, de modo que la frecuencia ventricular puede ser rápida o relativamente normal.

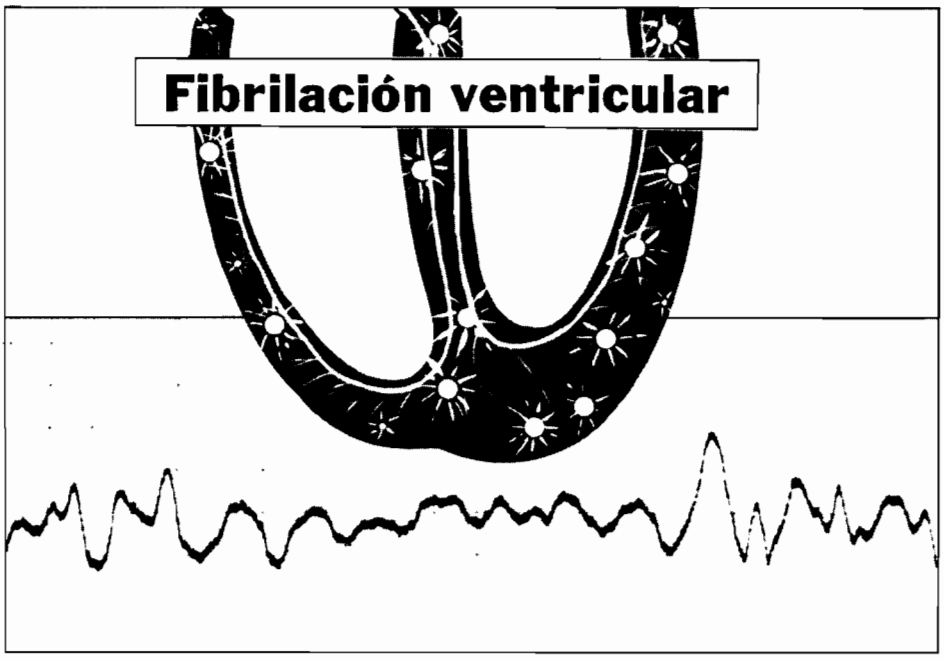

Se produce *fibrilación ventricular* por estímulos procedentes de muchos focos ectópicos en ventrículos, apareciendo contracciones caóticas de los ventrículos.

La fibrilación _____ nace de gran número de focos ventriculares ectópicos, cada uno disparando con una frecuencia diferente. — ventricular

Existiendo tantos _____ ectópicos ventriculares que disparan simultáneamente, cada uno despolariza únicamente una pequeña zona del ventrículo; esto produce agitación caótica de los ventrículos. — focos

Esta agitación caótica se ha comparado muchas veces con una "bolsa de gusanos", pues este es el aspecto que presentan los ventrículos a la observación directa. No hay bombeo _____ eficaz. — cardiaco

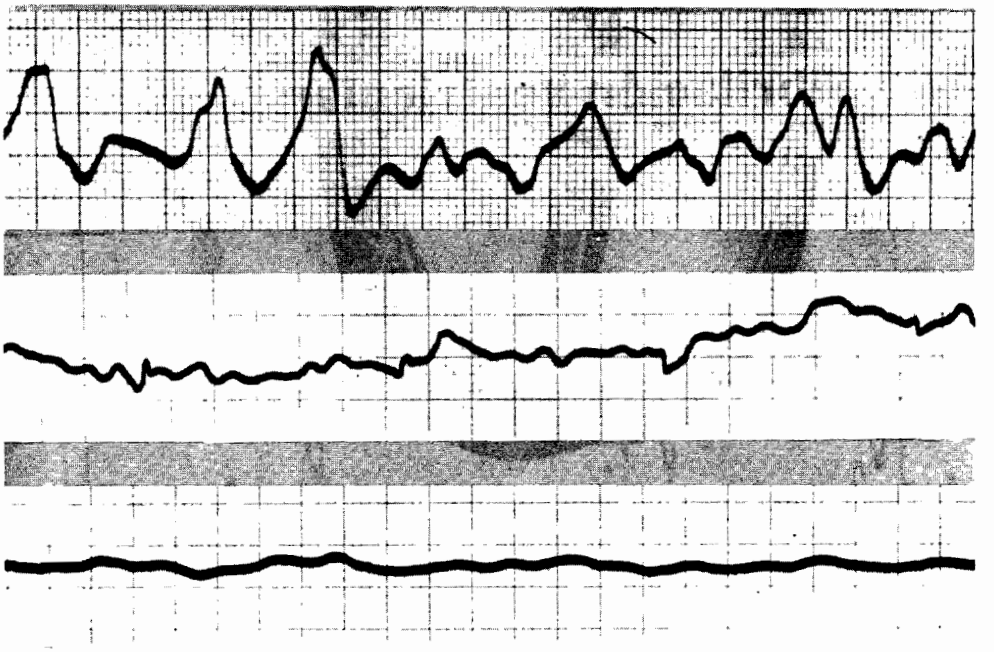

La fibrilación ventricular se identifica fácilmente por su aspecto totalmente irregular.

Es fácil reconocer la fibrilación ventricular, porque el trazo tiene un aspecto totalmente _____. irregular

No existe ninguna imagen característica en la fibrilación _____. Como puede usted ver, en cada momento el perfil es diferente, pero la imagen es tan extraña que rara vez pasa inadvertida. ventricular

Si usted *sí* reconoce una repetición de ondas, o cierta regularidad en las deflexiones, probablemente no se trata de una _____ ventricular. fibrilación

NOTA: Estos tres EKG forman parte de un trazo continuo del corazón de un paciente que agonizaba. Nótese que la amplitud de las deflexiones disminuye al ir muriendo el corazón.

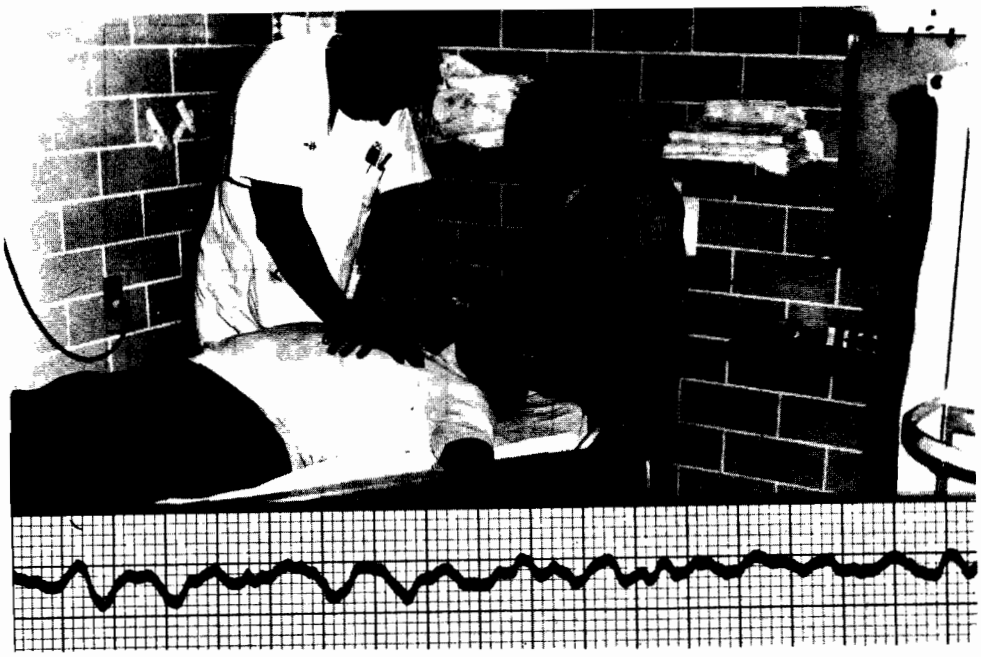

En la fibrilación ventricular, no hay bombeo cardiaco (paro cardiaco); ¡es la más grave de todas las urgencias!

La fibrilación ventricular es una variedad de paro cardiaco. No hay _____ cardiaco eficaz, porque los ventrículos solo están temblando irregularmente, y no hay impulso ventricular —o sea que no hay circulación.

bombeo

NOTA: La otra variedad de paro cardiaco es el paro eléctrico (o "asistolia") en caso de falta de actividad cardiaca. El EKG no es sino una línea basal plana.

NOTA: La fibrilación ventricular es una situación de urgencia que requiere cuidado inmediato (masaje cardiaco externo y respiración artificial); el proceso se denomina reanimación cardiopulmonar. La técnica se enseñó originalmente no solo al personal del hospital y de ambulancias; ahora es obligado que la conozcan todas las personas posibles. En esta forma podrá brindarse reanimación inmediata a individuos que bruscamente sufren fibrilación ventricular en cualquier lugar o situación.

TRAZO DE PRACTICA

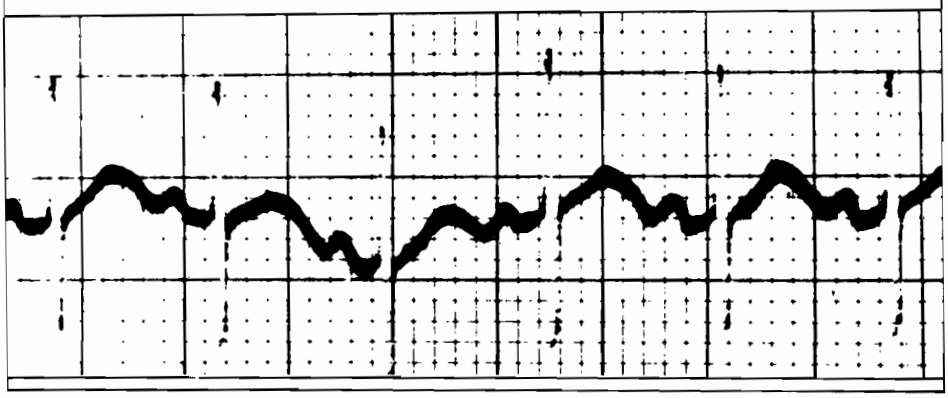

Este paciente estaba muy preocupado por episodios bruscos de latido cardiaco violento.

Esta taquicardia muestra QRS estrechos de aspecto normal, de modo que aquí no hay una taquicardia, aleteo ni _____ ventriculares. fibrilación

Existen ondas P, lo que nos dice que tampoco se trata de fibrilación auricular ni de _____nodal (A V). taquicardia

Solo hay una onda P por cada QRS; por lo tanto, tampoco es un _____ auricular. aleteo

NOTA: Debe ser una taquicardia auricular, y la historia nos muestra que es paroxística. ¿Podría tratarse de una T. P. A. con bloqueo? ¡No!

BLOQUEOS CARDIACOS

Bloqueo SA

Bloqueo AV

Bloqueo de rama

Pueden tener lugar bloqueos cardiacos a nivel de nodo S A, nodo A V o ramas del haz de His.

Los bloqueos cardiacos se pueden presentar en tres zonas: nodo S A, nodo A V o ramas _____. del haz de His

Los bloqueos _____ son bloqueos eléctricos que impiden el paso del estímulo _____ cardiacos eléctrico

NOTA: Al estudiar el ritmo en un trazo, SIEMPRE deben buscarse posibles bloqueos cardiacos.

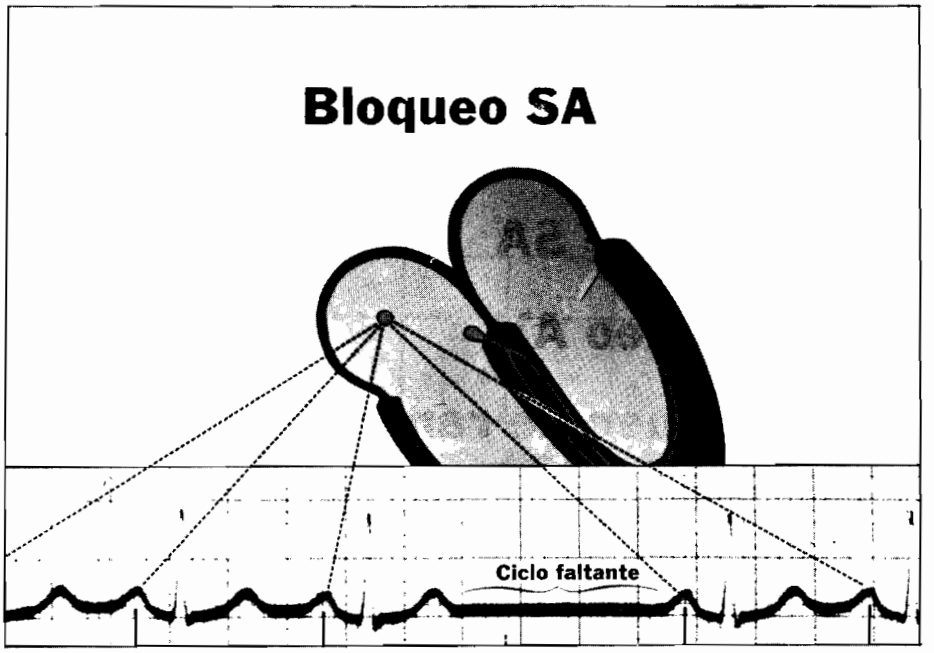

El *bloqueo S A* (de nodo) detiene momentáneamente el marcapaso, durante un ciclo cuando menos; pero luego el propio marcapaso vuelve a entrar en actividad.

Un bloqueo de nodo S A impide que dicho nodo mande estímulos durante un _____ completo cuando menos. ciclo

Después de la pausa, se _____ el latido normal con el mismo ritmo que antes del bloqueo, pues la actividad proviene del mismo marcapaso. reanuda

NOTA: Las ondas P son idénticas antes y después del bloqueo, pues se deben al mismo marcapaso en el nodo S A antes y después de la pausa (o sea, todas las ondas P provienen del nodo S A).

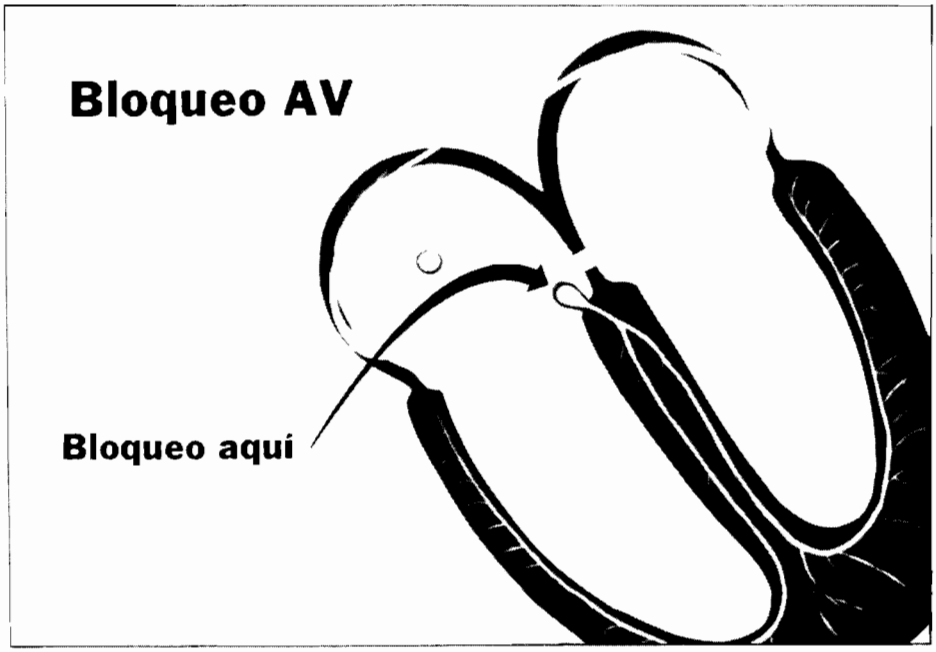

El *bloqueo A V* (de nodo) significa retraso del paso del impulso (auricular) a nivel del nodo A V; existe una pausa mayor que la normal antes de que sean estimulados los ventrículos.

El bloqueo A V retrasa el impulso auricular antes de que estimule el _____. nodo A V

NOTA: Recuerde que hemos considerado, para la pausa entre la despolarización auricular y la estimulación del nodo A V, una duración aproximada de un décimo de segundo. Cuando existe un bloqueo A V, esta pausa entre la onda P y el complejo QRS se alarga en el trazo del EKG.

El retraso tiene lugar en la vecindad inmediata del nodo A V; una vez estimulado el _____ AV, la despolarización continúa normalmente. nodo

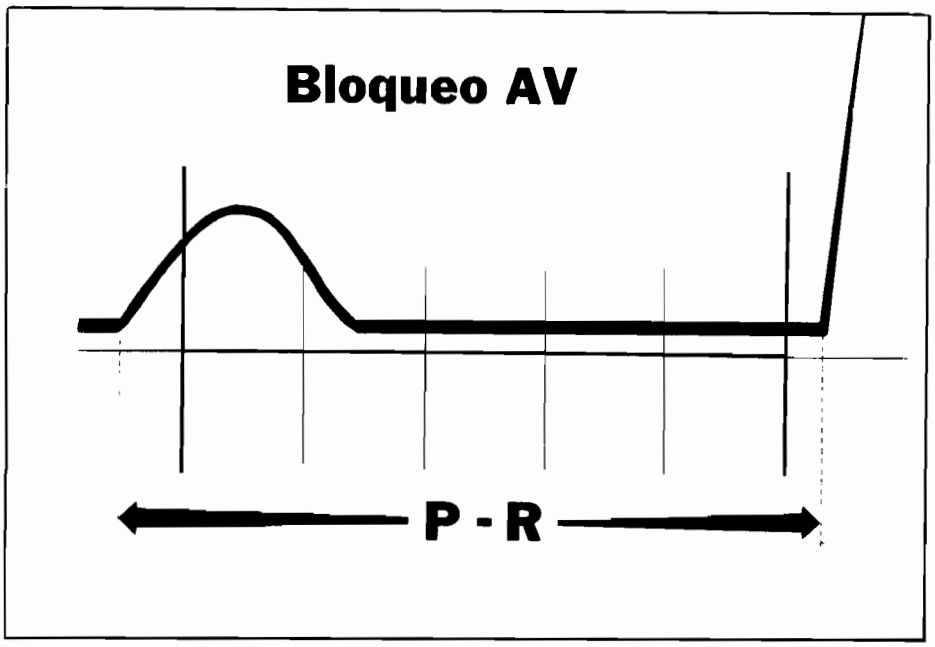

El retraso en el bloqueo A V prolonga el intervalo P-R en más de un cuadrado grande (0.2 seg) sobre el EKG.

El retraso debido a un bloqueo A V prolonga el _____ P-R. intervalo

NOTA: Aunque los "segmentos" sean porciones de línea basal, los "intervalos" suelen contener una onda. Así pues, el intervalo P-R incluye la onda P y la línea basal que le sigue, hasta el principio del complejo QRS, y se mide desde el principio de la onda P hasta el principio del complejo QRS.

El intervalo P-R no debe pasar de un cuadrado grande, o sea de _____. 0.2 seg

NOTA: Usted *debe* medir el intervalo P-R en todos los EKG, pues si es mayor de un cuadrado grande, existe bloqueo A V.

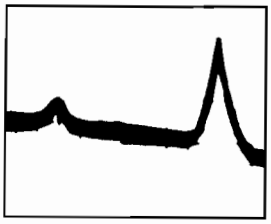

Bloqueo AV de 1er. grado

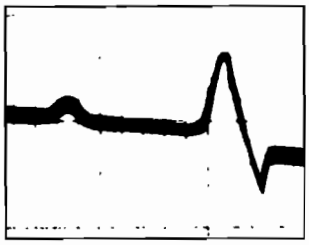

Bloqueo AV de 1er. grado

El *bloqueo A V de primer grado* se caracteriza por un intervalo P-R mayor de 0.2 seg (un cuadrado grande).

Una vez identificado un _____ P-R prolongado, debe establecer el tipo de bloqueo A V que sufre el enfermo.

intervalo

Cuando el intervalo _____ dura más de 0.2 segundos, existe algún tipo de bloqueo A V.

P-R

Cuando la sucesión P–QRS–T es normal, pero el intervalo P-R se prolonga, se dice que existe un bloqueo A V de _____ grado.

primer

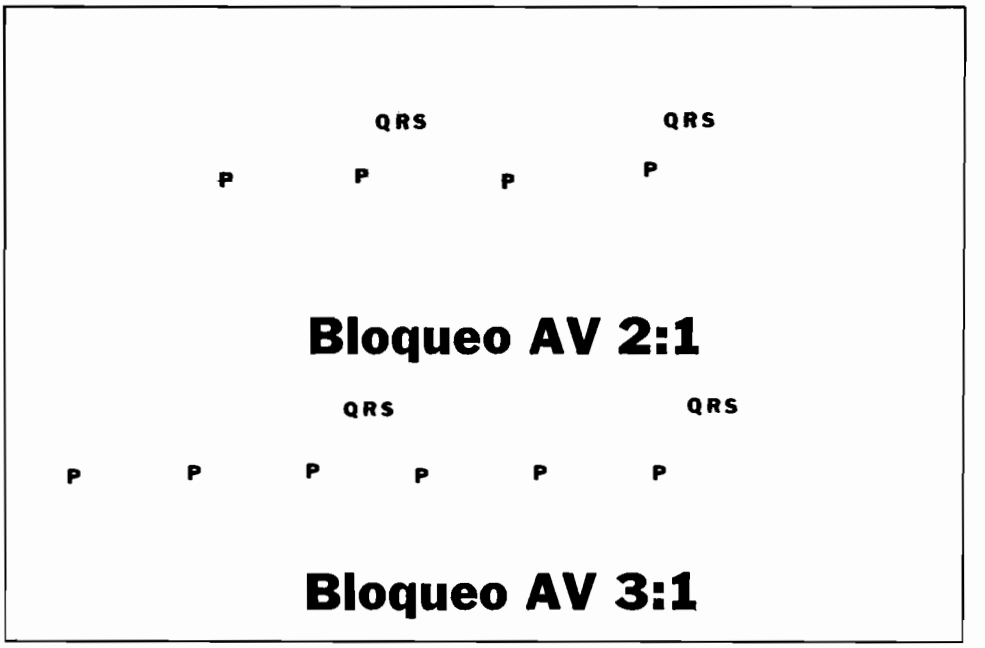

Existe un *bloqueo A V de segundo grado* cuando se requieren dos impulsos auriculares, o más, para iniciar una respuesta ventricular (QRS) (bloqueo 2:1 ó 3:1).

A veces, se necesitan dos impulsos auriculares, o más, para estimular el nodo A V. Se trata de un bloqueo de _____ grado.

segundo

Se manifiesta como dos ondas P, o más, antes de cada _____ sobre el EKG.

QRS

Cuando se requieren _____ despolarizaciones auriculares (ondas P) para producir una respuesta del nodo A V, se tiene un bloqueo A V de 3 a 1 (3:1).

tres

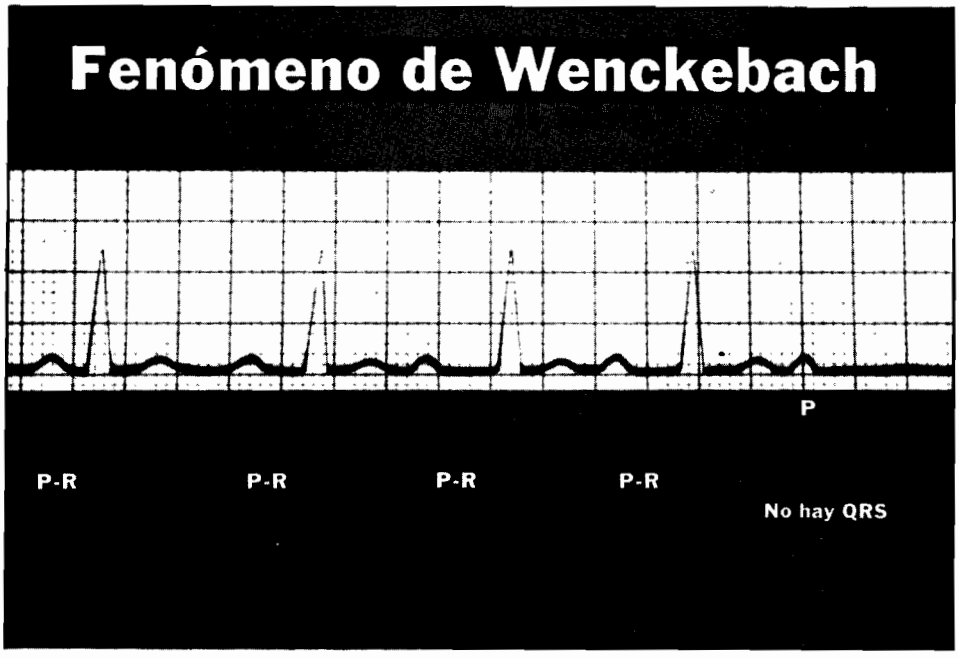

Si el intervalo P-R se vuelve progresivamente mayor, hasta que el nodo A V ya no es estimulado (hasta que falta un QRS), usted está en presencia de un fenómeno de *Wenckebach.*

Se presenta el fenómeno de Wenckebach cuando el bloqueo A V prolonga progresivamente el _____ P-R en cada ciclo sucesivo. intervalo

El intervalo P-R se alarga progresivamente de un ciclo a otro, hasta que una onda P ya no logra respuesta de tipo _____. QRS

La onda P y el complejo QRS se siguen apartando en ciclos sucesivos. La última _____ P no va seguida de QRS. onda

NOTA: El fenómeno de Wenckebach es una variedad de bloqueo de segundo grado. Este es el llamado tipo *Mobitz I.*

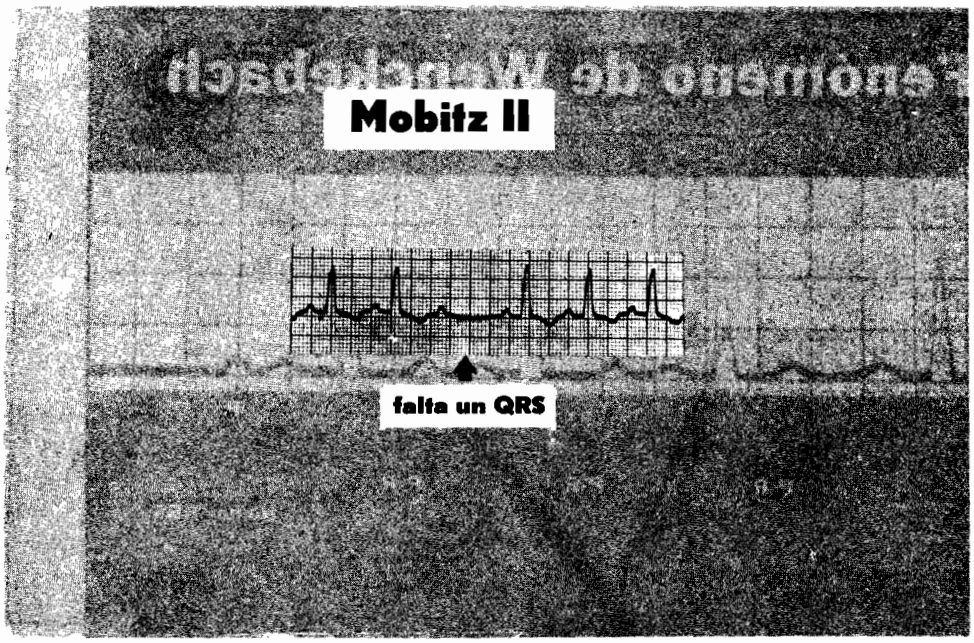

En ocasiones, sin alargamiento del intervalo P-R, falta un QRS. Este es el denominado Mobitz II.

Se observa Mobitz II cuando una despolarización ventricular falta después de una onda P normal, con intervalos P R generalmente uniformes en los ciclos_____ precedentes

NOTA: El bloqueo Mobitz II muchas veces presagia graves problemas de nodo AV, con bloqueo cada vez más intenso de la conducción nodal.

Un complejo QRS faltante ocasional puede indicar un bloqueo de tipo_____. Mobitz II

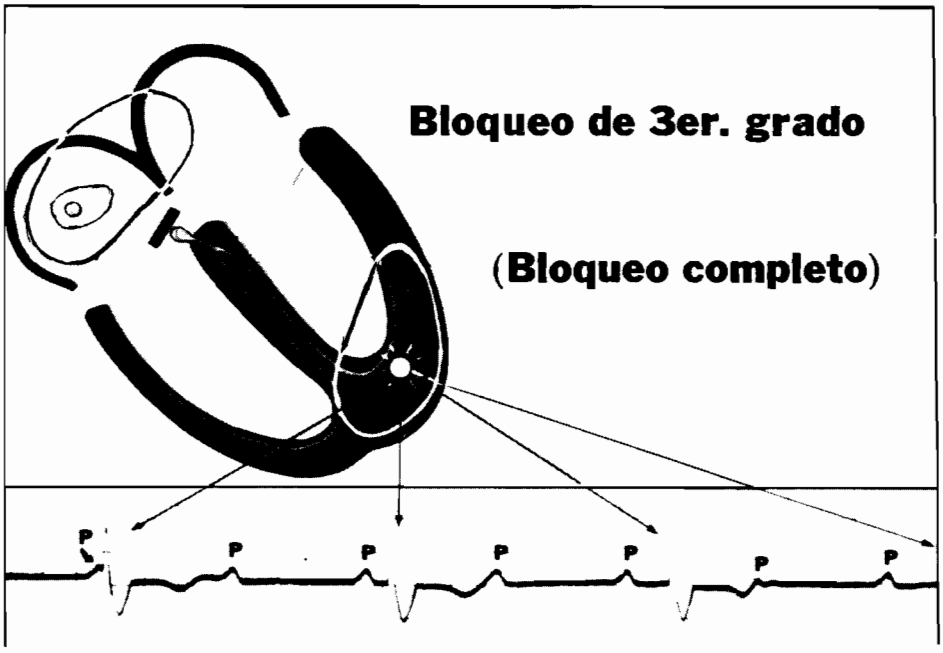

Hay *bloqueo de tercer grado* ("completo") cuando ninguno de los impulsos auriculares llega a estimular el nodo A V (no hay respuesta ventricular). Los ventrículos deben ser activados en forma independiente.

En el bloqueo de tercer grado, ninguna de las despolarizaciones auriculares estimula el _____ A V. nodo

NOTA: El bloqueo A V de tercer grado es "completo", o sea, ningún impulso auricular atraviesa el nodo A V. Por consiguiente los ventrículos o el nodo A V, que no son estimulados, deben poner a funcionar un marcapaso ectópico. En este caso, existen frecuencias auricular y ventricular independientes. Si los QRS tienen aspecto normal, se habla a menudo de ritmo "idionodal" o "nodal" (marcapaso en nodo A V); si los QRS son anchos, de aspecto extraño, se habla de ritmo "idioventricular" (marcapaso en ventrículo). A veces se decide de la situación del marcapaso ectópico sobre la base de la frecuencia ventricular; por ejemplo, un marcapaso nodal dará una frecuencia ventricular de 60, y un marcapaso ventricular ectópico una frecuencia de 30 a 40.

En el bloqueo A V de tercer grado, se encuentra determinada frecuencia auricular (de ondas P), y una frecuencia _____ independiente, en general menor. Muchas veces se habla de disociación A V. ventricular (QRS)

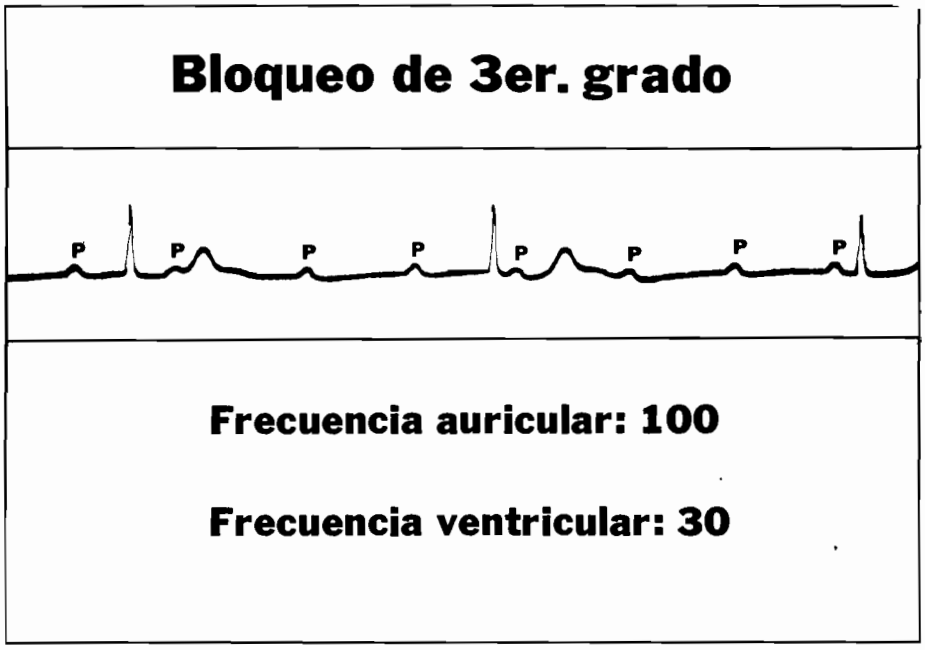

Los ventrículos no estimulados (en el bloqueo de tercer grado) inician su propio ritmo lento (30 a 40/min) independiente, o pueden ser estimulados por el nodo A V.

Las frecuencias muy lentas se calculan midiendo el número de ciclos en un intervalo de seis segundos y multiplicándolo por _____.

10

En el trazo que presentamos, la frecuencia ventricular depende de un marcapaso ectópico _____. Nótese la frecuencia auricular.

nodal (porque los QRS *son* de aspecto normal)

NOTA: En el bloqueo de tercer grado, el pulso (frecuencia ventricular) puede ser tan lento que disminuya la circulación cerebral. El resultado es que una persona con bloqueo de tercer grado puede desmayarse. Este es el síndrome de Stokes-Adams.

El *bloqueo de rama* se debe a bloqueo del impulso en las ramas derecha o izquierda del haz.

La rama derecha transmite rápidamente el estímulo de despolarización al ventrículo _____. La rama izquierda hace lo propio con el ventrículo izquierdo. El estímulo llega a ambos ventrículos al mismo tiempo.

derecho

Un bloqueo de cualquiera de las ramas significa retraso del impulso _____ del lado correspondiente.

eléctrico

De ordinario, ambos ventrículos se _____ simultáneamente.

despolarizan (o estimulan)

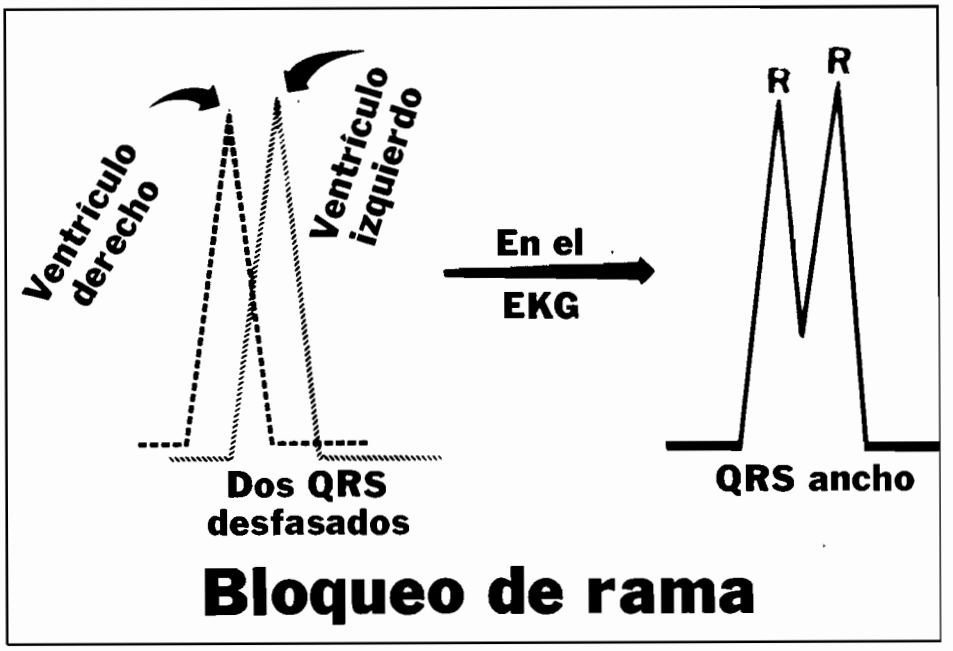

Por lo tanto, en el bloqueo de rama uno de los ventrículos se activa un poco antes que el otro, observándose dos "QRS unidos".

Cuando existe bloqueo de rama, el _____ izquierdo o derecho puede activarse después, según dónde se encuentre el bloqueo.

ventrículo

NOTA: Nótese que la despolarización ventricular tiene duración normal, tanto del lado izquierdo como del derecho. Lo que da el aspecto de "QRS ensanchado" en el EKG es que los ventrículos no se activan al mismo tiempo.

Como el "QRS ensanchado" representa una despolarización no simultánea de ambos ventrículos, en general pueden verse dos _____ R que se llaman R y R'.

ondas

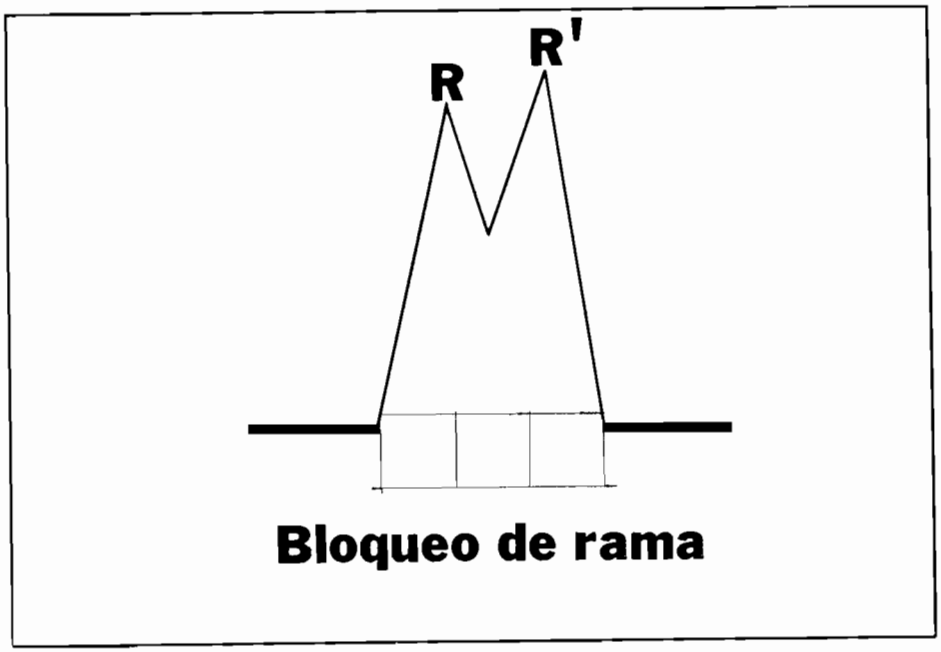

En el bloqueo de rama, el QRS abarca 3 cuadrados pequeños (0.12 seg) o más, y pueden verse dos ondas R (R y R').

El diagnóstico de bloqueo de rama se basa fundamentalmente en el ensanchamiento del _____. QRS

Para diagnosticar un bloqueo de rama, el complejo QRS debe abarcar cuando menos _____ cuadrados pequeños (0.12 seg). No olvide verificar la anchura del QRS en todos los EKG que tenga que leer. tres

NOTA: La plumilla que registra el trazo de EKG se mueve con bastante rapidez para inscribir con exactitud la mayor parte de la actividad eléctrica del corazón; pero en caso de deflexiones muy amplias, sufre un ligero frenado mecánico. La deflexión QRS en las derivaciones precordiales puede ser tan amplia que la plumilla inscriba erróneamente un QRS de duración mayor de la real. Por esta razón, conviene en general observar las derivaciones de miembros cuando se estudia la anchura del QRS.

NOTA: Cuando un paciente con bloqueo de rama sufre taquicardia supraventricular, la rápida sucesión de QRS ensanchados puede hacer pensar en taquicardia ventricular. ¡Tenga cuidado!

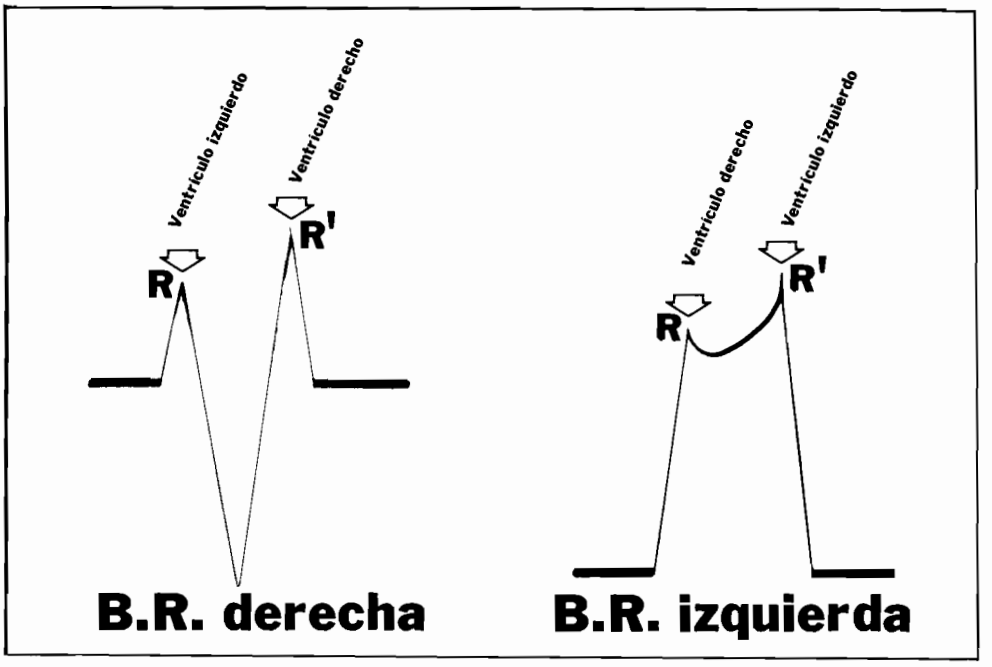

En el bloqueo de rama izquierda, el ventrículo izquierdo se activa al último; en el bloqueo de rama derecha, el ventrículo que se activa al último es el derecho.

Para el bloqueo de rama, debe buscarse primero el _____ ensanchado. Luego suele encontrarse la imagen R-R′ en algunas derivaciones.

QRS

En el bloqueo de rama derecha, al ventrículo _____ se activa primero, y R′ representa la actividad retrasada del ventrículo derecho.

izquierdo

En el bloqueo de rama izquierda, se retrasa el impulso ventricular izquierdo; se despolariza antes, el _____ derecho, y después el ventrículo izquierdo.

ventrículo

NOTA: Bloqueo de rama del haz (en inglés Bundle Branch Block, o BBB) se refiere a bloqueo de una sola rama. La despolarización que se dirige hacia abajo siguiendo la rama no bloqueada se desliza alrededor de la zona bloqueada (correspondiendo a la rama lesionada) y produce una estimulación (retrasada) de dicha rama por debajo del bloqueo.

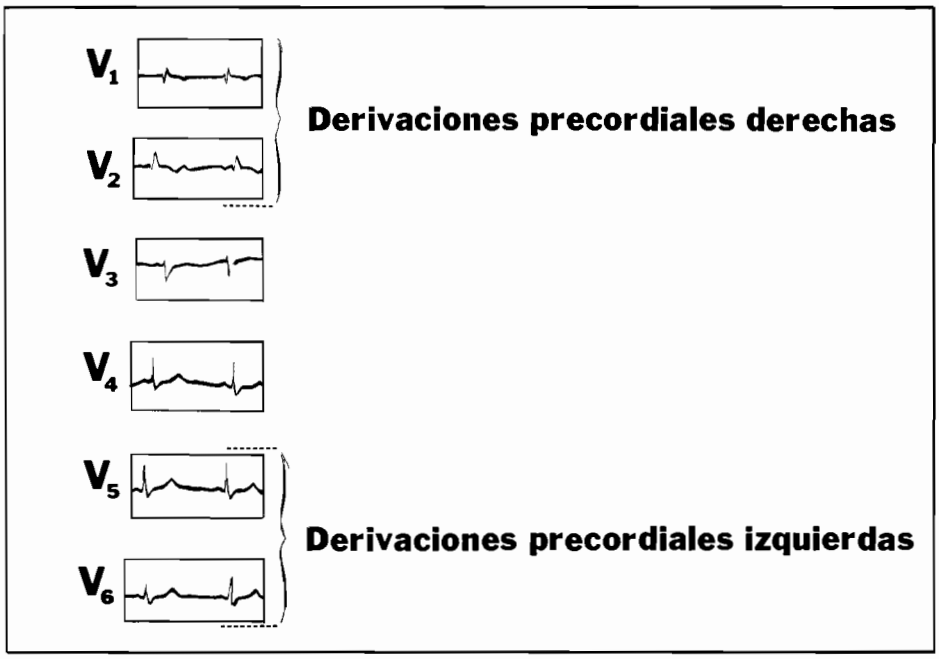

Cuando encuentre bloqueo de rama, estudie las derivaciones V_1 y V_2 (derivaciones precordiales derechas) y V_5 y V_6 (precordiales izquierdas) en busca de la imagen R-R′.

Cuando el complejo QRS es suficientemente ancho para un diagnóstico de bloqueo de rama, se busca de inmediato la imagen R-R′ en las _____ precordiales derecha e derivaciones izquierda.

NOTA: Existe un breve intervalo inmediatamente después de la despolarización ventricular, durante el cual ningún estímulo puede despolarizar los ventrículos; son refractarios a todo estímulo. En ocasiones, este periodo refractario varía entre los dos ventrículos, de manera que si la frecuencia es rápida, o después de una extrasístole auricular, el estímulo del nodo A V pasa primero a un ventrículo, y puede haber un ligero retraso antes de que responda el otro. Esta variedad anormal de conducción, llamada "conducción aberrante", puede dar una imagen parecida al bloqueo de rama.

Las derivaciones precordiales _____ son V_1 y V_2. derechas

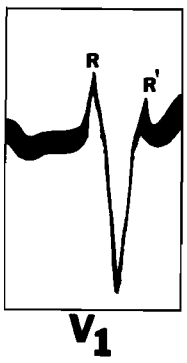

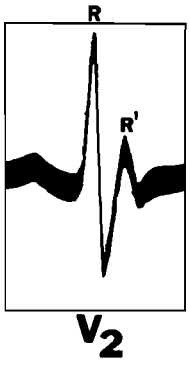

B.R. derecha

Si existe una imagen R–R′ en V_1 o V_2, se trata de un bloqueo de rama derecha.

Con un _____ ancho (y un diagnóstico de B. R.), se buscan imágenes R–R′ en las derivaciones precordiales derechas e izquierdas.

QRS

Si existe una imagen R–R′ en V_1 o V_2, se trata probablemente de un bloqueo de rama _____.

derecha

En el bloqueo de rama derecha, el ventrículo _____ se despolariza un poco más tarde que el izquierdo.

derecho

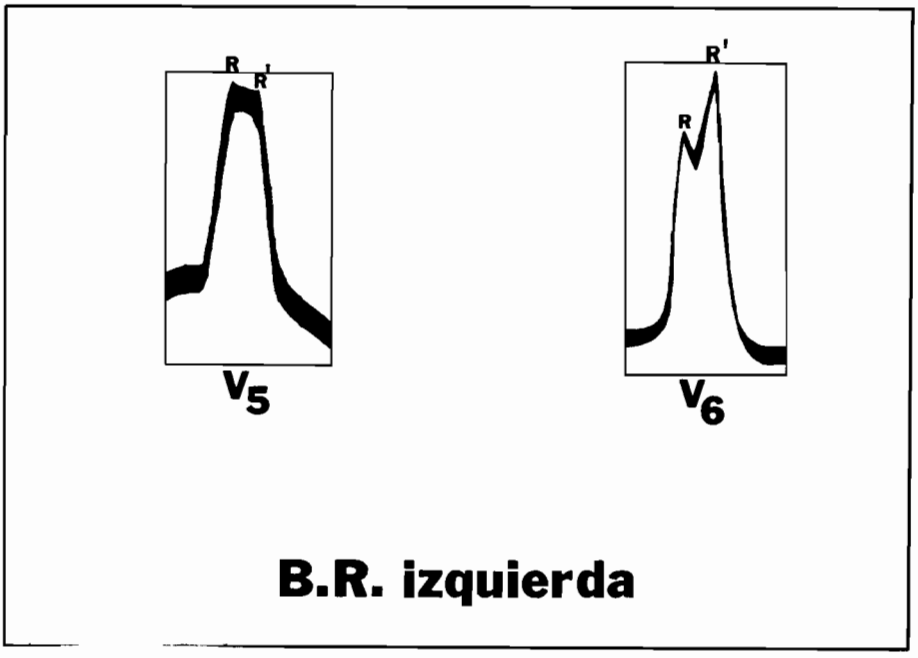

En caso de bloqueo de rama, una imagen R–R′ en las derivaciones precordiales izquierdas significa bloqueo de rama izquierda.

Las derivaciones precordiales izquierdas son V_5 y V_6; el electrodo de registro está colocado frente al _____ izquierdo en ambas derivaciones. ventrículo

En ocasiones, la imagen R–R′ solo se manifiesta como muesca en el _____ ancho en V_5 o V_6. QRS

En el bloqueo de rama izquierda, el ventrículo _____ derecho se activa antes que el izquierdo; la primera parte del QRS ancho representa la despolarización del ventrículo derecho.

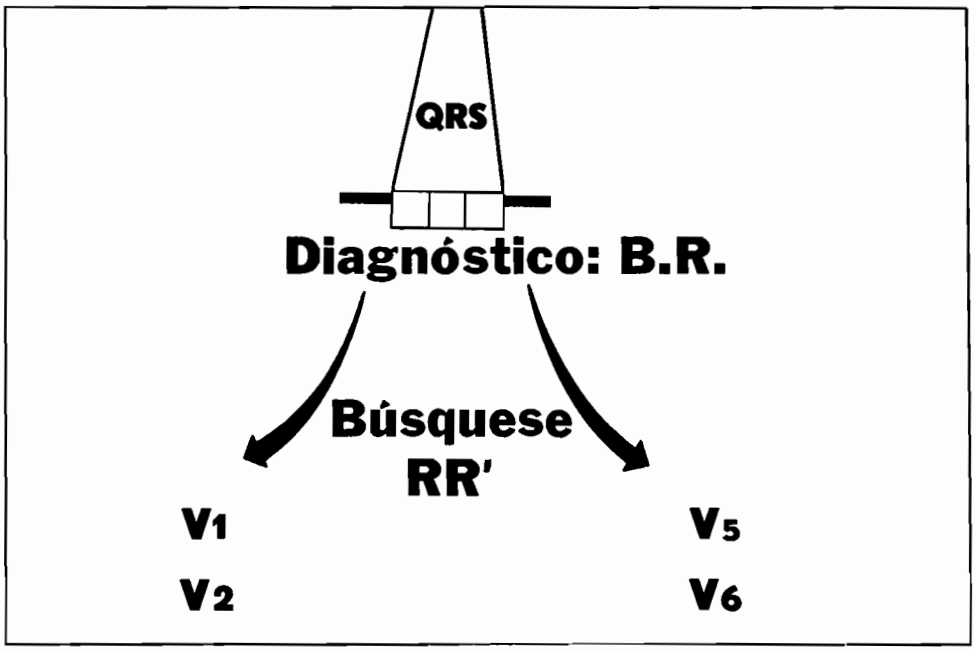

Recuerde que si encuentra un QRS ancho (tres cuadrados pequeños), tiene que identificar el tipo de bloqueo en las derivaciones precordiales derechas e izquierdas.

Para poder hablar de bloqueo de rama, el QRS debe durar cuando menos _____ segundos. 0.12

NOTA: En algunos casos, no se manifiesta el bloqueo de rama mientras la frecuencia no alcance cierto valor. Cuando el bloqueo de rama solo se presenta después de cierta frecuencia, esta se llama frecuencia crítica.

La imagen R–R′ puede encontrarse en una sola _____ derivación precordial. A veces es difícil ver la R′; en general la hay en V_1, V_2, V_5, o V_6.

NOTA: A veces llega a verse una imagen R–R′ en un QRS de duración normal. Esto se llama B. R. "incompleto".

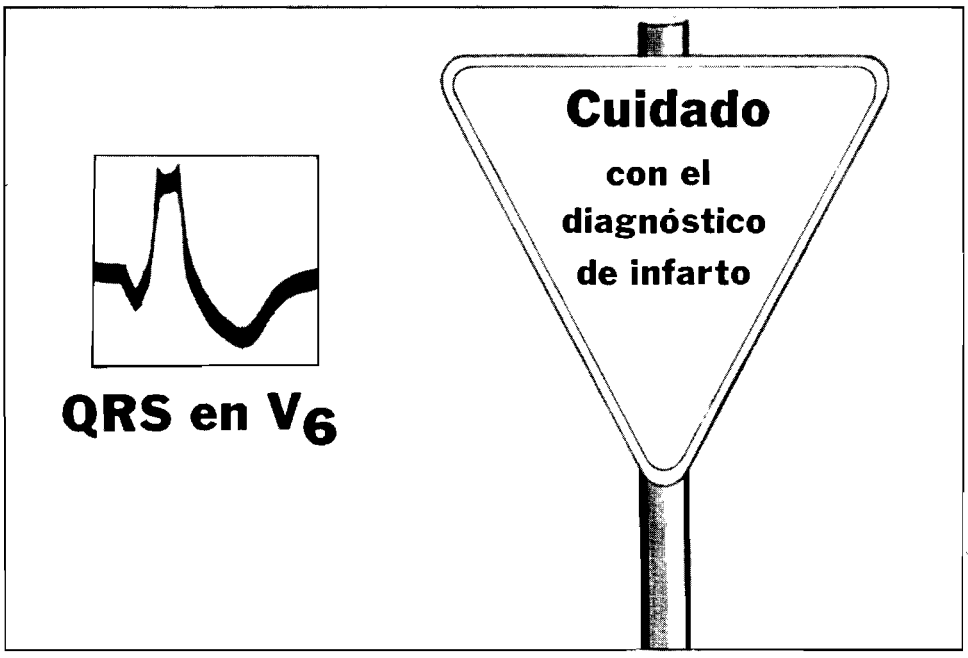

IMPORTANTE: En caso de *bloqueo de rama izquierda,* no se puede diagnosticar con exactitud un infarto en el EKG.

NOTA: En el bloqueo de rama izquierda, el ventrículo izquierdo se activa más tarde; la primera parte del complejo QRS representa la actividad ventricular derecha. Por lo tanto, no se pueden identificar ondas Q originadas en el ventrículo izquierdo (veremos su importancia para el diagnóstico de infarto).

En el bloqueo de rama _____, deben buscarse en la forma habitual signos de infartos en el EKG.

derecha

NOTA: Frente a un bloqueo de rama izquierda, se necesitan otros estudios para diagnosticar un posible infarto agudo.

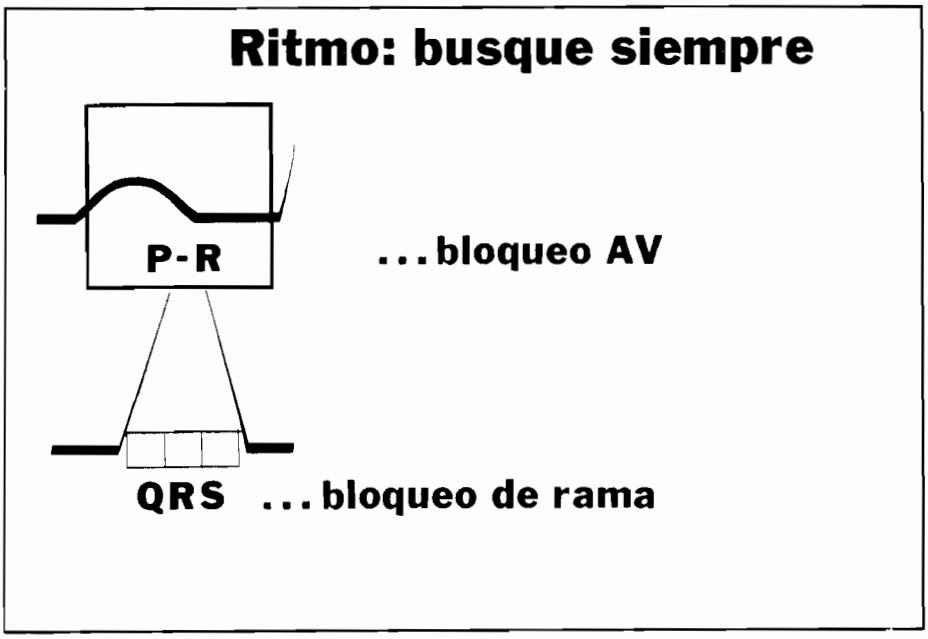

Nunca olvide verificar la duración del intervalo P-R y del complejo QRS cuando estudie el ritmo.

Usted siempre debe medir el intervalo P-R en todos los EKG; si está prolongado, existe cierto grado de bloqueo _____. A V

También debe verificar en todos los trazos la anchura del QRS: si es mayor que la normal, existe bloqueo _____. de rama

NOTA: Se deben medir el intervalo P-R y la anchura del QRS cuando se estudia el ritmo en un EKG. Es parte del estudio ordinario habitual. La aparición brusca de un bloqueo A V o de un bloqueo de rama indica muchas veces peligro de infarto de miocardio.

Bloqueo de rama

Vector = ?

¿Hipertrofia ventricular?

El vector QRS medio y la hipertrofia ventricular no se pueden estudiar en caso de bloqueo de rama.

NOTA: Como el vector QRS medio representa la dirección general de la despolarización simultánea de los ventrículos, es muy difícil representar este vector en el B. R. pues los ventrículos disparan fuera de fase, y existen en realidad dos vectores ventriculares (derecho e izquierdo).

Los criterios de hipertrofia ventricular requieren un QRS normal. El bloqueo de rama produce QRS muy grande, pues los ventrículos no sufren la oposición eléctrica simultánea normal debida a despolarización del otro ventrículo. Por lo tanto, el diagnóstico electrocardiográfico de hipertrofia _____ no debe hacerse en estos casos. ventricular

NOTA: Aunque haya B. R., se puede diagnosticar en la forma habitual la hipertrofia *auricular.*



En algunos individuos una vía accesoria "cortocircuita" el retraso (usual) de la estimulación ventricular, originando una despolarización ventricular prematura que se presenta como una onda delta.

El haz accesorio de _____ se admite que proporciona la "preexcitación" ventricular en el síndrome de Wolff-Parkinson-White. Kent

La onda delta provoca un intervalo P-R aparentemente "acortado" y QRS "alargado". La onda delta en realidad representa una estimulación _____ de una parte del tabique. prematura

NOTA: El síndrome de W-P-W es muy importante, porque las personas con tal vía de conducción accesoria pueden tener taquicardia paroxística por dos mecanismos:

reingreso—la despolarización ventricular puede reestimular inmediatamente la aurícula (y el nodo AV) por vía de esta conducción accesoria en dirección retrógrada (reingreso en círculo).

conducción rápida—taquicardias supraventriculares (o sea aleteo o fibrilación de las aurículas) pueden ser conducidas rápidamente a los ventrículos 1:1 siguiendo esta vía accesoria.

TRAZO DE PRACTICA

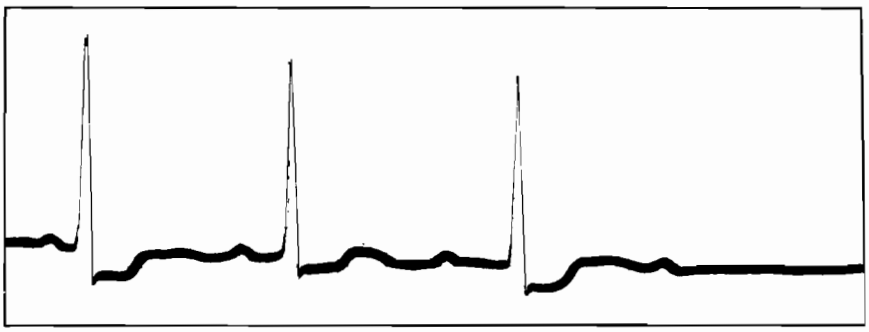

El médico tratante encontró pulso irregular en su paciente. Le llamó la atención sentir tres latidos seguidos de una pausa; esto se repetía una y otra vez.

En el último ciclo, hay un intervalo P-R mayor de 0.2 seg, lo que nos hace sospechar algún tipo de bloqueo A V ——.

Volviendo a mirar, vemos que el intervalo P-R es normal en un principio, pero se va alargando con cada ciclo sucesivo. Sospechamos entonces un fenómeno de Wenckebach ——————.

Después del último ciclo, vemos una onda P —— aislada, sin QRS consiguiente.

NOTA: Revise el capítulo de Ritmo en la pequeña agenda al final del libro (páginas 270 y 271).

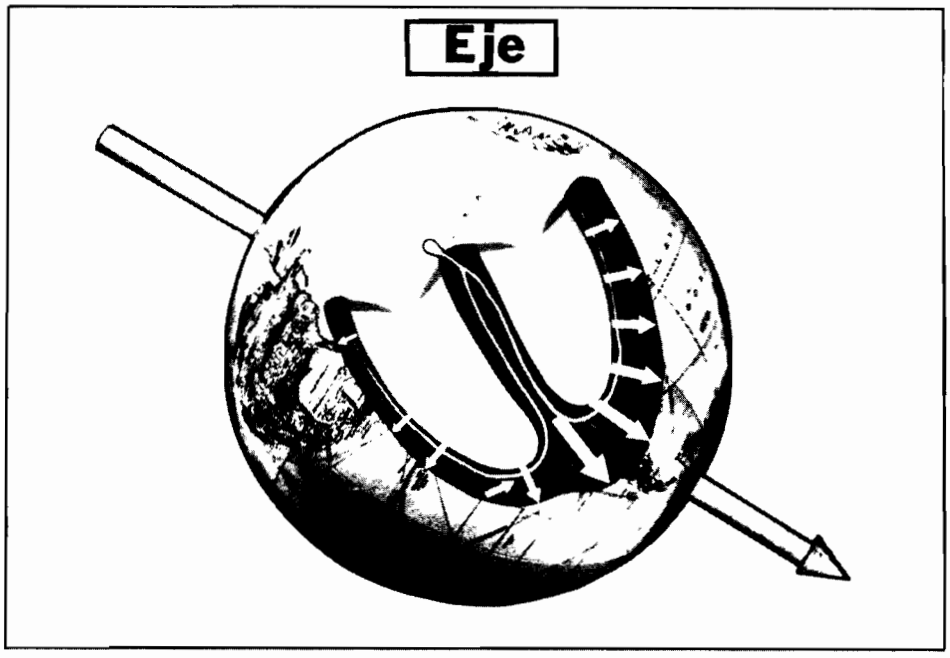

Por eje se entiende la dirección de la despolarización que recorre el corazón y estimula las fibras, haciendo que se contraigan.

NOTA: El eje de rotación de la tierra no tiene nada que ver con la electrocardiografía; pero nos puede ser útil la flecha grande ("eje") de nuestro cuadro.

La _____ eléctrica del músculo cardiaco sigue cierta dirección. estimulación (despolarización)

Por _____, entendemos la dirección de este estímulo eléctrico. eje

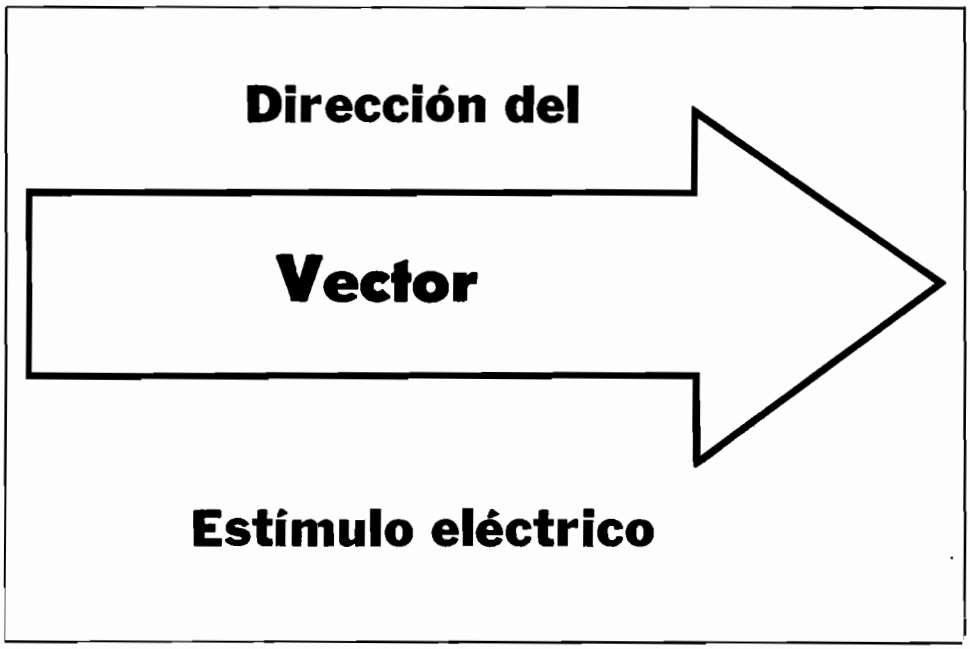

Para simbolizar la dirección de la actividad eléctrica, utilizamos un "vector".

Podemos simbolizar la dirección general de esta actividad eléctrica por un _____. vector

Este vector muestra la _____ que sigue la mayor parte del estímulo eléctrico. dirección

En la interpretación del EKG, la dirección del _____ eléctrico se traduce por un vector. estímulo (o despolarización)

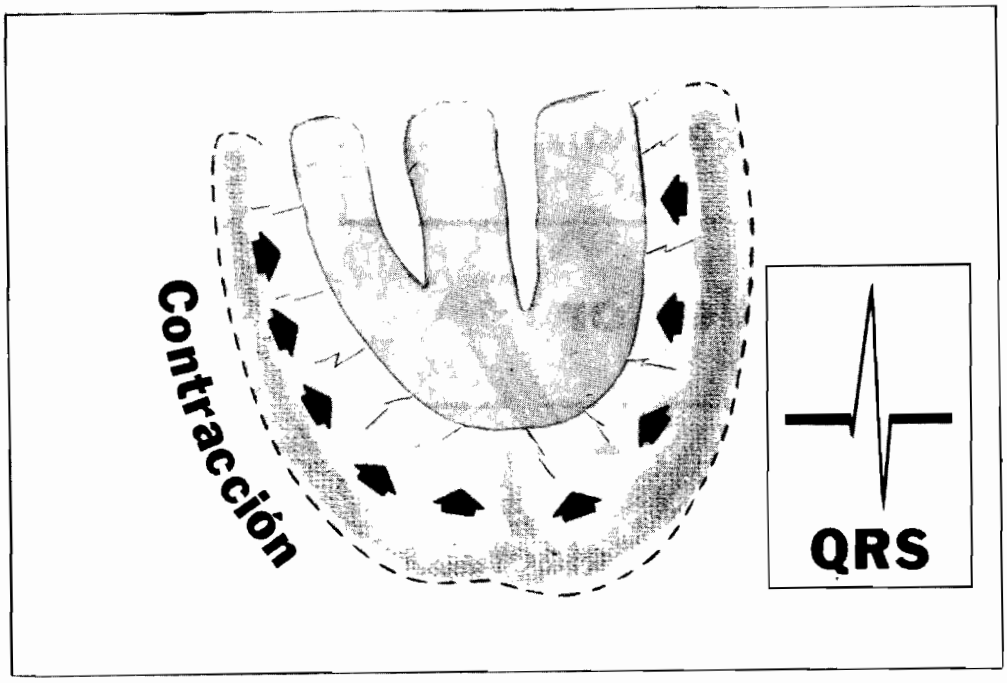

El complejo QRS representa la estimulación eléctrica (y la contracción) de los ventrículos.

El complejo _____ representa la estimulación simultánea de ambos ventrículos. QRS

Puede aceptarse que la estimulación y la _____ ventriculares son casi simultáneas (aunque sabemos que la contracción dura más tiempo). contracción

Por lo tanto, el complejo QRS representa la estimulación _____ de los ventrículos, y su contracción inmediata. eléctrica

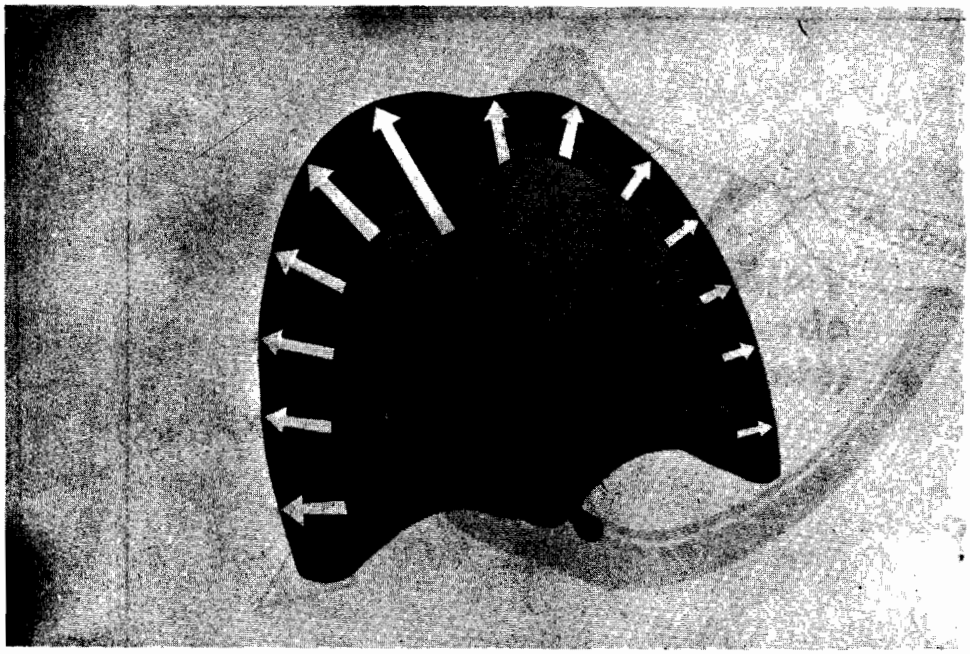

Podemos emplear pequeños vectores para simbolizar la despolarización ventricular, que se inicia en el endocardio (revestimiento interno) y continúa a través de la pared ventricular.

NOTA: El sistema de conducción (nervioso) del haz de His en los ventrículos transmite con gran rapidez el impulso eléctrico del nodo A V a los ventrículos. De esta manera, la despolarización ventricular se inicia a nivel de la superficie endocárdica, y prosigue por todo el espesor de la pared ventricular, en todas las regiones al mismo tiempo (nótense los pequeños vectores en el dibujo).

El impulso eléctrico de la despolarización es transmitido a todo el endocardio (revestimiento de ambos ventrículos) con una velocidad tal que la despolarización _____ suele iniciarse a nivel endocárdico en todas las regiones al mismo tiempo.

ventricular

Por lo tanto, la despolarización de los ventrículos va prácticamente siempre del _____ hacia la superficie externa, atravesando simultáneamente todo el espesor de la pared ventricular.

endocardio

NOTA: Obsérvese que la pared ventricular izquierda contiene vectores mayores. Además, el tabique se despolariza de izquierda a derecha (no se muestra aquí).

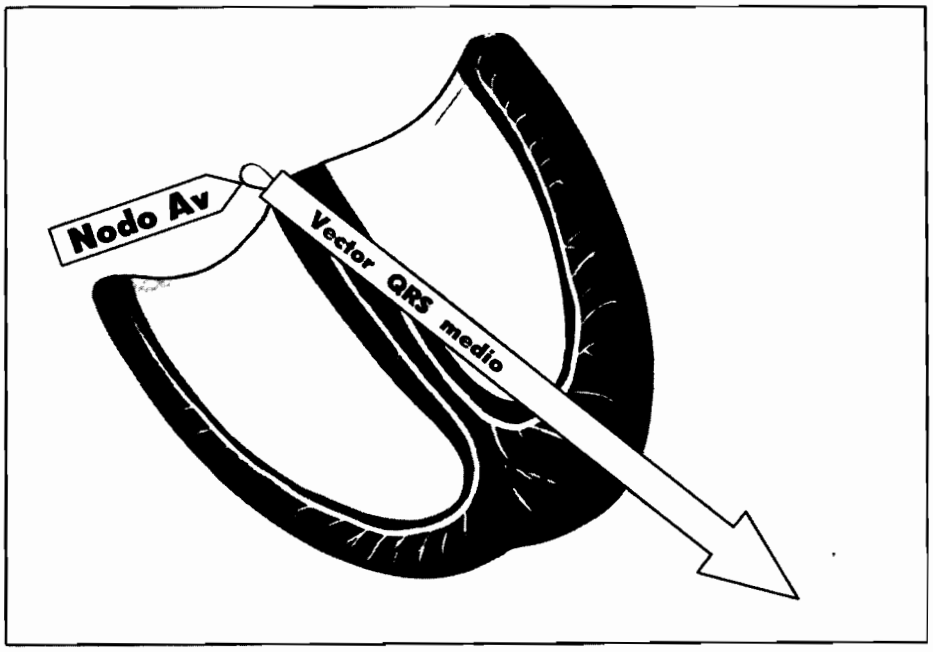

Si sumamos todos los pequeños vectores de despolarización ventricular (considerando a la vez su dirección y amplitud) obtenemos un "vector QRS medio" grande, que representa la dirección general de la despolarización ventricular.

El origen del vector QRS medio es siempre el _____. nodo A V

NOTA: El corazón es el centro del hombre y el nodo A V es el centro del corazón. De modo que si quiere usted el nodo A V es el centro del universo.

Como los vectores que representan la despolarización del ventrículo izquierdo son mayores, el vector QRS medio se dirige de preferencia hacia el _____ izquierdo. ventrículo

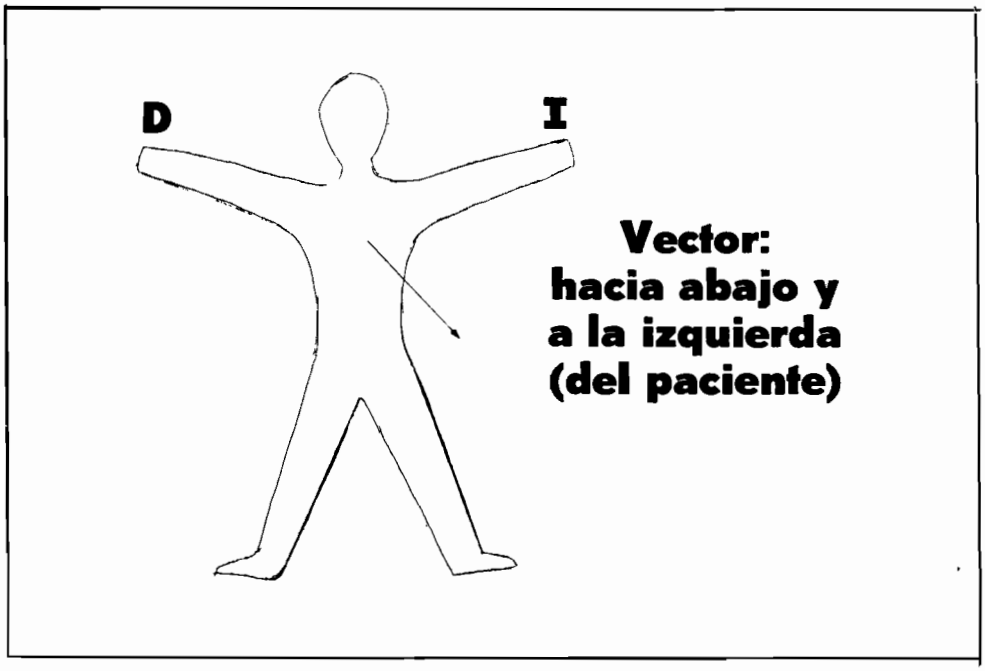

Por lo tanto, el vector QRS medio normal se dirige hacia abajo y hacia la izquierda del paciente.

Los ventrículos se encuentran en el lado izquierdo del tórax, dirigidos hacia abajo y hacia la _____. izquierda

El vector _____ _____ se dirige hacia abajo y hacia el lado izquierdo del paciente. QRS medio

NOTA: En adelante, la palabra "vector" designará el vector QRS medio. Trate de imaginarse el vector sobre el tórax del paciente, y recuerde que su origen es siempre el nodo A V.

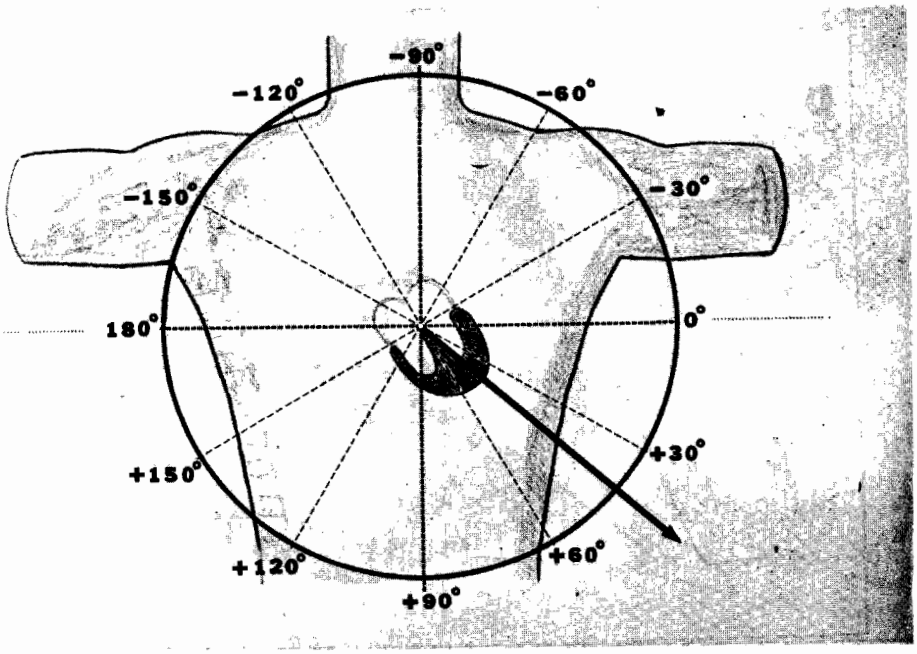

La orientación exacta del vector QRS medio se da en grados, en un círculo dibujado sobre el tórax del paciente.

Podemos precisar la posición del vector QRS medio en un _____ dibujado alrededor del corazón. círculo

El centro del círculo es el _____. nodo A V

El vector QRS medio normal se dirige hacia abajo y a la izquierda, entre 0 y_____ grados. + 90 (no olvide el +)

NOTA: El "eje" del corazón es simplemente el vector QRS medio, orientado en grados en el plano frontal. Por ejemplo, el eje del corazón en el esquema es vecino de 40 grados.



Si el corazón se desplaza, también se desplaza el vector, en la misma dirección. El origen del vector es siempre el nodo A V.

Si el corazón se desplaza hacia la _____, el vector QRS medio se dirige hacia la derecha. derecha

En individuos obesos, el diafragma sube (y también el corazón), de modo que el vector QRS medio puede apuntar directamente hacia la _____ (horizontal). izquierda

El origen de este vector es siempre el _____. nodo A V



En caso de hipertrofia (crecimiento) de un ventrículo, la mayor actividad eléctrica en un lado desplaza el vector hacia este lado.

Un ventrículo hipertrofiado muestra una mayor actividad _____. eléctrica

. . . por lo que el vector QRS medio se desplaza hacia el lado _____. hipertrofiado

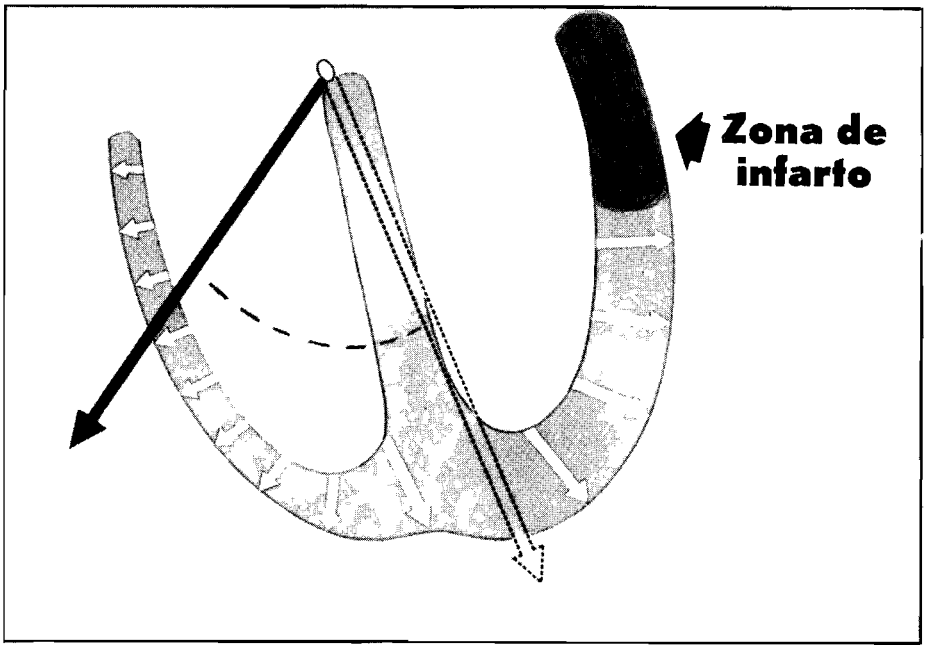

En el infarto del miocardio, existe una zona cardiaca muerta, que ha perdido su riego sanguíneo y no conduce los estímulos eléctricos.

NOTA: Sobreviene infarto del miocardio cuando se tapa una rama de las arterias coronarias (única fuente de riego sanguíneo del corazón). La zona correspondiente a esta arteria coronaria bloqueada ya no recibe sangre, y se vuelve eléctricamente inactiva.

En el infarto del miocardio (oclusión coronaria), existe en el corazón una zona privada de riego _____. Esta región infartada es eléctricamente silenciosa, y por lo tanto, carece de vectores.

sanguíneo

Como no existe _____ eléctrica en dirección de esta zona infartada, el vector QRS medio tiende a alejarse de ella, y no hay vectores en este punto (o sea, nada se opone ya a los vectores de dirección opuesta).

actividad

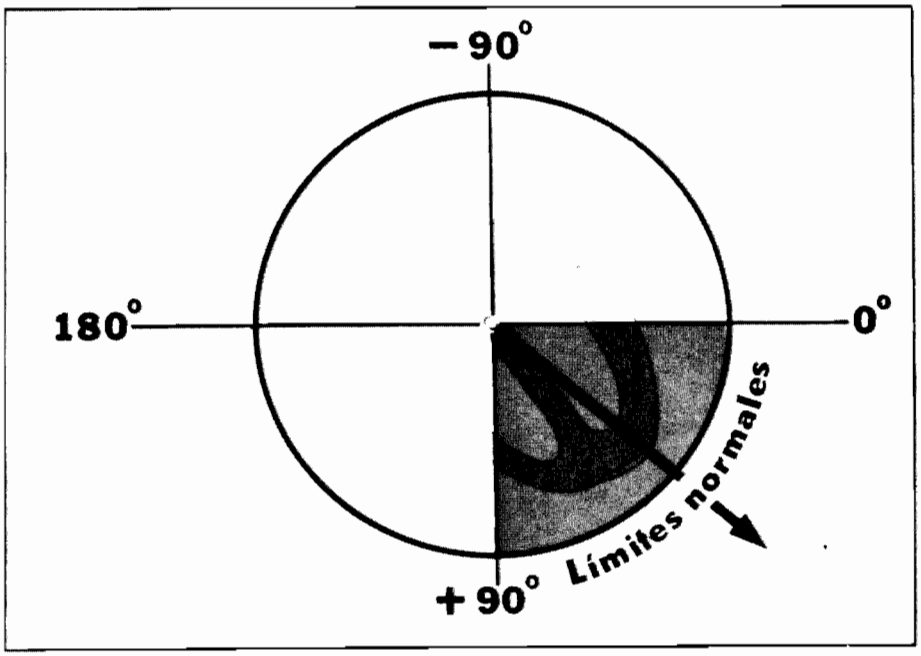

Debe quedar claro ahora por qué el vector QRS medio da una información útil acerca de la función del corazón.

El vector QRS medio debe apuntar hacia la izquierda del _____, entre 0 y + 90 grados. paciente

El vector QRS medio nos da informaciones útiles acerca de la _____del corazón. posición

. . . y nos permite apreciar si existe _____ hipertrofia ventricular o _____ del miocardio. infarto

NOTA: El vector QRS medio se desvía en sentido de una hipertrofia ventricular, y en sentido opuesto de un infarto.



Para calcular la dirección de un vector, imagine una esfera alrededor del corazón con el nodo A V como centro.

lmagine una gran _____ alrededor del corazón. esfera

El _____ es el centro de la esfera. nodo A V

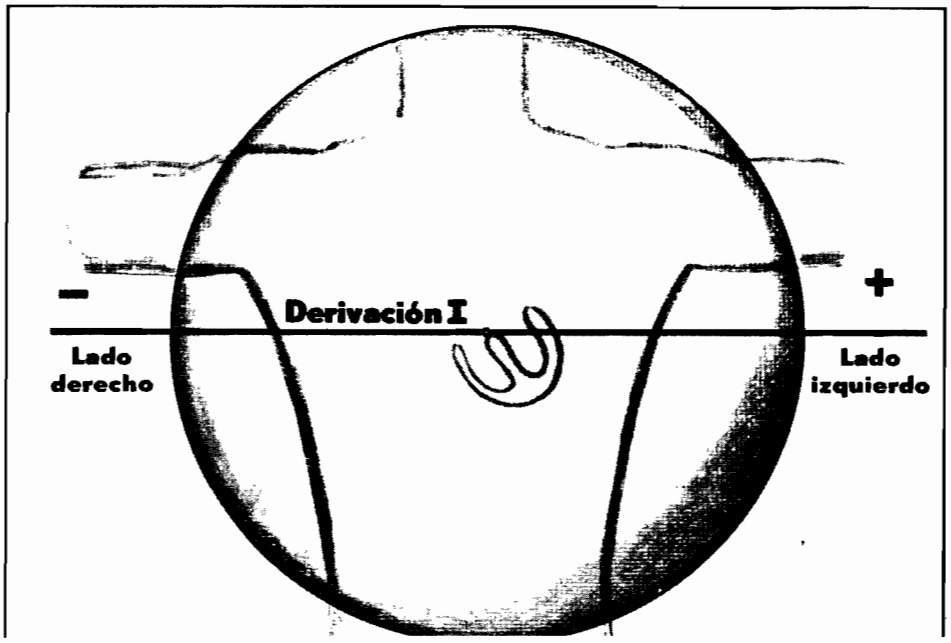

Sin olvidar nuestra esfera, empecemos con la derivación I (electrodo positivo en el brazo izquierdo, y negativo en el brazo derecho).

En la derivación I, se registra la actividad entre los _____ derecho e izquierdo. brazos

Superponiendo la derivación I a la esfera, el lado izquierdo (brazo izquierdo) es _____. positivo

En la derivación I, el brazo derecho es _____. negativo

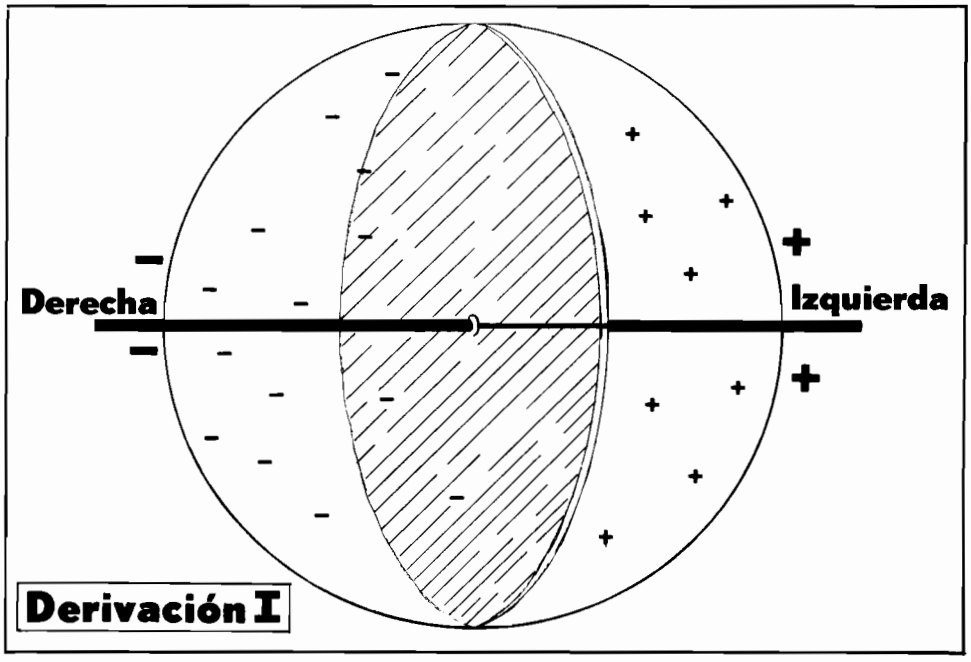

En la derivación I, la mitad de la esfera situada a la izquierda del paciente es positiva, y la mitad derecha es negativa.

Podemos ahora dividir la esfera en dos _____. mitades

La mitad derecha de la esfera es _____. negativa

Recuerde que solo hablamos por ahora de la derivación _____. I

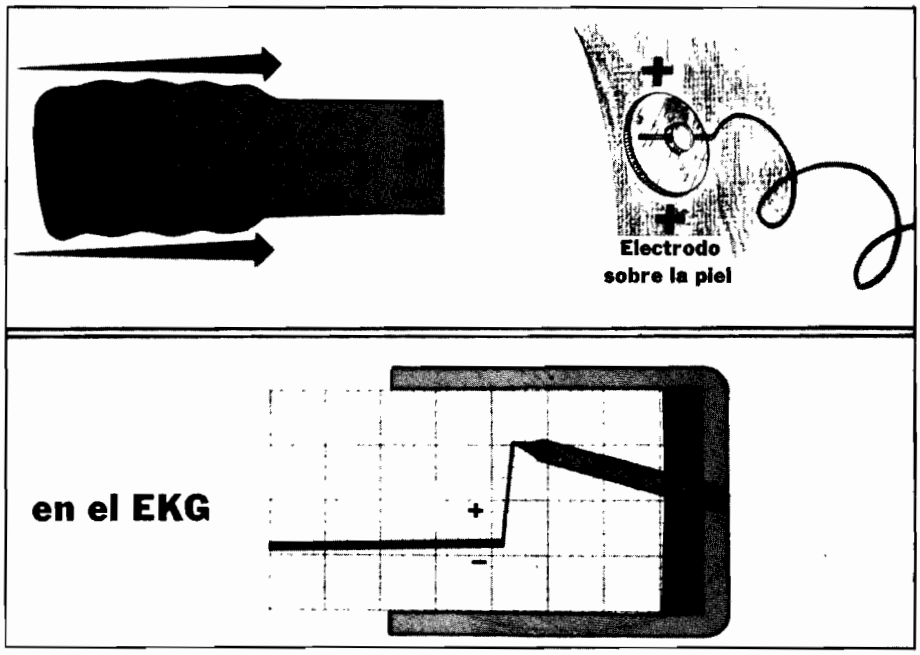

Cuando la onda de despolarización positiva en las células cardiacas se acerca a un electrodo positivo (sobre la piel), se registra en el EKG una deflexión positiva (hacia arriba).

Una onda de despolarización creciente puede considerarse como una onda progresiva de cargas _____. positivas

Cuando esta onda de cargas positivas se acerca a un electrodo positivo _____, se registra en el EKG una deflexión hacia arriba. sobre la piel

Si usted observa en el EKG una onda hacia arriba (de despolarización), significa que en este momento un estímulo de despolarización _____ a un electrodo periférico positivo. se acerca

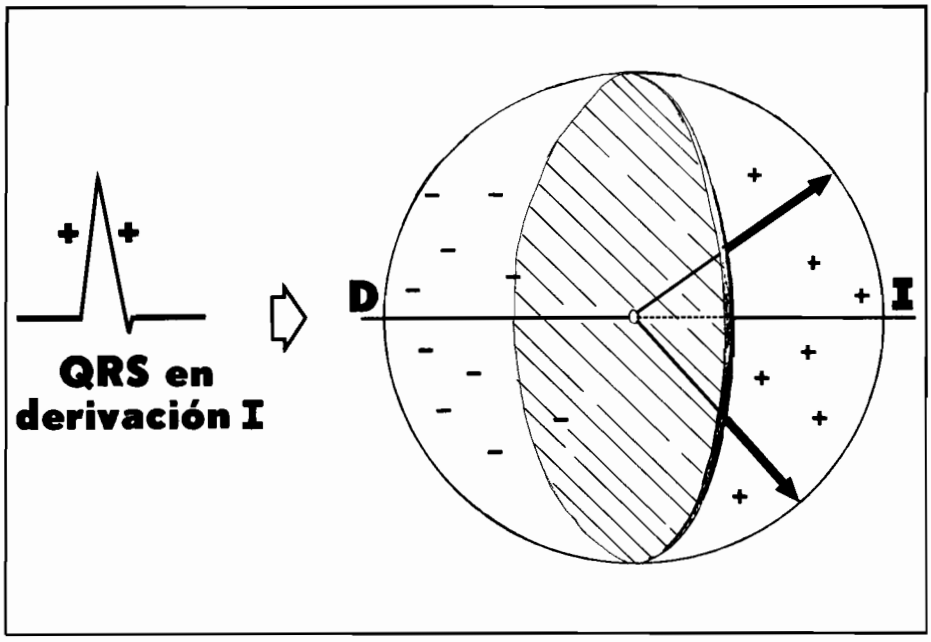

Si el complejo QRS es POSITIVO (principalmente hacia arriba) en la derivación I, el vector QRS medio se dirige hacia algún punto de la mitad izquierda de la esfera.

Busque un trazo de EKG y observe el complejo _____ en la derivación I. QRS

NOTA: Observamos el complejo QRS porque representa la estimulación ventricular en el trazo de EKG.

Si el QRS en la derivación I es principalmente hacia arriba, de dice que es _____ (positivo o negativo). positivo

... y si el QRS es positivo en la derivación I, el vector QRS medio se dirige hacia la positividad, o sea hacia la mitad _____ de la esfera. izquierda

NOTA: Usted entenderá mejor estos conceptos si vuelve a leer enteramente la última página.

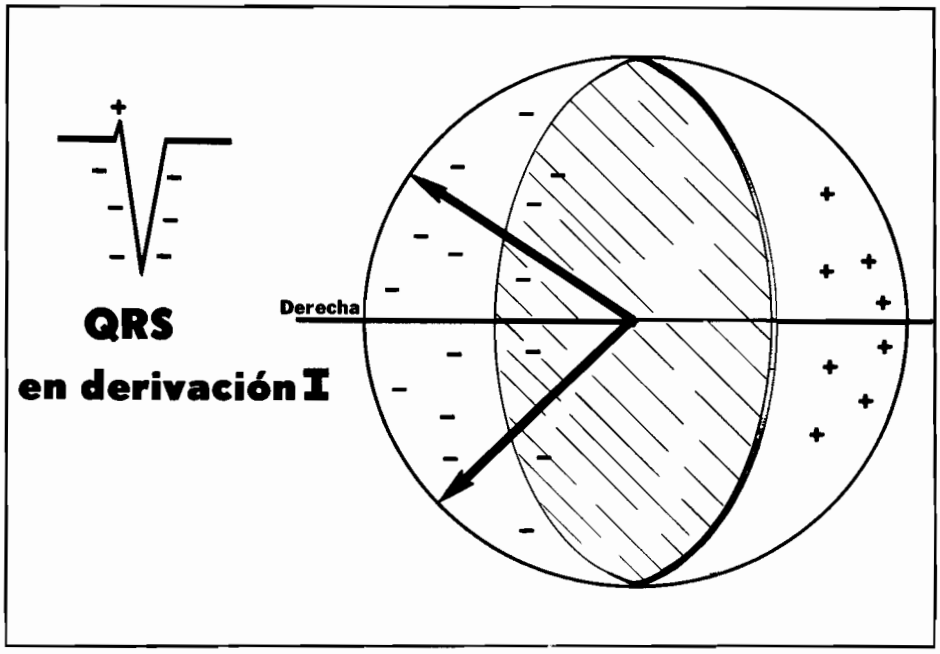

Antes de abandonar la derivación I del EKG: si el QRS es principalmente *negativo* (hacia abajo), el vector apunta hacia el lado derecho del paciente.

En la derivación I, si el complejo QRS se encuentra principalmente debajo de la línea basal, es _____ (positivo o negativo). negativo

Volviendo a la derivación I y la esfera alrededor del paciente, un vector orientado hacia la mitad negativa de la esfera apunta al lado _____ del paciente. derecho

Si el QRS en la derivación I es principalmente negativo, el vector _____ medio está orientado hacia el lado derecho del paciente. QRS

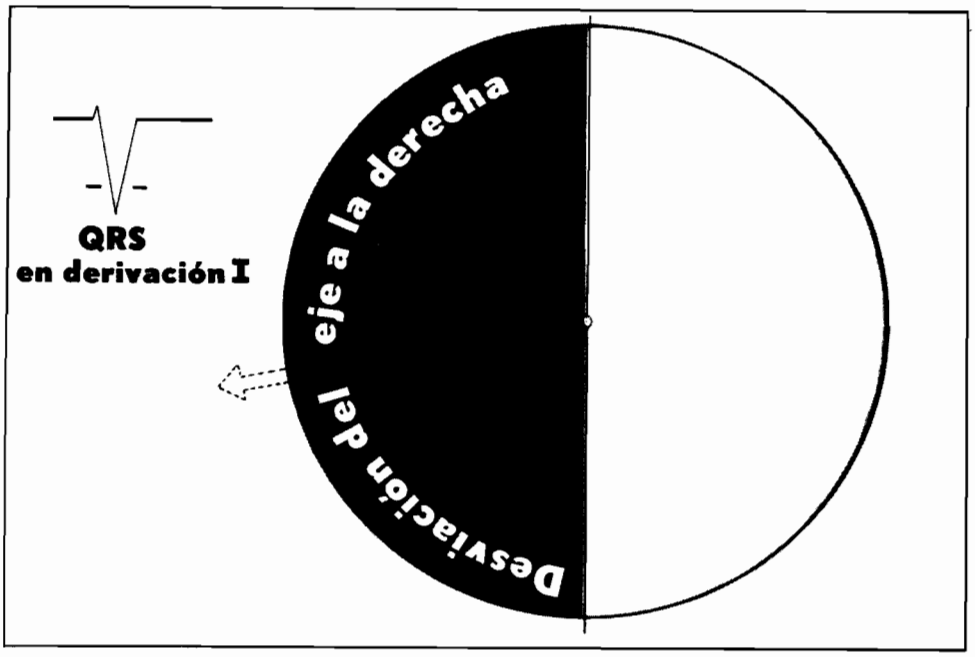

Si el complejo QRS es negativo en la derivación I (vector hacia la derecha), existe una derivación del eje a la derecha.

Si el vector QRS medio está orientado hacia la derecha, es probable que el complejo QRS en la derivación I sea _____. negativo

Si el vector QRS medio apunta hacia el lado derecho del paciente (a la derecha de una línea vertical que pase por el nodo A V), tenemos una desviación _____ del eje a la derecha.

Por lo tanto, si el complejo QRS es negativo en la derivación _____, existe una desviación del eje a la derecha. I

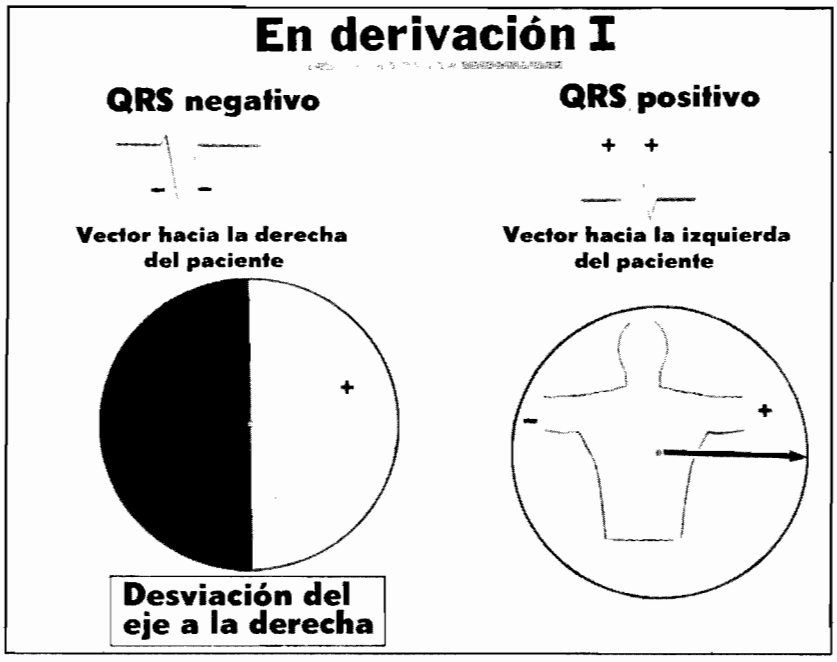

Por simple observación, podemos decir si el vector QRS medio está orientado hacia los lados derecho o izquierdo del paciente.

La derivación _____ es la mejor para reconocer una desviación del eje a la derecha. I

Si el complejo QRS es positivo en la derivación I (caso habitual), esto significa que no hay D. E. D. pues el vector apunta hacia el lado _____ del paciente. izquierdo

En la derivación I, el electrodo _____ se encuentra en el brazo izquierdo del paciente. positivo

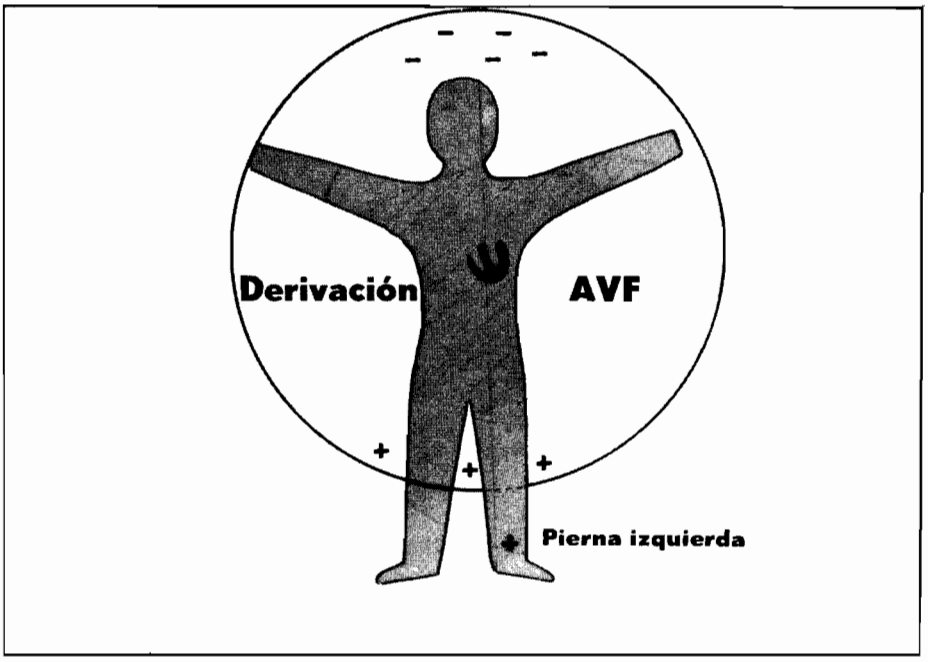

En la derivación AVF, el electrodo positivo está sobre la pierna izquierda. También en este caso imagina una esfera alrededor del paciente.

Olvide lo que se dijo de la derivación precedente.
Solo nos ocupamos ahora de la derivación _____. AVF

NOTA: Tratamos ahora con una esfera completamente diferente —la que rodea el organismo cuando registramos la derivación AVF en el electrocardiograma. Tenemos que volvernos a orientar en cuanto a las mitades positiva y negativa de la esfera en AVF.

Cuando movemos los controles del electrocardiógrafo para registrar la derivación AVF, volvemos positivo el electrodo situado en la pierna _____. izquierda

La mitad inferior de la esfera es probablemente _____ (positiva o negativa). positiva

El centro de la nueva esfera sigue siendo el _____. nodo A V

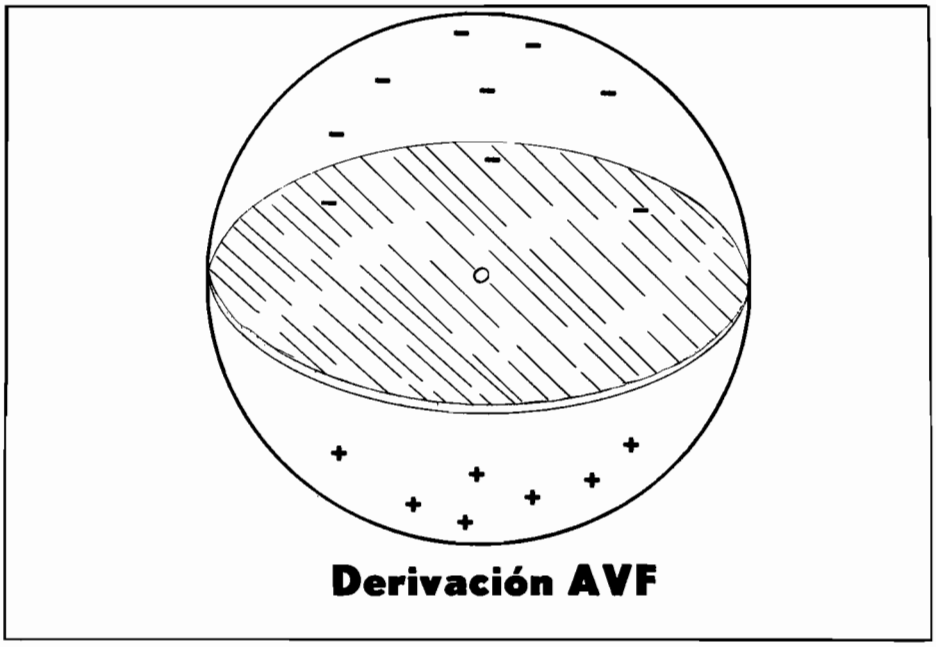

En AVF, la mitad inferior de la esfera es positiva, y la mitad superior negativa.

La parte superior de la esfera (por encima del nodo A V) es _____ (positiva o negativa). negativa

Respecto a AVF, la esfera consiste en dos mitades, la superior _____, la inferior _____ negativa positiva

Por debajo del nodo AVF, la esfera (en el caso de la derivación AVF) es _____. ¿Estamos? positiva



En la derivación AVF, si el QRS es principalmente positivo en el trazo, el vector QRS medio está orientado hacia abajo.

En la derivación AVF, si el vector QRS medio apunta hacia abajo, es que el complejo QRS en el trazo es _____. positivo (hacia arriba)

NOTA: No se confunda por el hecho de que el QRS positivo sea hacia arriba y el vector esté orientado hacia abajo. Debe recordar que el vector apunta hacia la mitad positiva de la esfera cuando el QRS es positivo. La mitad inferior de la esfera es positiva en el caso de la derivación AVF.

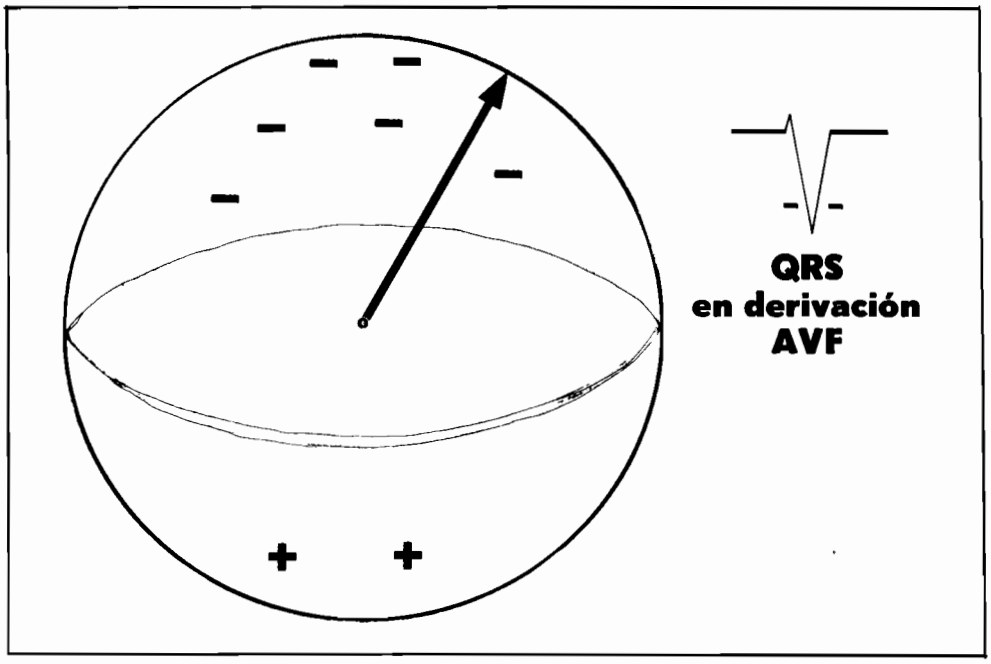

En la derivación AVF, si el QRS es negativo, el vector apunta hacia arriba, hacia la mitad negativa de la esfera.

El _____ de la esfera es el nodo A V. centro

La mitad superior de la esfera (derivación AVF) es _____ (positiva o negativa). negativa

Un complejo QRS negativo en la derivación AVF nos dice que el vector QRS medio está orientado _____, hacia la mitad negativa de la esfera. hacia arriba

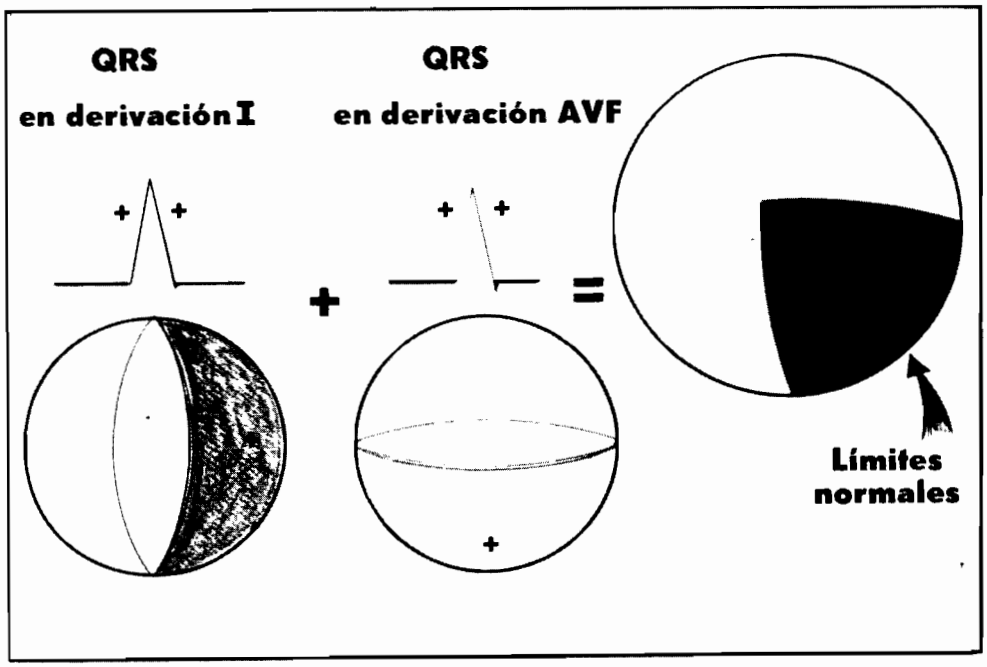

Si el QRS es positivo en la derivación I, y positivo también en la derivación AVF, el vector está orientado hacia abajo y hacia la izquierda del paciente (posición normal).

Un QRS principalmente positivo en la derivación I significa que el vector QRS medio apunta hacia el lado _____ del paciente. izquierdo

Un complejo QRS principalmente positivo en la derivación AVF significa que el vector apunta _____. hacia abajo

Por lo tanto, si el QRS es positivo en las derivaciones I y AVF, el _____ QRS medio debe estar orientado hacia abajo y a la izquierda del paciente (como es el caso en general). vector

NOTA: El vector QRS medio se encuentra en posición normal cuando apunta hacia abajo y a la izquierda, pues los ventrículos también están orientados hacia abajo y a la izquierda del paciente. Recuerde que al hablar de la posición del vector, las palabras derecha o izquierda siempre se refieren al lado derecho o izquierdo del paciente.

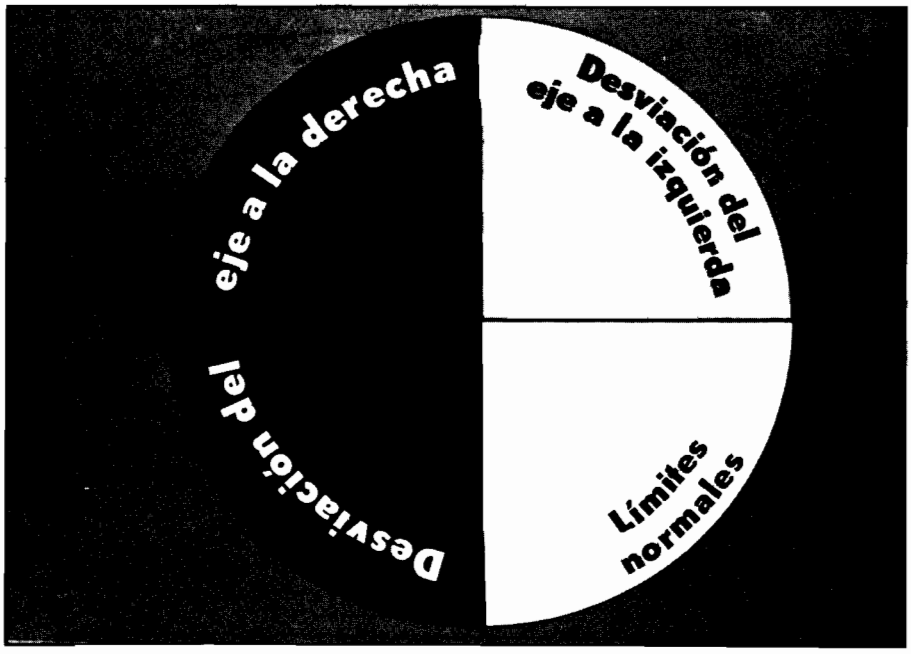

Son cuatro los cuadrantes hacia donde puede orientarse el vector QRS medio. Imagine estos cuadrantes sobre el tórax del paciente.

Si el vector está orientado hacia arriba (a partir del nodo A V) y hacia la izquierda del paciente, tenemos una desviación _____ a la izquierda. del eje

Si el vector está orientado hacia el lado derecho del paciente, hay una desviación del eje _____. a la derecha

Si el vector apunta hacia abajo y hacia la izquierda del paciente, está dentro de los límites _____. normales

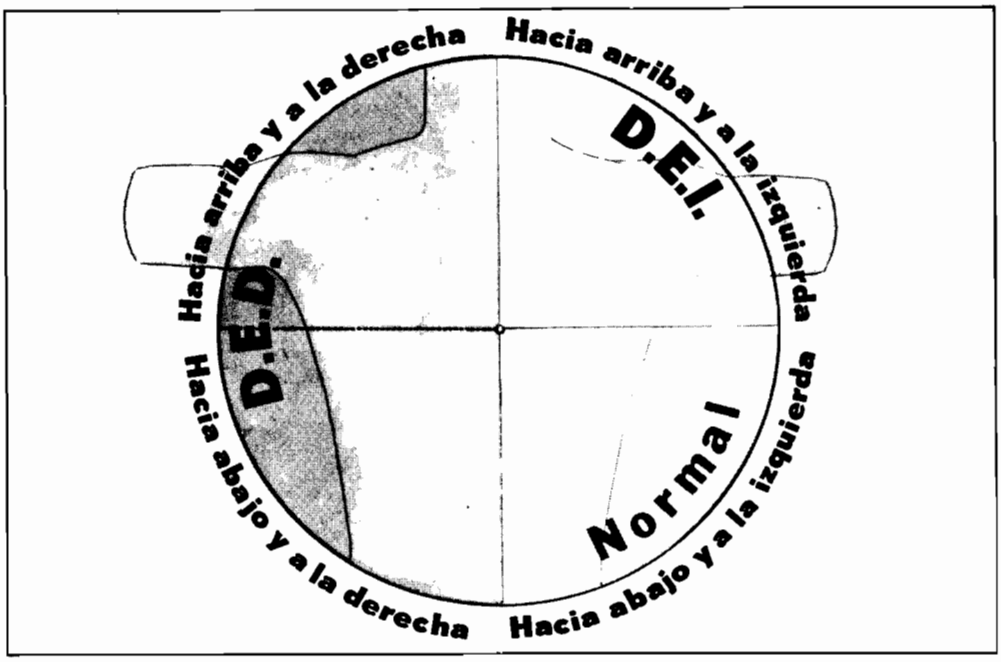

Encontrando hacia qué cuadrante se dirige el vector, sabemos en qué dirección se dirige la despolarización ventricular.

NOTA: Así es como debe usted imaginar los cuatro cuadrantes, en un círculo alrededor del nodo A V del paciente. En algunos papeles para EKG existe un círculo donde dibujar el vector.

El cuadrante superior izquierdo representa una desviación del eje hacia la _____. izquierda

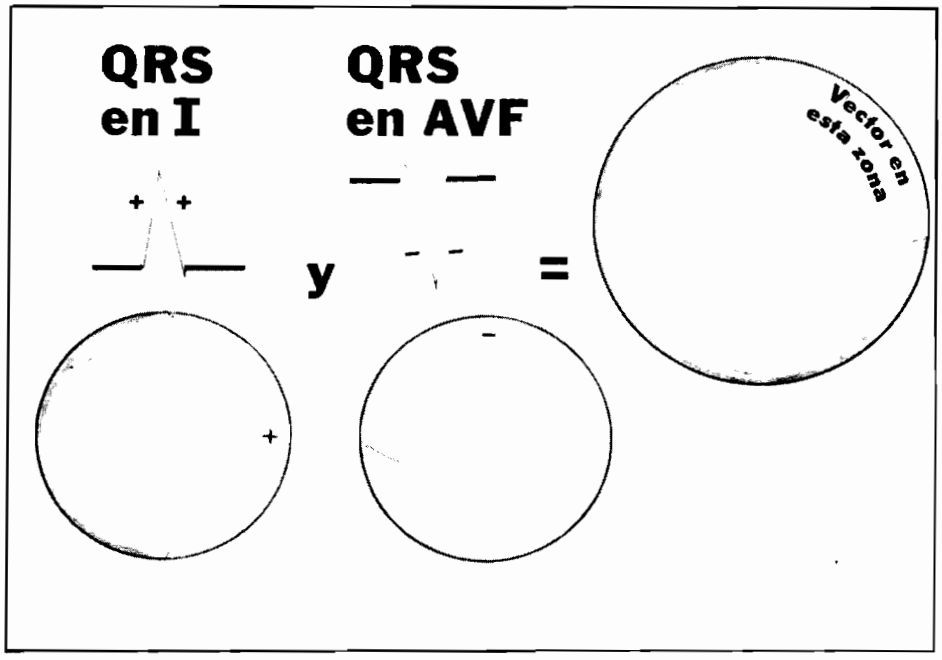

Si el QRS es *positivo* en derivación I, y *negativo* en derivación AVF, el vector está orientado hacia el cuadrante superior izquierdo.

Si el QRS es hacia arriba en derivación I, el vector apunta hacia la _____. izquierda

Si el vector está orientado hacia arriba, el QRS en la derivación AVF se encuentra principalmente _____ de la línea basal. por debajo

Si el vector apunta hacia arriba, y hacia la izquierda del paciente, existe una desviación _____ a la izquierda. del eje

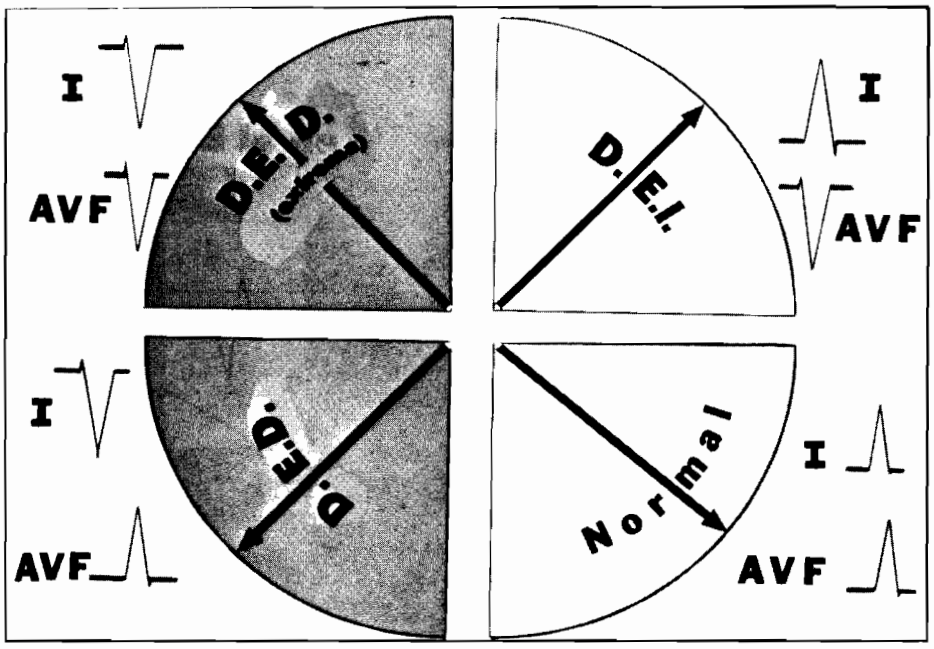

Ahora, con solo observar el complejo QRS en las derivaciones I y AVF, usted puede situar el vector QRS medio.

Cuando el complejo QRS es negativo en derivación I, hay desviación del eje _____. hacia la derecha

Pero si el QRS es positivo en derivación I, y negativo en derivación AVF, existe una _____ del eje a la izquierda. desviación

Si el vector QRS medio apunta hacia abajo y a la izquierda del paciente, esperamos que los complejos QRS sean principalmente _____ (positivos o negativos) en las derivaciones I y AVF. positivos

NOTA: Cuando el vector está orientado hacia arriba y a la derecha del paciente, suele llamarse desviación del eje "extrema" hacia la derecha.

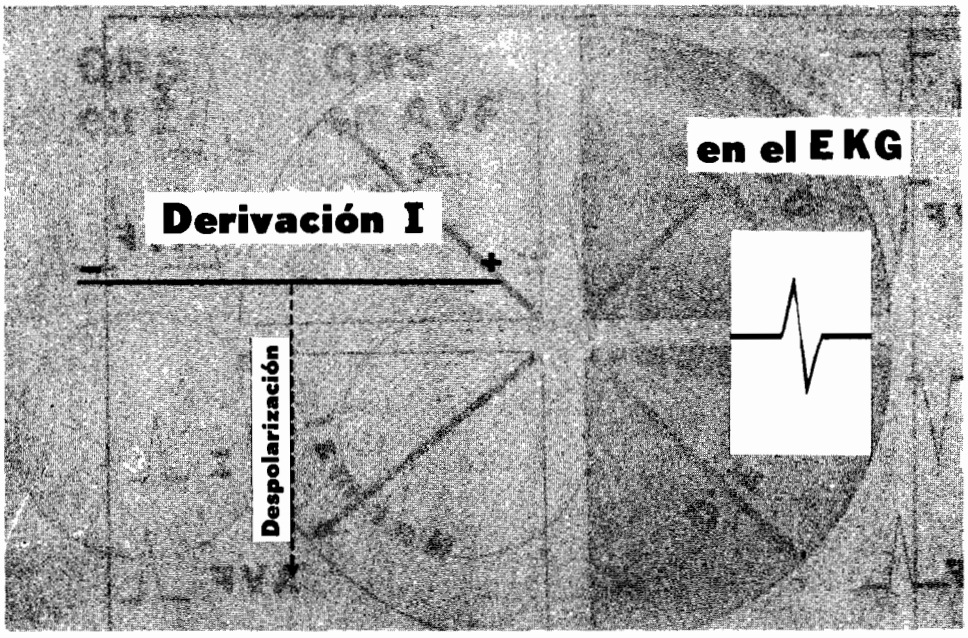

Cuando la despolarización tiene lugar en dirección perpendicular a la orientación de una derivación determinada, la deflexión es mínima, "isoeléctrica", o de ambos tipos.

La despolarización, cuando es perpendicular a la orientación de una derivación, se dirige hacia cada uno de los puntos sensibles, de manera que la deflexión registrada es tanto negativa como positiva y se denomina _____. isoeléctrica

La palabra isoeléctrica significa "el mismo" voltaje; por lo tanto, las porciones positiva y negativa del complejo QRS son casi _____. iguales

Aunque las deflexiones positivas y negativas de un QRS eléctrico son de igual magnitud, suelen ser _____. pequeñas

NOTA: Después de localizar el vector QRS medio en un cuadrante determinado (o sea normal, VEI, VED o DED extremo), observando la derivación en la cual QRS es más isoeléctrico, podemos localizar el vector con mayor precisión, pues estará aproximadamente a 90 grados de la orientación de la derivación más "isoeléctrica" (ver la página siguiente).

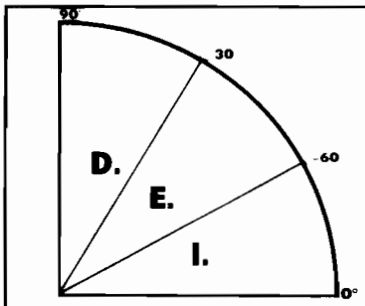

Desviación del eje a la izquierda:

Si AVF es la más isoeléctrica, el vector es 0°

II	"	−30°
AVR	"	−60°
I	"	−90°

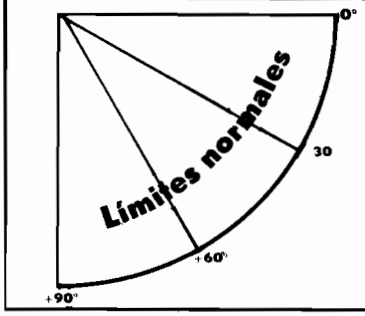

Para vector en límites normales:

Si AVF es la más isoeléctrica, el vector es 0°

III	"	+30°
AVL	"	+60°
I	"	+90°

Para quienes deseen localizar un vector en forma más exacta (o sea en grados) en el plano frontal, primero hay que localizar el cuadrante, y después observar la derivación en la cual QRS es más isoeléctrico.

Un paciente con desviación del eje a la izquierda tendría un vector QRS medio entre 0 y _____ grados. −90° (no olvidar el valor negativo)

Un paciente con vector +60° se halla dentro de límites _____. normales

Un paciente con un vector QRS medio en límites normales tendría un eje eléctrico de +30° si QRS en derivación _____ fuera isoeléctrica. III

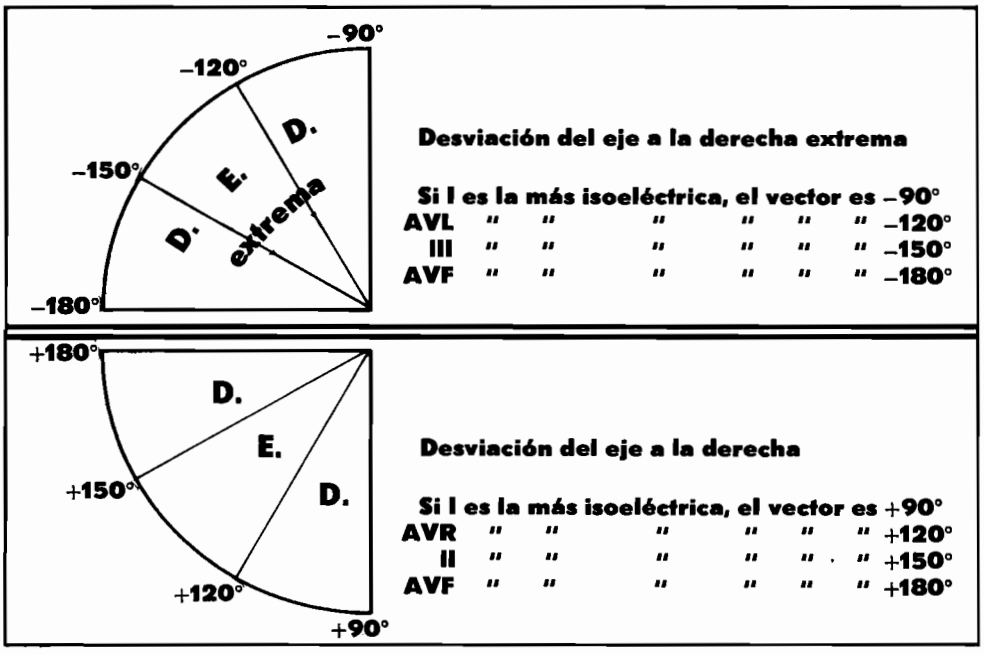

El vector QRS medio puede localizarse de manera igual que en la desviación del eje a la derecha, y en la desviación extrema del eje a la derecha.

Un paciente con DED y un vector de + 150° probablemente tendría un trazado con un QRS isoeléctrico en derivación _____. II

Descubrir un vector de aproximadamente −150° indicaría que el vector está en el cuadrante de DED_____. extremo

NOTA: 180° es + o -, según que el vector esté en los cuadrantes DED o DED extremo, respectivamente.

NOTA: Se puede calcular el vector para una porción del complejo QRS (o sea los 0.04 de segundo iniciales o terminales) exactamente de la misma manera que para el vector QRS terminal.

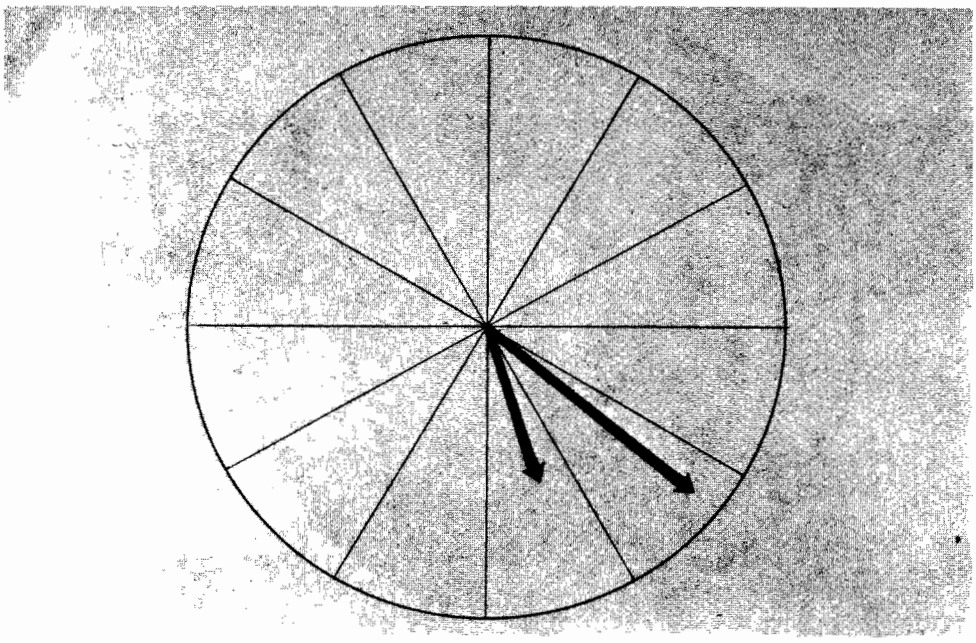

El eje muchas veces se registra como las agujas de un reloj; la más larga es el vector QRS, la más corta es el vector de la onda T.

La onda T tiene un factor que puede localizarse de la misma manera que se efectúa para el vector _____. QRS

NOTA: Cuando los vectores de onda T y de QRS están separados por 60° o más, esto suele indicar estado patológico.

El vector de onda T suele estar representado como una flecha _____ que el vector QRS. menor

NOTA: En la literatura muchas veces el eje se indica con A, como en A + 60°.

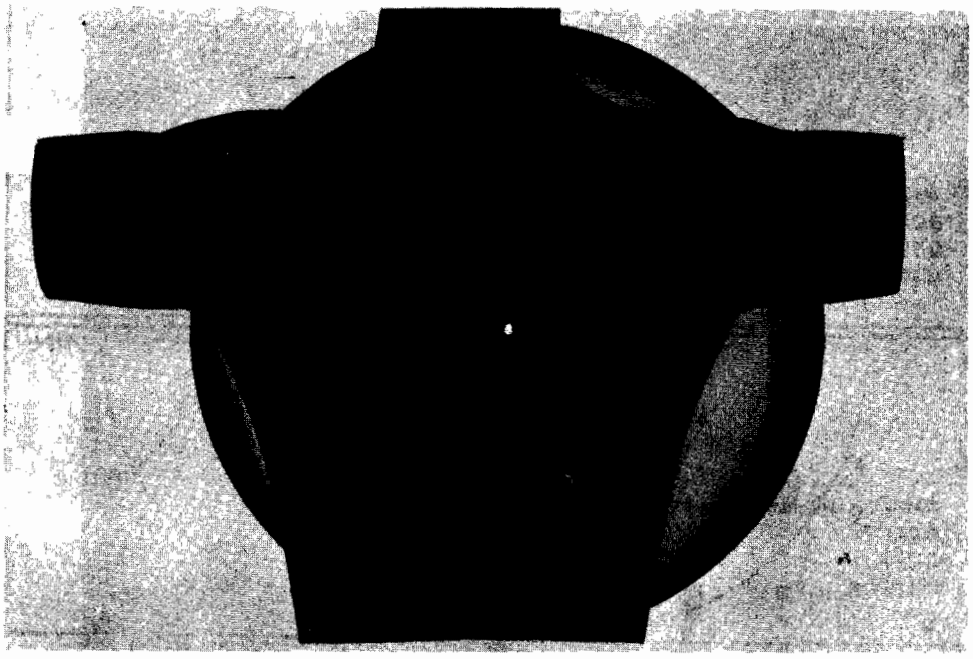

La esfera sigue teniendo tres dimensiones, y todavía no hemos establecido si el vector QRS medio apuntaba hacia atrás o hacia adelante.

El vector QRS medio puede dirigirse hacia el pecho o _____ del paciente. la espalda

Esto significa que la despolarización ventricular progresa hacia adelante o atrás a partir del _____. nodo A V



Se registra la derivación V_2 poniendo un electrodo de registro sobre el tórax, frente al nodo A V.

El electrodo de registro para la derivación V_2 es _____ (positivo o negativo). positivo

NOTA: El electrodo de registro para las derivaciones precordiales consiste en una copa de succión que se cambia de posición sobre el tórax para las seis derivaciones precordiales; pero en cada caso el electrodo de copa es positivo.

La posición del electrodo para la derivación V_2 lo sitúa directamente frente al nodo _____. A V

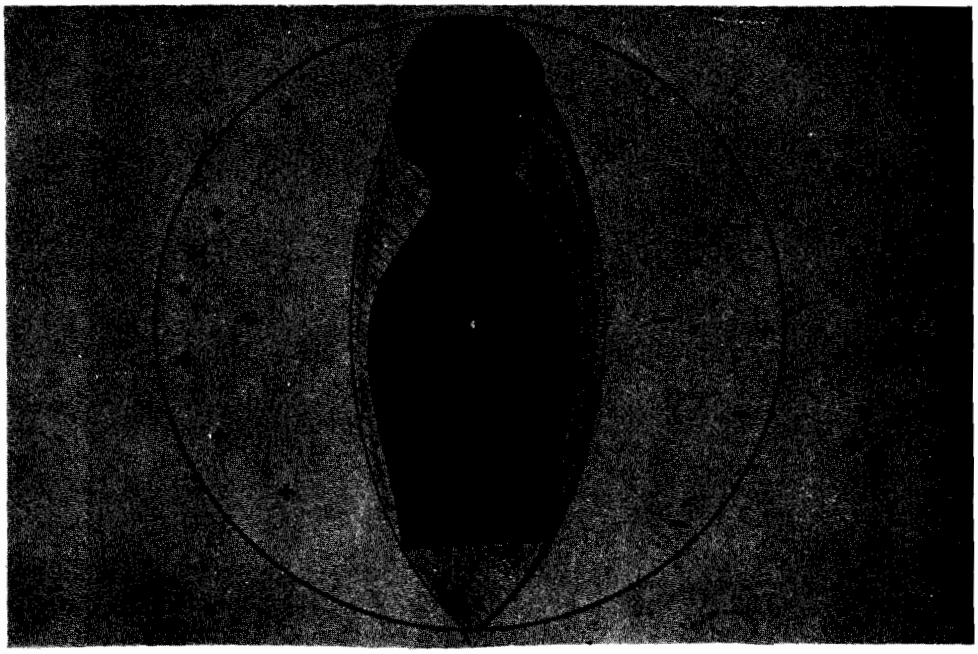

Imaginando una esfera para la derivación V_2, vemos que su mitad anterior es positiva y su mitad posterior negativa.

Al construir una esfera para la derivación V_2, tenemos que observar al paciente desde un lado, pero el _____ de la esfera sigue siendo el nodo A V. centro

La espalda del paciente se considera _____ (positiva o negativa) al registrar la derivación V_2. negativa

La zona situada por delante del nodo A V se encuentra en la mitad _____ de la esfera. positiva



Si el QRS en derivación V_2 es negativo, el vector QRS medio se orienta hacia atrás.

El complejo QRS en la derivación V_2 suele ser _____ (está por debajo de la línea basal). negativo

Por lo tanto, el vector QRS medio suele estar orientado _____, en la mitad negativa de la esfera. hacia atrás

Un QRS positivo en el registro de la derivación V_2 significa que el vector QRS medio apunta _____ hacia adelante (esto *no es* normal).

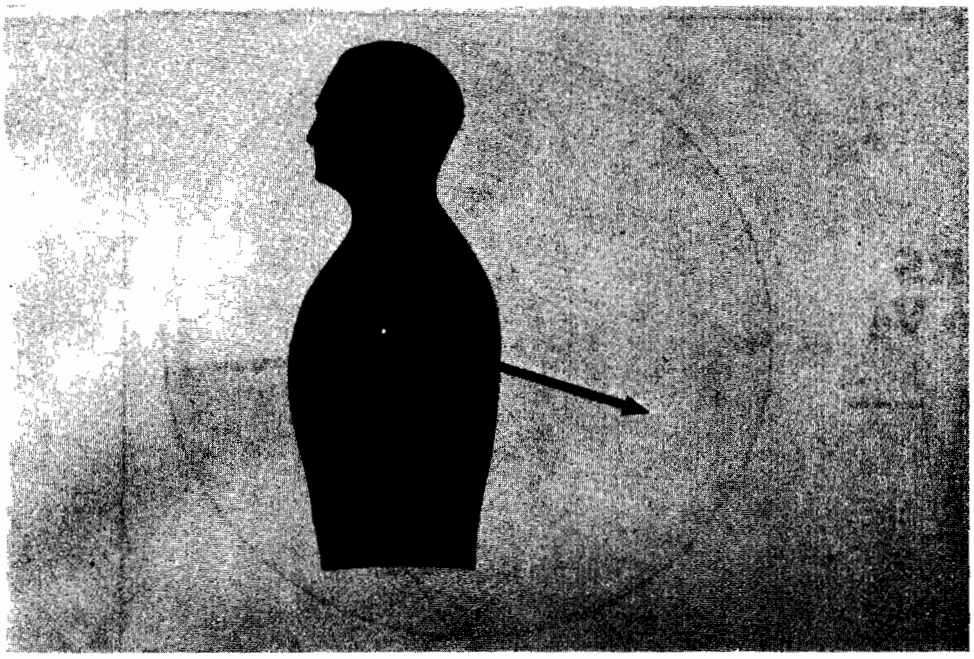

Como el ventrículo izquierdo, más grueso, ocupa posición posterior en el tórax, nos explicamos que el vector apunte hacia atrás.

El ventrículo _____ es el más grueso de los dos. izquierdo

El ventrículo izquierdo es más _____ en el tórax que el derecho. posterior

El ventrículo izquierdo, más grueso, desvía hacia la espalda del paciente el vector QRS _____. medio



Estudiando las derivaciones I, AVF y V_2 solamente, puede usted conocer la dirección del vector QRS medio en el espacio.

El vector QRS medio puede localizarse en el plano del tórax del paciente estudiando las derivaciones _____ y _____. I y AVF

Si el complejo QRS en estas dos derivaciones es _____, el vector QRS medio se encuentra dentro de límites normales. positivo

El vector QRS medio está orientado hacia adelante si el complejo QRS es positivo en la derivación _____. V_2

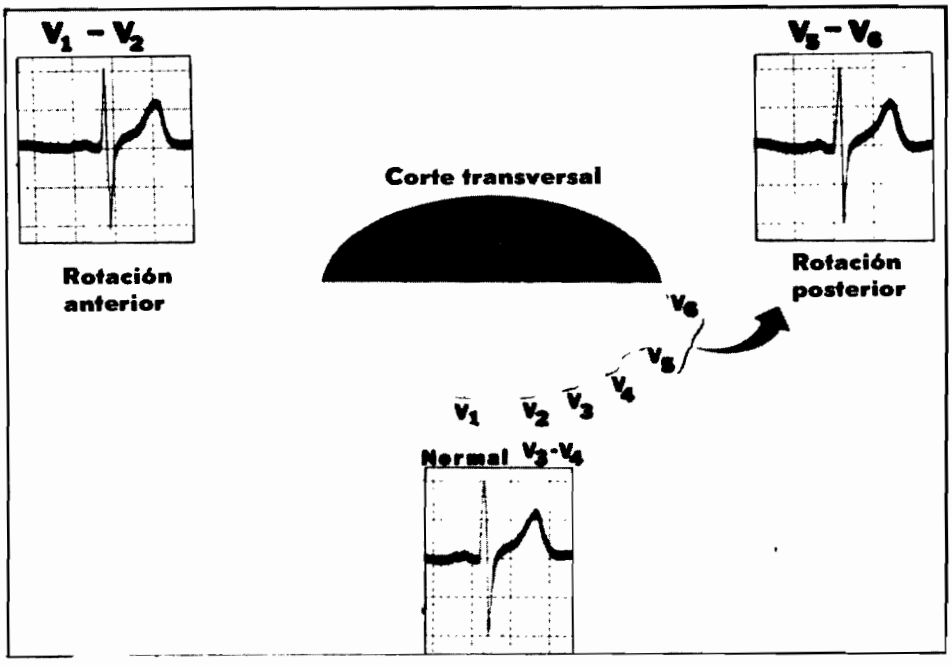

La rotación del vector alrededor de un eje vertical central se designa a veces en términos de rotación en sentido de las manecillas del reloj (posterior) o en sentido contrario (anterior).

NOTA: Si pudiéramos introducir en línea recta una barra de hierro por las venas cavas superior e inferior, el corazón podría girar ligeramente alrededor de esta barra. Nosotros podemos reconocer este tipo de rotación sobre el EKG. Asimismo, podemos reconocer una rotación del vector alrededor de este eje central. Los cardiólogos saben que las derivaciones V_3 ó V_4, que corresponden al tabique, muestran un QRS cuyas partes positiva y negativa son equivalentes ("zona de transición"). Cuando el QRS "de zona de transición" se dirige hacia atrás, hacia las derivaciones V_5 ó V_6, se habla de rotación posterior, o en sentido de las manecillas del reloj. Si encontramos un QRS de transición (o "QRS isoeléctrico") en las derivaciones V_1 ó V_2, hay rotación anterior, en sentido contrario al de las manecillas del reloj.

NOTA: Cuando comparamos una rotación con el giro de las manecillas del reloj, nos referimos al plano horizontal. Refresque su memoria en la página 38. La *desviación* del eje se efectúa en el plano frontal, mientras que la *rotación* se hace en plano horizontal. Revise los conceptos sobre Eje en la pequeña agenda al final del libro (pág. 272).

(N. de T.: Imagine el reloj en cuestión ocupando el lugar del corazón, y el observador abajo del diafragma.)

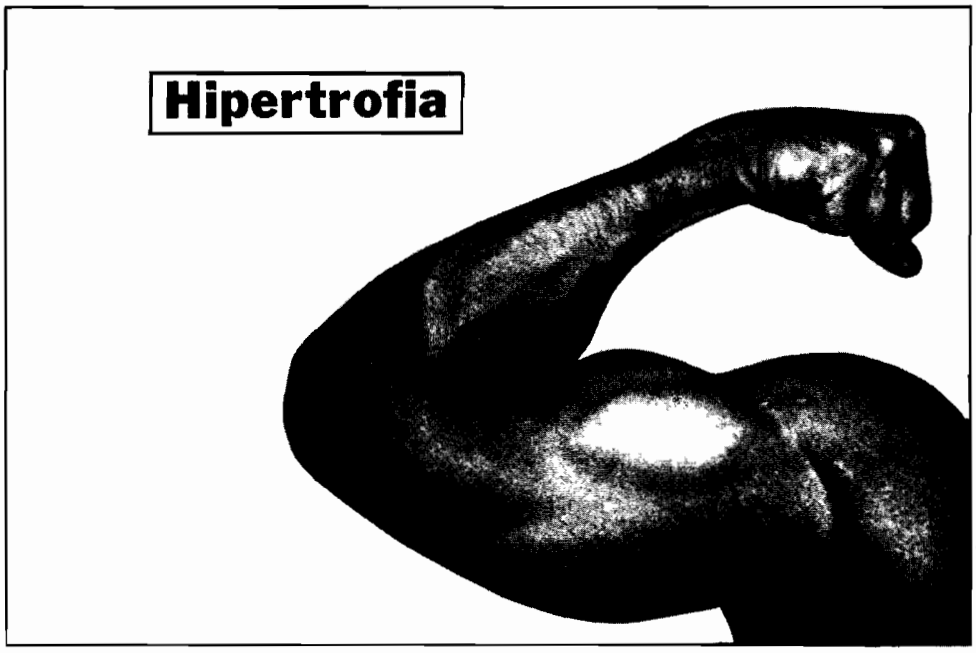

Por hipertrofia suele designarse un aumento de tamaño; en relación con un músculo, este término designa un aumento de masa muscular.

NOTA: Esta fotografía es del brazo de un aficionado a levantar pesas. Había pensado en fotografiar mi propio brazo, pero desistí, pues hubiera tenido que titular este capítulo "hipotrofia" (flaco, pero complicado).

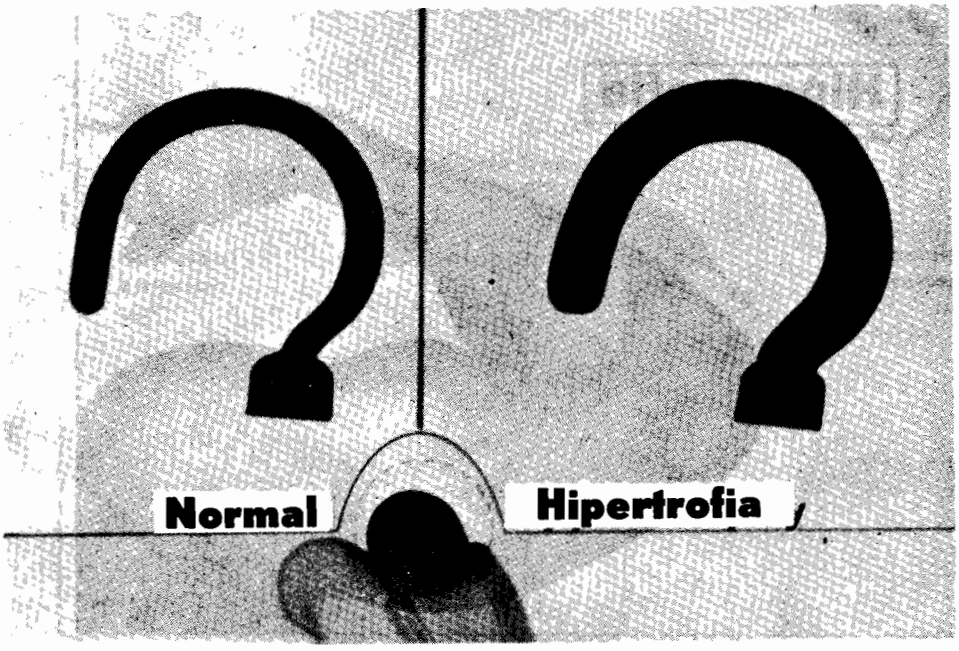

Por hipertrofia de una cavidad cardiaca, se entiende el aumento de espesor de sus paredes.

La hipertrofia de una cavidad cardiaca significa que el espesor de la pared muscular de esta cavidad es mayor que el espesor _____. normal

En general la hipertrofia no modifica el volumen que puede recibir la _____, ni hay obligatoriamente aumento del tamaño global. cavidad

El aumento de masa muscular de la pared de una cierta cámara del corazón se puede diagnosticar en _____. el EKG

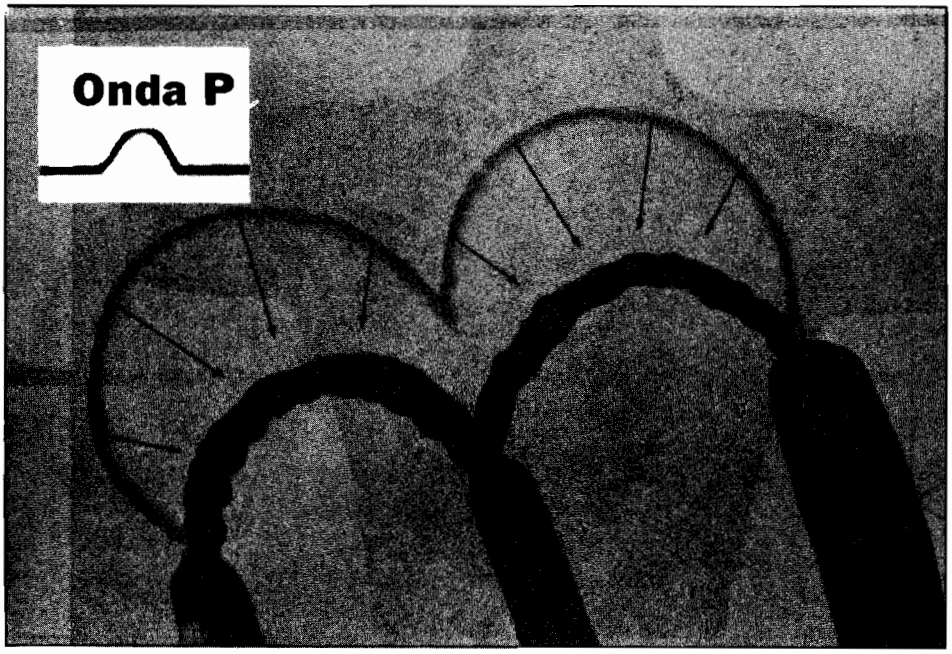

Como la onda P representa la contracción de ambas aurículas, tendremos que estudiar la onda P si buscamos hipertrofia auricular.

La despolarización de ambas aurículas produce su _____. contracción

La despolarización de ambas aurículas se registra en el EKG como onda _____. P

Los signos de hipertrofia _____ se manifiestan en la onda P del EKG. auricular

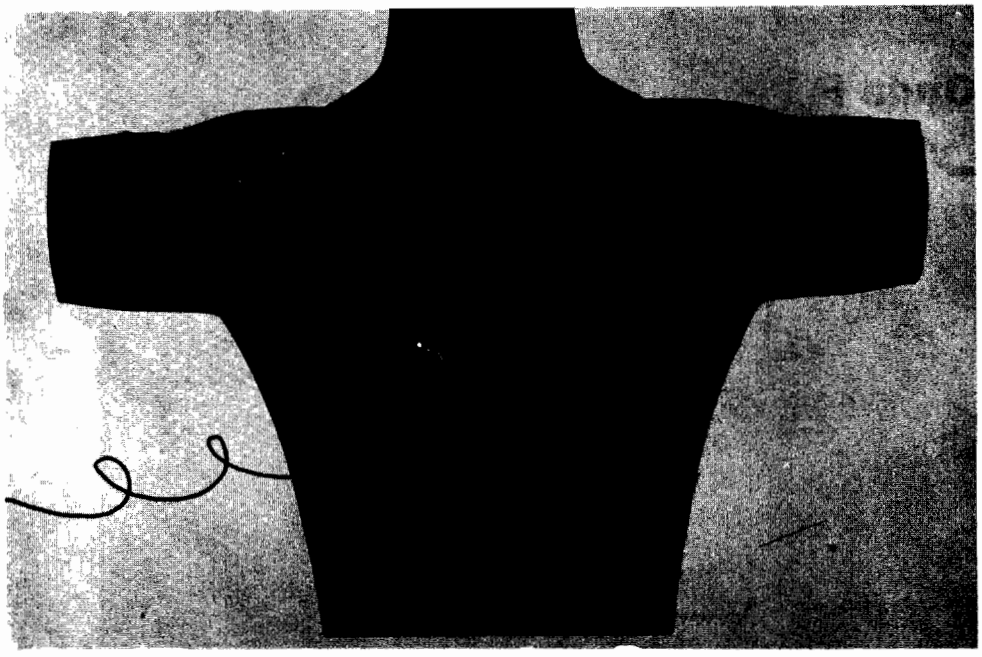

La derivación V_1 está directamente frente a las aurículas, de modo que la onda P en V_1 es la mejor fuente de información sobre hipertrofia auricular.

El electrodo de registro que se coloca sobre el tórax al registrar la derivación V_1 se considera _____ (positivo o negativo). positivo

Para registrar la derivación V_1, se pone un electrodo inmediatamente a la derecha del esternón, en el cuarto espacio intercostal; de esta manera el electrodo se encuentra directamente frente a _____. las aurículas

Como este electrodo está muy cerca de las aurículas, la derivación V_1 resulta la más útil para estudiar la _____ auricular. hipertrofia

Por lo tanto, es de esperarse que la onda P en la derivación _____ suministra la información más exacta acerca de la hipertrofia auricular —y así ocurre en efecto. V_1

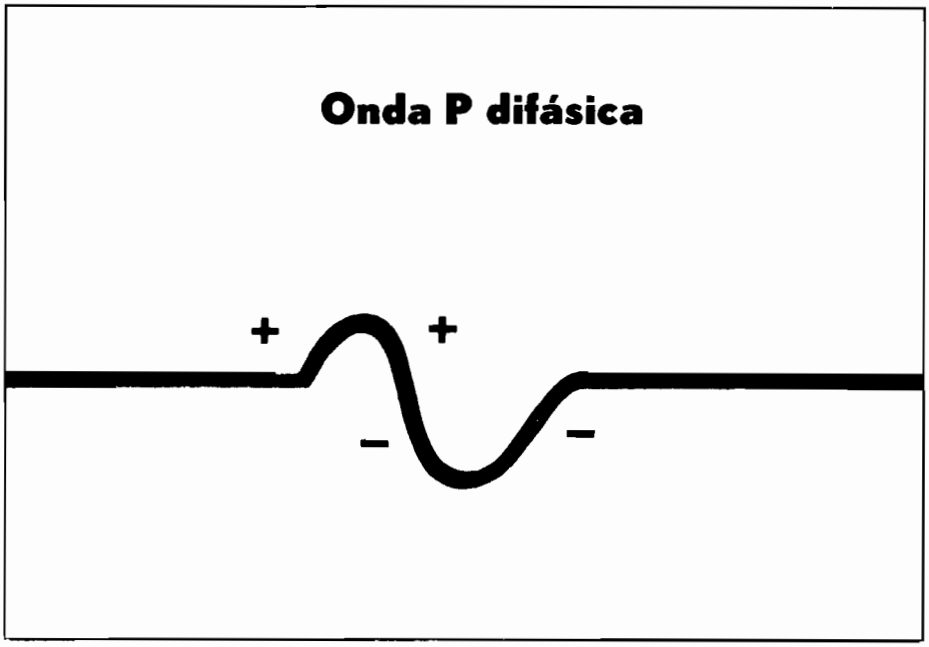

En caso de hipertrofia auricular, la onda P es bifásica (a la vez positiva y negativa).

Una onda con porciones positivas y negativas se llama onda _____ (con dos fases). difásica

Por difásica, se entiende que la misma onda presenta deflexiones _____ y abajo de la línea basal. hacia arriba

La onda P difásica es característica de hipertrofia auricular, pero nos interesa saber cuál de las _____ aurículas se encuentra hipertrofiada.

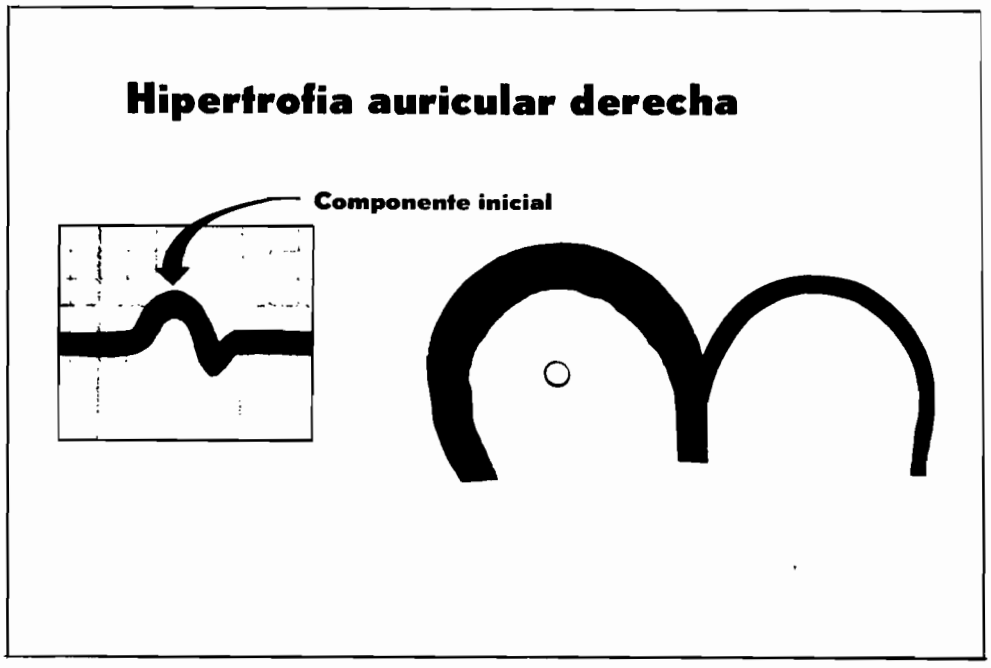

Si el componente inicial de la onda P difásica (en V_1) es mayor, tenemos una *hipertrofia auricular derecha.*

Si la onda P en la derivación V_1 es _____, sabemos que una de las aurículas está hipertrofiada. difásica

Si la parte _____ de la onda P difásica es la mayor de las dos fases, se trata de una hipertrofia auricular derecha. inicial

Una onda P difásica en V_1, con un componente inicial mayor, nos dice que la aurícula _____ de este paciente es mayor que la izquierda. derecha

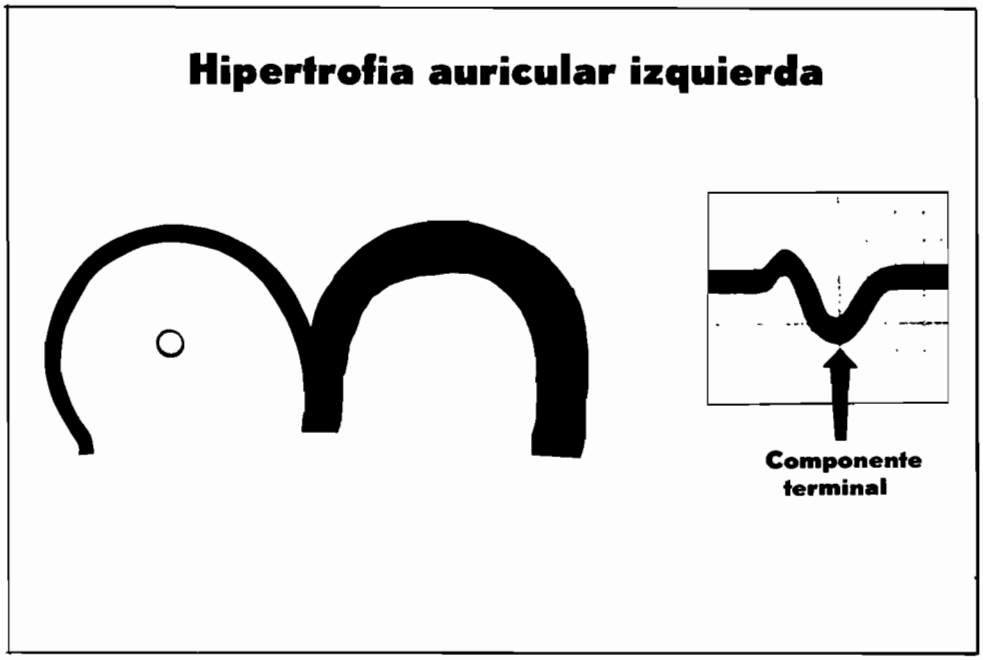

Si la parte final de la onda P difásica en V_1 es grande y ancha, existe *hipertrofia auricular izquierda.*

Un paciente con hipertrofia de la aurícula izquierda, por estrechamiento de la válvula mitral (de salida), presenta una onda P difásica en la derivación _____. V_1

El componente _____ de la onda P de este paciente en V_1 es el mayor. terminal

El componente terminal de una onda P difásica en la derivación V_1 suele ser _____ (positivo o negativo). negativo

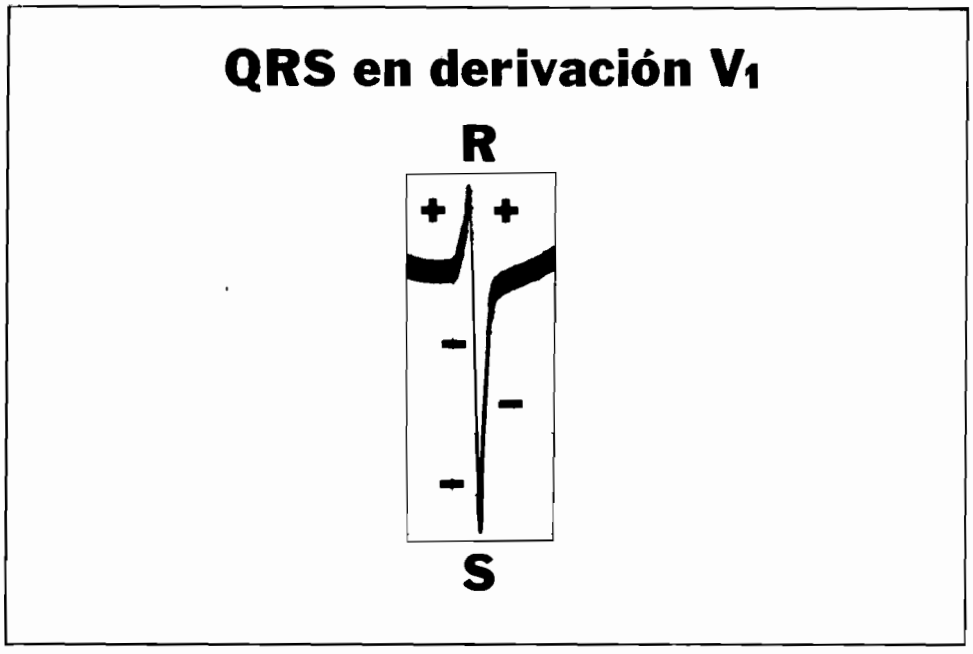

En el complejo QRS en V_1, sabemos que normalmente la onda S es mayor que la onda R.

El complejo QRS representa la activación ventricular, de modo que podríamos esperar que fuera un índice de la existencia de hipertrofia _____. ventricular

En la derivación V_1, el complejo QRS es principalmente negativo, por lo cual la onda _____ suele ser muy corta. R

NOTA: El electrodo V_1 es positivo. La despolarización ventricular se dirige hacia el lado izquierdo del paciente, y hacia atrás (el ventrículo izquierdo, más grueso, tiene posición posterior). Como la despolarización ventricular se ALEJA del electrodo V_1 (positivo), el QRS en V_1 es principalmente negativo en condiciones normales. Recuerde que una onda positiva de despolarización que se acerca a un electrodo positivo significa una deflexión positiva en el EKG. Inversamente, una despolarización que se *aleja* de un electrodo positivo se registra como onda negativa.

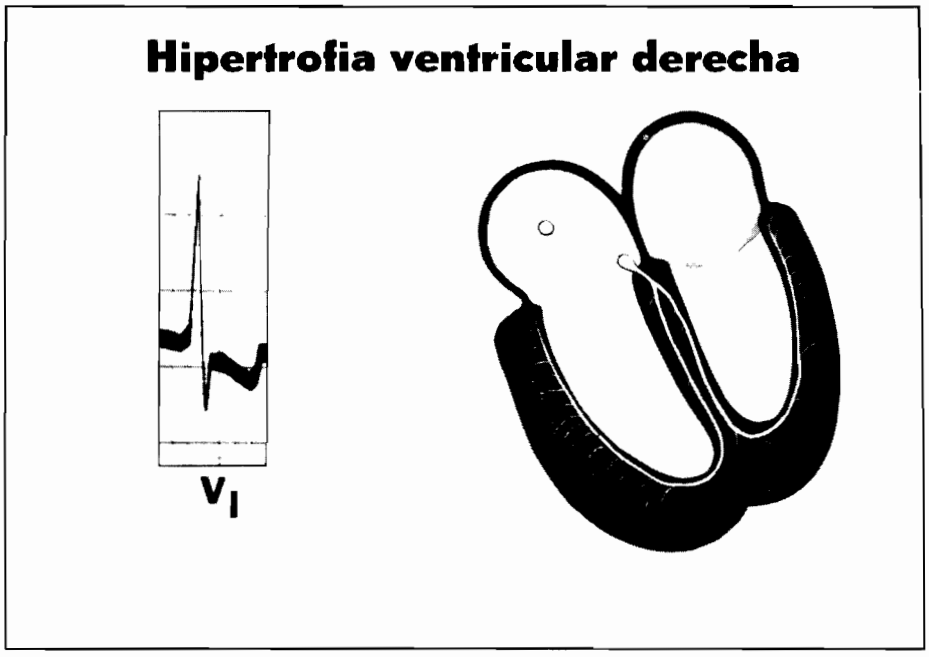

En cambio, en la *hipertrofia ventricular derecha* existe una onda R grande en V_1.

En la hipertrofia ventricular derecha, existe una onda _____ grande en la derivación V_1. R

NOTA: En caso de hipertrofia ventricular derecha, la pared del ventrículo derecho es muy gruesa, de manera que existe una mayor despolarización (positiva) (con más vectores) en dirección del electrodo V_1 (positivo). Es de esperarse, pues, que el QRS en la derivación V_1 sea más positivo (más hacia arriba) que normalmente.

La onda S en la derivación V_1 es _____ que la onda R en la hipertrofia ventricular derecha. menor

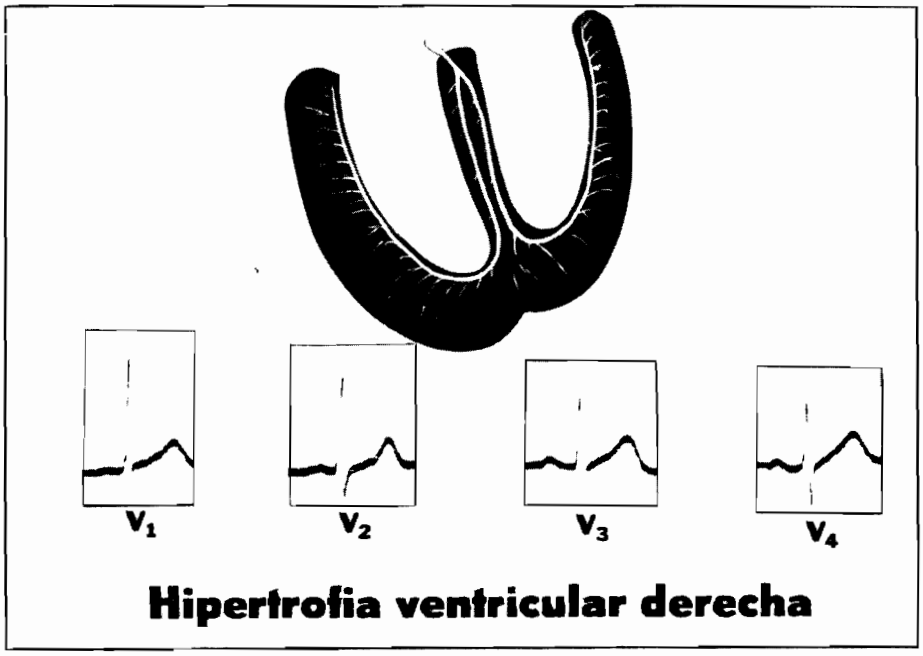

En la hipertrofia ventricular derecha, la onda R grande de V_1 se vuelve progresivamente menor en V_1, V_2, V_3, V_4, etc.

En caso de hipertrofia ventricular derecha, existe una onda R grande en la derivación _____; se vuelve progresivamente menor en el resto de las derivaciones precordiales. V_1

La disminución de altura de la onda _____ es progresiva, desde las derivaciones precordiales derechas hacia las izquierdas. R

NOTA: Un ventrículo derecho hipertrofiado significa mayor cantidad de vectores hacia el lado derecho, de modo que además suele haber desviación del eje a la derecha (vector QRS medio).

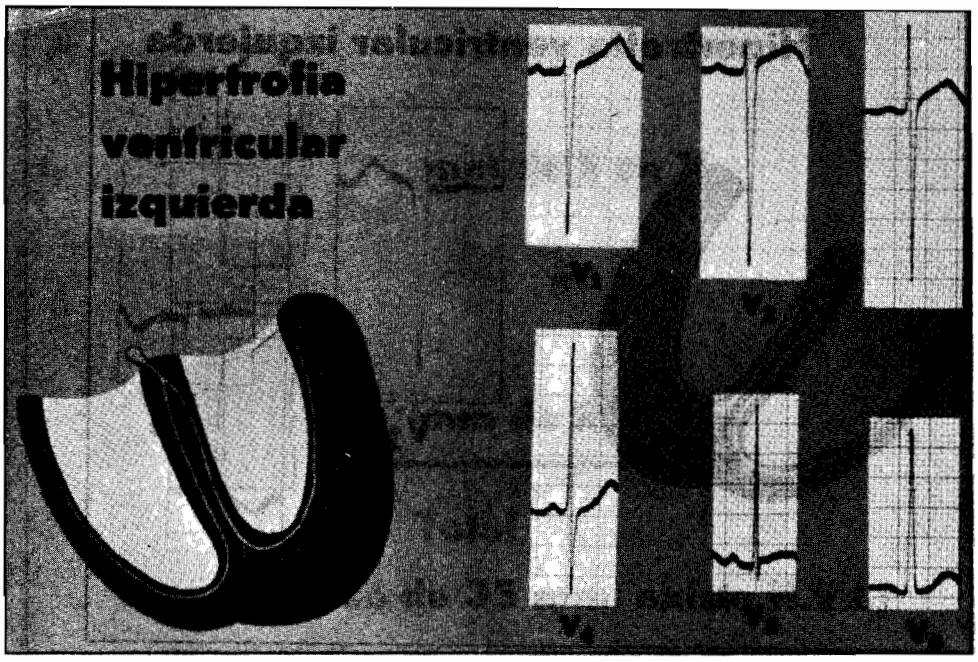

En la hipertrofia ventricular izquierda, la pared del ventrículo izquierdo es muy gruesa, y produce grandes complejos QRS (derivaciones precordiales).

La pared del ventrículo _____ es la mayor de todas las masas musculares del corazón.

izquierdo

La hipertrofia del ventrículo izquierdo produce complejos QRS exagerados, tanto en altura como en profundidad, especialmente en las derivaciones _____.

precordiales

NOTA: Normalmente, la onda S en la derivación V_1 es profunda; pero en caso de hipertrofia ventricular izquierda, la despolarización que se dirige hacia abajo y a la izquierda del paciente, alejándose del electrodo V_1 positivo, es todavía mejor. Por lo tanto, la onda S será todavía más profunda en V_1. También puede haber desviación del eje hacia la izquierda, al desviarse hacia la izquierda también el vector QRS medio.

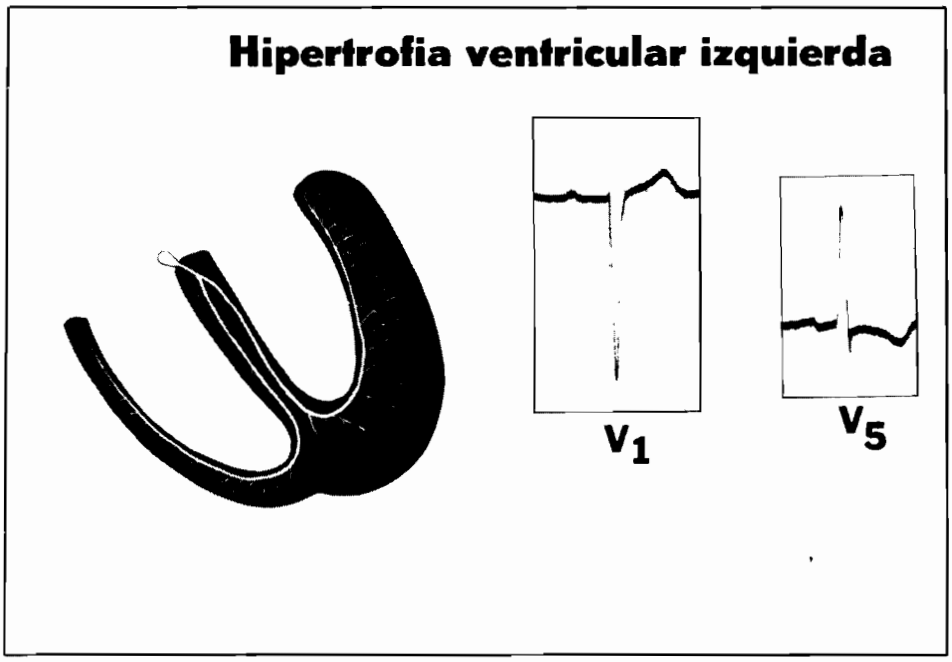

En la hipertrofia ventricular izquierda, se encuentra una S profunda en V_1 y una R alta en V_5.

En la hipertrofia ventricular izquierda, existe una onda _____ profunda en la derivación V_1. S

NOTA: La derivación V_5 se encuentra frente al ventrículo izquierdo, de manera que la despolarización aumentada se acerca al electrodo de la derivación V_5 en caso de H. V. I. Hay, pues, despolarización mayor (positiva), que se acerca al electrodo (positivo) V_5; por lo tanto, el QRS en la derivación V_5 debe ser principalmente positivo, lo que da una onda R muy alta en esta derivación.

En la hipertrofia ventricular izquierda, existe una onda S profunda en V_1 y una onda R muy alta en _____. V_5

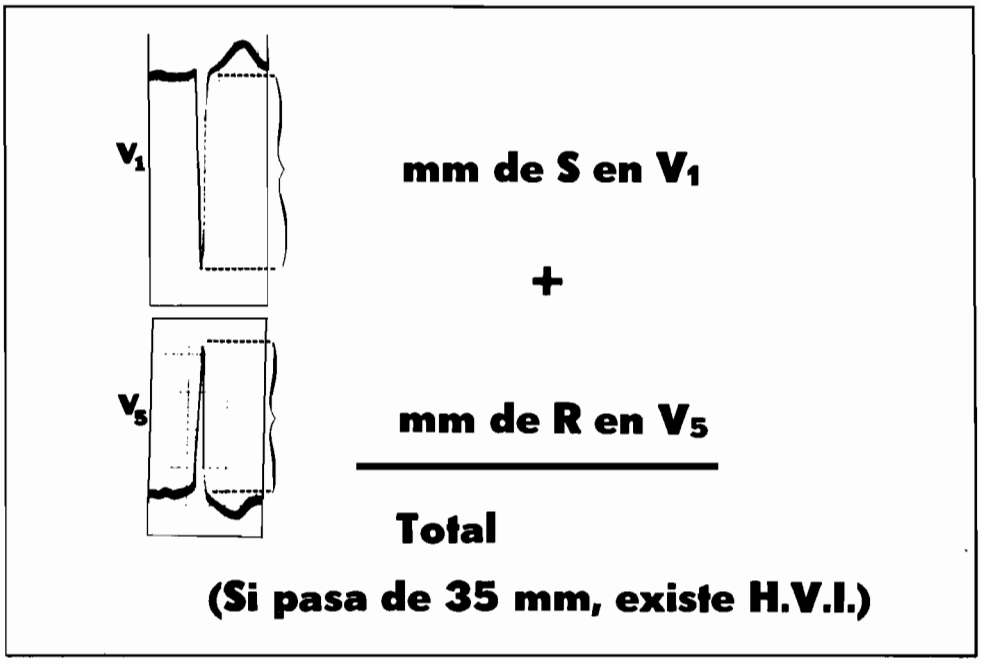

Si la suma de la profundidad (en mm) de S en V_1, y la altura de R en V_5, . . . es mayor de 35 mm, hay hipertrofia ventricular izquierda.

Para buscar hipertrofia ventricular izquierda en un EKG, se suman la profundidad de la onda S en V_1 y la altura de la onda _____ en V_5. R

Si dicha suma (profundidad de la onda S en V_1 y altura de la onda R en V_5) es mayor de 35 mm, existe _____ hipertrofia ventricular izquierda.

NOTA: Debe hacerse siempre esta suma de S en V_1 y R en V_5 (basta en general la simple observación) en todos los EKG.

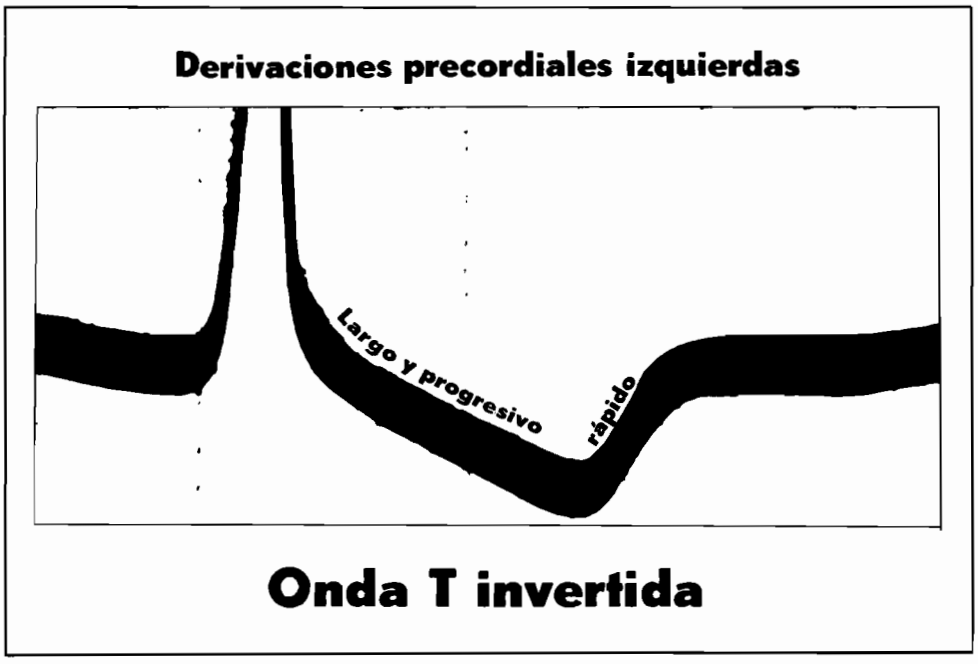

Con frecuencia, la onda T muestra características de "hipertrofia ventricular izquierda"; son estas la inversión y la asimetría.

La hipertrofia ventricular izquierda suele acompañarse de una onda _____ característica. T

Como las derivaciones precordiales izquierdas (V_5 ó V_6) se encuentran frente al ventrículo _____, son las más convenientes para buscar esta onda T, que traduce H. V. I. izquierdo

Esta onda T invertida muestra un descenso progresivo y una vuelta brusca a la _____. línea basal

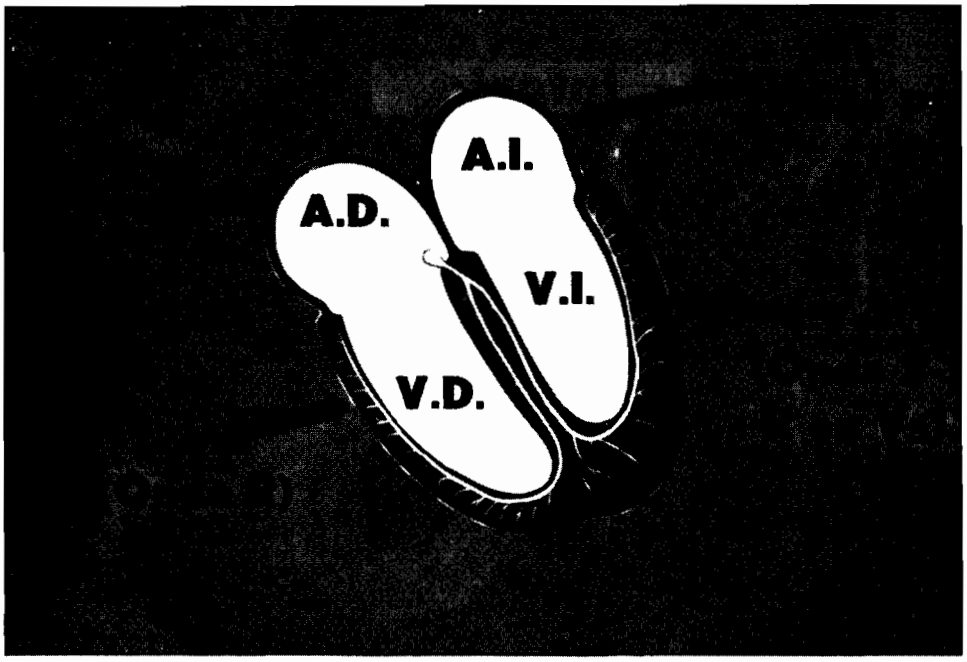

Observe que la mayor parte de la información acerca de la hipertrofia de las cavidades del corazón se obtiene por estudio de V_1.

Durante la lectura habitual de los trazos, debe verificarse si existe _____ de cualquiera de las cavidades. hipertrofia

En primer lugar, se busca la onda P en la derivación V_1, para ver si es _____. difásica

Luego, se observa la onda R en V_1, y en seguida las ondas S en V_1 y _____ en V_5. R

NOTA: Repase el capítulo de Hipertrofia en la pequeña agenda al final de este libro (página 273).

Una arteria coronaria puede quedar ocluida por arteriosclerosis; otras veces, una placa de arteriosclerosis puede ser foco de formación de un trombo, que después ocluye una coronaria. La oclusión coronaria produce infarto del miocardio.

NOTA: El infarto del miocardio se debe a oclusión de una arteria coronaria. En estas condiciones, una zona del corazón queda sin circulación. Esta oclusión puede ser relativa, en el sentido de que un individuo con arterias coronarias muy estrechadas puede conservar una función normal en reposo; pero en caso de agitación o ejercicio, el corazón que late con más fuerza requiere una mayor cantidad de sangre (y de oxígeno), que sus coronarias no le pueden dar. Esta variedad de infarto del miocardio puede ser muy grave, incluso mortal, como la oclusión coronaria clásica.

NOTA: Esta sección se llama *Infarto*, lo que supone oclusión completa de una arteria coronaria. También podemos saber si una arteria coronaria se encuentra estrechada, llevando al corazón una cantidad de sangre insuficiente. Recuerde, pues, que leemos el electrocardiograma para establecer las condiciones de la circulación coronaria.

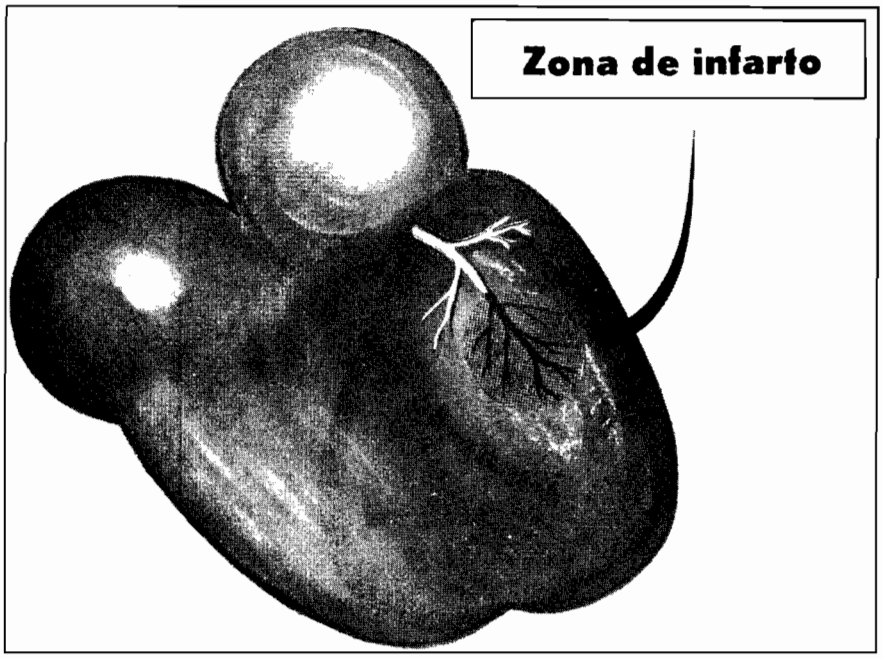

Se produce infarto del miocardio cuando se ocluye una arteria coronaria del ventrículo izquierdo, quedando sin circulación una zona miocárdica.

Las palabras ataque al corazón, oclusión _____ e infarto del miocardio se refieren al mismo accidente, muy grave.

coronaria

Todo el riego sanguíneo del corazón proviene de las arterias _____. Cuando una rama de una arteria coronaria se estrecha mucho, o se tapa, la zona del miocardio que recibe sangre de esta arteria se queda sin circulación.

coronarias

La zona "de infarto" suele encontrarse en el ventrículo izquierdo; pueden sobrevenir arritmias graves, o _____.

la muerte

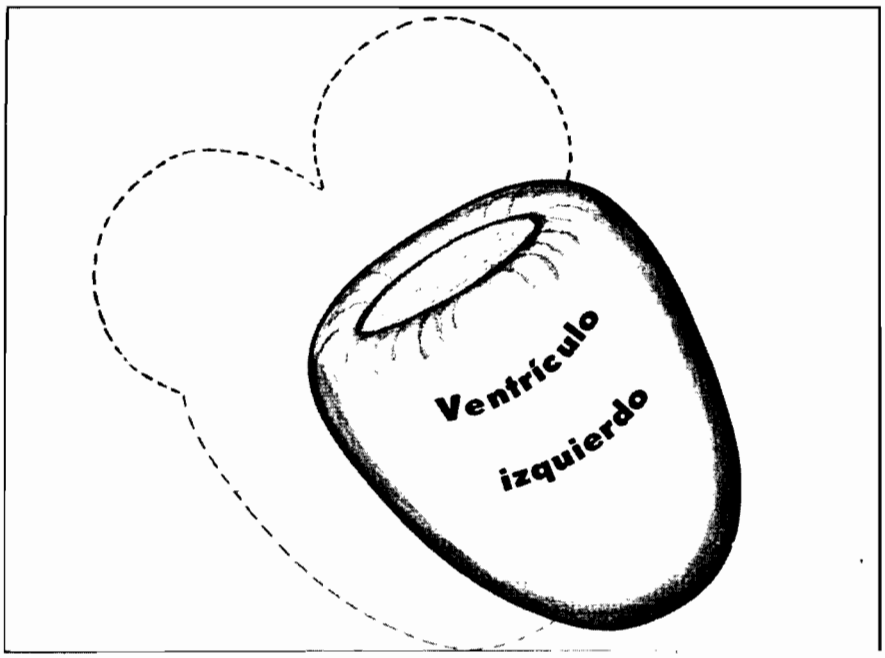

Note que solo se producen infartos miocárdicos en el ventrículo *izquierdo,* más grueso.

El ventrículo izquierdo es la cavidad cardiaca de mayor pared; por lo tanto, si las arterias coronarias se estrechan, el ventrículo izquierdo, que necesita más sangre, es el primero en sufrir la disminución de la circulación _____. coronaria

La sangre es bombeada a todas las regiones del cuerpo por el potente ventrículo _____. Esta cavidad es de enorme importancia. izquierdo

NOTA: Cuando caracterizamos los infartos por su localización, nos referimos a regiones del ventrículo izquierdo. Las arterias que van al ventrículo izquierdo pueden mandar ramas a otras zonas del corazón, de modo que un infarto del ventrículo izquierdo puede incluir también una pequeña parte de otra cavidad.



La zona de infarto en el ventrículo izquierdo, sin riego sanguíneo, carece de actividad eléctrica y no puede conducir los impulsos eléctricos.

Los infartos suelen ocurrir solamente en la pared del _____ izquierdo. ventrículo

Una zona de infarto no conduce los impulsos _____, porque las células están muertas y no pueden despolarizarse normalmente. eléctricos

NOTA: La zona infartada representa una especie de vacío eléctrico, mientras el resto del corazón (con circulación adecuada) funciona en forma normal.

Isquemia

Lesión

Infarto

La tríada clásica del infarto de miocardio agudo es "ISQUEMIA", "LESION", e "INFARTO"; pero pueden ocurrir aisladamente cualquiera de estos elementos.

Esta tríada "ILI" es la base de la identificación y diagnóstico de los signos de infarto _____. del miocardio

_____ significa literalmente falta de sangre, y se refiere al riego sanguíneo. Isquemia

NOTA: No es preciso que existan simultáneamente la isquemia, la lesión y el infarto para diagnosticar un infarto del miocardio; se trata más bien de un conjunto de puntos que deben verificarse en forma automática.

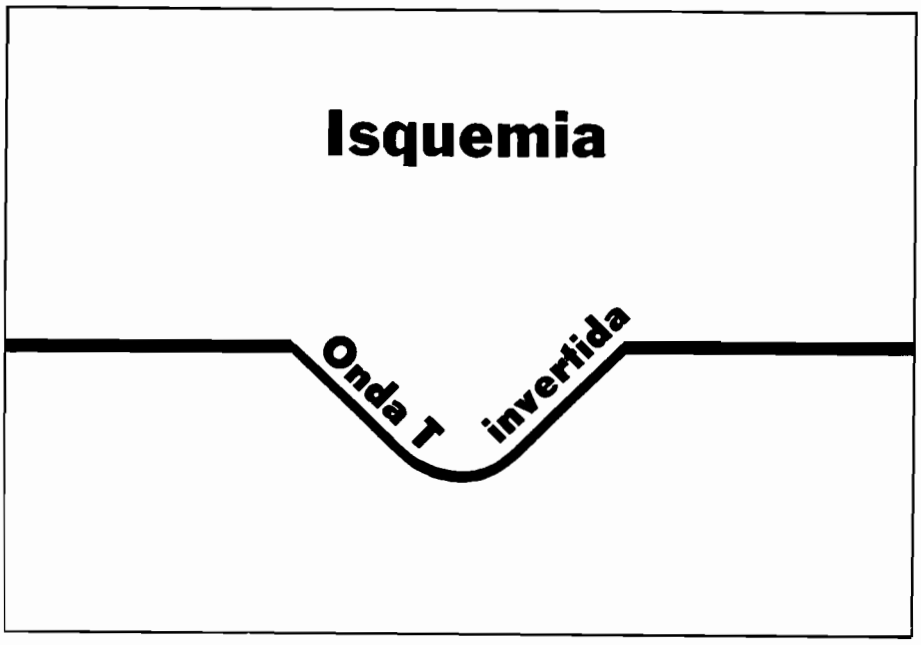

La isquemia (menor riego sanguíneo) se caracteriza por ondas T invertidas (al revés).

Por isquemia se entiende un riego _____ (por las arterias coronarias) menor que el normal. sanguíneo

La onda T _____ es el signo característico de isquemia; puede variar desde una onda aplanada o deprimida hasta una inversión profunda. invertida

Las ondas _____ invertidas pueden indicar isquemia sin infarto del miocardio. Puede disminuir el riego sanguíneo del corazón sin que ocurra infarto. T

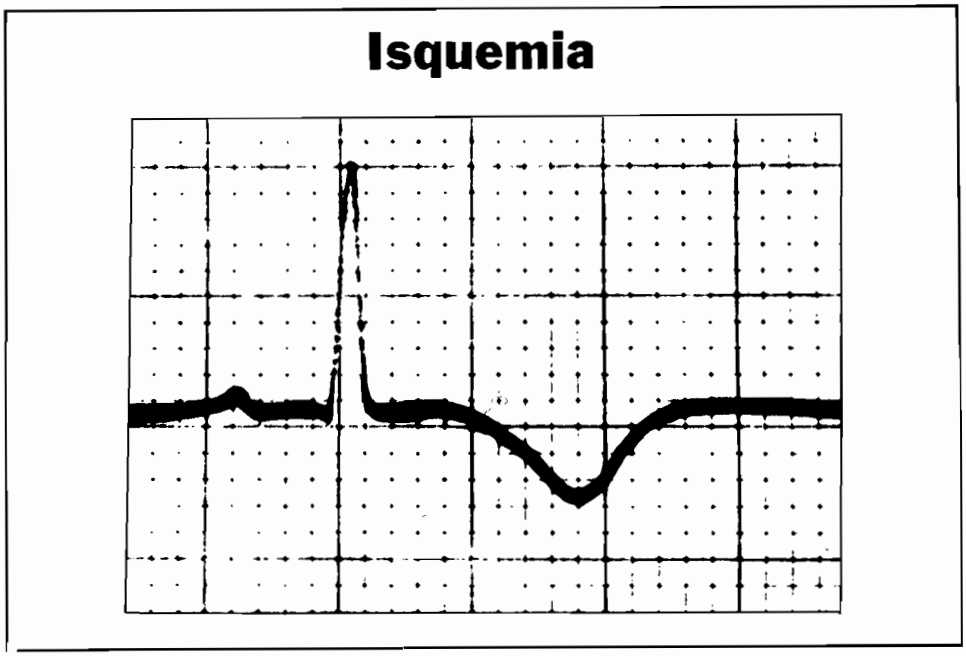

La típica onda T de isquemia presenta una inversión simétrica.

NOTA: En todo EKG se debe buscar en forma automática si hay inversión de ondas T. Como las derivaciones precordiales se encuentran más cerca de los ventrículos, los cambios de la onda T son más pronunciados en ellas. Siempre deben leerse en serie, de V_1 a V_6, buscando inversión de la onda T para saber si existe disminución de la circulación coronaria.

La onda T de la isquemia se encuentra invertida y es_____. simétrica

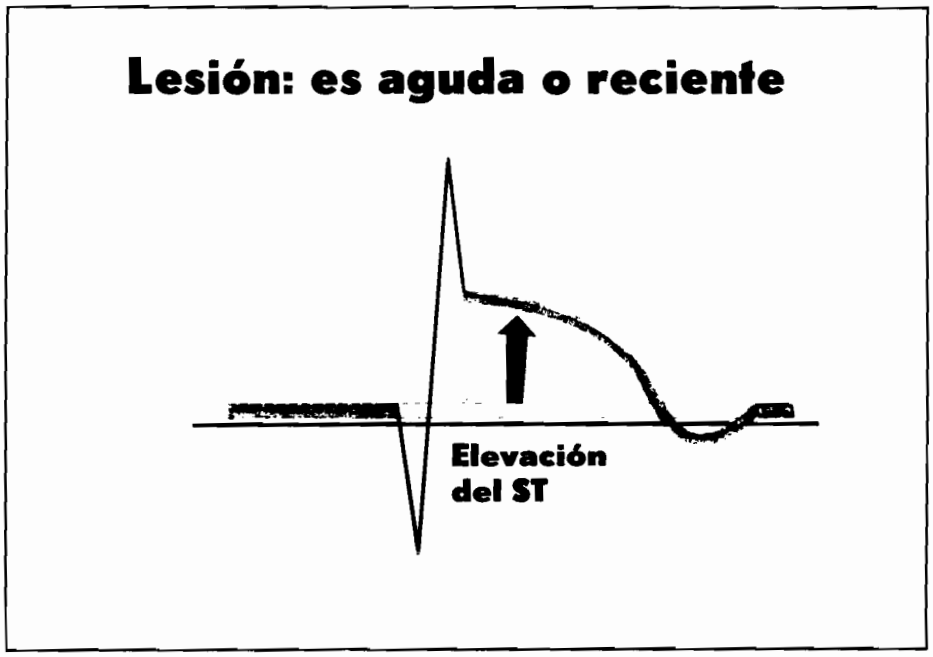

Por "LESION" se entiende el carácter agudo de un infarto. La "lesión" se traduce por elevación de segmento ST.

El segmento ST es la parte de la línea basal situado entre el complejo QRS y la onda _____. T

La elevación del segmento _____ significa "lesión". ST
El segmento ST puede encontrarse ligeramente elevado, o estar 10 milímetros o más por encima de la línea basal.

La _____ del segmento ST es signo de infarto agudo. elevación

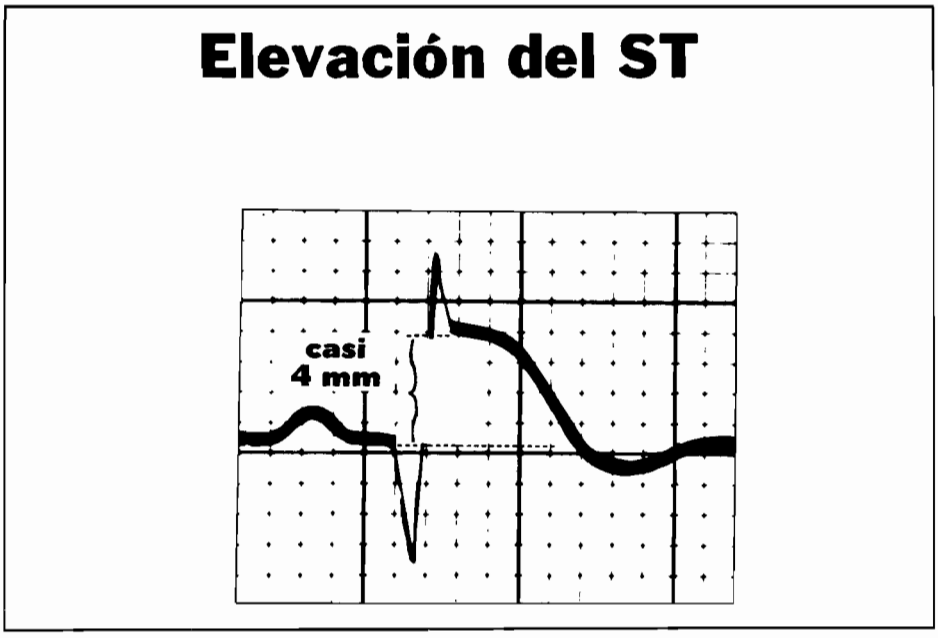

Cuando notamos elevación del ST, sabemos que el infarto es reciente (agudo).

NOTA: Una vez establecido el diagnóstico de infarto, es importante saber si este acaba de ocurrir, y requiere tratamiento inmediato, o es antiguo —quizá de varios años

El _____ ST se aparta de la línea basal, hacia arriba, en caso de infarto agudo; más tarde vuelve a dicha línea basal. segmento

NOTA: La pericarditis puede producir elevación del segmento ST; pero en este caso también la onda T suele estar por encima de la línea basal.

NOTA: Un aneurisma ventricular (protrusión hacia afuera de la pared del ventrículo) puede producir también elevación del ST: pero en este caso el segmento ST nos regresa a la línea basal con el tiempo.

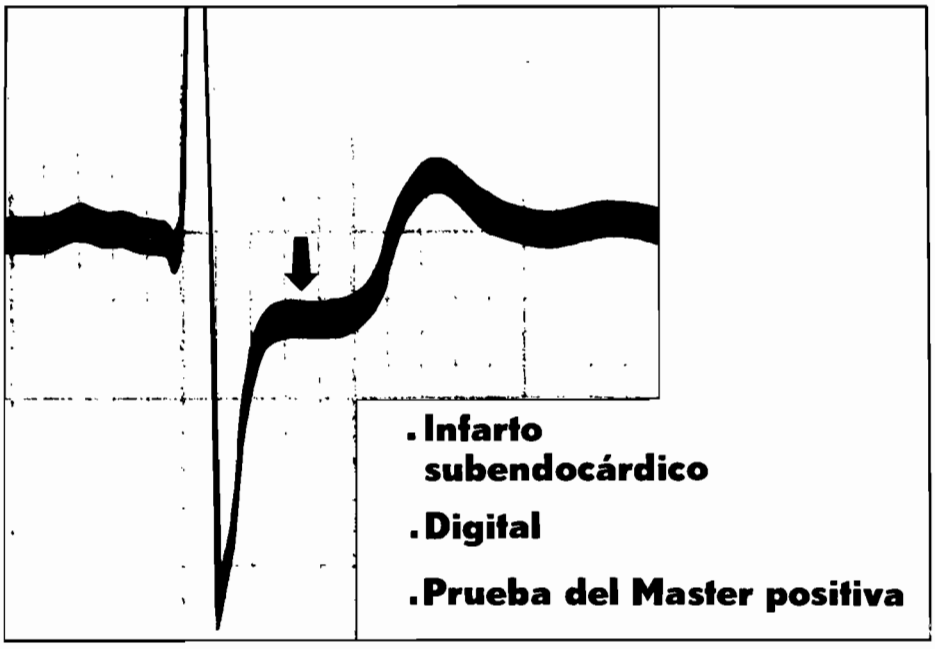

El segmento ST puede encontrarse deprimido en ciertas condiciones.

La digital puede producir _____ del segmento ST. depresión

Cuando un paciente sospechoso de isquemia coronaria hace ejercicio, puede presentarse depresión del segmento _____, lo que confirma el diagnóstico (prueba de Master). ST

También hay depresión del segmento ST en el infarto _____ (que no afecta todo el espesor del ventrículo izquierdo). subendocárdico

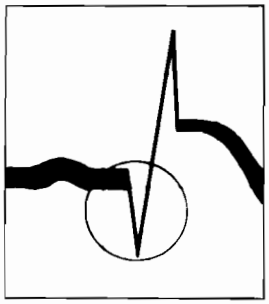

Onda Q

¡ Infarto !

El diagnóstico de infarto se establece por la presencia de ondas Q.

En general, el diagnóstico de infarto del miocardio se basa en la existencia de _____ Q. ondas

NOTA: La onda Q es la primera parte, dirigida hacia abajo, del complejo QRS, y no es precedida por ningún fenómeno eléctrico en el complejo. Si existe una onda positiva –incluso muy pequeña– en el complejo QRS antes de la onda hacia abajo, debemos llamar a esta última onda S (la parte hacia arriba que la precede es una onda R).

Las ondas Q _____ en la mayor parte de derivaciones en el EKG de un individuo sano. faltan

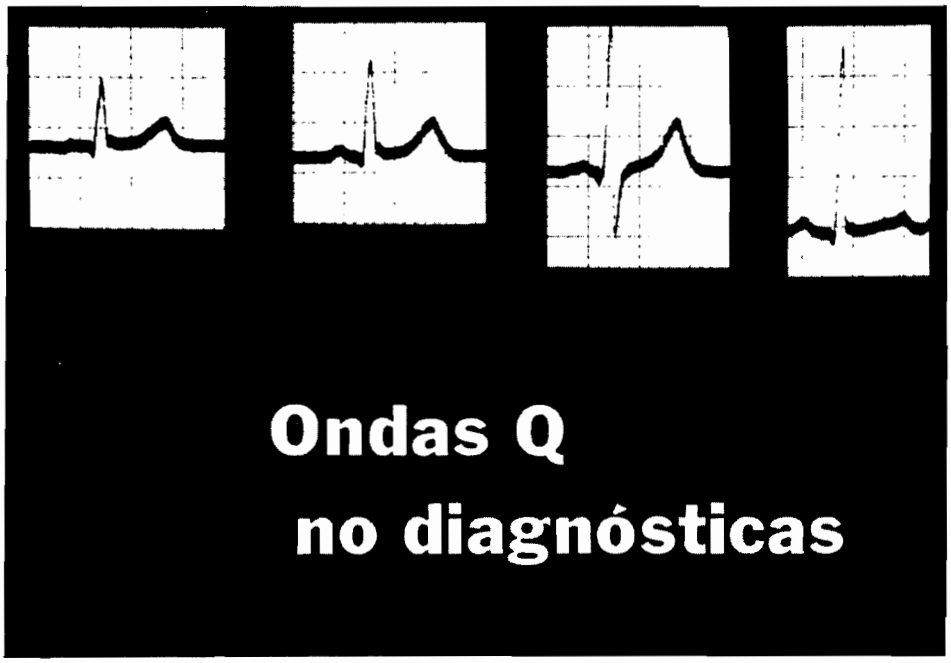

En condiciones normales cabe encontrar ondas Q pequeñas en ciertas derivaciones.

Pueden existir _____ ondas Q muy pequeñas en ciertas derivaciones. normalmente

Cuando existen estas ondas Q pequeñas, se llaman ondas Q _____ pues no significan la existencia de un infarto. no diagnósticas

Es frecuente encontrar ondas _____ no diagnósticas en las derivaciones I, II, V_4 y V_5. Q

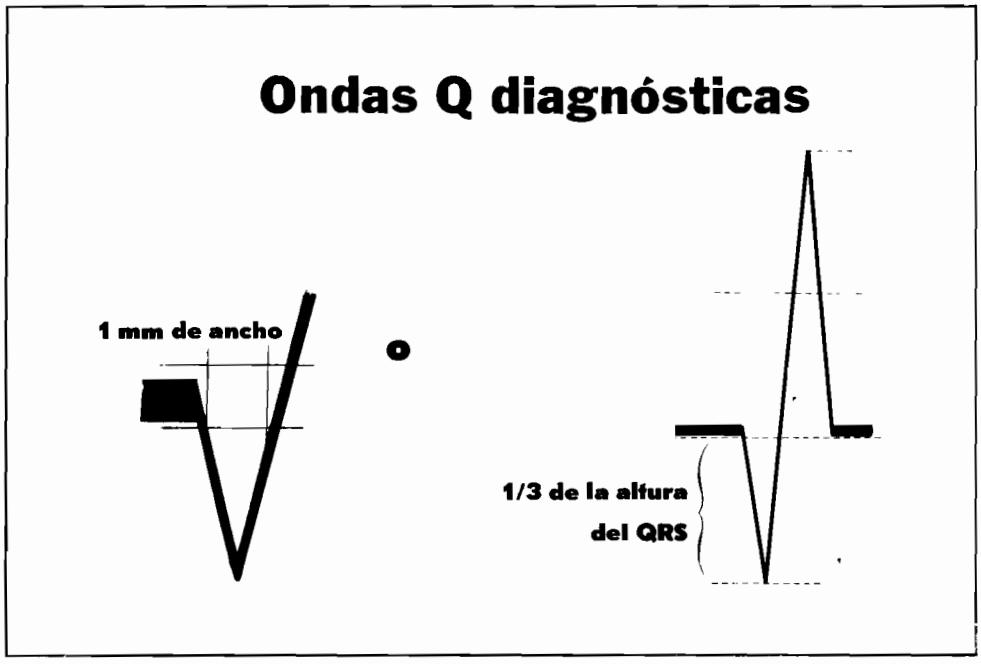

Una onda Q diagnóstica debe tener un cuadrado pequeño de anchura (0.04 seg) o la tercera parte del tamaño del complejo QRS.

Las ondas _____ diagnósticas indican que existe alteración patológica ____concretamente, un infarto. Q

Una onda Q diagnóstica suele tener un cuadrado pequeño (un milímetro) de anchura, y por lo tanto dura _____ segundos. 0.04

Otro índice útil de onda Q diagnóstica es que su amplitud sea la tercera parte del tamaño (altura y profundidad) del complejo _____ total. QRS

NOTA: Cualquiera de los criterios mencionados basta para hacer el diagnóstico.

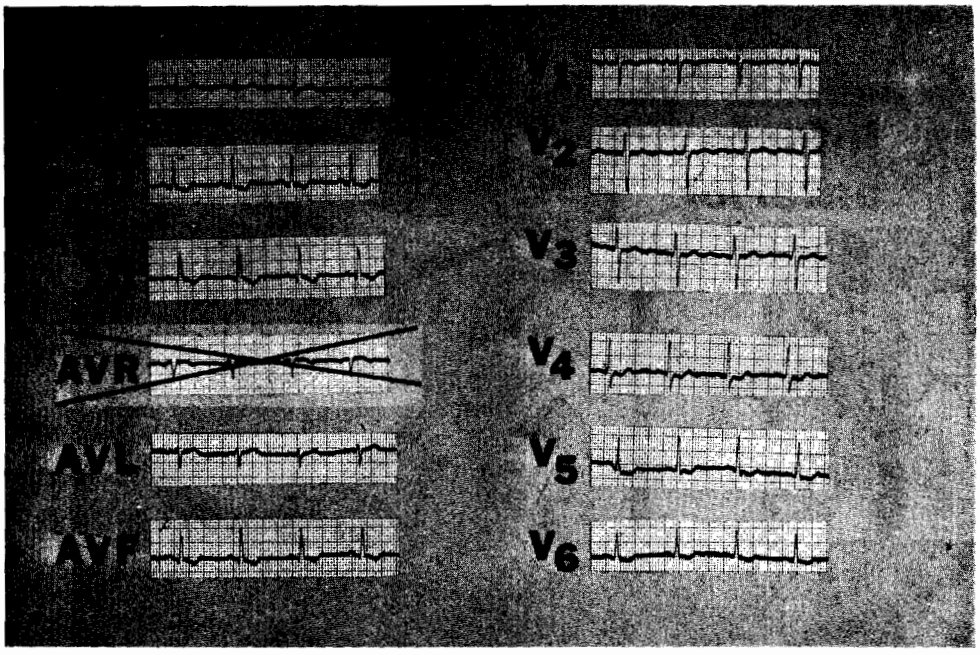

Al leer un trazo, vea en qué derivaciones existen ondas Q diagnósticas (sin tomar en cuenta AVR).

Para saber si hay un infarto, deben estudiarse todas las derivaciones buscando ondas Q _____. diagnósticas

NOTA: No debe tomarse en cuenta la derivación AVR, pues su posición es tal que no es posible fiarse de los datos de las ondas Q. Un examen cuidadoso muestra que la derivación AVR es semejante a una derivación II al revés. Por lo tanto, la onda Q profunda que se ve a menudo en AVR es en realidad la onda R de la derivación II al revés. Aunque no comprenda usted bien la causa de las falsas Q en AVR, no utilice esta derivación para buscar signos de infarto.

Para estudiar un trazo, bien sea recién obtenido o ya montado, escriba con exactitud en qué _____ derivaciones encuentra usted ondas Q diagnósticas.

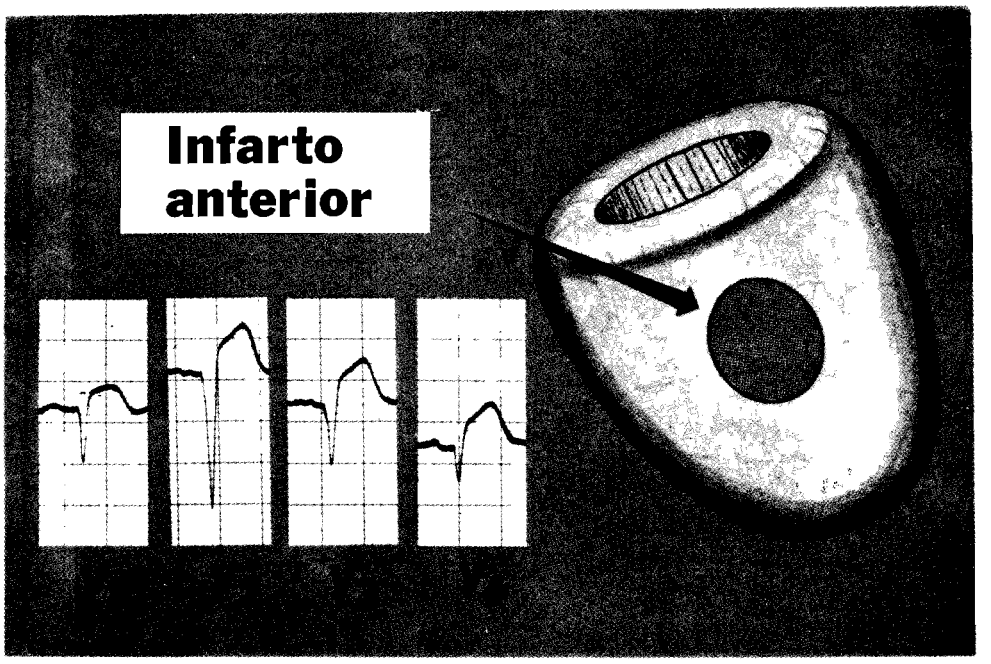

Las ondas Q en V_1, V_2, V_3 y V_4, significan infarto anterior. El que presentamos aquí, ¿es agudo?

La presencia de ondas Q en las derivaciones V_1, V_2, V_3 y V_4, indican un infarto de la región anterior del ventrículo _____. izquierdo

NOTA: La región anterior del ventrículo izquierdo comprende parte del tabique interventricular. Algunos cardiólogos dicen que cuando existen ondas Q en V_1 y V_2, el infarto abarca el tabique, por lo cual se llama a veces infarto "septal" (del septum). En la práctica, la presencia de ondas Q diagnósticas (recuerde que pueden existir ondas Q normales pequeñas en V_5 y V_6) en las derivaciones precordiales significa infarto anterior.

Cualquier infarto anterior puede producir ondas _____ diagnósticas en cualquiera de las derivaciones precordiales, o en una solamente. Recuerde que las derivaciones precordiales, en posición *anterior,* se utilizan para diagnosticar un infarto *anterior.* Q

NOTA: La elevación del segmento ST en este trazo nos dice que se trata de un infarto interior agudo.

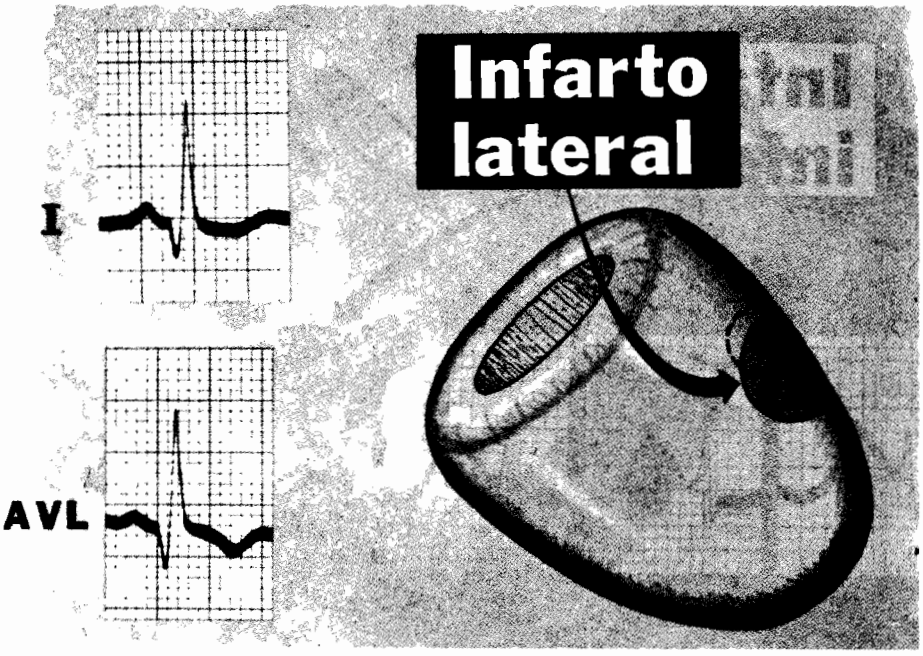

Si existen ondas Q en las derivaciones I y AVL, se trata de un infarto lateral.

Se llama infarto lateral al que afecta la parte del ventrículo _____ orientada hacia el lado *izquierdo* del paciente.

izquierdo

Un infarto lateral da lugar a _____ Q en las derivaciones I y AVL. El infarto que presentamos en el esquema es antiguo.

ondas

NOTA: Se puede emplear para el infarto lateral la designación IL. (En este caso "I" puede representar la derivación I, y "L" sería la L de AVL.) Esto es una manera sencilla de recordar en qué derivaciones deben buscarse datos de infarto lateral.

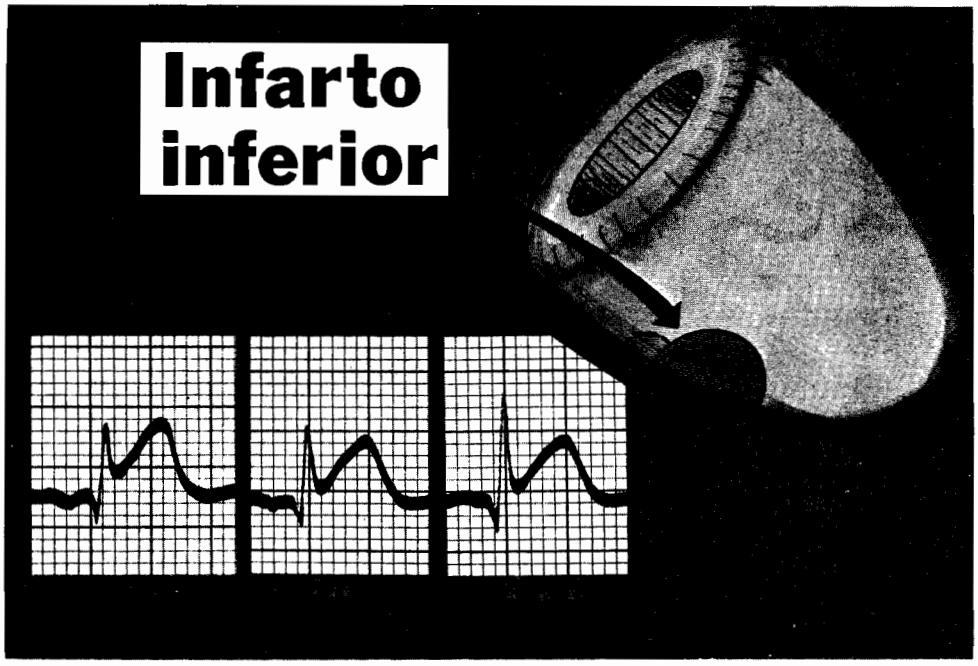

El infarto inferior (diafragmático) se manifiesta por ondas Q en las derivaciones II, III y AVF.

La pared inferior del corazón descansa sobre el diafragma; por "infarto diafragmático", se entiende un infarto en la región inferior del _____ izquierdo. ventrículo

El infarto _____ se manifiesta por ondas Q diagnósticas en las derivaciones II, III y AVF. inferior

NOTA: Si les dijera de qué manera recuerdo las derivaciones donde buscar infarto inferior, este libro sería prohibido. Probablemente, quien encontrase ondas Q diagnósticas en las derivaciones II, III y AVF, con elevación del ST en las mismas derivaciones, diagnosticaría un infarto inferior agudo. El que aparece en el cuadro, ¿es agudo?

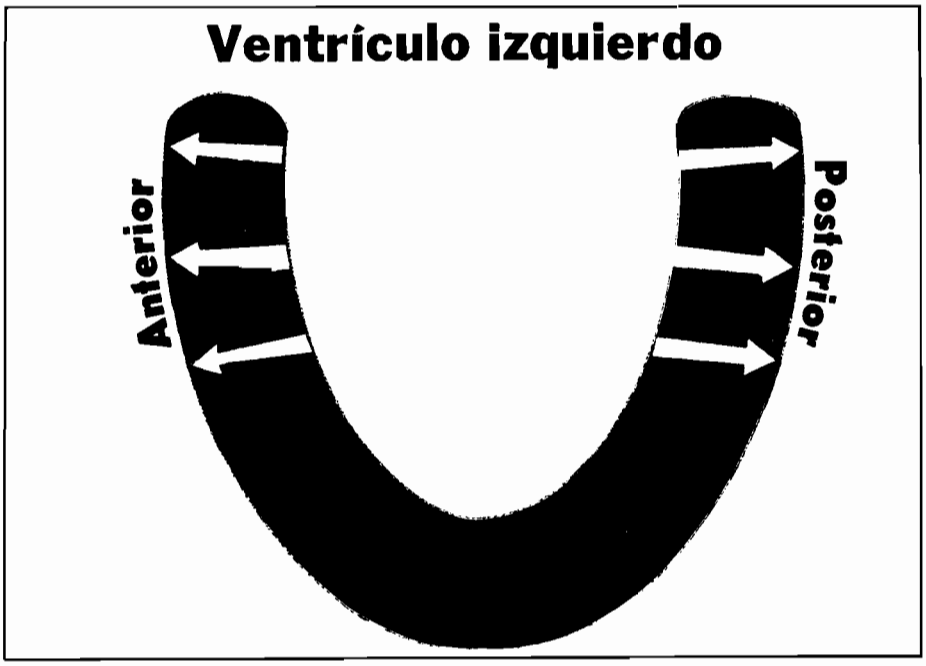

Note que las actividades eléctricas de las regiones anterior y posterior del ventrículo izquierdo tienen dirección opuesta.

La despolarización de la pared anterior del ventrículo izquierdo procede del revestimiento _____ del ventrículo izquierdo hacia adelante.

interno

La despolarización de la pared posterior del ventrículo _____ nace a nivel del revestimiento interno, y atraviesa todo el espesor de la pared ventricular hasta su cara externa o epicardio.

izquierdo

Los vectores que representan la despolarización de las regiones anterior y posterior del ventrículo izquierdo tienen direcciones _____.

opuestas

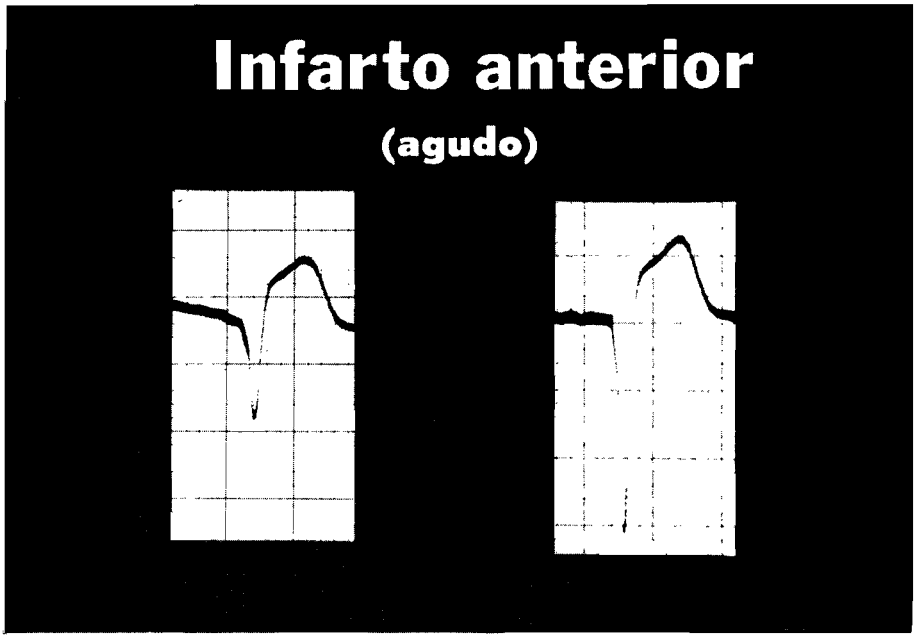

Puesto que vemos ondas Q y elevación del ST (en V_1 y V_2) en el infarto anterior agudo, un infarto posterior debería dar la imagen opuesta.

Un infarto anterior agudo produce ondas Q profundas en las derivaciones precordiales, con _____ del ST en las mismas derivaciones

elevación

Observando solamente V_1 y V_2, la aparición de ondas Q diagnósticas y elevación del ST nos indica un infarto _____ agudo.

anterior

NOTA: El infarto posterior agudo del ventrículo izquierdo da una imagen exactamente opuesta a la del infarto anterior agudo, pues las paredes anterior y posterior del ventrículo izquierdo se despolarizan en sentido opuesto.

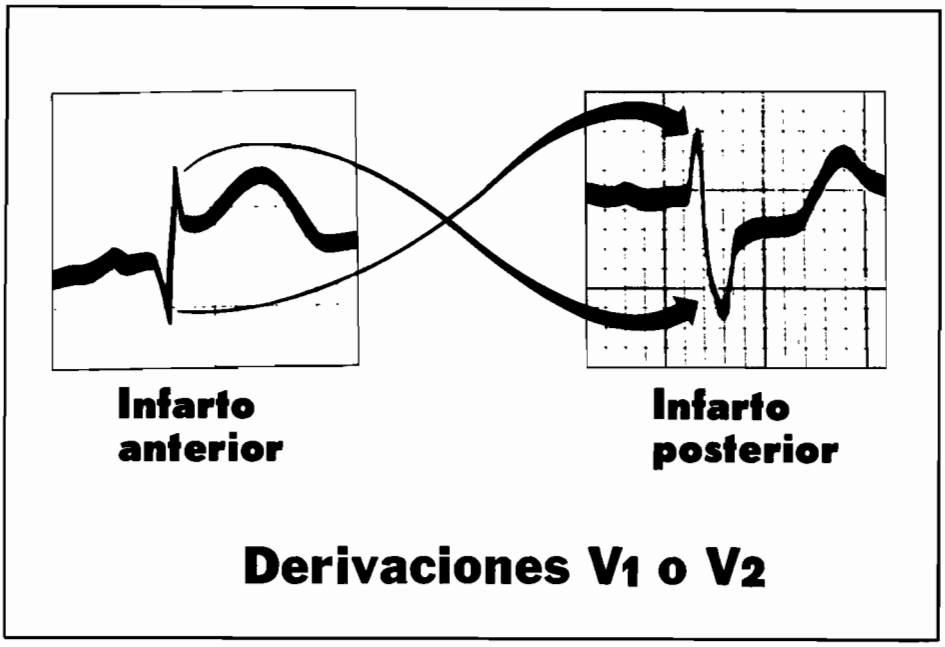

En el infarto posterior agudo, existe una onda R grande (lo contrario de una onda Q) en V_1 y V_2.

NOTA: En la derivación V_1, por ejemplo, una onda Q vuelta al revés se presentaría como una onda R (recuerde que las ondas R suelen ser muy pequeñas en V_1).

Una "onda Q" diagnóstica, por infarto de la región posterior del _____ izquierdo, se presenta como onda R grande (deflexión positiva) en la derivación V_1.

ventrículo

Usted debe sospechar infarto posterior verdadero cuando encuentra una onda _____ grande en V_1 ó V_2, aunque estas mismas ondas se pueden deber a hipertrofia ventricular derecha.

R

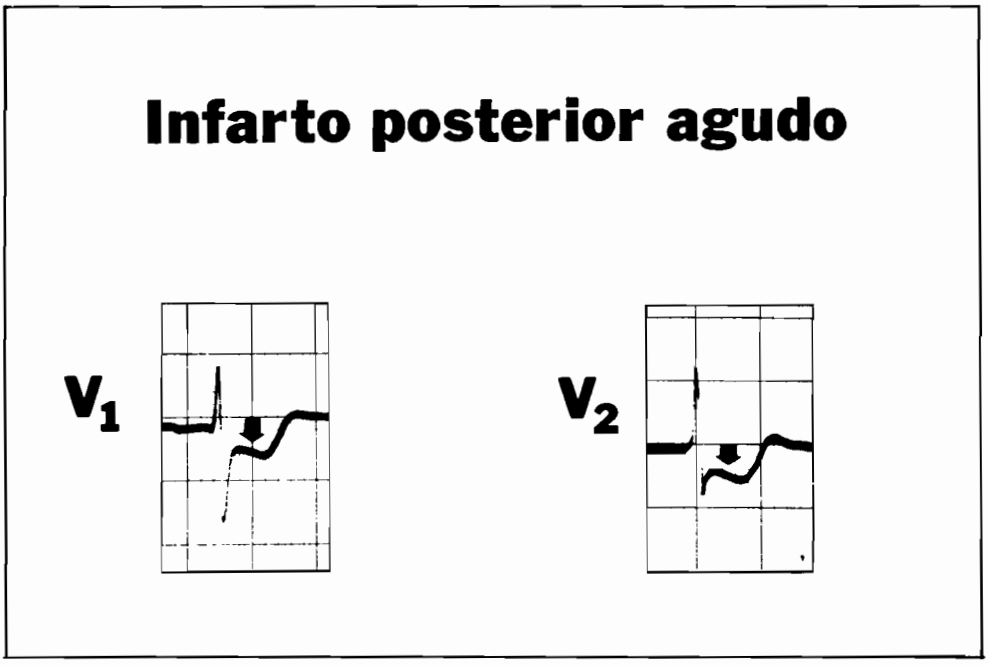

En el infarto posterior agudo, se encuentra también depresión del ST (lo contrario de la elevación "habitual") en V_1 ó V_2.

Un infarto anterior agudo produce ondas Q en las derivaciones precordiales, con _____ del segmento ST. elevación

NOTA: Como la pared posterior del ventrículo izquierdo se despolariza en sentido opuesto al de la pared anterior, un infarto agudo de dicha pared produce DEPRESION del ST en V_1 ó V_2.

En resumen, el infarto posterior agudo se caracteriza por una onda R grande y una depresión del ST en V_1, V_2, y a veces V_3.

NOTA: Siempre hay que buscar depresión del segmento ST en las derivaciones precordiales —puede indicarnos un infarto posterior verdadero. (Si no recuerda las causas de depresión del ST, vuelva a estudiar la página 213.) El diagnóstico de infarto anterior subendocárdico (por depresión del segmento ST en las derivaciones precordiales) debe hacerse con mucho cuidado, pues puede tratarse en realidad de un infarto posterior agudo verdadero. Ciertos cambios recíprocos ocasionales pueden producir una onda Q diagnóstica en V_6.

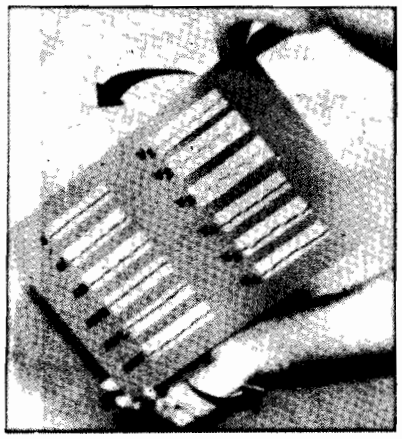

Invierta el trazo de EKG

luego

Observe V1, V2, V3 en un espejo

Si usted sospecha infarto posterior agudo (onda R grande y depresión del ST en V_1 ó V_2), haga la "prueba del espejo".

NOTA: Si usted sospecha infarto posterior, por presencia de ondas R grandes y depresión del ST en V_1 y V_2, haga la prueba del espejo.

En primer lugar, voltee todo el trazo al revés.
Luego, observe V_1 y V_2 en un espejo y
podrá ver los signos clásicos de infarto agudo,
o sea una onda Q profunda y una elevación del ST.
Haga esta prueba con los trazos de la página anterior.
La prueba es fácil —si resiste a la tentación
de mirarse en el espejo.

Esta prueba comprende dos maniobras: se invierte el trazo y se observa V_1 y V_2 invertidos en un _____. espejo

Siempre busque en V_1 y V_2

1. Elevación del ST y ondas Q (infarto anterior)

2. Depresión del ST y grandes ondas R (infarto posterior)

Aunque los infartos posteriores son muy graves, fácilmente pasan inadvertidos.

Durante la lectura ordinaria de un EKG, observe con cuidado especial las derivaciones V_1 y _____ en busca de signos de infarto.

V_2

NOTA: Los cambios del ST en las derivaciones V_1 y V_2 son siempre diagnósticos, y muy importantes, tanto la depresión *como* la elevación.

Busque ondas Q en V_1 y V_2, y mida también la altura de las ondas _____.

R

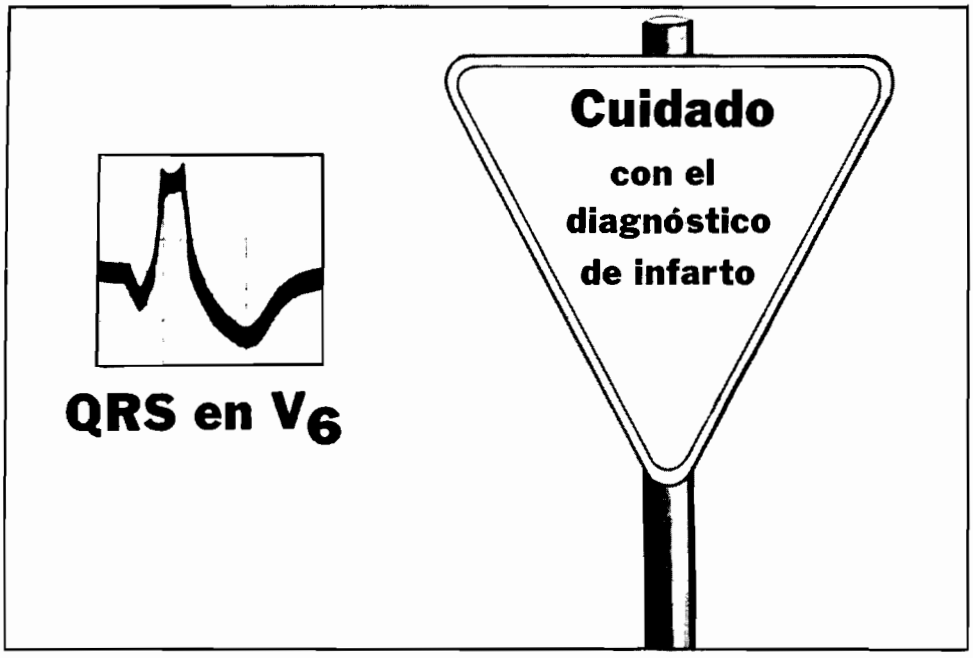

Generalmente, no puede hacerse diagnóstico de infarto en el EKG en presencia de bloqueo de rama izquierda.

En el bloqueo de rama izquierda, el ventrículo izquierdo (es la única cavidad que presenta infartos) se despolariza después del ventrículo _____. derecho

Por lo tanto ya no es posible ver al principio del _____ complejo QRS una onda Q producida por el ventrículo izquierdo (en el B. R. izquierda); cae en algún punto medio del complejo QRS, y no puede identificarse como onda Q diagnóstica.

NOTA: Es posible una excepción. Los ventrículos derecho e izquierdo tienen en común el tabique interventricular. Por lo tanto, un infarto de esta zona también afecta al ventrículo derecho, que se despolariza antes en el B. R. izquierda. Se producen así ondas Q al principio del QRS ensanchado. Por lo tanto, incluso en presencia de B. R. izquierda, las ondas Q en derivaciones precordiales nos deben hacer sospechar (sin confirmarlo) infarto septal (anterior).

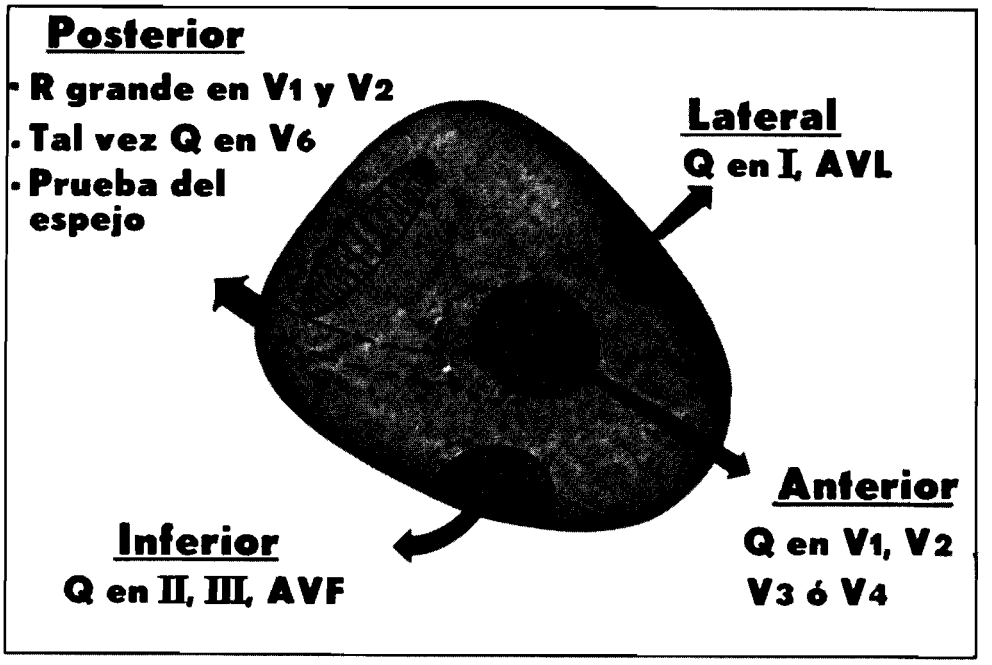

Es importante localizar los infartos, pues el pronóstico depende del lugar que ocupan.

Existen _____ localizaciones generales en el ventrículo izquierdo en donde suelen producirse los infartos. cuatro

NOTA: Puede haber infarto en más de una zona del ventrículo izquierdo. Una región puede tener un infarto antiguo, y otra uno reciente. De modo que hay que relacionar la elevación del ST con las derivaciones apropiadas para localizar el infarto.

Hay que ser cuidadoso acerca del diagnóstico de infarto en presencia de un bloqueo de rama _____. izquierda

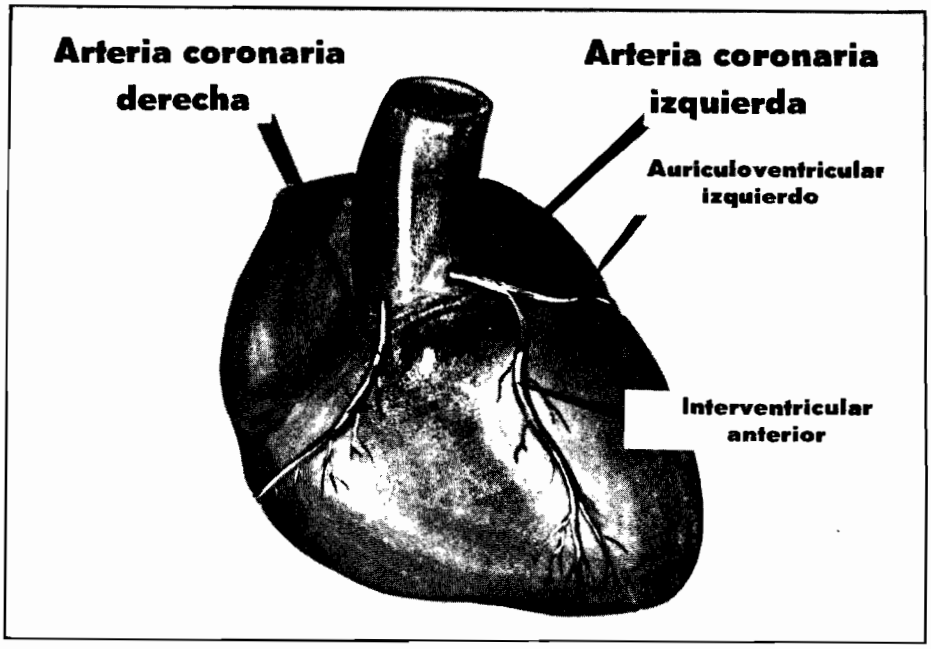

Es común localizar infartos, pero si conocemos un poco la anatomía de la circulación coronaria, podemos llegar a diagnósticos mucho más precisos.

Existen _____ arterias coronarias, que llevan sangre oxigenada al corazón. dos

La arteria coronaria izquierda tiene dos ramas principales; se llaman auriculoventricular izquierda e interventricular _____. anterior

La arteria coronaria _____ rodea el ventrículo derecho. derecha

INFARTO

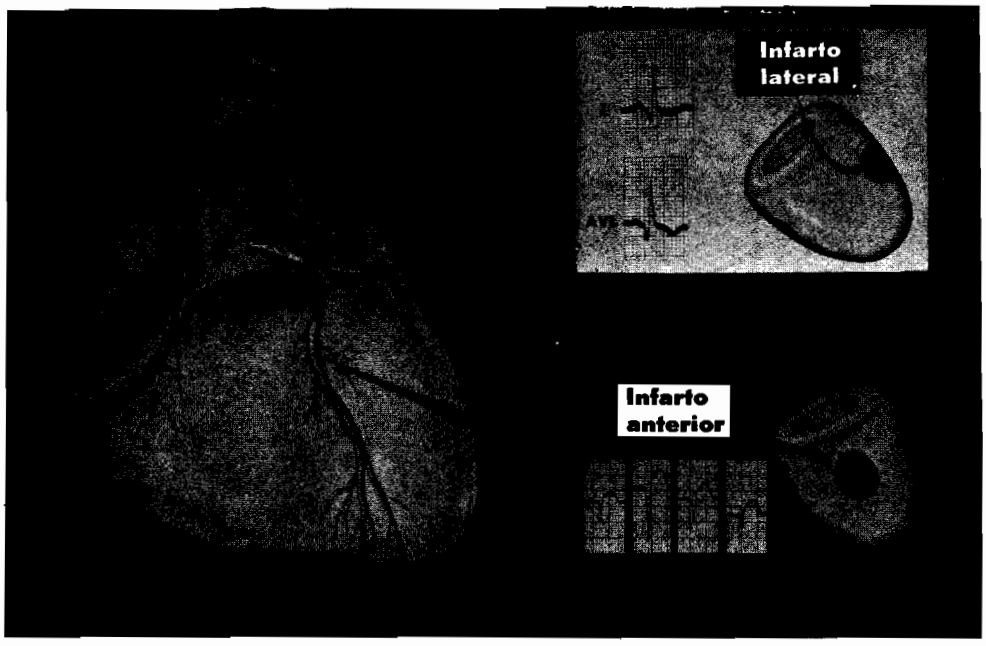

La oclusión de la rama auriculoventricular de la arteria coronaria izquierda produce infarto lateral. La oclusión de la rama interventricular anterior de la arteria coronaria izquierda produce infarto anterior.

La rama auriculoventricular de la arteria coronaria izquierda manda sangre a las regiones _____ del ventrículo izquierdo. laterales

La rama interventricular anterior de la arteria coronaria izquierda irriga la región _____ del ventrículo izquierdo. anterior

Las principales ramas de la arteria coronaria _____ son la auriculoventricular izquierda y la interventricular anterior. izquierda

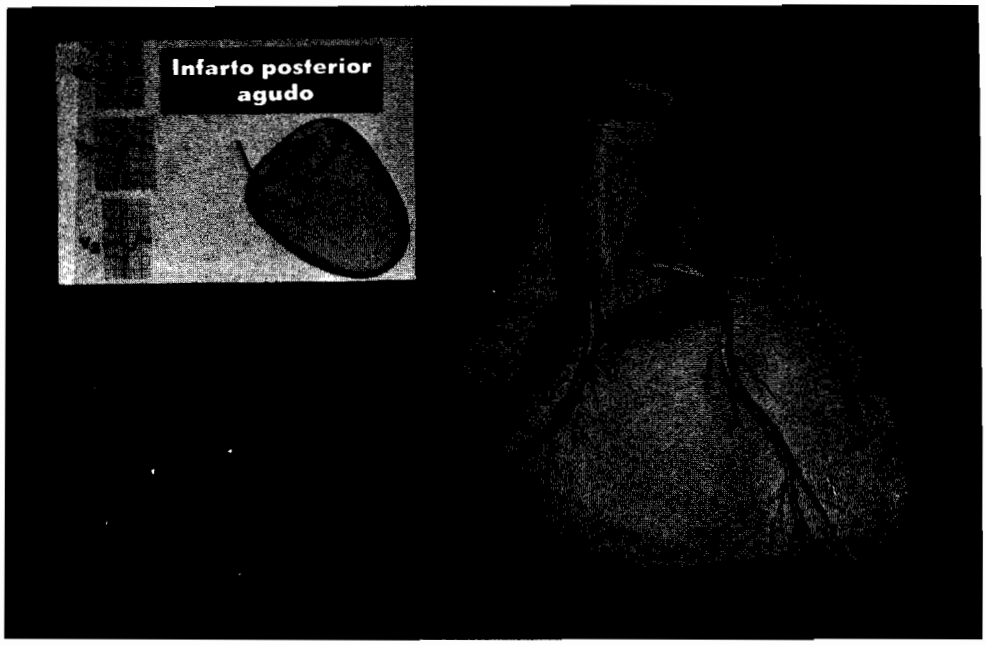

Los infartos posteriores verdaderos se deben en general a oclusión de la arteria coronaria derecha o de una de sus ramas.

La arteria coronaria _____ rodea el ventrículo derecho, e irriga la cara posterior del ventrículo izquierdo. derecha

La oclusión de una rama de la arteria _____ derecha produce un infarto posterior. coronaria

NOTA: Por mucho tiempo, se consideró que la arteria coronaria derecha intervenía muy poco en la irrigación del corazón; una técnica reciente (angiografía coronaria) mostró que esta arteria suministraba sangre al nodo S A, el nodo A V y el haz de His. No es sorprendente que los infartos posteriores agudos se acompañen muchas veces de arritmias peligrosas. Los cardiólogos experimentados siempre sintieron temor y respeto por los infartos posteriores.

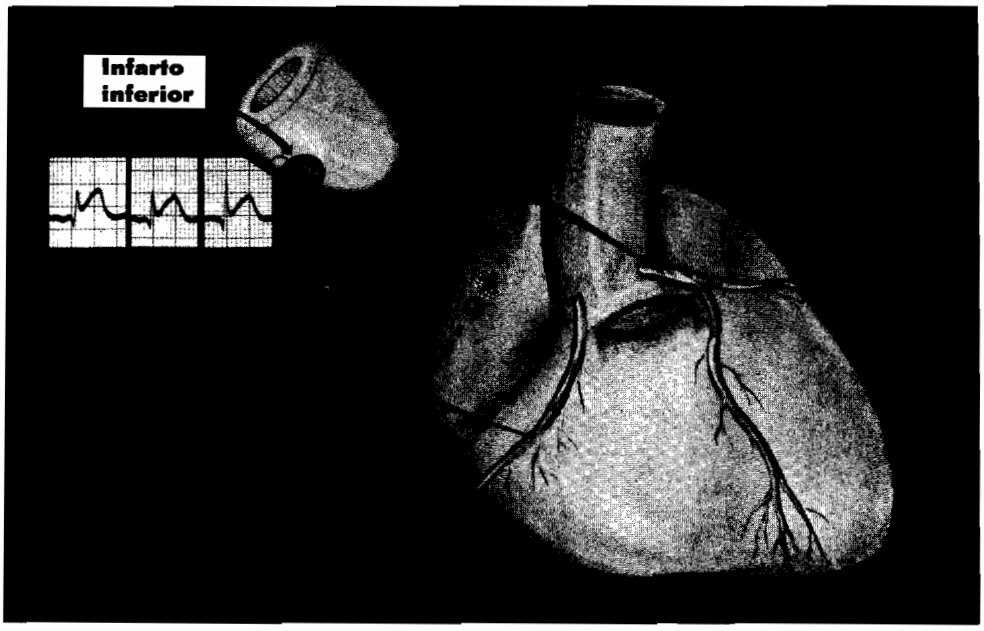

La base del ventrículo izquierdo recibe sangre de las ramas de las coronarias derecha o izquierda, según cuál sea la arteria dominante.

Los infartos inferiores (o "diafragmáticos") se deben a _____ de las ramas de las arterias coronarias derecha o izquierda.

oclusión

Por lo tanto, el diagnóstico de _____ diafragmático no permite saber qué rama arterial está ocluida, salvo si se dispone de un angiograma coronario previo (radiografía de los vasos coronarios) mostrando la arteria que irriga la parte inferior del corazón (en este paciente en particular).

infarto

NOTA: Los radiólogos hablan de "dominancia" coronaria izquierda o derecha para indicar qué arteria lleva la mayor parte de la sangre a la base del ventrículo izquierdo en un paciente dado; por ejemplo, si el angiograma coronario de un enfermo muestra que la arteria coronaria izquierda suministra la mayor parte del riego sanguíneo de la base del ventrículo izquierdo, se habla en este paciente de arteria coronaria izquierda "dominante".

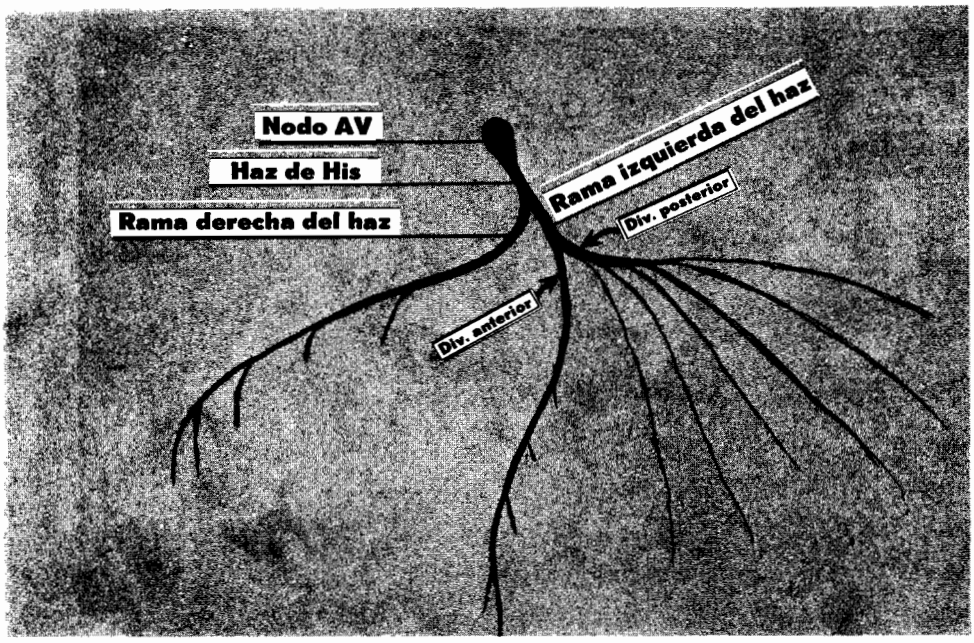

Presentamos en esta sección (Infarto) los hemibloqueos porque suelen acompañar a los infartos y originan un riego sanguíneo disminuido para el sistema de conducción de ramas del haz.

NOTA: Antes de proseguir, léase la primera nota de la página 245.

Los hemibloqueos son bloqueos de las divisiones anterior o posterior de la rama _____ del haz. izquierda

Los hemibloqueos suelen estar causados (pero no siempre) por pérdida del riego sanguíneo de la división anterior o _____ de la rama izquierda del haz. posterior

NOTA: La rama derecha del haz no tiene divisiones que puedan reconocerse de importancia clínica o electrocardiográfica (por ahora).

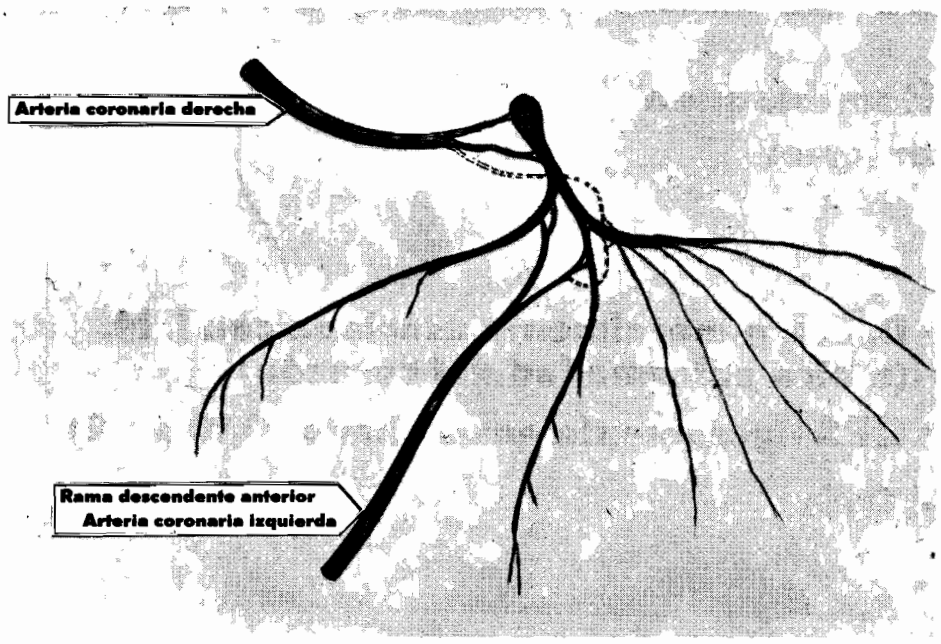

Para comprender los hemibloqueos hay que comprender el riego sanguíneo del sistema de conducción de las ramas del haz para los ventrículos (ver la nota de la pág. 232).

La arteria coronaria derecha suele proporcionar riego sanguíneo a nodo AV, haz de His y una rama variable para la división posterior de la rama izquierda del _____. haz

La arteria coronaria izquierda también manda una rama variable de riego _____ a la división posterior de la rama izquierda del haz. sanguíneo

Una oclusión total de la rama anterior descendente de la arteria coronaria izquierda puede causar _____ de la rama derecha del haz, y también un hemibloqueo anterior. bloqueo

NOTA: Lo esencial para comprender los hemibloqueos es tener presente que un infarto puede depender de una oclusión de un vaso a diversos niveles, y puede causar bloqueos directos del sistema de las ramas del haz, o sea bloqueo de una sola rama, o de una división, o combinaciones de estos bloqueos, que respeten una o más ramas.

Hemibloqueo anterior



- **D. E. I. generalmente asociada con I. M. (u otra enfermedad del corazón)**
- **QRS ligeramente ensanchado (0.10 a 1.2)**
- **Q_1S_3**

Hemibloqueo anterior se refiere a un bloqueo de la división anterior de la rama izquierda del haz, y se utilizan los criterios antes senalados para diagnóstico.

El ligero retraso de conducción hacia el área anterior, lateral y superior del ventrículo izquierdo provoca (tardíamente) despolarización sin oposición hacia arriba y a la izquierda, reconocida como desviación del _____ a la izquierda. axis

Con un hemibloqueo anterior puro, QRS está ensanchado solo .10 a .12 seg pero la asociación con otros bloqueos del sistema del _____ puede ampliar más QRS. haz

El hemibloqueo anterior suele descubrirse porque provoca un Q en I, y una onda _____ ancha, o profunda, o con ambas características, en III ($Q_1 c4S_3$). S

NOTA: Los trazados anteriores son esenciales para establecer el diagnóstico de hemibloqueo anterior (o de cualquier tipo). *Siempre hay* que excluir orígenes preexistentes de desviación del eje a la izquierda, por ejemplo hipertrofia ventricular izquierda, corazón horizontal o infarto inferior.

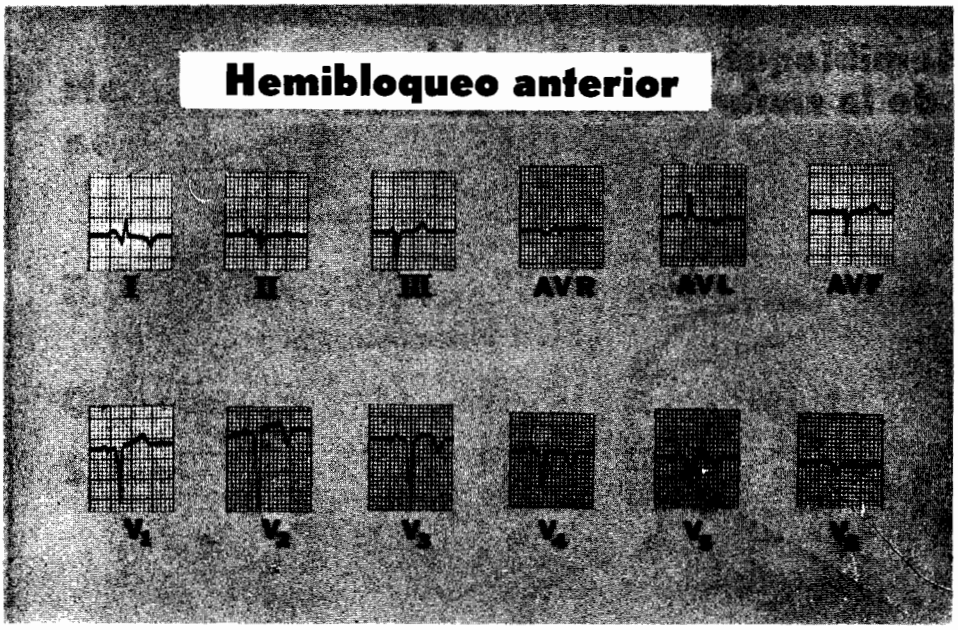

Probablemente la mitad de los pacientes con infartos anteriores también desarrollan hemibloqueo anterior.

El hemibloqueo anterior es un bloqueo de la división anterior de la rama izquierda del haz, que provoca retraso en la despolarización hacia el área (anterior, lateral y superior) del _____ izquierdo originando desviación del eje a la izquierda.

ventrículo

Los _____ anteriores pueden provocar hemibloqueo anterior (esto es fácil de recordar).

infartos

Un paciente con un vector QRS anormal de $-60°$ durante 10 años tiene un EKG difícil para determinar el _____ anterior.

hemibloqueo

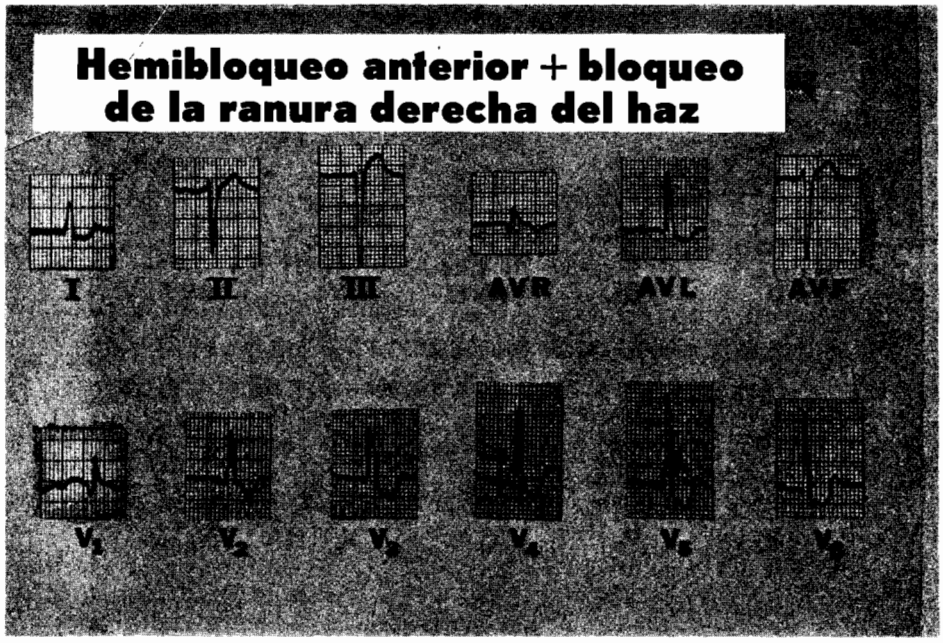

Un infarto de la pared anterior del ventrículo izquierdo (causado por oclusión de la rama descendente anterior de la coronaria izquierda) puede causar hemibloqueo anterior (y bloqueo de rama derecha del haz).

NOTA: No olvidar que la arteria anterior descendente también proporciona riego sanguíneo a la rama derecha del haz; por lo tanto, el infarto anterior puede acompañarse de bloqueo de rama derecha del haz, según el nivel de oclusión.

Un paciente con eje QRS previamente normal sufre un infarto de miocardio anterior y un eje QRS subsiguiente de −40°. Probablemente tiene un _____ anterior. hemibloqueo

Un paciente con infarto inferior presenta desviación del eje a la izquierda. ¡Cuidado! El infarto anterior puede causar desviación del eje a la izquierda; por lo tanto, no hay que sospechar en seguida hemibloqueo_____. anterior

Hemibloqueo posterior



- **D. E. D. generalmente asociado con I. M. (u otra cardiopatía)**
- **QRS normal o ligeramente ensanchado**
- **S_1Q_3**

El hemibloqueo posterior puro aislado es raro, porque la división posterior es corta, gruesa, y generalmente dispone de riego sanguíneo dual.

Un infarto inferior puede suprimir el riego sanguíneo para la división posterior de la _____izquierda del haz. rama

Cuando se sospeche hemibloqueo _____ buscar S en I profunda o anormalmente ancha, y Q en III, conocido como $S_1 Q_3$. posterior

El hemibloqueo posterior provoca desviación del eje_____ a consecuencia de fuerzas de despolarización tardía sin oposición dirigidas hacia el lado derecho. derecho



El hemibloqueo posterior siempre debe respetarse, y todos los infartos inferiores deben estudiarse a fondo para excluirlo.

Un infarto lateral reciente o viejo puede producir _____ del eje a la derecha, que puede confundirse con hemibloqueo posterior. Se admite que en presencia de infarto miocárdico lateral, debe evitarse el diagnóstico EKG de hemibloqueo posterior.

desviación

Téngase la seguridad por la historia y por electrocardiogramas previos que se excluyen desviación del eje _____ a consecuencia de constitución corporal delgada, hipertrofia ventricular derecha, enfermedad pulmonar, etc.

derecho

Los _____ posteriores son graves y cuando se acompañan de bloqueo de la rama derecha del haz se consideran muy peligrosos, por la predisposición a progresar originando bloqueo AV.

hemibloqueos

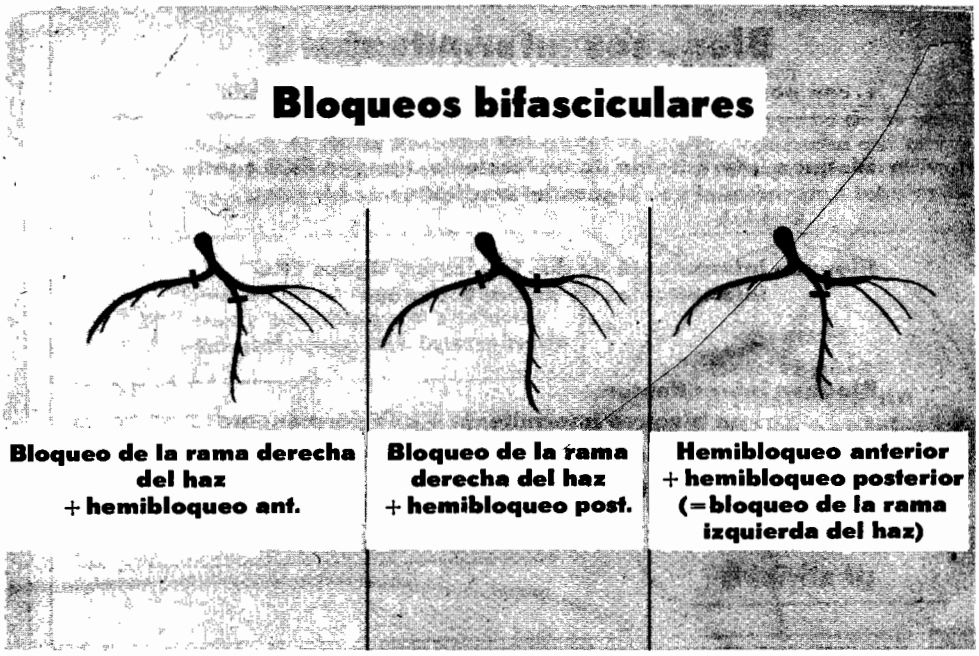

Fascículo significa haz, de manera que cualquier división del sistema de conducción ventricular es un fascículo.

NOTA: Durante años la palabra "haz" *(Bundle)* se refería a las ramas derecha o izquierda del haz. Cuando se refiere a combinaciones de bloqueo (por ejemplo hemibloqueo + bloqueo de rama) utilizamos la palabra bloqueo fascicular para indicar un bloqueo de rama del haz y un hemibloqueo (fascículo significa literalmente haz).

NOTA: Bloqueo bifascicular significa que están bloqueados *dos* fascículos. Como el hemibloqueo anterior acompañado de hemibloqueo posterior no suele poderse distinguir del bloqueo de rama izquierda del haz, el término bloqueo bifascicular generalmente se refiere a bloqueo de rama derecha del haz, junto con bloqueo de la división anterior o posterior de la rama izquierda del haz.

Bloqueos intermitentes

...con por lo menos un fascículo normal no bloqueado

Bloqueo intermitente de un fascículo: imagen EKG continua normal con signos intermitentes de bloqueo

Bloqueo intermitente de dos fascículos: signos EKG intermitentes de ambos bloqueos

Bloqueo intermitente:
un bloqueo intermitente + uno permanente
...imagen EKG continua de un bloqueo y signos intermitentes de otro

Por fortuna, las combinaciones de bloqueos (fasciculares) suelen ser intermitentes, de manera que, cuando se combinan con otros bloqueos, resultan más fáciles de diagnosticar y tratar.

Un paciente con bloqueo de uno o más fascículos puede tener un _____ intermitente asociado de otro fascículo que le produzca signos intermitentes (u ocasionales) de bloqueo de otro fascículo.

bloqueo

Un paciente puede tener un bloqueo fascicular permanente y un bloqueo intermitente en uno o más de los demás _____.

fascículos

Puede existir bloqueo intermitente en más de un fascículo al mismo tiempo en el mismo paciente, produciendo signos _____ intermitentes (como eje QRS variable).

EKG

NOTA: Como una bombilla eléctrica incompletamente enroscada que a veces (intermitentemente) no da luz, los fascículos pueden sufrir bloqueo intermitente. Sin embargo, a diferencia de las bombillas eléctricas mal enroscadas, los bloqueos fasciculares intermitentes muchas veces advierten la inminencia de un bloqueo permanente de dicho fascículo. Cuando ya existen bloqueos permanentes de otros fascículos, el bloqueo fascicular intermitente es una advertencia al clínico, indicándole que puede ser necesario un marcapaso (ver la página siguiente). Es por esto que las primeras palabras impresas en esta página son "por fortuna".

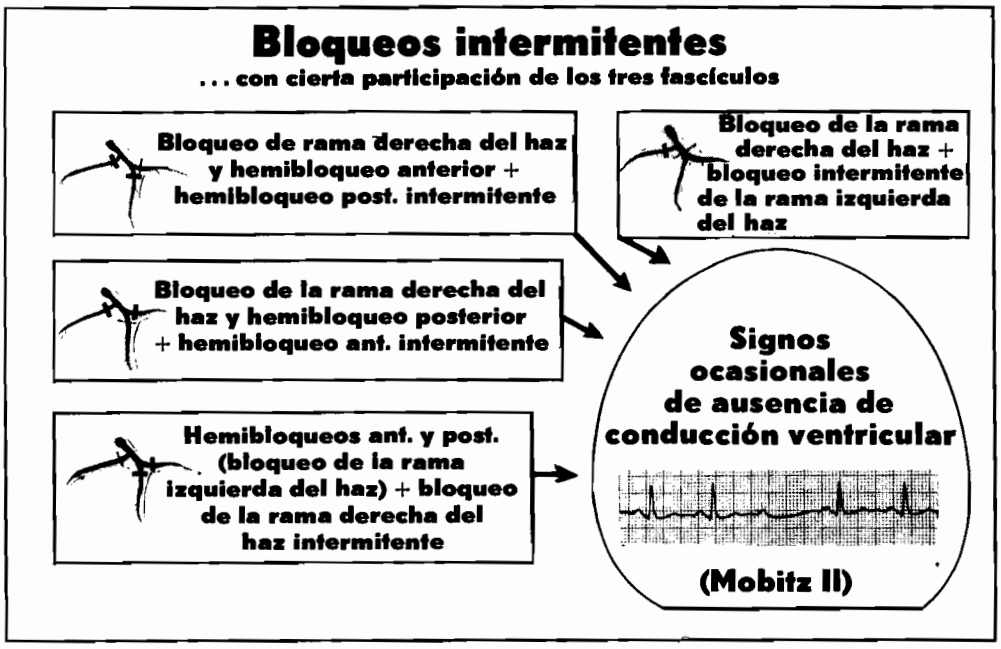

Considerando las tres vías de despolarización ventricular es evidente que un (fascículo) tiene que seguir permeable por lo menos intermitentemente para asegurar la conducción ventricular.

Los bloqueos trifasciculares solo se diagnostican cuando uno o más de los _____ fasciculares son intermitentes. bloqueos

Bloqueo de _____ de haz "bilateral" (derecha e izquierda) es diagnóstico que, de manera similar, solo se establece si el bloqueo es intermitente en uno o en los dos haces. rama

El bloqueo trifascicular permanente completo o bloqueo bilateral de rama de haz no puede distinguirse del _____ AV (3°) completo. Bloqueo

NOTA: Si todos los fascículos están bloqueados permanentemente, excepto uno que se bloquea en forma intermitente, la imagen es de tipo Mobitz II (o sea ausencia ocasional de conducción para los ventrículos). Por lo tanto, la aparición de trazados Mobitz II tiene mucha importancia para decidir la implantación de un marcapaso.



En muchos hospitales, los pacientes con infartos posteriores o inferiores agudos se ponen en unidades de cuidado intensivo o de atención coronaria, y se vigilan en forma continua. En ciertos hospitales, se adscriben a tales unidades todos los pacientes con infarto.

NOTA: De la misma manera que el tratamiento preferido para las diversas arritmias cambia con el tiempo, las actitudes en cuanto a indicaciones para implantación de marcapasos artificiales están cambiando constantemente en relación con bloqueos AV, bloqueos de rama y bloqueos fasciculares, bloqueos intermitentes, etc. Por lo tanto, es esencial que el lector vigile la literatura médica que va apareciendo.

El tema de la gravedad de un infarto, en función de la posición que ocupa en el _____ izquierdo, es objeto de muchas controversias; por lo tanto, todos nosotros debemos leer lo más que podamos sobre el particular antes de tomar decisiones.

ventrículo

NOTA: Los infartos pueden "extenderse", afectando progresivamente una zona cada vez mayor del ventrículo izquierdo. Evidentemente, la extensión de un infarto agudo significa un pronóstico más grave que el infarto original.

Recuerde que el estudio clínico y la historia siguen siendo los elementos más importantes para el diagnóstico del infarto agudo.

Se ha dicho que el EKG era "solo un accesorio" en el diagnóstico del _____ del miocardio, aunque con toda probabilidad suministra una información más específica que cualquier otro parámetro. infarto

Nada puede reemplazar una buena _____ clínica. historia

El laboratorio también permite estudiar de distintas maneras el estado del paciente, pero es indispensable una interpretación cuidadosa del _____. EKG

NOTA: El electrocardiograma es una ayuda diagnóstica muy útil, pero su valor aumenta considerablemente cuando se puede comparar con otros trazos del mismo paciente. Siempre trate de conseguir los EKG previos de un enfermo, con fines de comparación, pues los electrocardiogramas, como las radiografías, cobran mucho más valor cuando podemos tener la seguridad de que la lesión patológica es reciente, o antigua.

NOTA: Revise el tema de Infarto en la pequeña agenda al final del libro (páginas 274 y 275).

Alteraciones diversas

- **Pulmonares**
- **Electrólitos**
- **Imágenes**
- **Medicamentos**

Las alteraciones mencionadas aquí pueden producir en el electrocardiograma ciertos cambios, frecuentes en algunas condiciones, pero no patognomónicos.

NOTA: Las alteraciones en cuestión se pueden traducir por un aspecto característico del electrocardiograma. En la mayor parte de los casos citados aquí, estos signos electrocardiográficos solo pueden hacer sospechar cierta alteración patológica o cierto efecto de fármacos o electrólitos; deben realizarse otras pruebas diagnósticas para confirmar las sospechas. Rara vez puede basarse exclusivamente el diagnóstico en la presencia de los datos electrocardiográficos que siguen.

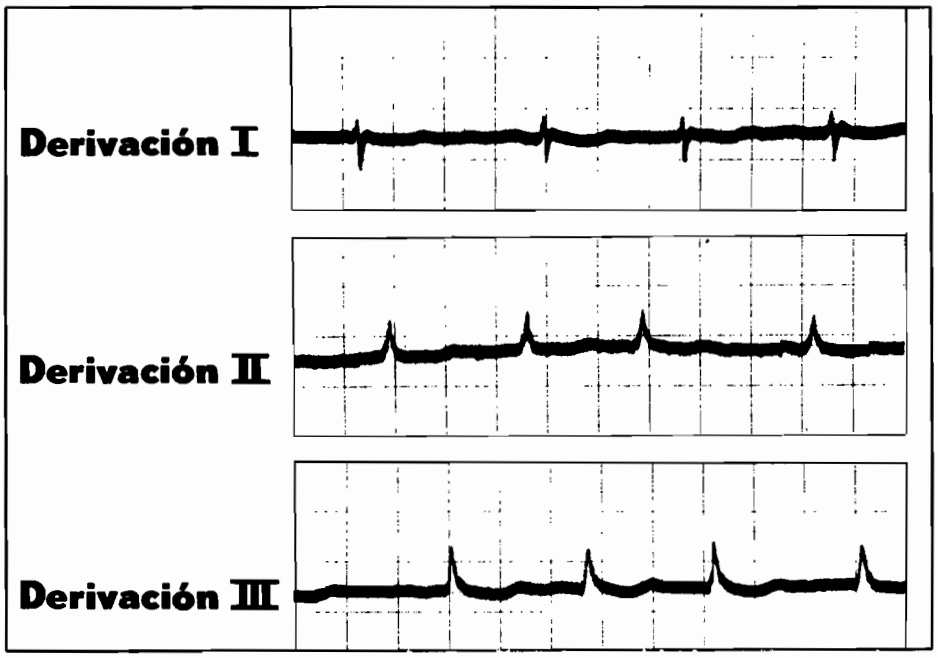

El enfisema suele producir un bajo voltaje en todas las derivaciones, y con frecuencia hay desviación del eje a la derecha.

El _____ grave se acompaña a menudo de complejos QRS de pequeña amplitud en todas las derivaciones. De hecho, esta enfermedad pulmonar disminuye el voltaje (deflexión) de todas las ondas.

enfisema

En el enfisema pulmonar, el ventrículo derecho debe vencer una cierta resistencia; esto puede producir desviación del eje _____.

a la derecha

La desviación del eje a la derecha se debe en general a hipertrofia ventricular derecha. Podemos diagnosticar la desviación del eje hacia la derecha viendo simplemente que el _____ en la derivación I es principalmente negativo.

QRS

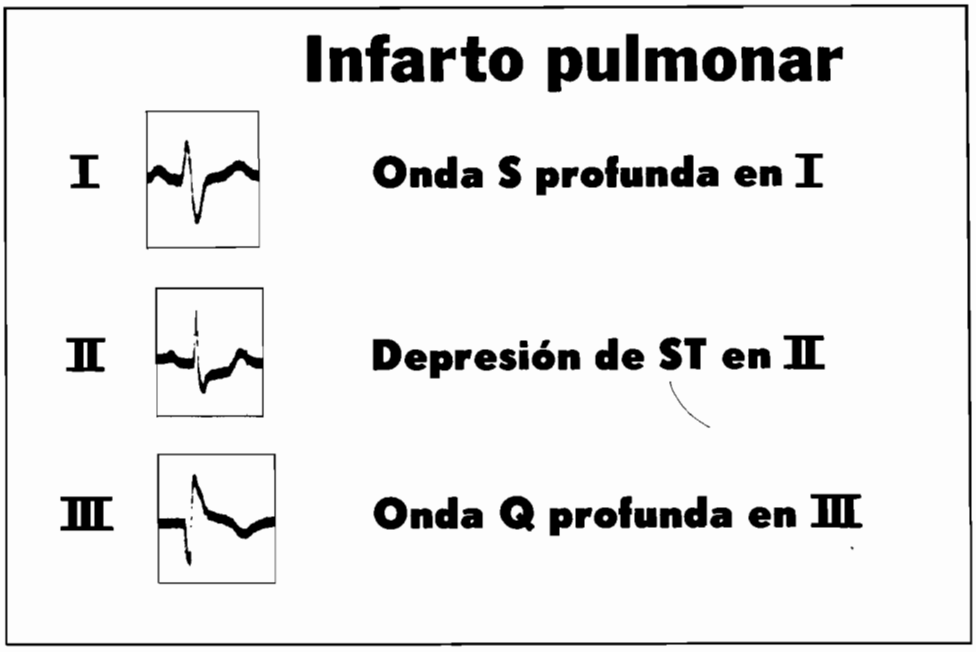

En caso de infarto pulmonar, es posible que encontremos una onda S profunda en la derivación I, y una onda Q en la derivación III. Suele haber depresión del ST en la derivación II.

El síndrome S_1 Q_3 es característico de cor pulmonale agudo a consecuencia de infarto pulmonar. Se llama S_1, Q_3 por la onda S profunda en la derivación I y la onda _____ diagnóstica en la derivación III. Q

NOTA: Observe la tendencia hacia la derivación del eje a la derecha (derivación I).

También suele haber _____ del ST en la derivación II. depresión

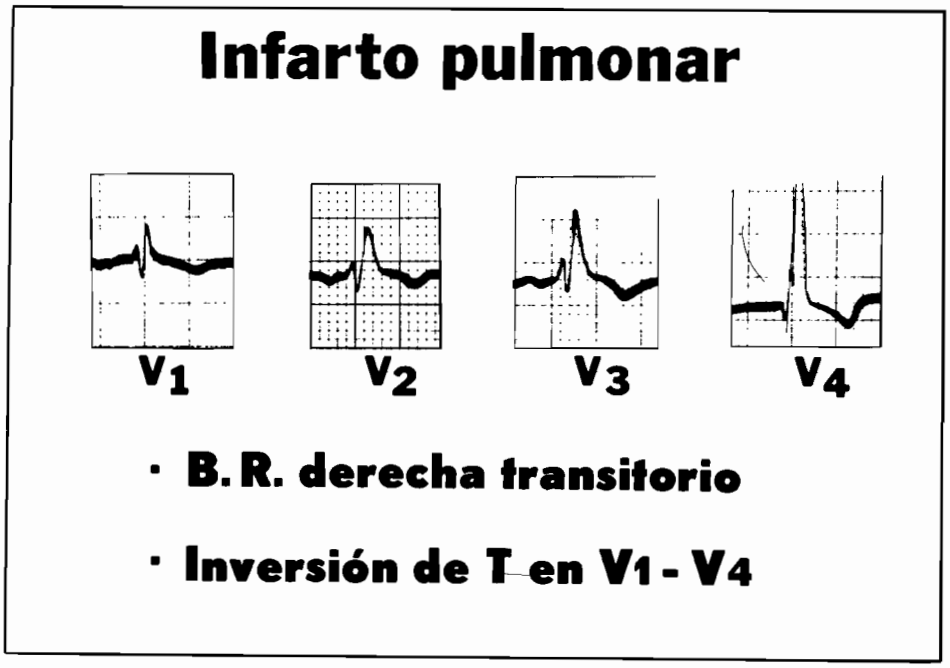

En caso de infarto pulmonar, suele encontrarse inversión de la onda T de V_1 a V_4. A menudo se produce bloqueo de rama derecha.

La inversión de la onda _____ en las derivaciones precordiales, en particular de V_1 a V_4, es un signo diagnóstico importante de infarto pulmonar.

T

El _____ pulmonar puede producir bloqueo de rama derecha. Este bloqueo suele ceder cuando el paciente mejora.

infarto

Podemos reconocer la presencia de bloqueo de rama derecha por la existencia de una imagen R–R′ en las derivaciones precordiales _____.

derechas

NOTA: En ocasiones el B. R. derecha puede ser "incompleto" (complejos QRS de anchura normal, pero con imagen R–R′).

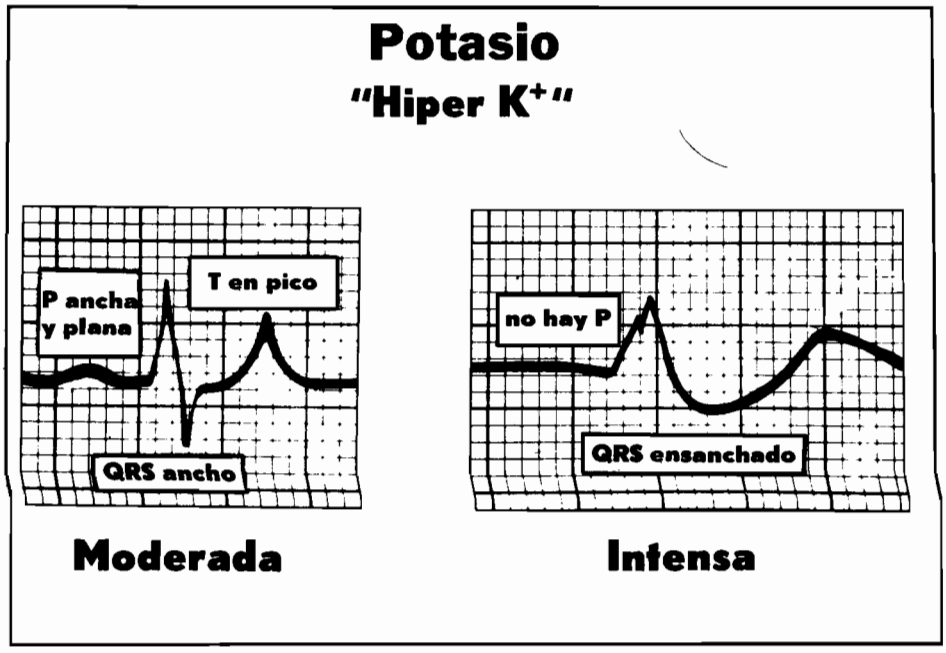

Al aumentar el potasio del suero, la onda P se aplana, el complejo QRS se ensancha, y la onda T forma un pico.

Cuando sube el potasio sérico, la onda T forma _____. un pico

La onda P se aplana al punto que es difícil encontrarla en la _____ grave. hiperpotasemia

Cuando sube el potasio del enfermo, la despolarización ventricular requiere más tiempo, por lo que el complejo QRS _____. se ensancha

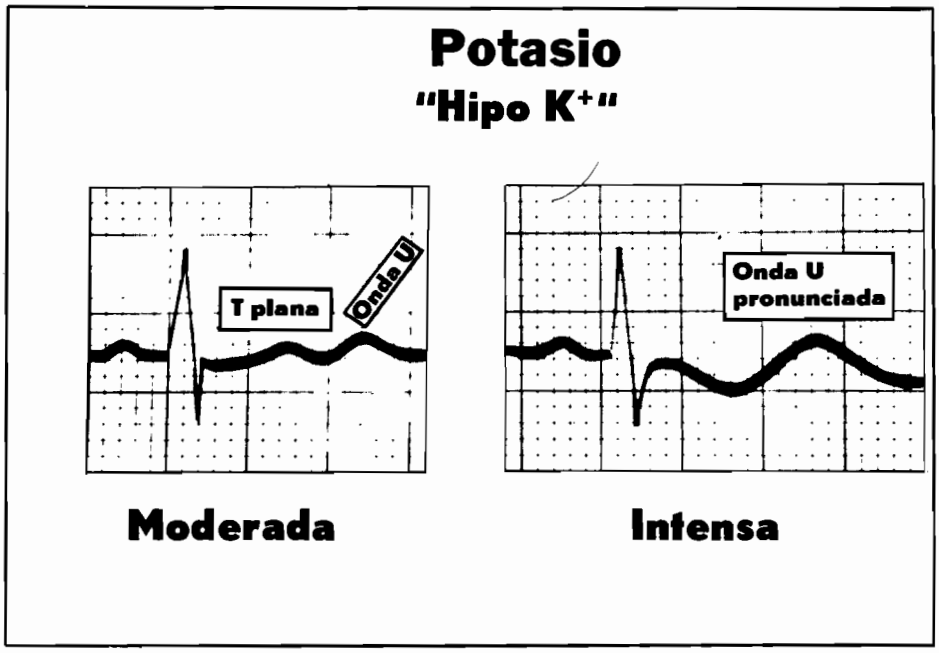

Cuando el potasio sérico es inferior al normal, la onda T se aplana (o se invierte), y aparece una onda U.

Con un potasio sérico bajo, la onda T se aplana al descender el _____. Al bajar la cifra de potasio, la onda T puede llegar a invertirse.

potasio

NOTA: Personalmente, me represento la onda T como una tienda en la cual hay iones potasio. Si los iones potasio descienden abajo de la normal, la onda T se aplana. Inversamente, un aumento de iones potasio significa un pico en la onda T.

En la hipopotasemia, se presenta una onda _____. Esta onda es tanto más notable cuanto más grave sea la pérdida de potasio.

U

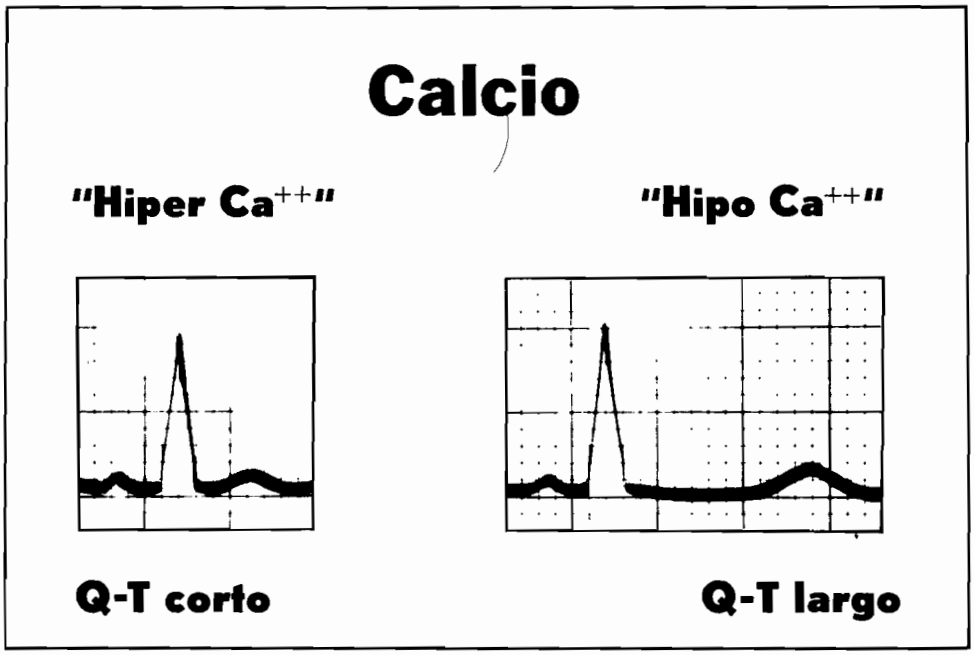

En la hipercalcemia el intervalo Q-T se acorta; en la hipocalcemia, se alarga.

La hipocalcemia suele _____ el intervalo Q-T. prolongar

NOTA: El intervalo Q-T se mide desde el principio de la onda Q hasta el *final* de la onda T.

El aumento de calcio del suero parece facilitar la repolarización ventricular temprana (después de la despolarización).
Esto significa un intervalo _____breve. Q-T

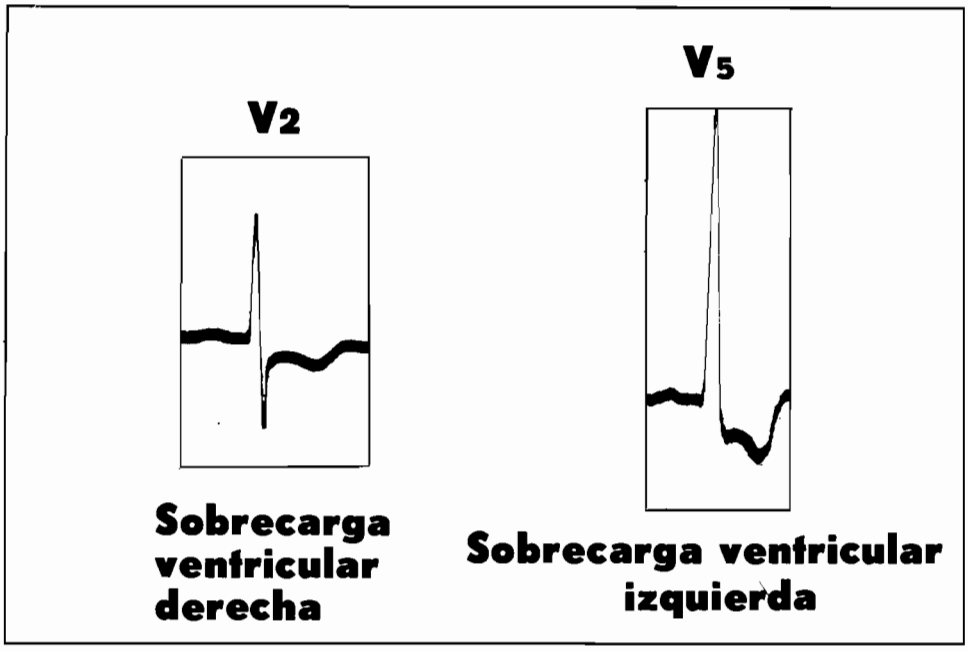

En caso de sobrecarga ventricular, el segmento ST se deprime y presenta ondulaciones.

La sobrecarga ventricular se caracteriza por depresión moderada del segmento _____. ST

NOTA: La sobrecarga se acompaña a menudo de hipertrofia ventricular, lo que es lógico, pues un ventrículo que lucha contra alguna resistencia (una válvula estenosada, una mayor resistencia vascular) se hipertrofia en un intento de compensación.

La _____ ventricular produce depresión del segmento ST, que generalmente se desvía hacia arriba o presenta ondulaciones en la parte media. sobrecarga

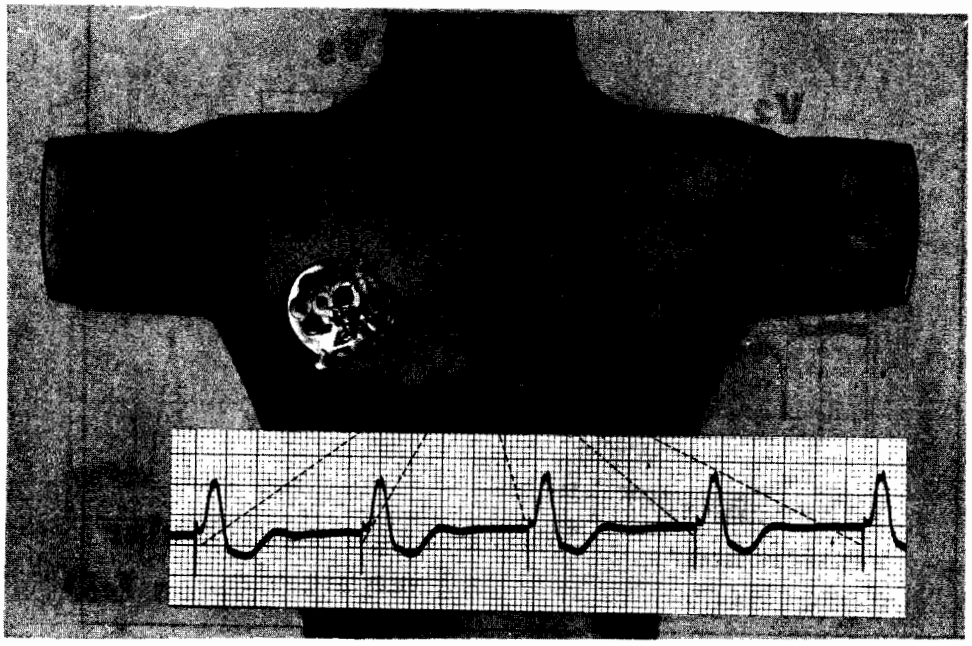

Un marcapaso artificial (de pilas) produce espigas eléctricas. Inmediatamente después de cada espiga es de esperarse una respuesta ventricular.

NOTA: Los marcapasos artificiales se colocan quirúrgicamente en pacientes con bloqueo AV de tercer grado. Con este bloqueo completo, la frecuencia ventricular es tan baja (30-40/min) que se necesita un marcapaso de pilas para que el corazón siga bombeando a frecuencias normales. La batería se implanta bajo la piel, y los alambres se hacen pasar a través del sistema venoso hasta el ventrículo derecho (colocación "transvenosa"); otras veces los electrodos se cosen al exterior de la pared ventricular ("colocación epicárdica").

Este marcapaso emite un impulso _____ en forma regular, lo que produce una pequeña espiga vertical en el EKG.

eléctrico

Cada impulso debe "capturar" (despolarizar) los ventrículos. Como esta despolarización ventricular artificial es "ectópica", cada respuesta tiene aspecto de _____

E. S. V.

Examinando el electrocardiograma puede determinarse el tipo de marcapaso y la localización de la punta (estimulante) de la sonda.

Los marcapasos epicárdicos están localizados en la superficie epicárdica del _____ izquierdo, de manera que se despolariza el ventrículo izquierdo. ventrículo

. . . esto produce un QRS con una imagen de bloqueo de _____ del haz derecho. rama

Los marcapasos epicárdicos producen un QRS con imagen de bloqueo de rama _____ del haz, y generalmente también una desviación del eje a la derecha. derecha

Marcapasos ventriculares derechos

(todas tienen un trazado QRS de bloqueo de rama izquierda del haz)

Si hay desviación del eje a la izquierda → el marcapaso está en el vértice del ventrículo derecho

Si el eje es normal → en la mitad de la porción de salida del ventrículo derecho

Si hay desviación del eje a la derecha → por debajo de válvulas pulmonares, en el ventrículo derecho

Los marcapasos ventriculares derechos constituyen el tipo más frecuente; la punta de la sonda se halla dentro de la cavidad del ventrículo derecho.

NOTA: La localización ideal para un marcapaso ventricular derecho (transvenoso) es tener la punta de la sonda en el vértice de la cavidad ventricular derecha. La deflexión QRS resultante es una imagen de bloqueo de rama izquierda del haz con desviación del eje a la izquierda.

Cuando un QRS de marcapaso muestra un _____ de bloqueo de rama izquierda del haz, con eje normal, la punta de la sonda se halla a mitad de la porción de salida del ventrículo derecho.

trazado

Pero si hay un QRS de marcapaso con imagen de bloqueo de rama izquierda y desviación del eje a la derecha, la punta _____ está por debajo de las válvulas pulmonares.

de la sonda

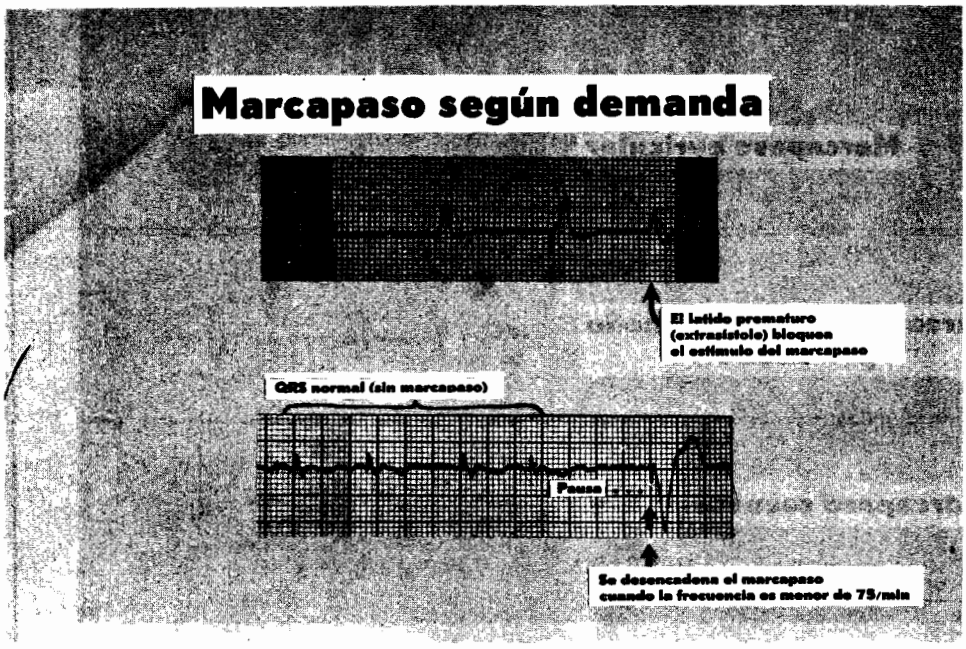

El marcapaso "según demanda" tiene un dispositivo sensible, un marcapaso estimulante, y un "cerebro" para establecer cuándo ha de estimularse y cuándo debe interrumpirse.

El marcapaso según demanda se desencadena por "demanda" cuando percibe una _____ de la frecuencia, por debajo de un nivel predeterminado.

disminución

. . . y cuando la frecuencia se normaliza el _____ según demanda percibe el ritmo normal y corta la estimulación, de manera que no establezca competencia con el ritmo normal.

marcapaso

El marcapaso _____ puede percibir una extrasístole ventricular, de manera que el estímulo siguiente del marcapaso empieza después de un intervalo similar al intervalo usual entre los latidos producidos por el marcapaso.

según demanda



Es bueno saber que existen otros tipos de marcapaso, aunque su uso no es frecuente.

En el marcapaso auricular, el marcapaso estimula las _____ aurículas y la conducción sigue normalmente durante el resto de cada ciclo.

Sin embargo, en el marcapaso desencadenado por la onda P, la unidad de marcapaso percibe la onda P y entonces desencadena un _____ (ventricular) poco después. estímulo (Esto es también lo que se llama marcapaso "auricular sincrónico".)

En el marcapaso AV secuencial, son estimulados ambos, aurículas y ventrículos. La primera espiga despolariza la aurícula, y después de un breve intervalo son estimulados los _____ por una punta de la sonda separada. ventrículos

Infarto subendocárdico

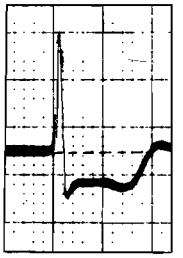

ST deprimido (plano)

El infarto subendocárdico produce una depresión plana (horizontal) del segmento ST.

El infarto subendocárdico (solía llamarse lesión subendocárdica) se identifica por una depresión del ST, en la cual el _____ ST permanece plano.

segmento

NOTA: El infarto subendocárdico solo afecta una zona pequeña del miocardio, inmediatamente debajo del revestimiento endocárdico. Los verdaderos infartos del miocardio suelen afectar todo el espesor de la pared ventricular (izquierda) en la zona lesionada. Aun cuando los infartos subendocárdicos puedan afectar solamente zonas pequeñas del miocardio, se les debe tratar como infartos miocárdicos verdaderos. Tenga mucho cuidado, pues muchos cardiólogos consideran el infarto subendocárdico como anunciador de infarto miocárdico inminente.

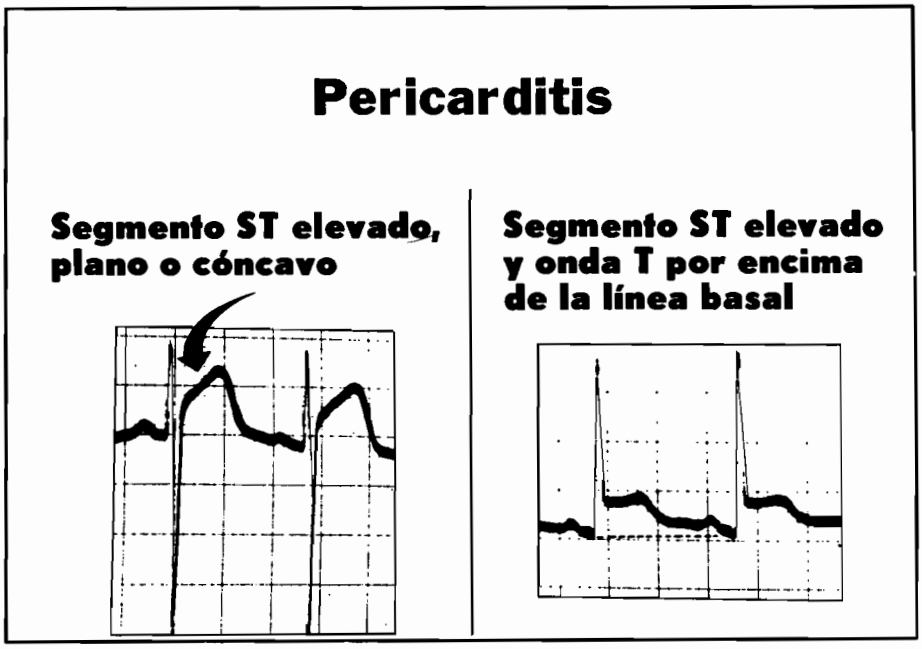

En la pericarditis, el segmento ST es alto, y suele ser plano o cóncavo. Toda la onda T puede encontrarse por encima de la línea basal.

La pericarditis puede _____ el segmento ST. elevar
Suele producir un segmento ST plano o cóncavo (hacia abajo).

La _____ parece elevar toda la onda T en relación pericarditis
con la línea basal; o sea, la línea basal baja progresivamente hacia la onda P del ciclo siguiente.

NOTA: Las características que se presentan en el trazo del lado izquierdo corresponden a una derivación en la cual el QRS es en general negativo (por ejemplo, una precordial derecha). La imagen de la derecha, en cambio, corresponde a una derivación donde el QRS es positivo (derivaciones I ó II).

La digital produce una curva progresiva hacia abajo del segmento ST, que llega a parecerse al bigote de Salvador Dalí.

La digital produce una deformación progresiva especial del segmento _____. ST

NOTA: Busque una derivación sin onda S demostrable para identificar esta imagen. La parte descendente de la onda R se hace progresivamente más gruesa al acercarse a la línea basal. La parte descendente de la onda R presenta una pendiente que disminuye en forma progresiva hasta llegar a la línea basal. Note que el segmento ST está ligeramente deprimido en su parte ascendente. Esta imagen puede encontrarse en el EKG de casi todos los pacientes bajo tratamiento digitálico.

Exceso de digital

- **Bloqueo SA**
- **T.P.A. con bloqueo**
- **Bloqueos A.V.**
- **Taquicardia con disociación A.V.**

El exceso de digital tiende a producir bloqueos A V de muchos tipos, y puede producir bloqueo S A.

Un exceso de digital retrasa la conducción del estímulo auricular al _____ A V. nodo

El _____ de digital puede producir varios tipos de bloqueo A V, y una taquicardia ligada a bloqueo A V. exceso

NOTA: Siempre debe recordar que el exceso de digital se agrava en caso de potasio sérico bajo.

Intoxicación por digital

- **E.S.V.**
- **Bigeminismo, trigeminismo, etc.**
- **Taquicardia ventricular**
- **Fibrilación ventricular**
- **Fibrilación auricular**

Una cantidad tóxica de digital estimula los focos ventriculares ectópicos, que pueden producir arritmias.

Una cantidad _____de digital puede producir focos ectópicos irritables, sobre todo en los ventrículos — tóxica

Los _____ventriculares ectópicos, que descargan con frecuencia o en forma repetida, como en una taquicardia, pueden ser causa de arritmias peligrosas. — focos

NOTA: Los medicamentos a base de digital han ayudado mucho al médico a tratar la insuficiencia cardiaca desde el siglo XIII. Sin embargo, son temibles, pues en cantidades tóxicas pueden producir arritmias peligrosas.

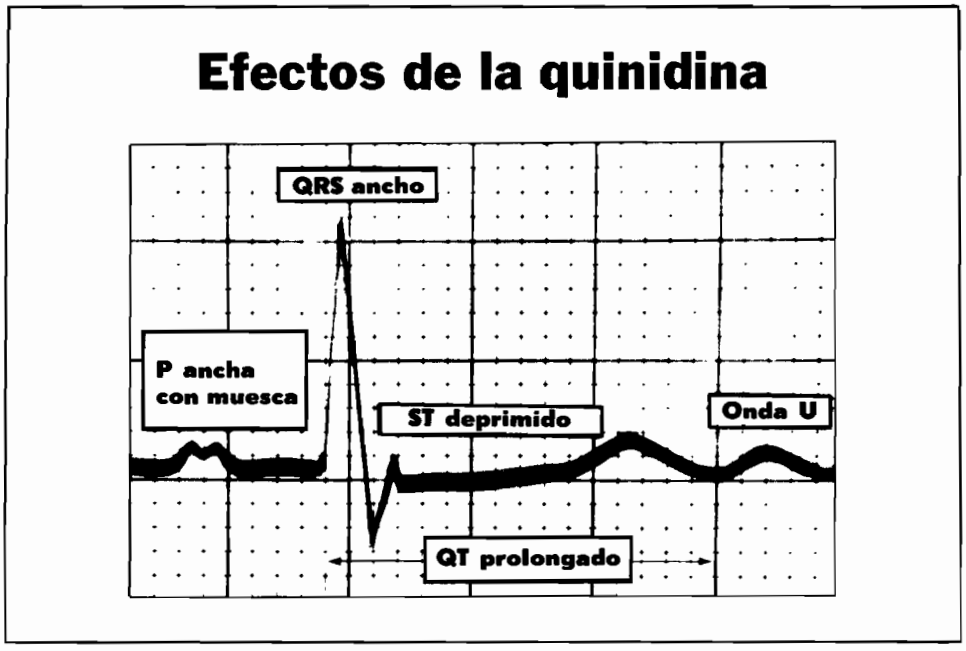

La quinidina produce muescas en una onda P ensanchada, y ensancha también el complejo QRS. Frecuentemente hay depresión del ST, Q-T prolongado y ondas U.

NOTA: La quinidina retrasa la conducción eléctrica por el miocardio. La mayor parte de los efectos de la quinidina que se manifiestan en el EKG se relacionan con una velocidad de despolarización y repolarización menor que la habitual.

La quinidina produce una onda _____ ancha y doble en el EKG; también ensancha el complejo QRS. P

La quinidina puede prolongar el intervalo _____ y deprime el segmento ST. Busque ondas U. Q-T

Imagen en montaña rusa

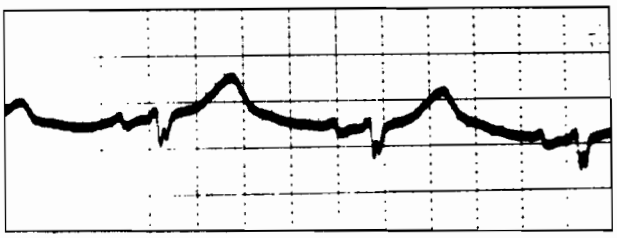

de la intoxicación por quinidina

La imagen en montañas rusas de la intoxicación por quinidina se debe a exageración de los efectos mencionados en la página anterior.

En el trazo presentado, la quinidina ha ensanchado el complejo _____. QRS

Aunque la onda P es bifásica en esta derivación, presentaba _____ en las derivaciones I y II. muescas

NOTA: Repase los trastornos diversos en la agenda que comienza en seguida.

Corte las hojas de esta agenda y llévelas consigo (esto es, si el libro es suyo).

ESQUEMA SERIADO DE INTERPRETACION RAPIDA DE LOS EKG

○ 1. **FRECUENCIA:** "300, 150, 100 . . . 75, 60, 50"
   a. Para las bradicardias frecuencia = ciclos/intervalo de 6 seg X 10

○ 2. **RITMO:** Busque rápidamente en todo el trazo ondas anormales, pausas o irregularidades.
   a. ¿Hay P antes de cada QRS?
   b. ¿Hay QRS después de cada P?
   c. ¿Cuánto mide el intervalo PR?
   d. ¿Qué anchura tiene el QRS?

○ 3. **EJE:** QRS arriba o abajo de la línea basal en las derivaciones:
   a. I, AVF: eje normal o desviaciones a la D o a la I.
   b. I, AVF y V_2: localización "en 3-D"

○ 4. **HIPERTROFIA:** Estudie —
   en V_1 { la onda P (hipertrofia auricular)
   en V_1 { la onda R (hipertrofia ventricular D.)
   en V_1 { la onda S (hipertrofia ventricular I.)
   . . . + onda R en V_5 (H. V. I.)

○ 5. **INFARTO:** Busque en todas las derivaciones:
   a. Ondas Q
   b. Ondas T invertidas
   c. Segmentos ST elevados

Método rápido de Dubin para leer EKG

1. Frecuencia

A. Recuerde:

B. Frecuencias bajas:
ciclos/intervalo de 6 seg X 10 = frecuencia

C. Siempre tenga presente la posibilidad de frecuencias auricular (ondas P) y ventricular (QRS) distintas.

D. Ritmo normal
frecuencia mayor de 100/min = taquicardia sinusal
frecuencia menor de 60/min = bradicardia sinusal

E. Frecuencias propias (marcapasos ectópicos)

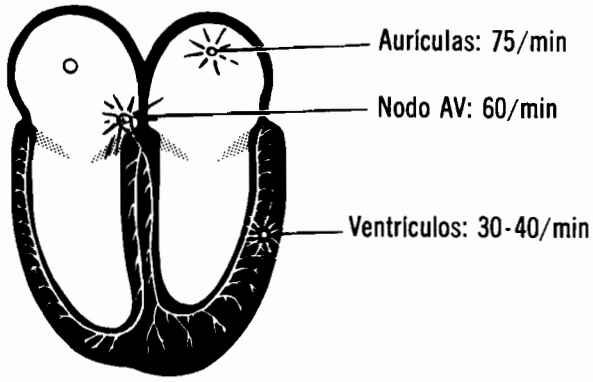

*En estados patológicos o situaciones de urgencia, un foco ectópico en aurícula, nodo AV o ventrículo puede iniciar una taquicardia de 150 a 250 por minuto.

2. Ritmo

(Medir siempre intervalo P-R
Medir siempre complejo QRS)

A. Ritmo variable

Arritmia sinusal

Ritmo irregular. Ondas P idénticas. Puede indicar enfermedad coronaria.

Marcapaso migratorio

Ritmo irregular. Las ondas P cambian de forma con la situación del marcapaso.

Fibrilación auricular

Ritmo irregular. No se reconocen ondas P, pero muchas espigas auriculares ectópicas.

B. Extrasístoles y fallas

Extrasístoles:

E. S. Auricular - Un foco ectópico auricular produce una P prematura; QRS siguiente normal.

E. S. Nodal - Un foco ectópico en nodo AV produce un QRS prematuro, sin P antes.

C. Ritmos rápidos

Taquicardias paroxísticas (bruscas):

- *Auricular* - Sucesión de ondas normales con frecuencia de 150-250; quizá sin onda P.

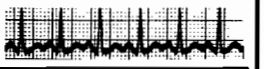

- *Nodal* - Nace en nodo AV (no hay ondas P); frecuencia 150-250.



- *Ventricular* - Como sucesión rápida de E.S.V.; en general, frecuencia 150-250.

Aleteo auricular - Serie continua rápida de ondas P idénticas

Aleteo ventricular - Ondas difásicas regulares, como sinusoide.

Fibrilación auricular - Espigas auriculares ectópicas múltiples (línea basal en sierra).

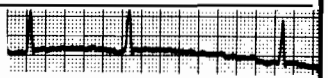

Fibrilación ventricular - Actividad eléctrica totalmente errática, rápidamente mortal.

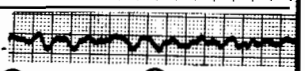

E. S. Ventricular ("E. S. V.") - Complejo prematuro grande, ancho, de tipo QRS, seguido de pausa compensadora.

Latidos de escape: se producen después de una pausa de más de un ciclo completo.

Escape auricular - parece E. S. auricular, pero sigue a la pausa.

Escape nodal - parece E. S. nodal, pero sigue a la pausa.

Escape ventricular - parece E. S. V., pero sigue a la pausa.

Paro sinusal

Pausa en un ritmo normal; el ritmo reaparece "fuera de fase".

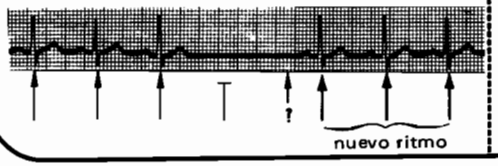

D. *Bloqueos

Bloqueo SA - Faltan uno o varios ciclos completos; reaparecen "en fase".

Bloqueo AV

(P-R = más de 1 cuadrado grande)

1er. grado - P-R dura más de 0.2 seg (más de 1 cuadrado grande)

2o. grado - 2/1, 3/1, 4/1, etc.; o Wenckebach (P-R aumenta progresivamente hasta que falta una respuesta QRS).

3er. grado - Bloqueo AV "completo" con frecuencia auricular y ventricular independientes; la frecuencia ventricular suele ser 20-40.

Bloqueo de rama

(ancho del QRS: 3 cuadrados pequeños o más)

B. R. derecha

RR' en V_1 ó V_2

S ancha en V_5-V_6

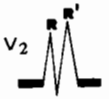

B. R. izquierda

RR' en V_5 ó V_6

S ancha en V_1-V_2

Cuidado: en caso de B.R. izquierda, es difícil reconocer un infarto.

En presencia de bloqueo de rama, ya no son válidos los criterios de hipertrofia ventricular.

3. Eje

Busque primero en derivación I

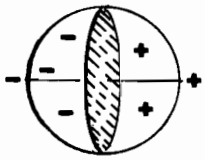

Derivación I

. . . Si el QRS es positivo (principalmente arriba de la línea basal), el vector apunta hacia el lado positivo (a la izquierda del paciente).

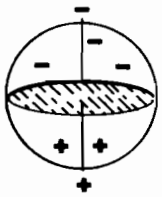

Derivación AVF

Luego estudie la derivación AVF. Si el QRS es principalmente positivo, el vector apunta hacia abajo (mitad positiva de la esfera).

Desviación extrema del eje a la derecha: QRS negativo en I y AVF.

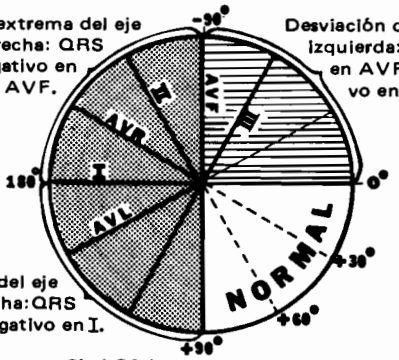

Desviación del eje a la izquierda: QRS negativo en AVF, pero positivo en I

Desviación del eje a la derecha: QRS negativo en I.

Si el QRS es positivo en I y AVF, el vector se encuentra dentro de límites normales (entre 0° y $+90^{\circ}$).

Si el QRS es negativo en V_2, el vector apunta hacia atrás.

4. Hipertrofia

1. Hipertrofia auricular: ondas P de más de 3 cuadrados pequeños de anchura (> 0.12 seg de duración).

V_1

A. Hipertrofia auricular derecha

. . . onda P grande difásica con componente inicial alto.

B. Hipertrofia auricular izquierda

. . . onda P difásica grande con componente final ancho.

2. Hipertrofia ventricular

A. Hipertrofia ventricular derecha

. Onda R mayor que la onda S en V_1
. Onda R que disminuye progresivamente de V_1 a V_6
. Persistencia de la onda S en V_5 y V_6.
. QRS ancho

B. Hipertrofia ventricular izquierda

. La suma: onda S en V_1 + onda R en V_5 es superior a 35 mm
. Desviación del eje a la izquierda
. QRS ancho
. Descenso progresivo de la onda T y vuelta rápida a la línea basal (inversión)

5. Infarto.

1. Lesión = segmento ST elevado

elevación

. Significa fenómeno agudo; con el tiempo ST vuelve a la línea basal.

. Si la onda T también está por encima de la linea basal, piense en pericarditis.

. El sitio de la lesión se puede establecer como el de un infarto.

. Si hay depresión del ST: digital o infarto subendocárdico o prueba de Master positiva.

2. Infarto = onda Q

Q

. Pueden ser normales las ondas Q pequeñas en V_5 y V_6.

. Una Q normal debe tener más de un cuadrado pequeño de anchura (0.04 seg).

. También es anormal que la profundidad de la onda Q sea superior a 1/3 de la altura del QRS en la derivación III.

3. Isquemia = onda T invertida.

T

. La onda T invertida es simétrica.

. Las ondas T suelen ser hacia arriba en las derivaciones I, II, y V_2 a V_6; busque en estas derivaciones la inversión de la onda T.

Localización de un infarto

(ventrículo izquierdo)

Anterior
Q en V_1, V_2, V_3 ó V_4

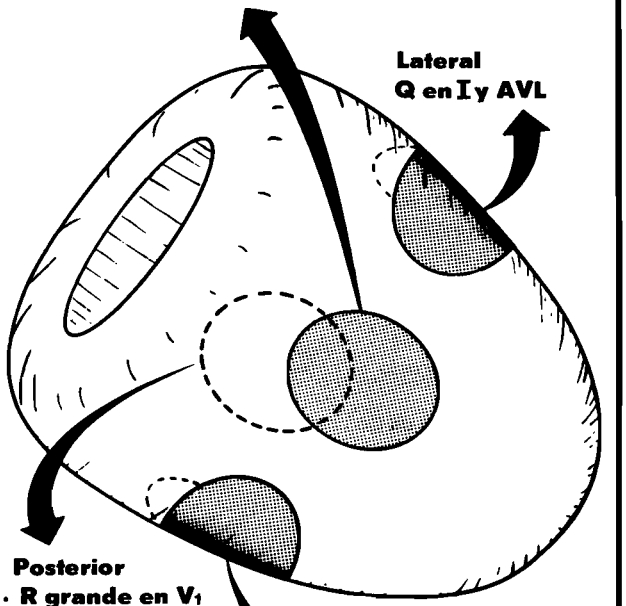

Lateral
Q en I y AVL

Posterior
- **R grande en V_1**
- **Onda Q diagnóstica en V_6**
- **Prueba del espejo**

Inferior
Onda Q en II, III y AVF

Alteraciones diversas

1. Efectos pulmonares

A. Enfisema: voltaje pequeño en todas las derivaciones

B. Infarto pulmonar

. "S_1Q_3" - S ancha en I, Q grande en III.

. Onda T invertida de V_1 a V_4.

. ST deprimido en II

. Muchas veces B.R. derecha transitorio

2. Electrólitos

A. Aumento de K^+

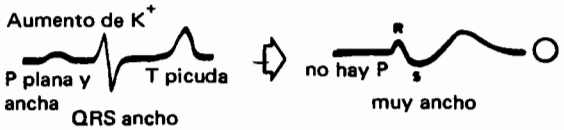

B. Disminución de K^+

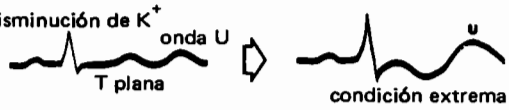

C. Aumento de Ca^{++}

Q-T acortado

D. Disminución de Ca^{++}

Q-T prolongado

3. Imágenes especiales

A. Sobrecarga

Ventricular izquierda: derivación V_5

Ventricular derecha: derivación V_2



B. Marcapaso artificial

Espiga del marcapaso

Alteraciones diversas (continuación)

Pericarditis

Lesión subendocárdica

4. Efecto de fármacos

A. Digital (puede producir depresión del ST)

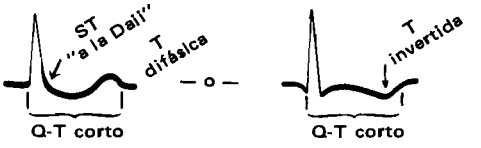

Exceso de digital:

T.P.A. con bloqueo SA o bloqueo AV

Taquicardia nodal con disociación A-V

Intoxicación digitálica

E.S.V., bigeminismo

Taquicardia ventricular

Fibrilación auricular o ventricular

B. Quinidina

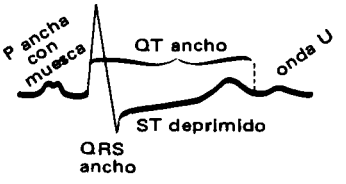

Imagen en montaña rusa

de la intoxicación por quinidina