SISTEMA RESPIRATORIO

Los órganos respiratorios sirven para el transporte del oxígeno a la sangre y por medio de ella a los tejidos, así como para la expulsión al aire atmosférico del ácido carbónico.

En los animales acuáticos, los órganos respiratorios son las branquias, que representan dispositivos especiales del intestino primitivo. A los lados del mismo se forman hendiduras (hendiduras branquiales), en cuyos bordes se encuentran folículos con una cantidad considerable de hemocapilares. El agua que fluye entre las hendiduras baña las branquias, gracias a lo cual el oxígeno es absorbido directamente a la sangre, y el ácido carbónico es eliminado hacia el agua. Con el paso de los animales a la vida terrestre los órganos respiratorios de tipo acuático, las branquias, son sustituidas por órganos respiratorios de tipo aéreo, los pulmones, adaptados para la respiración en medio aéreo. Esa sustitución transcurre paulatinamente. Así, los anfibios, en estado de larva, respiran por branquias, y en estado adulto, por pulmones. En los animales terrestres, a partir de los reptiles, las branquias pierden su importancia formando parte de la estructura de otros órganos, y la función respiratoria es realizada exclusivamente por los pulmones que se originaron,

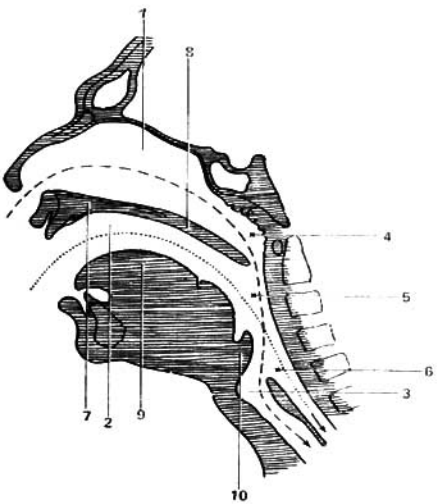

Fig. 235. Cruce de las vías respiratoria y digestiva.

1 — cavidad nasal;
2 — cavidad bucal;
3 — cavidad laríngea;
4 — porción nasal de la laringe;
5 — porción oral de la faringe;
6 — porción laríngea de la faringe;
7 — paladar óseo;
8 — paladar blando;
9 — lengua;
10 — epiglotis.

al igual que las branquias, del intestino primitivo*. En los mamíferos, los órganos respiratorios se desarrollan de la pared ventral del intestino anterior, con el que guardan relación durante toda la vida. Eso explica el cruzamiento de las vías respiratoria y digestiva a la altura de la faringe, mantenido en el hombre (fig. 235) como fue ya descrito en la pág. 40. Para la realización del acto respiratorio es indispensable un dispositivo que asegure el movimiento de una columna de aire fresco por la superficie respiratoria, es decir, la circulación del aire. Debido a eso, además de los pulmones, existen las vías respiratorias, a saber: cavidad nasal y faringe (vías respiratorias altas), luego la laringe, la tráquea y los bronquios (vías respiratorias bajas). La particularidad de estas vías es la formación de paredes de tejidos no flexibles (óseo y cartilaginoso), gracias a lo cual no se deprimen y el aire puede circular libremente en ambas direcciones, en la espiración e inspiración, a pesar del cambio brusco de presión de negativa a positiva.

El aire inspirado llega a la laringe a través de la cavidad nasal (o bucal) y de la faringe. La estructura de la cavidad bucal y de la faringe fue ya descrita al estudiar el sistema digestivo y el armazón óseo de la cavidad nasal en el capítulo de osteología.

A continuación describiremos el primer segmento de las vías respiratorias, la cavidad nasal.

CAVIDAD NASAL

El aire inspirado antes de ponerse en contacto con el delicado tejido de los pulmones debe ser purificado de partículas de polvo, calentado y humedecido. Esto se consigue en la cavidad **nasal** (*cavitas nasi*); aparte de la cavidad nasal se distingue la nariz externa, compuesta en parte de un esqueleto óseo, y en parte cartilaginoso. Como ya se indicó en el capítulo de osteología, la cavidad nasal está dividida por un tabique, **el septo nasal** (por detrás óseo, y por delante cartilaginoso), en dos mitades simétricas, que por delante comunican con el aire atmosférico a través de las nares (ventanas de la nariz), y por detrás, con la faringe, a través de las coanas. Las paredes de la cavidad, junto con el septo y las conchas, están tapizadas por la mucosa que, en la región de las nares, se continúa con la piel, y por detrás, con la mucosa faríngea.

La mucosa de la nariz contiene *una serie de dispositivos* para la elaboración del aire inspirado. En primer lugar, está cubierta de un epitelio vibrátil cuyos cilios constituyen un verdadero tapiz en el que se sedimenta el polvo. Gracias a la vibración de los cilios en dirección a las coanas, el polvo sedimentado es expulsado al exterior. En segundo lugar, la membrana contiene glándulas mucosas (glándulas nasales), cuya secreción envuelve las partículas de polvo facilitando su expulsión y humedecimiento del aire. En tercer lugar, el tejido submucoso es muy rico en capilares venosos, los cuales en la concha inferior y en el borde inferior de la concha media constituyen plexos muy densos, semejantes a los cuerpos cavernosos, que pueden ponerse turgentes en diversas condiciones; su lesión provoca hemorragias nasales. Esas

* Filogenéticamente, los pulmones se originaron de la vejiga natatoria de los peces que, en los ganoideos y dipneos, es un órgano par que comunica con el esófago por su lado ventral, asemejándose a los pulmones.

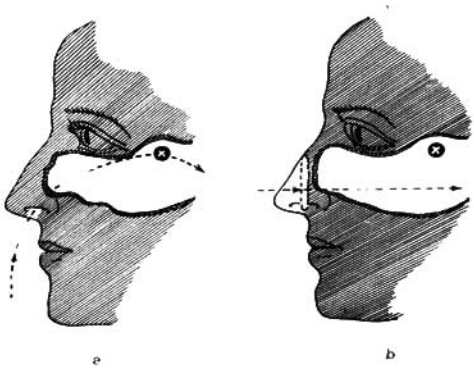

Fig. 236. Función de las nares.

a — las nares dirigidas hacia abajo desvían la corriente aérea hacia el campo olfatorio (indicado con una cruz); *b* — en los procesos destructivos de las nares, la corriente aérea inspirada se dirige a través del meato nasal inferior sin ponerse en contacto con el campo olfatorio y, a consecuencia de ello, el hombre no percibe los olores.

formaciones tienen por misión el calentamiento y la regulación de la columna de aire que pasa a través de la nariz.

Los dispositivos de la mucosa descritos, destinados a la elaboración mecánica del aire, se encuentran a nivel de las conchas medias e inferiores y en los meatos nasales. Por eso, este segmento de la cavidad nasal se denomina **región respiratoria** (*regio respiratoria*). En la parte superior de la cavidad nasal, a nivel de la concha superior, existe un dispositivo para el control del aire inspirado, en forma de órgano del olfato, y por eso esta parte interna de la nariz se denomina **región olfatoria** (*regio olfactoria*). En ella se encuentran las terminaciones nerviosas periféricas del nervio olfatorio, las células olfatorias, que constituyen el receptor del analizador olfatorio (véase t. III). En los casos en que las nares están destruidas por cualquier proceso patológico y la columna de aire inspirado es dirigida a través del meato inferior, es decir, sin ponerse en contacto con la región olfatoria, el individuo no percibe los olores (fig. 236). Como dispositivos auxiliares para la ventilación del aire sirven las cavidades complementarias de la nariz, los senos paranasales, tapizados también por una mucosa que es continuación directa de la mucosa nasal. Esos senos paranasales, descritos ya en «Osteología», son: 1) **el seno maxilar** (*sinus maxillaris*), cuyo amplio orificio en el cráneo está cerrado casi totalmente en el vivo por la mucosa, que deja solamente una pequeña hendidura; 2) **el seno frontal** (*sinus frontalis*); 3) **las células etmoidales** (*cellulae ethmoidales*), cuyo conjunto constituye **el seno etmoidal** (*sinus ethmoidalis*), y 4) **el seno esfenoidal** (*sinus sphenoidalis*).

En la exploración de la cavidad nasal en **el vivo** (rinoscopia), la mucosa (pituitaria) tiene un tinte rosado. Se ven las conchas nasales, los meatos, las células etmoidales y los orificios de los senos, frontal y maxilar. La existencia

de las conchas y las cavidades complementarias de la nariz aumenta la superficie de la *mucosa nasal, cuyo contacto favorece la elaboración del aire* inspirado. La circulación libre del aire, indispensable para la respiración está asegurada por la inflexibilidad de las paredes de la cavidad nasal, compuestas por huesos (véase «Osteología») y completadas por cartílagos.

Los **cartílagos de la nariz** son remanentes de la cápsula nasal cartilaginosa y tienen una estructura hialina. **El cartílago impar del septo nasal** (*cartilago septi nasi*) entra en la constitución de la parte anterior del septo nasal, aplicándose por su borde posterior al vómer y por el superior a la lámina perpendicular del etmoides. Los demás cartílagos son pares. **El cartílago nasal lateral** (*cartilago nasi lateralis*), está situado en forma de laminilla triangular en la parte media de la cara lateral de la nariz, constituyendo el armazón del dorso nasal. **Los cartílagos mayor y menor de las alas de la nariz** (*cartilago alaris major et minor*) forman el armazón de las mismas, comprendidas las nares y la parte movible del septo nasal. Los huesos y cartílagos de la nariz, cubiertos por la piel, constituyen **la nariz externa** (*nasus externus*). En ésta se distinguen **la raíz** (*radix nasi*), situada hacia arriba; **el ápice** o punta (*apex nasi*), dirigido hacia abajo, y dos caras laterales que uniéndose por la línea media constituyen **el dorso de la nariz** (*dorsum nasi*), dirigido hacia adelante. Las partes inferiores de las caras laterales, delimitadas por surcos, forman **las alas de la nariz** (*alae nasi*), que por sus bordes inferiores limitan las nares, que sirven para el paso del aire a la cavidad nasal. Las nares del hombre están dirigidas hacia abajo y no hacia delante, diferenciándose así de las de todos los animales, incluidos los primates. Gracias a eso, la columna de aire inspirado no se dirige directamente hacia atrás, como en los monos, sino hacia arriba, hacia la región olfatoria, siguiendo una larga trayectoria arqueada en dirección a la porción nasal de la faringe (rinofaringe), que facilita la elaboración del aire. El aire espirado va en línea directa, por el meato nasal inferior. En conjunto, la nariz exterior saliente, es una particularidad específica del hombre, ya que falta incluso en los monos antropoides; es probable que ese rasgo esté relacionado con la posición vertical del cuerpo humano, y con las transformaciones sufridas por su cráneo facial como consecuencias, por una parte, de la debilitación de la función masticadora, y por la otra, por el desarrollo del lenguaje articulado.

La arteria principal que nutre las paredes de la cavidad nasal es la a. esfenopalatina, ramo de la maxilar interna. En la parte anterior de la cavidad se ramifican las aa. etmoidales anterior y posterior (ramos de la a. oftálmica). *Las venas* de la nariz externa afluyen en la v. facial y en la v. oftálmica. *La sangre venosa* de la mucosa de la cavidad nasal confluye en la v. esfenopalatina que, a través del orificio homónimo, se vierte en el plexo pterigoideo. *Los vasos linfáticos* de la nariz externa y de las nares llevan la linfa a los linfonodos submandibulares, maxilares y submentales. *La inervación*, tanto de la nariz externa como de la cavidad nasal, está incluida en la región de las ramificaciones de los I y II ramos del trigémino. La mucosa de la zona anterior de la cavidad nasal *está inervada* por el *n. etmoidal anterior (ramo del n. nasociliar*, procedente del I ramo del trigémino); el resto de la mucosa, las conchas y el septo nasal reciben su inervación del ganglio pterigopalatino, correspondiente al II ramo del trigémino (nn. nasales posteriores) y del n. nasopalatino.

Desde la *cavidad nasal*, el *aire llega a la porción nasal de la faringe* atravesando las coanas, sigue por la porción oral de la faringe (orofaringe) y penetra en la laringe. La respiración es también posible a través de la cavidad bucal; sin embargo, la ausencia en esta última de dispositivos para la regula-

ción y elaboración del aire, condiciona, en los que respiran por la boca, una mayor frecuencia de afecciones patológicas. (En algunos animales, por ejemplo, en el conejo, la respiración obligada a través de la boca, por taponamiento con algodón de las nares, acarrea su muerte debida a infecciones.) Por eso es indispensable esforzarse en respirar por la nariz.

LARINGE

La laringe (*larynx*) (figs. 237, 238) está situada a nivel de las IV, V y VI vértebras cervicales, inmediatamente por debajo del hueso hioideo, en la parte anterior del cuello, donde forma una prominencia que se destaca claramente por debajo de los tegumentos. Por detrás de la laringe se encuentra la faringe, con la que se comunica directamente a través del orificio de entrada en la laringe, **el adito de la laringe** (*aditus laryngis*). Por los lados de la laringe se extienden vasos sanguíneos importantes del cuello, y por delante está cubierta por los músculos infrahioideos (mm. esternohioideo, esternotiroideo y omohioideo), por la fascia cervical y las porciones superiores de los lóbulos laterales del tiroides. Por debajo la laringe se continúa con la tráquea.

La laringe humana es un instrumento musical sorprendente, que representa la combinación de dos instrumentos: uno de viento y otro de cuerda. El aire espirado a través de la laringe provoca la vibración de los pliegues vocales (cuerdas vocales), extendidos como las cuerdas de un violín y en cuyo resultado se originan los sonidos. A diferencia de los instrumentos musicales, en la laringe varían tanto el grado de tensión de los pliegues, como las dimen-

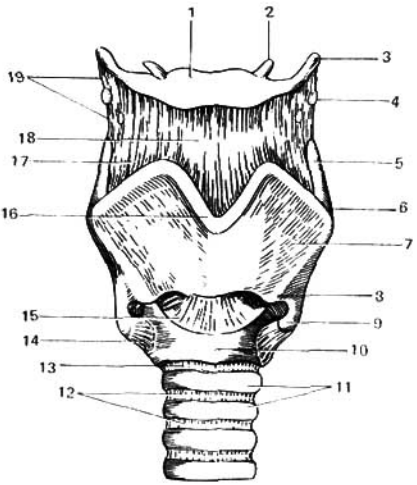

Fig. 237. Ligamentos y articulaciones de la laringe; vista anterior (según R. Sinélnikov).

1 — hueso hioideo (cuerpo);
2 — cuerno menor;
3 — cuerno mayor;
4 — cartílago tiroideo;
5 — cuerno superior del cartílago tiroideo;
6 — tubérculo tiroideo superior;
7 — cartílago tiroideo (lámina izquierda);
8 — tubérculo tiroideo inferior;
9 — cuerno inferior del cartílago tiroideo;
10 — cartílago cricoideo (arco);
11 — cartílagos traqueales;
12 — ligamentos anulares (traqueales);
13 — ligamento cricotraqueal;
14 — ligamento ceratocricoideo anterior;
15 — ligamento cricotiroideo;
16 — incisura tiroidea superior;
17 — membrana tiroidea;
18 — ligamento tiroideo mediano;
19 — ligamento tiroideo.

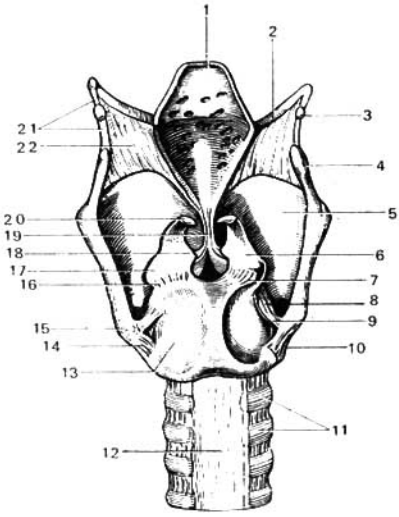

Fig. 238. Ligamentos y articulaciones de la laringe; vista posterior (según R. Sinélnikov).

1 — epiglotis;
2 — cuerno mayor del hueso hioideo;
3 — cartílago cricoideo;
4 — cuerno superior del cartílago tiroideo;
5 — cartílago tiroideo (lámina derecha);
6 — cartílago aritenoideo;
7 — lig. cricoaritenoideo posterior;
8 — lig. ceratocricoideo posterior;
9 — art. cricotiroidea;
10 — lig. ceratocricoideo lateral;
11 — cartílagos traqueales;
12 — pared membranosa de la tráquea;
13 — cartílago cricoideo (lámina);
14 — art. cricoidea;
15 — cuerno inferior del cartílago tiroideo;
16 — art. cricoaritenoidea;
17 — proceso muscular del cartílago aritenoideo;
18 — proceso vocal del cartílago aritenoideo;
19 — lig. tiroepiglótico;
20 — cartílago corniculado;
21 — lig. tirohioideo;
22 — membrana tirohioidea.

siones y la forma de la cavidad por donde circula el aire, que se consigue por la contracción de los músculos de la cavidad bucal, de la lengua, la faringe y de la propia laringe, dirigidos por el sistema nervioso. Esto último distingue al hombre de los antropoides, incapaces de regular la columna de aire espirado, lo que es indispensable para el canto y el lenguaje.

Tan sólo el mono gibón es capaz de emitir con su voz, en cierta medida, algunos sonidos musicales («gama del gibón»). Además, en los monos están muy desarrollados los «sacos vocales» extendidos subcutáneamente y que sirven de cajas de resonancia. En el hombre estas formaciones son rudimentarias (ventrículos laríngeos). Fueron precisos miles de años para que, por vía de modulaciones intensificadas gradualmente, la laringe no desarrollada de los monos se transformara en la laringe humana y «los órganos de la boca aprendieran gradualmente a pronunciar, uno tras otro, los sonidos articulados» (**C. Marx y F. Engels.** Obras, 2ª ed., t. 20).

Siendo en cierto modo un instrumento musical, la laringe está estructurada por el principio del aparato de la locomoción, y por eso en ella puede distinguirse un esqueleto en forma de cartílagos, sus uniones, en forma de ligamentos y articulaciones, y los músculos que ponen en movimiento los cartílagos, en cuya consecuencia varían las dimensiones de la hendidura glótica y el grado de tensión de los pliegues vocales.

CARTÍLAGOS DE LA LARINGE

Cartílago cricoideo (*cartilago cricoidea*) (figs. 237, 238, 239). Es hialino, tiene forma de anillo de sello; está compuesto por **una lámina** ancha, situada por detrás, y **el arco**, situado por delante y a los lados. En su borde superior y en las partes laterales de su cara externa existen carillas articulares para su unión con los cartílagos aritenoideos y su articulación con el cartílago tiroideo.

Cartílago tiroideo (*cartilago thyreoidea*). Es hialino, el más grande de la laringe; está compuesto de dos láminas que se unen por delante formando ángulo. En los niños y las mujeres estas láminas tienen una línea de unión redondeada, sin presentar el saliente anguloso típico del hombre adulto (manzana de Adán). Su borde superior presenta una escotadura en la línea media, **la incisura tiroidea superior** (*incisura thyreoidea superior*). El borde posterior, engrosado, de cada lámina se continúa en **el cuerno superior** (*cornu superius*), grande; y en **el cuerno inferior** (*cornu inferius*), más corto; este último presenta, en la parte posterior de su ápice, una carilla para la articulación con el cartílago cricoideo. En la cara externa de cada lámina se observa una línea oblicua que se extiende desde la parte posterior del borde superior del cartílago, oblicuamente hacia abajo y medialmente (la línea oblicua es el lugar de inserción de los mm. esternotiroideo y tirohioideo).

Cartílagos aritenoides (*cartilagines arythenoideae*). Están en relación directa con los pliegues vocales y los músculos. Tienen la forma de una pirámide y asientan por sus **bases** en el borde superior del cartílago cricoideo con sus **vértices (ápices)** dirigidos hacia arriba. De las tres caras del cartílago,

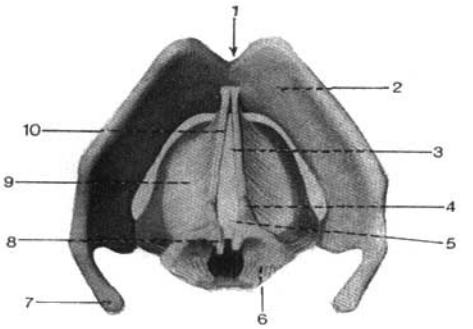

Fig. 239. Cono elástico y pliegues vocales; vista superior.

1 — incisura tiroidea superior;
2 — cartílago tiroideo;
3 — hendidura glótica (porción intermembranosa);
4 — proceso vocal;
5 — hendidura glótica (porción intercartilaginosa);
6 — ligamentos cricoaritenoideos posteriores;
7 — cuerno superior del cartílago tiroideo;
8 — cartílago corniculado;
9 — cono elástico;
10 — ligamento vocal.

la dorsal es cóncava; en ella se sitúa el m. aritenoideo transverso. La cara medial está cubierta por la mucosa de la laringe. La cara anterolateral es la más amplia. En la base se tienen dos procesos: 1) el anterior (de cartílago elástico) es el lugar de inserción del pliegue vocal, y por eso se denomina **proceso vocal** (*processus vocalis*); 2) el lateral (de cartílago hialino), **proceso muscular** (*processus muscularis*), sirve para la inserción de los músculos.

Cartílagos corniculados (*cartilagines corniculatae*). Están situados en los ápices de los cartílagos aritenoideos, en el espesor del **pliegue aritenoepiglótico** (*plica aryepyglottica*).

Cartílagos cuneiformes (*cartilagines cuneiformes*). Están situados inmediatamente por delante de los corniculados, también en el espesor del pliegue aritenoepiglótico; a veces faltan.

Epiglotis (*epiglottis*). Es una lámina de tejido cartilaginoso elástico en forma de hoja, insertada por su extremidad inferior en el ángulo entrante del tiroides, delante del adito de la laringe e inmediatamente por detrás de la base de la lengua. Por abajo se estrecha formando **el pecíolo** (tallo) **de la epiglotis** (*petiolus epiglottidis*). Su extremo opuesto, ancho, está dirigido hacia arriba. Su cara dorsal, convexo-cóncava, dirigida hacia la laringe, está cubierta en toda su extensión por una mucosa; la zona convexa, inferior, de esa cara hace saliente hacia atrás en la cavidad de la laringe, denominándose **tubérculo epiglótico** (*tuberculum epiglotticum*). La cara anterior o ventral, dirigida hacia la lengua, está libre de inserciones ligamentosas tan sólo en su parte superior.

LIGAMENTOS Y ARTICULACIONES DE LA LARINGE

La laringe (figs. 237, 238) se encuentra como suspendida del hueso hioideo por medio de **la membrana tirohioidea** extendida entre el hioides y el borde superior del cartílago tiroideo. Esta membrana está reforzada por un ligamento impar, **el ligamento tirohioideo mediano** (*lig. thyreohyoideum medianum*) y por los ligamentos laterales pares, **ligg. tirohioideos** (*ligg. thyreohyoidea*), extendidos entre los extremos de los cuernos mayores del hioides y los cuernos superiores del cartílago tiroideo; en el espesor de estos ligamentos se palpa un pequeño cartílago en forma de grano de trigo, **el cartílago tritíceo.** El hueso hioideo está enlazado también con la epiglotis por **el ligamento hioepiglótico** (*lig. hyoepiglotticum*), y a través del cartílago tiroideo, por el **ligamento tiroepiglótico** (*lig. thyreoepiglotticum*).

Entre el arco del cricoides y el borde del tiroides se extiende por la línea media un ligamento sólido (**lig. cricotiroideo**) compuesto de fibras elásticas. Las fibras laterales de este ligamento, iniciándose en el borde superior del cricoides, se desvían medialmente y se unen por detrás con el aritenoides; esos fascículos, en conjunto con el ligamento cricotiroideo, estrechándose hacia arriba, forman **el cono elástico** (*conus elasticus*), cuyo borde superior libre crea el lig. vocal. **El ligamento vocal** (*lig. vocale*) se inserta por delante en el ángulo del cartílago tiroideo, muy próximo al ligamento idéntico del otro lado; por detrás se inserta en el proceso vocal del aritenoides. El lig. vocal está compuesto de fibras elásticas de color amarillento, dirigidas paralela-

mente una a la otra. En los niños y adolescentes, existen además fibras elásticas entrecruzadas, que desaparecen en el adulto (Marat, 1962). El borde medial de los ligamentos vocales es libre y afilado; lateralmente y por abajo se continúan directamente en el cono elástico antes citado (fig. 239).

Por encima del lig. vocal y paralelamente al mismo se extiende **el ligamento vestibular** (*lig. vestibulare*) par. Se denomina así por limitar por abajo el vestíbulo de la laringe.

Aparte de los ligamentos, entre los cartílagos laríngeos existen también **articulaciones** en los lugares de contacto de los cartílagos tiroideo y aritenoideo con el cricoides:

1. Entre los cuernos inferiores del cartílago tiroideo y el cartílago cricoideo se forma una articulación par, combinada (**art. cricotiroides**), con el eje de rotación transversal. En dicha articulación, el cartílago tiroideo se mueve hacia delante y hacia atrás, alejándose o acercándose a los aritenoides, a causa de lo cual los pliegues vocales extendidos entre esos dos cartílagos se tensan (al inclinarse el cartílago tiroideo hacia delante) o se relajan.

2. Entre la base de cada cartílago aritenoideo y el cricoides existen **las articulaciones cricoaritenoideas** pares, con el eje de rotación vertical, en cuyo alrededor el cartílago aritenoideo gira hacia los lados.

En esas articulaciones son posibles también movimientos de deslizamiento, de aproximación o alejamiento de los aritenoides uno con respecto al otro.

3. Los cartílagos corniculados se unen con los ápices de los aritenoides por medio de pequeñas sicondrosis, **sicondrosis aricorniculada** (*synchondrosis arycorniculata*).

MÚSCULOS DE LA LARINGE

Los músculos de la laringe (figs. 240, 241) ponen en movimiento los cartílagos de la misma y hacen variar las dimensiones de su cavidad, así como la anchura de la hendidura glótica limitada por los pliegues vocales (cuerdas). Por eso, de acuerdo con su función, pueden ser clasificados en los siguientes grupos: 1) constrictores; 2) dilatadores, y 3) músculos que varían la tensión de los pliegues vocales. Algunos de los músculos pueden ser incluidos en uno u otro grupo, debido a su carácter mixto. Al primer grupo pertenecen los músculos siguientes:

Músculo cricoaritenoideo lateral (*m. cricoarythenoideus lateralis*). Se inicia en el arco del cricoides, se dirige hacia arriba y atrás, y va a insertarse en el proceso muscular del cartílago aritenoideo. Tira del proceso muscular hacia delante y abajo, a causa de lo cual el proceso vocal gira en dirección medial, los pliegues vocales se aproximan y la hendidura existente entre ellos se estrecha (los pliegues vocales se ponen algo más tensos).

Músculo tiroaritenoideo (*m. thyreoarythenoideus*), de forma cuadrilátera, se inicia en la cara interna de las láminas del cartílago tiroideo, se dirige hacia atrás y arriba, y va a insertarse en el proceso muscular del aritenoides. Por la contracción del músculo de uno u otro lado, la parte de la cavidad laríngea situada inmediatamente por encima de los pliegues vocales (región supraglótica) se estrecha y conjuntamente el proceso vocal es atraído en dirección ventral, a causa de lo cual los pliegues vocales se relajan algo.

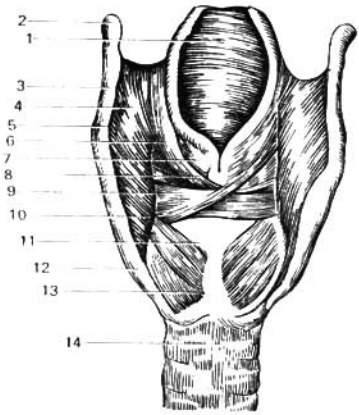

Fig. 240. Músculos de la laringe; vista posterior.

1 — epiglotis;
2 — cuerno mayor del hioides;
3 — lig. tirohioideo;
4 — membrana tirohioidea;
5 — cuerno superior del cartílago tiroideo;
6 y 8 — m. aritenoepiglótico;
7 — cartílago aritenoideo;
9 — m. aritenoideo transverso;
10 — proceso muscular del cartílago aritenoideo;
11 — cartílago cricoideo;
12 — cuerno inferior del cartílago tiroideo;
13 — m. cricoaritenoideo posterior;
14 — tráquea.

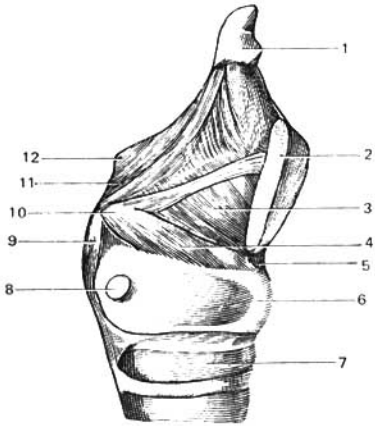

Fig. 241. Músculos de la laringe; vista lateral.

1 — epiglotis;
2 — corte del cartílago tiroideo;
3 — m. tiroaritenoideo;
4 — m. cricoaritenoideo lateral;
5 — lig. cricotiroideo;
6 — cartílago cricoideo;
7 — tráquea;
8 — carilla articular del cartílago cricoideo;
9 — m. cricoaritenoideo posterior;
10 — proceso muscular del cartílago aritenoideo;
11 — m. aritenoepiglótico;
12 — cartílago corniculado.

Músculo aritenoideo transverso (*m. arythenoideus transversus*). Es un músculo impar, situado en las caras dorsales, cóncavas, de los cartílagos aritenoideos, extendiéndose de una a otra cara. En su contracción los aritenoides se aproximan, y de esta suerte se estrecha la parte posterior de la hendidura glótica.

Músculos aritenoideos oblicuos (*mm. arythenoidei obliqui*). Consisten en un par de fascículos musculares situados inmediatamente por detrás del m. transverso, que se entrecruzan entre sí en ángulo agudo. Como prolongación del m. oblicuo, desde el ápice del cartílago aritenoideo se inician nuevos fascículos musculares, que por el espesor del pliegue aritenoepiglótico se dirigen hacia delante y arriba, e insertándose en el borde de la epiglotis constituyen el m. aritenoepiglótico. Los mm. aritenoideos oblicuos y el m. aritenoepiglótico, al contraerse en conjunto, estrechan la entrada a la laringe y el vestíbulo de la misma. El m. aritenoepiglótico tira también de la epiglotis hacia abajo.

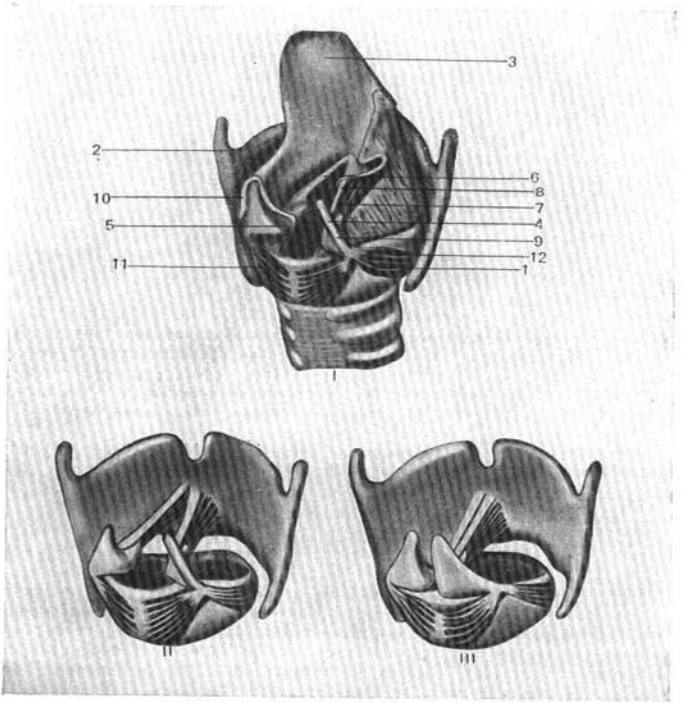

Fig. 242. Laringe (semiesquemático): I — vista posterior.

1 — cartílago cricoideo;
2 — cartílago tiroideo;
3 — epiglotis;
4 — cartílago aritenoideo derecho;
5 — glotis;
6 — pliegue vocal;
7 — proceso vocal del cartílago aritenoideo;
8 — músculo relajador del pliegue vocal;
9 — proceso muscular del cartílago aritenoideo;
10 — mucosa que tapiza la laringe;
11 — m. cricoaritenoideo posterior;
12 — m. cricoaritenoideo lateral.
II y III — mecanismo de actuación del aparato vocal.

En el grupo de los dilatadores se incluyen:

Músculo cricoaritenoideo posterior (*mm. cricoarythenoideus posterior*). De forma triangular, se inicia en la cara dorsal de las láminas del cartílago cricoideo y va a insertarse en el proceso muscular de los aritenoides. Al contraerse tira de los procesos musculares hacia atrás y en dirección medial, a causa de lo cual los procesos vocales giran lateralmente y la glotis se dilata.

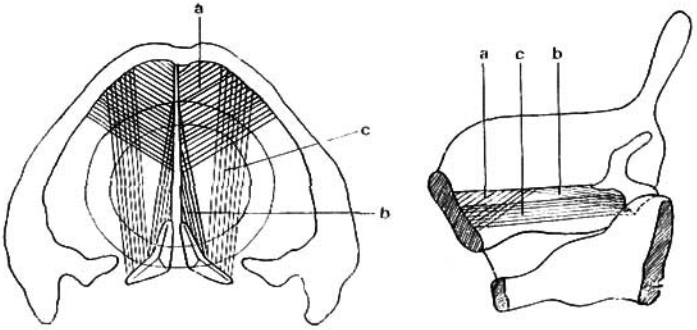

Fig. 242, a. Laringe de la mujer de 22 años de edad.

Partes del músculo vocal: *a* — tiroligamentosa; *b* — aritenoligamentosa; *c* — tiroaritenoidea. La laringe está abierta por detrás y desplegada. La mucosa y el cono elástico (excepto el pliegue vocal) están desplegados hacia abajo.

Músculo tiroepiglótico (*m. thyreoepiglotticus*). Se extiende a lo largo del ligamento tiroepiglótico. Se inicia en la cara interna de las láminas del tiroides y se inserta en el borde correspondiente de la epiglotis, continuándose en parte en el pliegue aritenoepiglótico. Actúa como dilatador del adito y el vestíbulo de la laringe.

En el grupo de músculos que hacen variar la tensión de los pliegues vocales se incluyen los siguientes:

Músculo cricotiroideo (*m. cricothyreoideus*). Es un músculo corto pero de bastante grosor; se inicia en el arco del cricoides y se inserta en la lámina del tiroides y en el cuerno inferior de este cartílago. El cricotiroideo pone en tensión los pliegues vocales al tirar del cartílago tiroideo hacia delante, con lo que aumenta la distancia entre este cartílago y el proceso vocal del aritenoides.

Músculo vocal (*m. vocalis*). Está situado en el espesor de los pliegues vocales, íntimamente aplicado al ligamento vocal. Sus fibras se entrelazan lateralmente con las del m. tiroaritenoideo. Se inicia en la parte inferior del ángulo del cartílago tiroideo, se dirige hacia atrás y va a insertarse en la cara lateral del proceso vocal. Al contraerse tira del proceso vocal hacia delante, con lo que los pliegues vocales se relajan (fig. 242).

Según los datos recientes de M. Grachova (1970), **el músculo vocal** (*m. vocalis*) no es único, sino que consta de fibras dispuestas en distintas direcciones. A la par con los fascículos paralelos los hay oblicuos y transversos, entrelazados en el cono elástico de la laringe.

En el músculo vocal del adulto se destacan tres porciones: 1) **la tiroideoligamentosa,** que va desde el ángulo del cartílago tiroideo hacia atrás y adentro, entrelazándose con **el ligamento vocal** (*lig. vocale*); 2) **la aritenoideoligamentosa,** que se inicia en la base del cartílago aritenoideo y en su **proceso vocal** (*processus vocalis*), entrelazándose en forma de abanico con el ligamento vocal; 3) **la tiroaritenoidea,** que va desde el cartílago tiroideo hasta el proceso vocal y la base del proceso aritenoideo (fig. 242 A).

Al entrecruzarse las porciones tiroidea y aritenoidea ligamentosas, se entrecruzan también con el ligamento vocal en el límite de su tercio anterior y medio, gracias a lo cual en este lugar, sobre el ligamento vocal, pueden actuar al mismo tiempo las dos porciones del músculo vocal que se inician en los cartílagos opuestos. La porción tiroideoligamentosa tira del ligamento vocal hacia delante, y la aritenoideoligamentosa, hacia atrás.

Los fascículos musculares de diferentes direcciones están incorporados a la armazón fibrosa formada por fibras colágenas y elásticas, cuya orientación corresponde a la dirección de los fascículos musculares.

Como resultado de esto, el músculo vocal contiene tanto el componente activo (fascículos musculares), como también el pasivo (fibras colagenoelásticas). La dirección de las asas de los músculos vocales demuestra que durante su constricción, **los pliegues vocales** (*plicae vocales*) se mueven de abajo arriba y de fuera adentro, apretándose entre sí no sólo con sus bordes, sino también con los segmentos superiores del cono elástico.

Los músculos vocales, los ligamentos vocales y el cono elástico representan una formación única.

La inclusión de los músculos vocales en la armazón fibrosa es sólo propia del hombre.

Según investigaciones recientes (M. Grachova), los constrictores principales de la glotis son los mm. cricotiroideos y los dilatadores principales, los cricoaritenoideos posteriores, inervados todos ellos por un mismo nervio (el n. vago), si bien por distintos ramos del mismo. La inervación de los primeros corre a cargo de los nervios laríngeos superiores y la de los segundos, por los nn. laríngeos inferiores.

Los mm. aritenoideos transverso y oblicuos, y los mm. cricoaritenoideos laterales son auxiliares, y todos reciben inervación motora de los dos nervios citados.

Los músculos que regulan la tensión de los pliegues vocales, ya relajándolos, como el m. vocal y el tiroaritenoideo, o poniéndolos en tensión, como el cricotiroideo, están inervados uniformemente, pero por distintos nervios laríngeos: los relajadores, por los nervios laríngeos inferiores, y los tensores, por los nervios laríngeos superiores.

Los músculos que dirigen los movimientos de la epiglotis, mm. aritenoepiglóticos, aritenoideos oblicuos y tiroepiglóticos, se inervan de modo semejante a los auxiliares, ya que reciben fibras nerviosas tanto de los nn. laríngeos superiores, como de los inferiores.

CAVIDAD DE LA LARINGE

La cavidad de la laringe (*cavum laryngis*) se abre por un orificio, o **entrada en la laringe (adito de la laringe)** (*aditus laryngis*), limitado por delante por el borde libre de la epiglotis, por detrás, por los ápices de los cartílagos aritenoideos junto con el pliegue de la mucosa extendido entre los mismos —pliegue interaritenoideo—; a los lados, por los pliegues de la mucosa extendidos entre la epiglotis y los aritenoides, los pliegues aritenoepiglóticos. La propia cavidad recuerda por su forma un reloj de arena: en su parte media está estrechada, y por arriba y por abajo, dilatada. La parte superior, dilatada, de la cavidad laríngea se denomina **vestíbulo de la laringe** (*vestibulum laryngis*). El vestíbulo se extiende desde el adito hasta un pliegue par de la mucosa denominado **pliegue vestibular** (*plica vestibularis*), situado en las paredes laterales de la cavidad; en el espesor de dicho pliegue está incluido el ligamento vestibular. Las paredes del vestíbulo son: por delante, la cara dorsal de la epiglotis; por detrás, las partes superiores de los cartílagos aritenoideos y el pliegue interaritenoideo; a los lados, la membrana elástica par que se extiende desde el pliegue vestibular hasta el pliegue aritenoepiglótico, denominada **membrana fibroelástica de la laringe** (*membrana fibroelastica laryngis*).

La porción más compleja corresponde a la parte media, estrechada, de la cavidad laríngea. Esta se encuentra separada de las partes superior e inferior por dos pares de pliegues de la mucosa situados en las paredes laterales

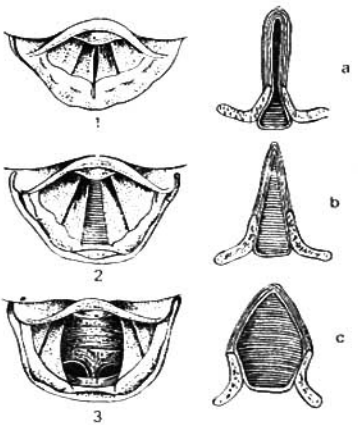

Fig. 243. Vista de la laringe, en los diferentes estados de la glotis.

1 — la glotis durante la entonación de una nota alta;
2 — la glotis durante la inspiración reposada de aire;
3 — la glotis en estado de dilatación máxima, durante una inspiración **forzada;**
a, *b* y *c* — cortes transversales de la glotis, pliegues vocales y cartílagos aritenoideos en los tres casos citados.

de la laringe. El pliegue superior es el vestibular, par, ya citado. Los bordes libres de ese pliegue limitan la hendidura impar, bastante amplia, del **vestíbulo** (*rima vestibuli*). El pliegue inferior, **vocal** (*plica vocalis*), sobresale en la cavidad más intensamente que el superior, y contiene al ligamento vocal y el m. vocal. La depresión entre el pliegue vestibular y el vocal se llama **ventrículo de la laringe** (*ventriculus laryngis*).

Entre los dos pliegues vocales se forma la hendidura vocal, dispuesta sagitalmente, **la hendidura glótica** (*rima glottidis*); esta hendidura es la porción más estrecha de la cavidad laríngea; en ella se distinguen una parte anterior, mayor, dispuesta entre los propios ligamentos, **la porción intermembranosa** (*pars intermembranacea*), y una parte posterior, de menores dimensiones, situada entre los procesos vocales de los cartílagos aritenoideos, **la porción intercartilaginosa** (*pars intercartilaginea*).

La parte inferior, dilatada, de la laringe es **la cavidad infraglótica** (*cavum infraglotticum*), que estrechándose gradualmente hacia abajo, se continúa con la tráquea.

Al practicar la laringoscopia en el individuo vivo (exploración de la laringe con ayuda del espejillo laríngeo) se puede examinar la forma de la hendidura glótica y sus variaciones. Durante la fonación (emisión de la voz), la porción intermembranosa de la glotis aparece como una hendidura estrecha, y la porción intercartilaginosa tiene el contorno de un pequeño triángulo; en la respiración reposada, la porción intermembranosa se dilata y la glotis en su conjunto adquiere la forma de un triángulo con la base situada entre los cartílagos aritenoideos (fig. 243). La mucosa de la laringe es lisa y de un tinte rosado uniforme, sin variaciones locales de su relieve y movilidad (Lemaine, 1956). En la región de los pliegues vocales tiene una coloración rosada pálida y en la región del ligamento vestibular es rojiza.

La mucosa de la laringe, por encima de los pliegues vocales, es extraordi-

nariamente sensible: al penetrar en esa zona un cuerpo extraño, provoca una reacción inmediata en forma de acceso intenso de tos.

La emisión de sonidos tiene lugar durante la espiración. La causa de la emisión de la voz es la vibración de los pliegues vocales. Hasta hace poco se consideraba que los pliegues vocales vibraban por la acción de la corriente de aire respiratorio de un modo absolutamente pasivo, parecido al de una bandera movida por el aire. Sin embargo, en la actualidad se ha comprobado que los pliegues vocales vibran no de una manera pasiva, por el impulso del aire, sino como resultado de su íntima conexión con el músculo vocal que los hace contraer activamente bajo la acción de impulsos rítmicos transmitidos por los nervios desde los centros del encéfalo, con frecuencias correspondientes a los sonidos (R. Husson). No es el aire el que hace vibrar los pliegues vocales, sino que son éstos los que al contraerse rítmicamente dan a la columna aérea un carácter oscilatorio.

El sonido emitido por los pliegues vocales contiene, además del tono principal, una serie de sobretonos. Sin embargo, ese sonido «del pliegue vocal» es absolutamente distinto de los sonidos de la voz viva: el timbre natural de la voz humana se adquiere solamente gracias a un sistema de resonadores. Puesto que la Naturaleza es un constructor muy económico, el papel de resonadores corre a cargo de diferentes cavidades neumáticas de la vía respiratoria, que rodean por todas partes los pliegues vocales. Los resonadores más importantes son la faringe y la cavidad bucal (V. Morózov, 1966).

Vascularización. Las arterias de la laringe son las aa. laríngeas superior e inferior (derivadas de las aa. tiroideas superior e inferior). *La sangre venosa* corre a través de los plexos hacia las venas homónimas. *La circulación linfática* se vierte en los linfonodos cervicales profundos.

Inervación: nn. laríngeos superior e inferior (procedentes del n. vago) y el tronco simpático.

TRÁQUEA

La tráquea (*trachea*) (del gr. *trachus*, rudo, ronco) es la prolongación de la laringe que se inicia a nivel del borde inferior de la VI vértebra cervical y termina a nivel del borde superior de la V vértebra torácica, donde se bifurca en los dos bronquios, derecho e izquierdo (bifurcación traqueal). La longitud de la tráquea oscila entre 9 y 11 cm, y su diámetro transversal es, por término medio, de 15 a 18 mm.

Topografía de la tráquea. La tráquea, en la parte superior de su segmento cervical, es abarcada por la glándula tiroidea, por detrás, se aplica al esófago, y por sus lados se extienden las arterias carótidas primitivas. Además del istmo del tiroides, la tráquea está cubierta por delante por los músculos esternohioideo y esternotiroideo, excepto en la línea media, donde los bordes de músculos se separan. El espacio comprendido entre la cara posterior de estos músculos, junto con la fascia que los cubre, y la cara anterior de la tráquea (espacio pretraqueal) se encuentra ocupado por tejido laxo y los vasos sanguíneos del tiroides (a. tiroidea superior y plexo venoso). El segmento torácico de la tráquea se relaciona por delante con el mango del esternón, los restos del timo y vasos. La situación de la tráquea por delante del esófago está relacionada con su desarrollo, la cual tiene su origen en la pared

ventral del intestino anterior. En los individuos de tórax estrecho y con el orificio superior también estrecho, el nivel de la bifurcación de la tráquea corresponde a la IV vértebra torácica. Por el contrario, en las personas cuyo orificio superior del tórax es ancho, la bifurcación se localiza a nivel de la V vértebra torácica. En las mujeres, su localización más frecuente es a nivel de la V vértebra, y en los hombres, entre las V y VI vértebras (M. Dashkévich). La proyección de la bifurcación en la pared torácica anterior corresponde, en los adultos, al nivel de las II-III costillas.

Estructura de la tráquea. La pared de la tráquea consta de 16 a 20 **anillos cartilaginosos** incompletos, **cartílagos traqueales** (*cartilagines tracheales*), unidos entre sí por unos ligamentos fibrosos denominados **ligg. anulares** (*ligg. annularia*); cada anillo se extiende solamente en dos tercios de circunferencia. **La pared membranosa** posterior de la tráquea (*paries membranaceus*) es aplanada y contiene fascículos de tejido muscular liso de dirección transversal y longitudinal que aseguran los movimientos activos de la tráquea durante la respiración, tos, etc. La mucosa de la laringe y la tráquea está tapizada por un epitelio vibrátil (excepto en los pliegues vocales y parte de la epiglotis), siendo muy rica en tejido linfoide y glándulas mucosas.

Vascularización. La tráquea está irrigada por ramos de las arterias tiroidea inferior y la torácica interna, así como por los ramos bronquiales de la aorta torácica. La *corriente venosa* se efectúa en los plexos venosos que rodean la tráquea, y también (y sobre todo) en las venas de la glándula tiroidea. Los vasos linfáticos de la tráquea se dirigen, en toda su extensión, hacia dos cadenillas linfonodulares situadas a ambos lados (linfonodos traqueales). Además de eso, desde el segmento superior se dirigen hacia los linfonodos prelaríngeos y cervicales superiores profundos; desde el segmento medio, hacia esos últimos y a los supraclaviculares; y desde el segmento inferior, hacia los linfonodos mediastínicos anteriores.

Inervación. Los nervios de la tráquea se derivan del tronco simpático y del n. vago, y también del n. laríngeo inferior, ramo de este último.

BRONQUIOS

Los bronquios principales, derecho e izquierdo (*bronchi principales dexter et sinister*) (en gr. *bronchus*, tubo respiratorio), se inician en la bifurcación de la tráquea, casi en ángulo recto, y se dirigen al hilio del pulmón correspondiente. El derecho es algo más ancho que el izquierdo, en correspondencia con el hecho de que el pulmón derecho es más voluminoso que el izquierdo. Al mismo tiempo, el bronquio izquierdo es casi dos veces más largo que el derecho; en este último el número de anillos cartilaginosos es de 6 a 8; y en el izquierdo, de 9 a 12. El bronquio derecho adopta una posición más vertical que el izquierdo, siendo como la prolongación de la tráquea. Por encima del bronquio derecho se extiende en forma de arco posteroanterior la vena ácigos, en dirección a la vena cava superior; sobre el bronquio izquierdo se encuentra el arco de la aorta. La mucosa de los bronquios tiene una estructura idéntica a la de la tráquea.

En la exploración broncoscópica en **el vivo** (es decir, en la inspección de la tráquea y los bronquios con ayuda del broncoscopio introducido a través de la laringe y la tráquea) la mucosa tiene un color gris rosado y resaltan con claridad los anillos cartilaginosos. El ángulo de la bifurcación de la tráquea

en los dos bronquios aparece como una cresta saliente, **la carina** (*carina*) que en estado normal debe estar en la línea media y desplazarse libremente durante la respiración.

PULMONES

Los pulmones (fig. 244) (en gr. *pneumon*, de donde a la inflamación de los pulmones se le denomina neumonía) están situados en **la cavidad torácica** (*cavum thoracis*), a los lados del corazón y de los grandes vasos, dentro de los sacos pleurales y separados uno de otro por el mediastino. Este último se extiende desde la columna vertebral por detrás, hasta la pared torácica anterior, por delante.

El pulmón derecho es más voluminoso que el izquierdo (aproximadamente en un 10%), y al mismo tiempo es algo más corto y ancho, a causa, en primer lugar, de que la cúpula diafragmática derecha se encuentra más elevada que la izquierda (bajo la acción del voluminoso lóbulo derecho del hígado); y en segundo término, debido a que el corazón está situado más a la izquierda que a la derecha, lo que hace disminuir la anchura del pulmón izquierdo.

Cada pulmón (*pulmo*) tiene la forma de un semicono irregular con **una base** (*basis pulmonis*) dirigida hacia abajo y **un ápice** o vértice redondeado (*apex pulmonis*) que por delante rebasa en 3-4 cm el nivel de la I costilla o en 2-3 cm el nivel de la clavícula, alcanzando por detrás el nivel de la VII vértebra cervical. En **el ápice** de los pulmones se observa un pequeño surco (surco subclavicular), como resultado de la presión de la arteria subclavia que pasa por ese lugar. En el pulmón se distinguen tres caras. **La cara diafragmática** (*facies diaphragmatica*) es cóncava en correspondencia con la convexidad superior del diafragma sobre el cual está aplicada. La amplia **cara costal** (*facies costalis*) es convexa, correspondiendo a la concavidad de las costillas, que con los músculos intercostales entran en la composición de las paredes de la cavidad torácica. **La cara medial** (*facies medialis*) es cóncava, adaptándose en su mayor parte a los contornos del pericardio; se divide en una parte anterior, dirigida al mediastino, **porción mediastinal** (*pars mediastinalis*), y una parte posterior aplicada a la columna vertebral, **porción vertebral** (*pars vertebralis*). Las caras están delimitadas por bordes: el borde agudo de la base se denomina **borde inferior** (*margo inferior*); el borde, también agudo, que separa las caras medial y costal, se denomina **borde anterior** (*margo anterior*). En la cara medial, hacia arriba y por detrás de la excavación producida por el pericardio, se encuentra **el hilio del pulmón** (*hilum pulmonis*), a través del cual penetran los bronquios y la arteria pulmonar (así como los nervios) y salen del pulmón las dos venas pulmonares (y los vasos linfáticos), constituyendo en su conjunto **la raíz del pulmón** (*radix pulmonis*). En la raíz del pulmón el bronquio está situado dorsalmente; por otra parte, la posición de la arteria pulmonar no es idéntica en ambos lados. En la raíz del pulmón derecho, la a. pulmonar está situada debajo del bronquio; en cambio, en el lado izquierdo cruza el bronquio y se sitúa por encima del mismo. Las venas pulmonares de ambos lados están situadas en la raíz del pulmón por debajo de la a. pulmonar y del bronquio. Por detrás, en el lugar de la continuación recíproca de las caras costal y medial, no se forma un borde agudo, y esa parte redondeada de cada pulmón ocupa **el surco pulmonar**

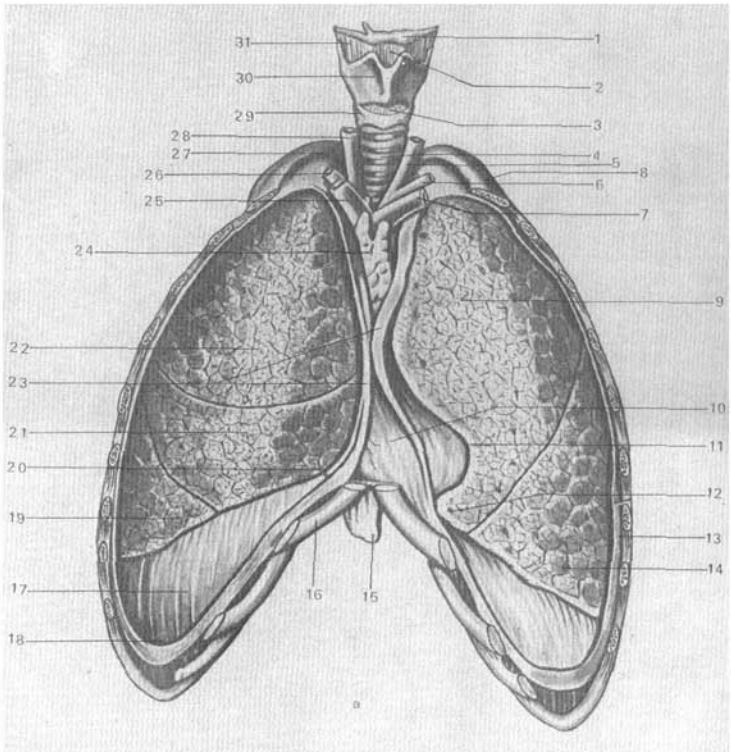

Fig. 244, a. Pulmones; vista anterior. Las partes anterolaterales de la pared del tórax han sido extirpadas (según R. Sinélnikov).

1 — hueso hioideo;
2 — lig. tiroideo mediano;
3 — lig. cricotiroideo;
4 — tráquea;
5 — a. carótida común izquierda;
6 — a. subclavia izquierda;
7 — v. braquiocefálica izquierda;
8 — I costilla;
9 — lóbulo superior;
10 — corazón (cubierto por el pericardio);
11 — *Incisura* cardíaca del pulmón izquierdo;
12 — lígula pulmonar izquierda;
13 — pleura costal (resecada);
14 — lóbulo inferior;
15 — proceso xifoideo;
16 — VII cartílago costal;
17 — pleura diafragmática;
18 — receso costodiafragmático;
19 — lóbulo inferior;
20 — receso costomediastínico;
21 — lóbulo medio (pulmón derecho);
22 — lóbulo superior;
23 — lugar de sección de la pleura;
24 — *limo*;
25 — v. braquiocefálica derecha;
26 — a. subclavia derecha;
27 — cúpula pleural;
28 — a. carótida común derecha;
29 — cartílago cricoideo;
30 — cartílago tiroideo;
31 — membrana tiroidea.

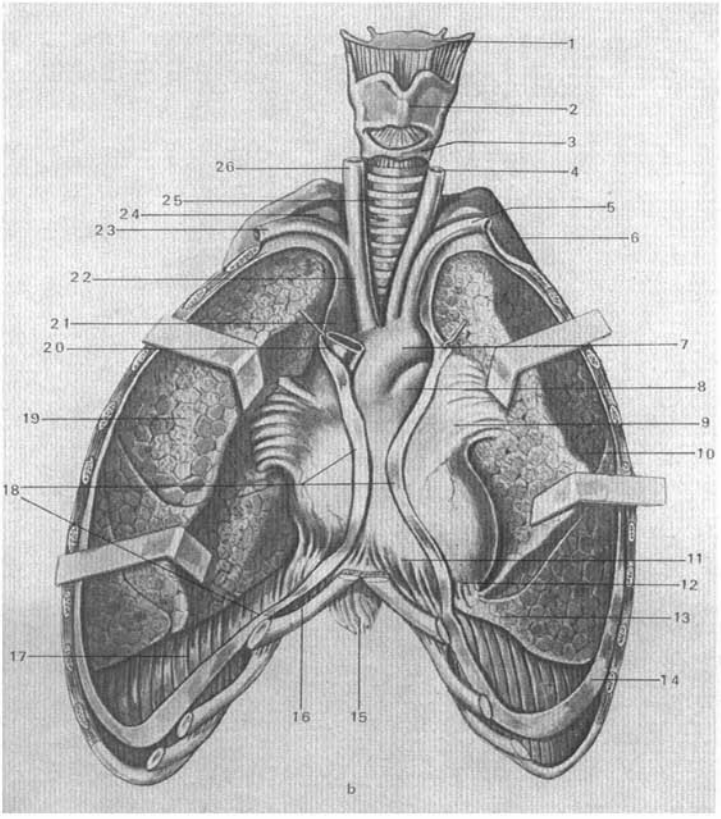

Fig. 244, b. Pulmones; vista anterior. Los bordes anteriores han sido atraídos hacia fuera; se ve la cara del mediastino (según R. Sinélnikov).

1 — hueso hioideo;
2 — cartílago tiroideo;
3 — cartílago cricoideo;
4 — a. carótida común izquierda;
5 — a. subclavia izquierda;
6 — I costilla;
7 — arco de la aorta;
8 — tronco pulmonar;
9 — continuación de la pleura pulmonar en la pleura mediastínica;
10 — pulmón izquierdo;
11 — pericardio;
12 — ápice (vértice) del corazón (relieve);
13 — lígula pulmonar izquierda;
14 — pleura costal;
15 — proceso xifoideo;
16 — VII cartílago costal;
17 — pleura diafragmática;
18 — lugar de sección de la pleura;
19 — pulmón derecho;
20 — v. cava superior;
21 — pleura mediastínica;
22 — tronco braquiocefálico;
23 — a. subclavia derecha;
24 — cúpula pleural;
25 — tráquea;
26 — a. carótida común derecha.

(*sulci pulmonales*), excavación de la cavidad torácica situada a cada lado de la columna vertebral.

Las **fisuras interlobulares** (*fissurae interlobares*) de cada pulmón lo dividen en lóbulos (*lobi*). Una de ellas, **la fisura oblicua** (*fissura obliqua*), que presentan ambos pulmones, tiene un inicio relativamente elevado (a unos 6-7 cm más abajo del ápice), descendiendo luego oblicuamente hacia la cara diafragmática, penetrando profundamente en la substancia pulmonar. Ella separa, en cada pulmón, el lóbulo superior del inferior. Además de esa fisura, en el pulmón derecho existe una segunda fisura, **horizontal** (*fissura horizontalis*), que se extiende a nivel de la IV costilla. Esta delimita, en el lóbulo superior derecho, una zona cuneiforme que constituye el lóbulo medio. De esta suerte, en el pulmón derecho existen tres lóbulos: **superior, medio** e **inferior**. En cambio, el pulmón izquierdo se compone solamente de dos lóbulos: **uno superior**, en el que está incluido el ápice pulmonar; y **otro inferior**, más voluminoso que el superior. En el mismo se incluye casi toda la cara diafragmática y gran parte del borde posterior, obtuso, del pulmón. En el borde anterior del pulmón izquierdo, en su parte inferior, se encuentra la **incisura cardíaca del pulmón izquierdo** (*incisura cardiaca pulmonis sinistra*), donde el pulmón, como si estuviese desplazado por el corazón, deja al descubierto una parte considerable del pericardio. Por debajo, esa incisura está limitada por un saliente del borde anterior denominado **lígula** (*lingula pulmonis sinistri*). La lingula y la parte de pulmón próxima a la misma corresponden al lóbulo medio del pulmón derecho.

ESTRUCTURA DE LOS PULMONES

Ramificación de los bronquios (figs. 245, 246). De acuerdo con la división de los pulmones en lóbulos, cada bronquio principal, cerca del hilio pulmonar, se divide en **bronquios lobulares** (*bronchi lobares*). El bronquio lobular superior derecho, dirigiéndose hacia el centro del lóbulo, pasa por encima de la arteria pulmonar, denominándose epiarterial; los restantes bronquios lobulares derechos, y todos los del pulmón izquierdo, pasan por debajo de la arteria y se denominan subarteriales. Los bronquios lobulares, introduciéndose en la substancia pulmonar, se subdividen en otros de menor calibre, los bronquios de tercer orden o **segmentarios** (*bronchi segmentales*), así llamados por responder de la ventilación de un determinado segmento pulmonar. Estos bronquios se subdividen a su vez, por dicotomía (cada uno en dos), en bronquios de menor calibre, de 4° orden y órdenes sucesivos, hasta constituir los bronquiolos terminales y respiratorios (véase pág. 138).

El esqueleto de los bronquios presenta una estructura distinta fuera y dentro del pulmón, en correspondencia con las diferentes condiciones de acción mecánica sobre las paredes bronquiales en el interior del órgano o fuera del mismo (K. Filatova, 1956); fuera del pulmón el esqueleto bronquial está compuesto de semianillos cartilaginosos, y al acercarse al hilio pulmonar entre los semianillos cartilaginosos se presentan enlaces también cartilaginosos, con lo cual la estructura anular es sustituida por una armazón en forma de red.

En los bronquios segmentarios y en sus ramificaciones ulteriores, los cartílagos no tienen ya forma semianular, disgregándose en laminillas aisladas

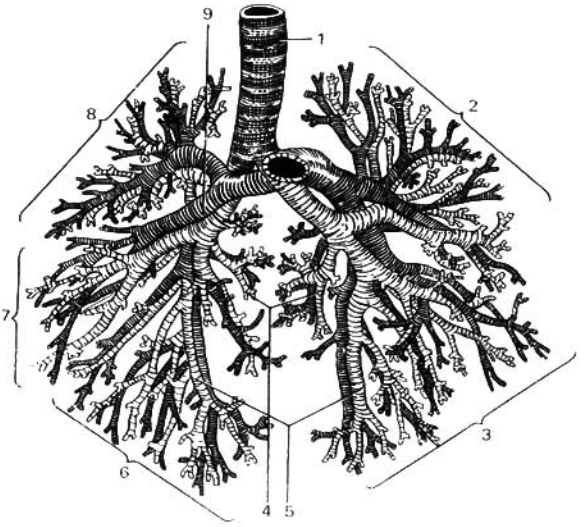

Fig. 245. Arbol bronquial y relaciones de las ramificaciones de la arteria pulmonar con éste.

1 — tráquea;
2 — lóbulo superior;
3 — lóbulo inferior;
4 — ramificaciones de los bronquios segmentarios;
5 — bronquios segmentarios;
6 — lóbulo inferior;
7 — lóbulo medio;
8 — lóbulo superior;
9 — arteria pulmonar derecha se extiende por detrás del tronco bronquial.

cuyas dimensiones disminuyen a medida que disminuye el calibre del bronquio; en los bronquiolos terminales los cartílagos desaparecen por completo. En ellos desaparecen también las glándulas mucosas, pero se conserva el epitelio ciliado.

La túnica muscular está compuesta de fibras lisas dispuestas circularmente por el interior de los cartílagos. En los puntos de división de los bronquios se encuentran fascículos musculares circulares especiales, semejantes a lazos corredizos que al contraerse pueden estrechar o cerrar totalmente la entrada en tal o cual bronquio (D. Zlídnikov, 1959).

La tráquea y los bronquios, teniendo un aparato neurovascular y neuromuscular de estructura compleja en íntima unidad funcional con los pulmones, participan activamente tanto en el acto de la respiración como en la expulsión de las secreciones. El árbol traqueobronquial posee un tono constante, con la posibilidad de la variación activa de su diámetro interno, que puede llegar hasta espasmos patológicos intensos (asma bronquial). Son también conocidos los movimientos peristálticos y espirales de los bronquios (S. Reinberg):

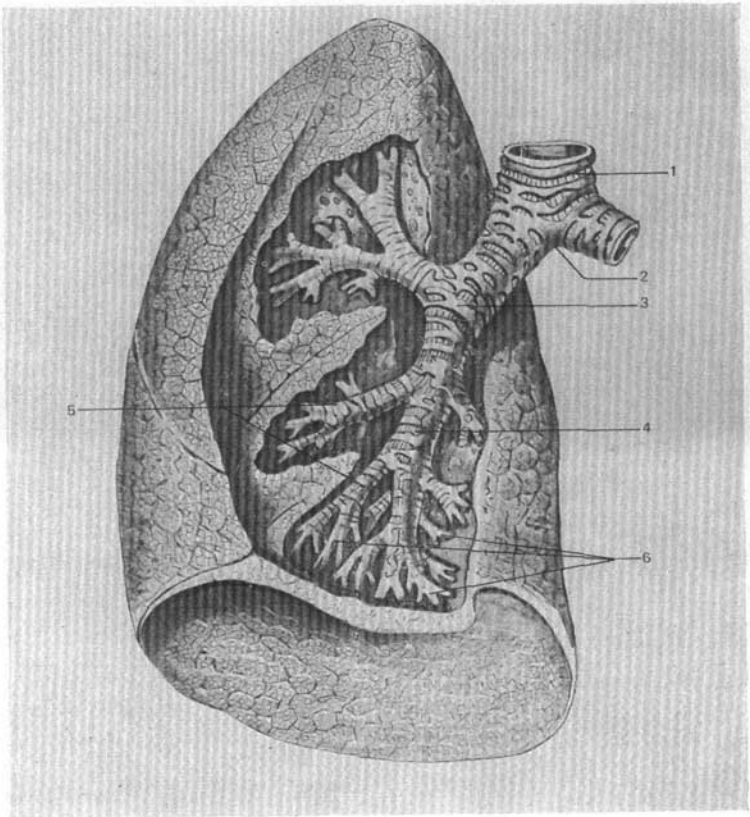

Fig. 246. Arbol bronquial (semiesquemático; según K. Filátova).

1 — tráquea;
2 — bifurcación de la tráquea;
3 — bronquio principal izquierdo;
4 — bronquio lobular inferior izquierdo;
5 — *bronquios segmentarios;*
6 — ramificaciones de los bronquios segmentarios.

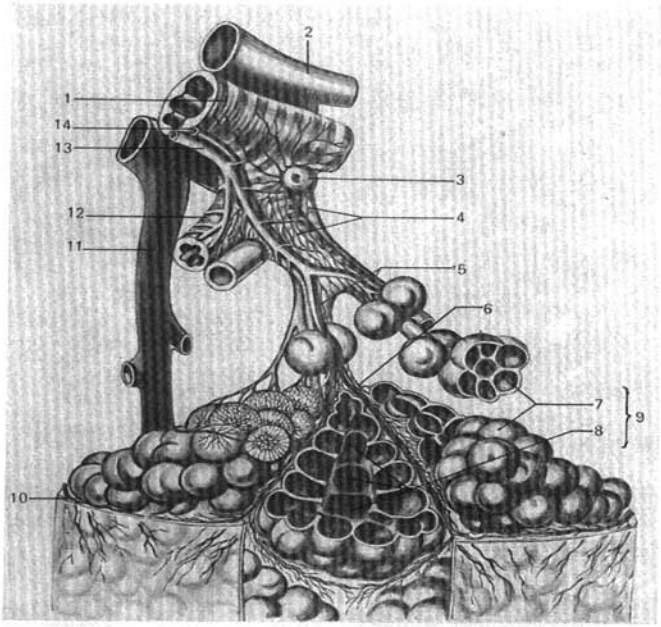

Fig. 247. Estructura de un lobulillo pulmonar (según Kiss-Szentágothai).

1 — bronquio;
2 — ramo de la a. pulmonar;
3 — linfonodo pulmonar;
4 — vasos linfáticos;
5 — bronquiolos respiratorios;
6 — conductos alveolares;
7 — alvéolo de pulmón;
8 — conductos alveolares;
9 — acino del pulmón;
10 — pleura;
11 — ramo de la v. pulmonar;
12 — bronquiolo;
13 — ramo de la a. bronquial;
14 — ramo de la v. bronquial.

su constricción y dilatación es sincrónica con la respiración. Los movimientos de la tráquea y de los bronquios también están favorecidos por la estructura de su esqueleto, constituido por elementos inmóviles y móviles que se alternan (K. Filátova, 1959).

Estructura macro-microscópica del pulmón (fig. 247). Los segmentos del pulmón se componen de **lobulillos pulmonares** (*lobuli pulmonales*) constituidos por pequeñas zonas de parénquima (de 0,5-1,0 cm de diámetro), de forma piramidal, separados unos de otros por tabiques de tejido conjuntivo (interlobulillar).

El tejido conjuntivo interlobulillar contiene capilares venosos y una red de capilares linfáticos que facilitan la movilidad de los lobulillos durante los movimientos respiratorios del pulmón. Con mucha frecuencia se sedimenta en el mismo el polvo de carbón inspirado, a causa de lo cual los límites de los lobulillos resaltan claramente.

Por el ápice de cada lobulillo penetra un bronquio pequeño (de 1 mm de diámetro, por término medio, de 8° orden), que contiene todavía cartílago en sus paredes (**bronquio lobulillar**). El número de estos bronquios en ambos pulmones es de 1000 (Hayek, 1953). Cada bronquio lobulillar se ramifica en el interior del lobulillo en 12-18 **bronquiolos terminales** (*bronchioli terminales*), más finos (0,3-0,5 mm de diámetro), ya desprovistos de cartílago y glándulas.

El conjunto de bronquios, desde los principales hasta los terminales, constituye **un árbol bronquial** único que sirve de vía de transporte a la corriente aérea en la inspiración y en la espiración; el intercambio gaseoso entre el aire y la sangre no tiene lugar en éstos. Los bronquiolos terminales, ramificándose por dicotomía, se continúan en **bronquiolos respiratorios** que se distinguen por presentar en sus paredes los **alvéolos pulmonares** (*alveoli pulmonum*). De cada bronquiolo respiratorio parten en dirección radial **los conductillos alveolares** (*ductili alveolares*), que terminan en **los sáculos alveolares** (*sacculi alveolares*). A través de la pared de los alvéolos que tiene el epitelio monoestratificado (respiratorio) se efectúa el intercambio gaseoso. La pared del alvéolo está envuelta por una espesa red capilar.

Los bronquiolos respiratorios, conductillos y sáculos alveolares con los alvéolos, constituyen **un árbol alveolar** único, o el parénquima respiratorio del pulmón. Ellos forman la unidad anatomofuncional del mismo denominada **ácino** (*acinus*, racimo).

Según el criterio de unos autores (Leshke, 1921), el ácino representa la parte del árbol alveolar en la que se ramifica un bronquiolo terminal. De acuerdo con el parecer de otros autores (A. Einhorn, 1953), el ácino es considerablemente menor, estando constituido solamente por un grupo de conductillos y sáculos alveolares, ramificados de un bronquiolo respiratorio. El número de ácinos en los dos pulmones llega a 800 000, y el de los alvéolos oscila entre 300 y 500 millones. El área de la superficie respiratoria de los pulmones oscila entre 30 m^2, durante la espiración, y 100 m^2 en la inspiración profunda (Hayek, 1953). De un conjunto de ácinos se forman los lobulillos, de éstos los segmentos, de los segmentos los lóbulos y de los lóbulos el pulmón entero.

Funciones de los pulmones. La función básica de los pulmones es el intercambio gaseoso (oxigenación de la sangre y eliminación del anhídrido carbónico de la misma). La penetración en los pulmones del aire saturado de oxígeno y la expulsión del aire al exterior están aseguradas tanto por los movimientos activos de la pared torácica y del diafragma, como por la capacidad retráctil del propio pulmón en combinación con la actividad de las vías respiratorias. En este proceso, sobre la actividad retráctil y la ventilación de los lóbulos inferiores influyen poderosamente el diafragma y la parte inferior del tórax, mientras que la ventilación y las variaciones de volumen de los lóbulos superiores se realizan principalmente con ayuda de los movimientos de la parte superior del tórax.

Esas particularidades permiten a los cirujanos adoptar una decisión diferenciada respecto a la sección del nervio diafragmático en las lobectomías.

Además de la respiración corriente, en el pulmón se destaca la respiración colateral, es decir, el movimiento del aire por fuera de los bronquios y bronquiolos. Esta se verifica entre ácinos de estructura particular, a través de los poros de las paredes de los alvéolos pulmonares. En los pulmones del adulto, y con más frecuencia en los de los viejos, especialmente en los lóbulos inferiores de los mismos, junto a las estructuras lobulillares existen complejos estructurales compuestos de alvéolos y conductillos alveolares que carecen de la delimitación precisa en lobulillos y ácinos y forman tractos de estructura travecular. Esos tractos alveolares son los que permiten realizar la respira*ción colateral. Puesto que dichos complejos alveolares atípicos unen diferen*tes segmentos broncopulmonares, la respiración colateral no se limita a un solo segmento, sino que se difunde más ampliamente (A. Klembovski, 1962).

El papel fisiológico de los pulmones no se reduce exclusivamente al intercambio gaseoso. Su complicada estructura anatómica corresponde también a la complejidad de sus manifestaciones funcionales: actividad de las paredes bronquiales en la respiración, función secretora eliminatoria, participación en los cambios metabólicos (acuoso, lipoide y salino, con la regulación del balance del cloro), lo que tiene importancia en el mantenimiento del equi*librio acidobásico en el organismo.*

Existen también indicaciones sobre la combinación de funciones de complementación recíproca de los pulmones y el hígado, reunidas en el concepto de sistema «hepatopulmonar» (S. Leytes y otros). Se considera definitivamente comprobada la existencia en los pulmones de un sistema celular potentemente desarrollado, que manifiesta propiedades fagocitarias.

Circulación sanguínea en los pulmones. Esta tiene sus particularidades. En relación con su función de intercambio gaseoso los pulmones reciben no solo sangre arterial, sino también venosa. Esta última circula por los ramos *de la arteria pulmonar, cada una de las cuales penetra a través del hilio del* pulmón respectivo, ramificándose luego en correspondencia con las ramificaciones de los bronquios. Las ramificaciones más pequeñas de la arteria pulmonar constituyen redes capilares que envuelven a los alvéolos (capilares respiratorios). La sangre venosa que llega a los capilares pulmonares por los ramos de la arteria pulmonar y que efectúa el cambio osmótico (intercambio gaseoso) con el aire contenido en el alvéolo elimina en el alvéolo anhídrido carbónico, recibiendo en sustitución oxígeno. De los capilares se van formando los vasos venosos que conducen la sangre enriquecida en el oxígeno (arte*rial), constituyendo ulteriormente troncos venosos de mayor calibre. Estos* confluyen luego en las venas pulmonares.

La sangre arterial es llevada a los pulmones por los ramos bronquiales (procedentes de la aorta, aa. intercostales posteriores y a. subclavia). Estas nutren la pared de los bronquios y el tejido pulmonar. De la red capilar constituida por las ramificaciones de estas arterias se van formando las vv. bronquiales que afluyen en parte en las vv. ácigos y hemiácigos y en parte en las vv. pulmonares. De esta suerte, los sistemas de venas pulmonares y bronquiales presentan anastomosis entre sí (L. Selivánova).

En los pulmones se distinguen los *vasos linfáticos* superficiales, situados en la capa profunda de la pleura, y los vasos profundos, intrapulmonares. Las raíces de los vasos linfáticos profundos son los capilares linfáticos dispuestos alrededor de los bronquiolos respiratorios y terminales, y en los septos interacinosos e interlobulillares (D. Zhdánov,

A. Rotenberg). Esas redes se continúan en plexos de vasos linfáticos situados alrededor de las ramificaciones de la arteria pulmonar, de las venas y de los bronquios.

Los vasos linfáticos eferentes, pasando en parte por los linfonodos pulmonares, se dirigen al hilio y a los linfonodos regionales aquí localizados. En cada pulmón se destacan tres territorios, que no coinciden con la división del pulmón en lóbulos: superior, medio e inferior. Desde el pulmón derecho, la linfa del territorio superior afluye a los linfonodos traqueales derechos; la del territorio inferior, a los linfonodos traqueobronquiales, y la del territorio medio a unos y otros. En el pulmón izquierdo, la linfa del territorio superior afluye a los linfonodos traqueales izquierdos y a los mediastínicos anteriores, y la del territorio inferior, a todos los linfonodos linfáticos citados.

Puesto que los vasos eferentes de los linfonodos traqueobronquiales se dirigen al ángulo venoso derecho, una parte considerable de la linfa del pulmón izquierdo, drenada de su lóbulo inferior, va a parar al conducto linfático derecho.

Los *nervios* de los pulmones proceden del plexo pulmonar formado por ramos del n. vago y del tronco simpático.

Los nervios pulmonares que se desprenden de estos plexos se distribuyen por los lóbulos, segmentos y lobulillos del pulmón, siguiendo el trayecto de los bronquios y de los vasos sanguíneos que componen los fascículos broncovasculares. En esos fascículos, los nervios forman plexos que contienen ganglios nerviosos microscópicos intraorgánicos, en los cuales las fibras parasimpáticas preganglionares se conmutan con las postganglionares.

En los bronquios se distinguen tres plexos nerviosos: uno en la adventicia, otro en la túnica muscular y el tercero, debajo del epitelio. El plexo subepitelial alcanza los alvéolos. Además de la inervación eferente, simpática y parasimpática, los pulmones están provistos de inervación aferente que se realiza desde los bronquios por el n. vago, y de la pleura visceral, por el conjunto de nervios simpáticos que pasan a través del ganglio estrellado (Mitchel, 1953).

ESTRUCTURA SEGMENTARIA DE LOS PULMONES

Los pulmones contienen 6 sistemas tubulares (fig. 248): bronquios, arterias y venas pulmonares, arterias y venas bronquiales y vasos linfáticos.

La mayoría de las ramificaciones de estos sistemas se extiende paralelamente unas a las otras, constituyendo fascículos broncovasculares que forman la base de la topografía interna del pulmón. En correspondencia con estos fascículos, cada lóbulo consta de zonas aisladas llamadas segmentos broncopulmonares.

El segmento broncopulmonar es la parte de pulmón que corresponde a la rama primaria de un bronquio lobular y a los ramos de la arteria pulmonar y de otros vasos que la acompañan. Está separado de los segmentos vecinos por septos de tejido conjuntivo más o menos manifiestos, por los que se extienden las venas intersegmentales. El cauce abarcado por dichas venas comprende la mitad del territorio de cada uno de los segmentos vecinos (A. Klembovski, 1962).

Los segmentos pulmonares tienen la forma de conos o pirámides irregulares, cuyos vértices están dirigidos al hilio pulmonar, y las bases a la superficie pulmonar, donde los límites entre los segmentos a veces son evidentes gracias al diferente grado de pigmentación. Los segmentos broncopulmonares constituyen unidades morfofuncionales del pulmón, dentro de cuyos límites se localizan inicialmente determinados procesos patológicos, pudiendo procederse a la exéresis aislada de los mismos en algunas intervenciones quirúrgicas conservadoras, sin recurrir a la extirpación de un lóbulo entero o a la neumonectomía total.

Existen muchas clasificaciones de los segmentos. Los representantes de diferentes especialidades (cirujanos, radiólogos y anatomistas) destacan un

número distinto de segmentos (de 4 a 12). Así, D. Rojlin, para las finalidades del radiodiagnóstico, compuso un esquema de estructura segmentaria según el cual en el pulmón derecho hay 12 segmentos (3 en el lóbulo superior, 2 en el medio y 7 en el inferior), y en el pulmón izquierdo 11 (4 en el lóbulo superior y 7 en el inferior). De acuerdo con la Nomenclatura Anatómica Internacional de París (PNA), en el pulmón derecho se distinguen 11 segmentos broncopulmonares y 10 en el pulmón izquierdo. La denominación de dichos segmentos corresponde a su topografía. Estos son los siguientes:

Pulmón derecho. En **el lóbulo superior** del pulmón derecho se destacan tres segmentos: del ápice, segmento apical; posterior, segmento posterior; y anterior, segmento anterior.

El segmento apical (*segmentum apicale*) ocupa la zona superior, medial, del lóbulo, entra en la apertura superior del tórax y llena la cúpula pleural.

El segmento posterior (*segmentum posterius*) presenta la base dirigida lateralmente y hacia atrás, limitando allí con las II-IV costillas; por su vértice está dirigido hacia el bronquio lobular superior.

El segmento anterior (*segmentum anterius*) se encuentra aplicado por su base a la pared anterior del tórax, entre los cartílagos de las I-IV costillas; contacta con el atrio derecho y con la vena cava superior.

El lóbulo medio tiene dos segmentos: lateral, segmento lateral, y medial, segmento medial.

El segmento lateral (*segmentum laterale*) está dirigido por su base hacia delante y lateralmente, y por su vértice, hacia arriba y medialmente.

El segmento medial (*segmentum mediale*) se aplica a la pared anterior del tórax, cerca del esternón, entre las IV-VI costillas; se aplica al corazón y al diafragma.

En **el lóbulo inferior** se destacan 5 ó 6 segmentos: uno apical, segmento apical (superior); 4 basales, medial, segmento basal medial (cardíaco); anterior, segmento basal anterior; lateral, segmento basal lateral, y posterior, segmento basal posterior; y también, un segmento inconstante, subapical, segmento subapical (subsuperior).

El segmento apical (superior) ocupa el ápice cuneiforme del lóbulo inferior; está situado en la región paravertebral.

El segmento basal medial (cardíaco) ocupa por su base la cara mediastínica, y en parte la diafragmática del lóbulo. Está aplicado al atrio derecho y a la vena cava inferior.

La base del *segmento basal anterior* se encuentra en la cara diafragmática del lóbulo, y su extenso lado lateral está aplicado a la pared torácica, en la región subaxilar, entre las VI y VIII costillas.

El segmento basal lateral forma una cuña entre los demás segmentos del lóbulo inferior, de tal forma que su base colinda con el diafragma y su cara lateral está aplicada a la pared torácica, en la región subaxilar, entre las VII y IX costillas.

El segmento basal posterior está situado en la región paravertebral; se encuentra por detrás de todos los demás segmentos del lóbulo inferior, penetrando profundamente en la parte posterior del receso costodiafragmático de la pleura.

A veces, de este segmento se desprende *el segmento subapical* (subsuperior).

Pulmón izquierdo. **El lóbulo superior** consta de 4 segmentos: apical posterior, segmento apicoposterior; anterior, segmento anterior; y dos lingulares:

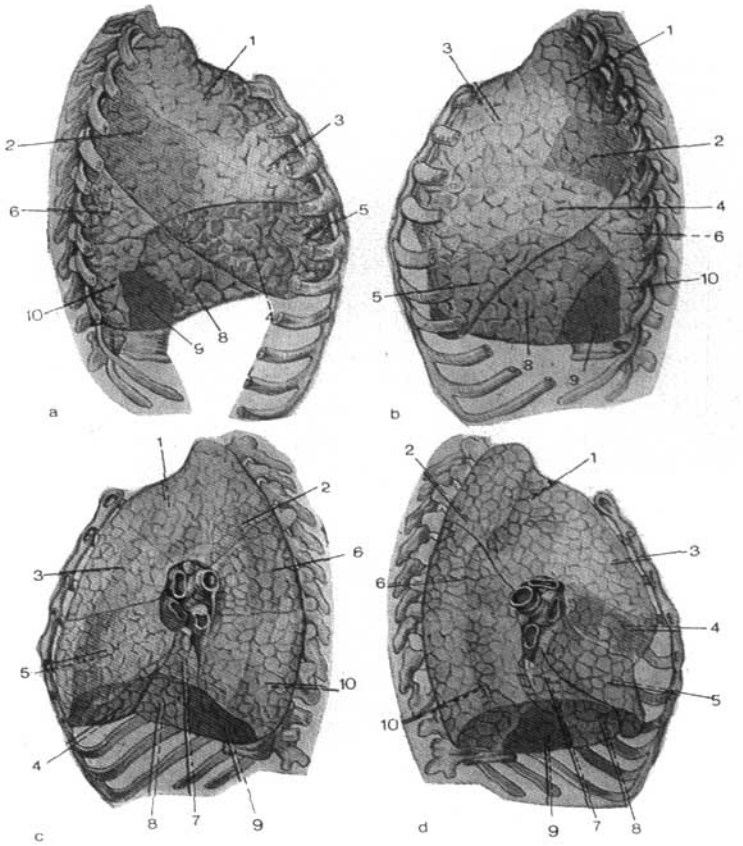

Fig. 248. Segmentos de los pulmones (*a* y *b* — pulmón derecho; *c* y *d* — pulmón izquierdo) (según D. Zhdánov).

1 — segmento apical;
2 — segmento posterior (en el pulmón izquierdo 1 y 2 pueden constituir un solo segmento, apical);
3 — *segmento anterior*;
4 — segmento lateral (en el pulmón derecho) y segmento lingular superior (en el pulmón izquierdo);
5 — segmento medial (en el pulmón derecho) y segmento inferior de la lingula (en el pulmón izquierdo);
6 — segmento apical (superior) del lóbulo inferior;
7 — segmento basal medial;
8 — segmento basal anterior (en el *pulmón izquierdo* los *segmentos* 7 y 8 tienen corrientemente un bronquio común);
9 — segmento basal lateral;
10 — segmento basal posterior.

superior, segmento lingular superior; e inferior, segmento lingular inferior.

El segmento apicoposterior corresponde, por su forma y posición, a los segmentos apical y posterior del lóbulo superior del pulmón derecho. Su base colinda con la parte posterior de las III-V costillas. Medialmente, el segmento está aplicado al arco de la aorta y a la arteria subclavia. Puede presentarse en forma de dos segmentos.

El segmento anterior es el más voluminoso. Ocupa una zona considerable de la cara costal del lóbulo superior, entre la I y IV costillas, así como parte de la cara mediastínica, donde contacta con el tronco pulmonar.

El segmento lingular superior constituye una zona del lóbulo situada entre las III-V costillas por delante, y las IV-VI costillas en la región axilar.

El segmento lingular inferior está situado debajo del superior, pero apenas entra en contacto con el diafragma.

Ambos segmentos de la língula corresponden al lóbulo medio del pulmón derecho; ellos colindan con el ventrículo izquierdo del corazón, penetrando entre el pericardio y la pared torácica, en el receso costomediastínico de la pleura.

En **el lóbulo inferior** se distinguen 5 ó 6 segmentos, que son simétricos con los del lóbulo inferior del pulmón derecho, teniendo por ello la misma denominación.

El segmento apical (superior) tiene una posición paravertebral.

El segmento basal medial (cardíaco), en un 83% de casos su bronquio se inicia en un tronco común con el del segmento siguiente, *el basal anterior*. Este último se encuentra aislado de los segmentos lingulares por la cisura oblicua, y participa en la formación de las caras costal, diafragmática y mediastínica del pulmón.

El segmento basal lateral (*segmentum basale laterale*) ocupa la cara costal del lóbulo en la región axilar, a nivel de las VII-X costillas.

El segmento basal posterior (*segmentum basale posterius*) constituye una zona voluminosa del lóbulo, situada por detrás de los demás segmentos, contacta con las VII-X costillas, el diafragma, la aorta descendente y el esófago.

El segmento subapical [*segmentum subapicale* (*subsuperius*)] no es constante.

LOS SACOS PLEURALES Y EL MEDIASTINO

En la cavidad torácica existen tres sacos serosos aislados entre sí; uno para cada pulmón y otro medio para el corazón. La serosa del pulmón se denomina **pleura** y está compuesta de dos hojas, una visceral, *pleura pulmonar*, y otra parietal, *pleura parietal*.

La pleura pulmonar (*pleura pulmonalis*) envuelve al pulmón y se adhiere tan íntimamente a la substancia del mismo que no puede ser despegada sin alterar la integridad de su tejido; penetra en las cisuras pulmonares, aislando, de esta suerte, los lóbulos del pulmón uno del otro. En los bordes agudos de los pulmones se encuentran las protrusiones papilares de las pleuras. La pleura pulmonar, que envuelve el pulmón por todos lados, se continúa directamente en la pleura parietal a nivel de la raíz. En el borde inferior de la raíz del pulmón, las hojas serosas de sus caras anterior y posterior se unen formando un pliegue, el ligamento pulmonar (*lig. pulmonale*), que desciende verticalmente por la cara medial del pulmón y se inserta en el diafragma.

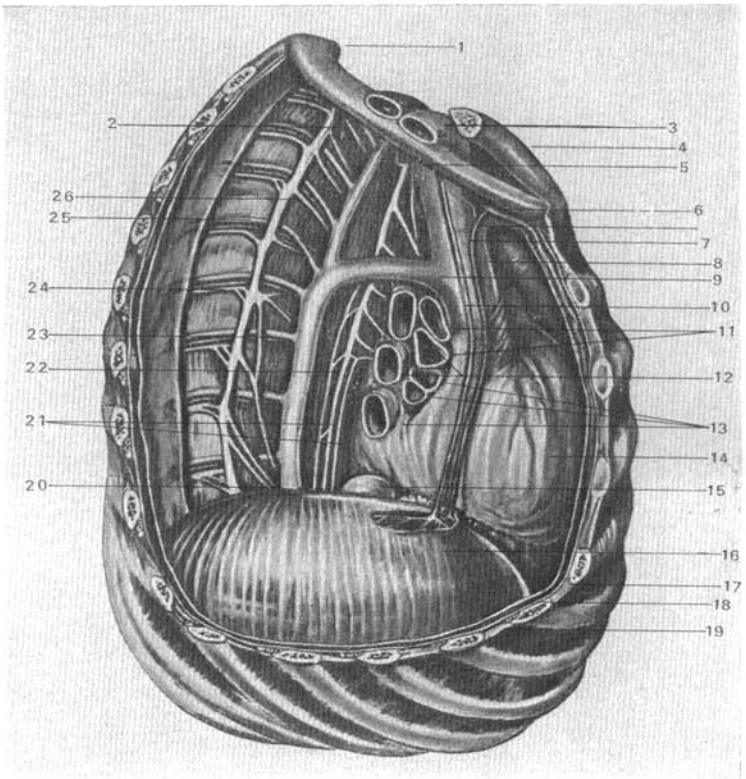

Fig. 249. Organos del mediastino posterior; vista lateral derecha (según Kiss-Szentágothai).

1 — I costilla;
2 y 26 — porción torácica del tronco simpático;
3 — v. subclavia derecha;
4 — clavícula;
5 — n. vago derecho;
6 — a. torácica interna derecha;
7 — n. frénico;
8 — a. pericardiacofrénica;
9 — v. ácigos;
10 — v. cava superior;
11 — aa. pulmonares derechas;
12 — bronquio principal derecho;
13 — vv. pulmonares derechas;
14 — pericardio;
15 — v. cava inferior;
16 — diafragma;
17 y 18 — pleura parietal;
19 — fascia endotorácica;
20 — n. esplácnico menor;
21 — plexo esofágico, del n. vago;
22 — esófago;
23 — n. esplácnico mayor;
24 — a. intercostal;
25 — v. intercostal.

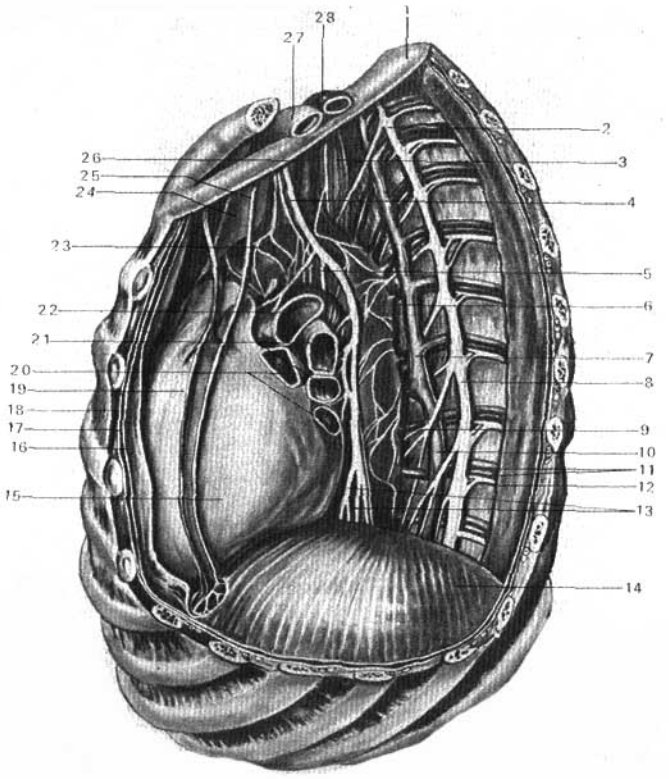

Fig. 250. Organos del mediastino posterior; vista lateral izquierda (según Kiss-Szentágothai).

1 — I costilla;
2 y 8 — porción torácica del tronco simpático;
3 — esófago;
4 — n. vago izquierdo;
5 — n. laríngeo recurrente izquierdo;
6 — aorta torácica;
7 — v. *hemiácigos accesoria;*
9 — n. esplácnico mayor izquierdo;
10 — v. hemiácigos;
11 — v. y a. intercostales posteriores;
12 — n. intercostal;
13 — plexo aórtico;
14 — diafragma;
15 — pericardio;
16 — pleura mediastínica;
17 — pleura costal;
18 — fascia endotorácica;
19 — a. pericardiacofrénica;
20 — vv. pulmonares izquierdas;
21 — bronquio principal izquierdo;
22 — *a. pulmonar izquierda;*
23 — arco de la aorta;
24 — v. cava superior;
25 — n. frénico izquierdo;
26 y 28 — a. subclavia izquierda;
27 — v. subclavia izquierda.

La pleura parietal (*pleura parietalis*) constituye la hoja externa de la bolsa serosa de los pulmones. Por su cara externa está adherida a las paredes de la cavidad torácica, mientras que la interna está dirigida directamente hacia la pleura pulmonar. La cara interna de la pleura se encuentra tapizada por el mesotelio y lubricada por una pequeña cantidad de líquido seroso que le da un aspecto brillante y disminuye el roce de las hojas pleurales, pulmonar y parietal, durante los movimientos respiratorios.

La pleura juega un papel importante en los procesos de trasudación (eliminación) y reabsorción, cuyas correlaciones normales sufren graves alteraciones en los procesos patológicos de los órganos de la cavidad torácica.

A pesar de su homogeneidad macroscópica y de su estructura histológica análoga, las pleuras parietal y pulmonar tienen diferente función, lo que está indudablemente relacionado con su distinto origen embriológico. La pleura pulmonar, en la que predominan fuertemente los vasos sanguíneos sobre los linfáticos, desempeña, en lo primordial, una función exudativa. En cambio, la pleura parietal, que posee en su porción costal aparatos específicos de absorción de las cavidades serosas (I. Matochkin, I. Vittells) y en la que prevalecen los vasos linfáticos sobre los sanguíneos, realiza la función de resorción. La cavidad virtual limitada por las hojas pleurales, parietal y pulmonar, aplicadas una a la otra, se denomina **cavidad pleural** (*cavum pleurae*). En el individuo sano la cavidad pleural es invisible macroscópicamente. En condiciones normales, en estado de reposo, la cavidad pleural contiene 1-2 ml de líquido, que formando una capa capilar delimita las superficies aplicadas de las dos hojas pleurales. Gracias a ese líquido se consigue la adherencia de las dos superficies, sometidas a la acción de fuerzas contrarias: la fuerza de la distensión inspiradora del tórax y la fuerza de tracción elástica del tejido pulmonar. La actuación de esas dos fuerzas contrarias, tracción elástica del tejido pulmonar y distensión de las paredes torácicas, originan la presión intrapleural que no se debe a tal o cual gas, sino que surge gracias a la acción de las fuerzas citadas. Al abrir el tórax, la cavidad pleural aumenta artificialmente gracias al colapso de los pulmones, a causa del nuevo equilibrio que se establece entre la presión atmosférica que se ejerce sobre la superficie externa de los pulmones y la presión existente dentro de los bronquios.

La pleura parietal es un saco continuo que envuelve el pulmón; sin embargo, con fines descriptivos, se le divide en segmentos: *pleuras costal, diafragmática y mediastinal*. Además, la parte superior de cada saco se destaca con la denominación de *cúpula pleural* (*cupulae pleurae*). La cúpula pleural envuelve el ápice del pulmón correspondiente y rebasa el límite superior del tórax en el cuello, en 3-4 cm por encima del extremo anterior de la I costilla. Por la cara lateral, la cúpula está cubierta por los mm. escalenos, anterior y medio; por su cara anteromedial se extienden las a. y v. subclavias, y por su cara posteromedial, la tráquea y el esófago.

La pleura costal (*pleura costalis*) es la porción más amplia de la pleura parietal y cubre por dentro a las costillas y a los espacios intercostales. Por encima de la pleura costal, entre ella y la pared torácica, se encuentra una delgada membrana fibrosa, *la fascia endotorácica*, particularmente desarrollada en la región de la cúpula. La *pleura diafragmática* (*pleura diaphragmatica*) cubre la cara superior del diafragma, excepto su parte media, donde el diafragma está en contacto directo con el pericardio.

La pleura mediastinal (*pleura mediastinalis*) está situada en dirección

anteroposterior, extendiéndose desde la cara posterior del esternón y desde la cara lateral de la columna vertebral hacia la raíz del pulmón, limitando lateralmente los órganos del mediastino. Por detrás, a la altura de la columna vertebral, y por delante, a nivel del esternón, la pleura mediastinal se continúa directamente con la pleura costal; por abajo, en la base del pericardio, se continúa con la pleura diafragmática; y en la raíz del pulmón, con la hoja pulmonar.

El complejo de órganos (corazón, pericardio y los grandes vasos, así como otros órganos) que llenan el espacio comprendido entre las pleuras mediastinales se denomina *mediastino* (*mediastinum*), que constituye como una especie de tabique entre los dos sacos pleurales. Los órganos del mediastino están rodeados de un tejido en cuyo espesor se encuentran formaciones neurovasculares complejas.

En el mediastino se distinguen una parte anterior y otra posterior, tomándose como delimitación entre ellas un plano frontal extendido por la parte posterior de ambas raíces pulmonares. **El mediastino anterior** (*mediastinum anterius*) contiene en su porción inferior el corazón y el pericardio, y en la superior están (de delante atrás) los siguientes órganos: el timo o sus restos fibroadiposos, la vena cava superior y sus raíces de origen, la aorta ascendente, el arco aórtico con sus ramas, las venas pulmonares, la tráquea y los bronquios, los nn. frénicos, las arterias y venas bronquiales y linfonodos. En **el mediastino posterior** (*mediastinum posterius*) (figs. 249, 250) se encuentran el esófago, la aorta descendente torácica, el conducto torácico y linfonodos, troncos venosos y nervios (v. cava inferior, vv. ácigos y hemiácigos, nn. esplácnicos y los nn. vagos extendidos por las paredes del esófago).

TOPOGRAFIA TORACOPLEURAL Y TORACOPULMONAR

Los sacos pleurales derecho e izquierdo (fig. 251, *a*, *b*, *c*) no son del todo simétricos. El saco pleural derecho es algo más corto y ancho que el izquierdo. Su asimetría se observa también en la configuración de los bordes anteriores de los sacos. Las cúpulas pleurales rebasan, como se dijo, la apertura superior

---

Fig. 251. Topografías toracopulmonar y toracopleural (según R. Sinélnikov).

a — vista anterior;
1 — cúpula pleural;
2 — ápice pulmonar;
3 — línea paraesternal izquierda;
4 — línea medioclavicular izquierda;
5 — límite anterior de la pleura;
6 — borde anterior del pulmón izquierdo;
7 — pleura pericárdica;
8 — incisura cardíaca del pulmón izquierdo;
9 — borde inferior del pulmón izquierdo;
10 — límite inferior de la pleura;
11 — pleura diafragmática;
12 — XII vértebra dorsal;
13 — límite inferior de la pleura;
14 — borde inferior del pulmón derecho;
15 — borde anterior del pulmón derecho;
16 — límite anterior de la pleura;
17 — línea medioclavicular derecha;
18 — línea paraesternal derecha;
19 — línea esternal.
b — vista posterior;
1 — línea paravertebral;
2 y 13 — línea escapular;
3 y 12 — fisura oblicua;
4 — borde posterior del pulmón derecho;
5 — límite posterior de la pleura;
6 — borde interior del pulmon derecho;
7 — pleura diafragmática;
8 — pleura costal (resecada);
9 y 10 — límite inferior de la pleura;
11 — borde inferior del pulmón derecho;
14 — ápice del pulmón;
15 — cúpula pleural;
c — vista lateral (pulmón derecho);
1 — ápice del pulmón;
2 — línea axilar;
3 — fisura horizontal;
4 — fisura oblicua;
5 — borde inferior del pulmón;
6 — pleura diafragmática;
7 — límite inferior de la pleura;
8 — pleura costal (resecada);
9 — línea axilar.

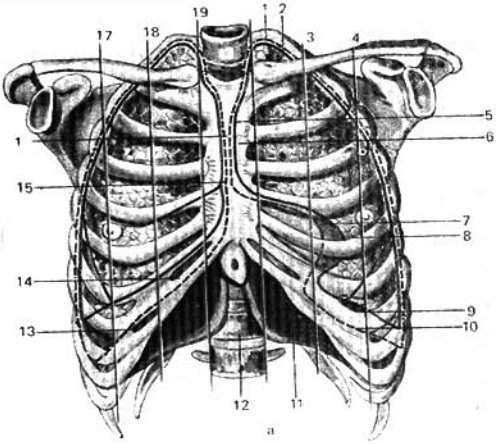
19
1
2
17
18
3
4
5
1
6
15
7
8
14
9
13
10
12
11

a

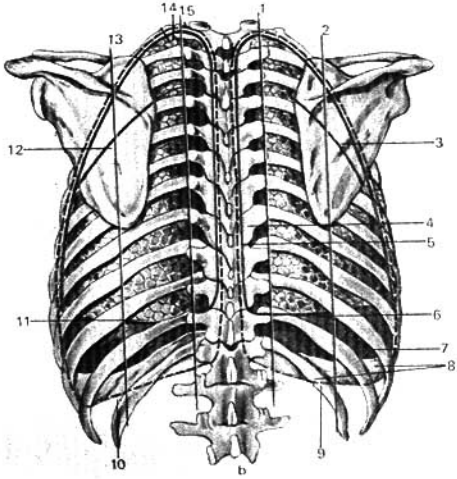
14
15
1
13
2
12
3
4
5
11
6
7
8
10
9

b

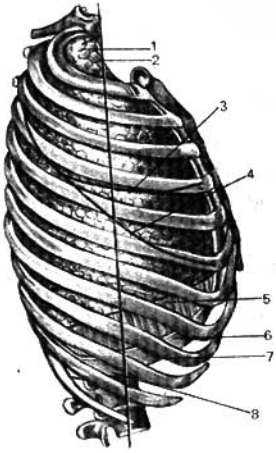
1
2
3
4
5
6
7
8

c

del tórax y llegan hasta la cabeza de la primera costilla (este punto corresponde, aproximadamente, al proceso espinoso de la VII vértebra cervical, que se puede palpar en el vivo), 3-4 cm por encima de la extremidad anterior de la primera costilla.

El límite posterior de las pleuras, correspondiente a la línea de transición de la pleura costal en pleura mediastinal, es bastante constante; se extiende a lo largo de la columna vertebral y termina en la cabeza de las XII costillas.

El límite anterior de las pleuras se extiende a ambos lados, desde el ápice del pulmón hacia la articulación esternoclavicular. Más adelante, en el lado derecho, el borde pleural se dirige a la línea media, cerca de la unión del manubrio con el cuerpo del esternón, y desde aquí desciende en línea recta hasta el nivel de las VI-VII costillas, o del proceso xifoideo, donde se incurva hacia la derecha continuándose en el límite inferior del saco pleural. En el lado izquierdo, el borde anterior desciende también desde la articulación esternoclavicular hacia la línea media, pero en un trayecto menor que en el lado derecho. A nivel de la IV costilla se desvía lateralmente, dejando la zona triangular del pericardio situada en este punto, sin cubierta pleural. Después, la delimitación anterior de la pleura izquierda desciende paralelamente al borde del esternón hasta el cartílago de la VI costilla, donde se desvía lateralmente continuándose en el límite inferior.

El límite inferior de las pleuras está representado por la línea de transición de la pleura costal a la pleura diafragmática. En el lado derecho, esta línea cruza la línea mamilar en la VII costilla, y la línea axilar media en la IX costilla, dirigiéndose después horizontalmente, cruzando las X y XI costillas hacia el lugar de coincidencia de los bordes inferior y posterior, a nivel de la cabeza de la XII costilla. En el lado izquierdo, el límite inferior se encuentra algo más bajo que en lado derecho. Los límites de los pulmones no siempre corresponden en todos los lugares con los de las pleuras. La posición de los ápices pulmonares y la de los bordes posteriores coincide totalmente con los límites de las pleuras. El borde anterior del pulmón derecho también coincide con la línea limítrofe pleural. En el lado izquierdo esta coincidencia sólo se observa hasta el nivel del 4° espacio intercostal. Pues desde este punto el borde del pulmón izquierdo forma la incisura cardíaca y queda más a la izquierda que el límite pleural. Los límites inferiores de los pulmones pasan bastante más arriba que los correspondientes de ambas pleuras. El límite inferior del pulmón derecho, en su segmento anterior, pasa por detrás de la VI costilla, en la línea mamilar llega al borde inferior de la VI costilla, en la línea axilar media cruza la VIII costilla, en la línea escapular cruza la X costilla, y alcanza la columna vertebral y la altura del borde superior de la XI costilla. El límite del pulmón izquierdo está algo más bajo. En aquellos lugares donde los bordes pulmonares no coinciden con los pleurales, quedan entre ellos unos espacios de reserva limitados por las dos hojas parietales de la pleura, llamados **recesos** o **senos pleurales** (*recessus s. sinus pleurales*). En ellos el pulmón penetra solamente durante las inspiraciones más profundas. El espacio de reserva más voluminoso, el **receso costodiafragmático** o **seno frenicocostal** (*recessus costodiaphragmaticus s. sinus phrenicocostalis*) (BNA), se encuentra a ambos lados, a lo largo del límite inferior de la pleura, entre el diafragma y el tórax, región donde los bordes pulmonares inferiores no alcanzan los de la pleura. Otro espacio de reserva, de menor dimensión, se encuentra a nivel del borde anterior del

pulmón izquierdo, en toda la extensión de la incisura cardíaca, limitado por la pleura costal y la mediastinal. Este se denomina **receso** o **seno costomediastinal** (*recessus s. sinus costomediastinalis*). El líquido que se forma (exudado pleural) en los procesos inflamatorios de la pleura (pleuritis) se acumula, ante todo, en los senos pleurales. Los senos pleurales, siendo parte de la cavidad pleural, se distinguen de la misma; la cavidad pleural es el espacio comprendido entre las hojas pulmonar y parietal de la misma. Los senos pleurales son espacios de reserva de la cavidad pleural que se encuentran entre las dos hojas parietales de la pleura.

DESARROLLO DE LOS ÓRGANOS RESPIRATORIOS

Los órganos respiratorios se engendran a fines de la 3ª semana de la vida embrionaria, en forma de una proliferación de la pared ventral del intestino anterior, inmediatamente por detrás del rudimento de la glándula tiroidea. Esa proliferación cavitaria bien pronto se bifurca por su extremo caudal en dos partes, correspondientes a los dos futuros pulmones; su extremo craneal origina la laringe, y, en dirección más caudal, a la tráquea (fig. 252).

Al final del 1er mes en los arcos viscerales que rodean el mesodermo aparecen los gérmenes de los cartílagos de la laringe; los anillos cartilaginosos de la tráquea se forman más tarde. La laringe alcanza su desarrollo definitivo después del nacimiento: en el hombre se desarrolla más intensamente, adquiriendo mayores dimensiones que en la mujer. Durante el período prepuberal, en los niños se observa una brusca intensificación del crecimiento de la laringe, con la particularidad de que en dicho período varía el timbre de su voz (voz bitonal o quebrada). La laringe del hombre es, por término medio, 1/3 mayor que la de la mujer, presentando un saliente en la parte anterior del cuello (nuez de Adán), que no se observa en las mujeres. La longitud de la laringe, en el hombre, es por término medio de 44 mm, y en la mujer 36 mm. La acción de las glándulas sexuales en el desarrollo de la laringe está también demostrada por el hecho de que en los eunucos se conserva una voz de timbre agudo, parecido al de la voz femenina.

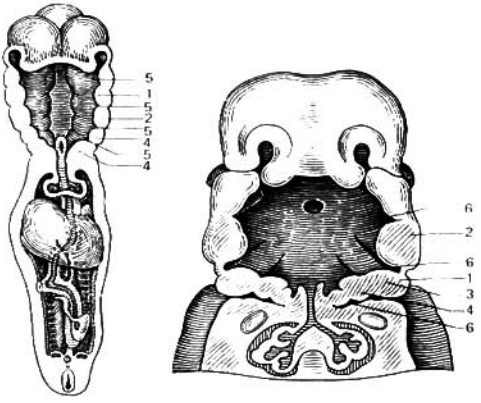

Fig. 252. Formación de las bolsas branquiales en el embrión humano (corte frontal).

1-4 — arcos branquiales; 5 y 6 — bolsas branquiales

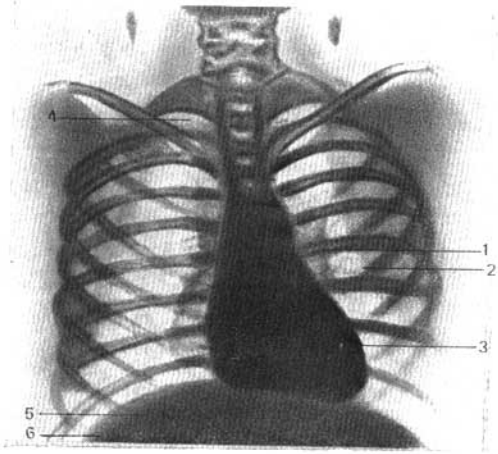

Fig. 253. Radiografía del tórax.

1 — sombra de los hilios pulmonares;
2 — dibujo pulmonar;
3 — sombra mediastinal del corazón y de los grandes vasos;
4 — región del ápice pulmonar;
5 — diafragma;
6 — seno pleural.

Los rudimentos de los dos pulmones no son simétricos: el del pulmón derecho es mayor que el del izquierdo. Posteriormente, en cada rudimento pulmonar aparecen proliferaciones mamelonadas que corresponden a los futuros lóbulos pulmonares; en el rudimento del pulmón derecho existen tres mamelones y en el del izquierdo, dos. En los extremos de esas proliferaciones se forman nuevos salientes, y en éstos otros nuevos, de tal suerte que el cuadro de desarrollo recuerda el de las glándulas alveolares. Por dicha vía, hacia el 6° mes de vida intrauterina, queda formado el árbol bronquial y en los extremos de las ramificaciones del mismo se forman los acinos con los alvéolos. El mesénquima que envuelve a cada rudimento pulmonar penetra entre las porciones que se están formando, dando origen al tejido conjuntivo a los músculos lisos y a las laminillas cartilaginosas de los bronquios. El epitelio de la mucosa y las glándulas se derivan del endodermo. La pleura pulmonar se origina de la esplacnopleura, y la formación de los sacos pleurales se evoluciona paralelamente al desarrollo de los pulmones, del corazón y del pericardio (Salzer, 1960).

Los pulmones en el vivo. En la exploración radiológica del tórax (fig. 253) se destacan claramente dos «campos pulmonares» transparentes por los que se juzga sobre los pulmones, ya que debido a la presencia de aire en los mismos, dejan atravesar fácilmente los rayos X y en vez de sombras dan zonas de claridad. Ambos campos pulmonares están separados uno del otro por la sombra intensa del mediastino formada por el esternón, la columna vertebral, el corazón y los grandes vasos. Esa sombra constituye el límite medial de los campos pulmonares; los límites superior y lateral están constituidos por las costillas. Por debajo se encuentra el diafragma.

La parte superior del campo pulmonar está atravesada por la clavícula, *que separa la región supraclavicular de la subclavicular. Por debajo de la* clavícula, en el campo pulmonar se superponen las sombras de las porciones anteriores y posteriores de las costillas, que se cruzan entre sí. Estas se encuentran dispuestas oblicuamente: las anteriores, de arriba abajo y medialmente; las posteriores, de arriba abajo y lateralmente*. Para determinar los diferentes puntos del campo pulmonar se emplean los espacios comprendidos entre las porciones anteriores de las costillas.

El tejido pulmonar propiamente dicho se ve en los espacios intercostales transparentes en forma romboidea. En estos lugares puede observarse un trazado reticular o en mácula, compuesto de sombras lineales más o menos estrechas, cuya mayor intensidad corresponde a la región del hilio pulmonar, para ir desapareciendo paulatinamente desde la sombra mediastínica del corazón hacia la periferia de los campos pulmonares. Esa es la llamada imagen pulmonar. A ambos lados de la sombra del corazón, en el trayecto de las porciones anteriores de las II-V costillas, se ven unas sombras intensas de *forma especial correspondientes a las raíces pulmonares, las sombras del* hilio o de la raíz pulmonar. Están separadas de la sombra cardiovascular por una estrecha banda transparente, correspondiente a los bronquios principales. La sombra del hilio izquierdo es algo más corta y estrecha, por estar más oculta por la sombra cardiovascular que la del hilio derecho.

La base anatómica de las sombras de los hilios y del trazado pulmonar está constituida por el sistema vascular de la circulación menor, las arterias y venas pulmonares con las ramificaciones que parten de las mismas, subdivididas a su vez en otras de menor calibre. (Los linfonodos en estado normal no dan sombra; se hacen visibles solamente en casos de aumento de volumen o de calcificación de carácter patológico.)

El substrato anatómico del dibujo pulmonar y de la sombra de los hilios se destaca con relieve particular en la tomografía (estratorradiografía), que permite obtener radiografías de las distintas capas del pulmón, sin la superposición de las costillas. El trazado pulmonar y las sombras de los hilios son *rasgos de un cuadro radiológico normal para todas las edades, incluida la* primera infancia. En la inspiración se aprecian las zonas de transparencia correspondientes a los recesos pleurales.

En la exploración radiológica del tórax en el vivo se investiga también *el diafragma*. **El diafragma** se presenta en la radioscopia en forma de dos líneas semicirculares, con la convexidad dirigida hacia arriba, correspondientes a las cúpulas diafragmáticas. La cúpula derecha es más convexa que la izquierda y tiene una posición más elevada (influjo del hígado). Los contornos del diafragma son lisos, aunque durante la inspiración profunda adoptan una forma ondulada, como resultado de la contracción de sus fascículos musculares.

La posición y forma del diafragma son extraordinariamente variables, dependiendo de los siguientes factores: 1) respiración (durante la inspiración el diafragma desciende y se aplana, y en la espiración se eleva y adquiere su forma convexa); 2) tono de la musculatura del diafragma; 3) presión intraabdominal *y estado de la prensa abdominal (en estado de flacidez de la prensa*

* Eso se refiere únicamente a las porciones óseas de las costillas, pues los cartílagos costales son invisibles en el examen radiológico.

abdominal el diafragma está descendido); 4) posición del cuerpo (en posición sentada el diafragma está más elevado que en decúbito); 5) forma del tórax (si el tórax es corto y ancho, el diafragma está más elevado que cuando es estrecho y alargado); 6) grado de nutrición del cuerpo (en los obesos está más elevado que en los delgados); 7) constitución general (en el tipo braquimorfo es más elevado que en el dolicomorfo); 8) la edad (en los jóvenes está más elevado que en los adultos); 9) el sexo (en la mujer está más elevado que en el hombre). De este modo, la altura de la posición del diafragma varía en dependencia de la combinación de los factores citados, en una persona dada. Eso explica también la variabilidad de forma del diafragma.

En el cadáver, el diafragma ocupa siempre las posiciones más extremas: inmediatamente después de la muerte, la posición más baja (contracción al máximo, debida a la rigidez cadavérica), y después la más elevada (relajación máxima, pasiva). Esta última se explica: 1) por la acción absorbente de los pulmones, al disminuir de volumen y 2) por la presión sobre el diafragma de los gases que se desarrollan en la vía gastrointestinal. En esta posición es como se observa en el cadáver. El centro tendinoso se desplaza ligeramente durante la respiración.

El método de exploración radiológica permite apreciar los cambios de correlación entre los órganos de la cavidad torácica que tienen lugar durante la respiración. En la inspiración el diafragma desciende, sus cúpulas se aplanan y el centro se desplaza algo hacia abajo. Las costillas se elevan y los espacios intercostales se ensanchan. Los campos pulmonares se hacen más transparentes, resaltando con más detalle el trazado pulmonar. Los recesos pleurales se aclaran, haciéndose visibles. El corazón se aproxima a la posición vertical y adquiere una forma cercana a la triangular. Durante la espiración se presentan unas correlaciones inversas. Con ayuda de la radioquimografía puede también estudiarse el trabajo del diafragma durante la respiración, el canto, el habla, etc.

En el caso de la radiografía por planos —tomografía— la estructura del pulmón se observa mejor que durante la radiografía ordinaria o la radioscopia. Sin embargo, en los tomogramas tampoco se logra diferenciar ciertas formaciones estructurales del pulmón. Eso sólo es posible gracias al método más reciente de investigación radiológica, la electrorradiografía. En los radiogramas obtenidos con ayuda de esta última se ven, sin ninguna inyección, no sólo los sistemas tubulares del pulmón (bronquios y vasos sanguíneos), sino también la armazón conjuntiva pulmonar.

Como resultado se logra estudiar en el vivo la estructura del parénquima de todo el pulmón.

SISTEMA UROGENITAL

El sistema urogenital (*systema urogenitale*) comprende **los órganos urinarios** (*organa uropoetica*) y **los órganos genitales** (*organa genitalia*). Estos órganos están íntimamente relacionados entre sí por su desarrollo; además de eso, sus vías excretoras se asocian, bien en un conducto urogenital común (la uretra masculina), o abriéndose en un espacio común (el vestíbulo vaginal en la mujer).

ORGANOS URINARIOS

Los órganos urinarios se componen, en primer lugar, de dos glándulas (los riñones, que elaboran la orina), y en segundo, de los órganos destinados a la acumulación y eliminación de la orina (uréteres, vejiga urinaria y uretra).

RIÑÓN

El riñón (*ren*) (del gr. *nephros*, riñón) es un órgano par excretorio, en el que se elabora la orina, situado en la pared posterior de la cavidad abdominal, por detrás del peritoneo (fig. 254). Los riñones se encuentran a ambos lados de la columna vertebral, a nivel de la última vértebra torácica y de las dos primeras vértebras lumbares (véase fig. 218). El riñón derecho está situado algo más bajo que el izquierdo, a 1-1,5 cm por término medio (en dependencia de la presión ejercida por el lóbulo derecho del hígado). La extremidad superior de los riñones llega hasta el nivel de la XI costilla, y su extremidad inferior está a 3-5 cm de la cresta ilíaca. Estos límites de la posición de los riñones sufren variaciones individuales; no es raro que el límite superior se eleve hasta el nivel del borde superior de la XI vértebra torácica, y el límite inferior pueda descender en un trayecto 1-1,5 cm de la vértebra.

Los riñones tienen la forma de una habichuela (véase fig. 254). La superficie del riñón es lisa, de color rojo oscuro: se distinguen dos **extremidades, superior e inferior** (*extremitas superior et inferior*); dos **bordes, lateral y medial** (*margo lateralis et medialis*); y dos **caras, anterior y posterior** (*facies anterior et posterior*). El borde lateral del riñón es convexo; en cambio, el borde medial es cóncavo por su parte media, estando dirigido no sólo medialmente, sino algo hacia delante y abajo. En la porción cóncava, media, del borde medial se encuentra **el hilio renal** (*hilus renalis*), por el cual entran en el riñón las arterias y nervios renales, y salen del mismo la vena renal y el uréter. El hilio da acceso a una pequeña cavidad intrarrenal denominada **seno renal** (*sinus renalis*), cuyo eje longitudinal corresponde al eje homónimo del riñón. La cara anterior del riñón es más convexa que la posterior.

Topografía de los riñones. *Las relaciones con los órganos vecinos* de la cara anterior de los riñones derecho e izquierdo no son idénticas en ambos lados.

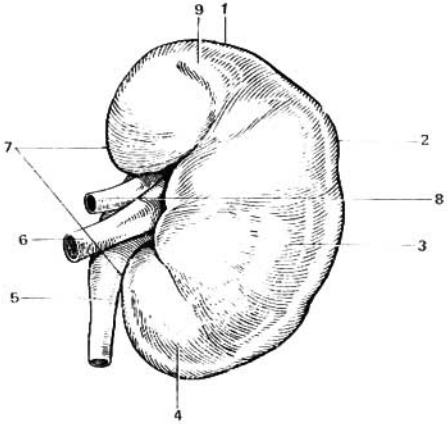

Fig. 254. Riñón izquierdo; vista externa.

1 — extremidad superior;
2 — borde lateral;
3 — cara anterior;
4 — extremidad inferior;
5 — uréter;
6 — v. renal;
7 — hilio renal;
8 — a. renal;
9 — impresión lienal.

El riñón derecho se proyecta en la pared abdominal anterior, en las regiones epigástrica, umbilical y abdominal lateral derecha; y el izquierdo, en las regiones epigástrica y abdominal lateral izquierda. El riñón derecho contacta en una parte de su superficie con la glándula suprarrenal, y más abajo, con el hígado. Su tercio inferior descansa en la flexura derecha del colon; a lo largo de su borde medial se extiende la porción descendente del duodeno; en esas dos últimas zonas no tiene peritoneo. La extremidad inferior del riñón derecho posee cubierta serosa.

El riñón izquierdo, al igual que el derecho, contacta por su extremidad superior y parte de su cara anterior con la glándula suprarrenal, e inmediatamente por debajo está aplicado en su tercio superior al estómago, y en su tercio medio al páncreas; el borde lateral de su cara anterior, en su parte superior, se aplica al bazo. El extremo inferior de la cara anterior está en contacto por su lado medial con las asas del yeyuno, y lateralmente con la flexura izquierda del colon o con la parte inicial del colon descendente. Por su cara posterior ambos riñones están en contacto en su parte superior con el diafragma, el cual separa los riñones de la pleura; por debajo de la XII costilla está en relación directa con los mm. psoas mayor y cuadrado lumbar, que constituyen el lecho renal.

Envolturas del riñón. El riñón está envuelto por su propia membrana fibrosa, la cápsula fibrosa, en forma de una lámina delgada, lisa, aplicada directamente a la substancia renal. En estado normal puede ser desprendida con facilidad de dicha substancia. La cápsula fibrosa consta de 3 estratos: 1) externo, fibroso; 2) medio, muscular (túnica incompleta de fibras musculares lisas), e 3) interno, supraparenquimatoso (O. Grigóriev, 1941; N. Beliáiev, 1957). Gracias a esta estructura, la cápsula fibrosa cumple diversas funciones: mecánica (fijación de los riñones y protección de su parénquima), y contráctil, cooperando a la filtración (M. Méierzon). Por fuera de la cápsula

fibrosa, particularmente en el hilio y en la cara posterior, hay una capa de tejido adiposo laxo que forma la cápsula adiposa del riñón; la cara anterior está con frecuencia libre de tejido adiposo. Por fuera de la cápsula adiposa se encuentra una fascia de tejido conjuntivo, **la fascia renal** (*fascia renalis*), que emite fibras de enlace a la cápsula fibrosa y se divide en dos hojas: una que pasa por delante del riñón y otra por detrás. Por el borde lateral del riñón ambas hojas se unen, continuándose en la lámina de tejido conjuntivo retroperitoneal, de la que se originaron. Por el borde medial ambas hojas no se unen, continuando por separado su trayecto hacia la línea media: la hoja anterior pasa por delante de los vasos renales, la aorta y la vena cava inferior y se une con la hoja homónima del lado opuesto; por su parte posterior, la hoja posterior pasa por delante del cuerpo de las vértebras, insertándose en estas últimas. Por las extremidades superiores de los riñones, después de envolver las glándulas suprarrenales, las dos hojas se unen, limitando la movilidad de los riñones en dicha dirección. En las extremidades inferiores, esta fusión entre las dos hojas corrientemente no se observa.

Fijación de los riñones. La fijación de los riñones en su lugar está asegurada por el siguiente complejo de formaciones: 1) la fascia renal, que se adhiere a la cápsula renal; 2) el lecho muscular de los riñones, formado por los mm. psoas mayor y cuadrado lumbar; 3) los vasos renales, que impiden el alejamiento de los riñones, con respecto a la aorta y la vena cava inferior, y finalmente 4) la presión intraabdominal, condicionada por la contracción de la prensa abdominal. Por la debilidad de dicho aparato de fijación, los riñones pueden descender (ptosis renal), lo que exige la fijación quirúrgica del mismo. En estado normal los ejes longitudinales de los dos riñones están dirigidos oblicuamente hacia arriba y medialmente, convergiendo por encima de los riñones en un ángulo abierto hacia abajo. En la ptosis del riñón, debido a hallarse éste fijado por sus vasos en la línea media, se desplaza hacia abajo y medialmente, como siguiendo el trazado de una circunferencia, a causa de lo cual, los ejes longitudinales de los riñones convergen por abajo, formando un ángulo abierto hacia arriba.

Estructura. En un corte longitudinal (figs. 255, 256) que atraviese el riñón se ve que el órgano en conjunto está compuesto, en primer lugar, de una cavidad, el seno renal, ocupada por los cálices y la parte superior de la pelvis renal; y, en segundo lugar, de la substancia propia renal que rodea el seno por todas partes, exceptuando el hilio. En el riñón se distingue una porción externa, **la corteza renal** (*cortex renis*), y una porción interna, **la médula renal** (*medulla renis*).

La corteza renal ocupa la capa periférica del órgano teniendo un espesor de unos 4 mm. La médula renal está compuesta por unas formaciones cónicas denominadas *pirámides renales* (de Malpighi). **Las pirámides renales** (*pyramides renales*) están dirigidas por sus amplias **bases** hacia la superficie del órgano, y por sus **vértices** hacia el seno. Los vértices se unen en número de dos o más, formando unas elevaciones redondeadas que se denominan **papilas renales** (*papillae renales*); es raro que una papila corresponda a un solo vértice de pirámide. El número total de papilas es, por término medio, de 12. Cada papila está sembrada de **pequeños orificios** (*orificios papilares*) a través de los cuales la orina es eliminada a la porción inicial de las vías urinarias (los cálices). La corteza renal penetra entre las pirámides, aislando una de otra; esas partes de corteza renal se denominan **columnas renales** (*columnae*

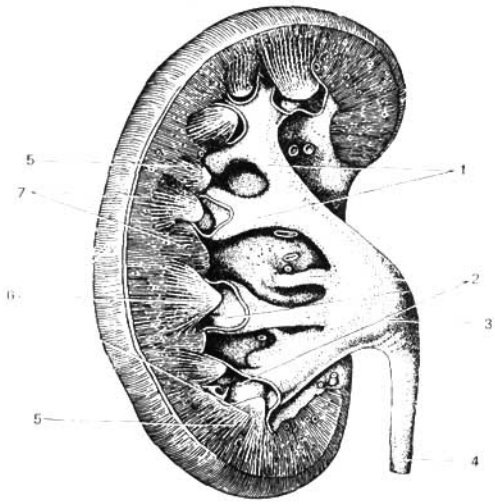

Fig. 255. Corte de riñón.

1 — cálices renales mayores;
2 — cálices renales menores;
3 — pelvis renal;
4 — uréter;
5 — médula renal (pirámides renales);
6 — papilas renales;
7 — corteza renal.

renales). Las pirámides tienen un aspecto rayado, debido a la disposición rectilínea de los tubos uriníferos y los vasos que contiene. La existencia de pirámides refleja la formación lobular de los riñones, caracterisicta de la mayoría de los animales. En los mamíferos se observan riñones de distintas estructuras, que reflejan las diferentes fases de la fusión de lóbulos aislados en un órgano único:

1) riñones compuestos de lóbulos aislados (renículos), riñones lobulares, por ejemplo, en el oso;

2) riñones unidos en un órgano único, pero conservando las huellas de división, tanto en su interior en forma de renículos, como por su exterior en forma de surcos —los riñones polilobulados—, lo que se observa, por ejemplo, en el ganado bovino;

3) riñones fusionados en un órgano único, que presentan por fuera una superficie lisa, y divididos en su interior en pirámides y papilas; los riñones multipapilares lisos, por ejemplo, en los cerdos;

4) riñones fusionados, tanto por fuera como por su interior, con la formación de una sola papila; riñones unipapilares de una serie de mamíferos, por ejemplo, en el caballo.

Los riñones del hombre pertenecen al grupo de los riñones lisos pluripapilares. Eso se deduce ya por el hecho de que en el recién nacido se conservan las huellas de su anterior división, incluso en la superficie extena, en la que se destacan las cisuras (riñón cisural del feto y del recién nacido). En el adulto, el riñón aparece liso por fuera, pero en su interior se mantiene dividido en lóbulos, las pirámides, a pesar de que algunas de ellas se fusionan

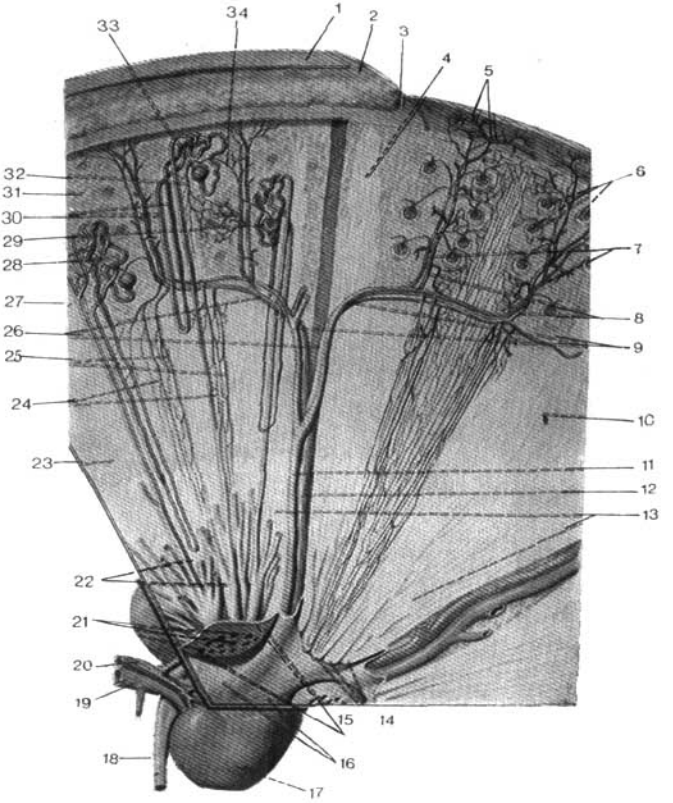

Fig. 256. Estructura de los riñones (esquema, según R. Sinélnikov).

1 — fascia renal;
2 — cápsula adiposa;
3 — cápsula fibrosa;
4 — porción radiada;
5 — vv. estrelladas;
6 — glomérulos;
7 — aa. interlobulillares;
8 — vv. interlobulillares;
9 — aa. arqueadas;
10 — pirámide;
11 — a. interlobular renal;
12 — v. interlobular;
13 — pirámides renales;
14 — papila renal;
15 — área cribosa;
16 — cálices renales menores;
17 — riñón;
18 — uréter;
19 — v. renal;
20 — a. renal;
21 — orificios papilares;
22 — conductos papilares;
23 — zona medular del riñón;
24 — arteriolas rectas;
25 — vénulas rectas;
26 — vv. arqueadas;
27 — límite entre la corteza renal y la médula renal;
28 — túbulos renales contorneados;
29 — cápsula del glomérulo;
30 — túbulos renales rectos;
31 — porción convoluta;
32 — vaso eferente;
33 — corpúsculo renal;
34 — vaso aferente.

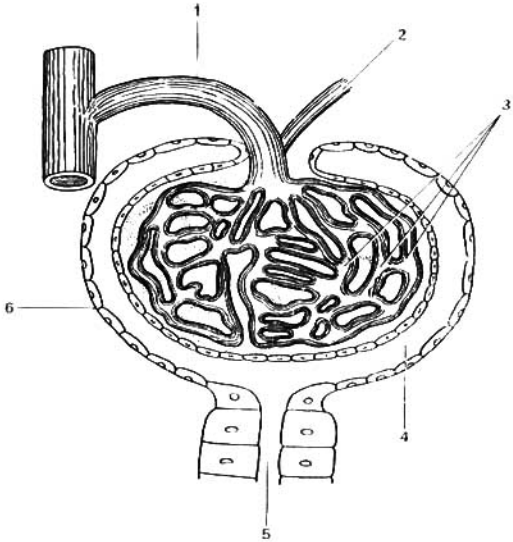

Fig. 257. Esquema de la estructura de los corpúsculos renales.

1 — vaso aferente;
2 — vaso eferente;
3 — ovillo de hemocapilares;
4 — cavidad de la cápsula del corpúsculo renal limitada por las hojas de la cápsula del glomérulo.

en una papila (lo que explica que el número de papilas sea inferior al de las pirámides).

Las radiaciones de la médula renal se continúan también en la corteza, si bien aparecen aquí menos destacadas; éstas constituyen **la porción radiada** (*pars radiata*) de la corteza renal; y las porciones comprendidas entre esas franjas radiadas, **la porción convoluta** (*pars convoluta*) (*convolutum*, rollo, paquete). La porción radiada y la porción convoluta se unen bajo la denominación de **lóbulo cortical** (*lobulos corticalis*).

El riñon es un órgano complejo eliminador (excretorio). Tiene unos tubitos llamados **túbulos renales** (*tubuli renales*). Los extremos ciegos de esos tubos, en forma de cápsulas biparietales, abarcan a los glomérulos de los hemocapilares (fig. 257). Cada glomérulo está encerrado en el fondo de una cápsula caliciforme, la cápsula del glomérulo (de Shumlyanski—Bowman); el espacio comprendido entre las dos paredes de la cápsula constituye la cavidad de esta última, que es el inicio de la porción tubular. El glomérulo, junto con la cápsula que lo abarca, forma **el corpúsculo renal** (*corpusculum renis*) [de

Fig. 258. Esquema de la estructura del nefrón.

1 — corpúsculo renal;
2 y 3 — túbulos contorneados;
4 — conducto de unión en el que afluye el túbulo colector;
5 — red hemocapilar de los túbulos contorneados.
v.a. — vaso aferente;
v.e. — vaso eferente;
a.r. — arteria renal;
v.r. — vena renal.

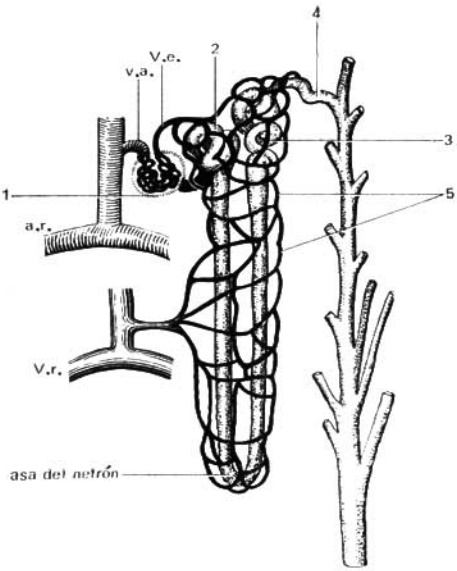

Malpighi—Shumlyanski]*. Los corpúsculos renales están situados en la porción convoluta de la corteza renal, donde pueden ser observados a simple vista como puntos rojos. Del corpúsculo renal (más exactamente, glomérulo y cápsula de Shumlyanski—Bowman) parte **el túbulo renal contorneado** (*tubulus renalis contortus*) (fig. 258), que se encuentra ya en la porción radiada de la corteza renal. Después, el túbulo desciende a la pirámide, desde donde se encorva otra vez en dirección contraria, constituyendo el asa del nefrón (*ansa nephroni*) o *asa de Henle*, volviendo a la corteza. La porción terminal del túbulo renal, el segmento de unión, desemboca en los conductos colectores. Cada conducto colector recibe varios túbulos renales y se dirige en línea recta (*tubulos renales rectos*) (*tubulus renalis rectus*) a través de la porción radiada de la corteza y a través de la pirámide. Los conductos colectores se van asociando paulatinamente uno con otro, y en forma de 15-20 conductos cortos, **los conductos papilares** (*ductus papillares*), que se abren a través de los orificios papilares en la región del área cribosa, en el vértice de la papila renal.

* El primero en descubrir la esencia verdadera del corpúsculo renal fue Shumlyanski, y no Malpighi, quien consideraba que el corpúsculo renal era una glándula; por lo cual es más correcta la denominación de corpúsculo de Malpighi-Shumlyanski, que la de Malpighi a solas.

La unidad estructural del riñón es el nefrón (*nephron*). Según los datos de la anatomía microscópica (Smith, 1956) consta de las siguientes porciones.

I. Corpúsculo renal (*corpusculum renis*).

II. A partir del mismo comienza el segmento proximal, constituido por el túbulo contorneado proximal (inicio del segmento); éste se continúa con el túbulo recto proximal.

III. Este último se continúa con el segmento delgado, en forma de asa—asa néfrica (asa de Henle). Esta asa tiene dos codos: descendente y ascendente.

IV. El codo ascendente se continúa con el segmento distal, en cuya composición entra el codo ascendente grueso que se continúa con el túbulo contorneado distal y luego con el túbulo de unión.

El túbulo de unión desemboca en el conducto colector.

Los elementos estructurales señalados del nefrón se disponen en el parénquima renal de la manera siguiente.

En la corteza renal se encuentran el corpusculo renal, los túbulos contorneado y el recto del segmento proximal, el codo ascendente grueso del asa del nefrón y los túbulos contorneado distal y de unión. Los codos delgados del asa del nefrón (descendentes y ascendentes), el codo ascendente grueso y el conducto colector llegan hasta la substancia medular.

La función del nefrón es la elaboración de la orina: ultrafiltración en los glomérulos, resorción y secreción en los túbulos. A través del epitelio del glomérulo se eliminan de la sangre a la cavidad de la cápsula del glomérulo, agua y sales minerales; y a través del epitelio del túbulo contorneado, las substancias orgánicas que contiene la orina. En cada riñón existe hasta un millón de nefrones, cuyo conjunto constituye la masa fundamental de la médula renal. Para comprender la estructura de los riñones y de su elemento fundamental, el nefrón, es necesario tener en cuenta **el sistema de la circulación sanguínea renal** (fig. 259). La arteria renal parte de la aorta, siendo un tronco de bastante calibre, lo que corresponde a la función excretora de orina del órgano, relacionada con la «filtración» de la sangre.

En el hilio del riñón la arteria renal se ramifica, de acuerdo con los segmentos de los riñones, en arterias para el polo superior, aa. polares superiores; arterias para el polo inferior, aa. polares inferiores, y arterias para la porción central del riñón, aa. centrales.En el parénquima renal, estas arterias van entre las pirámides, es decir, entre los lóbulos del riñón, por lo que se denominan **arterias interlobulares** (*aa. interlobares renis*). En la base de las pirámides, en el límite entre la médula y la corteza, éstas forman arcos, arterias arqueadas, de las que parten hacia el espesor de la corteza **las arterias interlobullilares** (*aa. interlobulares*). De cada a. interlobulillar parte **un vaso aferente** (*vas afferens*) que se ramifica en el ovillo de capilares que constituyen el glomérulo, abarcado por la parte inicial del túbulo renal la cápsula del glomérulo. **La arteria eferente** (*vas efferens*) que emerge del glomérulo se vuelve a ramificar por segunda vez en una red capilar que rodea los túbulos renales, después de lo cual se continúa en los capilares venosos. De estos últimos se forman las venas que acompañan a las arterias homónimas, para salir a través del hilio renal formando un solo tronco, **la vena renal** (*v. renalis*), que afluye en la v. cava inferior.

La sangre venosa de la corteza renal afluye primeramente en **las venas estrelladas** (*venulae stellatae*), después en las vv. interlobulares que acompa-

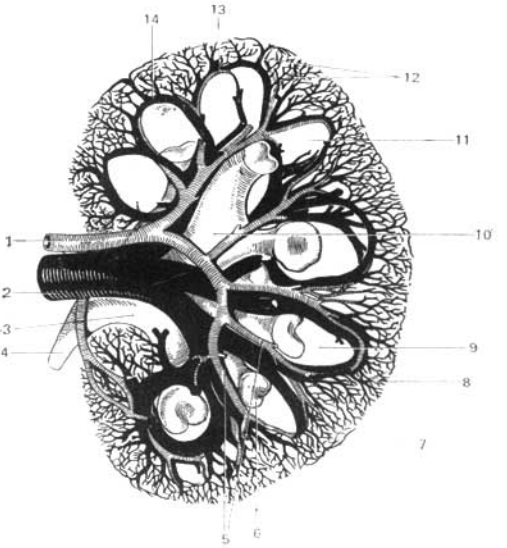

Fig. 259. Arbol excretor de los riñones y sus vasos (según Kiss-Szentágothai).

1 — a. renal;
2 — v. renal;
3 — uréter;
4 — pelvis renal;
5 — aa. interlobulares;
6 — cáliz renal menor;
7 — v. estrellada;
8 y 11 — pirámides renales.
9 — v. interlobular;
10 — cáliz renal mayor;
12 — aa. interlobulares;
13 — a. arqueada;
14 — v. arqueada.

ñan a las arterias homónimas, y finalmente en las vv. arqueadas. De la médula renal parten las venas rectas. De esos diferentes troncos venosos se forma la vena renal. En la región del seno renal, las venas están situadas delante de las arterias.

Así, pues, en el riñón existen dos sistemas de capilares; uno, que enlaza las arterias con las venas, y otro, de carácter especial, en forma de ovillos vasculares, donde la sangre está aislada de la cavidad de la cápsula exclusivamente por dos capas de células planas: el endotelio de los capilares y el epitelio de la cápsula. Eso crea las condiciones favorables para la eliminación del agua y los productos del metabolismo contenidos en la sangre.

Los vasos linfáticos del riñón se dividen en superficiales, procedentes de las redes capilares de las envolturas renales y del peritoneo que cubre parte del riñón, y profundos, que se extienden a través de los espacios interlobulillares. En el interior de los lobulillos renales y en los glomérulos no existen vasos linfáticos (D. Zhdánov).

Ambos sistemas de vasos confluyen en su mayoría en el seno renal, siguiendo más adelante el trayecto de los vasos sanguíneos renales, hacia los linfonodos regionales, de distinto modo en el riñón derecho y en el izquierdo (A. Sizgánov, 1940): en el derecho se dirigen hacia los linfonodos que rodean la vena cava inferior (anteriores y posteriores), hacia los situados entre ésta y la aorta (interaortocavas), y los situados por delante de la aorta (preaórticos); desde el riñón izquierdo los vasos linfáticos se dirigen a los linfonodos situados a la izquierda de la aorta (lateroaórticos izquierdos), y por delante de la misma (preaórticos).

Los nervios del riñón proceden de un plexo renal par, constituido por los nn. esplácnicos, ramos de los linfonodos simpáticos, ramos del plexo solar con fibras de los nn. vagos contenidas en los mismos, y fibras aferentes de los ganglios espinales infratorácicos y supralumbares (N. Kerdivarenko, 1960).

PELVIS RENAL, CÁLICES Y URÉTER

La orina eliminada a través de los orificios papilares, en su trayecto hacia la vejiga pasa a través de los cálices menores, los cálices mayores, la pelvis renal y los uréteres.

Los cálices menores (*calyces renales minores*), en número de 8-9, por uno de sus extremos abarcan a una o dos, y más raramente, tres papilas renales, desembocando por su otro extremo en uno de los cálices mayores. **Los cálices mayores** (*calyces renales majores*) por lo común son dos, superior e inferior. Ya en el seno renal se unen en una sola **pelvis renal** (*pelvis renalis*) (del gr. *pyelos*, de donde la inflamación de las pelvis renales se denomina *pielitis*), que saliendo del riñón a través del hilio, por detrás de los vasos renales, se incurva hacia abajo continuándose directamente en los uréteres.

Aparato del fórnix de los cálices renales. Cada cáliz renal abarca a la papila renal en forma de cono, como una copa de doble pared. Gracias a eso, la parte proximal del cáliz que rodea la base de la papila se eleva sobre el ápice de la misma en forma de bóveda, **fórnix.** En la pared del fórnix del cáliz están incluidas fibras musculares lisas (m. esfínter del fórnix), que junto con el tejido conjuntivo de esa zona y los nervios y vasos (sanguíneos y linfáticos) constituyen **el aparato del fórnix,** que desempeña un gran papel en el proceso de eliminación de la orina del parénquima renal y de los cálices renales, impidiendo, al propio tiempo, la corriente inversa de la orina desde los cálices hacia los túbulos renales. Debido a la aplicación proximal de los vasos hacia la pared del fórnix, aquí pueden presentarse procesos hemorrágicos con mayor facilidad que en otros lugares, con lo que la orina se vierte en la sangre (reflujo pielovenoso), que facilita la penetración de las infecciones. En la pared del cáliz renal se distinguen cuatro músculos, situados del siguiente modo: por encima del fórnix (m. elevador del fórnix), alrededor de la misma (m. esfínter del fórnix), a lo largo del cáliz (m. longitudinal del cáliz), y alrededor del cáliz (m. espiral del cáliz). El m. elevador del fórnix y el m. longitudinal del cáliz dilatan la cavidad del mismo, facilitando la acumulación de la orina (diástole); por su parte, los mm. esfínter del fórnix y espiral del cáliz hacen que éste se contraiga, vaciándolo de orina que es impelida hacia la pelvis renal (sístole). El trabajo del cáliz está relacionado con una actividad análoga de la pelvis renal.

Los cálices, la pelvis renal y los uréteres constituyen la parte macroscópica visible de **las vías excretoras de los riñones.**

Se pueden distinguir tres formas de árbol excretor, que reflejan los estadios consecutivos de su desarrollo (M. Prives) (fig. 260, *a*, *b*, *c*):

1. *Embrionaria*, cuando existe una ancha pelvis sacciforme, en la que se vierten directamente los cálices menores, faltando los cálices mayores.
2. *Fetal*, en la que existe un gran número de cálices, pequeños y grandes, que se continúan directamente en el uréter, faltando la pelvis renal.
3. *Adulta*, cuando existe una pequeña cantidad de cálices menores que se fusionan en dos cálices mayores, los cuales se continúan en una pelvis renal

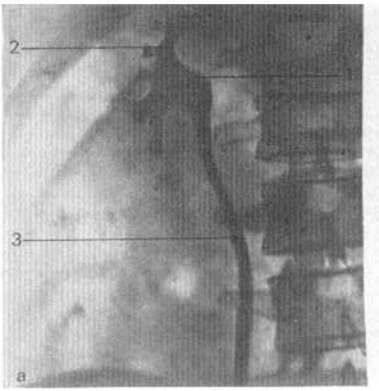

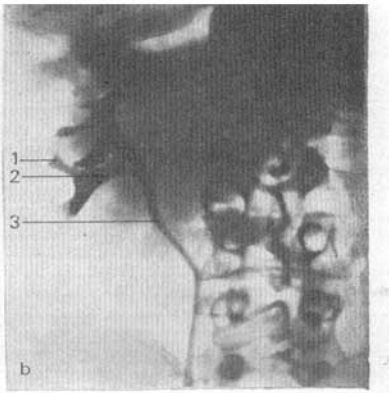

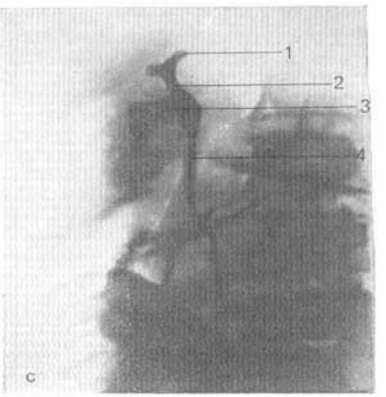

Fig. 260. Arbol excretor de los riñones (según M. Prives).

a — tipo embrionario;
1 — pelvis;
2 — cáliz menor;
3 — uréter;
b — tipo fetal;
1 — cáliz menor;
2 — cáliz mayor;
3 — uréter;
c — tipo adulto;
1 — cáliz menor;
2 — cáliz mayor;
3 — pelvis;
4 — uréter.

de dimensiones moderadas que desemboca más adelante en el uréter. Aquí se encuentran los cuatro componentes del árbol excretor: los cálices menores, los mayores, la pelvis y el uréter. El conocimiento de estas formas facilita la comprensión de *los cuadros radiológicos del árbol excretor, visible en el vivo* (gracias a la pielografía).

En la radiografía común de la región lumbar pueden verse los contornos de la mitad inferior de los riñones. Para poder ver el riñón entero hay que recurrir a la introducción de aire en el tejido celular perirrenal—pneumorrenografía.

Los polos superiores de los riñones están inclinados un poco en dirección medial, por eso las prolongaciones de los ejes largos de los riñones se cruzan por encima de los polos a la altura de las IX-X vértebras torácicas.

Los rayos X permiten investigar en el vivo el árbol excretor del riñón: los cálices, la pelvis y el uréter (fig. 260). Para eso se inyecta en el torrente sanguíneo una sustancia de contraste que se elimina a través de los riñones y al unirse con la orina da en el radiograma la silueta de la pelvis renal y del uréter (la sustancia de contraste puede introducirse directamente en la pelvis renal con ayuda de un catéter uretral y un instrumento especial, el cistoscopio). Este método se llama **ureteropielografía.**

En el radiograma la pelvis se proyecta en la línea entre las I y II vértebras lumbares, siendo a la derecha más baja que a la izquierda.

Con respecto al parénquima renal se observan dos tipos de disposición de la pelvis renal: extrarrenal, cuando parte de la misma se encuentra fuera del riñón, e intrarrenal, cuando la pelvis no sale fuera de los límites del riñón.

La investigación radiológica revela el peristaltismo de la pelvis renal. Con los radiogramas en serie puede verse cómo se contraen y se relajan los cálices aislados y la ampolla, cómo se abre y se cierra el esfínter superior del uréter. Estos cambios funcionales son rítmicos, por lo que se distinguen la sístole y la diástole del árbol excretor del riñón. El proceso de evacuación del árbol excretor transcurre de tal modo que los cálices mayores se contraen (sístole) y la ampolla se relaja (diástole) y viceversa. El vaciamiento completo se efectúa durante 6-8 minutos.

Por la radiografía se puede también determinar la esqueletotopia de los riñones. En dicha exploración, si la XII costilla es larga, en forma de sable, aparece superpuesta sobre la parte media del riñón; y si es corta, en forma de estilete, se observa en el polo superior. La investigación radiológica descubre los movimientos peristálticos de la pelvis renal, de carácter rítmico, por lo que se distinguen la sístole y la diástole del árbol excretor de los riñones.

Estructura segmentaria de los riñones. En el riñón existen 4 sistemas tubulares: arterias, venas, vasos linfáticos y túbulos renales. Se observa un paralelismo entre los vasos y el árbol excretor (que constituyen conjuntamente los fascículos vásculoexcretorios (véase fig. 259). Esta correspondencia es más notable entre los ramos intraorgánicos de la arteria renal y los cálices renales (M. Prives). Partiendo de esa correlación, y con fines quirúrgicos, en el riñón se distinguen segmentos que forman **la estructura segmentaria de los riñones.** Se destacan 5 segmentos (Greivz, Simonescu y otros): 1) apical, correspondiente a la extremidad superior del riñón, y en la superficie del mismo, a la zona cubierta por la glándula suprarrenal; 2) superior, prepelviano; 3) medio, prepelviano, que por piso lo ocupa cada cuarto de la mitad anterior de los riñones; 4) inferior, que abarca la parte caudal de la mitad anterior y posterior del órgano, o sea, toda la extremidad inferior, y 5) postpelviano, que ocupa los dos cuartos centrales de la mitad posterior del órgano, entre el segmento apical y los segmentos inferiores. Se observan riñones en los que los dos segmentos prepelvianos están fusionados en uno solo. En estos riñones sólo se destacan 4 segmentos (S. Ereméiev, 1962).

Uréter. Este se presenta como un tubo de unos 30 cm de longitud, con un diámetro de 4-7 mm. Desde la pelvis, el uréter se extiende inmediatamente por detrás del peritoneo, hacia abajo y medialmente, hacia la pelvis menor; aquí el uréter se dirige hacia el fondo de la vejiga urinaria, penetrando a

través de su pared en dirección oblicua. En el uréter se distinguen **la porción abdominal** (*pars abdominalis*), hasta su codo marginal en la línea terminal, donde se continúa con **la porción pelviana** (*pars pelvina*), situada en la cavidad de la pelvis menor. La luz interna del uréter no es idéntica en todo su trayecto, pues presenta los siguientes estrechamientos: 1) en la continuación de la pelvis en uréter; 2) en el límite entre la porción abdominal y la pelviana; 3) en el trayecto de la porción pelviana, y 4) cerca de la pared de la vejiga urinaria. En la mujer el uréter es 2-3 cm más corto y las relaciones de su porción inferior con los demás órganos son distintas que en el hombre. En la pelvis femenina el uréter se extiende a lo largo del borde libre del ovario y después, en la base del ligamento ancho del útero, se dispone lateralmente respecto al cuello uterino, penetra entre la vagina y la vejiga, y perfora la pared de esta última en dirección oblicua, al igual que en el hombre.

Estructura. La pared del uréter, al igual que en la pelvis y los cálices, se compone de tres estratos: externo, de tejido conjuntivo, *túnica adventicia*; interna, *túnica mucosa*, tapizada de epitelio que contiene glándulas mucosas, y *túnica muscular*, intercalada entre la adventicia y la mucosa. La túnica muscular se compone a su vez de dos estratos (interno, de fibras longitudinales, y externo, de fibras circulares) que no están relacionados con la musculatura de la vejiga urinaria e impiden la corriente inversa de la orina desde la vejiga al uréter. En el lugar de afluencia del uréter en la vejiga existe un tercer estrato muscular, de fibras longitudinales, el más externo, que está relacionado íntimamente con la musculatura de la vejiga y que participa en impeler la orina hacia la misma.

En la radiografía, el uréter del **ser vivo** se presenta como una sombra larga y estrecha que se extiende desde los riñones hasta la vejiga. Sus contornos son precisos y lisos. Durante su trayecto se observan inflexiones en dos planos; sagital y frontal. Las inflexiones del plano frontal son las que tienen importancia práctica: la de la porción lumbar, en dirección medial, y la de la porción pelviana, en dirección lateral. A veces el uréter, en la porción lumbar, se presenta enderezado. La inflexión de la porción pelviana es, por el contrario, constante. En el trayecto del uréter se observa, además de los estrechamientos anatómicos ya descritos, una serie de estrechamientos fisiológicos que aparecen y desaparecen durante el peristaltismo. Se distinguen tres segmentos: superior, medio e inferior (Fuchs), que se contraen y dilatan sucesivamente, impulsando la orina a través del uréter.

El uréter tiene varias fuentes de *irrigación sanguínea*. A las paredes de la pelvis **renal** y del segmento superior del uréter llegan los ramos de la arteria renal. En el lugar de cruce con la a. testicular (o con la a. ovárica), esta última también emite ramificaciones hacia el uréter. Hacia el segmento medio del uréter llegan los ramos ureterales (procedentes de la aorta, de la a. ilíaca común o de la a. ilíaca interna). La parte pelviana del uréter está irrigada por la a. rectal media y por las aa. vesicales inferiores. *La sangre venosa afluye* a la v. testicular (o a la v. ovárica), y a la v. ilíaca interna. *La linfa* se vierte en los linfonodos abdominoaórticos (lumbares) y en los ilíacos.

Los nervios del uréter son de origen simpático; en el segmento superior provienen del plexo renal; en el segmento inferior, de la porción abdominal del plexo ureteral; en la porción pelviana, del plexo hipogástrico inferior. Además de eso, el uréter (en su segmento inferior) recibe inervación parasimpática, procedente de los nn. esplácnicos pelvianos.

VEJIGA URINARIA

La vejiga urinaria (*vesica urinaria*) (fig. 261) constituye un receptáculo para la acumulación de la orina que es eliminada periódicamente a través de la uretra. La capacidad de la vejiga es de 500-700 ml, por término medio, estando sujeta a grandes oscilaciones individuales. La forma de la vejiga y sus relaciones con los órganos que la rodean varía considerablemente, en dependencia de su grado de repleción. Cuando la vejiga está vacía, se encuentra situada por entero en la cavidad de la pelvis menor, por detrás de la sínfisis del pubis, separada del recto por su cara posterior en el hombre por las vesículas seminales y las porciones terminales de los conductos deferentes, y en la mujer, por la vagina y el útero. Al llenarse de orina, la parte superior de la vejiga, variando de forma y de dimensiones, se eleva por encima del pubis llegando en caso de distensión intensa hasta el nivel del ombligo. Cuando la vejiga se encuentra repleta de orina, presenta una forma ovalada, con la particularidad de que su parte inferior fija, más ancha, llamada **fondo vesical** (*fundus vesicae*), está dirigida hacia abajo y atrás, hacia el recto o la vagina; estrechándose, se continúa en la uretra en forma de **cuello vesical** (*cervix vesicae*); la porción más aguda de la misma, **el ápice vesical** (*apex vesicae*) está aplicado a la parte inferior de la pared abdominal anterior. La porción de la vejiga que se encuentra entre el ápice y el fondo, esto es, la porción intermedia de la misma, se denomina **cuerpo vesical** (*corpus vesicae.*) Desde el ápice de la vejiga se extiende hacia el ombligo, por la línea media de la cara posterior de la pared anterior del abdomen, un ligamento fibroso llamado **lig. umbilical mediano** (*lig. umbilicale medianum*).

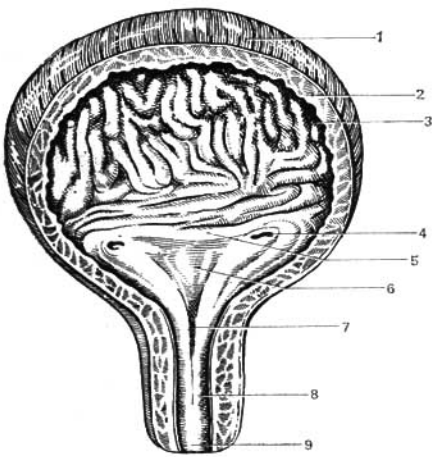

Fig. 261. Vejiga urinaria y uretra femenina (según Kiss-Szentágothai).
1 — túnica muscular (estrato externo);
2 — túnica muscular (estrato circular);
3 — mucosa;
4 — orificio uretérico;
5 — pliegue interuretérico;
6 — trígono vesical;
7 — orificio uretral interno;
8 — uretra;
9 — orificio uretral externo.

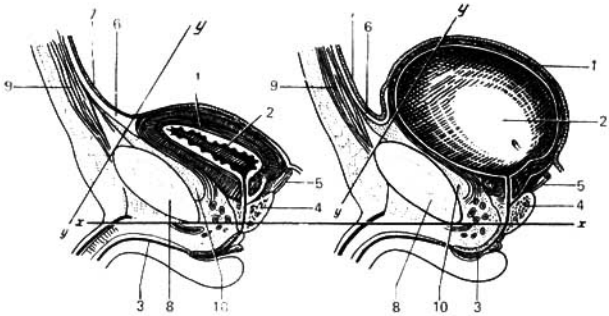

Fig. 262. Vejiga urinaria masculina en estado vacío y de repleción; corte sagital medio.

1 — túnica muscular de la vejiga;
2 — cavidad de la vejiga;
3 — uretra;
4 — próstata;
5 — conducto deferente;
6 — lig. umbilical mediano;
7 — peritoneo;
8 — sínfisis púbica al corte;
9 — pared abdominal anterior;
10 — espacio prevesical;
x-x — plano horizontal que pasa a través del borde inferior de la sínfisis pubiana;
y-y — plano de la entrada pelviana.

La vejiga tiene una pared anterior, otra posterior y dos laterales. Por su cara anterior está aplicada a la sínfisis pubiana de la que se encuentra separada por una capa de tejido laxo que llena **el espacio prevesical** (*spatium prevesicale*) (fig. 262). La parte superior de la vejiga tiene mayor movilidad que la inferior, por cuanto esta última se encuentra fijada por ligamentos formados a expensas de la fascia pelviana, presentando en el hombre adherencias con la próstata. En el hombre la cara superior se relaciona con las asas intestinales; en la mujer, con la cara anterior del útero. Cuando la vejiga está dilatada por la orina, su parte superior se desplaza hacia arriba y se redondea, con la particularidad de que al sobresalir en el pubis desplaza consigo el peritoneo que la recubre, procedente de la pared abdominal anterior. Por eso es posible practicar la punción de la pared dilatada de la vejiga a través de la pared abdominal anterior, sin interesar el peritoneo. Por detrás, el peritoneo (como ya describimos en la pág. 105) se repliega, en los hombres, desde la cara anteroposterior de la vejiga hacia la cara anterior del intestino recto, constituyendo la excavación rectovesical (*excavatio rectovesicalis*); y en las mujeres, hacia la cara anterior del útero, la excavación vesicouterina (*excavatio vesicouterina*).

Por otro lado, la serosa forma sólo parcialmente parte de la pared de la vejiga, recubre la pared posterior y la región de la cúpula. La pared de la vejiga urinaria se compone de una túnica muscular (de fibras musculares lisas), una tela submucosa y una túnica mucosa. En la túnica muscular se distinguen tres estratos entrecruzados: 1) estrato externo, compuesto de fibras (longitudinales; 2) estrato medio, de fibras circulares o transversales, y 3) estrato interno, de fibras longitudinales y transversales. Los tres estratos forman el músculo común de la vejiga, m. detrusor de la orina (*m. detrusor*

urinae), que al contraerse hace disminuir la cavidad de la misma, expulsando la orina de la misma.

El estrato muscular medio es el más desarrollado, sobre todo en la región del **orificio uretral interno** (*ostium urethrae internum*), donde constituye **el m. esfínter vesical** (*m. sphincter vesicae*). Alrededor de la desembocadura de los uréteres se forma también una especie de esfínteres, a expensas de su reforzamiento por fibras circulares del estrato muscular interno.

La cara interna del órgano está cubierta por la mucosa, la cual, en la vejiga vacía, forma pliegues que son posibles gracias al buen desarrollo de la submucosa. Al dilatarse la vejiga los pliegues desaparecen. En la parte inferior de la vejiga se destaca por dentro el orificio uretral interno (*ostium urethrae internum*), que conduce a la uretra. Inmediatamente por detrás del orificio uretral interno se encuentra una zona lisa, de forma triangular, **el trígono vesical** (*trigonum vesicae*). La mucosa en la región del trígono se encuentra adherida a la túnica muscular subyacente y nunca forma pliegues. El vértice del trígono está dirigido hacia el orificio citado, y en los vértices de los ángulos de la base están **los orificios de los uréteres** (*ostia ureteres*). La base del trígono vesical está delimitada por **el pliegue interuretérico** (*plica interureterica*), que se extiende entre los dos meatos ureterales. Por detrás de este pliegue la cavidad de la vejiga puede presentar una depresión, **la fosa retrouretérica** (*fossa retroureterica*), que aumenta a medida que crece la próstata. Inmediatamente por detrás del orificio uretrovesical se observa a veces una prominencia, denominada **úvula vesical** (*uvula vesicae*) (preferentemente en la edad senil, a consecuencia del desarrollo del lóbulo medio de la próstata). La mucosa de la vejiga es de color rojizo, estando tapizada por un epitelio de transición, semejante al epitelio de los uréteres. En ella se encuentran unas pequeñas glándulas mucosas (**glándulas vesicales**), así como ***folículos linfáticos.***

En el recién nacido, la vejiga tiene una posición bastante más elevada que en el adulto, de tal modo que el orificio uretrovesical se encuentra a nivel del borde superior de la sínfisis pubiana. Después del nacimiento la vejiga va descendiendo paulatinamente, y hacia el 4° mes de la vida sobresale del borde superior de la sínfisis púbica tan sólo en 1 cm.

En *la cistoscopia*, o sea, en el examen directo de la cavidad vesical por medio del cistoscopio introducido en la uretra, se ve la mucosa de color rosado, con gran cantidad de vasos sanguíneos en forma de red. En la mucosa se observan los pliegues, exceptuando el trígono, donde la misma es lisa. El esfínter vesical presenta el aspecto de una zona semilunar de color rojizo y los meatos ureterales crean depresiones por los lados del trígono. Periódicamente (2-3 veces por minuto) los meatos ureterales se abren expulsando la orina en forma de un chorro delgado. Desde la vejiga la orina es expulsada al exterior a través de la uretra.

La urodinámica, o sea, el proceso de excreción de orina por las vías urinarias se verifica, según demostraron las investigaciones cinematorradiográficas, en dos fases: 1) fase de transporte, en la que bajo la acción de los músculos impulsores (detrusores) la orina es impelida por las vías urinarias y 2) fase de retención, en la que bajo la acción de los músculos de cierre (esfínteres) la parte correspondiente de las vías urinarias se distiende y en ella se acumula la orina. Todo el sistema de las vías urinarias, desde los cálices hasta la uretra, representa un órgano muscular cavitario único en el que

dos partes del mismo alternan mutuamente en sus funciones. Cuando el árbol excretor se encuentra en la fase de transporte, la vejiga está en la fase de retención y viceversa.

Vasos y nervios. Las paredes de la vejiga están irrigadas por la a. vesical inferior, ramo de la a. ilíaca interna, y por la a. vesical superior, ramo de la a. umbilical. En *la vascularización* de la vejiga participan también la a. rectal media y otras arterias contiguas (O. Petrova). *Las venas* de la vejiga afluyen en parte al plexo venoso vesical, y en parte a la v. ilíaca interna. El drenaje de *la linfa* se hace en los linfonodos ilíacos internos.

La inervación de la vejiga se realiza por el plexo vesical inferior, que contiene nervios simpáticos procedentes del plexo hipogástrico y nervios parasimpáticos (nn. esplácnicos pelvianos).

URETRA FEMENINA

La uretra femenina* se inicia en la vejiga a partir del **orificio uretral interno** (*ostium urethrae internum*), constituyendo un tubo de 3-3,5 cm de longitud, ligeramente encorvado con la convexidad hacia atrás, rodeando por abajo y desde atrás el borde inferior de la sínfisis pubiana (fig. 261). Excepto durante la micción, las paredes anterior y posterior de la uretra están aplicadas una a la otra; con todo, las paredes uretrales se distinguen por su gran distensión y la luz del conducto puede dilatarse hasta 7-8 mm. La pared posterior se encuentra adherida íntimamente a la pared anterior de la vagina. Al salir de la pelvis, la uretra perfora el diafragma urogenital (véase músculos del periné) con sus fascias, y se rodea por las fibras musculares del esfínter, m. esfínter de la uretra. **El orificio uretral externo** (*ostium urethrae externum*) se abre por delante y por encima del orificio de la vagina, constituyendo la parte más estrechada de la uretra. La pared de la uretra femenina está compuesta de tres estratos: túnica muscular, tela submucosa y túnica mucosa. En la tela submucosa laxa, penetrando también en la túnica muscular, se encuentra la red vascular que confiere a los tejidos vistos al corte el aspecto cavernoso. La mucosa forma pliegues longitudinales. En el conducto se abren multitud de glándulas mucosas (glándulas uretrales), especialmente en su parte inferior.

Las arterias de la uretra femenina proceden de la a. vesical inferior y de la a. pudenda interna. *Las venas* afluyen a través del plexo venoso vesical en la v. ilíaca interna. *Los vasos linfáticos* de las partes superiores del conducto se dirigen a los linfonodos ilíacos y los de las partes inferiores, a los linfonodos inguinales.

La inervación procede del plexo hipogástrico inferior, de los nn. esplácnicos pelvianos y del n. pudendo.

ORGANOS GENITALES

Los órganos genitales se clasifican en **masculinos** (*organa genitalia masculina*) y **femeninos** (*organa genitalia femenina*). En el embrión, los órganos genitales se engendran en ambos sexos de un modo idéntico, y durante su evolución ulterior en unos individuos se desarrollan los gérmenes del sexo

* La uretra masculina transporta no sólo la orina, sino también productos de las glándulas sexuales; por eso será descrita junto con el sistema genital masculino, al igual que el propio acto de la micción.

masculino, permaneciendo rudimentarios los gérmenes del sexo femenino, y en otros individuos, a la inversa. En ambos sexos, la parte componente esencial son órganos sexuales (el testículo en el hombre y el ovario en la mujer), que elaboran las células sexuales. A veces, en un mismo individuo se encuentran desarrollados, en mayor o menor grado, los rasgos de ambos sexos. A esos casos se les denominan hermafroditas, con la particularidad de que se distingue un hermafroditismo verdadero, cuando existen al mismo tiempo testículo y ovario, y un hermafroditismo falso, en que existen las glándulas sexuales de un solo sexo, pero presentando al mismo tiempo rasgos sexuales del otro sexo, en mayor o menor grado.

ORGANOS GENITALES MASCULINOS

Los órganos genitales masculinos (fig. 263) comprenden: los testículos con sus túnicas, los conductos deferentes con las vesículas seminales, la próstata, las glándulas bulbouretrales (de Cowper) y el pene compuesto por los cuerpos

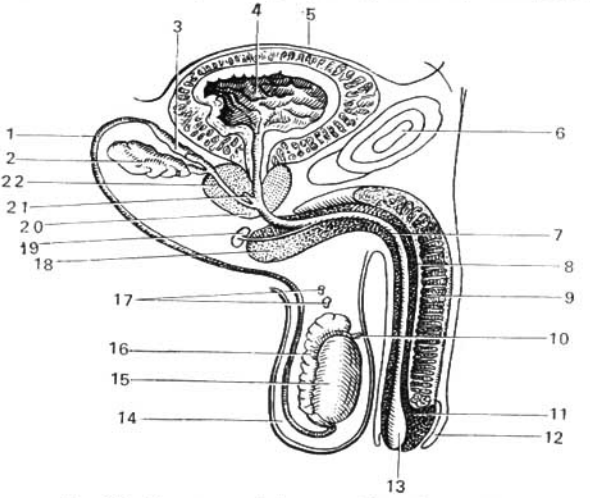

Fig. 263. Organos genitales masculinos (esquema).

1 — conducto deferente;
2 — vesícula seminal;
3 — ampolla del conducto deferente;
4 — cavidad de la vejiga urinaria;
5 — peritoneo que cubre la vejiga urinaria;
6 — sínfisis púbica;
7 — uretra;
8 — cuerpo esponjoso del pene;
9 — cuerpo cavernoso del pene;
10 — apéndice testicular;
11 — glande del pene;
12 — prepucio;
13 — fosa navicular;
14 — escroto;
15 — testículo;
16 — epididimo;
17 — paradídimo;
18 — bulbo del pene;
19 — glándula bulbouretral;
20 — próstata;
21 — utrículo prostático;
22 — conducto eyaculador.

cavernosos. En este apartado describiremos también la uretra masculina que tiene un carácter mixto, urogenital. El testículo y el ovario elaboran las hormonas sexuales y por eso pertenecen a las glándulas de secreción interna.

TESTÍCULOS

Los testículos (*testes*) (del gr. *orchis s. didymis*) son dos cuerpos de forma ovalada, algo aplanados por los lados, contenidos en el escroto. La longitud del testículo es de 4 cm por término medio, su diámetro transversal es de 3 cm, y su peso, de 15 a 25 g. En el testículo se distinguen **dos caras, medial y lateral; dos bordes, anterior y posterior, y dos extremos, superior e inferior.** En la posición normal del terstículo, en el interior del escroto, su extremo superior está dirigido hacia arriba, adelante y lateralmente; y a consecuencia de ello, el extremo inferior está dirigido no sólo hacia abajo, sino también hacia atrás y medialmente.

Por lo general, el testículo izquierdo se encuentra algo más descendido que el derecho. En el borde posterior se encuentran **el funículo** (cordón) **espermático** (*funiculus spermaticus*) y **el epidídimo** (*epididymis*); este último se extiende a lo largo del borde mencionado. El epidídimo tiene el aspecto de un cuerpo estrecho, alargado, en el que se distingue una porción superior algo engrosada, **la cabeza del epidídimo** (*caput epididymidis*) y un extremo inferior más agudo, **la cola del epidídimo** (*cauda epididymidis*); la porción intermedia constituye **el cuerpo** (*corpus epididymidis*). En la región del cuerpo, entre la cara anterior cóncava del epidídimo y el testículo existe una depresión, **el seno epididimario** (*sinus epididymidis*), tapizado por la serosa y abierto por su lado lateral.

En el extremo superior del testículo con frecuencia se observa un pequeño apéndice, **apéndice testicular**; al corte se ve compuesto de pequeños canalículos; constituye al parecer un remanente rudimentario del conducto paramesonéfrico. En la cabeza del epidídimo se encuentra el apéndice (epididimario), corrientemente pediculado (remanente del cuerpo de Wolff, mesonefros).

Estructura del testículo (véase fig. 270). El testículo está rodeado por una membrana fibrosa densa, de color blanquecino, **la túnica albugínea**, que tapiza directamente **el parénquima del testículo** (*parenchyma testis*). Por el borde posterior del testículo, el tejido fibroso de la membrana penetra en un corto trayecto en el interior del tejido glandular, en forma de una condensación (cuerpo de Highmore) o septo vertical incompleto denominado **mediastino testicular** (*mediastinum testis*), del cual se desprenden radialmente delicados **septos fibrosos** (*septos testiculares*), que insertándose por su periferia en la cara interna de la albugínea dividen a todo el parénquima testicular en lobulillos (**lobulillos testiculares**). El número de lobulillos es de 250 a 300. Los vértices de los lobulillos están dirigidos hacia el mediastino, y la base hacia la túnica albugínea. El epidídimo está también cubierto por la albugínea, aunque más delgada.

El parénquima del testículo está compuesto por los túbulos seminíferos, en los que se distinguen dos partes, la contorneada y la recta (**túbulos seminíferos contorneados y túbulos seminíferos rectos**). En cada lobulillo existen 2-3 túbulos seminíferos y más. Teniendo una dirección flexuosa en el interior del lobulillo, los túbulos seminíferos contorneados al acercarse al medias-

tino testicular se unen uno a otro, y ya en el mediastino se estrechan en tubos rectos, cortos, los túbulos seminíferos rectos. Los tubos rectos se abren en una red de conductos, red testicular, contenida en el espesor del mediastino testicular. De la red testicular salen 12-15 tubos eferentes, **los conductillos eferentes testiculares**, que se dirigen a la cabega del epidídimo. A su salida del testículo estos conductillos se vuelven tortuosos, constituyendo **los lobulillos** o **conos epididimarios** (*lobuli s. coni epididymidis*). Los conos eferentes se unen en un tubo único del epidídimo, el conducto epididimario, que formando multitud de sinusoidades se continúa en **el conducto deferente** (*ductus deferens*). El conducto epididimario desplegado alcanza 3-4 m de longitud. Los conductillos eferentes, los conos y el segmento inicial del conducto epididimario constituyen en su conjunto la cabeza del apéndice testicular. En el epidídimo se encuentran **los conductillos aberrantes** (*ductuli aberrantes*). Inmediatamente por encima de la cabeza del epidídimo, por delante del cordón espermático, se encuentra un pequeño cuerpo denominado **paradídimo** (*paradidymis*), remanente rudimentario del riñón primitivo.

El lugar de producción de los espermios, la parte principal del semen masculino o esperma está constituido exclusivamente por los túbulos seminíferos contorneados. Los túbulos rectos y la red testicular pertenecen ya a las vías de conducción.

La parte líquida componente del semen, a pesar de que en este sentido pueden considerarse como glándulas de secreción externa, sólo en cantidad insignificante se produce en los testículos. Constituye principalmente un producto de secreción de las glándulas anexas del aparato genital que se abren en las vías eferentes.

Vasos y nervios. Las arterias que irrigan el testículo y el epidídimo son la a. testicular, la a. del conducto deferente, y en parte la a. cremastérica. *La sangre venosa* afluye desde el testículo y el epidídimo hacia el plexo pampiniforme, y más adelante hacia la v. testicular. *Los vasos linfáticos* salen del testículo en la composición del cordón espermático, y dejando de lado los linfonodos inguinales, terminan en los linfonodos lumbares. Este hecho, al igual que la localización elevada de la arteria y vena testiculares, guarda relación con el origen embriológico del testículo en la fosa lumbar.

Los nervios del testículo forman el plexo testicular y el plexo deferencial simpáticos alrededor de las arterias homónimas.

CONDUCTO DEFERENTE

El conducto deferente (*ductus deferens*) aún siendo la continuación directa del epidídimo se diferencia de éste por el mayor grosor de su pared. Separado al principio del testículo por los vasos testiculares, se dirige verticalmente hacia arriba y entra en la composición del funículo espermático, donde se sitúa por detrás de los vasos, siendo fácilmente palpable gracias a la consistencia dura de su pared. Dentro del funículo espermático asciende verticalmente, hacia el anillo inguinal superficial, y después de atravesar oblicuamente hacia arriba y en dirección lateral el canal, llega al anillo inguinal profundo donde se separa de los vasos testiculares (estos últimos van a la región lumbar), y se dirige hacia abajo y atrás por la pared lateral de la pelvis, cubierto por el peritoneo parietal. Al alcanzar la vejiga urinaria el conducto deferente contornea su fondo y penetra en la próstata. En la parte inferior de su trayecto el conducto se dilata notablemente, formando **la ampolla del conducto deferente** (*ampulla ductus deferentis*). La longitud del conducto

deferente es de 40-45 cm. El diámetro medio es de 2,5 mm y su luz tiene tan sólo una anchura de 0,2-0,5 mm. La pared del conducto deferente consta de tres estratos: uno externo, fibroso, **la túnica adventicia**; uno medio, **la túnica muscular**, y otro interno, **la túnica mucosa**.

VESICULAS SEMINALES

Las vesículas seminales (fig. 264) están situadas lateralmente con relación a los conductos deferentes, entre el fondo de la vejiga y el intestino

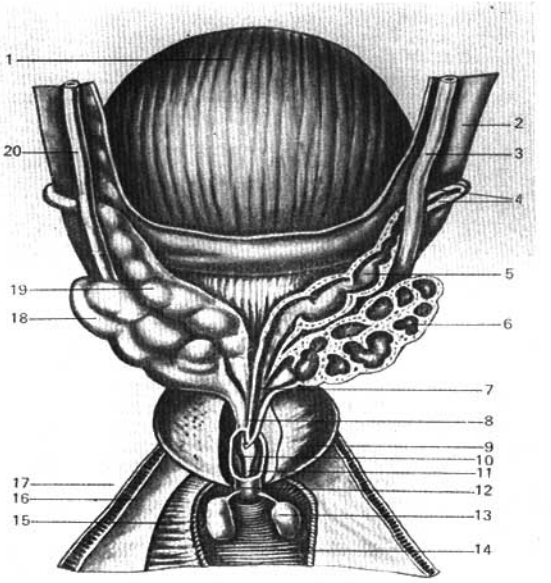

Fig. 264. Vesículas seminales y próstata.

1 — vejiga urinaria;
2 — peritoneo;
3 y 20 — y uréter (der. e izq.);
4 — conducto deferente;
5 y 19 — ampolla del conducto deferente (der. e izq.);
6 y 18 — vesícula seminal (der. e izq.);
7 — conducto excretor;
8 — conducto eyaculador;
9 — lóbulo derecho de la próstata;
10 — mucosa de la uretra;
11 — porción prostática de la uretra;
12 — porción membranosa de la uretra;
13 — glándula bulbouretral;
14 y 15 — m. transverso profundo del periné;
16 — fascia diafragmática urogenital superior;
17 — fascia diafragmática urogenital inferior;

recto. La longitud de cada vesícula es de unos 5 cm y su mayor amplitud, de 2,5 a 3 cm. Sólo la extremidad superior de la misma, más amplia y redondeada, está cubierta por el peritoneo. Cada vesícula seminal consiste en un tubo intensamente sinuoso que al ser desplegado alcanza una longitud de hasta 12 cm. La extremidad inferior, aguda, se continúa en **el conducto excretorio** (*ductus excretorius*), que uniéndose en ángulo agudo con el deferente del mismo lado constituye **el conducto eyaculador** (*ductus ejaculatorius*). Este último se presenta como un tubito delgado que se inicia en el punto de confluencia del conducto deferente y el conducto excretorio, atraviesa el espesor de la próstata y se abre en la parte prostática de la uretra por un estrecho orificio en la base del **colículo seminal** (*verumontanum*). La longitud del conducto eyaculador es de unos 2 cm. En la porción inicial su luz es de unos 0,8 mm; y en la porción terminal, de 0,2 mm. Las paredes de las vesículas seminales constan de los mismos estratos que los conductos deferentes. Las vesículas seminales no contienen reservas de semen, sino que constituyen órganos de secreción que mezclan su líquido segregado con la secreción de los testículos.

Vasos y nervios. El conduto deferente *está irrigado* por la a. del conducto deferente (ramo de la a. ilíaca interna). Las vesículas seminales están irrigadas por las aa. vesical inferior, del conducto deferente y rectal. *La corriente venosa* va a la v. deferencial que es afluente de la v. ilíaca interna. *La linfa* pasa a los linfonodos ilíacos internos.

El conducto deferente y las vesículas seminales *están inervados* por el plexo deferencial, formado por nervios procedentes del plexo hipogástrico inferior.

FUNÍCULO ESPERMÁTICO Y TÚNICAS DEL TESTÍCULO

Los testículos, situados en el escroto (figs. 265, 266), están como suspendidos dentro del mismo con ayuda de los funículos (cordones) espermáticos. En la composición del **funículo espermático** (*funiculus spermaticus*) entran el conducto deferente, las arterias y venas testiculares deferenciales, linfáticos y nervios. En el anillo inguinal profundo los componentes del funículo espermático divergen y de esta suerte el funículo, como una formación única, se extiende solamente desde el borde posterior del testículo hasta el anillo inguinal profundo. El funículo espermático sólo se forma con **el descenso de los testículos** (*descensus testis*) desde la cavidad abdominal, donde se desarrollan primariamente, hasta el escroto.

En los mamíferos inferiores el testículo se encuentra en la cavidad abdominal. En los animales de organización más elevada, por ejemplo, en los roedores, el testículo desciende al exterior temporalmente durante el período del acoplamiento. En estos animales está muy desarrollado el músculo elevador del testículo, m. cremáster, que en los mamíferos superiores y en el hombre está reducido, debido a que el testículo se halla permanentemente en el escroto, fuera de la cavidad abdominal. Como un reflejo de este proceso se observa en el hombre, durante su ontogénesis, **el descenso del testículo** (*descensus testis*). En el embrión los testículos están situados en la pared abdominal posterior, a nivel de las dos vértebras lumbares superiores. Del extremo inferior del testículo se extiende hacia abajo un tracto, **el cordón gubernacular del testículo** (*gubernaculum testis*), conductor del testículo, compuesto de fibras musculares lisas y tejido fibroso, con su extremidad inferior situada en la región inguinal en un pliegue del peritoneo. Paralelamente al crecimiento del embrión, el testículo va ocupando paulatinamente un nivel

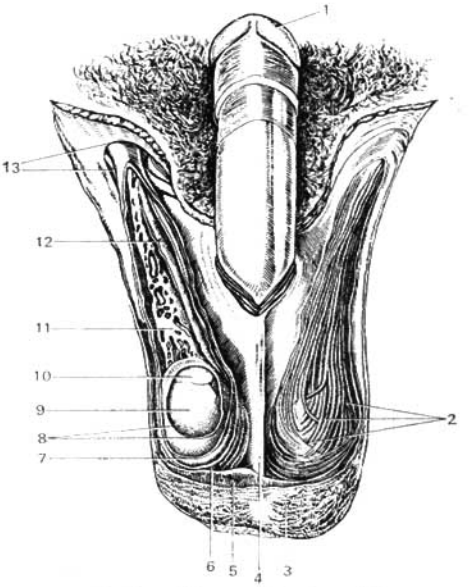

Fig. 265. Escroto y funículo espermático; vista anterior.

1 — glande del pene;
2 — fibras externas del m. cremáster;
3 — piel del escroto;
4 — septo del escroto;
5 — túnica dartos;
6 — m. cremáster;
7 — fascia espermática interna;
8 — túnica vaginal del testículo;
9 — testículo;
10 — cabeza del epididimo;
11 — plexo pampiniforme;
12 — conducto deferente;
13 — anillo inguinal superficial.

más bajo. En el 3er mes se encuentra en la fosa ilíaca, y hacia el 7° mes ya está cerca del anillo inguinal profundo. Con una anticipación considerable a la salida del testículo de la cavidad abdominal, el peritoneo emite una prolongación en fondo de saco, el proceso vaginal del peritoneo (*processus vaginalis peritonei*), que a través de la pared abdominal anterior se dirige hacia el escroto, recibiendo en su trayecto membranas de todas las capas de la pared abdominal. Siguiendo el recorrido del proceso vaginal, el testículo desciende al escroto ocupando en la mayoría de casos su posición definitiva con anterioridad al nacimiento del niño. Como resultado de la proliferación de la zona superior de la expansión vaginal queda interrumpida la comunicación entre el peritoneo y la serosa del testículo. En caso de no cerrarse dicha comunicación queda abierto un conducto a través del cual pueden presentarse las hernias congénitas. Junto con la salida del testículo de la cavidad abdominal, el cordón gubernacular se atrofia. Algunos autores consideran que el acortamiento de este cordón, durante su proceso de atrofia, favorece parcialmente el descenso del testículo. Cuando ese proceso de descenso se altera, el testículo puede permanecer en la cavidad abdominal o quedar detenido en el canal inguinal, como se observa en los animales. Esa localización anormal del testículo crea una anomalía del desarrollo la criptorquidia (ausencia de testículos) y monorquidia (presencia de un testículo). Al ocupar el testículo

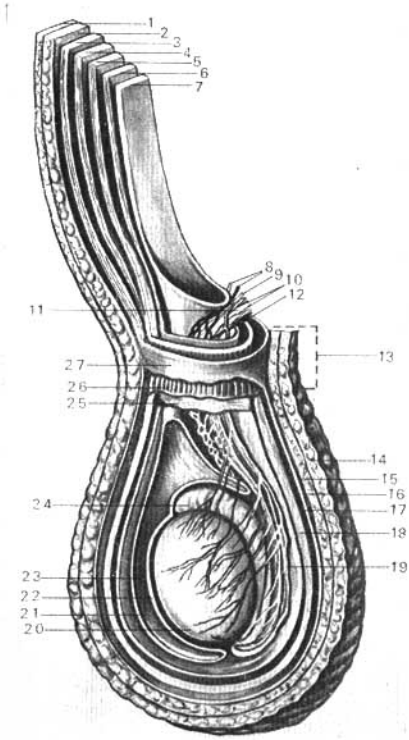

Fig. 266. Esquema de las túnicas del testículo (según Kiss-Szentágothai).

1 y 14 — piel;
2 — fascia del m. oblicuo externo del abdomen;
3 — m. oblicuo externo del abdomen;
4 — m. oblicuo interno del abdomen;
5 — m. transverso abdominal;
6 — fascia transversal;
7 — peritoneo;
8 — a. y v. testiculares (plexo pampiniforme);
9, 10 y 12 — vasos y nervios del funículo espermático y del testículo;
11 — conducto deferente;
13 — funículo espermático;
15 — túnica dartos;
16 y 27 — fascia espermática externa;
17 — fascia cremastérica;
18 y 26 — m. cremáster;
19 y 25 — fascia espermática interna;
20 — testículo;
21 — túnica vaginal del testículo (lámina parietal);
22 — túnica vaginal del testículo (lámina visceral);
23 — cavidad vaginal;
24 — epidídimo.

su posición definitiva, junto con el segmento inferior del funículo espermático, se localiza en **el escroto** (*scrotum*). Este presenta por su línea media una sutura o rafe, **el rafe del escroto** (*raphe scroti*), que se inicia en la cara inferior del pene y que se extiende hasta la región del ano. El resto de la superficie de la bolsa escrotal está cubierto de rugosidades, en mayor o menor cantidad.

Las membranas del testículo y del funículo espermático, de afuera hacia dentro, son las siguientes: *piel*, *túnica dartos*, *fascia espermática externa*, *fascia cremastérica con el m. cremáster*, *fascia espermática interna y tunica vaginal del testículo*. Este número abundante de membranas del testículo corresponde a determinadas capas de la pared abdominal anterior. Se crea la impresión de que el testículo, en su desplazamiento desde la cavidad abdo-

minal, arrastra consigo al peritoneo y a las fascias musculares del abdomen, envolviéndose en los mismos (véase fig. 266).

1. Piel del escroto. Se distingue por su delgadez y por presentar una coloración más oscura, en comparación con la piel de las demás regiones del cuerpo. Está provista de multitud de glándulas sebáceas grandes, cuya secreción tiene un olor característico.

2. Túnica dartos, membrana muscular. Está situada directamente debajo de la piel. Representa la continuación del tejido conjuntivo subcutáneo de la región inguinal y del periné, pero carece de grasa. Contiene, en cambio, una cantidad considerable de fibras musculares lisas. El dartos constituye una bolsa para cada testículo por separado, y las dos bolsas están unidas en la línea media formando de tal suerte un tabique, el septo del escroto (*septum scroti*), adherido al escroto por la línea del rafe.

3. Fascia espermática externa. Es la continuación de la fascia superficial del abdomen.

4. Fascia cremastérica. Representa la prolongación de la fascia intercrural, que se extiende desde los bordes del anillo inguinal superficial; cubre el m. cremáster, de donde se deriva su denominación.

5. Músculo cremáster. Está compuesto por fascículos de fibras musculares estriadas, continuación del m. transverso abdominal (véase «Miología»). Por la contracción del m. cremáster, el testículo es atraído hacia arriba.

6. Fascia espermática interna. Está situada directamente por debajo del m. cremáster. Representa la prolongación de la fascia transversa y abarca en conjunto todas las partes componentes del funículo espermático; más abajo, en la región del testículo, está aplicada a la cara externa de la vaginal.

7. Túnica vaginal del testículo. Tiene su origen a cuenta de la expansión vaginal del peritoneo y constituye un saco seroso cerrado compuesto de dos láminas: *la lámina parietal* y *la lámina visceral*. La lámina visceral está adherida íntimamente a la albugínea del testículo, extendiéndose también al epidídimo. Entre la cara lateral del testículo y la porción media del epidídimo (el cuerpo), la lámina visceral se introduce en la hendidura que queda entre los mismos formando un fondo de saco denominado **seno del epidídimo** (*sinus epididymidis*). A lo largo del borde posterior del testículo, en el lugar de salida de los vasos, la lámina visceral se continúa en la parietal. Las dos láminas, visceral y parietal, limitan un espacio virtual, **la cavidad vaginal** (*cavum vaginale*), donde puede acumularse en estados patológicos una gran cantidad de líquido seroso, dando lugar al hidrocele vaginal.

PENE

El pene (*penis*) (figs. 267, 268) Es el órgano masculino que junto con el escroto constituye los órganos genitales externos. En su constitución entra principalmente el tejido cavernoso o eréctil formado por multitud de trabéculas compuestas de filamentos fibrosoelásticos, entremezclados con fibras musculares lisas. Entre la espesa red de las trabéculas se encuentran espacios huecos (cavernas) tapizados de endotelio y repletos de sangre (véase fig. 268)) El tejido cavernoso forma tres cuerpos: uno par, **los cuerpos cavernosos del pene** (*corpus cavernosum penis*), y otro impar, esponjoso, el **cuerpo esponjoso del pene** (*corpus spongiosum penis*).

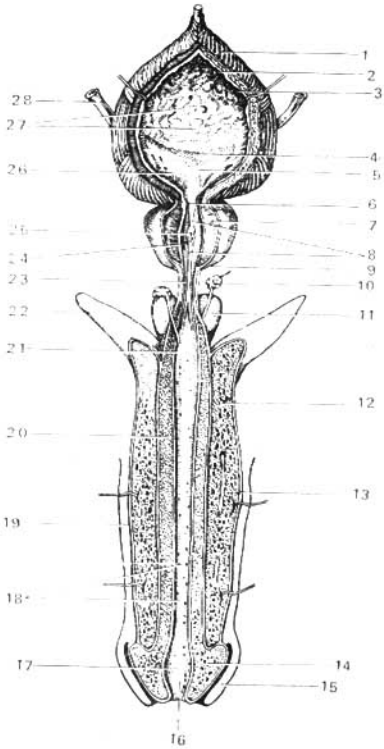

Fig. 267. Organos genitales masculinos (próstata y cuerpos cavernosos), vejiga urinaria (corte que pasa por la vejiga urinaria y la uretra).

1 y 2 — túnica muscular (estrato externo y medio);
3 — tela submucosa;
4 — pliegue interureteral;
5 — trígono vesical;
6 — orificio uretral interno;
7 — substancia muscular de la próstata;
8 — porción prostática de la uretra;
9 — próstata;
10 — glándula bulbouretral;
11 — bulbo del pene;
12 — cuerpo cavernoso;
13 — túnica albugínea;
14 — glande;
15 — prepucio;
16 — orificio uretral externo;
17 — fosa navicular;
18 — lagunas uretrales (de Morgagni);
19 — piel;
20 — cuerpo esponjoso del pene;
21 — conducto de la glándula bulbouretral;
22 — pilar del pene;
23 — porción membranosa de la uretra;
24 — conducto de la próstata (orificio);
25 — colículo seminal;
26 — orificio ureteral derecho;
27 — pliegues de la mucosa;
28 — uréter derecho.

Los cuerpos cavernosos del pene tienen el aspecto de dos cuerpos cilíndricos alargados, con los extremos agudizados, de los cuales los posteriores divergen formando las raíces de los cuerpos cavernosos (*crura penis*), por las que éstos se insertan en las ramas inferiores de los huesos pubis. Los dos cuerpos cavernosos están cubiertos por una membrana albugínea común, **la túnica albugínea** de los cuerpos cavernosos, la cual constituye un tabique entre los dos cuerpos cavernosos, **el septo del pene.** En correspondencia con el septo, en la cara superior se encuentra un surco para la vena dorsal del pene, y en la cara inferior, otro surco para el cuerpo esponjoso. **El cuerpo esponjoso del pene,** cubierto por la túnica albugínea de los cuerpos esponjosos, está situado por debajo de los cuerpos cavernosos del pene, y atravesado en toda su longitud por la uretra. Su diámetro (1 cm) es inferior al de los cuerpos cavernosos, pero a dife-

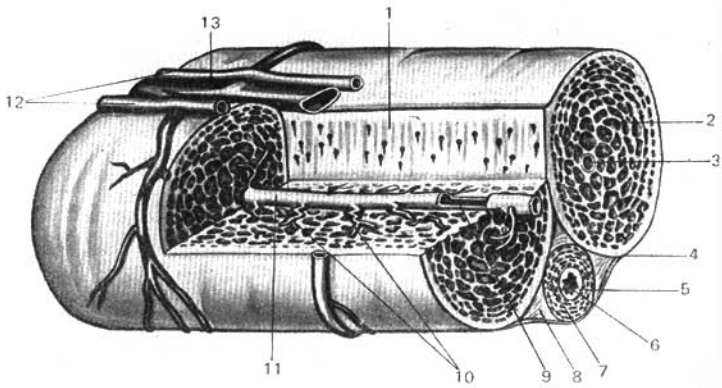

Fig. 268. Estructura de los cuerpos cavernosos (según Kiss-Szentágothai).

1 — septo del pene;
2 — cuerpo cavernoso del pene;
3 — a. profunda del pene;
4 — túnica albuginea del cuerpo cavernoso del pene;
5 — cuerpo esponjoso del pene;
6 — uretra;
7 — a. uretral;
8 — túnica albuginea del cuerpo esponjoso del pene;
9 — rodete de la íntima de la arteria;
10 — arterias helicinas;
11 — a. profunda del pene;
12 — aa. dorsales del pene;
13 — v. dorsal del pene.

rencia de éstos se engruesa en ambos extremos, constituyendo por su extremo anterior la cabeza del pene, llamada **glande** (*glans penis*) y por su extremo posterior **el bulbo del pene** (*bulbus penis*).

La porción posterior del pene, insertada a los huesos pubis, se denomina **raíz del pene** (*radix penis*). Por delante, el pene termina en **la cabeza del glande** (*glans penis*). La porción intermedia entre la cabeza y la raíz es denominada **cuerpo** (*corpus penis*). La cara superior es más ancha que la inferior, llamándosele **dorso** (*dorsum penis*). Por la cara inferior se extiende el cuerpo esponjoso del pene. El glande presenta una hendidura vertical, **el orificio externo de la uretra** (*ostium urethrae externum*), y por sus partes lateral y dorsal sobresale algo respecto al nivel de los cuerpos cavernosos; ese borde saliente es **la corona del glande** (*corona glandis*), y el estrechamiento por detrás del mismo, **el cuello del glande** (*collum glandis*).

La piel del pene forma un pliegue libre en la base del glande, **el prepucio** (*preputium*). El prepucio presenta en la región del orificio uretral un pliegue, **el frenillo del prepucio** (*frenulum preputii.*) Alrededor de la corona del pene y en la hoja interna del prepucio se encuentran glándulas sebáceas de diferente magnitud, las glándulas prepuciales. La secreción de estas glándulas entra en la composición del lubricante prepucial, **esmegma**, que se colecta en el surco coronario, entre el glande y el prepucio. Entre esas dos formaciones existe un espacio, la cavidad del prepucio, por cuyo orificio anterior da

paso a la cabeza del pene al ser deslizado hacia la base del glande. En la cara inferior del pene, por la línea media y a partir del frenillo, se destaca hacia abajo un rafe que indica el lugar de conjunción de las dos mitades del pene, primitivamente aisladas. Desde el pene, **el rafe** se extiende hacia atrás, hacia el escroto y el periné. Los tres cuerpos del pene están unidos en un todo único por la fascia del pene que los envuelve, situada por debajo del tejido laxo subcutáneo. Además de eso, la raíz del pene se encuentra reforzada por ligamentos. El volumen del pene varía en dependencia de la cantidad de sangre contenida en el tejido cavernoso. El pene está irrigado por las arterias profunda y dorsal del pene. Las ramificaciones arteriales (aa. helicinas), al pasar los septos de tejido conjuntivo, se subdividen en finas ramificaciones capilares que se abren directamente en los espacios cavernosos. Los vasos eferentes, las venas cavernosas, se inician en parte en las zonas centrales de los cuerpos cavernosos, y en parte, más periféricamente, confluyendo en las venas profunda y dorsal del pene. Gracias a la formación especial de los vasos sanguíneos del pene, la sangre puede ser retenida en los cuerpos cavernosos, lo que acarrea su endurecimiento durante la erección.

Vasos y nervios. Las arterias del pene son ramas de la a. femoral (las aa. pudendas externas) y la a. pudenda interna. La corriente venosa sigue por las vv. dorsales del pene, superficial y profunda, afluentes de la v. femoral y el plexo venoso vesical. El drenaje de *la linfa* se efectúa en los linfonodos inguinales y en los de la cavidad de la pelvis menor.

La inervación aferente se realiza a través del n. pudendo; la eferente, simpática, a través del plexo hipogástrico inferior, y la parasimpática, por los nn. erectores.

URETRA MASCULINA

La uretra masculina (figs. 267, 269) se presenta como un tubo de unos 18 cm de longitud que se extiende desde la vejiga hasta su orificio externo (**orificio uretral externo**), situado en el glande del pene. La uretra sirve no sólo para la excreción de la orina, sino también para la conducción del semen, vertido en la uretra a través del conducto eyaculador. La uretra pasa a través de diferentes formaciones, y por eso en ella se distinguen tres porciones: prostática, membranosa y esponjosa.

1. La porción prostática (*pars prostatica*) es la parte más próxima a la vejiga, pasa a través de la próstata. La longitud de este segmento es de unos 2,5 cm. La porción prostática, especialmente en su segmento medio, es la más ancha y dilatable de toda la uretra. En su pared posterior se encuentra una pequeña prominencia por la línea media, **el colículo seminal** (*colliculus seminalis*), que tiene alrededor de 1,5 cm de longitud. En el vértice del mismo se encuentra un orificio en forma de hendidura que conduce a un pequeño fondo de saco situado en el espesor de la glándula prostática, denominado **utrículo prostático** (*utriculus prostaticus*) o **útero masculino** (*uterus masculinus*). Esta denominación indica el origen de dicha formación de los extremos inferiores fusionados de **los conductos paramesonéfricos** (conductos de Müller), que en las mujeres dan origen al útero y a la vagina. Por los lados de la entrada al utrículo se encuentran los pequeños orificios de los conductos eyaculadores (uno a la derecha y otro a la izquierda). Lateralmente al colículo y por ambos lados del mismo se abren numerosos orificios de las glándulas prostáticas. El colículo dispone de una rica red de vasos sanguíneos,

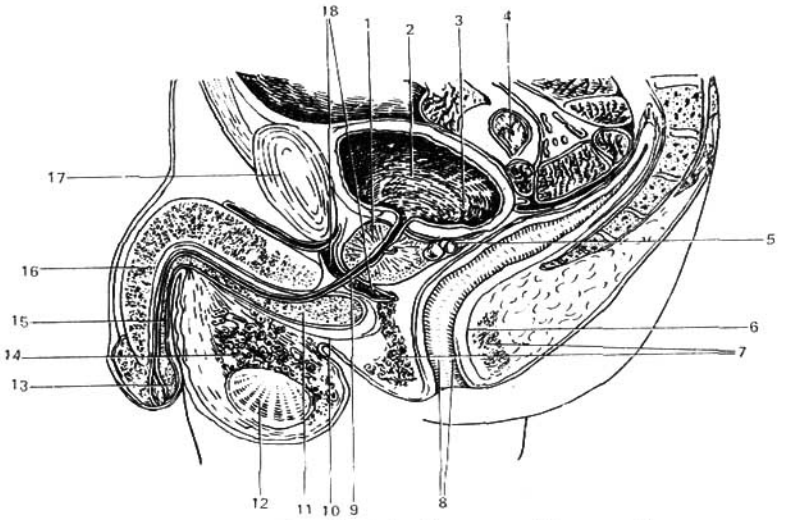

Fig. 269. Corte sagital medio de los órganos genitales masculinos.

1 — próstata;
2 — vejiga urinaria;
3 — orificio del uréter;
4 — intestino delgado;
5 — vesícula seminal;
6 — recto;
7 — m. esfínter externo del ano;
8 — ano;
9 — uretra (porción membranosa);
10 — m. bulboesponjoso;
11 — bulbo del pene;
12 — *testículo*;
13 — glande;
14 — plexo pampiniforme;
15 — cuerpo esponjoso del pene;
16 — cuerpo cavernoso del pene;
17 — sínfisis púbica;
18 — diafragma urogenital.

y en los aflujos intensos de sangre puede hacerse turgente, estrechando la luz de la uretra (O. Romenski, 1960).

Por el perímetro de la porción prostática de la uretra existe un anillo de fibras musculares lisas, parte componente del tejido muscular de la próstata (substancia muscular), que refuerzan **el esfínter de la vejiga** (*sphincter vesicae*) (de fibras musculares lisas, involuntario).

2. **La porción membranosa** (*pars membranacea*) comprende el segmento de uretra extendido desde el vértice de la próstata hasta el bulbo del pene; tiene cerca de 1 cm de longitud. De esta suerte dicha porción es la más corta, siendo, al propio tiempo, la más estrecha de todas las porciones de la uretra. Se encuentra por detrás y por debajo del lig. arqueado del pubis (*lig. arcuatum pubis*), perforando en su trayecto el diafragma urogenital con sus fascias superior e inferior; el extremo inferior de la porción membranosa, en el lugar de la perforación de la fascia inferior, constituye el segmento más estrecho y menos distensible de la uretra, lo que es imprescindible tener en cuenta

al introducir un catéter, para evitar la perforación del conducto. Por fuera del tejido submucoso se encuentra una capa de fibras musculares lisas. Aparte de eso, la porción membranosa de la uretra está rodeada por los fascículos de fibras musculares estriadas que forman un esfínter voluntario, el m. esfínter de la uretra (*m. sphincter urethrae*).

3. **La porción esponjosa** (*pars spongiosa*), con una longitud de unos 15 cm, está rodeada por el tejido del cuerpo esponjoso del pene. La parte del conducto correspondiente al bulbo se encuentra algo dilatada; en su trayectoria restante, hasta el glande, el diámetro de la uretra es uniforme, exceptuando su extremo anterior, donde en el trayecto de cerca de 1 cm crea otra dilatación, **la fosa navicular** (*fossa navicularis urethrae*).

El orificio externo de la uretra es un segmento poco distensible de la misma, lo que debe ser tenido en cuenta al introducir la sonda. Además de la división anatómica de la uretra en tres porciones, en clínica urológica se diferencian dos porciones de la misma (de acuerdo con la trayectoria de los procesos inflamatorios): la uretra anterior, o sea, la porción esponjosa, y la uretra posterior, que comprende las dos porciones restantes. El límite entre esas dos partes corresponde al m. esfínter de la uretra, que dificulta el paso del proceso infeccioso desde la uretra anterior a la posterior. En toda la extensión de la mucosa, exceptuando la zona próxima al orificio, se abre en la uretra una infinidad de pequeñas glándulas, **glándulas uretrales** (de Littre), de donde proviene la denominación de litritis a la inflamación de dichas glándulas. Además, preferentemente en la pared superior de la uretra, por delante del bulbo, se encuentran unos pliegues que limitan fondos de saco, **las lagunas uretrales** (*lacunae urethrales*); sus orificios están dirigidos hacia delante y cubiertos por pliegues en forma de válvulas. Por fuera del tejido submucoso hay una capa de fibras musculares lisas (las internas, longitudinales, y las externas, circulares).

La uretra sigue una trayectoria flexionada en S. Al levantar la porción esponjosa, la curvatura anterior se endereza quedando solamente una curvatura con la concavidad dirigida hacia la sínfisis púbica. Una mayor fijación de la curvatura posterior está asegurada por **los ligamentos puboprostáticos** (pubovesicales), extendidos desde la sínfisis hasta la próstata; por **el diafragma urogenital** (a través del cual pasa la porción membranosa de la uretra), y también por **el ligamento suspensorio del pene**, que enlaza el pene con la sínfisis púbica.

El calibre de la luz del conducto uretral no es uniforme en todo su trayecto. Las mediciones de moldes metálicos dieron las siguientes cifras: el lugar de unión de la porción esponjosa con la membranosa presenta un calibre de 4,5 mm; el orificio uretral externo, 5,7 mm; el punto medio de la porción prostática, 11,3 mm, y la región del bulbo, 16,8 mm. Es posible que el semen, antes de ser eyaculado, se concentre previamente en el fondo del saco de bulbo uretral. El diámetro máximo de una sonda uretral, para el adulto, puede ser de 10 mm.

Las arterias de la uretra provienen de ramos de la a. pudenda interna. Las diferentes porciones de la uretra reciben la irrigación sangínea de diferentes fuentes: la porción prostática, de los ramos de la a. rectal media y la a. vesical inferior; la porción membranosa, de la a. rectal inferior y la a. perineal; y la porción esponjosa, de la a. pudenda interna. En la vascularización de las paredes de la uretra participan también la a. dorsal del pene y la a. profunda del pene. *La sangre venosa* afluye a las venas del pene y a las venas

de la vejiga urinaria. *La circulación linfática* transcurre desde la porción prostática a los vasos linfáticos de la próstata, y desde las porciones membranosa y esponjosa, hacia los linfonodos inguinales.

La inervación es realizada por los nn. perineales y el n. dorsal del pene (procedente del n. pudendo), así como por el plexo prostático (*plexus prostaticus*).

Acto de la micción. Este se efectúa de la siguiente forma: por la contracción del m. detrusor urinario, la orina expelida de la vejiga urinaria penetra en la uretra, por la que fluye libremente gracias al relajamiento de sus esfínteres: el involuntario, m. esfínter de la vejiga (*m. sphincter vesicae*), y el voluntario, m. esfínter de la uretra (*m. sphincter urethrae*).

En el hombre también tiene lugar la relajación de la porción muscular de la próstata, que cumple las funciones de un tercer esfínter (involuntario).

El cierre de la vejiga se origina al relajarse el m. detrusor, con la contracción consecutiva de los esfínteres citados.

Ultimamente han aparecido informes sobre la existencia de un cuarto esfínter, situado más abajo de la próstata. Existen también criterios contradictorios (Havek, 1961), según los cuales el esfínter de la vejiga no existe; en las mujeres su función se realiza por toda la uretra, y en los hombres, por las porciones prostática y membranosa de la uretra, así como por el tejido elástico incluido en las paredes de la misma.

GLÁNDULAS BULBOURETRALES

Las glándulas bulbouretrales (*glandulae bulbourethrales*) (figs. 263, 270) son dos glándulas del tamaño de un guisante situadas en el espesor del diafragma urogenital sobre el extremo posterior del bulbo del pene, por detrás de la porción membranosa de la uretra. Su conducto excretor, de unos 3-4 cm de longitud, se abre en la porción cavernosa de la uretra, en la región del bulbo. Las glándulas bulbouretrales (de Cowper) segregan un líquido viscoso que protege las paredes de la uretra de la acción irritante de la orina. En la vejez disminuyen de volumen. Según los datos recientes, producen también una secreción interna

Las arterias de las glándulas bulbouretrales proceden de la a. pudenda interna. *La sangre venosa* afluye a las venas del bulbo y del diafragma urogenital. *Los vasos linfáticos* se dirigen a los linfonodos ilíacos internos.

La inervación de las glándulas procede del n. pudendo.

PRÓSTATA

La próstata (del gr. *proistanai*, hacer saliente hacia delante) es un órgano en su menor parte glandular, y en su mayor parte muscular, que abarca la porción inicial de la uretra masculina (figs. 264, 267). Como glándula, segrega un componente importante del esperma, estimulante de los espermatozoides, y por eso su desarrollo coincide con el período de la maduración sexual. Se tienen también indicaciones sobre la existencia de una función endocrina de la glándula (P. Bogdánov, R. Fronshtein). Como órgano muscular, constituye un esfínter involuntario de la uretra que impide, en particular, la micción durante la eyaculación, gracias a lo cual la orina y el esperma no se mezclan. Hasta el comienzo de la madurez sexual la próstata es un órgano exclusivamente muscular, y al llegar a la pubertad (hacia los 17 años) se

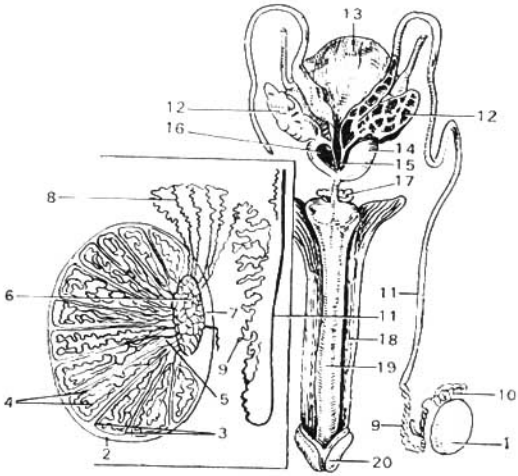

Fig. 270. Esquema de las vías de conducción del semen.

1 — testículo;
2 — túnica albugínea;
3 — septos fibrosos del testículo;
4 — túbulos seminíferos contorneados;
5 — túbulos seminíferos rectos;
6 — red testicular;
7 — mediastino testicular;
8 — conductillos testiculares eferentes;
9 — conducto epididimario;
10 — epididimo;
11 — conducto deferente;
12 — vesícula semina;
13 — vejiga urinaria;
14 — próstata;
15 — orificio del conducto eyaculador;
16 — porción prostática de la uretra;
17 — glándula bulbouretral;
18 — cuerpo cavernoso del pene;
19 — cuerpo esponjoso del pene;
20 — glande.

convierte en una glándula. La forma y dimensiones de la próstata recuerdan las de una castaña. En ella se distinguen **una base (base de la próstata)**, dirigida hacia la vejiga urinaria, y **un vértice (ápice de la próstata)**, aplicado al diafragma urogenital. **La cara anterior** (*facies anterior*), convexa, está dirigida hacia la sínfisis púbica de la que está separada por un tejido laxo y el plexo venoso incluido en la misma (**plexo prostático**); por encima de este plexo se extienden **los ligamentos pubovesicales** (puboprostáticos). **La cara posterior** se encuentra aplicada al intestino recto, estando separada del mismo tan sólo por una delgada lámina de la fascia pelviana (el septo rectovesical); por eso, en el vivo, la próstata puede palparse por exploración digital en la pared anterior del recto. La uretra atraviesa la próstata desde su base hacia el ápice, hallándose situada en un plano medio, más cerca de la cara anterior de la glándula que de la posterior. Los conductos eyaculadores penetran en la glándula por su cara posterior y atraviesan el espesor de la misma hacia abajo, adelante y medialmente, hasta abrirse en la porción

prostática de la uretra. La zona de la glándula comprendida entre los dos conductos eyaculadores y la cara posterior de la uretra, que tiene la forma de cuña, constituye el segmento medio de la próstata, **el istmo de la próstata** (*isthmus prostatae*). La parte restante, más voluminosa, está constituida por **los lóbulos derecho e izquierdo** (*lobi dexter et sinister*), poco delimitados por su superficie. El lóbulo medio es el que presenta mayor interés desde el punto de vista quirúrgico, puesto que al aumentar de volumen, en la hipertrofia prostática, puede alterar intensamente la micción.

El diámetro mayor de la próstata es el transversal (cerca de la base), que por término medio es de 3,5 cm, siendo de 2 cm el anteroposterior, y de 3 cm el vertical.

La próstata se encuentra envuelta por hojas fasciales procedentes de la fascia pelviana que constituyen una celda en la que, además de la próstata, están incluidos el tejido laxo y el plexo venoso prostático, bastante voluminoso, situado preferentemente en la parte **anterior**, por debajo de los ligamentos pubovesicales y por los lados de la glándula.

Por dentro del estrato fascial está **la cápsula prostática**, constituida por fibras musculares lisas y tejido conjuntivo. El tejido de la próstata consta de glándulas (**substancia glandular**) sumergidas en el estroma, compuesto principalmente de tejido muscular; los lobulillos glandulares están formados por delgados tubos, ligeramente ramificados, que en número de 20 a 30 desembocan en **los conductillos prostáticos** (*ductuli prostatici*), que se abren en la pared posterior de la porción prostática de la uretra, por los lados del **colículo seminal.** El segmento de próstata situado por delante de la uretra consta casi exclusivamente de tejido muscular. El conjunto de la musculatura lisa de la próstata se denomina **substancia muscular.**

Vasos y nervios. La irrigación sanguínea de la próstata proviene de las aa. vesicales inferiores y de las aa. rectales medias. *Las venas* confluyen en el plexo vesical y prostático, de donde la sangre es llevada a las vv. vesicales inferiores; los vasos sanguíneos de la próstata adquieren su desarrollo completo tan sólo después de la pubertad (O. Romenski, 1960). *Los vasos linfáticos* se vierten en los linfonodos situados en las partes anteriores de la cavidad pelviana.

Los nervios proceden del plexo hipogástrico inferior.

Enumeración ordenada de las vías de eyaculación del semen (véase fig. 270: **túbulos seminíferos rectos** (tubuli seminiferi recti), **red testicular** (*rete testis*) **conductillos eferentes** (*ductuli efferentes*), **conducto epidídimo** (*ductus epididymidis*), **conducto deferente** (*ductos deferens*), **conducto eyaculador** (*ductus ejaculatorius*), **porción prostática de la uretra** (*pars prostatica urethrae*) y las partes restantes de la misma.

ORGANOS GENITALES FEMENINOS

Los órganos genitales femeninos (*organa genitalia feminina*) constan de dos partes: 1) órganos genitales internos, situados en la pelvis: los ovarios, las tubas uterinas, el útero y la vagina y 2) los órganos genitales externos (la vulva o pudendo femenino), en los que se incluyen los labios mayores, los labios menores, el clítoris y el himen.

OVARIO

El ovario (*ovarium*) (fig. 271), órgano par, es la glándula sexual femenina, análoga al testículo masculino. Tiene el aspecto de un cuerpo oval, aplanado, de 2,5 cm de longitud, 1,5 cm de anchura y 1 cm de espesor. En él se distinguen dos extremidades: la superior, algo redondeada, dirigida hacia la tuba uterina, denominada **extremidad tubaria** (*extremitas tubaria*); la extremidad contraria, inferior, es algo más puntiaguda, **extremidad uterina** (*extremitas uterina*) y está unida al útero por un ligamento especial, **el ovárico propio** (*lig. ovarii proprium*). **Las dos caras, lateral y medial** (*facies lateralis et medialis*), están delimitadas entre sí por dos bordes: **el borde posterior libre** (*margo liber*), es convexo; en cambio, **el borde anterior, mesovárico** (*margo mesovaricus*), es recto y está insertado en el ligamento ancho del útero. Este borde se denomina **hilio del ovario** (*hilus ovarii*), ya que por aquí penetran los vasos y nervios.

La cara lateral del ovario está aplicada a la pared lateral de la pelvis, entre la a. ilíaca externa y el m. psoas mayor por arriba, el lig. umbilical

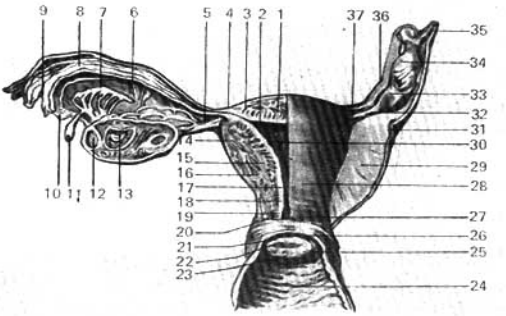

Fig. 271. Organos genitales femeninos internos; vista posterior.

1 — fondo del útero;
2 — orificio uterino de la tuba;
3 — porción uterina de la tuba;
4 y 37 — istmo uterino de la tuba;
5 y 32 — lig. ovárico propio;
6 — mesosálpinx;
7 — epoóforo;
8 — ampolla de la tuba uterina;
9 — infundíbulo de la tuba uterina;
10 y 34 — fimbrias de la tuba;
11 — epoóforo;
12 — folículo ovárico vesiculoso;
13 — cuerpo lúteo;
14 — perimetrio;
15 — miometrio;
16 — endometrio;
17 y 18 — istmo del útero;
19 y 20 — cuello uterino y canal del cuello;
21 — labio posterior;
22 — orificio del útero;
23 — labio anterior;
24 — pared anterior de la vagina;
25 — porción vaginal del cuello uterino;
26 — fórnix de la vagina;
27 — porción supravaginal del cuello uterino;
28 — cara posterior del útero;
29 — lig. ancho del útero;
30 — cavidad uterina;
31 — uréter;
33 — ovario derecho;
35 — lig. suspensorio del ovario;
36 — ampolla de la tuba uterina.

lateral, por delante, y el uréter, por detrás. El eje longitudinal del ovario está dispuesto verticalmente. La cara medial, dirigida hacia la cavidad pelviana, está cubierta en una extensión considerable por la tuba, que se extiende primeramente por encima, a lo largo del borde mesovárico del ovario, y al llegar a su extremidad tubárica se encorva dirigiéndose hacia abajo por **el borde libre del mismo.** El ovario está unido al útero por el ligamento ovárico propio que es un cordón redondo incluido entre las dos hojas del ligamento ancho del útero, compuesto principalmente por fibras musculares lisas que se continúan en la musculatura del útero; el ligamento ovárico propio se extiende desde la extremidad uterina del ovario hasta el ángulo lateral del útero. El ovario posee un meso corto, el mesovario, que es un pliegue del peritoneo por medio del cual está insertado por su borde anterior a la hoja posterior del ligamento ancho del útero. En la extremidad superior del ovario, la tubárica, se inserta **la fimbria ovárica** (la más voluminosa de las franjas que constituyen el infundíbulo de la tuba uterina); y también, un pliegue peritoneal triangular, **el lig. suspensorio del ovario,** que desciende hacia el mismo desde la línea terminal de la pelvis, a través del cual pasan los vasos y nervios ováricos.

El ovario contiene los folículos, traslúcidos en un preparado fresco, que al completar su desarrollo constituyen **los folículos ováricos vesiculosos** (*folliculi ovarici vesiculosi*) (de Graaf), en cada uno de los cuales se encuentra el óvulo, célula sexual femenina que se desarrolla, el oocito. Estos folículos se encuentran en **la estroma** (*stroma ovarii*), por el que se extienden los vasos y nervios. En dependencia de su estadio de desarrollo, los folículos presentan dimensiones distintas, desde un tamaño microscópico hasta 6 mm de diámetro. Cuando el folículo maduro se rompe (ovulación) y expulsa el oocito contenido en su interior, sus paredes se deprimen y la cavidad se llena de sangre y de células de tinte amarillento, constituyéndose **el cuerpo lúteo** (*corpus luteum*). Después de la ovulación el oocito se convierte en óvulo maduro en la tuba uterina. Si el óvulo ha sido fecundado, el cuerpo lúteo aumenta de tamaño y se convierte en una formación voluminosa con un diámetro de cerca de 1 cm, **el cuerpo lúteo de la gestación** (*corpus luteum verum s. graviditatis*), cuyas huellas pueden conservarse durante años; en cambio, si el óvulo no es fecundado, el cuerpo amarillo inicia bien pronto su regresión distinguiéndose por sus menores dimensiones y desapareciendo al cabo de algunas semanas. Debido al proceso de atrofia de las células del cuerpo lúteo, éste pierde su coloración convirtiéndose en último término en un tejido fibroso cicatricial, denominado **cuerpo albicante** (*corpus albicans*). Con el transcurso del tiempo **el cuerpo albicante** desaparece por completo. Por lo común, el folículo alcanza su madurez a los 28 días. A consecuencia de la ruptura periódica de los folículos (ovulación), la superficie del ovario se va cubriendo de arrugas y depresiones con la edad (sobre el papel del cuerpo lúteo (véase «Glándulas de secreción interna»).

El ovario no está cubierto por el peritoneo, que aquí se redujo, y en su lugar se encuentra cubierto por una capa de epitelio denominado germinativo. Gracias a eso, después de la rotura del folículo ovárico, el óvulo puede alcanzar inmediatamente la superficie del ovario y penetrar en la tuba uterina.

Anomalías de los ovarios. A veces se observan **ovarios accesorios** (*ovaria accesoria*), como zonas desprendidas del germen de la glándula sexual. Ovario puede estar en el orificio interno del canal inguinal, dentro del propio canal

o en el espesor de los labios mayores. Estas últimas anomalías son consecuentes a una desviación en la trayectoria normal del descenso del ovario (el descenso del ovario se efectúa por el tipo de descenso del testículo).

Vasos y nervios. El ovario es *irrigado* por la a. ovárica y el ramo ovárico de la a. uterina. *Venas*: las vv. ováricas, correspondientes a las arterias. Iniciándose en el plexo pampiniforme, se extienden a lo largo del ligamento suspensorio del ovario, afluyendo a la vena cava inferior (la derecha), y a la vena renal izquierda (la izquierda). Los *vasos linfáticos* acarrean la linfa hacia los linfonodos aórticos.

Inervación. El ovario posee inervación simpática (procedente del plexo celíaco, del plexo mesentérico superior y del plexo hipogástrico inferior) y parasimpática. Esta última es discutida por algunos autores (S. Astrinski); sin embargo, su negación categórica no es posible.

TUBA UTERINA

La tuba uterina (*tuba uterina, s. salpinx*) (de Falopio) (fig. 271) está representada por un doble conducto (derecho e izquierdo) destinado al paso del óvulo desde la superficie del ovario, donde cae el óvulo durante la ovulación, hasta el interior del útero; por eso la tuba uterina se llama también oviducto. Cada tuba se encuentra incluida en un pliegue del peritoneo, que constituye la porción superior del ligamento ancho del útero, el *mesasálpinx*. La longitud de la tuba uterina es, por término medio, de 10-12 cm, con la particularidad de que la tuba derecha es algo más larga que la izquierda. El segmento de tuba próximo al útero tiene una dirección horizontal en un trayecto de 1-2 cm, pero luego, al alcanzar la pared de la pelvis, la trompa rodea el ovario dirigiéndose primeramente hacia arriba, a lo largo de su borde anterior, y después hacia atrás y abajo, muy cerca de la cara medial del ovario. En la tuba uterina se distinguen las siguientes partes; 1) **la porción uterina** (*pars uterina*), incluida en la pared del útero; 2) **el istmo** (*isthmus*), porción próxima al útero, uniformemente estrechada (constituye el tercio interno de la tuba), con un diámetro de unos 2-3 mm; 3) **la ampolla** (*ampulla*), porción que sigue al istmo, en dirección lateral, que va aumentando gradualmente de diámetro (la ampolla comprende cerca de la mitad de toda la extensión de la tuba); la ampolla se continúa directamente en 4) **el infundíbulo,** que es una dilatación de la tuba uterina en forma de embudo, llamada también pabellón de la tuba uterina, y formado (como la corona de una flor) por múltiples franjas de forma irregular, **las fimbrias tubarias** (*fimbriae tubae*). Una de dichas fimbrias, corrientemente la de dimensiones más considerables, se extiende por el pliegue peritoneal hasta alcanzar el ovario, siendo denominada **fimbria ovárica** (*fimbria ovarica*). En el vértice del infundíbulo se encuentra un orificio redondo, **el orificio abdominal de la tuba** (*ostium abdominale tubae*), a través del cual penetra en la ampolla de la tuba el óvulo expulsado del ovario. El diámetro de este orificio, en el cadáver, es de 2-3 mm, pero en la extirpación de las tubas uterinas en el vivo se observa cerrado fisiológicamente. El orificio opuesto de la tuba, por el que se abre en la cavidad uterina, se denomina **orificio uterino de la tuba** (*ostium uterinum tubae*).

Estructura de las paredes de las tubas uterinas. Directamente por debajo del peritoneo o **túnica serosa** (*tunica serosa*) se encuentra una membrana de tejido conjuntivo, **la túnica subseresa** (*tunica subserosa*), que contiene los

vasos y nervios. Debajo de esa capa de tejido conjuntivo se encuentra **la túnica muscular** (*tunica muscularis*), compuesta de dos estratos de fibras musculares lisas: uno externo, de fibras longitudinales, y otro interno, de fibras circulares; el estrato circular está especialmente desarrollado en las proximidades del útero. La mucosa tubárica es mucho más extensa que las demás capas y forma una serie de pliegues o arrugas longitudinales, **los pliegues tubarios** (*plicae tubariae*); se encuentra tapizada de epitelio vibrátil (los cilios del epitelio hacen avanzar el contenido de la tuba hacia el útero). La mucosa se continúa por un lado con la mucosa del útero y por el otro, a través del orificio abdominal, se aplica a la serosa de la cavidad abdominal, debido a lo cual la tuba uterina se abre en la cavidad peritoneal. Por eso en la mujer, a diferencia del hombre, esta cavidad no está cerrada.

EPOOFORO Y PAROOFORO

Son dos formaciones rudimentarias incluidas entre las hojas del ligamento ancho del útero: **el epoóforo** (*epoophoron*), entre la tuba y el ovario (corresponde al conducto deferente del testículo); y más medialmente, **el paroóforo** (*paroophoron*) (correspondiente al paradídimo testicular).

UTERO

El útero (*uterus*) (del gr. *metra s. hystera*) es órgano un cavitario muscular impar, situado en la cavidad de la pelvis, entre la vejiga por delante y el intestino recto por detrás (figs. 271, 272, 274). En caso de ser fecundado, el óvulo que penetra en el útero procedente de las tubas uterinas, sufre aquí su ulterior desarrollo hasta que el feto maduro es expulsado al exterior en el acto del parto. Aparte de esta función de la gestación, el útero cumple también la función menstrual.

El útero virgen que ha alcanzado su completo desarrollo se presenta como un cuerpo piriforme aplanado de delante atrás. En él se distingue el fondo, el cuerpo y el cuello. **El fondo** (*fundus uteri*) comprende la parte superior que rebasa la línea de entrada de las tubas en el útero. El **cuerpo** (*corpus uteri*) tiene una configuración triangular, estrechándose gradualmente en dirección del cuello. **El cuello** (*cervix uteri*) es la continuación del cuerpo, pero más redondeado y estrecho. El cuello, por su extremo externo, se introduce en la parte superior de la vagina, por lo que esta parte se denomina **porción vaginal** (*portio vaginalis, cervicis*). La parte superior del cuello más próxima al cuerpo se llama **porción supravaginal** (*portio supravaginalis, cervicis*). Las caras anterior y posterior del útero están delimitadas entre sí por dos **bordes, derecho e izquierdo** (*margo uteri, dextra et sinistra*). Debido al espesor considerable de las paredes del útero, su **cavidad** (*cavum uteri*) es muy pequeña en comparación con las dimensiones totales del órgano.

En un corte frontal, la cavidad uterina es de forma triangular, con la base dirigida hacia el fondo del útero y el vértice hacia el cuello. Los ángulos de ese triángulo corresponden a otros tantos orificios: en los de la base se encuentran los orificios tubáricos, y el inferior corresponde a la continuación de la cavidad del cuerpo en la cavidad o **canal del cuello** (*canalis cervicis uteri*). El lugar de unión del cuerpo con el cuello se encuentra estre-

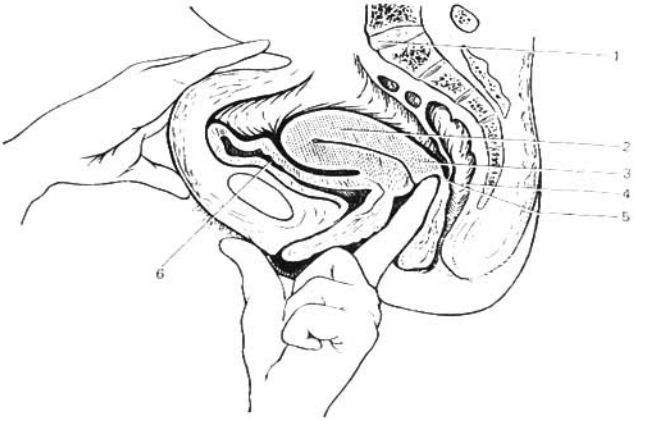

Fig. 272. Organos de la pelvis femenina en un corte sagital, con la palpación bimanual del útero (el dedo índice de la mano izquierda está introducido en la vagina).

1 — promontorio;
2 — cuerpo del útero;
3 — cuello del útero;
4 — intestino recto;
5 — fórnix de la vagina;
6 — vejiga urinaria.

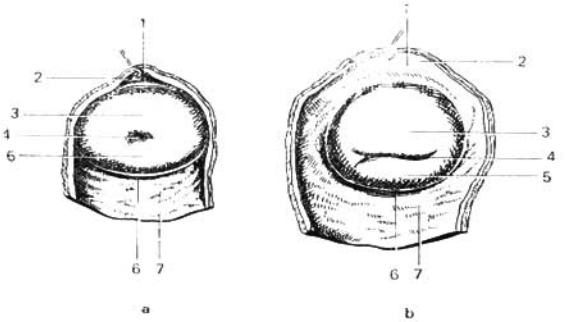

Fig. 273. Porción vaginal del cuello uterino.

a — en la mujer nulípara;
b — en la mujer multípara;
1 — fórnix de la vagina (anterior);
2 — pared anterior de la vagina;
3 — labio anterior;
4 — orificio del cuello uterino;
5 — labio posterior;
6 — fórnix de la vagina (posterior);
7 — pared posterior de la vagina.

chado, siendo denominado **istmo** (*isthmus uteri*). El canal del cuello se abre en la cavidad de la vagina por **el orificio uterino** (*ostium uteri*). El orificio uterino (véase fig. 273) en la mujer nulípara tiene forma circular u ovalada en dirección transversal; en las multíparas tiene el aspecto de una hendidura transversal con rasgaduras cicatrizadas en los bordes. El canal del cuello en las nulíparas es fusiforme. El orificio uterino (hocico de tenca), está limitado por dos **labios: anterior y posterior** (*labium anterius et posterius*). El labio posterior es más delgado y sobresale menos hacia abajo que el labio anterior, de mayor espesor. Con todo, el labio posterior parece más largo, ya que la vagina se inserta en el mismo más arriba que en el labio anterior. En la cavidad del cuerpo uterino la mucosa es lisa, sin arrugas, pero en el canal cervical forma los llamados **pliegues palmados** (*plicae palmatae*) estando constituidos por dos elevaciones longitudinales en las caras anterior y posterior, y una serie de elevaciones laterales dirigidas hacia arriba y afuera.

La pared del útero consta de tres túnicas fundamentales:

1. **Túnica serosa** (*tunica serosa*) o **perimetrio,** formada por el peritoneo visceral adherido al útero. (En el sentido práctico es importante diferenciar la serosa, o sea, el peritoneo visceral, del parametrio, tejido adiposo situado en la cara anterior y por los lados del cuello uterino, entre las hojas del peritoneo que forman el ligamento ancho del útero.)

2. **Túnica muscular** (*tunica muscularis*) o **miometrio,** que constituye la parte fundamental de la pared uterina, está compuesta por fibras musculares lisas que se entrecruzan en todas direcciones. En ellas se distinguen tres estratos: un estrato interno, longitudinal (que corresponde a la lámina muscular de la mucosa); un estrato medio, anular, que es el de mayor espesor (por él pasan plexos venosos importantes, por lo que también se conoce con el nombre de estrato vascular); y el estrato externo, longitudinal, situado directamente por debajo del peritoneo, denominado estrato supravascular.

Esa división en estratos resalta con más evidencia en la región del cuello; aquí, en comparación con el cuerpo, existe una cantidad considerablemente mayor de tejido conjuntivo mezclado con fibras elásticas, y por eso el cuello en su conjunto se distingue por su mayor densidad.

3. **Túnica mucosa** (*tunica mucosa*) o **endometrio,** tapizada de epitelio vibrátil, y sin presentar arrugas, está abastecida de glándulas tubulosas simples **(glándulas uterinas)** que penetran hasta la túnica muscular. En la región del cuello, donde la mucosa presenta su mayor espesor, está provista no sólo de glándulas tubulares, sino también de glándulas mucosas **(glándulas cervicales).**

La longitud media de un útero adulto, en la mujer no grávida, es de 6-7,5 cm, de los cuales cerca de 2,5 cm corresponden al cuello. En la niña recién nacida, el cuello uterino es más largo que el cuerpo del útero, pero este último sufre un crecimiento intensificado durante el período de la pubertad.

El útero de la mujer *grávida* varía rápidamente de forma y dimensiones. En el 8° mes del embarazo alcanza una longitud de 18-20 cm, adquiriendo una forma redonda u ovalada, desplazando en su crecimiento las hojas del ligamento ancho. Las fibras musculares no sólo se multiplican en cantidad, sino que aumentan de dimensiones. Después del parto, el útero disminuye de dimensiones paulatinamente, pero con bastante rapidez hasta recobrar su estado anterior a la gestación, manteniendo unas dimensiones algo mayores.

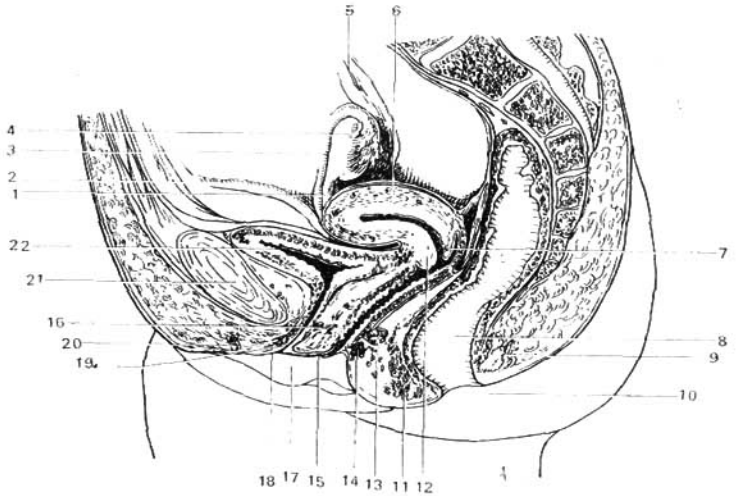

Fig. 274. Corte sagital medio de los órganos genitales femeninos.

1 — lig. redondo del útero;
2 — lig. propio del ovario;
3 — tuba uterina;
4 — ovario;
5 — uréter;
6 — útero;
7 — labio posterior del cuello uterino;
8 — intestino recto;
9 y 11 — m. esfínter externo del ano;
10 — ano;
12 — labio anterior del cuello uterino;
13, 14 y 16 — músculos del diafragma urogenital;
15 — vagina;
17 — labio pudendo menor;
18 — labio pudendo mayor;
19 — uretra;
20 — clitoris;
21 — sínfisis púbica;
22 — vejiga urinaria.

Las fibras musculares, aumentadas de volumen, sufren una degeneración grasosa.

En la vejez, el útero presenta manifestaciones de atrofia, y su tejido se vuelve más pálido y más denso al tacto.

Topografía del útero. El útero, teniendo un grado considerable de movilidad, está situado de tal forma que su eje longitudinal es aproximadamente *paralelo al eje de la pelvis. Estando la vejiga vacía, el fondo del útero está* dirigido hacia delante y su cara anterior mira adelante y abajo; esta desviación hacia delante se denomina *anteversión*. En esta posición el cuerpo del útero constituye con el cuello uterino un ángulo abierto hacia delante, lo que se denomina *anteflexión*. Al dilatarse la vejiga, el útero puede verse desplazado hacia atrás (*retroversión*), y su eje se dirigirá de arriba abajo y hacia delante. La curvatura del útero hacia atrás (retroflexión) es ya una *manifestación patológica*.

El peritoneo cubre al útero por delante hasta la unión del cuerpo con el cuello, donde la serosa se encorva hacia la vejiga (fig. 274). Este receso del peritoneo, formado entre la vejiga y el útero, se llama **excavación vesicouterina** (*excavatio vesicouterina*). La cara anterior del cuello uterino se encuentra unida con la cara posterior de la vejiga por una capa de tejido laxo. Desde la cara posterior del útero, el peritoneo cubre también durante un pequeño trayecto la pared posterior de la vagina, desde donde se encorva hacia el recto. El profundo receso peritoneal, formado entre el recto, por detrás, y el útero y la vagina, por delante, se denomina **excavación rectouterina** (*excavatio rectouterina*) (fondo de saco de Douglas). La entrada a dicha excavación está limitada a los lados por pliegues del peritoneo, **pliegues rectouterinos,** que se extienden desde la cara posterior del cuello uterino hacia las caras laterales del recto. En el espesor de dichos pliegues, además de tejido conjuntivo, están incluidos fascículos de fibras musculares lisas, **los mm. rectouterinos.**

Después de cubrir las caras anterior y posterior del útero, el peritoneo se extiende desde los bordes del mismo a las paredes laterales de la pelvis, constituyendo **los ligamentos anchos del útero** (*ligg. lata uteri*) que representan (por debajo del mesosalpinx) su **mesometrio** (*mesometrium*). El útero, junto con sus ligamentos anchos, está situado transversalmente en la pelvis, dividiendo la cavidad pelviana, según dijimos anteriormente, en dos porciones: una anterior, la excavación vesicouterina, y otra posterior, la excavación rectouterina. La parte medial del ligamento ancho varía de ubicación, de acuerdo con los cambios de posición del útero, extendiéndose casi horizontalmente en la anteversión (cuando la vejiga se encuentra vacía), de tal modo que su cara anterior está dirigida hacia abajo y la posterior hacia arriba. El segmento lateral del ligamento está dispuesto más verticalmente y en dirección sagital. En el borde libre del ligamento ancho se encuentra incluida la tuba uterina, y en las caras anterior y posterior se destacan unas elevaciones en forma de cordones que corresponden al ligamento redondo del útero y al ligamento ovárico propio. En la cara posterior del ligamento ancho se encuentra insertado el ovario, por medio de su breve meso, **el mesovario.** El segmento triangular del ligamento ancho, limitado por arriba por la tuba uterina y por abajo por el mesovario y el ovario, forma el meso de la tuba, **el mesosalpinx,** constituido por las dos hojas del ligamento ancho adheridas íntimamente entre sí. Por los lados del cuello y el segmento superior de la vagina, las hojas del ligamento ancho divergen y entre ellas se encuentra una acumulación de tejido adiposo laxo, en el que hay vasos sanguíneos. Esta capa de tejido se denomina **parametrio.** De los ángulos superiores del útero, inmediatamente por delante de las tubas, parten **los ligamentos redondos del útero** (*lig. teres uteri*). Cada ligamento redondo se dirige arriba, adelante y lateralmente, hacia el anillo inguinal profundo. Después de pasar el canal inguinal, el ligamento alcanza la sínfisis pubiana, donde se continúa insensiblemente con el tejido conjuntivo del **monte pubiano** (*de Venus*) y de los labios pudendos mayores.

El ligamento redondo se compone no sólo de fibras conjuntivas, sino también de fibras musculares lisas, que proceden del estrato muscular externo del útero. De modo similar al proceso vaginal en el hombre, el peritoneo y el ligamento redondo se introducen en el canal inguinal durante la vida embrionaria, formando como un fondo de saco más o menos largo. En la

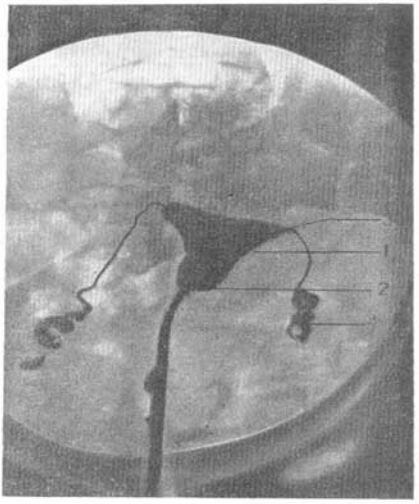

Fig. 275. Radiografía del útero y de las tubas.

1 — cuerpo del útero;
2 — cuello uterino;
3 — orificio uterino de la tuba;
4 — tuba uterina;

mujer esta prolongación peritoneal se denomina **proceso vaginal del peritoneo,** que en la mujer adulta con frecuencia se oblitera. El ligamento redondo es una formación análoga al **gubernáculo testicular.**

En *la exploración radiográfica* (fig. 275), la cavidad uterina normal llena de sustancia de contraste (metrosalpingografía) es triangular, con el vértice dirigido hacia abajo y la base hacia arriba. Los ángulos del triángulo corresponden a los tres orificios del útero. En estado normal el útero da cabida a 4-6 ml de líquido.

Las tubas uterinas tienen el aspecto de sombras estrechas y largas, flexionadas de modo diverso. Cerca de su extremidad abdominal, las tubas se dilatan, con la particularidad de que en esta zona se observa la alternancia de estrechamientos con dilataciones, lo que confiere a la sombra un aspecto de rosario. En las radiografías seriadas puede observarse cómo la tuba se contorsiona durante su peristaltismo. En su desembocadura en el útero se distingue un esfínter.

El útero recibe *sangre arterial* de la a. uterina y, en parte, de la a. ovárica. La a. uterina, que tiene a su cargo la irrigación sanguínea del útero, de los ligamentos ancho y redondo, las tubas uterinas, los ovarios y la vagina, se extiende por la base del ligamento ancho del útero hacia abajo y medialmente; se cruza con el uréter y, después de emitir la a. vaginal para el cuello uterino y la vagina, se encorva hacia arriba elevándose hacia el ángulo superior del útero. En ese trayecto, la arteria se encuentra situada en el borde lateral del útero, y en las multíparas se destaca por presentar muchas sinusoidades. Durante su trayecto emite ramificaciones para el cuerpo del útero. Después de alcanzar el fondo del útero la a. uterina se bifurca en dos ramos terminales: 1) ramo tubario (dirigido

a la tuba) y 2) ramo ovárico (destinado al ovario). Los ramos de la a. uterina se anastomosan en el espesor del útero con los ramos homónimos del lado opuesto. Estos constituyen múltiples ramificaciones en la túnica muscular y en la túnica mucosa, que adquieren un desarrollo particular durante el embarazo. La sangre del útero *afluye a las venas* que forman el plexo uterino. Desde dicho plexo la sangre circula en tres direcciones: 1) desde el ovario, la trompa, y la parte superior del útero, hacia la v. ovárica; 2) desde la mitad inferior del cuerpo uterino y el segmento superior del cuello, hacia la v. uterina, y 3) desde el segmento inferior del cuello y la vagina, directamente en la v. ilíaca interna. El plexo uterino presenta anastomosis con las venas de la vejiga y con el plexo rectal. *Los vasos linfáticos* eferentes del útero van en dos direcciones (R. Kúrbskaya, 1942; I. Kudrin, 1952): 1) desde el fondo del útero, se extienden a lo largo de la tuba hacia el ovario, y más allá, hacia los linfonodos aortoabdominales (lumbares) y 2) desde el cuerpo y cuello uterino, por el espesor del ligamento ancho y paralelos a los vasos sanguíneos, se dirigen hacia los linfonodos hipogástricos (los del cuello del útero), y hacia los linfonodos ilíacos (los del cuello y cuerpo uterino). *La linfa* puede ser también drenada desde el útero en los linfonodos sacros y en los inguinales, a través del ligamento redondo del útero.

La inervación del útero procede del plexo hipogástrico inferior (simpático), y de los nn. esplácnicos pelvianos (parasimpático). De dichos nervios, en la región cervical del útero, se forma el plexo uterovaginal.

VAGINA

La vagina (del gr. *colpos*) es un conducto musculomembranoso distensible de unos 8 cm de longitud, que abarca por su extremo superior al cuello del útero, y se abre por el inferior (**orificio vaginal**) en la vulva. La vagina está algo flexionada, con la convexidad dirigida hacia atrás. Su eje longitudinal forma con el eje del útero un ángulo abierto hacia delante que por lo común es algo superior a los 90°. Dirigiéndose de la cavidad pelviana a la vulva, la vagina atraviesa el diafragma urogenital. **Las paredes anterior y posterior** de la vagina están aplicadas una a la otra. El cuello uterino se introduce por arriba en la cavidad de la vagina, formándose alrededor del mismo un espacio acanalado denominado **fórnix vaginal** (*fornix vaginae*), en el cual se distinguen una bóveda posterior más profunda, y otra anterior plana (véase fig. 273) En su segmento superior, la vagina es algo más ancha que en el inferior. La pared anterior de la vagina contacta por su parte superior con el fondo de la vejiga, de la que está separada por una capa de tejido laxo; más abajo entra en contacto con la uretra. La pared posterior de la vagina, en su cuarto superior, está cubierta por el peritoneo (espacio de Douglas), y más abajo se encuentra aplicada al recto, del que se aparta en la región del periné.

El orificio vaginal está parcialmente cerrado en la mujer virgen (*virgo intacta*) por un pliegue de la mucosa, **el himen** (*hymen femininus*), que presenta sólo un pequeño orificio. El himen tiene corrientemente forma anular. Sus bordes pueden ser festoneados, himen franjeado. En casos raros, el himen cierra completamente la entrada en la vagina, himen imperforado. En las multíparas quedan, como restos del himen, unas pequeñas elevaciones redondeadas denominadas carúnculas himenales. Las paredes de la vagina constan de tres capas: una externa, de tejido conjuntivo denso; una media, muscular, delgada, compuesta de fibras musculares lisas que se entrelazan en distintas direcciones, pudiéndose distinguir en cierta medida la existencia de un estrato interno, circular, y otra externa, longitudinal. La capa interna, constituida por la mucosa, tiene bastante espesor presentando multitud de pliegues transversales denominados **arrugas vaginales** (*rugae vaginales*).

Estas arrugas se condensan por la línea media en dos rugosidades longitudinales **(columnas rugosas)** extendidas por la línea media de las dos paredes vaginales, anterior y posterior. Esas columnas presentan mayor relieve en la parte inferior de la vagina, desapareciendo hacia arriba. En la vagina infantil, las columnas rugosas se extienden hasta el final del extremo superior. La mucosa de la vagina está tapizada por epitelio pavimentoso estratificado y carece de glándulas; en determinadas zonas se encuentran folículos linfáticos aislados **(folículos linfáticos vaginales). En la mujer viva,** durante *la colposcopía* (exploración visual de la vagina y del cuello uterino), la mucosa de estos órganos representa una coloración rojiza uniforme, destacando claramente los vasos sanguíneos. En estado normal, la mucosa vaginal no debe presentar ningún defecto o proliferación.

Vasos y nervios. Los vasos y nervios de la vagina guardan íntima relación con los del útero. Sus *arterias* proceden de la a. uterina y, en parte, de las arterias vesical inferior, rectal media y pudenda interna.

Las venas de la vagina forman por los lados de la misma ricos plexos venosos que presentan anastomosis con las venas de los órganos genitales externos y los plexos venosos de los órganos pelvianos vecinos. Desde los plexos, la sangre venosa afluye en la v. ilíaca interna. *La linfa* sale de la vagina en tres direcciones: desde el segmento superior a los linfonodos ilíacos internos; desde el segmento inferior a los linfonodos inguinales, y desde la pared posterior a los linfonodos sacros.

Los nervios de la vagina provienen del plexo hipogástrico inferior (los simpáticos) y de los nn. esplácnicos pelvianos (los parasimpáticos); en el segmento inferior de la vagina proceden del n. pudendo.

PUDENDO FEMENINO

Con el nombre de **pudendo femenino,** o vulva, se comprende el conjunto de los órganos genitales externos femeninos, compuestos por los labios pudendos mayores y las formaciones situadas entre los mismos (fig. 276).

Los labios pudendos mayores (*labia majora pudendi*) son dos pliegues cutáneos que contienen en su espesor tejido conjuntivo laxo y amplias mallas llenas de grasa. Se unen entre sí por ambos extremos en condensaciones de la

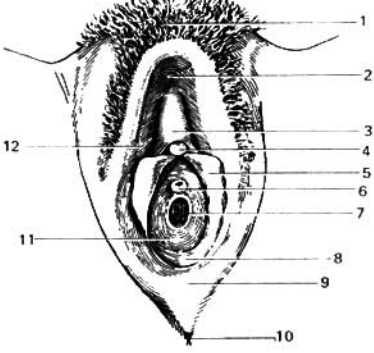

Fig. 276. Organos genitales externos de una mujer virgen.

1 — monte pubiano;
2 — comisura anterior de los labios;
3 — prepucio del clítoris;
4 — glande del clítoris;
5 — labio pudendo menor;
6 — orificio uretral externo;
7 — orificio de la vagina;
8 — vestíbulo de la vagina;
9 — comisura posterior de los labios;
10 — ano;
11 — himen;
12 — labio pudendo mayor.

piel denominadas comisuras: una comisura anterior, más amplia **(comisura del labio anterior)**, y otra posterior, más estrecha **(comisura del labio posterior)**. El espacio limitado por los bordes de los grandes labios se denomina **hendidura pudenda** (*rima pudendi*). Por su comisura anterior, los grandes labios se confunden con la masa adiposa situada delante de la sínfisis pubiana, que forma la prominencia denominada **monte pubiano** (*mons pubis*). El monte pubiano (de Venus) y la cara lateral de los grandes labios se hallan cubiertos de pelos, cuya implantación alcanza un límite superior que en las mujeres sigue un trazo horizontal, hasta 9-10 cm por debajo del ombligo. La piel de la cara medial de los grandes labios, próxima a la línea media, es delgada y se parece por su color rojizo y su humedad a la mucosa.

Por debajo de los grandes labios se encuentran los **labios pudendos menores** (*labia minora pudendi*), que por lo común están totalmente ocultos en la hendidura entre los grandes labios, y al igual que estos últimos son dos pliegues cutáneos longitudinales que recuerdan por su aspecto la mucosa. Los labios menores carecen de pelos, pero en ellos se tienen glándulas sebáceas **(glándulas vestibulares menores)**. Por sus caras mediales los labios menores están aplicados uno al otro. El extremo anterior de cada labio termina en dos pedículos: el pedículo lateral, rodeando al clítoris y uniéndose con el pedículo lateral del lado opuesto, constituye **el prepucio del clítoris** (*preputium clitoridis*). Los pedículos mediales, uniéndose en ángulo agudo, se insertan por abajo en la cabeza del clítoris formando el frenillo de este órgano. Los extremos posteriores de los labios menores se unen por medio de un pequeño pliegue transversal denominado **frenillo de los labios pudendos.**

El espacio en forma de hendidura, limitado entre los labios menores, se denomina **vestíbulo vaginal** (*vestibulum vaginae*). En la cavidad del vestíbulo se abren la uretra, la vagina y los conductos excretores de las glándulas vestibulares. **El orificio uretral externo** (*ostium urethrae externum*) se encuentra aproximadamente 2 cm por detrás del clítoris; los bordes del orificio son algo salientes, por lo que pueden palparse con facilidad. Por detrás y más abajo del orificio uretral se halla el orificio de la vagina, de dimensiones mucho más considerables, cerrado en las mujeres vírgenes por el himen. A los lados del orificio vaginal, en el surco entre el himen y la raíz de los labios menores, se abre en uno y otro lado el conducto de una glándula voluminosa, **la glándula vestibular mayor** (*glandula vestibularis major*) (de Bartolini). Las glándulas vestibulares mayores, una a cada lado, corresponden a las glándulas bulbouretrales (de Cowper) masculinas, siendo formaciones ovaladas de unos 10-12 mm de diámetro; están situadas en los extremos posteriores de los bulbos del vestíbulo. Además de las glándulas bulbouretrales, existen pequeñas glándulas sebáceas **(glándulas vestibulares menores)**, que se abren en la superficie de la mucosa, entre los orificios uretral y vaginal.

Los órganos genitales femeninos contienen formaciones que corresponden a los cuerpos cavernosos del hombre; estas formaciones son el bulbo vestibular y el clítoris.

El bulbo vestibular (*bulbus vestibuli*) corresponde al cuerpo esponjoso del pene del hombre, pero en la mujer el tejido cavernoso se encuentra a este nivel dividido en dos partes simétricas por la uretra y la vagina. Cada bulbo está constituido por una espesa red venosa, semejante al tejido cavernoso, con una longitud de unos 3 cm y una anchura de 1,5 cm, situados a ambos lados del extremo inferior de la vagina.

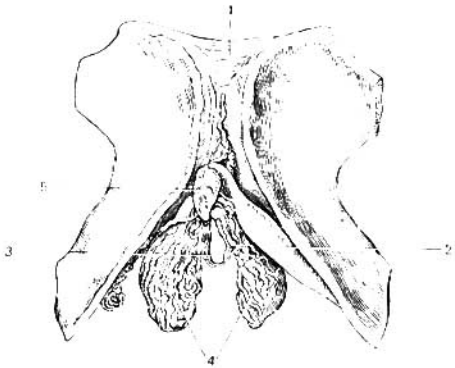

Fig. 277. Formaciones cavernosas de los órganos genitales femeninos.

1 — sínfisis púbica;
2 — cuerpo cavernoso del clítoris;
3 — lugar de paso de la uretra;
4 — bulbos del vestíbulo;
5 — clítoris.

El clítoris (fig. 277), correspondiente al cuerpo cavernoso del pene, consta de la cabeza, el cuerpo y los pilares. **El cuerpo del clítoris** (*corpus clitoridis*), de 2,5 a 3,5 cm de longitud, está envuelto por una membrana fibrosa densa, la fascia del clítoris, y dividido por un septo incompleto en dos mitades simétricas, análogas a los cuerpos cavernosos del pene, cuerpos cavernosos del clítoris. Por delante, el cuerpo del clítoris se estrecha terminando en **el glande del clítoris** (*glans clitoridis*). El prepucio y el frenillo del clítoris, que ya describimos, se continúan directamente en los labios menores. Por detrás, el cuerpo del clítoris se bifurca en dos raíces: los pilares del clítoris, que se insertan en las ramas inferiores de los huesos de pubis. El cuerpo del clítoris está insertado en la sínfisis pubiana por **el ligamento suspensorio del clítoris** (*lig. suspensorium clitoridis*).

Las formaciones del pudendo reciben la *sangre arterial* a través de las aa. pudendas, externa e interna. *La corriente venosa* sigue por las venas homónimas, y también por la v. rectal inferior. *La corriente linfática* afluye a los linfonodos inguinales superficiales.

Inervación. Esta tiene lugar por medio de los nn. ilioinguinales, genitofemorales, pudendos y los ramos del tronco simpático.

DESARROLLO DE LOS ÓRGANOS UROGENITALES

La comprensión de la homología de la estructura entre los órganos genitales masculinos y femeninos, así como la explicación de las diversas anomalías y deformaciones que se observan a veces aquí, es posible únicamente con el conocimiento perfecto de los hechos fundamentales del desarrollo de los sistemas urinario y genital. Los sistemas urinario y genital están íntimamente enlazados en su desarrollo y sus conductos excretores se abren en un **seno urogenital** (*sinus urogenitalis*) común. Con todo, el sistema urinario tiene la particularidad de desarrollarse no de un solo rudimento que va creciendo y complicándose gradualmente, sino que está representado por una serie de formaciones morfológicas que van sustituyéndose ordenadamente una a la otra (riñón cefálico, riñón primitivo, riñón definitivo).

Entre las formaciones morfológicas que participan en el desarrollo de los órganos urogenitales se encuentran las siguientes (fig. 278).

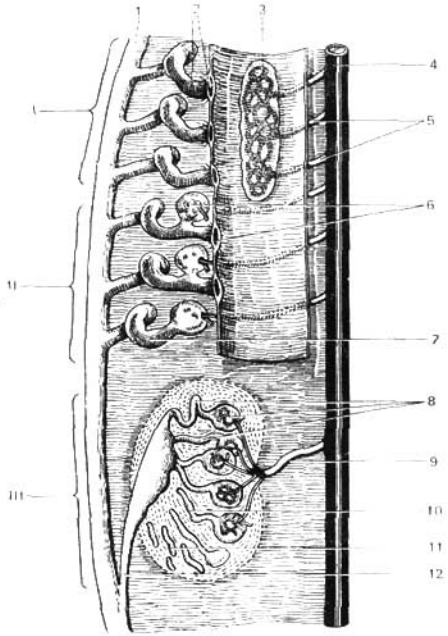

Fig. 278. Esquema del desarrollo de los riñones.

I — pronefros;
II — mesonefros;
III — metanefros.
1 — conducto mesonéfrico;
2 — túbulos del pronefros con su infundíbulo;
3 — glomérulos del pronefros;
4 — *aorta*;
5 — arterias segmentarias de los glomérulos del pronefros;
6 — glomérulo e infundíbulo del mesonefros;
7 — túbulos del mesonefros sin infundíbulo;
8 — túbulos del metanefros con los glomérulos;
9 — a. renal;
10 — túbulos del metanefros (riñón definitivo);
11 — tejido nefrogeno;
12 — uréter.

1. Riñón cefálico o pronefros. En el hombre y en los vertebrados superiores más importantes, ya en el embrión desaparece rápidamente, siendo sustituido por el riñón *primitivo*.

2. Riñón primitivo o mesonefros (cuerpo de Wolff) y su **conducto mesonéfrico** (*ductus mesonephricus*) (de Wolff). El conducto mesonéfrico es la estructura embrionaria más primitiva encaminada a la formación de los órganos urogenitales. Hacia el 15° día aparece en el mesodermo en forma del cordón nefrógeno, situado en la cara medial de la cavidad del cuerpo (celoma); y durante la 3ª semana en él se forma una cavidad cuyo conducto alcanza la cloaca. El mesonefros consta de una serie de pequeños conductos transversales, situados medialmente respecto al segmento superior del conducto mesonéfrico, que confluyen por uno de sus extremos en este último, mientras que por su otro extremo están cerrados constituyendo fondos de saco. El mesonefros, o riñón primitivo, es el órgano secretorio primario cuyo conducto excretor es el conducto mesonéfrico (fig. 279).

3. Conducto paramesonéfrico (de Müller). Hacia el final de la 4ª semana, a lo largo del borde lateral de cada mesonefros aparece una condensación longitudinal del peritoneo, debida a una proliferación del epitelio en dicho lugar. Al comienzo de la 5ª semana esta proliferación se convierte en conducto. Por su extremo craneal el conducto paramesonéfrico se abre en el celoma, algo por delante del extremo anterior del mesonefros. A diferencia de los conductos mesonéfricos, que desembocan aisladamente, los conductos *paramesonéfricos al alcanzar por su extremo caudal el seno urogenital, se unen por la* línea media en un solo conducto.

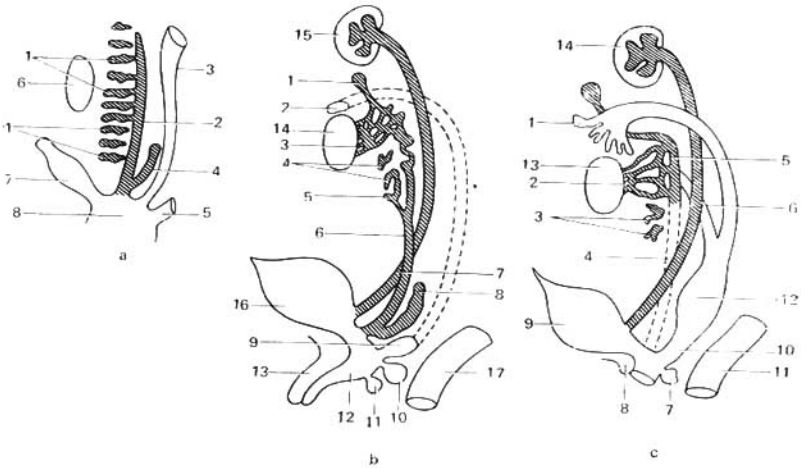

Fig. 279. Esquema de la diferenciación de los órganos sexuales, originados de un mismo tipo indiferenciado.

a — tipo indiferente;
1 — grupo de túbulos del mesonefros;
2 — conducto mesonéfrico;
3 — conducto paramesonéfrico;
4 — rudimento del uréter;
5 — tubo intestinal posterior;
6 — glándula sexual;
7 — alantoides;
8 — cloaca.
b — tipo masculino;
1 — apéndice del epidídimo;
2 — apéndice del testículo;
3 — conductillos eferentes;
4 — paradídimo;
5 — vaso aberrante;
6 — conducto deferente;
7 — uréter;
8 — vesícula seminal;
9 — utrículo prostático;
10 — próstata;
11 — glándula bulbouretral;
12 — uretra;
13 — cuerpo cavernoso;
14 — testículo;
15 — riñón;
16 — vejiga urinaria;
17 — intestino recto.
c — tipo femenino;
1 — fimbrias;
2 — túbulos del epoóforo;
3 — paroóforo;
4 y 5 — conducto mesonéfrico;
6 — tuba uterina;
7 — glándula vestibular mayor;
8 — clítoris;
9 — vejiga urinaria;
10 — vagina;
11 — intestino recto;
12 — útero;
13 — ovario;
14 — riñón.

4. Glándulas sexuales. Su desarrollo es relativamente tardío, originándose de una condensación del epitelio embrionario la cresta genital, que aparece junto al borde medial del mesonefros. Los túbulos seminíferos del testículo y los folículos ováricos que contienen los óvulos se originan de las células epiteliales germinativas. Desde el polo inferior de la glándula sexual se extiende hacia abajo, por la pared de la cavidad abdominal, un cordón de tejido conjuntivo, el cordón gubernacular (de Hunter), que se difunde por su extremo inferior en el canal inguinal.

La formación definitiva de los órganos urogenitales transcurre de la manera siguiente. En sustitución de los riñones primitivos se inicia la formación de los riñones definitivos, **los metanefros**, procedentes del mismo cordón nefrógeno que dio origen al riñón primitivo. De este cordón se desarrolla el parénquima propio del riñón definitivo (los túbulos urini-

feros). A partir del 3er mes, los riñones definitivos sustituyen ya al mesonefros como órganos secretorios en función.

Ya que el tronco del embrión tiene un crecimiento hacia abajo más rápido que el de los órganos urinarios, da la impresión de que los riñones se desplazan hacia arriba, ocupando su sitio en la región lumbar.

La pelvis y el uréter se desarrollan de un divertículo del extremo caudal del conducto mesonéfrico (al comienzo de la 4ª semana); dicho divertículo alcanza por su extremo craneal al cordón nefrógeno y entra en relación con el riñón; el extremo caudal de divertículo se separa del conducto mesonéfrico y se introduce en aquella parte de la cloaca (el seno urogenital) de la que se desarrolla el fondo de la vejiga, a donde desembocan los uréteres.

El desarrollo de la vejiga está relacionado con la transformación de la cloaca.

La cloaca es la cavidad común en la que desembocan primariamente las vías urinarias, las genitales y el intestino posterior. Tiene el aspecto de un fondo de saco, cerrado por fuera por **la membrana cloacal** (*membrana cloacalis*). Posteriormente, en el interior de la cavidad se origina un tabique frontal, **la membrana urorrectal**, que divide la cloaca en dos porciones: una ventral, **el seno urogenital**, y otra dorsal, **el recto**.

Después de romperse la membrana cloacal, esas dos porciones quedan abiertas al exterior por su orificio respectivo: **el orificio del seno urogenital**, anterior (orificio del sistema urogenital), y el orificio posterior para el recto **(el ano)**.

Con el seno urogenital está relacionado el saco urinario, **el alantoides**, que en los vertebrados inferiores sirve de receptáculo para los productos de excreción de los riñones, y que en el hombre se transforma en vejiga urinaria.

El alantoides consta de tres partes: la parte más inferior es la del seno urogenital de la que se origina el trígono de la vejiga; la parte media, más dilatada, da origen al resto de la vejiga urinaria, y la parte superior, estrechada, constituye el uraco, que se extiende desde la vejiga hasta el ombligo. En los vertebrados inferiores, el uraco es el conducto excretorio del contenido del alantoides pero en el hombre, hacia el momento del nacimiento, está ya cerrado convirtiéndose en un cordón fibroso, **el lig. umbilical mediano.**

Los restos de los túbulos del mesonefros que persisten en el hombre son: **los túbulos rectos, la red testicular, los túbulos eferentes, los aberrantes** y una formación rudimentaria, **el paradídimo.** En la mujer, los tubos rudimentarios del epoóforo y paroóforo. Del conducto mesonéfrico se origina, en el hombre, el conducto del epidídimo, el conducto deferente y el conducto eyaculador; y en la mujer, el conducto longitudinal rudimentario del epoóforo.

Los conductos paramesonéfricos (de Müller) dan origen, en la mujer, al desarrollo de las tubas uterinas, el útero y la vagina, con la particularidad de que las tubas preceden de las partes superiores no unidas, mientras que el útero y la vagina proceden de las partes inferiores de los conductos paramesonéfricos, unidas en un solo conducto.

En el hombre, los conductos paramesonéfricos se reducen manteniéndose **el apéndice testicular** y **el utrículo prostático** como restos de los mismos. Así, pues, en el hombre sufre la reducción y la transformación en órgano rudimentario, los conductos paramesonéfricos, mientras que en la mujer ese proceso atañe a los conductos mesonéfricos.

Anomalías de los órganos urinarios. El número de riñones puede ser superior a lo normal (tercer riñón, situado sobre la columna vertebral, entre los otros dos o por debajo de alguno de ellos), o bien inferior, riñón único, grandemente aumentado de volumen por un proceso de compensación. En las enfermedades del riñón único, el paciente está en peligro de muerte. Si durante el proceso de desarrollo el riñón no se eleva hasta la región lumbar puede quedar situado mucho más descendido que en estado normal — *distopia.*

La distopia bilateral puede estar complicada con la fusión de ambos riñones por sus polos inferiores, constituyendo el riñón en herradura. La zona de unión de los dos polos, istmo del riñón, se encuentra aplicada directamente a la columna vertebral.

Cuando en el adulto la vejiga urinaria conserva la posición que tiene en el niño, ella se mantiene elevada, aplicándose a la pared abdominal anterior en casi toda la extensión de su cara anterior (posición infantil). Se ha descrito un caso de vejiga urinaria bicameral (Robson A. Ruth, 1961). Por falta de consolidación de los huesos pelvianos en la región de la sínfisis pubiana, la vejiga puede permanecer abierta — *extrofia vesical.* En el hombre, esta anomalía va frecuentemente acompañada de un defecto de cierre de la uretra (bifurcación del pene): *epispadias o hipospadias del pene.*

Anomalías del útero, las tubas uterinas y la vagina. En casos raros, los conductos paramesonéfricos pueden conservar una independencia total. Entonces se desarrollan un

útero y una vagina dobles. Cuando la unión de los conductos paramesonéfricos es incompleta, se originan un útero y una vagina únicos, pero con el fondo uterino bifurcado. Es el caso del útero bicorne. Dicha anomalía refleja la existencia normal del útero bicorne en una serie de mamíferos. En algunos casos en el útero y la vagina se conserva el tabique interior, o sólo la mitad del mismo. En la reducción completa de uno de los conductos paramesonéfricos se desarrolla un solo cuerno uterino. A veces puede faltar la vagina, quedando el útero reducido a una formación rudimentaria.

Desarrollo de los órganos genitales externos. Alrededor de la hendidura del seno urogenital, hacia la 8ª semana del desarrollo intrauterino, se observan los esbozos de los órganos genitales externos, que al principio son idénticos para los embriones masculinos y femeninos: en el extremo anterior de la hendidura genital del seno aparece el tubérculo genital y los bordes del seno constituyen los pliegues genitales; el tubérculo y los pliegues genitales se rodean por el rodete genital.

En el hombre, esta formación rudimentaria sufre las siguientes transformaciones: el tubérculo genital se desarrolla intensamente en longitud y del mismo se origina el pene. Junto con el crecimiento del pene aumenta progresivamente la hendidura genital situada por debajo de su cara inferior; cuando los pliegues genitales se adhieren entre sí, la hendidura genital se transforma en la uretra. El rodete genital crece intensamente, transformándose en el escroto después de adherirse sus mitades por la línea media.

En la mujer, el tubérculo genital tiene poco desarrollo, transformándose en el clítoris. El crecimiento de los pliegues genitales da lugar a los labios menores, pero aquí los pliegues no se adhieren y el seno urogenital se mantiene abierto, transformándose en vestíbulo de la vagina. Tampoco tiene lugar la fusión de las dos mitades (derecha e izquierda) del rodete genital, que se convierten en los labios mayores.

En su conjunto, los órganos genitales externos femeninos se aproximan más, por su estructura, al rudimento embriológico inicial que los masculinos.

PERINÉ

El periné (*perineum*) es el espacio correspondiente al orificio inferior de la pelvis, ocupado por músculos de fibra estriada cubiertos por sus fascias constituyendo en conjunto dos diafragmas, **el urogenital y el pelviano.** Ambos dan paso a los conductos urogenitales y digestivo, formándoles esfínteres que cierran los orificios externos de los mismos.

El periné puede compararse por su configuración a un rombo cuyos cuatro ángulos corresponden a los puntos siguientes: por delante, a la sínfisis del pubis; por detrás, al ápice del cóccix; por la derecha y la izquierda, a las tuberosidades isquiáticas. Este rombo se compone de dos triángulos, uno anterior, ocupado por el diafragma urogenital, y otro posterior, constituido por el diafragma pelviano. Los dos diafragmas triangulares están aplicados uno al otro por sus bases casi en ángulo recto, con la particularidad de que el urogenital se halla casi frontalmente y el pelviano en dirección horizontal.

El diafragma urogenital ocupa todo el espacio triangular anterior, limitado por delante por la sínfisis pubiana (vértice del triángulo), y por las ramas de los huesos pubis e isquion, lateralmente. El diafragma se inserta en estos huesos por sus lados, terminando por detrás (base del triángulo) en un borde libre. En el hombre, a través del diafragma pasa la uretra (porción membranosa), y en la mujer, además de la uretra, la vagina. El diafragma pelviano ocupa el triángulo posterior, cuyo vértice está constituido por el cóccix, y los otros dos ángulos por las tuberosidades isquiáticas. Atravesando el mismo, se abre al exterior en ambos sexos el intestino recto (por el orificio del ano). En el sentido estrecho de la palabra, se denomina periné el espacio comprendido entre el ano y los órganos genitales externos (en las mujeres, el pudendo).

MÚSCULOS DEL PERINÉ

Ambos diafragmas constan de músculos dispuestos en dos planos; profundo y superficial (figs. 280, 281, 282, 283). El diafragma urogenital está compuesto por los músculos que rodeaban inicialmente el orificio de la cloaca (m. esfínter de la cloaca). Después de la división de esta última en conducto anal y seno urogenital (véase «Desarrollo de los órganos genitales»), el esfínter de la cloaca se divide también en dos partes, de las cuales la posterior rodea el ano, convirtiéndose en el m. esfínter externo de éste (*m. sphincter ani externus*), que forma parte del diafragma pelviano; y la anterior abarca el seno urogenital, transformándose en el diafragma urogenital. La distinta diferenciación del seno urogenital, en uno y otro sexo, condiciona el distinto desarrollo de los músculos del diafragma urogenital, en el hombre y en la mujer.

El diafragma urogenital (véase figs. 281, 282) consta de los siguientes músculos profundos:

1. Músculo transverso profundo del periné (*m. transversus perinei profundus*). Es un músculo plano que rodea la porción membranosa de la uretra. Se inicia en las tuberosidades isquiáticas y en las zonas vecinas de las ramas de los huesos isquion, y de aquí las fibras se dirigen medialmente y algo hacia delante, terminando en el **centro perineal** (*centrum perineale*), lugar de inserción de muchos músculos del periné. La acción principal del músculo transverso profundo es la de reforzar el diafragma urogenital, y con él a la uretra.

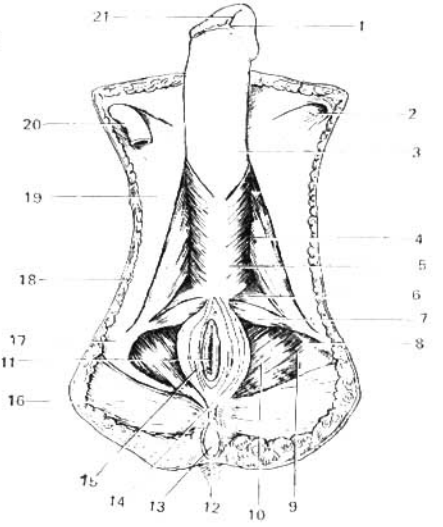

Fig. 280. Músculos del periné en el hombre.

1 — glande del pene;
2 — anillo inguinal superficial;
3 — fascia del pene;
4 — m. isquiocavernoso;
5 — m. bulboesponjoso;
6 — diafragma urogenital;
7 — m. transverso superficial del periné;
8 — fascia obturadora;
9 — fosa isquiorrectal;
10 — m. elevador del ano;
11 — ano;
12 — piel, en la región del cóccix;
13 — cóccix;
14 — lig. anococcígeo;
15 — m. esfínter externo del ano;
16 — m. glúteo máximo;
17 — tuberosidad isquiática;
18 — tejido adiposo;
19 — fascia lata;
20 — funículo espermático;
21 — frenillo del prepucio (seccionado).

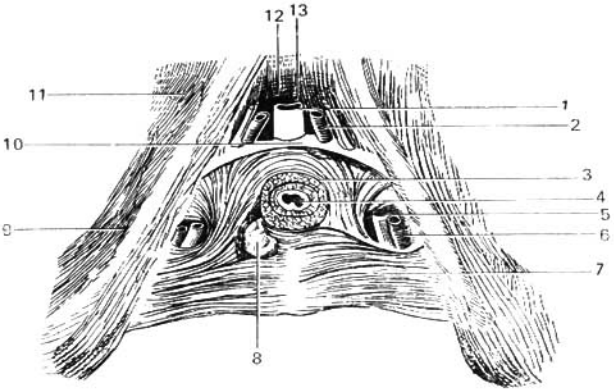

Fig. 281. Músculos del triángulo urogenital en el hombre.

1 — v. dorsal del pene;
2 — a. dorsal del pene;
3 — m. esfínter de la uretra;
4 — uretra;
5 — v. profunda del pene;
6 — a. profunda del pene;
7 — m. transverso profundo del periné;
8 — glándula bulbouretral;
9 — rama del isquion;
10 — lig. transverso del periné;
11 — rama inferior del pubis;
12 — sínfisis pubiana;
13 — lig. arqueado del pubis.

En el lugar donde la uretra atraviesa este diafragma, parte de las fibras del m. transverso profundo cambia su dirección transversal en circular y rodea a aquélla, constituyendo un esfínter para la misma, el m. esfínter de la uretra.

2. Músculo esfínter de la uretra (*m. sphincter urethrae*). Este rodea en forma de anillo la porción membranosa de la uretra, cerrando su luz al contraerse.

En la mujer, el plano muscular del diafragma urogenital está constituido también por el m. transverso profundo del periné, poco desarrollado, y los fascículos circulares de fibras musculares análogos al esfínter de la uretra del hombre. Estas fibras abarcan también, junto con la uretra, la vagina, estrechándolas por su contracción.

En el grupo de *los musculos superficiales* del diafragma urogenital se incluyen los siguientes:

1. Músculo bulboesponjoso (*m. bulbospongiosus*). Presenta diferencias en dependencia del sexo. En los hombres, este músculo abarca la cara inferolateral del bulbo y la porción proximal del cuerpo esponjoso del pene, y en la línea media se fusiona con su homólogo por medio de un estrecho rafe tendinoso longitudinal. Comprimiendo la uretra durante su contracción, el m. bulboesponjoso contribuye a la expulsión del semen y la orina de la misma (m. eyeculador del semen y acelerador de la orina). En las mujeres, este músculo está dividido en dos partes simétricas que rodean el orificio de la

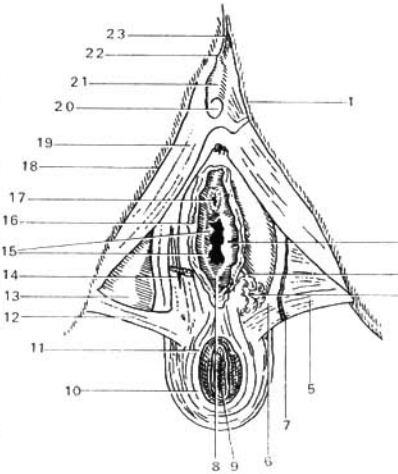

Fig. 282. Músculos del periné femenino, bulbos del vestíbulo y triángulo urogenital.

1 — rama inferior del pubis;
2 — vestíbulo de la vagina;
3 — conducto excretorio de la glándula vestibular mayor;
4 — glándula vestibular mayor;
5 — m. transverso profundo del periné;
6 — fascia diafragmática urogenital inferior;
7 — m. transverso superficial del periné;
8 — columna rugosa;
9 — ano;
10 y 11 — m. esfínter externo del ano;
12 — m. transverso superficial del periné;
13 — trígono urogenital;
14 y 19 — m. bulboesponjoso (los fascículos superficiales han sido resecados);
15 — carúnculas himenales;
16 — labio pudendo menor (resecado);
17 — orificio uretral externo;
18 — m. isquiocavernoso;
20 — glande del clítoris;
21 — cuerpo del clítoris;
22 — lig. fundiforme del clítoris (recortado);
23 — lig. suspensorio del clítoris.

vagina. Por la contracción del músculo se estrecha dicho orificio [m. constrictor de la vulva (*m. constrictor cunni*)] (véase fig. 282).

2. Músculo isquiocavernoso (*m. ischiocavernosus*). Se inicia en uno y otro lado en la tuberosidad isquiática, y se inserta en el cuerpo cavernoso. Este músculo facilita la erección del pene o del clítoris, al comprimir los vasos venosos.

3. Músculo transverso superficial del periné (*m. transversus perinei superficialis*). Está constituido por un delgado fascículo muscular que se extiende transversalmente desde la tuberosidad isquiática, yendo al encuentro del m. homólogo del lado opuesto y termina en la línea media, en el centro perineal. Al contraerse fija dicho centro. En la mujer está poco desarrollado.

El m. transverso superficial está situado en la línea que coincide con las bases de los dos triángulos, aplicadas una a la otra (véase pág. 203), constituyendo como el límite entre los dos diafragmas.

El diafragma pelviano (*diaphragma pelvis*) forma el fondo de la cavidad pelviana.

Los musculos profundos del diafragma pelviano son:

1. Músculo elevador del ano (*m. levator ani*). Es un músculo plano, triangular, que junto con el del lado opuesto forma una especie de cúpula invertida. El músculo se inicia en la pared de la pelvis, por delante de la rama inferior del pubis, al lado de la sínfisis del pubis; después, en la fascia del m. obturador interno, y finalmente, por detrás, en la cara pelviana de la cresta siquiática. La línea de inserción inicial, en el espacio existente entre ambos puntos distales, constituye un arco tendinoso (arco tendinoso del m. elevador del ano). Desde este arco, una parte de los fascículos musculares

se dirige hacia atrás y hacia la línea media, rodea el intestino recto por detrás y uniéndose con los fascículos musculares del lado opuesto envuelve el recto, adhiriéndose a su túnica muscular. Otra parte del m. elevador del ano, pasando a un lado del recto, se extiende por el lado de la próstata y de la vejiga, y en las mujeres por el lado de la vagina, entrelazándose íntimamente con estas formaciones, especialmente con la musculatura de la vejiga y la vagina; luego se dirige al cóccix, insertándose en el ápice del mismo mediante el lig. anococcígeo. El m. elevador del ano, aparte de la función que indica su nombre, refuerza el fondo de la cavidad pelviana, y, en las mujeres, comprime además la vagina.

2. Músculo coccígeo (*m. coccygeus*). Complementa el plano muscular del diafragma pelviano en su parte posterior. Iniciándose en la espina isquiática y en la cara pelviana del ligamento sacroespinoso se dirige ampliándose en abanico en dirección medial y se inserta en el borde lateral del cóccix y en el ápice del sacro.

La capa muscular superficial del diafragma pelviano está constituida por el esfínter externo (voluntario) del ano (*m. sphincter ani externus*). Este músculo se encuentra debajo de la piel, alrededor del ano, por fuera del esfínter interno de fibras musculares lisas (*m. sphincter ani internus*), constituido por la túnica muscular de las paredes del recto (véase fig. 280).

FASCIAS DEL PERINÉ

1. Fascia pelviana (*fascia pelvis*) (fig. 283). Esta fascia es continuación de la fascia ilíaca en la región de la pelvis menor. En ella se distinguen dos partes: la parietal y la visceral. **La fascia parietal de la pelvis** tapiza las paredes de la pelvis menor (y al m. obturador interno y m. piriforme), continuándose en la cara superior del diafragma pelviano donde cubre por arriba el m. elevador del ano. Esta parte de la fascia pelviana se denomina también **fascia superior del diafragma pelviano** (*fascia diaphragmatis pelvis superior*). Después de cubrir el diafragma pelviano, la fascia cambia de dirección y se dirige a los órganos de la pelvis que pasan a través del fondo de la misma, y envolviéndolos constituye **la fascia pelviana visceral.** Entre la fascia pelviana y el peritoneo que tapiza la pelvis desde dentro, quedan espacios ocupados por tejido conjuntivo laxo: uno de dichos espacios, **el retropúbico** (*spatium retropubicum*), se encuentra por detrás de la sínfisis pubiana y por delante de la vejiga, extendiéndose a las caras laterales de la misma, donde forma **el espacio perivesical** (*spatium perivesicale*); otro espacio está situado por delante del sacro y por detrás del recto, **el espacio retrorrectal** (*spatium retrorectale*).

La cara inferior del diafragma de la pelvis está cubierta por **la fascia inferior del diafragma pelviano** (*fascia diaphragmatis pelvis inferior*). En consecuencia, los músculos del suelo de la pelvis están extendidos entre dos fascias, superior e inferior, formando junto con ellas el diafragma pelviano. En relación con la función de este último de sostener las vísceras de la pelvis, las fascias pelvianas del diafragma se distinguen por su gran solidez. Puesto que el diafragma pelviano se encuentra algo deprimido hacia abajo en forma de embudo, por abajo, entre el diafragma y la rama isquiopúbica, a cada lado del ano se crea la llamada **fosa isquiorrectal** (*fossa ischiorectalis*), ocupada

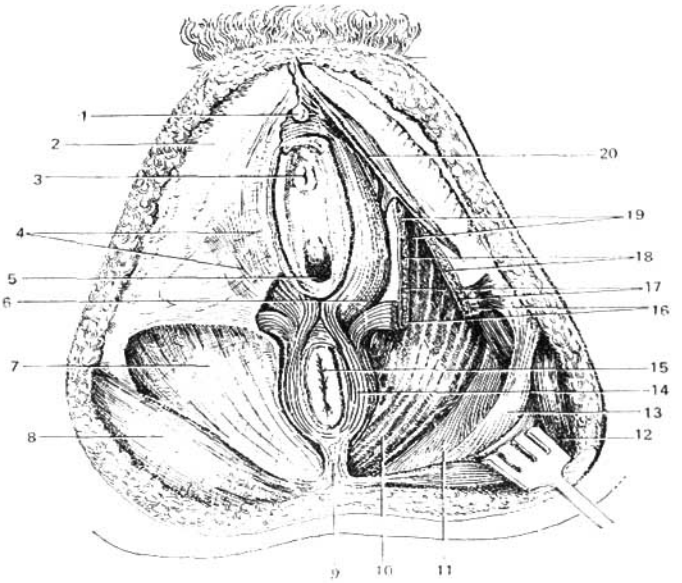

Fig. 283. Músculos y fascias del periné femenino; vista inferior (en el lado derecho las fascias han sido extirpadas).

1 — glande del clítoris;
2 — fascia lata;
3 — orificio uretral externo;
4 — fascia superficial del periné;
5 — orificio de la vagina;
6 — m. bulboesponjoso;
7 — fascia diafragmática inferior de la pelvis;
8 — fascia glútea;
9 — lig. anococcígeo;
10 — m. elevador del ano;
11 — lig. sacroespinal;
12 — m. glúteo máximo;
13 — lig. sacrotuberal;
14 — m. esfínter externo del ano;
15 — ano;
16 — m. transverso superficial del periné;
17 — m. transverso profundo del periné;
18 — fascia diafragmática urogenital inferior;
19 — fascia diafragmática urogenital superior;
20 — m. isquiocavernoso.

por tejido adiposo, *el paraproctus* (cuya inflamación se conoce con el nombre de paraproctitis).

2. Fascia diafragmática urogenital, superior e inferior (*fasciae diaphragmatis urogenitalis superior et inferior*). Cubren por delante (la fascia inferior) y por detrás (la fascia superior) el músculo transverso profundo del periné y el esfínter de la uretra, constituyendo junto con los mismos el diafragma urogenital. Por delante, donde el m. transverso profundo del periné no llega hasta la sínfisis pubiana, ambas fascias se adhieren entre sí formando la parte fibrosa del diafragma urogenital, **el lig. transverso del periné.** Por de-

lante de este último, entre el mismo y el ligamento arqueado del pubis, pasa la v. dorsal del pene o del clítoris.

Por detras, en el borde posterior del m. transverso profundo, las dos fascias también se adhieren entre sí. Por los lados, la fascia superior del diafragma después de cubrir la próstata se continúa con la fascia parietal de la pelvis; la fascia inferior se inserta por la línea media en el bulbo del pene, cubre a las glándulas bulbouretrales, y separa los músculos profundos del diafragma urogenital de los superficiales de dicha región.

En las mujeres, las dos fascias están unidas a la vagina, insertándose en el bulbo vestibular de la misma.

3. Fascia superficial del periné (*fascia perinei superficialis*). Es la continuación de la fascia subcutánea común del cuerpo en la región perineal. Cubre los músculos superficiales del diafragma urogenital (mm. bulboesponjoso isquiocavernoso y transverso superficial del periné) y forma con la fascia diafragmática urogenital inferior la vaina fascial de los cuerpos esponjosos del pene. En las mujeres esta fascia se divide en dos mitades mediante el vestíbulo de la vagina.

Vasos y nervios. La región perineal *está irrigada* por la a. pudenda interna. Esta última, al llegar a la fosa isquiorrectal, emite las tres aa. rectales inferiores que se dirigen a la musculatura y a la piel del ano. En el borde inferior del diafragma urogenital, la a. pudenda interna se bifurca en dos ramos terminales, la a. profunda del pene y la a. dorsal del pene. *Las venas* son satélites de las arterias citadas. El drenaje de *la linfa* va desde el periné a los linfonodos inguinales superficiales. La piel del periné *está inervada* por el n. pudendo, el cual se ramifica, además, en los nn. rectales inferiores, nn. perineales y nn. escrotales posteriores; en su inervación participa también el plexo coccígeo.

ORGANOS DE SECRECION INTERNA

GLÁNDULAS ENDOCRINAS

Como resultado del metabolismo que transcurre bajo la acción del sistema nervioso, en el organismo se forman compuestos químicos que, teniendo una elevada actividad fisiológica, regulan el curso normal de las funciones orgánicas, y participan en su crecimiento y desarrollo, desempeñando *la regulación química* del mismo.

En los organismos simples, unicelulares, desprovistos de sistema nervioso, la regulación de las funciones orgánicas y la relación del organismo con el mundo exterior, se realizan exclusivamente con ayuda de las substancias químicas contenidas en los líquidos orgánicos; ésta es *la regulación química o humoral*. En está regulación la circulación de las substancias de actividad fisiológica se efectúa por difusión en el plasma; en cambio, en los organismos pluricelulares, se realiza por un sistema de tubos especiales, los vasos. Con la aparición del sistema nervioso se va instaurando gradualmente *la regulación neurohumoral*, en la cual se establece una interdependencia íntima entre las substancias químicas activas y los elementos nerviosos.

Las substancias químicas activas, elaboradas en el metabolismo bajo el influjo del sistema nervioso, se transforman al mismo tiempo en excitantes de este último, en mediadores, o sea, en transmisores de la excitación nerviosa (por ejemplo, la simpatina, la acetilcolina, la histamina y otras). Estas substancias actúan a gran distancia del lugar donde fueron elaboradas (activadores distantes) y se difunden rápidamente por los sistemas vascular y linfático. Estos activadores distantes son elaborados en órganos desarrollados especialmente, las glándulas de secreción interna o glándulas endocrinas. Las glándulas endocrinas (del gr. *endo*, dentro, y *crino*, segrego) son aquellas que carecen de conducto excretor (*glandulae sine ductibus*) y segregan directamente su producto en el sistema vascular, en contraposición a las glándulas de secreción externa cuya secreción o excreción es vertida sobre la superficie cutánea (glándulas sudoríparas, sebáceas), o sobre la superficie de las mucosas (glándulas salivales, hígado, etc.).

Propiedades anatomofisiológicas comunes. A pesar de las diferencias de forma, dimensiones y localización de las distintas glándulas endocrinas, todas poseen algunas particularidades anatomofisiológicas comunes. Ante todo, carecen de conducto excretor. Ya que su secreción es vertida directamente en el sistema vascular, todas tienen una red de vasos sanguíneos ampliamente desarrollada. Esos vasos atraviesan la glándula en distintas direcciones y desempeñan un papel análogo al de los conductos excretores de las glándulas de secreción externa. Alrededor de los vasos están situadas las células glandulares, que vierten su secreción en la sangre.

Además de la riqueza en vasos sanguíneos, las glándulas endocrinas tienen también ciertas particularidades en la red capilar. La red capilar de estas glándulas puede estar compuesta de capilares disformes muy dilatados, los denominados sinusoides, que careciendo de túnica adventicia, se aplican directamente por su túnica endotelial a las células epiteliales de la glándula. Además, en algunas zonas la túnica endotelial está interrumpida y los epite-

liocitos están en contacto directo con la luz del vaso. En los sinusoides relativamente dilatados la corriente sanguínea se retarda, con lo que se asegura un contacto más prolongado y más íntimo entre los glandulocitos y la sangre que fluye por sus vasos. Las glándulas endocrinas, en comparación con la importancia que tienen para el organismo, poseen dimensiones relativamente pequeñas. Así, la más voluminosa de ellas, la glándula tiroidea, pesa solamente unos 35 g, como término medio, y las glándulas paratiroideas, cuya extirpación se acompaña de convulsiones tetánicas y la muerte, tienen tan sólo unos 6 mm de longitud.

Los productos de secreción de las glándulas endocrinas tienen la denominación común de incretos u hormonas (del gr. *hormao*, excito). La substancia segregada puede poseer una actividad específica sobre tal o cual órgano o tejido. Por ejemplo, la secreción del tiroides influye directamente sobre el metabolismo y su desaparición del organismo provoca perturbaciones de la nutrición. Otras substancias segregadas por las glándulas endocrinas influyen sobre el crecimiento y el desarrollo del organismo. A pesar de que las hormonas penetran en la sangre en pequeñas cantidades, se distinguen por su intensa actividad fisiológica.

Relaciones entre las glándulas y el sistema nervioso. Las relaciones entre las glándulas endocrinas y el sistema nervioso presentan un doble carácter. En primer lugar, las glándulas reciben una abundante inervación del sistema nervioso vegetativo, es decir, de aquella parte del sistema nervioso que inerva las vísceras (véase tomo III); el tejido de glándulas como el tiroides, las suprarrenales y los testículos, está atravesado por multitud de fibras nerviosas. En segundo lugar, la secreción de las glándulas influye recíprocamente sobre los centros nerviosos, actuando a través de la sangre. Además, las neuronas de una de estas glándulas (la hipófisis) participan en la elaboración de mediadores, que, a través de sus axones, alcanzan las sinapsis vasoneurales y a través de ellas pasan a la sangre. A esa producción de substancias hormonales por las células nerviosas se denomina *neurosecreción*. El enlace íntimo entre las glándulas de secreción interna y el sistema nervioso se manifiesta también en el hecho de que el desarrollo de muchas de ellas está ligado al sistema nervioso. Así, por ejemplo, el lóbulo posterior de la hipófisis y la epífisis son apéndices cerebrales, y la substancia medular de las suprarrenales se desarrolla en relación con los ganglios simpáticos (parte del sistema nervioso vegetativo, véase tomo III), lo que condiciona la actuación de sus hormonas sobre el sistema simpático, y este último está íntimamente relacionado con los órganos cromafines.

Desarrollo. Las glándulas endocrinas tienen un origen embriológico diferente. En este sentido pueden distinguirse incluso porciones aisladas de una misma glándula, por ejemplo, la substancia cortical y medular de las suprarrenales. Del ectodermo se desarrollan la hipófisis, la epífisis, la substancia medular de las suprarrenales y los organos cromafines. Del endodermo se desarrollan el tiroides, las paratiroides, el timo y las ínsulas pancreáticas. Del mesodermo se originan la substancia cortical de las suprarrenales y los órganos endocrinos de las glándulas genitales.

Por eso, atendiéndose a su lugar de desarrollo, las glándulas citadas pueden ser clasificadas en 5 *grupos* (fig. 284):

1. Glándulas endodérmicas, procedentes de la faringe y las bolsas branquiales del embrión, o grupo branquiógeno (tiroides, paratiroides y timo).

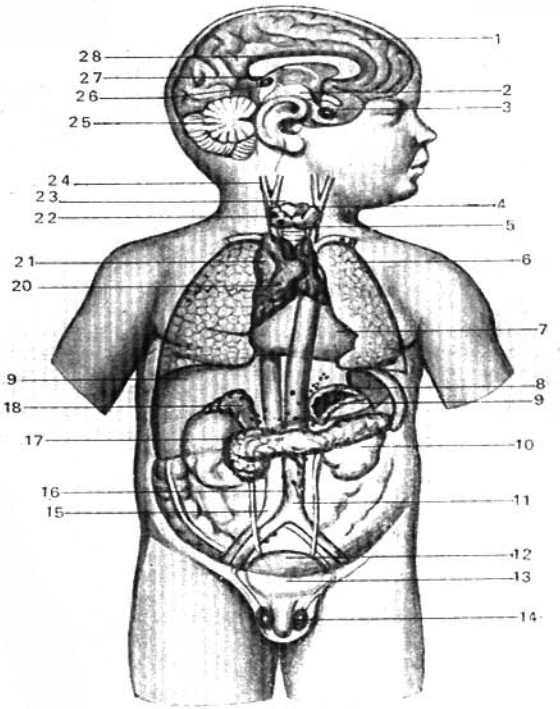

Fig. 284. Esquema topográfico de las glándulas de secreción interna (según R. Sinélnikov).

1 — hemisferio cerebral;
2 — infundíbulo;
3 — hipófisis;
4 — glándula tiroidea;
5 — tráquea;
6 — pulmón;
7 — pericardio;
8 — médula de la glándula suprarrenal;
9 — corteza de la glándula suprarrenal;
10 — riñón;
11 — aorta;
12 — vejiga urinaria;
13 — glomo coccígeo;
14 — testículo;
15 — v. cava inferior;
16 — cuerpo paraaórtico;
17 — páncreas;
18 — glándula suprarrenal;
19 — hígado;
20 — paraganglio supracardíaco;
21 — timo;
22 — glándulas paratiroideas;
23 — laringe;
24 — glomo carotídeo;
25 — cerebelo;
26 — techo mesencefálico;
27 — cuerpo pineal;
28 — cuerpo calloso.

2. Glándulas endodérmicas del tubo intestinal (insulas pancreáticas).
3. Glándulas mesodérmicas (substancia cortical de las suprarrenales o sistema interrenal y glándulas genitales).
4. Glándulas ectodérmicas, procedentes del cerebro intermedio, o grupo neurógeno (epífisis e hipófisis).
5. Glándulas ectodérmicas, procedentes de los elementos simpáticos, o grupo del sistema adrenalínico (substancia medular de las suprarrenales y cuerpos cromafines). Ya que las glándulas endocrinas tienen un origen, un desarrollo y una estructura diferentes, y se agrupan únicamente por su rasgo funcional (de su secreción interna), es más correcto considerar que ellas constituyen no un sistema, sino un aparato, el aparato endocrino.

GRUPO BRANQUIÓGENO

GLÁNDULA TIROIDEA

La glándula tiroidea (*glandula thyreoidea*) (fig. 285) es la glándula de secreción interna más voluminosa en el adulto. Está situada en el cuello, delante de la tráquea y de las paredes laterales de la laringe, aplicada frecuentemente al cartílago tiroideo de donde recibió su denominación. Se compone de **dos lóbulos, derecho e izquierdo** (*lobus dexter et sinister*), y de **un istmo** (*isthmus*) extendido transversalmente que enlaza los lóbulos laterales, aproximadamente por sus extremidades inferiores. Del istmo se extiende hacia arriba un delgado apéndice, **el lóbulo piramidal** (*lobus pyramidalis*), que puede alcanzar el hueso hioideo. Por su porción superior los lóbulos llegan a la cara externa del cartílago tiroideo, cubriendo su cuerno menor y la zona próxima al cartílago; por su porción inferior llegan hasta el quinto o sexto anillo de la tráquea; el istmo está aplicado al segundo y tercer anillos de la tráquea, llegando a veces por su borde superior hasta el cartílago cricoideo. Por detrás, los lóbulos entran en contacto con la faringe y el esófago, y por eso en el bocio (aumento patológico de la glándula tiroidea) son posibles las

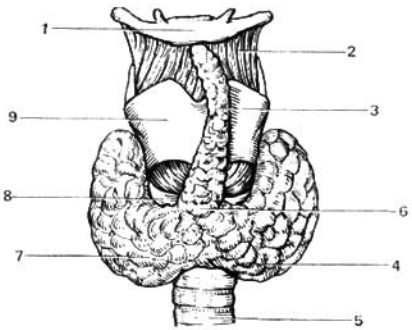

Fig. 285. Glándula tiroidea.

1 — hueso hioideo;
2 — membrana tirohioidea;
3 — proceso piramidal de la glándula tiroidea;
4 y 7 — lóbulos izquierdo y derecho;
5 — tráquea;
6 — istmo;
8 — cartílago cricoideo;
9 — cartílago tiroideo.

manifestaciones de trastornos de la deglución, debido a la compresión del esófago. Lateralmente, los lóbulos rebasan en algo las caras anteriores de las arterias carótidas comunes. La cara anterior de la glándula es convexa, y la cara posterior, dirigida a la tráquea y la laringe, es cóncava. Por delante la *glándula está cubierta por la piel, el tejido subcutáneo, la fascia cervical que* proporciona a la glándula su cápsula externa (**cápsula fibrosa**) y los músculos esternohioideo, esternotiroideo y omohioideo. A cuenta de una condensación de la cápsula externa se forma el aparato ligamentoso que une la glándula con la tráquea y la laringe, debido a lo cual la glándula sigue los movimientos de dichos órganos. La cápsula emite expansiones hacia el interior del tejido glandular, que lo dividen en lobulillos compuestos por vesículas de un contenido coloidal, los folículos tiroideos (en cuya composición entra la tiroyodina, substancia que contiene yodo).

Por su diámetro transverso la glándula mide unos 50-60 mm; en dirección anteroposterior, en la región de los lóbulos, su diámetro es de 18-20 mm, y a nivel del istmo de 6 a 8 mm. El peso oscila entre 20 y 40 g; en las mujeres el peso es algo mayor que en los hombres, y a veces aumenta periódicamente (durante las menstruaciones). En el feto y durante la primera infancia, el tiroides es relativamente más voluminoso que en el adulto.

Funciones. *El tiroides tiene gran importancia en el organismo.* Su insuficiente desarrollo congénito acarrea el mixedema y el cretinismo. De sus hormonas depende el desarrollo normal de los tejidos, particularmente del sistema óseo; la regulación de los cambios del metabolismo, el funcionamiento del sistema nervioso, etc. En algunas zonas geográficas, las alteraciones funcionales del tiroides provocan el bocio endémico. La tiroxina, hormona elaborada por la glándula, acelera los procesos de oxidación en el organismo. En la hipersecreción de la glándula se observa un complejo sintomático llamado enfermedad de Basedow.

Desarrollo. La glándula tiroidea se desarrolla de la primera bolsa branquial, por detrás del rudimento impar de la lengua, y por tanto constituye embriológicamente una *parte del tubo digestivo. El agujero ciego de la lengua indica el lugar de origen de la glándula.* El cordón epitelial que prolifera en dicho lugar, al dividirse en su porción superior en dos lóbulos, forma un conducto (conducto tirogloso). Al final de la 4 semana, corrientemente, esta porción se atrofia y desaparece, dejando como único remanente el agujero ciego de la lengua. El lóbulo piramidal que antes citamos es el vestigio del conducto tirogloso. También pueden originarse glándulas tiroideas accesorias.

Vasos y nervios. La glándula tiroidea recibe dos arterias tiroideas superiores (ramos de la carótida externa), dos inferiores (ramos de la subclavia o tronco tirocervical), y una quinta arteria, impar (inconstante), que puede proceder del tronco braquiocefálico, de la a. subclavia, o incluso del arco de la aorta, denominada a. ima (tiroidea media de Neubauer). *Las venas* constituyen plexos, situados debajo de la cápsula externa; estos plexos afluyen en cada lado a tres venas: las vv. tiroideas, superior, media e inferior (las dos primeras son afluentes de la v. yugular interna; y las inferiores, de la vena braquiocefálica correspondiente).

Los vasos linfáticos son muy numerosos, constituyendo un plexo muy extendido; por el mismo es trasladado el coloide; los vasos linfáticos eferentes siguen el trayecto de las arterias y terminan en los linfonodos traqueales, cervicales profundos y mediastínicos.

Los nervios proceden del tronco simpático (principalmente del ganglio cervical medio, y en parte del superior o inferior), del n. vago (a través de los nn. laríngeos superior e inferior) y posiblemente del n. glosofaríngeo.

GLÁNDULAS PARATIROIDEAS

Las glándulas paratiroideas (*glandulae parathreoideae*) (cuerpos epiteliales), corrientemente en número de 4 (dos superiores y dos inferiores), son unas pequeñas masas globulosas situadas en la cara posterior de los lóbulos tiroideos (fig. 286). Sus dimensiones medias son: 6 mm de longitud, 4 mm de anchura y 2 mm de espesor. Durante la edad juvenil tienen un color rosa pálido, que con los años va adquiriendo un tinte amarillento y parduzco. A simple vista se les puede a veces confundir con lobulillos grasientos, con tiroides accesorios o con porciones desprendidas del timo.

Funciones. Regulan el metabolismo del calcio y del fósforo en el organismo. Su extirpación acarrea la muerte, con manifestaciones de tetania.

En los últimos tiempos se considera que las paratiroides pueden influir en la concentración de calcio sanguíneo, no sólo por vía humoral, mediante la hormona paratiroidea, sino también por vía neurorrefleja (B. Aleshin, 1962).

Desarrollo y variantes. Las glándulas paratiroideas se desarrollan de la tercera y cuarta bolsas branquiales. De esta suerte, al igual que el tiroides, están enlazadas por su desarrollo con el tubo digestivo. Su número puede variar: raramente, menos de cuatro, y con más frecuencia, en un número mayor (de 5 a 12). A veces se encuentran casi por completo englobadas en el espesor de la glándula tiroidea.

Vasos y nervios. La irrigación sanguínea se realiza por ramificaciones de la a. tiroidea inferior y la a. tiroidea superior; y en una serie de casos, por ramos de las aa. esofágica y traqueal (según N. Lijacheva). Entre las arterias y las venas están intercalados capilares sinusoides dilatados. Sus fuentes de *inervación* son idénticas a la de la glándula tiroidea, siendo muy elevado el número de ramificaciones nerviosas.

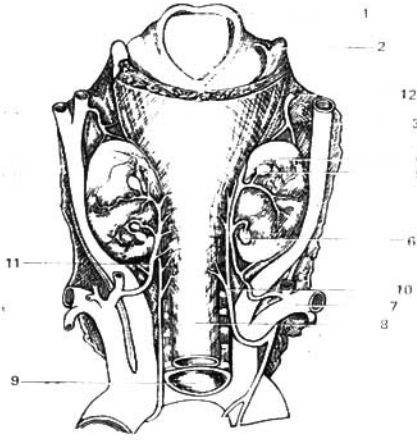

Fig. 286. Glándulas paratiroideas.

1 — epiglotis;
2 — cuerno superior del cartílago tiroideo;
3 — a. carótida común;
4 — lóbulo derecho de la glándula tiroidea;
5 — glándula paratiroidea superior derecha;
6 — glándula paratiroidea inferior derecha;
7 — a. subclavia derecha;
8 — esófago;
9 — tráquea;
10 — n. laríngeo inferior;
11 — a. tiroidea inferior;
12 — a tiroidea superior.

GRUPO NEURÓGENO

HIPÓFISIS

La hipófisis (*hypophysis cerebri*) (*glándula pituitaria*) es una glándula de pequeño tamaño, de forma esférica u oval, de color rojizo, unida al cerebro, al cuerpo mamilar y al infundíbulo, por medio de un pedículo, el tallo pituitario (figs. 287, 395). La glándula está incluida en la silla turca, mantenida en la misma por **el diafragma de la silla turca** (*diaphragma sellae turcicae*).

Las dimensiones son pequeñas: su longitud, de 8 a 10 mm; su anchura, 12-15 mm; la altura, 5-6 mm. Su peso es de 0,35 a 0,65 g. Durante el embarazo aumenta considerablemente de dimensiones y después del parto no recobra ya sus dimensiones anteriores.

En la hipófisis se distinguen dos lóbulos, que tienen diferente estructura, siendo distintos por su función y desarrollo: **el lóbulo anterior y el posterior.** La porción superior del lóbulo anterior, aplicada al cuerpo mamilar, se destaca con la denominación de **porción tuberal.** La porción posterior del lóbulo, situada en forma de reborde entre éste y el lóbulo posterior, se describe como **porción intermedia.**

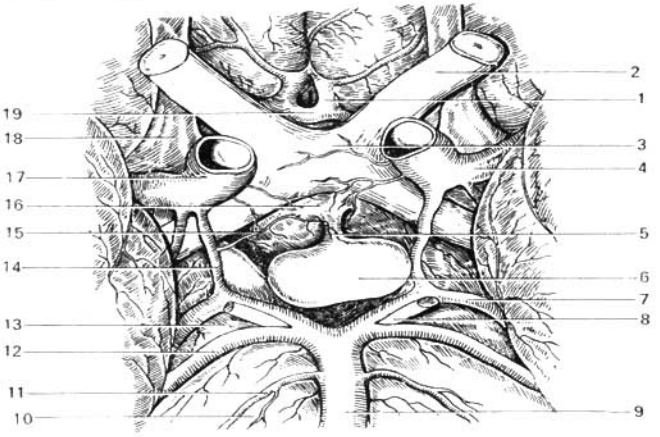

Fig. 287. Hipófisis; vista inferior (según R. Sinélnikov).

1 — a. cerebral anterior;
2 — n. óptico;
3 — quiasma óptico;
4 — a. cerebral media;
5 — infundíbulo;
6 — hipófisis;
7 — a. cerebral posterior;
8 — n. oculomotor;
9 — arteria basilar;
10 — puente;
11 — a. laberíntica;
12 — a. cerebelar superior;
13 — pedúnculo cerebral;
14 — a. comunicante posterior;
15 — a. hipofisaria;
16 — tubérculo ceniciento;
17 — a. carótida interna;
18 — tracto olfatorio;
19 — a. comunicante anterior.

El lóbulo anterior, con las porciones tuberal e intermedia, se desarrolla del ectodermo de la fosa bucal en forma de mamelón (hipofisario) de la bolsa faríngea. Se origina al comienzo como una glándula de secreción externa, pero bien pronto su conducto se reduce, conservándose su estructura glandular (adenohipófisis). Los restos del conducto primitivo pueden a veces persistir en forma del conducto craneofaríngeo, extendido desde el fondo de la silla turca hasta la faringe.

El lóbulo posterior se origina después del anterior, mediante un mamelón en el fondo del tercer ventrículo. De la parte superior de este saliente, que permanece hueco, se forman el cuerpo mamilar y el infundíbulo; y de su parte inferior, el lóbulo posterior de la hipófisis y el tallo pituitario que constituyen, de este modo, una expansión del infundíbulo que contiene elementos de tejido nervioso (neurohipófisis).

Funciones. La diferencia de estructura y de desarrollo de ambos lóbulos determina también la diferencia de funciones.

El lóbulo anterior influye sobre el crecimiento y desarrollo de todo el organismo (hormona somatotrópica). En los tumores del lóbulo anterior se observa el crecimiento intensificado de los dedos, la nariz y los labios (acromegalia). El lóbulo anterior estimula, además, la actividad de otras glándulas de secreción interna: la glándula tiroidea (hormona tirotrópica), la corteza suprarrenal (hormona adrenocorticotrópica) y las glándulas sexuales (hormona gonadotrópica).

El lóbulo posterior intensifica el trabajo de la musculatura lisa de los vasos, elevando la presión sanguínea (vasopresina), y la del útero (oxitocina), influyendo también en la reabsorción del agua en los riñones (hormona antidiurética). La destrucción del lóbulo posterior de la hipófisis origina la diabetes insípida.

Neurosecreción. El lóbulo posterior participa en la neurosecreción, es decir, en la elaboración por las neuronas del hipotálamo de substancias especiales de neurosecreción, los hemomediadores, que se difunden por los axones de dichas neuronas hacia la neurohipófisis, a través del tallo pituitario, pasando desde la neurohipófisis a la sangre a través de las sinapsis neurovasculares. Eso se explica por el origen común del hipotálamo y la hipofisis, y por su enlace estructural a través del tallo pituitario.

Puesto que la hipófisis elabora hormonas que estimulan el desarrollo y función de otras glándulas de secreción interna, es considerada como el centro del aparato endocrino.

Vasos y nervios. La particularidad en *la irrigación sanguínea* de la hipófisis es la existencia en su lóbulo anterior de un sistema portal: múltiples ramos pequeños (de 20 a 25) del círculo arterial del cerebro (polígono de Willis) se ramifican rápidamente en capilares en el tallo pituitario, y éstos confluyen en venas portales que se introducen por el hilio de la hipófisis, donde vuelven por segunda vez a ramificarse en capilares, formando sinusoides en la substancia de la glándula. Los sinusoides se continúan en las venas eferentes de la hipófisis. El lóbulo posterior recibe ramos de la arteria carótida interna. Ambos lóbulos tienen una irrigación arterial aparte; sin embargo, existen anastomosis entre los vasos de uno y otro lóbulo.

Las anastomosis arteriales y las uniones de la red capilar de las diferentes porciones de la hipófisis pueden ser consideradas como vías colaterales potenciales para la irrigación sanguínea del órgano: éstas aseguran la posibilidad de una redistribución de la sangre en las diferentes fases de actividad de la hipófisis, variables por su intensidad, así como también en el proceso de las correlaciones neurohumorales entre los distintos componentes de dicho órgano, funcionalmente (D. Zhdánov, M. Saín, 1962).

La sangre venosa afluye a los plexos de la base del cerebro y más adelante a la vena cerebral magna (*v. cerebri magna*). *La linfa* va a parar al espacio subaracnoideo, a donde llegan algunas hormonas. *La inervación* (simpática) proviene del plexo de las leptomeninges.

CUERPO PINEAL

El cuerpo o glándula pineal, epífisis (*corpus pineale, epiphysis cerebri*), está situado encima de los colículos superiores, unido al tálamo por medio de sus pedúnculos, denominados **habénulas.**

El cuerpo pineal es pequeño, oval, en forma de una piña, de color rojizo o grisáceo, cuyo extremo más puntiagudo se dirige hacia abajo y atrás. Su longitud es de 7-10 mm, y su diámetro transversal de 5-7 mm. Sus células agrupadas en forma de cordones, poseen propiedades secretoras. El cuerpo pineal es más voluminoso durante la infancia (en las mujeres también presenta mayores dimensiones que en los hombres), y antes de la madurez sexual se descubren ya manifestaciones de involución, cuyos primeros rasgos se observan desde los 7 años.

Funciones. La función del cuerpo pineal no está todavía completamente esclarecida. Su extirpación en los animales jóvenes acarrea un rápido crecimiento del esqueleto, con desarrollo prematuro y exagerado de las glándulas sexuales y de los caracteres sexuales secundarios. Esto inclina a suponer que el cuerpo pineal tiene una acción frenadora sobre dicho proceso.

Desarrollo. El cuerpo pineal se desarrolla en forma de un apéndice, primitivamente cavitario, de la pared superior del cerebro intermedio (del futuro tercer ventrículo).

Vasos y nervios. Al cuerpo pineal llegan algunos pequeños ramos de la a. coroidea posterior (ramo de la a. cerebral posterior), de la a. cerebelosa anterior superior y de la a. cerebral media (según N. Lijacheva). Las fibras simpáticas que penetran en el cuerpo pineal están destinadas, al parecer, para la inervación de los vasos sanguíneos.

SISTEMA ADRENAL

El sistema adrenal está constituido por un conjunto de células de origen neurógeno productoras de cotecolaminas (adrenalina y noradrenalina) que tienen la propiedad de reducir los óxidos de plata, osmio y cromo. Se le dio el nombre de sistema adrenal por considerar que la adrenalina era su única hormona, y de sistema cromafínico por la propiedad de desoxidar el cromo. Pero es más correcto llamar adrenalógenas, atendiendo a su función específica, a las células cromafínicas, y adrenalógena al conjunto de estas células.

Las células cromafínicas o adrenalógenas se encuentran en la suprarrenal, constituyendo su substancia medular, donde estas células están en contacto con la sangre. Estas se encuentran también en forma de acúmulos más o menos grandes en diferentes formaciones del tronco simpático del sistema vegetativo, formando los llamados cuerpos cromafínicos (paraganglios).

El sistema adrenal o adrenalógeno pertenece a las glándulas de secreción interna.

GLÁNDULA SUPRARRENAL

La glándula suprarrenal (*glandula suprarenalis*), órgano par, está situada en el tejido retroperitoneal, sobre la extremidad superior del riñón correspondiente (fig. 288). El peso de la glándula suprarrenal (derecha) es de unos 4 g; con la edad no se observa ningún aumento considerable de la glándula.

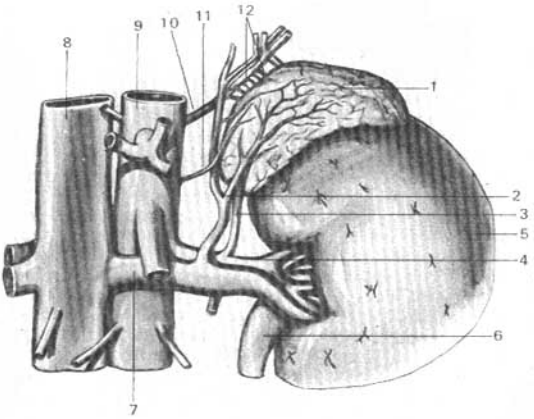

Fig. 288. Glándula suprarrenal izquierda; vista anterior (según R. Sinélnikov).

1 — glándula suprarrenal;
2 — v. suprarrenal izquierda;
3 — a. suprarrenal inferior;
4 — a. renal;
5 — riñón;
6 — uréter;
7 — v. renal;
8 — v. cava inferior;
9 — aorta;
10 — a. frénica inferior;
11 — a. suprarrenal media;
12 — aa. suprarrenales superiores.

Sus dimensiones: diámetro vertical, de 30 a 60 mm; el transverso, de unos 30 mm, y el anteroposterior, de 4 a 6 mm. La superficie exterior presenta un color amarillento o moreno. La glándula suprarrenal derecha abarca por su extremidad inferior agudizada el polo superior del riñón; la suprarrenal izquierda está aplicada, más que al polo del riñón, al segmento del borde medial próximo a dicho polo.

En la cara anterior de las glándulas se observan uno o varios surcos que forman el **hilio** (*hilus*), a través del cual sale la vena suprarrenal y penetran las arterias. Por sus caras posteriores las dos suprarrenales están aplicadas al diafragma.

Estructura. La suprarrenal está cubierta por una cápsula fibrosa, que emite trabéculas aisladas al interior de la glándula. Al corte se observa que la suprarrenal se compone de dos partes: **la corteza,** de color amarillo, y **la médula,** de aspecto pulposo y grisáceo. Por su desarrollo, su estructura y sus funciones, esas dos partes se diferencian bruscamente una de la otra.

La corteza consta de tres zonas que elaboran distintas hormonas. La médula consta de células que elaboran adrenalina y noradrenalina, tiñéndose intensamente de color amarillo gris por las sales de cromo. Contiene también gran cantidad de fibras nerviosas amielínicas y células nerviosas ganglionares (simpáticas).

Desarrollo y variedades. La corteza suprarrenal pertenece al sistema interrenal, derivado del mesodermo entre los riñones primitivos (de donde la denominación de dichos órganos). Por su parte, la médula suprarrenal procede del ectodermo, de los elementos simpáticos (que luego se dividen en células nerviosas simpáticas y células cromafines). Esa porción es la que constituye el sistema adrenalínico o cromafín. En los vertebrados inferiores ambos sistemas, interrenal y cromafín, son independientes. En cambio, en los mamíferos superiores y en el hombre se combinan en un solo órgano anatómico, la glándula suprarrenal.

Además del órgano principal, la glándula suprarrenal, en los mamíferos superiores pueden encontrarse restos de uno u otro sistema que, durante la vida embrionaria, tenían una gran extensión. Los vestigios del sistema interrenal se conocen con la denominación de glándulas suprarrenales accesorias; éstas han sido encontradas en las propias glándulas suprarrenales, en el riñón, en el tejido conjuntivo del espacio retroperitoneal y en las glándulas sexuales de ambos sexos (véase más adelante, paraganglio). En casos muy raros pueden faltar una o ambas glándulas suprarrenales.

Funciones. En correspondencia con la estructura de esas dos substancias heterogéneas, la cortical y la medular, la suprarrenal comprende en sí la función de dos glándulas. La substancia medular segrega a la sangre adrenalina (obtenida actualmente por vía sintética), que mantiene el tono del sistema simpático, teniendo propiedades vasoconstrictoras. La substancia cortical es el lugar principal de la elaboración de lipoides (especialmente, lecitina y colesterol) y, según parece, participa en la neutralización de las toxinas producidas a causa del trabajo muscular y la fatiga.

Además, se tienen referencias de que la substancia cortical de las suprarrenales segrega hormonas que actúan principalmente sobre el metabolismo *de las sales y del agua, y otras hormonas especiales, idénticas a las hormonas* sexuales o cercanas a las mismas (B. Alioshin, 1962). Esa abundancia en la elaboración de hormonas tan dispares en la corteza suprarrenal, es posible *gracias a la especialización* de las diferentes zonas de la misma.

En enlace íntimo entre la corteza y la médula de las suprarrenales, tan heterogéneas por su origen, estructura y funciones, obliga a suponer que entre los dos componentes glandulares existe una determinada interdependencia. Ambas partes participan de acuerdo en la realización de las reacciones defensivas y de adaptación del organismo.

Se puede suponer que en los estados orgánicos corrientes, que no rebasen los límites de la normalidad, la actividad de la corteza y la médula transcurre más o menos aisladamente. Sin embargo, en cualquier situación extraordinaria que altere bruscamente el estado del organismo (por ejemplo, en un estado de hambre, durante una hemorragia profunda, en las irritaciones dolorosas intensas, etc.), cuando para la conservación y restablecimiento del equilibrio orgánico es indispensable la movilización de todos sus recursos, se destaca *en primer plano la activación conjunta de las dos partes de la suprarrenal.*

Por lo visto, la reunión de esas dos partes de la glándula en un solo órgano anatómico debe ser apreciada como una circunstancia favorecedora de su actuación unísona. La actuación conjunta de estas dos partes se halla además favorecida por su irrigación sanguínea e inervación comunes. En particular, la relajación de los esfínteres que poseen las venas suprarrenales, acarrea la penetración conjunta en el torrente circulatorio de todas las hormonas, tanto las medulares como las corticales.

Vasos y nervios. Las suprarrenales reciben tres pares de ramos arteriales: las arterias suprarrenales superiores (procedentes de la a. frénica inferior); las medias (de la aorta abdominal), y las inferiores (de la a. renal). Todas ellas presentan anastomosis entre sí

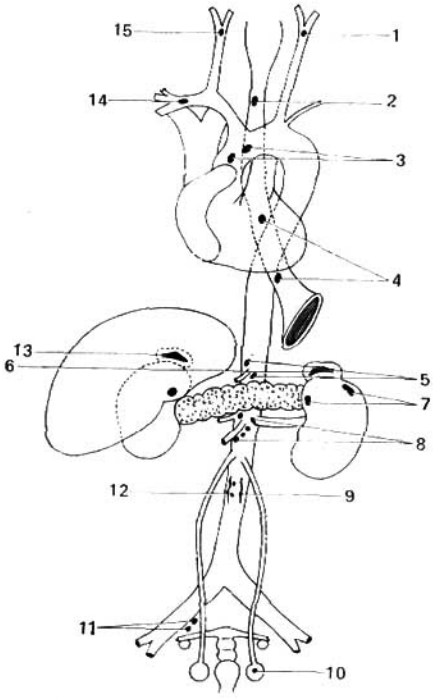

Fig. 289. Esquema de la posición de los cuerpos cromafines, temporales y constantes, en el cuerpo humano.

1 y 15 — paraganglios intercarotídeos (glomos carotídeos);
2 y 4 — paraganglios inconstantes en el plexo nervioso del esófago;
3 — paraganglios *supracardíacos*;
5 — paraganglios en el plexo solar;
6 y 13 — paraganglios suprarrenales (substancia medular de la suprarrenal);
7 — paraganglios inconstantes en el plexo renal;
8 — *paraganglios inconstantes en el* plexo mesentérico superior;
9 y 12 — paraganglio lumboaórtico (en la primera infancia);
10 — paraganglio inconstante en el testículo;
11 — paraganglios inconstantes del *plexo hipogástrico*;
14 — paraganglios inconstantes del ganglio estrellado.

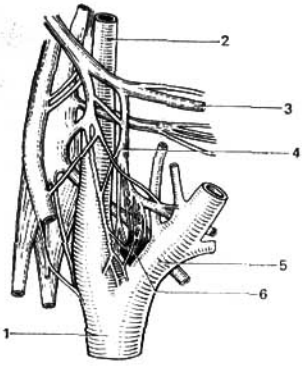

Fig. 290. Paraganglio carotídeo en el recién nacido (según A. Smirnov).

1 — *arteria carótida común*;
2 — arteria carótida interna;
3 — nervio glosofaríngeo;
4 — nervio del seno carotídeo;
5 — arteria carótida externa;
6 — paraganglio intercarotídeo.

y constituyen una red en la cápsula suprarrenal. *La sangre venosa,* pasando a través de los amplios capilares venosos (sinusoides) de la médula, sale corrientemente del órgano a través de un solo tronco, la vena suprarrenal (central) que desde el hilio de la glándula afluye, en el lado derecho, en la v. cava inferior; y en el izquierdo (donde el tronco es más largo), en la v. renal izquierda. *Los vasos linfáticos* se dirigen hacia los linfonodos próximos *a la aorta y a la v. cava inferior. Los nervios* provienen *del n. esplácnico mayor* (a través del plexo celíaco y del plexo renal).

CUERPOS CROMAFINES

Los cuerpos cromafines (fig. 289), remanentes libres del sistema adrenalínico o cromafín, se conocen con la denominación de paraganglios (paraganglia) u órganos simpáticos accesorios, ya que se encuentran en íntima vecindad con el sistema nervioso simpático, situados medial o dorsalmente en la proximidad de los ganglios del tronco simpático. Análogamente a la médula de las suprarrenales, contienen inclusiones de células cromafines. Entre los paraganglios se incluyen las siguientes formaciones: **los cuerpos paraaórticos** (*corpora paraaortica*) (a los lados de la aorta abdominal, por encima de su bifurcación); **el glomo carotídeo** (*glomus caroticum*) (fig. 290) (en el ángulo de bifurcación de la a. carótida común), y **el glomo coccígeo** (*glomus coccigeum*) (al final de la a. sacra mediana).

La función de los cuerpos cromafines es idéntica a la de la médula de las suprarrenales.

GLÁNDULAS MESODÉRMICAS

ÓRGANOS ENDOCRINOS DE LAS GLÁNDULAS GENITALES

1. En el tejido conjuntivo del **testículo** intercalado entre los túbulos seminíferos están incluidas las células intersticiales, de forma poligonal (*células de Leydig*), que constituyen **la glándula intersticial** de la secreción interna que influye en el desarrollo de los rasgos sexuales secundarios, en la erotización del sistema nervioso, y también en el metabolismo de las grasas. Con todo, algunos autores les atribuye solamente una función trófica, afirmando que *la secreción de la hormona sexual es inherente a las células sexuales* (seminíferas).

2. En **el ovario,** la secreción de la hormona específica está relacionada con la secreción interna de los propios folículos. A este hormona, denominada folículina, se le atribuyen funciones de acción trófica sobre el aparato genital; la regulación de las menstruaciones, el influjo sobre los caracteres sexuales secundarios y la erotización del sistema nervioso.

Además, en el ovario existe periódicamente otro órgano endocrino, el cuerpo amarillo. Hay dos categorías de cuerpos amarillos: **el cuerpo lúteo** (amarillo) **verdadero** (*corpus luteum verum s. graviditatis*), cuerpo del embarazo, y **el cuerpo lúteo falso** (*corpus luteum spurium s. menstruaticum*), de la *menstruación o período.* Por su origen ambos son idénticos, desarrollándose del folículo estallado después de expulsado el óvulo, pero el primero se mantiene en la mujer durante 9 meses, alcanzando dimensiones relativamente voluminosas; mientras que el segundo, el falso (periódico), tiene sólo 1 mes de duración. *En la involución del cuerpo lúteo, el proceso de metamorfosis*

regresiva consiste en la disminución gradual de los elementos celulares y su sustitución por tejido conjuntivo; a fin de cuentas, el cuerpo lúteo desaparece sin dejar huellas, fusionándose con la estroma del ovario.

Al cuerpo lúteo se le atribuye una serie de *funciones* importantísimas, de carácter incretorio. Entre las fundamentales pueden enumerarse las siguientes: 1) el cuerpo lúteo influye sobre la fijación del óvulo fecundado en el útero, ya que al ser destruido o al extirpar el ovario durante el período inicial del embarazo, este último se interrumpe; 2) rige la suspensión de la ovulación (durante el período de embarazo y, viceversa, la presentación de la ovulación después de la metamorfosis regresiva del cuerpo lúteo periódico), y 3) el cuerpo lúteo ejerce una acción estimulante sobre el desarrollo de las glándulas mamarias, durante el embarazo.

La corteza de las suprarrenales, que por su origen pertenece a este grupo de glándulas (el sistema interrenal), por la comodidad de la descripción de un órgano único ha sido estudiada con la médula, en el grupo del sistema adrenalínico.

GLÁNDULAS ENDODÉRMICAS DEL TUBO INTESTINAL

PORCIÓN INSULAR DEL PÁNCREAS

Entre las porciones terminales del páncreas están incluidas **las ínsulas pancreáticas** (*insulae pancreaticae*) ó **islotes de Langerhans** (*insulae Langerhansi*), cuyo mayor número se encuentra en la cola. Esas formaciones pertenecen a las glándulas de secreción interna.

Función. Al segregar en la sangre sus hormonas —insulina y glucagón— las ínsulas pancreáticas regulan el metabolismo de los glúcidos. Es sabida la relación existente entre las afecciones de la glándula pancreática y la diabetes sacarina, en cuyo tratamiento desempeña hoy día un gran papel la insulina (producto de la secreción interna de las ínsulas pancreáticas).

INDICE ALFABÉTICO

A

Acino 137
Adventicia 11
Agujero epiploico 101
Alantoides 201
Alas de la nariz, cartílagos mayor y menor de la 117
Alvéolos pulmonares 137
Ampolla hepatopancreática 69
— — m. esfínter de la 89
Ano 201
— esfínter ext. del 79
— — int. del 79
Apéndice testicular 171, 201
— vermiforme 73
— — orificio del 74
Apice vesical 166
Arbol bronquial 137
Arco palatofaríngeo 16
— palatogloso 16
Areas gástricas 53
arteria(s) eferente 160
— interlobulares 160
— lobulillares 160
Articulación cricotiroidea 122
Arrugas vaginales 195

B

Bazo 112
Bolsa hepática 101
— omental 101
— — vestíbulo de la 101
— pregástrica 101
Bronquios 128
— esqueleto de los 133
— lobulares 133
— lobulillar 137
— ramificaciones de los 133
— respiratorios 137
— segmentarios 133
Bronquiolos terminales 137
Bulbo duodenal 64, 65
— vestibular 197

C

Cálices mayores 162
— menores 162
Cámara gaseosa 54
Canal alimentario 13
Caninos 26
— inferior 26
— superior 26
Cápsula prostática 185
Cara masticatoria 23
— oclusal 23
Carina 130
Cartílagos corniculados 121
— cricoideo 120
— aritenoideos 121
— cuneiformes 121
— nasal lat. 117
— tiroideo 120
— — cuerno inf. 120
— — — sup. 120
— traqueales 129
— tritíceo 121
Carúncula sublingual 15
Cavidad abdominal 48
— bucal 14, 108
— — propiamente dicha 14
— dental 21
— faríngea 39
— infraglótica 127
— nasal 107, 115
— peritoneal 97
— — piso inf. de la 105
— — — medio de la 102
— — — sup. de la 100
— pelviana 49
— pleural 145
— uterina 189
— vaginal 173
Células etmoidales 116
Cemento 21
Centro perineal 203
Circulación sanguínea renal, sistema de la 160
Clítoris 198
— cuerpo del 198
— glande del 198
— lig. suspensorio del 198
— prepucio del 197
Cloaca 201
Colículo seminal 175, 180, 185
Colon, apéndices epiploicos del 71, 72
— ascendente 75
— descendente 76
— haustros del 71, 72, 80
— sigmoideo 76
— tenias del 71
— transverso 75
Columnas anales 79
— renales 155
— rugosas 195
Comisuras labiales 15
Conductillos aberrantes 172
— alveolares 137
— biliares 87
— eferentes testiculares 172
— interlobulillares 87, 90
— prostáticos 185
Conducto cístico 87
— colédoco 87
— deferente 172
— — ampolla del 173
— — túnica adventicia del 173
— — — mucosa del 173
— — — muscular del 173
— eyaculador 175
— hepático 82, 87
— mesonéfrico 199
— pancreático 96
— paramesonéfricos 201
— paratiroideo 38
— sublingual mayor 39
— — menor 39
— submandibular 39
— tiroglosso 108
— venoso 86
— — fosa del 86
Cono elástico 121
Corona o raíz, anomalías en la forma 31
— rasgos del ángulo de la 24
— — de la curvatura de la 24
Corteza renal 155
Cuello, canal del 189
— fístulas congénitas del 108
— uterino 189
— — porción supravaginal 189
— — — vaginal del 189
— vesical 166
Cuerpo albicante 187
— cromafines 223
— lúteo 187
— — falso 223
— — verdadero 223
— paraaórticos 223
— pineal 219
— uterino 189

D

Deglución, acto de la 43
Dentina 21
Diafragma bucal 15
— pelviano 202, 205
— — capa superficial del 206
— — fascia inf. del 206
— — — sup. del 206
— urogenital 182, 202
Dientes 19
— anomalías de posición 31
— — en número 31
— ápice del 21
— bicúspides 27
— canal de la raíz del 21
— cara bucal del 21
— — de contacto 21
— — labial 21
— — lingual 21
— — mesiales 21
— — proximales mesiales 21
— — vestibular 21
— corona del 21
— cuello del 21
— deciduales 19, 29
— — erupción de los 29
— desarrollo de los 20
— incisivos 25
— permanentes 19
— premolares 26
— raíz del 21
— serotino 28
— vasos y nervios de los 31
Duodeno 62
— en el vivo 64
— forma y localización en el vivo 65
— pliegue longitudinal del 69
— porción ascendente 64
— — descendente 64
— — horizontal 64
— — sup. del 62
— topografía del 64
Endometrio 191

E

Encías 15, 21
— bolsa de la 21
Epididimo 171
— cabeza del 171
— cola del 171
— cuerpo del 171
— seno del 173
Epífisis 219
— desarrollo de la 219
— funciones de la 219
Epiglotis 121
— pecíolo de la 121
Epoóforo 189
Escroto 176
— piel del 173
— rafe del 176
Esfínter ileocecal 75
Esmalte 21
Esmegma 179
Esófago 43, 108
— dilataciones del 47
— en el vivo 46
— glándulas del 46
— lámina muscular de la mucosa del 45
— porción abdominal del 45
— — torácica del 44
— posición del 46
— tela submucosa laxa del 45
— topografía del 43
— túnica adventicia del 45, 46
— — mucosa del 45
Espacio perivesical 206
— prevesical 167
— retropúbico 206
— retrorrectal 206
Estómago 50, 108
— ángulo del 55
— — ventricular del 50
— canal de evacuación del 55
— curvatura menor del 50
— dependencia de la forma y la posición del tono de la musculatura del 57
— en anzuelo 56
— — cuerno 56
— — jota 57
— — la persona viva 54
— esfínter del antro del 50, 55
— estructura del 45, 53
— forma y posición del 55
— fórnix del 54
— incisura angular del 50
— orificio cardíaco del 50
— pared ant. del 50
— — post. del 50
— peristaltismo del 59
— polo sup. del 54
— porción cardíaca del 50, 54
— — pilórica del 50, 65
— saco digestivo del 55
— seno del 55
— — inf. del 55
— tela submucosa del 53
— topografía del 51
— túnica mucosa del 45, 53
— — muscular del 45, 53
— — serosa del 53
Estroma ovárico 187
Excavación rectouterina 105, 193
— rectovesical 104
— vesicouterina 105, 193
Extremidad tubaria 186
— uterina 186

F

Faringe 39, 108
— fórnix de la 39
— membrana fibrosa de la 41
— paredes de la 41
— porción laríngea de la 39
— — nasal de la 39
Fascia bucofaríngea 41
— cremastérica 173
— diafragmática urogenital sup. e inf. 207
— espermática ext. 173
— — int. 173
— faringobasilar 41
— parotídea 38
— pelviana 206
— — visceral 205
— renal 154
Fauces, istmo de las 18
Fimbrias ováricas 187, 188
— tubarias 188
Fisura horizontal 133
— interlobulares 133
— oblicua 133
Flexura cólica der. 75
— — izq. 75
— duodenal inf. 63
— — sup. 63
— duodenoyeyunal 64
Folículos agregados 70
— linfáticos 53, 168
— — solitarios 70
— — vaginales 196
— ováricos vesculosos 187
Fondo uterino 189
— vesical 166
Fórnix 162
— aparato del 153
— gástrico (cúpula) 50
— vaginal 195
Fosa femoral 99
— inguinales 99
— isquiorrectal 206
— navicular 182
— retrouretérica 168
Fositas gástricas 53
Gestación, cuerpo lúteo de la 187
Glande, cabeza del 179
— corona del 179
— cuello del 179
Glándulas alveolares 11
— bulbouretrales 183
— cervicales 191
— duodenales 69
— endocrinas, desarrollo de las 212
— — propiedades anatomofisiológicas comunes 211
Frenillo lingual 15
Funículo espermático 171, 174
— — membranas del 176

G

Glándulas gástricas 53
— interstical 223
— intestinales 69
— paratiroideas 216
— parotídea 38
— pilóricas 53
— pineal 219
— reacciones entre el sist nervioso y las 212
— sexuales 200
— sublingual 39
— submaxilar 38
— suprarrenal 219
— tiroidea 214
— tubulosas 11
— uretrales 182
— uterinas 191
— vesicales 168
— vestibular mayor 197
— — menores 197
Glomo carotídeo 223
— coccígeo 223
Gonfosis 21
Gubernáculo testicular 194

H

Habénulas 219
Hendidura glótica 127
— — porción intercartilaginosa 127
— — — intermembranosa 127
— pudenda 197
Hiatodontia 31
Hígado 110
— cara diafragmática 86
— — visceral 86
— estructura del 87
— — segmentario-sectorial del 92
— lig. falciforme del 86
— — redondo del 86
— lóbulos del 86
— particularidad de la irrigación 90
— sectores del 93
— segmentos del 93
— topografía del 90
— túnica fibrosa del 87
Hilio renal 153
Himen 195
Hipófisis, lóbulos de la 217
— porción intermedia de la 217
— — tuberal de la 217

I

Ileon 62, 66
Incisivos inferiores, medial y lat. 25
— superior lateral 25
— — medial 25
Incisura tiroidea sup. 130
Insulas pancreáticas 96, 224
— — función de las 224
Intestino ciego 73
— delgado 62
— — estructura del 66
— — mesenterio del 66
— — mucosa del 66
— — relieve de la mucosa del 70
— — túnica muscular del 70
— — — serosa del 70
— grueso 71
— — en el hombre vivo 80
— — mucosa del 73
— — túnica muscular del 73
— — — serosa del 73
Islotes de Langerhans 96, 224

L

Labidodontia 31
Labios 14
— ant., comisura del 197
— leporino 108
— post., comisura del 197
— pudendos, frenillo de los 197
— — mayores 196
— — menores 197
— sup., frenillo del 15
Lagunas uretrales 182
Lámina palatina 108
Laringe 118
— adito de la 118, 126
— cavidad de la 126
— membrana fibroelástica de la 126
— músculos de la 122
— ventrículo de la 127
— vestíbulo de la 126
Laringofaringe 40
Lengua 32
— agujero ciego de la 33
— ápice de la 32
— bordes de la 32
— cuerpo de la 32
— dorso de la 32
— papilas de la 33
— raíz de la 32
— septo de la 33, 34
— surco mediano de la 33
— músculos de la 34
— surco terminal de la 33
Ligamentos 50
— anchos del útero 193
— anulares 129
— coronario 99
— circotiroideo 121
— falciforme del hígado 99
— frenocólico 101, 104
— gastrocólico 102
— gastrolienal 101
— hepatoduodenal 99
— hapatorrenal 99
— hioepiglótico 121
— ovárico propio 186
— peritoneales 111
— puboprostáticos 182
— pubovesicales 184
— redondo del hígado 99
— — del útero 193
— — incisura del 86
— tiroepiglótico 121
— tirohioideos 121
— — mediano 121
— triangulares der. e izq. 99
— umbilical mediano 166, 201
— vestibular 122
— vocal 121, 125
Lígula 133
Lobulillos ependidimarios 172
— hepáticos 87
— pulmonares 136
— testiculares 171
Lóbulo cuadrado 86
— der., segmento anterosuperior medio del 93
— — — infraanterior lat. del 93
— — — infraposterior del 93
— izq., segmento cuadrado del 93
— — — ant. del 93
— — — post. del 93

M

Macrostomía 108
Mediastino anterior 146
— posterior 146
— testicular 171
Médula renal 155
Mejilla, cuerpo adiposo de la 15
Membrana cloacal 201
— faríngea 105
— tirohioidea 120
— urorrectal 201
Mesenterio 50, 102
— raíz del 100, 102
Mesoapéndice 75, 100
Mesonefros 199
Mesosalpinx 193
Mesometrio 193
Mesorrecto 78
Mesovario 195
Micción, acto de la 183
Microstomía 105
Miometrio 191
Molares mayores 28
Monte pubiano (de Venus) 193, 197

Mucosa gástrica, relieve de la 60
— lámina muscular de la 53
Músculo(s) aritenoideos oblicuos 123
— — transverso 123
— bulbocesponjoso 204
— coccígeo 206
— constrictor del píloro 54
— — inf. de la faringe 42
— — medio de la faringe 42
— — sup. de la faringe 42
— cremáster 173
— cricoaritenoideo lat. 122
— — post. 124
— cricotiroideo 125
— elevador del ano 205
— esfínter de la uretra 204
— — vesical 168
— estilofaríngeo 42
— estilogloso 36
— genigloso 35
— hiogloso 36
— isquiocavernoso 205
— longitudinal inf. 36
— — sup. 36
— palatofaríngeo 17, 42
— palatogloso 17
— suspensorio del duodeno 64
— tiroaritenoideo 122
— tiroepiglótico 125
— transverso de la lengua 36
— — profundo del periné 203
— — superficial del periné 205
— rectouterinos 193
— vertical de la lengua 35
— vocal 125
— — porción aritenoideoligamentosa 125
— — — tiroaritenoidea 125
— — — tiroideoligamentosa 125

N

Nariz, alas de la 117
— ápice de la 117
— cartílagos de la 117
— dorso de la 117
— externa 117
— raíz de la 117

O

Omento (epiplón) mayor 99, 101, 110
— menor 99
Órganos genitales 153
— — femeninos 185
— urinarios 153
Orificio faríngeo de la tuba 39
— papilares 155
— uretral ext. 169, 180, 197
— — int. 168, 169
— uterino 191
— — labios del 191
— vaginal 195
Orofaringe 40
Ovario 184, 223
— anomalías del 187
— borde mesovárico 186
— — post. libre 186
— caras del 186
— hilio del 186
— lig. suspensorio del 187

P

Paladar 15
— blando 15
— — arcos del 16
— duro 15
— óseo 15
— rafe del 15
— velo del 16
Páncreas 95, 110
— cabeza del 95
— caras del cuerpo del 96
— cola del 95
— conducto accesorio del 96
— cuerpo del 95
— estructura del 96
— istmo del 95
— proceso uniforme del 95
Papila duodenal mayor 69
— — menor 69
— filiformes o cónicas 33
— foliadas 33
— fungiformes 33
— renales 154
— valladas (caliciformes) 33
Paradídimo 172
Parametrio 193
Paraóforo 189
Paratiroides, funciones de las 216
Pelvis, fascia parietal de la 206
— renal 162
Pene 173
— bulbo del 179
— cuerpo del 179
— cuerpos cavernosos del 177, 178
— cuerpo esponjoso del 177, 178
— dorso del 179
— glande del 179
— lig. suspensorio del 182
— rafe del 180
— raíz del 179
— septo del 178
Perímetrio 191
Periné 202
— lig. superficial del 207
— — transverso del 207
Periodonto 21
Peritoneo 49, 96
— parietal 96
— proceso vaginal del 194
— visceral 96
Píloro 50
Pirámides renales 155
Pleura 142
— parietal 146
— pulmonar 142
Plexo hemorroidal 79
— prostático 184
Pliegues aryepiglóticos 41
— aritenoepiglótico 120
— cecal 104
— circulares 68
— gástricos 53
— glosoepiglóticos 33
— interuretéticos 168
— palmados 191
— rectouterinos 193
— semilunares 73
— sublingual 39
— tubarios 187
— umbilical lat. 99
— — mediano 99
— — medial 99
— vesical transverso 105
— vestibular 126
— vocal 126, 127
Prepucio 179
— frenillo del 179
Primer molar inf. 29
— — sup. 28
— premolar inf. 27
— — sup. 27
Proceso caudado 82
— maxilar y mandibular 109
— muscular 121
— papilar 86
— vocal 121, 125
Pronefros 199
Próstata 183
— base de la 184
— istmo de la 185
— lóbulos de la 185
— sustancia muscular de la 185
— sustancia prostática de la 185
— vértice de la 184
Psalidodontia 31
Pudendo femenino (vulva) 196
Puerta hepática 82
Pulmones 130
— base del 130
— borde ant. del 130
— borde inf. 130
— cara costal del 130
— cara diafragmática del 130

— cara medial del 130
— circulación sanguínea en los 138
— der., lóbulos del 133
— — lóbulo inf. del 140
— — — medio del 140
— — — sup. del 140
— en el vivo 150
— estructura macro-microscópica del 136
— funciones de los 137
— hilio del 129
— izq., incisura cardíaca de 132
— — lóbulo inf. 141
— — — sup. del 140
— porción mediastinal 129
— porción vertebral 129
— *raíz del* 129
— vértice del 129

R

Pulpa dentaria 21
Rafe faríngeo 42
Raíz, rasgo de la 23
Receso costodiafragmático 148
— costomediastinal 148
— duodenales sup. e inf. 102
— ileocecales inf. y sup. 103
— intersigmoideo 103
— piriformes 41
— (senos) pleurales 148
— retrocecal 102
Recto 77, 199
— ampolla del 78
— flexura perineal del 78
— — sacra 78
— *mucosa del* 79
— pliegues transversales del 79
— porción anal del 78
— — pelviana del 78
— topografía del 80
— túnica muscular del 79
Región olfatoria 116
— respiratoria 116
Rinofaringe 39
— mucosa de la 41
Riñón 153
— cara del 153
— envolturas del 154
— estructura de los 155
— — segmentaria de los 164
— extremidades del 153
— *fijación de los 155*
— topografía de los 153
— vías excretoras de los 162
Rodete tubario 39

S

Sáculos alveolares 137
Segmento posterosuperior medio 93
Segundo molar inf. 29
— — sup. 28
— premolar inf. 27
— — sup. 27
Senos anales 79
— epididimario 171
— esfenoidal 116
— etmoidal 116
— frenicocostal 147
— frontal 116
— maxilar 116
— mesentérico der. 102
— — izq. 102
Septos fibrosos 171
— nasal 115
— — cartílago impar del 117
— rectovaginal 80
— renal 153
— tonsilar 16
— urogenital 198, 201
— — orificio del 201
Serosas 11
Sincondrosis aricorniculada 122
Silla turca, diafragma de la 217
Sistema digestivo 13
— urogenital 153
Stegodontia 31
Suprarrenal, corteza de la 220, 224
— desarrollo y variedades 231
— estructura de la 220
— funciones de la 231
— hilio de la 220
— médula de la 220
Surcos paracólicos 104
— pulmonar 130
Tela subserosa 99
Tenia libre del colon 71
— mesocólica 71
— omental 72

T

Tercer molar sup. 28
Testículo 171, 223
— caras del 171
— cordón gubernacular del 174
— descenso de los 174
— estructura del 171
— membranas del 176
— parénquima del 171
— túnica vaginal del 173
Tiroides, cápsula fibrosa del 215
— funciones del 215
— istmo del 214
— lóbulos del 214
— — piramidal 214
Tonsila faríngea 39
— lingual 33
— palatina 16
Tráquea 128
— estructura de la 129
— pared membranosa post. de la 129
— topografía de la 128
Trigono vesical 168
Tuba uterina 188
— — ampolla de la 188
— — estructura de las paredes de la 188
— — infundíbulo de la 188
— — istmo de la 188
— — orificio abdominal de la 188
— — — uterino de la 188
— — porción uterina 188
— — túnica muscular de la 189
— — — serosa de la 188
— — — subserosa de la 188
Tubérculo dental 25
— epiglótico 121
— oclusivos 27
— omental 95
Tubo digestivo 10
— intestinal 107
— respiratorio 10
— urogenital 10
Túbulo renal contorneado 159
— seminíferos contorneados 17
— — rectos 171
Túnica albuginea 171
— dartos, membrana muscular 173
— mucosa 11
— muscular 11, 12
— — estratos de la 53

U

Uréter 165
— en el vivo 165
— estructura del 165
— orificios de los 168
— porción abdominal del 165
— — pelviana del 165
Uretra femenina 189
— masculina 180
— orificio ext. del 179
— porción esponjosa 182
— — membranosa 181
— — prostática de la 180
Utero 189
— istmo del 191
— *masculino 180*
— topografía del 192
Uteropielografía 163
Utrículo prostático 180

— testicular 201
Uvula vesical 168

V

Vagina 195
— en la mujer viva 196
— paredes de la 195
Válvula ileocecal 71, 75
— pilórica 53
Valléculas epiglóticas 33
Vejiga, esfínter de la 181
— urinaria 166
Velo palatino, m. elevador del 18
— — — tensor del 18
Vellosidades intestinales 66
Vena cava, surco de la 82
— estrelladas 159
— renal 159
— umbilical, surco de la 86
Vesícula biliar 87
— — cuello de la 87
— — cuerpo de la 87
— — en el vivo 89
— — fondo de la 87
— — fosa de la 86
— — pliegues en espiral de la 89, 90
— — túnica mucosa de la 89
— — — muscular de la 89
— — — serosa de la 89
Vesículas seminales 173
— — conducto excretorio de la 175
Vestíbulo vaginal 197
Vías biliares 90
Vísceras 9

Y

Yeyuno 62, 66
— e íleon en el vivo 70

Z

Zona hemorroidal 79

A NUESTROS LECTORES

Mir edita libros soviéticos traducidos al español, inglés, francés, árabe y otros idiomas extranjeros. Entre ellos figuran las mejores obras de las distintas ramas de la ciencia y la técnica: manuales para los centros de enseñanza superior y escuelas tecnológicas; literatura sobre ciencias naturales y médicas. También se incluyen monografías, libros de divulgación científica y ciencia ficción. Dirijan sus opiniones a la Editorial Mir,

1 Rizhski per., 2, 129820, Moscú, I-110, GSP, URSS.

V. G. ELISEIEV, YU. I. AFANÁSIEV, E. F. KOTOVSKI

ATLAS DE LA ESTRUCTURA MICROSCÓPICA Y ULTRAMICROSCÓPICA DE LAS CÉLULAS, TEJIDOS Y ÓRGANOS

Este atlas ha sido confeccionado por un colegio de histólogos del Instituto de Medicina «Séchenov» de Moscú. Trátase de una obra ricamente ilustrada con microfotografías electrónicas y dibujos de preparados histoquímicos de casi todos los tejidos y órganos, acompañándose de esquemas originales que facilitan la comprensión de la estructura microscópica y ultramicroscópica de los tejidos a estudiar.

Este atlas comprende tres partes: la primera está dedicada a la estructura celular y no celular; la segunda, a los tejidos, y la tercera, a los órganos.

Es un libro de texto que se recomienda a los estudiantes de medicina y de veterinaria; es de gran utilidad para los citólogos, histólogos, biólogos y otras especialidades colindantes.