APUNTES DE RADIOLOGIA 4: ECOGRAFIA Y TAC ABDOMINAL

I - ANATOMÍA ECOGRAFICA NORMAL

Tomando en cuenta la gran variabilidad anatómica existente en los distintos pacientes, intentamos estandarizar algunos cortes, muy usados en la práctica clínica, y los elementos que se encuentran en cada uno de ellos.

A - LÓBULO IZQUIERDO Y UNIÓN GASTROESOFAGICA

Corte transversal utilizado para observar la unión gastro-esofágica.

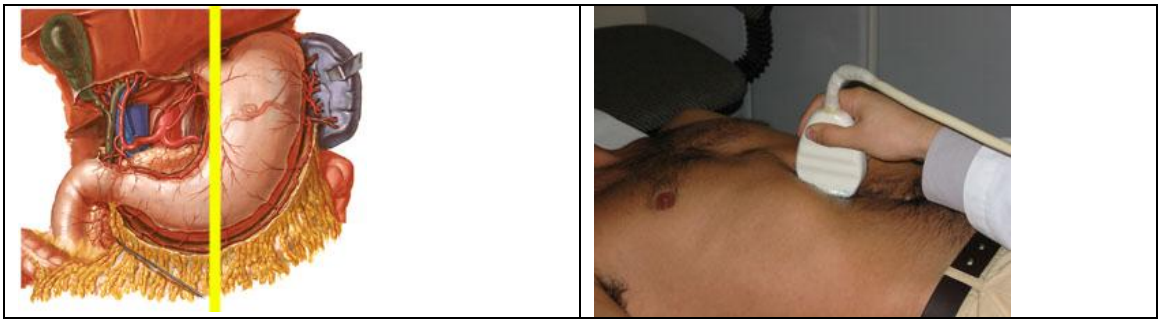

Lóbulo izquierdo y unión gastroesofágica

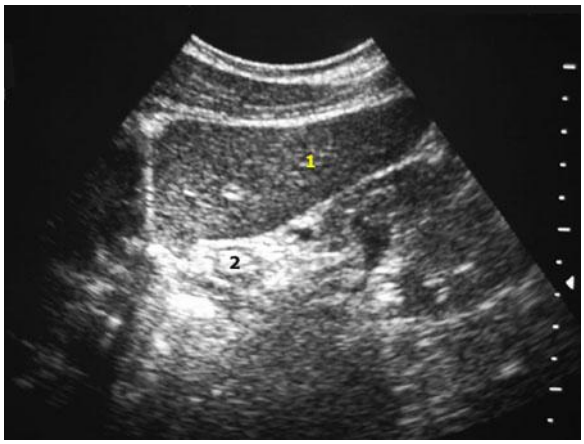

En esta imagen se observa el (1) lóbulo hepático izquierdo y la (2) unión gastro-esofágica. Siempre detrás del lóbulo hepático izquierdo I se encuentra el estómago.

B - AORTA LONGITUDINAL

Es un corte sagital en la línea 1/2 y se ocupa para ver la aorta abdominal y el lóbulo hepático izquierdo

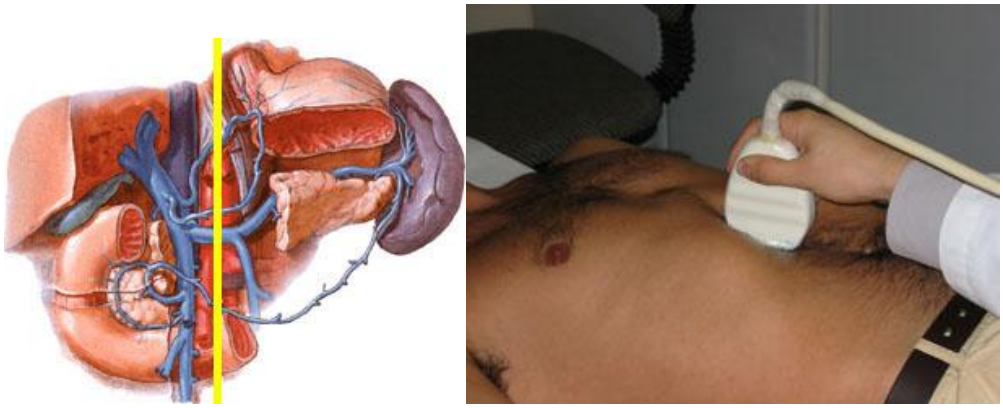

Figura. Aorta longitudinal

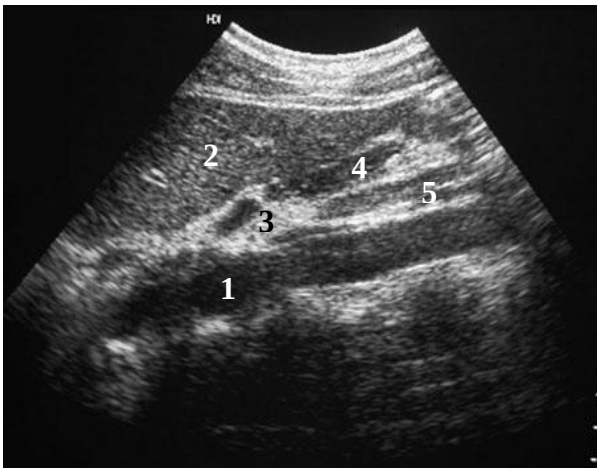

En esta imagen se observa: la (1) aorta abdominal por delante de los cuerpos vertebrales, el (2) lóbulo hepático izquierdo y entre estas 2 estructuras se observa el (3) tronco celiaco, el (4) cuerpo del páncreas y el (5) estomago que está colapsado.

C - VENA CAVA INFERIOR LONGITUDINAL

Es un corte parasagital derecho y se ocupa para visualizar la vena cava inferior (VCI), porta común e hígado.

Figura. Vena cava inferior longitudinal.

En esta imagen se observa atrás la (1) vena cava inferior, la vena porta común (2) en forma de "8", el (3) cuello del páncreas y un segmento del (4) hígado.

El corte ecográfico cuando visualiza estas estructuras, significa que está pasando por el hiato de Winslow. Además en esta región se encuentran ganglios que drenan territorio hepático, pancreático y gástrico.

D - LÓBULO HEPÁTICO DERECHO Y RIÑON DERECHO

Es un corte parasagital derecho que se utiliza para ver el riñón derecho (RD) y el lóbulo hepático derecho.

Figura. Lóbulo hepático derecho y riñón derecho

En esta imagen se puede ver el (1) diafragma, el (2) psoas, la (3) fascia de Gerota entre riñón derecho y lóbulo hepático derecho, el (4) riñón derecho y el (5) lóbulo hepático derecho. Se puede observar aquí la diferencia entre los vasos sinusoidales que no tienen pared y los portales que tienen pared.

E - VESICULA Y VÍA BILIAR LONGITUDINAL

Es un corte parasagital derecho levemente oblicuo utilizado para observar la vesícula biliar.

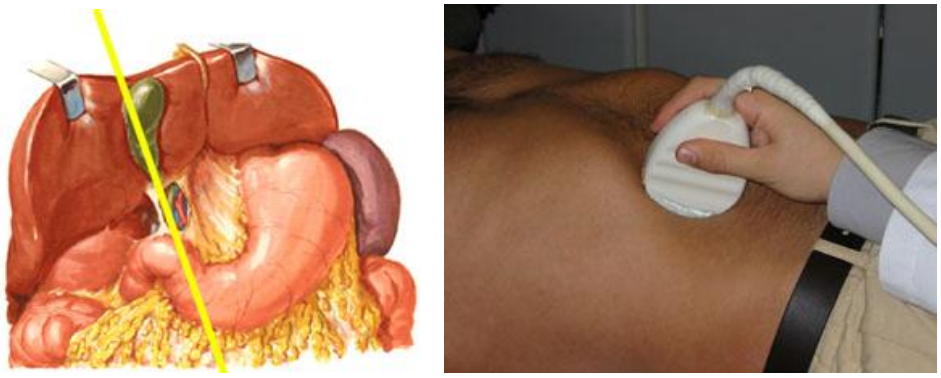

Figura. Vesícula y vía biliar longitudinal

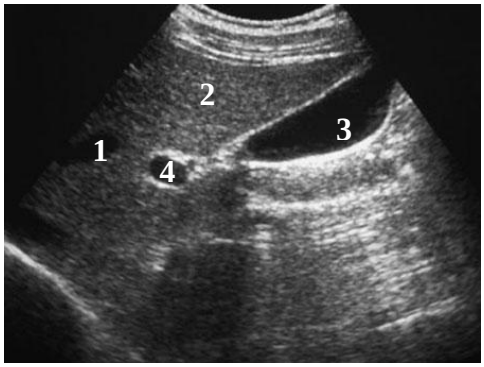

En esta imagen se observa la (1) vesícula biliar, el (2) lóbulo hepático derecho y la (3) vena porta junto con la (4) arteria hepática.
La vesícula normal se debe ver piriforme, negra, de pared ecogénica, lisa, fina (3mm) y con refuerzo acústico posterior.

F - CONFLUENCIA VENAS SUPRAHEPÁTICAS

Corte transversal oblicuo angulado hacia cefálico utilizado para evaluar las venas supra-hepáticas (VSH).

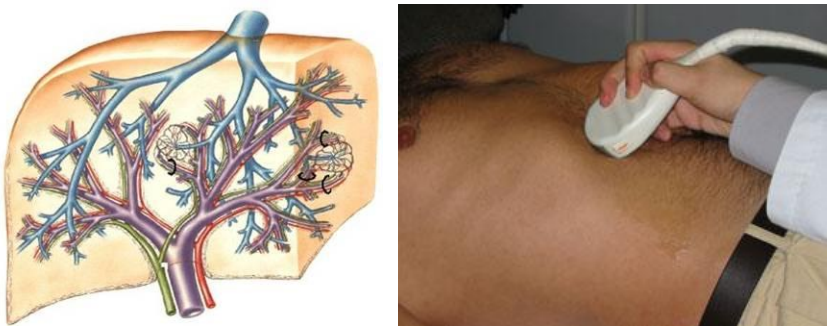

Figura. Confluencia venas suprahepáticas

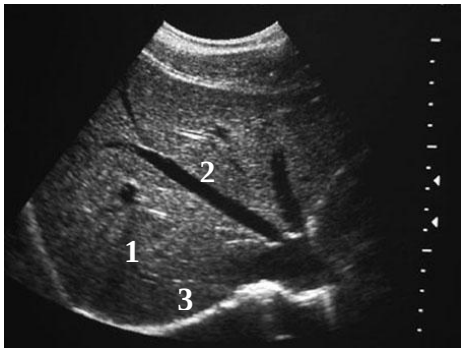

En esta imagen se ve el (1) el hígado, (2) las venas suprahepáticas (derecha, media e izquierda), y detrás (3) el diafragma.
La vena suprahepática media separa el lóbulo hepático derecho del lóbulo hepático izquierdo y la vena suprahepática izquierda separa el lóbulo hepático izquierdo en segmento medial y lateral. Estos son vasos inter-segmentarios a diferencia de los portales que son intra-segmentarios

G -TRONCO CELIACO CORTE TRANSVERSAL

Es un corte transversal que se ocupa para evaluar el tronco celiaco.

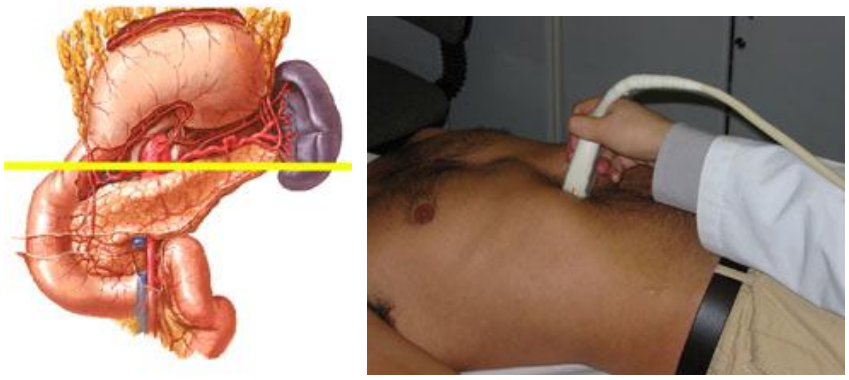

Figura. Tronco celiaco corte transversal

En esta imagen se ve de adelante hacia atrás el (1) lóbulo hepático izquierdo, el (2) tronco celiaco con la bifurcación de 2 de sus 3 ramas, el (3) estomago con líquido adentro, la (4) aorta abdominal y (5) vena cava inferior se ven muy poco definidas. La arteria esplénica tiene un curso sinuoso y va por sobre el páncreas, mientras que la vena es retro-pancreática y de trayecto más recto.

H - BIFURCACIÓN DE LA VENA PORTA COMÚN

Corte oblicuo en el eje de la vena porta común utilizado para evaluar la vía biliar, ganglios linfáticos de la región y la permeabilidad de la vena.

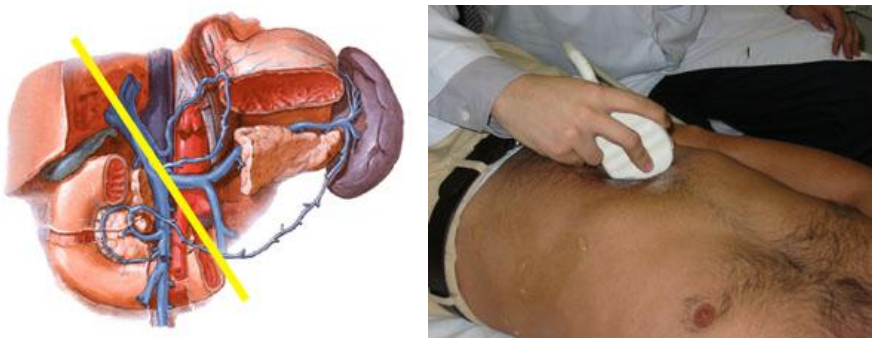

Figura. Bifurcación de la vena porta común

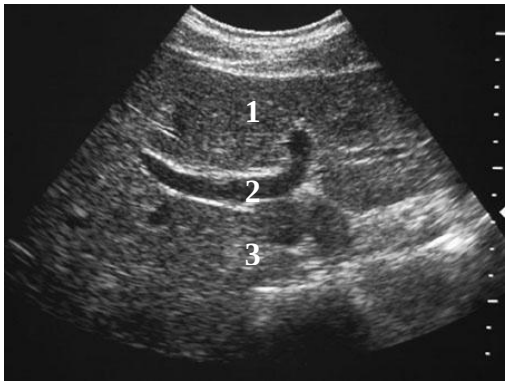

En esta imagen se observa (1) el hígado y (2) la bifurcación de la vena porta común. Detrás de la bifurcación se aprecia el (3) lóbulo caudado y a su izquierda una línea ecogénica que representa la fisura del ligamento venoso.
La vena porta derecha sale lateral, mientras que la vena porta izquierda sale hacia anterior y va por la fisura del ligamento redondo.

I - CONFLUENCIA ESPLENO-PORTAL Y ARTERIA MESENTÉRICA SUPERIOR

Corte transversal utilizado para evaluar el cuerpo del páncreas.

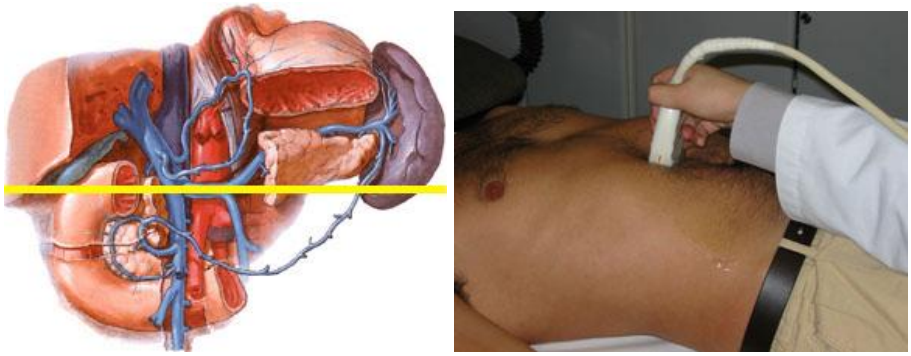

Figura. Confluencia espleno-portal y arteria mesentérica superior

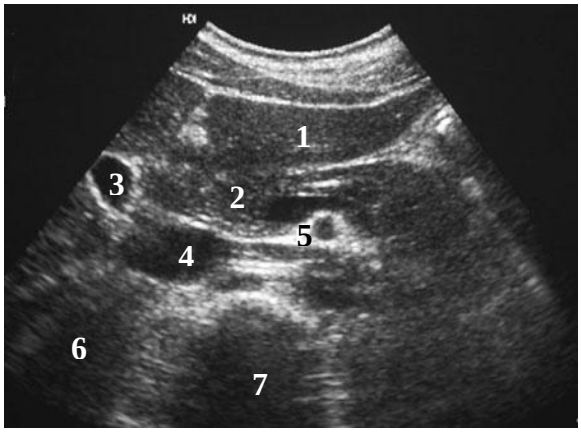

En esta imagen se observa de adelante hacia atrás el (1) lóbulo hepático izquierdo con el ligamento redondo, (2) cuerpo del páncreas con el conducto de Wirsung en su interior, la (3) confluencia espleno-portal con la (4) arteria mesentérica superior detrás, la (5) vena renal izquierda, la (6) vena cava inferior y la (7) aorta abdominal.

J - VENA RENAL IZQUIERDA, VASOS MESENTÉRICOS Y CABEZA DEL PANCREAS

Corte transversal utilizado para evaluar cuello y cabeza del páncreas.

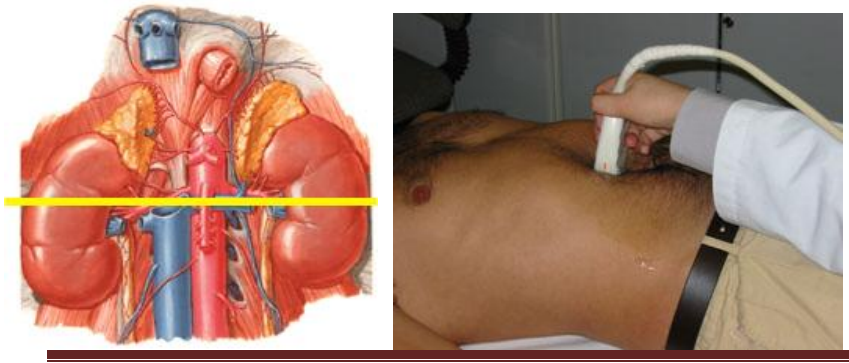

Figura. Vena renal izquierda, vasos mesentéricos y cabeza del páncreas

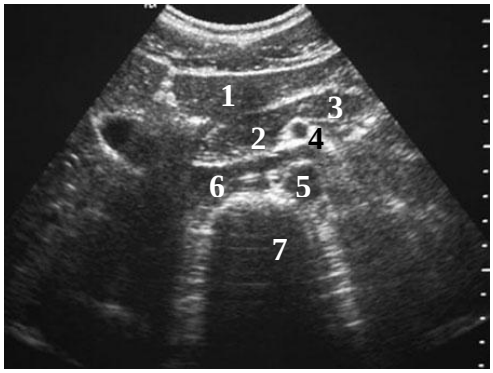

En esta imagen se observa el (1) lóbulo hepático izquierdo con el ligamento redondo, (2) cuello y (3) parte craneal de la cabeza del páncreas con la (4) vena renal izquierda desembocando en la (5) vena cava inferior. La vena renal izquierda pasa entre la (6) arteria mesentérica superior y la (7) aorta abdominal.

K - BAZO CORONAL

Corte coronal para evaluar la eco-estructura del bazo.

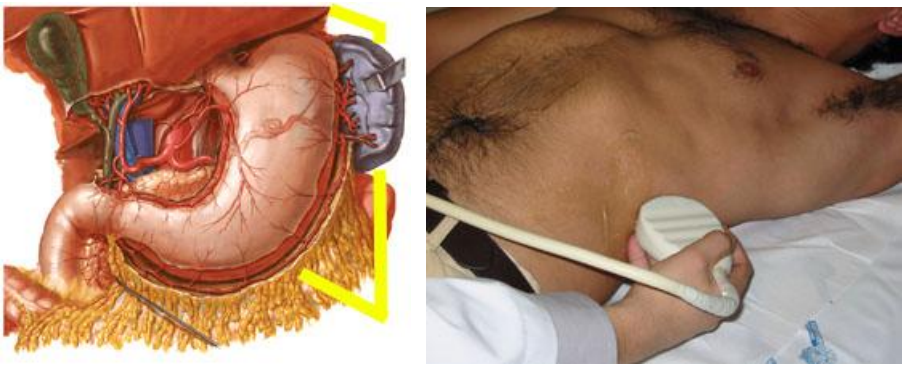

Figura. Bazo coronal

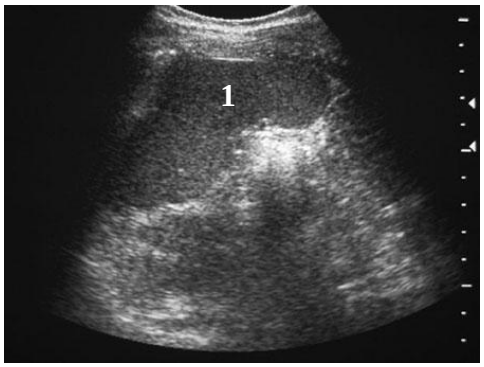

En esta imagen se observa el (1) bazo con una textura similar al hígado, pero con vasos sanguíneos menos prominentes.

L - RIÑÓN IZQUIERDO CORONAL

Corte coronal utilizado para evaluar el riñón izquierdo.

Figura. Riñón izquierdo coronal

En esta imagen se observa (1) el riñón izquierdo con parénquima (menos ecogénico) y el seno renal (mas ecogénico).

II - ANATOMÍA NORMAL DE LA TAC ABDOMINAL

Con fines docentes, hemos listado una serie de niveles de corte ocupados en TAC

A - NIVEL Nº1

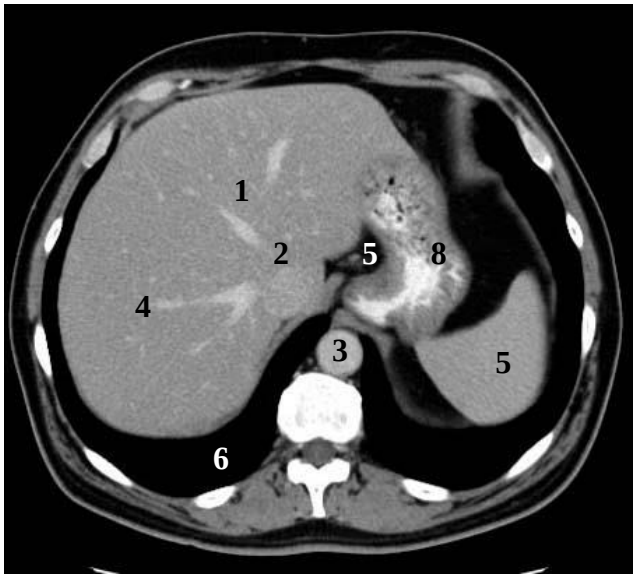

En este nivel se puede observar la confluencia de las (1) venas suprahepáticas (VSH) hacia la (2) vena cava inferior (VCI) y atrás se encuentra la (3) aorta. Además se observan (4) hígado, (5) bazo, y la (6) unión gastro esofágica. En este corte se aprecia cavidad abdominal y (7) tejido pulmonar pulmón, el cual se ve muy hipodenso porque esta relleno por aire.

B - NIVEL Nº2ª

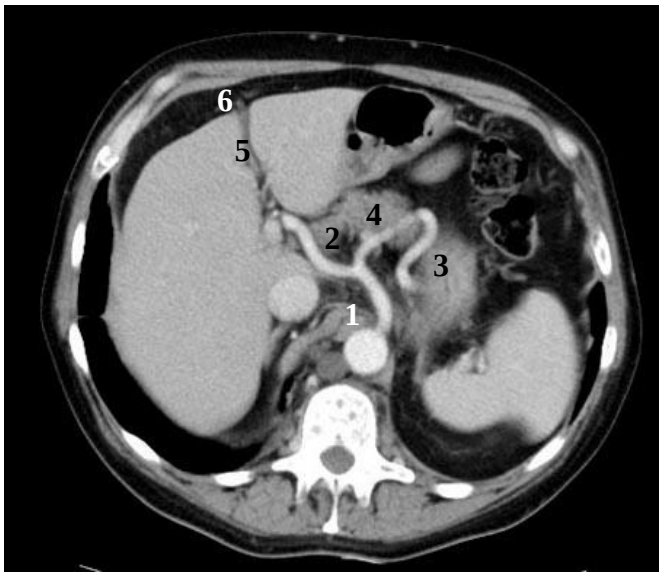

Este corte pasa justo por el (1) tronco celiaco el cual se encuentra absolutamente horizontalizado. Se observa (2) las arterias hepática y (3) esplénica entre las cuales está (4) el cuerpo del páncreas. En el hígado destaca (5) la fisura para el ligamento redondo, delimitando (6) el segmento lateral del LHI.

C - NIVEL Nº2B

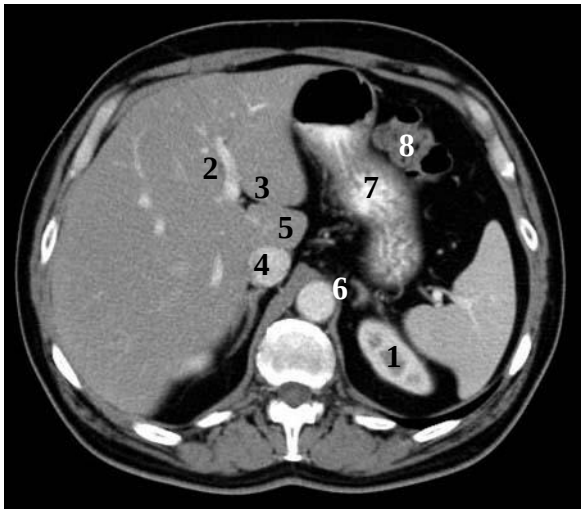

Este corte pasa por el (1) polo superior del RI. En el hígado se observa la (2) vena porta izquierda (VPI) y la (3) fisura para el ligamento venoso. Entre esta fisura y (4) la VCI está (5) el lóbulo caudado. Detrás de la VCI se observa la (6) glándula suprarrenal derecha. También se observa el (7) fondo gástrico y el (8) ángulo esplénico del colon.

D - NIVEL Nº3

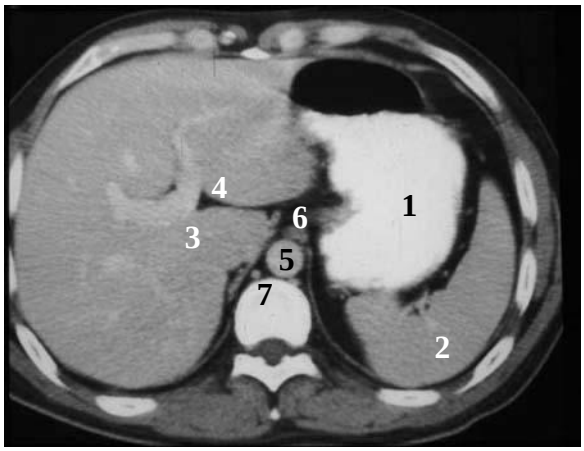

En este corte se puede observar hígado, (1) estómago (en este caso con medio de contraste en su lumen) y (2) bazo. En el hígado se observa (3) la bifurcación portal, con sus ramas izquierda (sale hacia anterior) y derecha (sale hacia lateral). Además se puede ver (4) la fisura del ligamento venoso. Anterior al cuerpo vertebral se ubica (5) la aorta y a su lado las venas (6) ácigos y (7) hemiácigos.

E - NIVEL Nº4

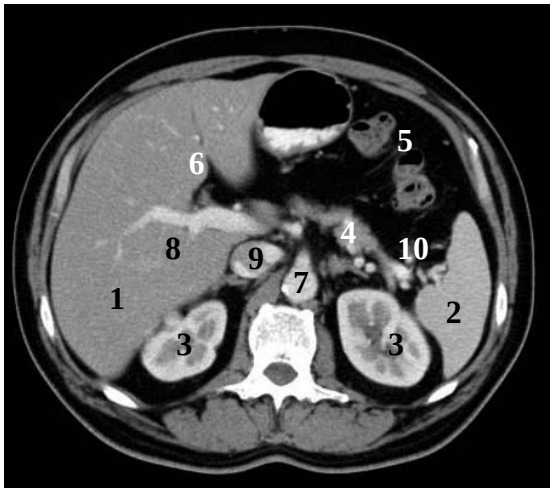

En este corte se observa (1) hígado, (2) bazo, (3) polos superiores de ambos riñones, (4) páncreas y (5) el ángulo esplénico del colon. En el hígado se puede distinguir (6) la fisura del ligamento redondo. Los vasos sanguíneos que se pueden observar son: (7) Aorta, dando origen al tronco celiaco, (8) vena porta común que se encuentra anterior a (9) la vena cava inferior (formando la unión porto-cava), en donde puede apreciar el hiato de Winslow (HW). Hacia la izquierda del paciente en la dirección de la cola del páncreas pueden apreciarse (10) las tortuosidades de la arteria esplénica.

F - NIVEL Nº5

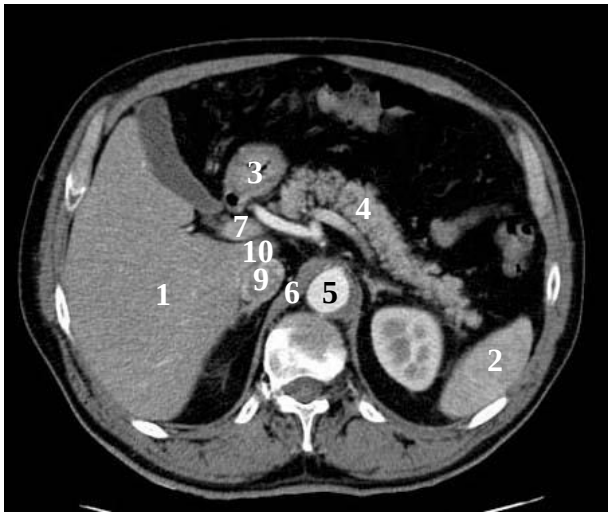

En este nivel se puede observar (1) el lóbulo hepático derecho, (2) bazo, (3) vesícula biliar, (4) cuerpo y cola del páncreas. La (5) aorta está rodeada por (6) los pilares diafragmáticos. En este corte aparece (7) la bifurcación del tronco celiaco. Las (8) venas porta común y (9) cava inferior están separadas por (10) el lóbulo caudado del hígado.

G - NIVEL Nº6

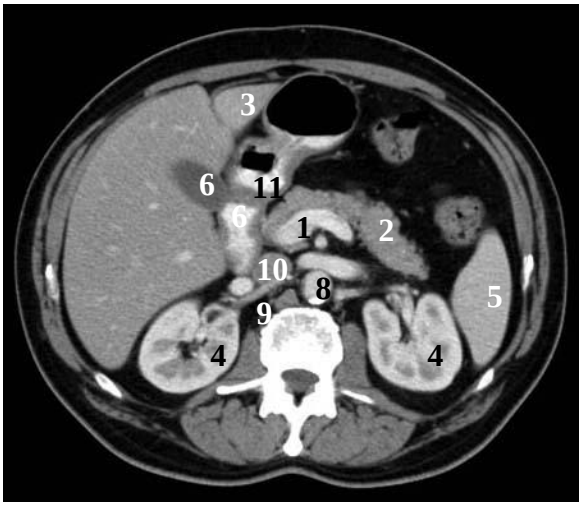

Este corte pasa a nivel de (1) la confluencia espleno-portal, rodeada hacia anterior por (2) el cuerpo y cola del páncreas. En este nivel se puede observar (3) el lóbulo hepático derecho, (4) riñones, (5) bazo, (6) vesícula biliar y (7) duodeno. De (8) la aorta nacen (9) ambas arterias renales. En (10) la vena cava inferior se observa la llegada de ambas venas renales (VRD y VRI). Entre la confluencia espleno-portal y la VRI se encuentra la arteria mesentérica superior (AMS).
La vesícula biliar marca el plano oblicuo de la fisura mayor del hígado (plano virtual). El (11) píloro separa el antro gástrico del bulbo duodenal.

H - NIVEL Nº7

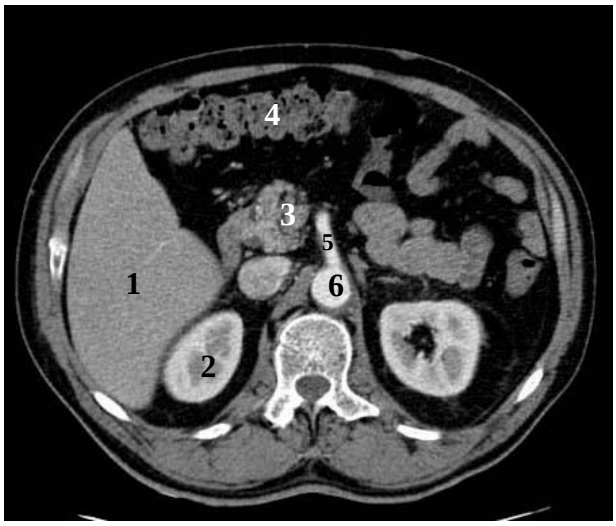

En este corte se observa (1) el lóbulo hepático derecho, (2) riñones, (3) páncreas y (4) colon transverso. Ya no se observa el bazo. La cabeza del páncreas se ubica lateral al (5) origen de la AMS. La VMS se encuentra en el borde medial y anterior de la cabeza del páncreas, insuficientemente contrastada por encontrarse en fase arterial. En el borde postero-lateral de la cabeza del páncreas se encuentra el colédoco. Los riñones se

encuentran rodeados de la fascia de Gerota (F de G), más notoria en el riñón izquierdo, el cual está rodeado de una gran cantidad de tejido adiposo. La Aorta está rodeada por (6) los pilares diafragmáticos y de ella nace la arteria mesentérica superior.

I - NIVEL Nº8

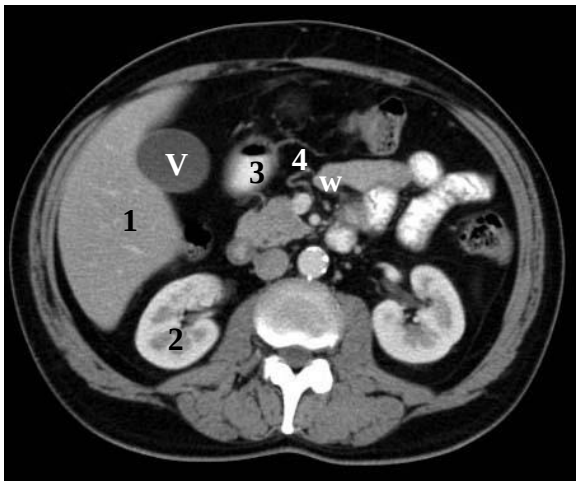

En este corte se observa el (1) lóbulo hepático derecho, (2) riñones, (V) vesícula biliar y (3) la segunda porción del duodeno. Junto al (4) proceso uncinado se encuentra el colédoco (c) y hacia medial el Wirsung (w). También se puede encontrar la AMS y la VMS, esta última siempre ubicada anterior y hacia la derecha de la arteria.

J - NIVEL Nº9

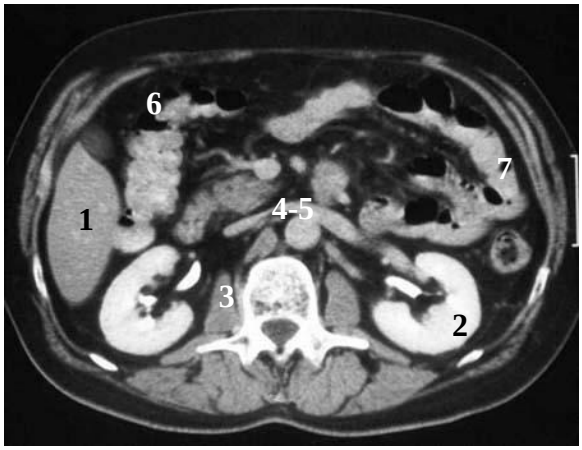

En este corte se observa (1) una pequeña porción del hígado, (2) los riñones con sus respectivos hilios y (3) los pilares del diafragma. Los riñones se ven hiperintesos al igual que los uréteres porque se encuentran eliminando medio de contraste. También se ve (4) la VCI colapsada y todo el trayecto de (5) la VRI desembocando en ella, la AMS

y VMS (la vena siempre debe ir a la derecha). Se aprecia además (6) el ángulo hepático del colon y (7) el colon descendente.

K - NIVEL Nº10

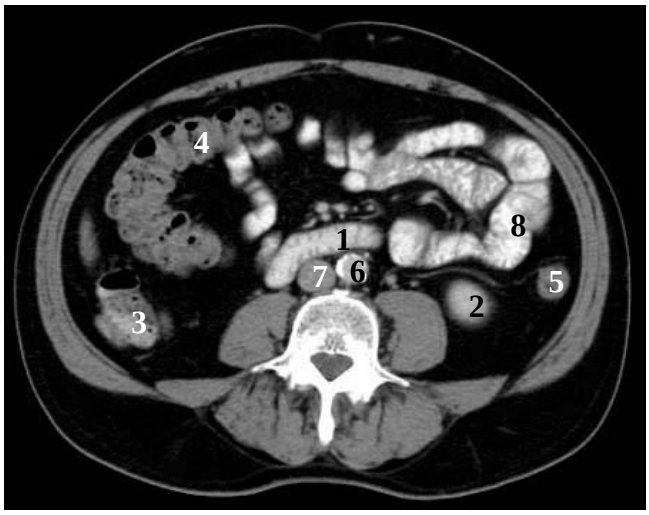

En este corte se observa la (1) tercera porción del duodeno (la cual aloja el borde inferior de la cabeza del páncreas, que no se ve en este corte), el (2) polo inferior del riñón izquierdo, (3) colon ascendente, (4) transverso y (5) descendente, (6) aorta abdominal y (7) VCI. El resto de la imagen está compuesta por (8) asas de intestino delgado que no ameritan más descripción.

III - PATOLOGÍA DE LA VESÍCULA BILIAR

A – COLELITIASIS

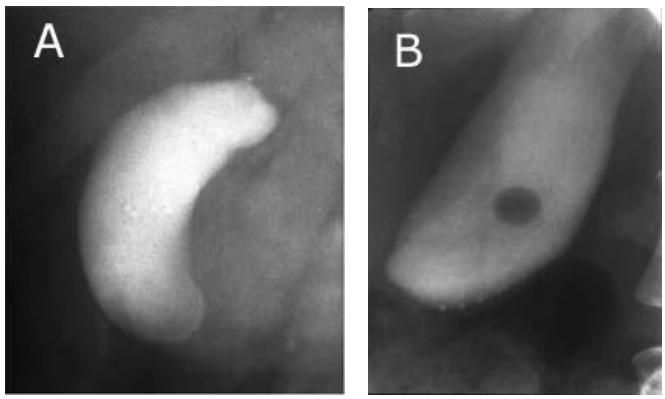

Figura. Colelitiasis (Colecistografia)

A- Colecistografia oral normal.
Antes del US era el examen de elección para visualizar la vesícula. Involucra la ingesta de un medio de contraste por vía oral el cual es concentrado por la vesícula. En la actualidad ha sido reemplazado por la ecografía y no es utilizado por su bajo rendimiento.
B- Colecistografia oral: colelitiasis.
La vesícula está opacificada, y muestra un defecto negativo que corresponde a un cálculo.
El principal problema es que la gran mayoría de las vesículas con colelitiasis (90%) no se contrastan lo suficiente debido a la pérdida de la capacidad de concentración de la pared vesicular por inflamación crónica (exclusión vesicular), por lo que el diagnóstico es indirecto.

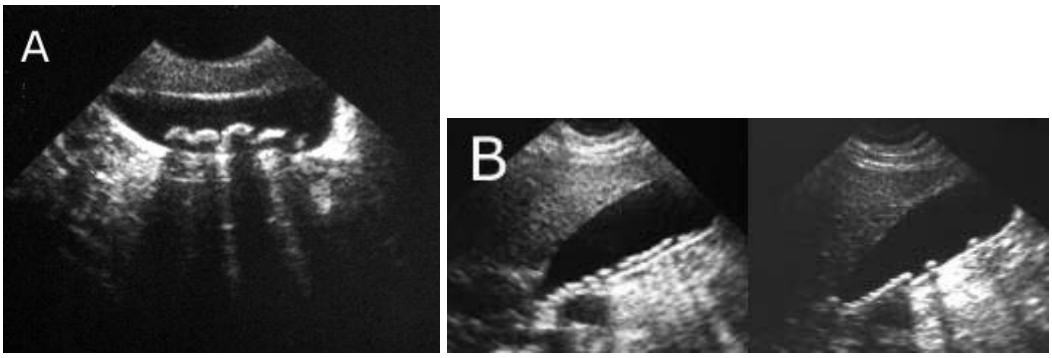

Figura. Eco abdominal: colelitiasis.
A- Múltiples imágenes ecogénicas, con débil sombra acústica, pero que son móviles (B), a diferencia de un pólipo que no se mueve.
Criterios ecográficos de colelitiasis:
1- Imagen ecogénica
2-Sombra acústica
3-Móvil

B - COLELITIASIS WES

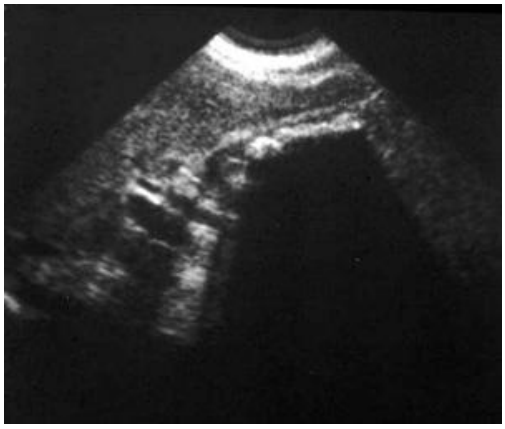

Figura. Ecografía abdominal. Colelitiasis WES
Este signo ocurre cuando el lumen de la vesícula se encuentra enteramente ocupada por un gran cálculo o por varios cálculos, de manera que no se identifican como tal ya que no están inmersos en bilis
Wall: pared
Echo: eco
Shadow: sombra
Estos tres signos juntos son casi patognomónicos de colelitiasis, y permite diferenciarlo de otras entidades que también producen una sombra acústica en el lecho vesicular como vesícula de porcelana, fistula biliodigestiva, colecistitis enfisematosa, etc.

C - PÓLIPO VESICULAR Y BILIS ECOGÉNICA

Bilis ecogénica o "barro biliar".
La bilis se torna ecogénica (normalmente es anecogénica) por la presencia de mucus, cristales, material de detritus, pus, sangre o mezcla de éstas.
Causas típicas:
- ayuno prolongado
- embarazo
- colecistitis aguda
- hemobilia

D - COLECISTITIS AGUDA

1) COLECISTITIS AGUDA LITIÁSICA

Signos característicos:

- Litiasis (cálculo impactado en el bacinete)
- Engrosamiento de la pared vesicular (> de 3 mm.)
- Bilis ecogénica
- Dilatación en diámetro transversal > 5 mm
- Signo de Murphy (+)

La principal causa de colecistitis aguda es la litiasis, es muy raro que sea alitiásica.

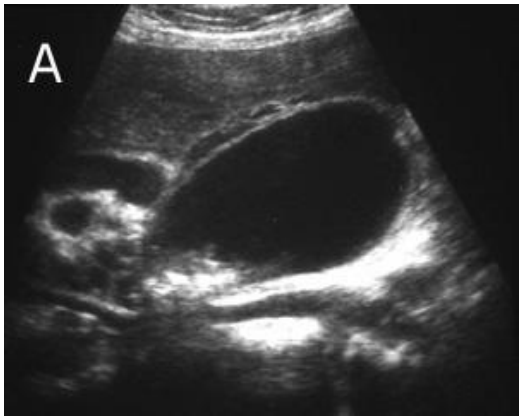

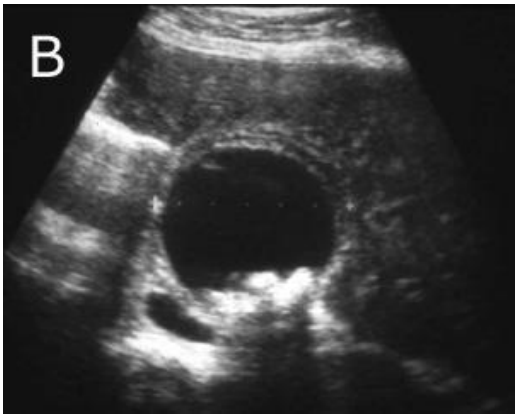

A- Corte sagital en el eje de la vesícula, que está dilatada. La pared vesicular esta engrosada y muestra un aspecto estriado de la pared (en tela de cebolla, mejor apreciable en B) característico de edema inflamatorio.
Los cálculos que se ven no están impactados, el cálculo impactado no se visualiza. El conducto hepático común (CHC) está dilatado secundario a compresión extrínseca por edema perivesicular en la región del bacinete (ictericia por colecistitis aguda).

2) COLECISTITIS AGUDA ALITIÁSICA

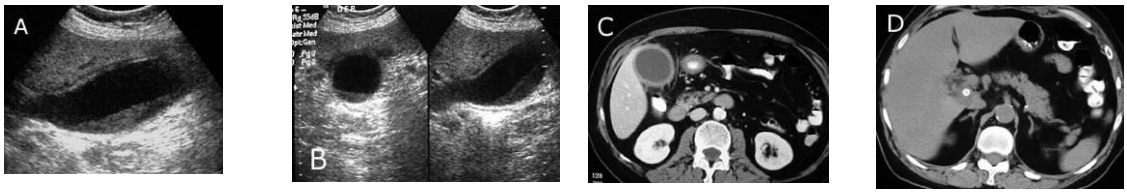

Ocasionalmente (5% de los casos), no es posible visualizar con certeza el cálculo impactado, especialmente si es pequeño y está en el cístico. En estas condiciones se puede ocupar otro método de imágenes como el TAC.
A y B- En este caso en la eco se ven sólo 2 de los 5 signos clásicos (bilis ecogénica y engrosamiento de la pared vesicular.)

En el TAC C se observa engrosamiento de la pared, aumento de la densidad de la bilis y en el TAC D el cálculo impactado en el cístico. La TAC es un excelente método para colecistitis aguda de presentación inusual y las formas más graves por la distorsión que se produce en la ecografía (íleo asociado, distorsión de la anatomía del lecho vesicular)
La colecistitis alitiásica se debe pensar en otro contexto clínico (quemado grave, ICC, SIRS, operados, etc.)

3) COLECISTITIS AGUDA ALITIÁSICA ISQUÉMICA

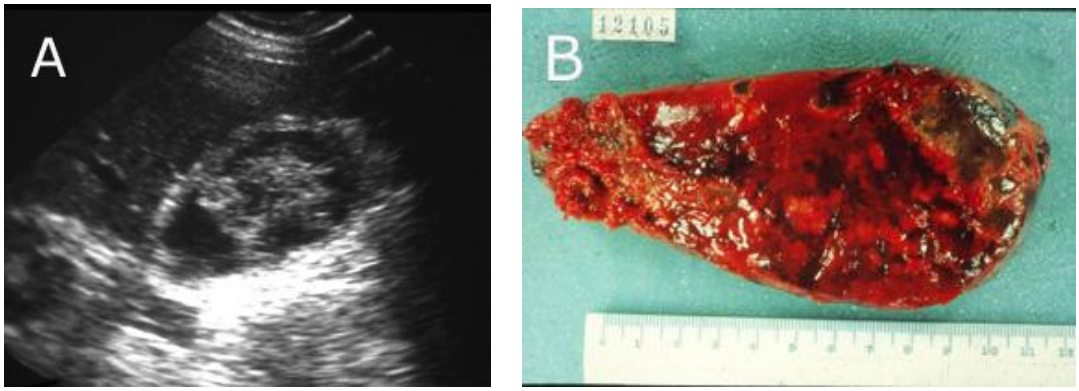

Esta patología se ve en pacientes graves (cardiópatas, grandes quemados, politraumatizados, pacientes en shock, etc.) y el factor patogénico es la hipoperfusión de la pared vesicular.
B- Pieza operatoria que muestra una colecistitis alitiásica con gangrena vesicular por isquemia

4) COLECISTITIS AGUDA ENFISEMATOSA

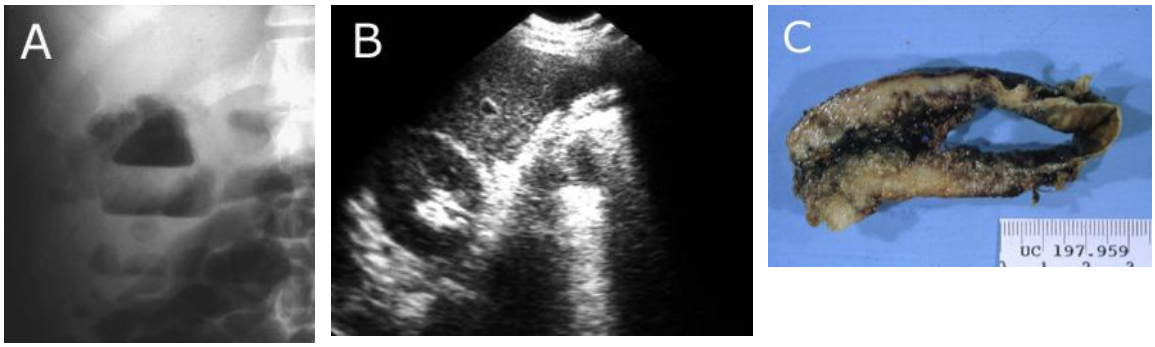

A- La presencia de gas en la vesícula se reconoce fácilmente en una rx de abdomen simple localizada en el hipocondrio derecho. La presencia de líquido forma un nivel hidroaéreo intravesicular con el paciente en bipedestación. El otro nivel hidroaéreo mas caudal lo forma un absceso perivesicular por perforación de la pared, como se observa en la pieza de colecistectomía (C).
B- En la ecografía la vesícula no se reconoce porque hay gas en el lumen, el que produce una sombra sucia a diferencia de los cálculos (sombra homogénea, bien definida).

Mayor frecuencia en diabéticos y otros pacientes que manejan mal las infecciones. El factor patogénico más importante es la isquemia. El signo de Murphy siempre está ausente a pesar de la gravedad, debido a que la pared esta insensible por la isquemia. Esta forma tiene una alta frecuencia de perforación y sepsis.
Nota: la sospecha de gas anormal o de un nivel hidroaéreo en la ecografía es una muy buena indicación de realizar una rx del abdomen; siempre es bueno obtener una proyección en decúbito y otra de pies

5) COLECISTITIS AGUDA GANGRENOSA

Las imágenes (A, B, C) muestran una vesícula que está necrótica y con la pared desprendida que se encuentra plegada en el lumen.

E - COLECISTITIS CRÓNICA

1) VESICULA DE PORCELANA

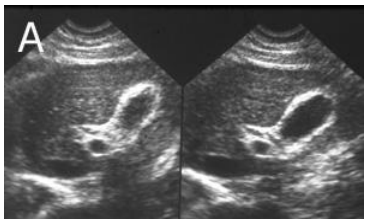

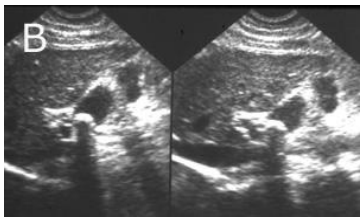

2) ILEO BILIAR

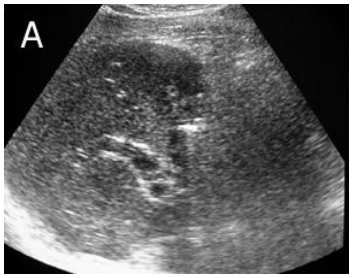

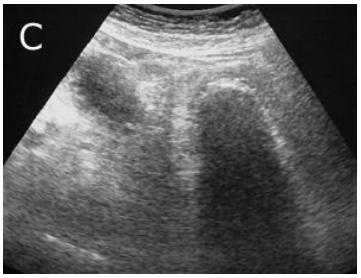

La imagen (A) muestra gas en la vesícula biliar de manera que no es visible. El gas se reconoce por la presencia de una sombra acústica poco neta o sucia y un artefacto de reverberación.
Las imágenes ecográficas (B y C) son cortes a nivel de la región infraumbilical izquierda y muestran un asa de íleon dilatada y un cálculo vesicular en el lumen, el cual produce sombra acústica.

Las imágenes intraoperatorias muestran el asa de íleon conteniendo el cálculo (A), que aparece visible en la enterotomía (B).

F- CÁNCER VESICULAR

El cuadro clínico más frecuente es el de una masa palpable en el hipocondrio derecho. Es más frecuente en mujeres (3:1) y es la causa más frecuente de muerte por cáncer digestivo en mujeres. Tiene una estrecha relación con la presencia de litiasis y en su mayoría corresponden a adenocarcinomas. Su pronóstico es muy malo ya que en general el diagnóstico es tardío.

El cáncer vesicular tiene distintas etapas de progresión, pero la presentación más frecuente es de una masa que remplaza totalmente la vesícula e infiltra al hígado, casi siempre asociado a colelitiasis.
Mucho menos frecuente es poder visualizar el tumor dentro de la vesícula sin que la haya remplazado.

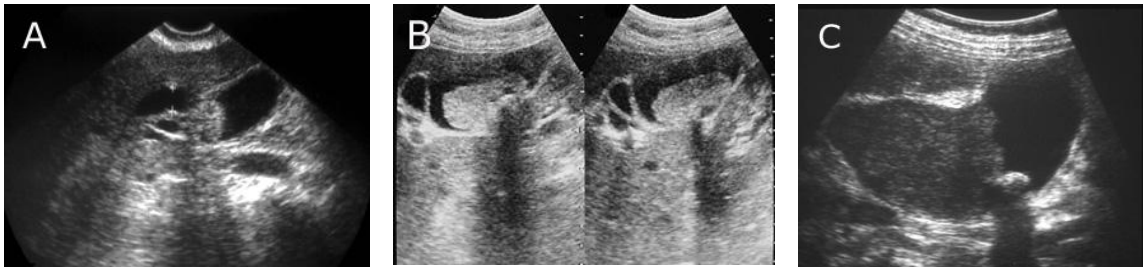

Eco abdominal: se ven masas intravesiculares de distinto tamaño.
A- Masa ecogénica en el bacinete de 2 cm aprox. A pesar de lo pequeña de la lesión, nótese que la vía biliar extrahepática está dilatada (12 mm), secundario a infiltración tumoral, por lo que el tamaño de la lesión no tiene directa relación con el grado de extensión tumoral.
B- Masa ecogénica en el bacinete de 4 cm aproximadamente.
C- Masa ecogénica en el bacinete >5 cm.
En el cáncer vesicular casi siempre se encuentra colelitiasis asociada (en la primera ecografía abajo no se aprecia el cálculo debido a que se encuentra en otro plano)
La forma más frecuente de presentación es la de una masa que reemplaza la vesícula e infiltra el hígado (imagen inferior) y los cálculos quedan atrapados, razón por la cual se ve sombra acústica en la ecografía.

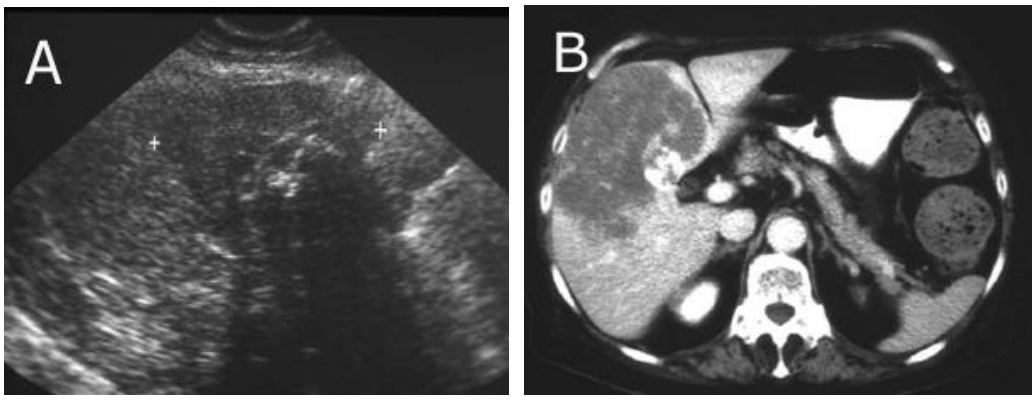

IV - PATOLOGÍA DE LA VÍA BILIAR

A - COLANGIOGRAFÍAS

1) GENERALIDADES

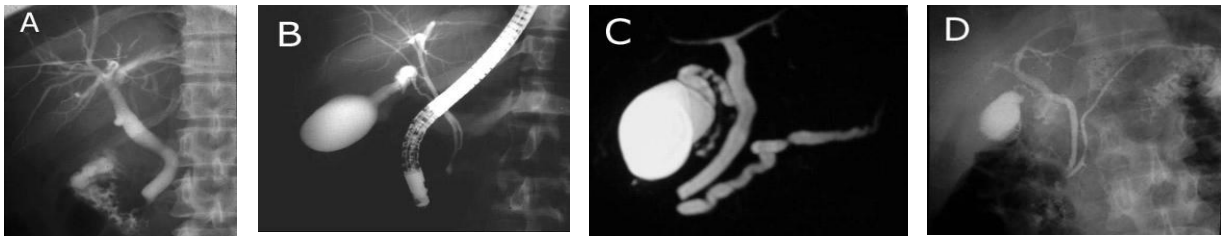

Ejemplos de colangiografías

A- CTPH; se ve la aguja fina en el hígado.
B- ERCP; se ve el panendoscopio en la segunda porción del duodeno.
C- Colangiografía por resonancia magnética. Es no invasiva y su uso actual es prácticamente rutinario y ha remplazado en buena parte a las otras. No tiene posibilidad de acciones terapéuticas como las otras.
D- ERCP; aunque no se ve el endoscopio, aparecen contrastados tanto la vía biliar y el conducto pancreático.

2) DILATACIÓN DE LA VÍA BILIAR SIN OBSTRUCCIÓN

a) Síndrome Postcolecistectomía:

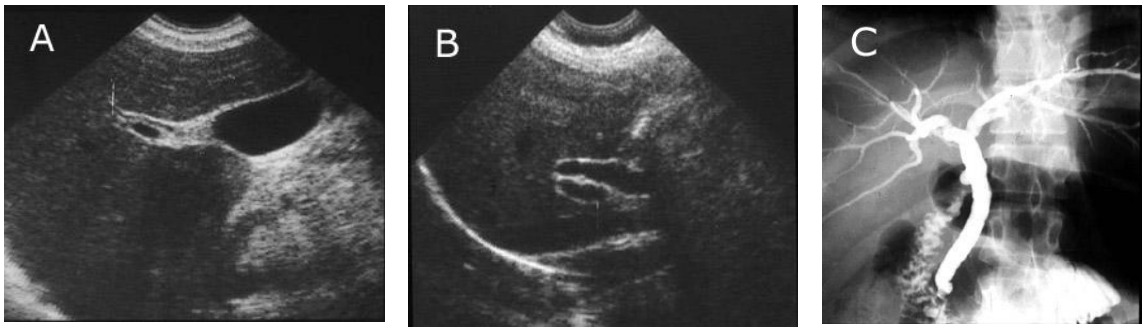

Dilatación de la vía biliar extratrahepática, no necesariamente significa obstrucción, si ecográficamente no se puede visualizar toda la vía biliar. El colédoco distal no siempre es visible por ecografía y es aquí donde se localiza la mayor parte de las obstrucciones biliares.
Dilatación no es sinónimo de obstrucción
Causa de dilatación sin obstrucción.
La ecografía muestra dilatación del CHC y colédoco proximal (9mm.). El colédoco distal aparece oscurecido por una sombra acústica determinada por gas en el duodeno.
La ERCP (C) muestra que no hay una causa de obstrucción.

b) Quiste del Colédoco

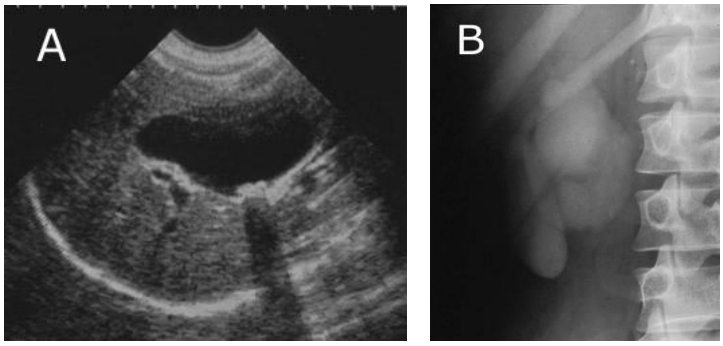

Ecografía abdominal: el colédoco tiene una dilatación quística y alcanza un diámetro de 4 cm. El paciente no tiene obstrucción biliar. Además se han formado dos pequeños cálculos.
Colangiografía endovenosa que muestra la vesícula biliar opacificada y medial a ella el colédoco significativamente dilatado.

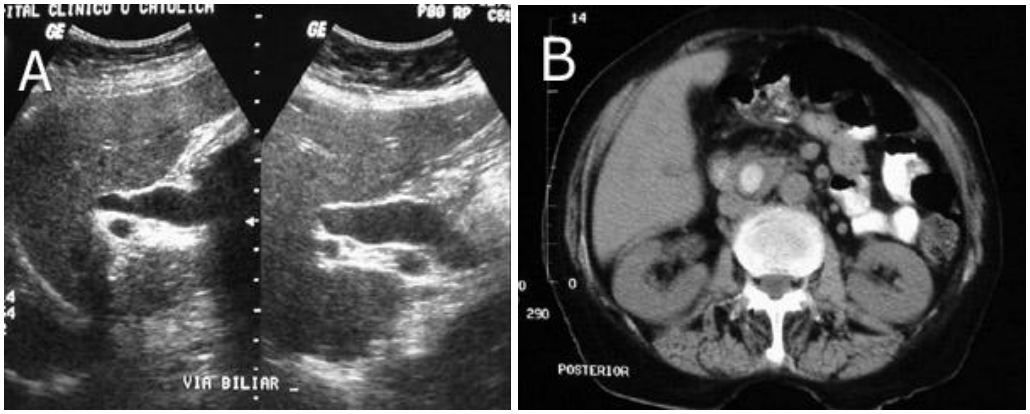

La ecografía muestra dilatación del CHC y colédoco proximal. El colédoco distal no se visualiza.
La sintomatología del paciente era muy característica de obstrucción biliar por lo que se recurrió a una TAC que demuestra un cálculo calcificado en el colédoco distal.
Si se sospecha obstrucción, se debe recurrir a otros métodos como TAC, RM y colangiografía

2) OBSTRUCCIÓN DE LA VÍA BILIAR CON DILATACIÓN

a) Nivel de obstrucción según patrón colangiográfico

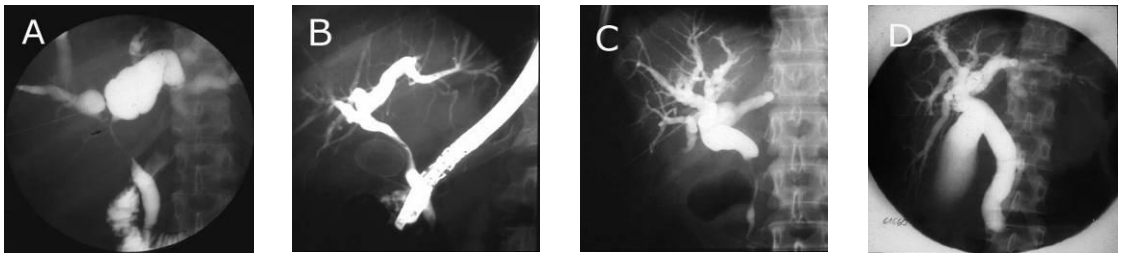

A- Colangiografía directa (CTPH). Se ve una estenosis que compromete el conducto hepático derecho, el izquierdo y el conducto hepático común. La vía biliar intrahepática se encuentra dilatada por sobre la estenosis. Esta es la imagen típica de un colangiocarcinoma o tumor de Klatskin.
B- Colangiografía directa retrograda endoscópica. Se ve un gran cálculo biliar calcificado que produce una compresión extrínseca del conducto hepático común, con dilatación hacia proximal de la vía biliar. Esta es una imagen clásica de un Síndrome de Mirizzi.
C- CTPH. Obstrucción por un carcinoma de la cabeza del páncreas, que aprieta al colédoco en todo su trayecto, produciendo una estenosis larga (signo de la cola de ratón). La porción más distal periampular del colédoco es normal.
D- CTPH. Toda la vía biliar está dilatada tanto la intra como la extrahepática hasta el nivel de la ampolla. La vesícula biliar también está dilatada lo que produce el clásico signo de Courvassier-Aterrier en la palpación abdominal.

B - OBSTRUCCIÓN BILIAR PROXIMAL

1) GENERALIDADES

La ecografía es el examen de elección para la visualización de la vía billar. Su rendimiento diagnóstico en la obstrucción biliar proximal es:

- Nivel de la obstrucción: > 95%
- Causa de la obstrucción: 85-90%

La obstrucción biliar proximal puede suceder en 2 niveles, hiliar y suprapancreático, habiendo causas distintas para ambos:

- Nivel hiliar:
  - Colangiocarcinoma
  - Cáncer vesicular
  - Adenopatías
  - Estenosis benigna

- Nivel suprapancreático:
  - Cáncer vesicular

- Adenopatías
- Síndrome de Mirizzi

2) HILIAR: TUMOR DE KLATSKIN

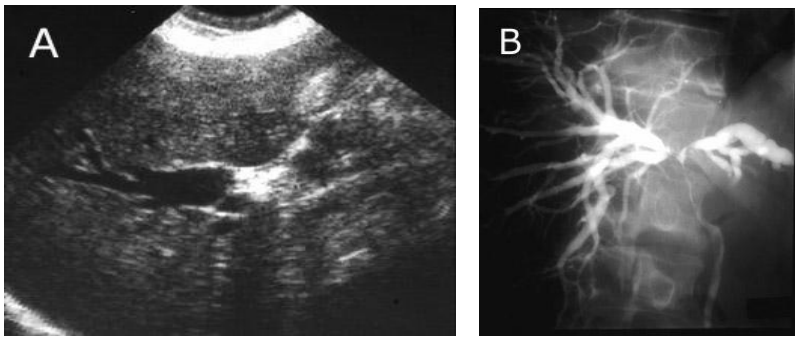

Tumor de Klatskin Típico (colangiocarcinoma escirroso de la confluencia biliar)
A- Eco abdominal: El conducto hepático derecho está dilatado y el CHC estenótico y ecogénico, ya que son tumores muy fibrosos.
B- CTPH: Estenosis en forma de Y, con compromiso del CHD, CHI y el CHC. El colédoco está en condiciones normales

3) SUPRAPANCREÁTICA: CÁNCER VESICULAR

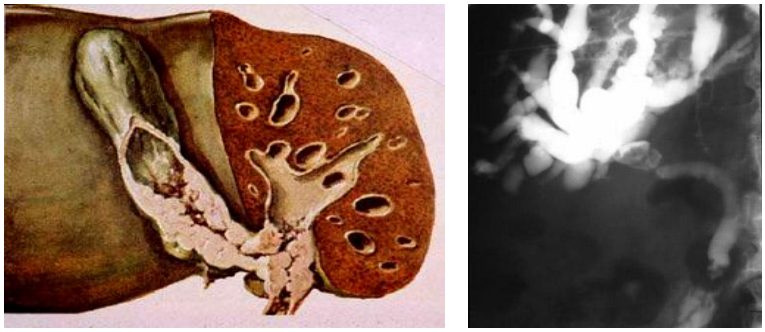

CTPH: invasión del colédoco por extensión directa de un cáncer vesicular a la vía biliar

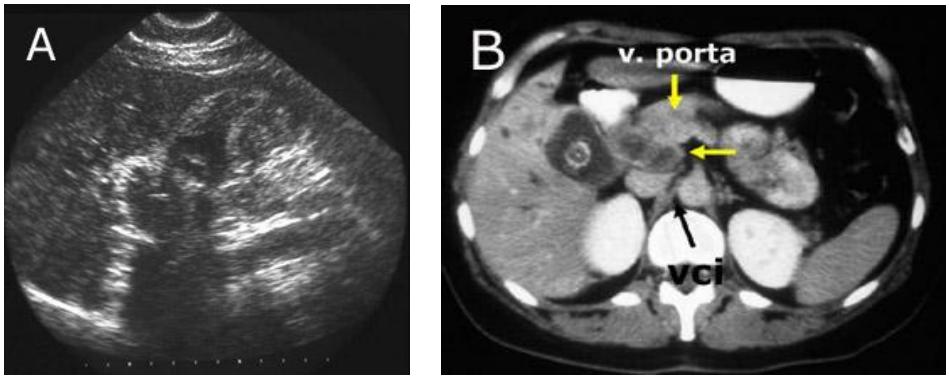

A- La ecografía abdominal muestra una masa vesicular, con engrosamiento de la pared y un cálculo en el lumen que determina sombra acústica.
B-La TAC muestra un cálculo calcificado en el medio del lumen vesicular, infiltración hacia el hígado y dos adenopatías de la región portocava (flecha)

4) SUPRAPANCREÁTICA: SINDROME DE MIRIZZI

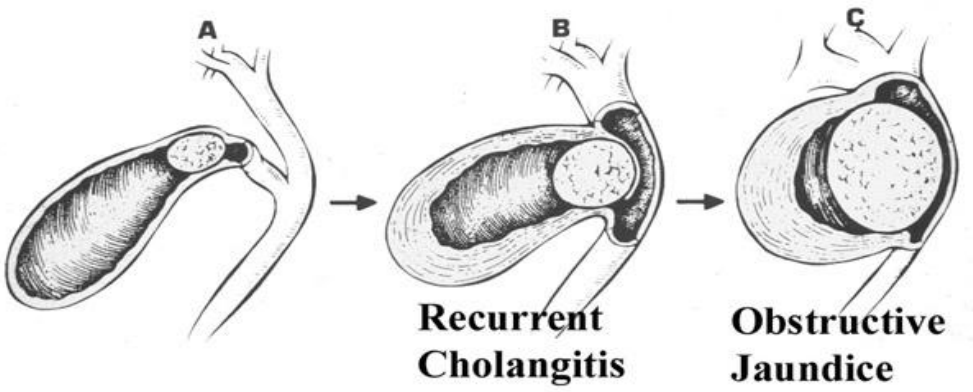

El esquema muestra la patogenia de esta enfermedad; un cálculo vesicular único asociado a una colecistitis crónica busca camino hacia el colédoco determinando una ictericia obstructiva.

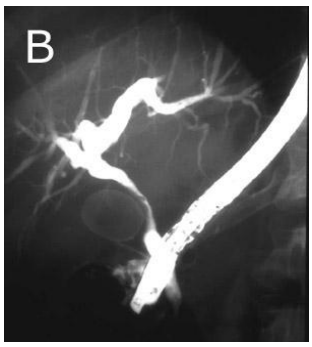

A- Operación que muestra la pared de la vesícula se ha abierto mostrando el cálculo.

B- El cálculo se ha retirado quedando evidente la fístula entre la vesícula y el CHC.

5) ESTENOSIS BENIGNA DEL CONDUCTO HEPÁTICO COMÚN

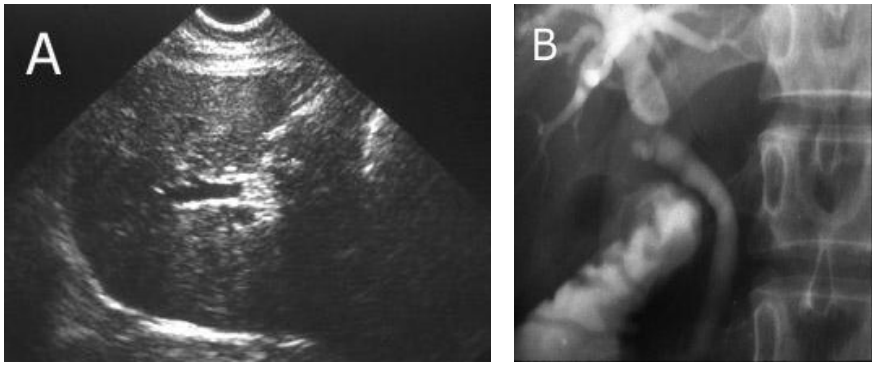

A- Ecografía abdominal. El CHC está levemente dilatado y contiene una imagen ecogénica en el lumen, sin sombra acústica que corresponde a un cálculo de neoformación, blando, barroso (éstos no producen sombra.)
B- CTPH. Revela la estenosis circunscrita, postquirúrgica, proximal a la cual aparece un defecto de llenamiento que se corresponde con la imagen ecográfica. La estenosis biliar no se ve en ecografía, sin embargo, la presencia de un cálculo blando en esa localización tan proximal debe hacer sospechar una condición subyacente como una estenosis de cualquier causa.

CTPH. Obstrucción biliar hiliar, secundaria a una lesión iatrogénica del CHC post colecistectomía laparoscópica (hay un clip metálico adyacente.) La estenosis es corta y un factor importante en su génesis es la isquemia.
El diagnóstico de estenosis benigna versus maligna no puede hacerse basándose solamente en la imagen. Es importante la clínica y otros exámenes. En este caso estaba el antecedente de una cirugía laparoscópica reciente.

C - OBSTRUCCIÓN BILIAR DISTAL

1) GENERALIDADES

Rendimiento de la ecografía:

- Nivel de la obstrucción: 75-80%
- Causa de la obstrucción: 40-60%

Se dividen en obstrucción:

- Intra-pancreático:

- Coledocolitiasis
- Cáncer Cabeza de Páncreas
- Colangiocarcinoma

- Periampular:

- Tumor Ampular
- Cáncer Cabeza de Páncreas Distal
- Cáncer de Colédoco Distal
- Cáncer de Duodeno
- Coledocolitiasis

Para determinar el nivel y la causa de la obstrucción se utilizan otros métodos:
- TAC
- COLANGIOGRAFIAS

2) INTRAPANCREÁTICA

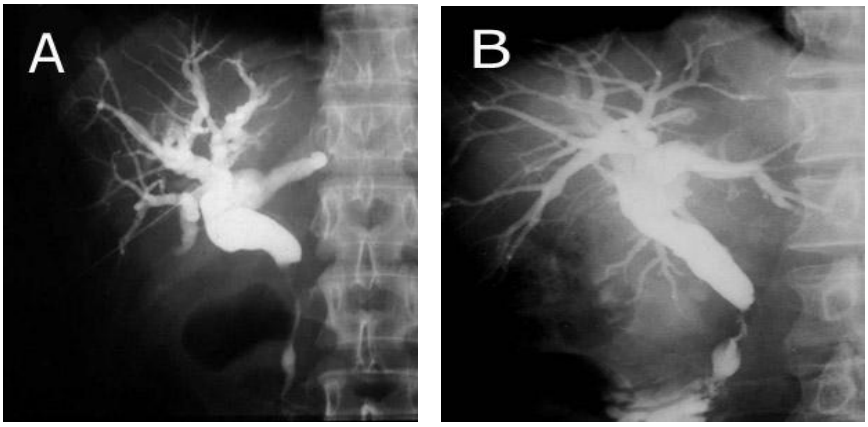

A- CTPH. Obstrucción por un carcinoma de la cabeza del páncreas, que aprieta al colédoco en todo su trayecto, produciendo una estenosis larga (signo de la cola de ratón). La porción más distal periampular del colédoco es normal.
B- ERCP. Estenosis irregular, corta, con destrucción de la mucosa por un

colangiocarcinoma. Esta localización es mucho menos frecuente comparado con el clásico tumor de Klatskin

3) PERIAMPULAR

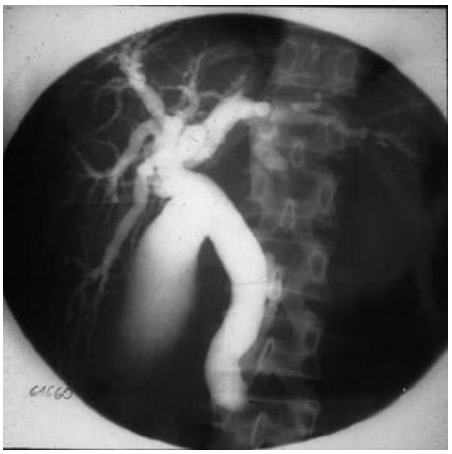

CTPH. Toda la vía biliar está dilatada tanto la intra como la extrahepática hasta el nivel de la ampolla. La vesícula biliar también esta dilatada lo que produce el clásico signo de Courvassier-Aterrier en la palpación abdominal

4) VARIACIONES

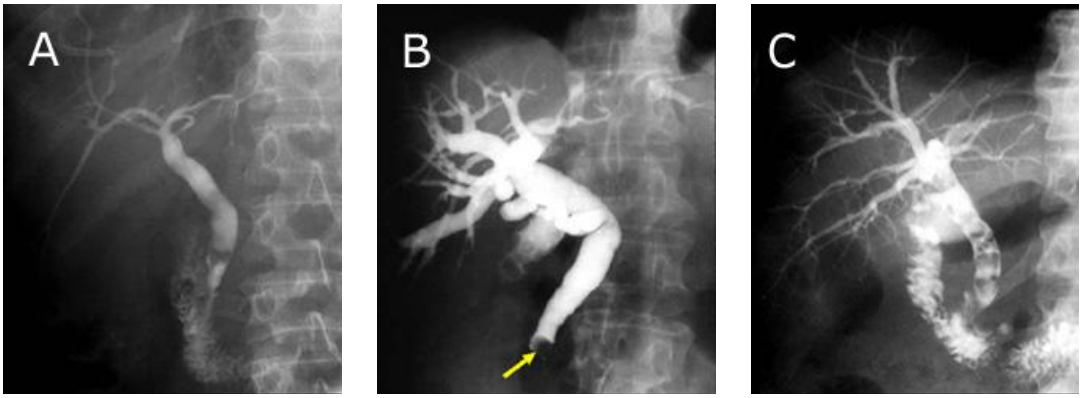

Tres CTPH que muestran las distintas formas de coledocolitiasis.
A- Coledocolitiasis no obstructiva (la obstrucción es intermitente).
B- Coledocolitiasis obstructiva por calculo enclavado (flecha); el paciente generalmente tiene ictericia importante. No se ve pasaje de medio de contraste al duodeno y hay una gran dilatación de la vía biliar intra y extrahepática
C- Panlitiasis de la vía biliar. Se produce obstrucción parcial. Hay pasaje de medio de contraste al duodeno y leve dilatación de la vía biliar intrahepática. Estos pacientes tienen ictericia leve, pero enzimas hepáticas alteradas.

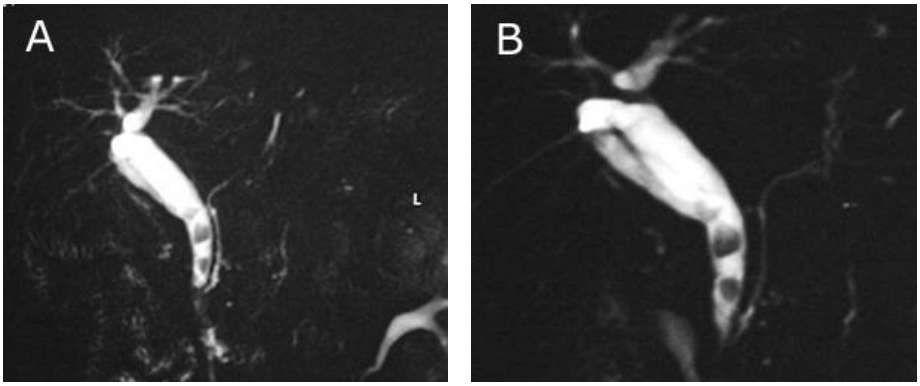

A- Colangiografía por Resonancia Magnética
Se realiza una secuencia especial (ponderada en T2) que muestra los conductos con fluido, en este caso el colédoco y el resto de la vía biliar.
Los defectos poliédricos en el colédoco corresponden a cálculos.
Una de las grandes ventajas de este examen es que no necesita de medio de contraste, pero no tiene la capacidad terapéutica de la ERCP.
Nota: también aparece representada la pelvis renal izquierda, porque también es una estructura llena de fluido

5) COLEDOCOLITIASIS RESIDUAL

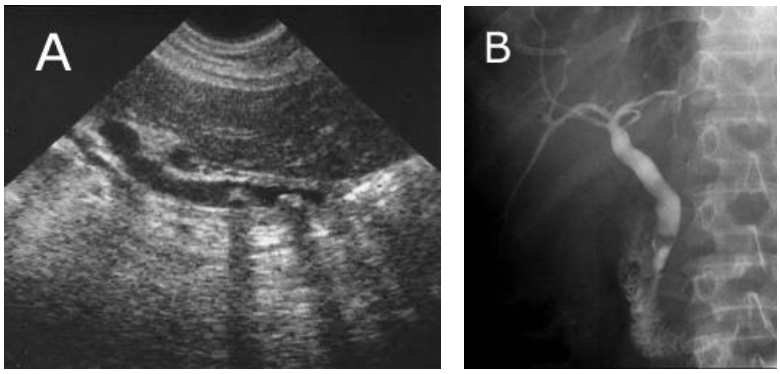

A- Ecografía abdominal que muestra dos imágenes ecogénicas, con sombra acústica. La vía biliar extrahepática se visualiza en toda en su extensión, motivo por el cual no sólo es posible determinar el nivel sino también la causa de la obstrucción
B- CTPH. Confirma la presencia de dos cálculos en el colédoco distal, que al momento de la CTPH no producía obstrucción; puede verse como el medio de contraste ha pasado al duodeno, y que el grado de dilatación de la vía billar es leve y no compromete a la vía biliar intrahepática

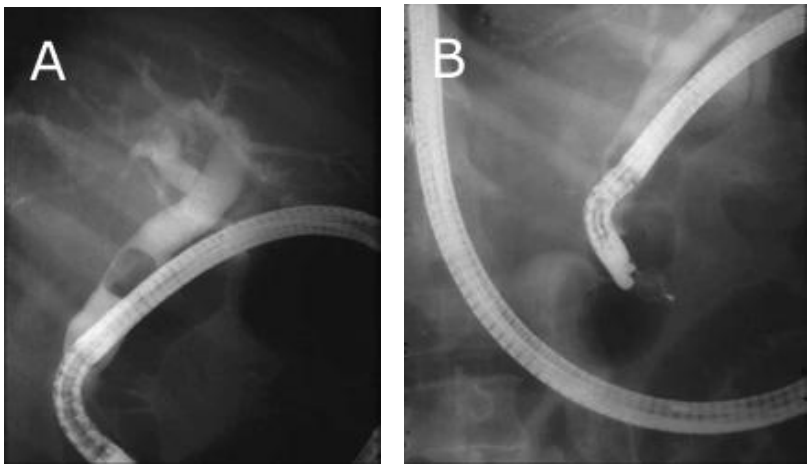

A- ERCP que muestra un cálculo residual en el colédoco distal.
B- Papilotomía y extracción del cálculo en la misma sesión. Se ve el extremo del panendoscopio con el cálculo atrapado en el canastillo metálico.
La ERCP tiene ventajas terapéuticas como son la extracción de cálculos biliares.

D - OBSTRUCCIÓN DE LA VÍA BILIAR SIN DILATACIÓN

1) COLANGITIS ESCLEROSANTE

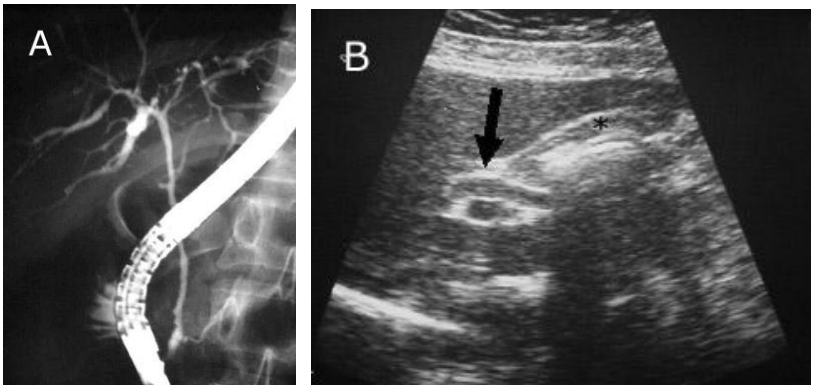

ERCP (A) y ecografía abdominal (B). Imagen típica de colangitis esclerosante en que hay obstrucción de la vía biliar sin dilatación. Los conductos biliares están inflamados, engrosados y rígidos, por lo que no pueden distenderse.
La ERCP muestra múltiples áreas de estenosis que alternan con áreas de dilatación en la vía biliar intrahepática, lo que le da un aspecto arrosariado. La vía biliar extrahepática está difusamente disminuida de calibre, con múltiples aéreas segmentarias de mayor estenosis. En el colédoco distal se observan unas pequeñas salientes pseudodiverticulares que corresponden a dilataciones glandulares por inflamación crónica. Los conductos biliares intrahepáticos tienen escasas ramas lo que da el aspecto en "árbol de invierno".

La ecografía (B) muestra que las paredes del CHC están engrosadas, dejando un lumen filiforme de bilis (flecha). La vesícula biliar está colapsada (*) ya que no le llega suficiente bilis. Posterior a la vesícula se encuentra el duodeno que proyecta una sombra heterogénea (ruido) hacia atrás.

V - PATOLOGÍA DEL HÍGADO

A – GENERALIDADES

Las lesiones hepáticas se pueden dividir según el siguiente esquema:

- Lesiones focales:

- Quísticas
- Solidas
- Mixtas

- Lesiones difusas:

- Infiltrativas
- Inflamatorias
- Cirrosis -HP

B - LESIONES FOCALES QUÍSTICAS

1) QUISTE HEPÁTICO SIMPLE

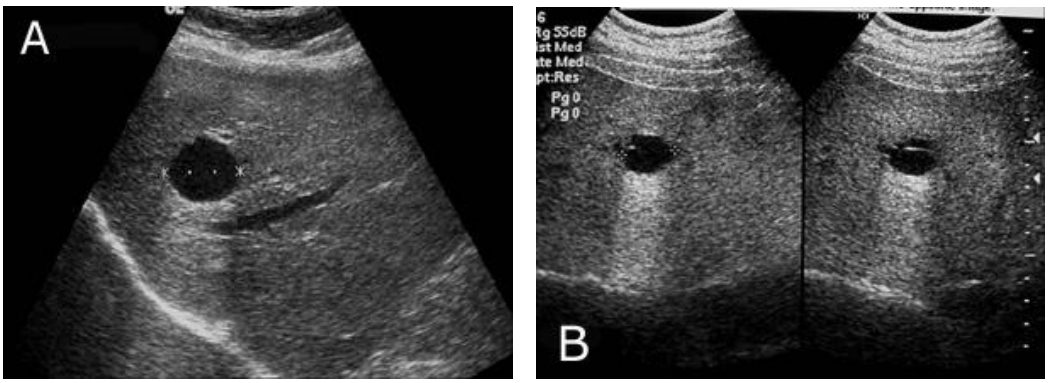

A- Eco abdominal: lesión focal anecogénica, sin pared perceptible, con refuerzo posterior dado su contenido líquido. Estas son las tres características de un quiste simple.
B- Eco abdominal: lesión quística con un pequeño tabique o septum que la TAC (abajo) demostró que es un quiste bilobulado.

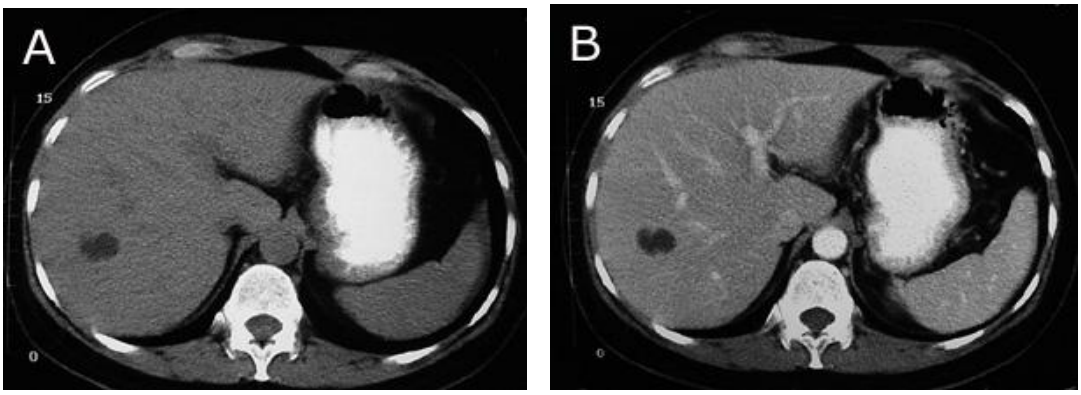

En la TAC (A) se observa una lesión hipodensa que mide densidad cercana al agua, sin pared perceptible y que no tiene ningún refuerzo o impregnación en la TAC con contraste intravenoso. (B) lo que significa que es avascular, criterio por el cual se diferencia un quiste de una lesión sólida quística.

2) QUISTE HIDATÍDICO

El aspecto que puede tener un quiste hidatídico en eco, TAC o RM puede ser cualquiera de los siguientes:

- Unilocular
- Vesículas hijas
- Quistes hijos
- Calcificación parcial
- Calcificación total

El líquido que se encuentra dentro del quiste está a una presión elevada (quiste hipertensivo) y contiene:

- Vesículas hijas rotas
- Escolices
- Arena hidatídica

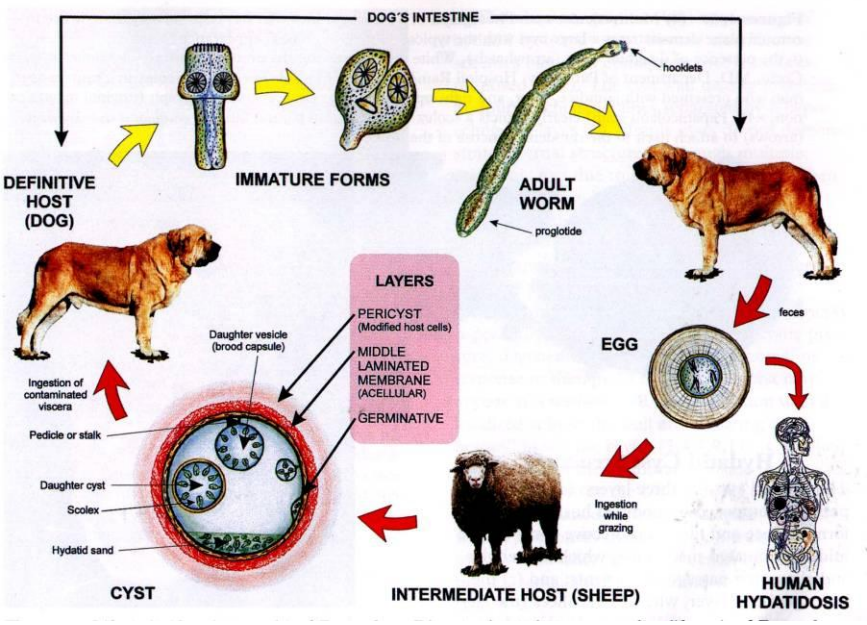

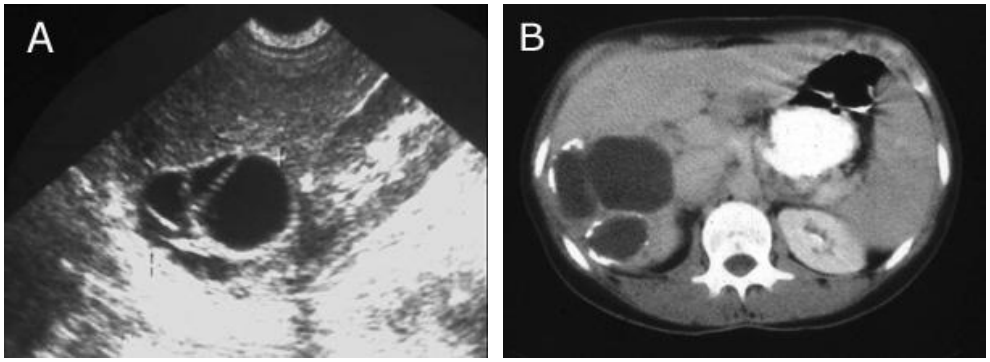

A- Ecografía abdominal: lesión quística multilobulada, de pared perceptible, que corresponde a la adventicia. Tiene gran refuerzo posterior.
B-TAC de abdomen: lesión quística, hipodensa, multilobulada, con calcificaciones en la pared, lo que es altamente sugerente de quiste hidatídico.

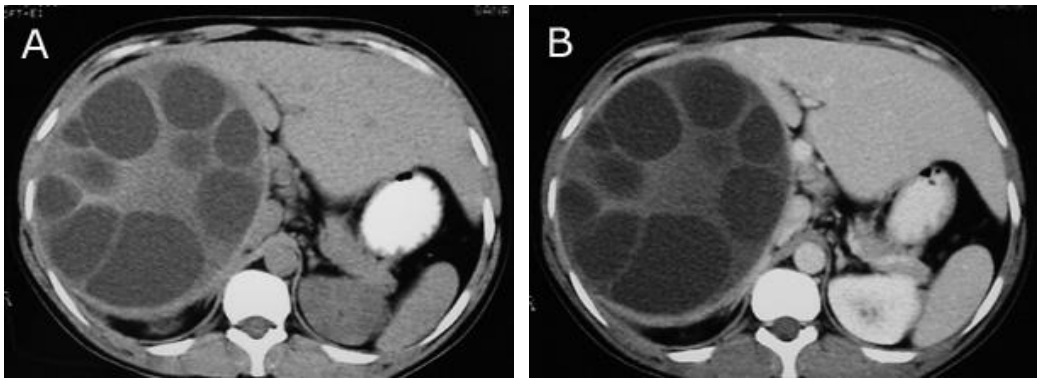

TAC de abdomen, cortes sin (A) y con (B) contraste intravenoso.
Las áreas más hipodensas corresponden a las vesículas hijas y el material entre las vesículas es la matriz que es más densa. Con el contraste intravenoso solo se refuerza la pared y no el contenido, lo que indica que es una lesión avascular.

TAC de abdomen: quiste hidatídico localizado en el lóbulo caudado, que está completamente calcificado, lo que se observa cuando está muerto.

3) ABSCESO HEPÁTICO

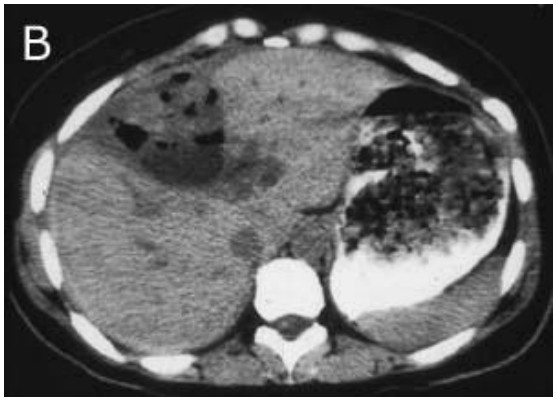

A- Ecografía abdominal en un paciente con fiebre alta y escalofríos. Hay refuerzo posterior, pero la pared es perceptible (membrana piógena) y el contenido ecogénico (pus).
B- TAC de abdomen: lesión hipodensa que contiene burbujas de gas, lo que es prácticamente patognomónico de absceso. La presencia de gas en la lesión hace que el diagnóstico ecográfico sea más difícil por los artefactos que produce.

4) HIPERPLASIA NODULAR FOCAL (HNF)

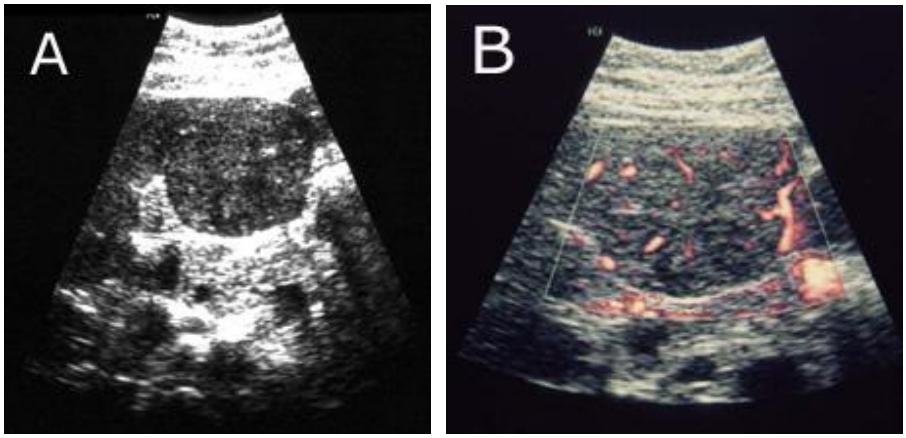

Ecografía abdominal: masa isoecogénica que sobresale del lóbulo izquierdo del hígado, que en el examen con Doppler color (B) muestra vascularización central y periférica en forma radiada. El aspecto ecográfico es inespecífico.

A- Pieza operatoria
A/B- TAC de abdomen: fase arterial que muestra la lesión nodular que se impregna intensamente que deja un área central hipodensa de aspecto

5) ADENOMA HEPÁTICO

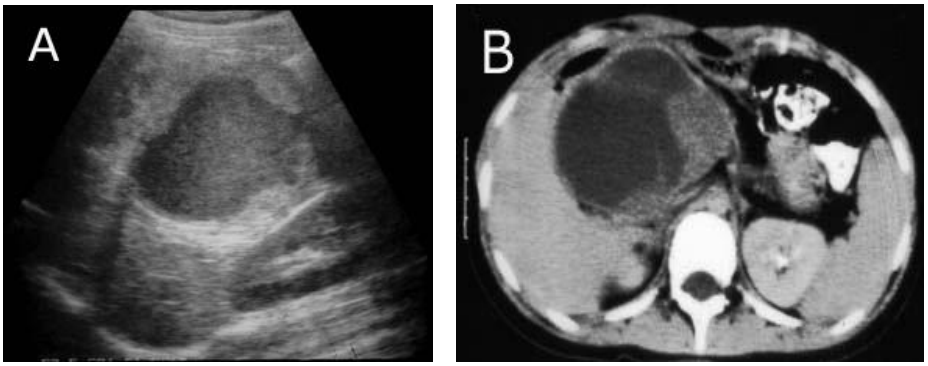

Mujer usuaria de ACO que consulta por dolor abdominal y masa palpable.
A- Ecografía abdominal: masa del LD del hígado, sólida con una gran área quística en el centro, con ecos de baja intensidad que corresponde a sangre.

B- TAC de abdomen: masa de similares características que confirma el contenido líquido de la lesión sólida que aparece hipodenso y que corresponde a sangre.

C – HEMANGIOMA

Generalidades sobre el hemangioma:

- Tumor benigno más frecuente (1-10%)
- Más frecuente en mujeres
- Único (90%), múltiple (10%)
- Menores de 3cm., asintomáticos
- Crecen lentamente
- Rotura espontanea es rara
- No encapsulados
- Localización habitual: lóbulo derecho

El aspecto de un Hemangioma en una eco abdominal tiene la siguiente distribución

- Lesión hiperecogénica (75%)
- Homogénea (58-73%)
- Refuerzo posterior (77%)
- Hipoecogénico, mixto (30%)
- Bordes definidos (77-92%)
- Casos atípicos (10%)

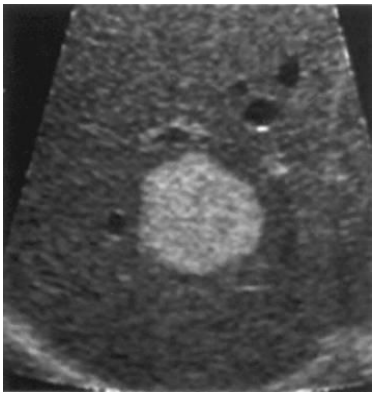

Eco abdominal: imagen hiperecogénica en el hígado, de bordes bien definidos, levemente lobulados, sin una cápsula visible entre la lesión y el parénquima hepático y sin sombra acústica con un tenue refuerzo posterior. Este es el aspecto típico de un hemangioma.

A- TAC abdominal: sin contraste intravenoso. se observa una lesión hipodensa, redondeada en el lóbulo derecho (tiene la misma densidad que la vena porta).
B- Fase arterial con contraste intravenoso., la lesión se impregna en la periferia, en forma discontinua, en forma de acúmulos lacunares.
C- Las imágenes localizadas del hemangioma muestran que desde la fase arterial hasta la fase de equilibrio, la lesión se va opacificando lentamente desde la periferia hacia el centro hasta hacerse isodensa.

El comportamiento típico del hemangioma frente a la administración de contraste intravenoso. Es la secuencia hipodenso, hiperdenso, isodenso, secuencia que se observa en las imágenes anteriores A, B y C.

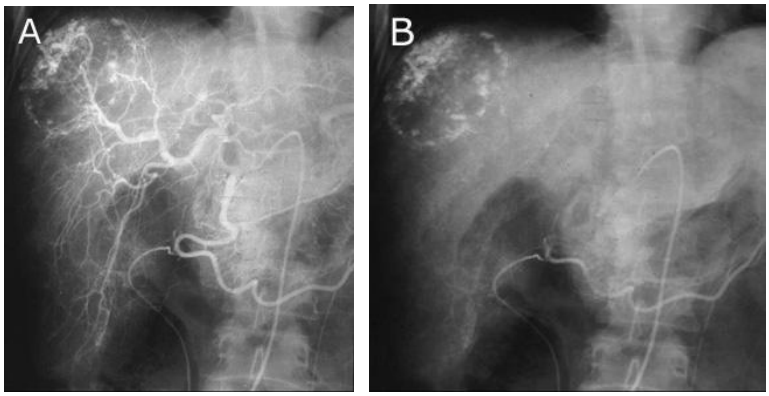

A y B- Angiografía hepática selectiva que muestra como el medio de contraste se queda atrapado inicialmente en los laguitos vasculares en la periferia de la lesión y se mantiene ahí (B). Esta angiografía es del mismo paciente que el de la TAC anterior.

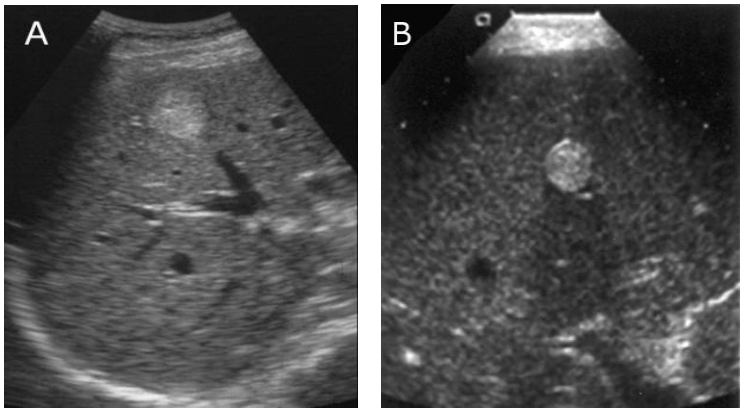

Comparación entre un hemangioma (A) y una metástasis hiperecogénica de un cáncer de colon (B) que determina una sombra acústica por la presencia de microcalcificaciones que suele encontrarse en los adenocarcinomas mucinosos. El hemangioma no produce sombra acústica, sino más bien un tenue refuerzo.

Los cambios que pueden sufrir los hemangiomas cuando crecen por sobre los 5 cm son los que se listan abajo:

- Fibrosis
- Trombosis
- Calcificación
- Hemorragia
- Degeneración mixomatosa

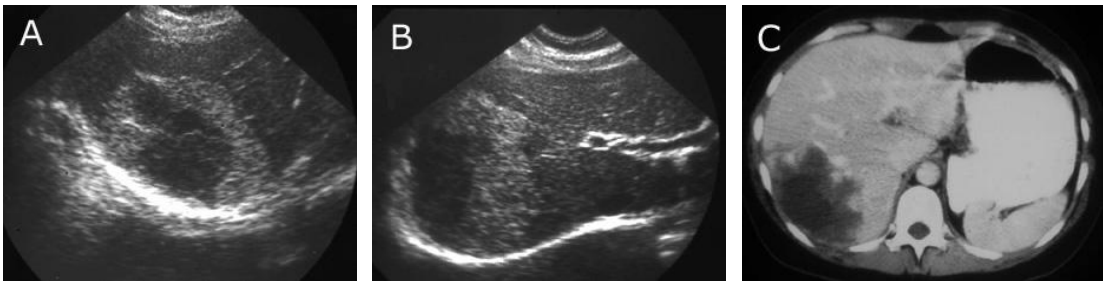

A y B- El centro de la lesión se ha hecho hipoecogénico por trombosis y fibrosis, quedando un rodete grueso hiperecogénico que corresponde al tejido hemangiomatoso no trombosado. Este aspecto ecográfico es atípico y puede ser similar al de un tumor maligno secundario o primario del hígado, motivo por el cual es necesario realizar otros exámenes como la TAC
C- La TAC abdominal en fase arterial muestra la impregnación típica de un hemangioma.

D – HEPATOCARCINOMA

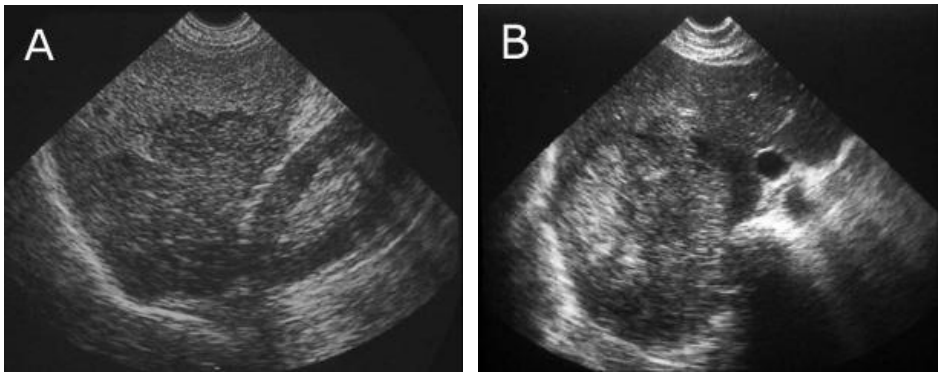

A- Ecografía abdominal: masa sólida, relativamente hipoecogénica, de bordes lobulados, que compromete el LD. Los límites son precisos y tiende a formarse una cápsula. La ecogenicidad de un carcinoma hepatocelular es variable.
B- Ecografía abdominal: Este otro tumor tiene algunas áreas hiperecogénicas en un fondo predominantemente hipoecogénico. Las alteraciones en la densidad van a depender de los componentes del tumor especialmente la presencia de grasa y aéreas de hemorragia o necrosis.

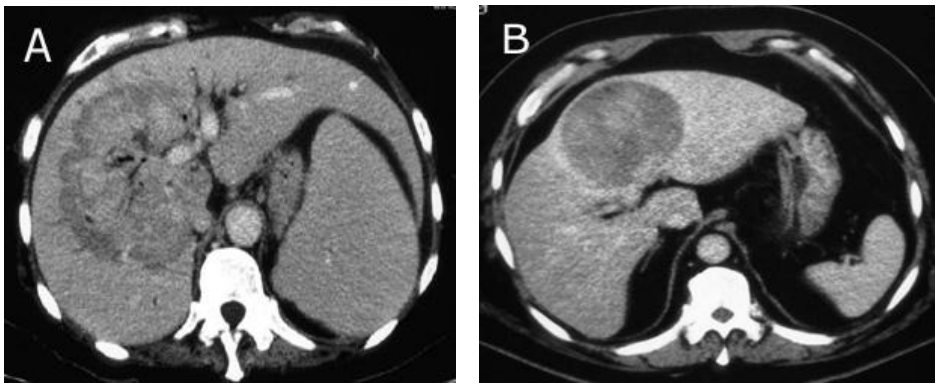

A- TAC de abdomen: masa sólida, de bordes lobulados, bien delimitada, relativamente encapsulada. El hígado muestra una relativa hipertrofia del LI y hay una esplenomegalia por hipertensión portal, lo que conforma la presencia de un DHC que es una condición frecuente para el desarrollo de un hepatoma.
B- TAC de abdomen: carcinoma hepatocelular, bien diferenciado y encapsulado.

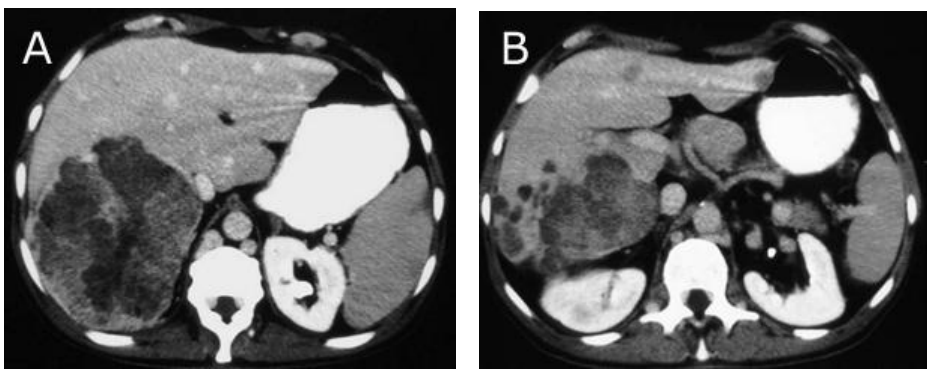

A y B- TAC: Cáncer hepatocelular, con áreas hipodensas por metamorfosis grasa, encapsulado, con nódulos satélites y metástasis en el LI.

E - HÍGADO GRASO

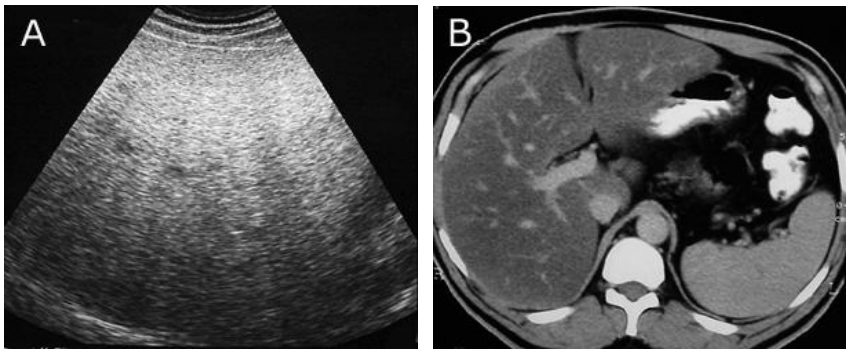

A- Ecografía abdominal: hígado aumentado de tamaño y de ecogenicidad por la infiltración grasa. En la parte más anterior el parénquima se ve más ecogénico y hacia posterior va disminuyendo su ecogenicidad producto de que la transmisión del sonido se altera y disminuye. No se distinguen vasos suprahepáticos ni portales debido a que la alteración del haz de sonido disminuye el contraste.
B- TAC de abdomen: el hígado se ve más oscuro ya que la densidad del parénquima esta disminuida. La densidad del hígado debiera ser algo mayor que la del bazo. En este caso el bazo se ve más denso que el hígado. A diferencia de la ecografía la grasa permite mayor contraste en la TAC, razón por la cual los vasos intrahepáticos se ven con mayor detalle, especialmente hacia la periferia.

Ecografía abdominal: hígado aumentado de tamaño y de ecogenicidad por la infiltración grasa. El riñón derecho que está más profundo se ve marcadamente hipoecogénico (signo del riñón negro o black kidney sign). Esto se da porque la transmisión del sonido se hace deficiente en un hígado infiltrado por grasa, por lo que no produce muchos ecos en las estructuras más profundas.

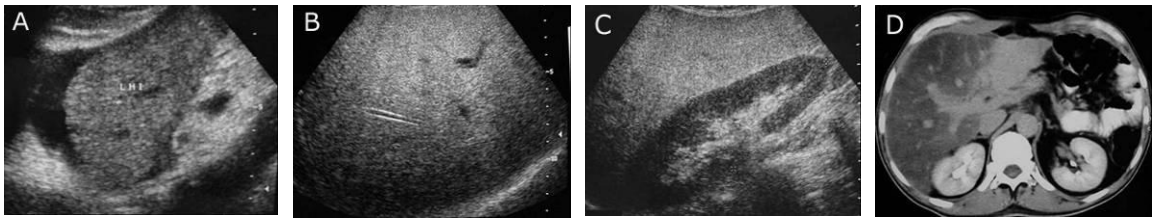

A- Ecografía abdominal: corte sagital del segmento lateral del lóbulo izquierdo que muestra un parénquima normal.
B- Ecografía abdominal: corte transversal oblicuo que muestra que el lóbulo derecho está aumentado de ecogenicidad por la infiltración grasa, con mala definición de estructuras vasculares venosas.
C- El grado de infiltración grasa del hígado no es tan severa ya que en el lóbulo derecho pueden distinguirse algunas estructuras vasculares y el riñón derecho no se ve marcadamente hipoecogénico.
D- La TAC de abdomen muestra que la densidad del segmento lateral del lóbulo izquierdo está normal y que el resto del hígado esta infiltrado por grasa.

F - DAÑO HEPÁTICO CRÓNICO

1) CIRROSIS INICIAL

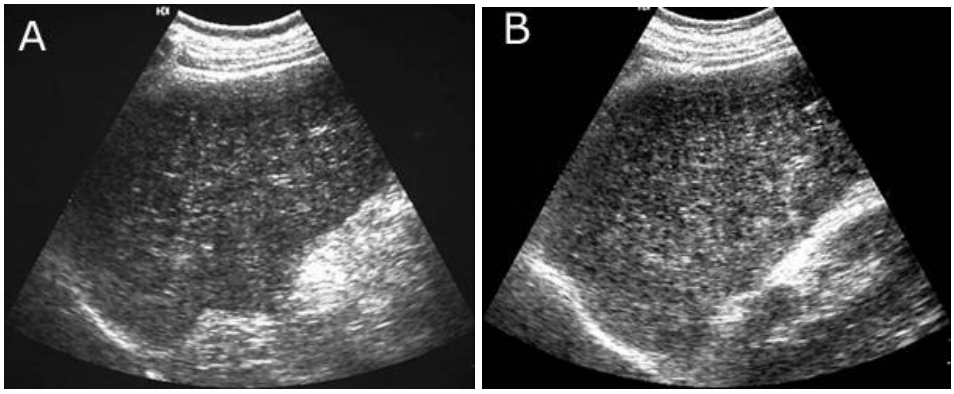

2) CIRROSIS AVANZADA

Ecografía abdominal: el hígado esta retraído y marcadamente disminuido de tamaño. La superficie es irregular y nodular. Hay abundante ascitis que rodea al hígado que aparece inmerso en líquido.

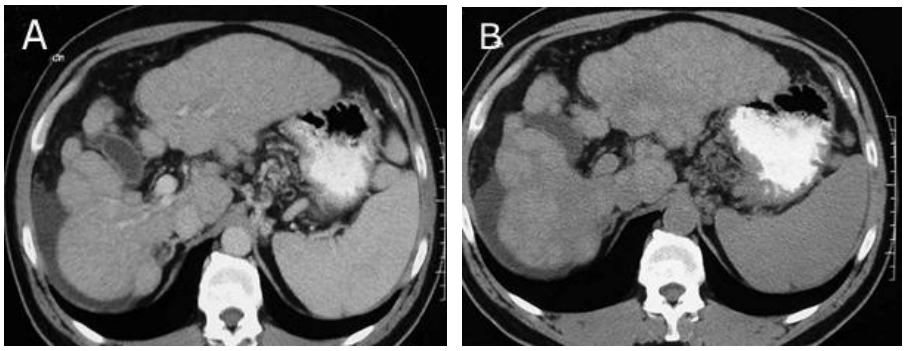

TAC de abdomen con (A) y sin contraste intravenoso. (B)Hígado disminuido de volumen principalmente a expensas del LD. El segmento lateral del LI está hipertrófico al igual que el lóbulo caudado, las fisuras están más pronunciadas. Estos cambios morfológicos son típicos de la cirrosis. En la TAC sin contraste se ven nódulos algo más densos que el parénquima debido a que contienen más cantidad de fierro (nódulos sideróticos). El bazo esta aumentado de volumen por hipertensión portal y en la TAC con contraste se muestra várices en la región esófago-gástrica

3) METÁSTASIS

Ecografía abdominal: múltiples lesiones focales, hipoecogénicas, de carácter sólido, con un centro de mayor ecogenicidad. La gran mayoría de las metástasis hepáticas son hipoecogénicas y en general se comportan como "hipo" (hipoecogénicas, hipodensas e hipointensas) en todas las imágenes, salvo algunas excepciones.

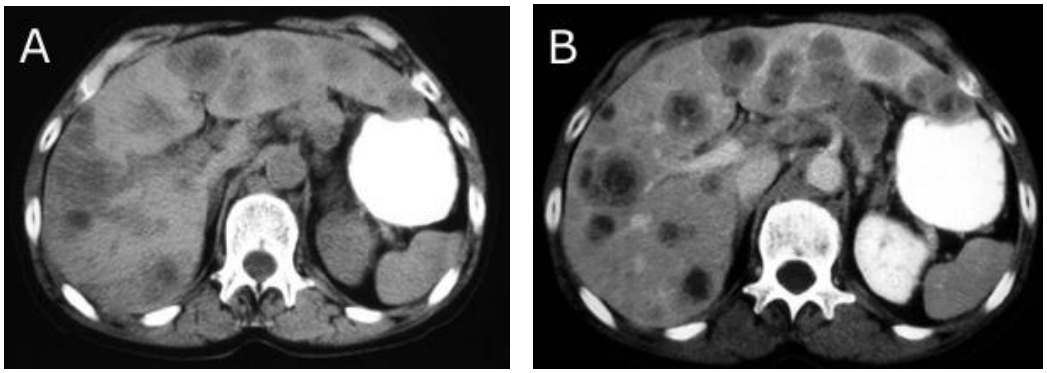

TAC de abdomen sin (A) y con contraste intravenoso. (B)Múltiples lesiones nodulares, relativamente hipodensas, que después del contraste intravenoso. se refuerzan en la periferia, pero menos que el parénquima normal por lo que siguen siendo hipodensas. El centro de muchas de estas lesiones es mas hipodenso debido a necrosis tumoral por crecimiento rápido y perdida en la relación capilar/célula. El hecho de que se refuercen parcialmente confirma que se trata de lesiones sólidas.

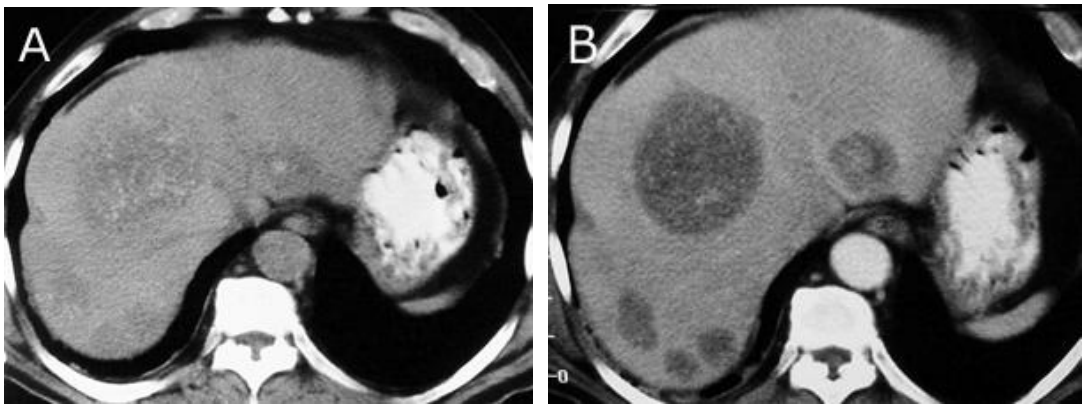

TAC de abdomen sin (A) y con contraste intravenoso. (B)Metástasis con finas calcificaciones originadas en un adenocarcinoma mucinoso del colon.
La gran mayoría de las metástasis hepáticas son hipodensas con respecto al parénquima hepático, tanto en los cortes sin contraste como en los con contraste, en donde esa diferencia se acentúa. Algunas metástasis hipervascularizadas pueden aparecer hiperdensas en el examen con contraste.

VI - PATOLOGÍA DEL PÁNCREAS

A - CÁNCER DE CABEZA DE PÁNCREAS

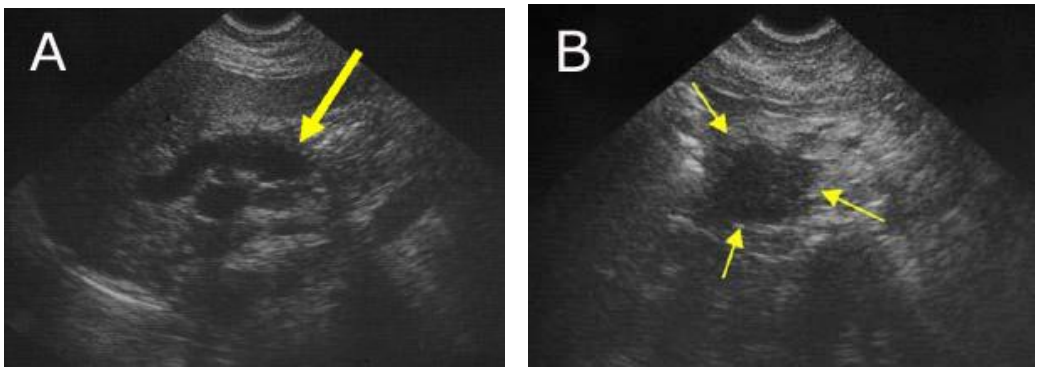

Paciente que consulta por ictericia de larga data y baja de peso.
A- Ecografía abdominal: dilatación del CHC y colédoco proximal (11 mm.). El colédoco proximal se estenosa abruptamente (flecha)
B- Ecografía abdominal. Corte transversal a nivel de la cabeza del páncreas. Se observa una masa sólida, hipoecogénica que mide 5 cm de diámetro (flechas).

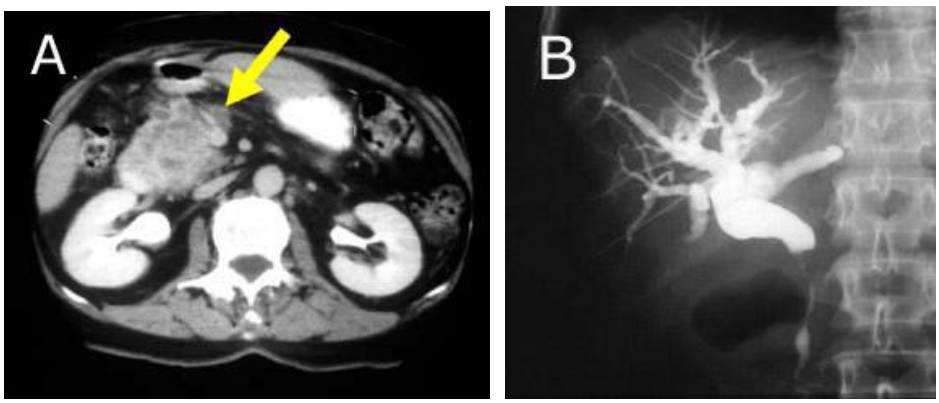

A- TAC de abdomen. Muestra la misma masa vista en ecografía. Se hace evidente infiltración del duodeno y de la vena mesentérica superior (flecha).
B- CTPH. Obstrucción de la vía biliar extrahepática con una estenosis larga del colédoco a nivel de la cabeza del páncreas.
La ecografía en este paciente permitió hacer el diagnóstico de ictericia obstructiva demostrando que la causa es una cáncer de la cabeza del páncreas.

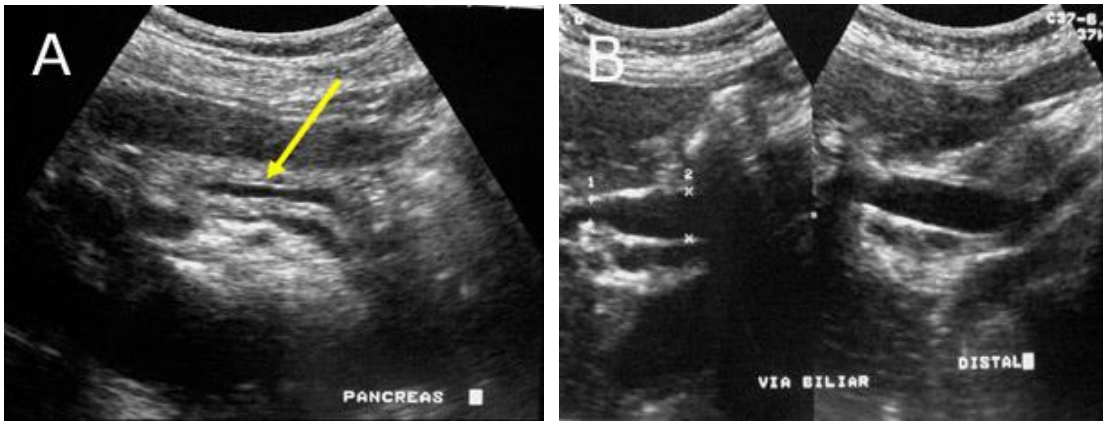

Eco Abdominal:
A-Corte transversal a nivel del cuerpo del páncreas que muestra una dilatación del conducto de Wirsung (flecha).
B-Corte oblicuo sagital del CHC y colédoco que muestra dilatación de la vía biliar intrapancreática distal.

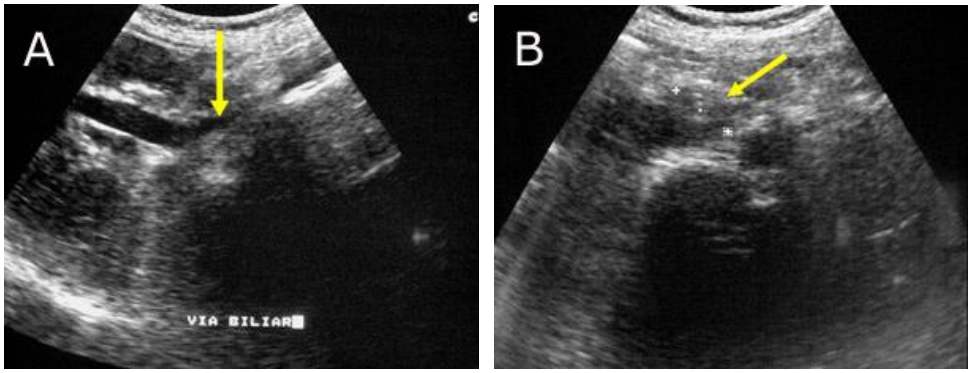

Eco Abdominal:
A- Corte sagital oblicuo del colédoco en el área de estenosis en la cabeza del páncreas que muestra disminución de calibre del colédoco distal (flecha).
B- Corte tranverso a nivel de la cabeza del páncreas que muestra una masa hipoecogénica de 2.5 cm de diámetro (flecha).
Estas imágenes corresponden a un cáncer de la cabeza del páncreas de menor tamaño que el anterior.

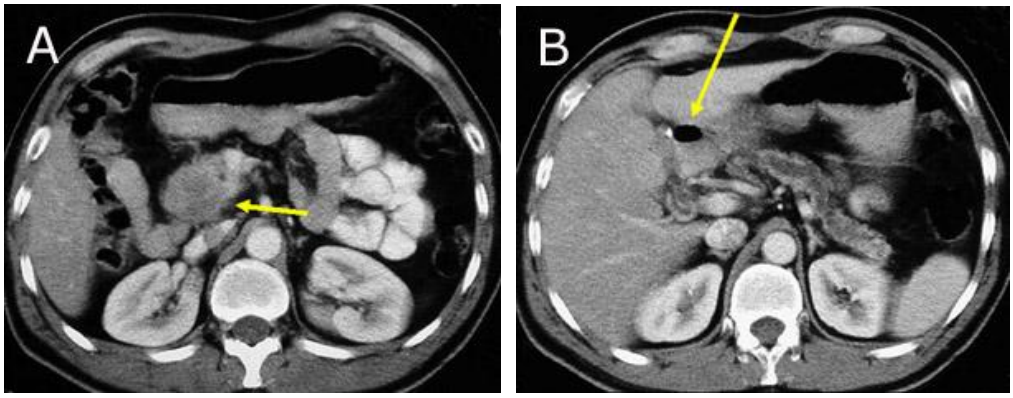

TAC de abdomen del mismo paciente anterior.
A- Se observa una lesión hipodensa de 2,5 cm de diámetro que no agranda la cabeza del páncreas pero que si deforma el contorno posterior (flecha). Se usó medio de contraste intravenoso. lo que permite diferenciar el tumor del páncreas normal ya que el último se impregna en forma más intensa.
B- El otro corte es más cefálico y muestra la dilatación del conducto de Wirsung en el cuerpo y la cola del páncreas. El CHC contiene gas de una ERCP realizada antes de la TAC (flecha).
La correlación entre la ecografía y la TAC es buena en éste caso, si bien la lesión tumoral se visualiza mejor en la TAC. El tejido adiposo peripancreático en el borde posterior de la cabeza del páncreas está infiltrado, hallazgo que no quedó ilustrado en el examen ecográfico. Esto es un signo indirecto de irresecabilidad y de hecho este paciente fue sometido a terapia paliativa.
Lo importante es que el examen ecográfico inicial permitió confirmar el diagnóstico clínico de ictericia obstructiva y sugerir la posibilidad de una lesión tumoral en la cabeza del páncreas.

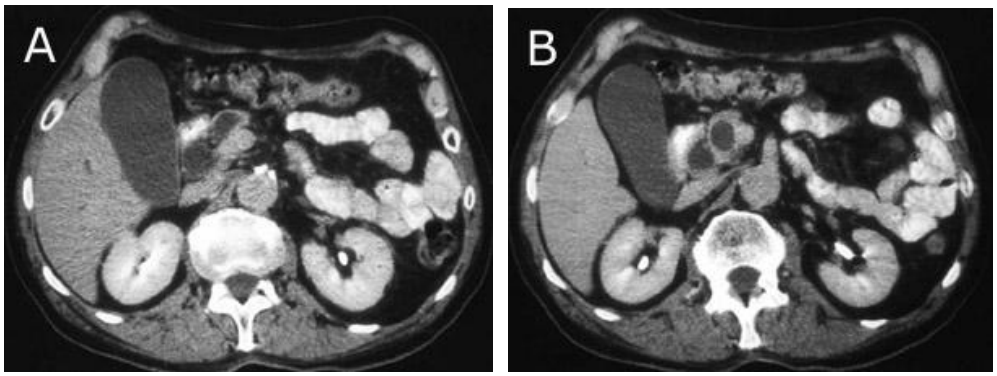

Cáncer periampular de la cabeza del páncreas no visualizado por ecografía.
A y B- TAC de abdomen con contraste oral e intravenoso. Los cortes van de cefálico a caudal.
Vesícula y vía biliar se encuentran dilatadas al igual que el conducto pancreático. El tumor es pequeño y sólo deforma el contorno del proceso uncinado.

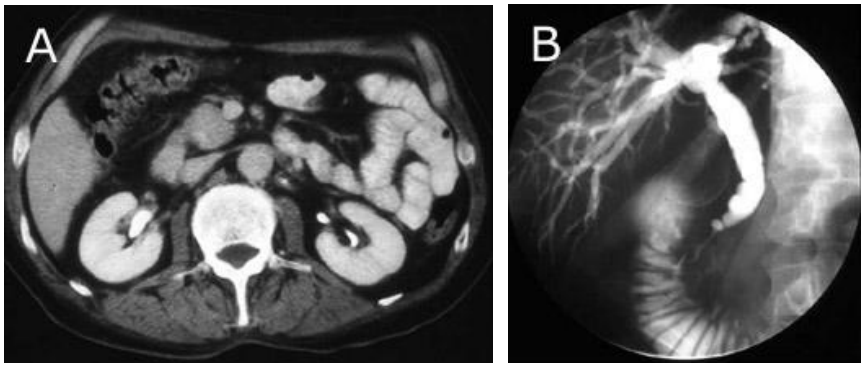

B- CTPH: estenosis del colédoco distal y dilatación de la vía biliar proximal a la obstrucción.

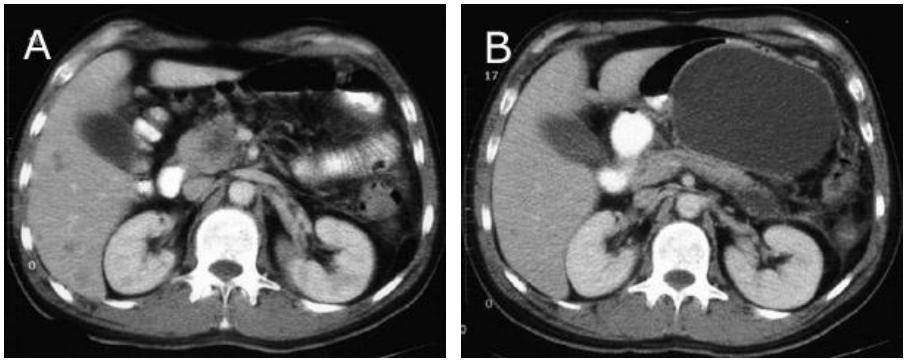

A y B- TAC de abdomen con contraste intravenoso.

Tumor hipodenso en la cabeza del páncreas que infiltra los vasos mesentéricos y que produce un pseudoquiste por obstrucción del conducto pancreático (B).

B - CÁNCER DE CUERPO DE PÁNCREAS

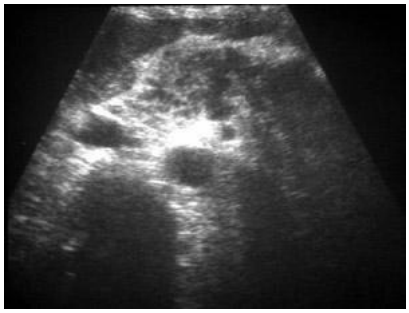

Ecografía abdominal: masa hipoecogénica del cuerpo del páncreas.

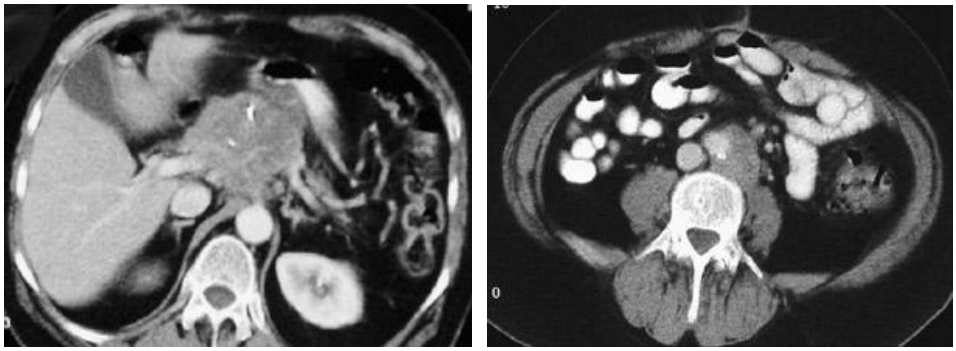

TAC de abdomen: masa sólida del cuerpo del páncreas que infiltra el tronco celíaco con una adenopatía paraaórtica izquierda.

C - CÁNCER DE COLA DE PÁNCREAS

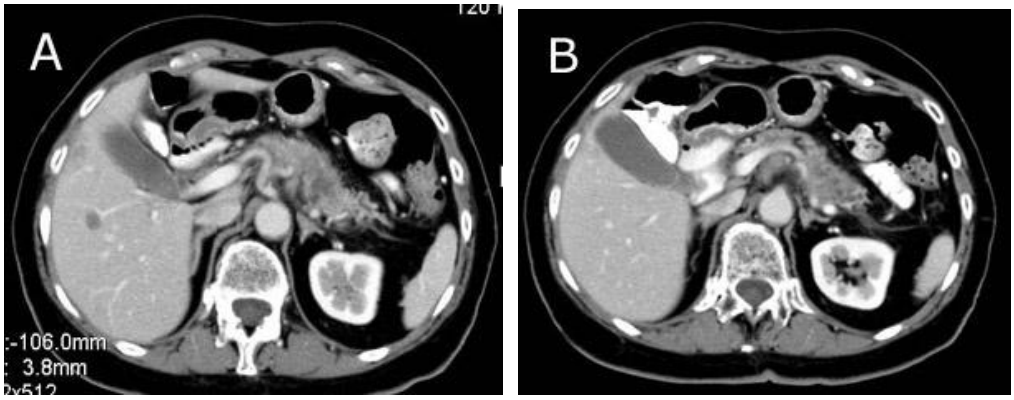

A- TAC de abdomen con contraste intravenoso. Lesión hipodensa de aspecto infiltrante que ensancha la cola del páncreas. En el hígado se observa una lesión focal hipodensa que corresponde a una metástasis.
B- TAC de abdomen con contraste intravenoso. Parte de la masa tumoral infiltra y engloba parcialmente a la arteria esplénica.
Los cánceres de la cola del páncreas son clínicamente silenciosos y al momento del diagnóstico ya tienen metástasis o signos de irresecabilidad como lo es la infiltración de la arteria esplénica.

D - PANCREATITIS AGUDA

1) CLASIFICACIÓN PRONÓSTICA DE BALTHAZAR Y RANSON

Para esta clasificación es necesario contar con el TAC de ingreso o máximo 48 hrs de éste, si no esta clasificación pronóstica no es válida.

- GRADO A: páncreas normal
- GRADO B: aumento de volumen

- GRADO C: inflamación peri pancreática
- GRADO D: colección única
- GRADO E: más de una colección o presencia de gas

Otra clasificación pronóstica complementaria es la realizada mediante TAC con contraste intravenoso. que muestra el grado de necrosis después de la pancreatitis:

- Necrosis <30%
- Necrosis de 30-50%
- Necrosis >50%

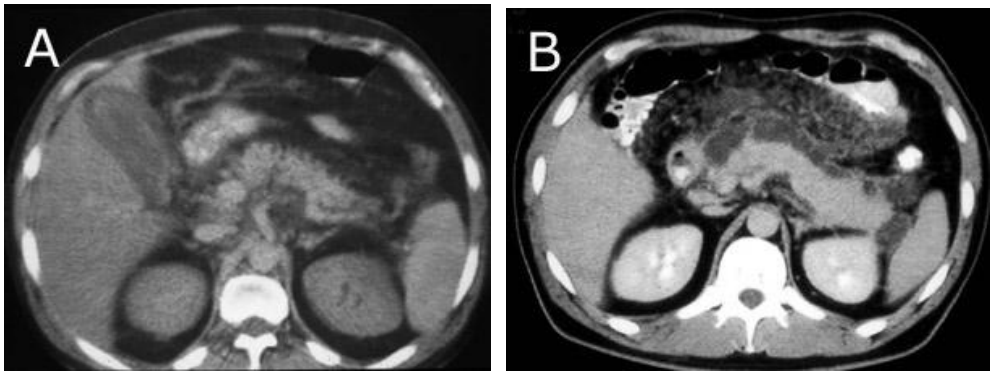

A- GRADO C: INFLAMACION PERIPANCREATICA. El tejido adiposo peripancreático aparece más denso, lo que indica que la inflamación está afectando también al espacio peripancreático.
B- GRADO D: COLECCIÓN UNICA. Se observa una colección peripancreática, que se extiende al mesenterio que solo está inflamado, pero no se ha acumulado líquido.

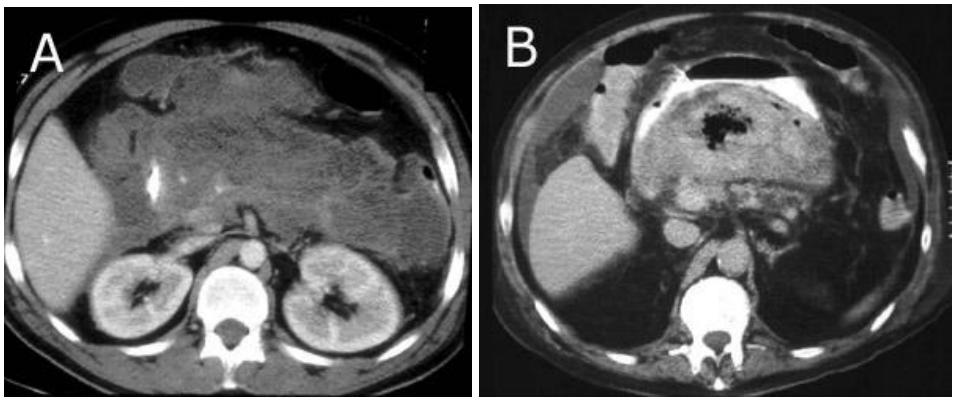

GRADO E: más de una colección o presencia de gas. El caso A muestra una gran colección de fluido y tejido necrótico que ocupa el espacio peripancreático izquierdo y derecho y que se extiende por el mesocolon hasta la pared abdominal anterior. No se identifica páncreas viable.
El caso B muestra una colección peripancreática densa, hemorrágica, que tiene gas en el centro.

2) PANCREATITIS AGUDA EDEMATOSA

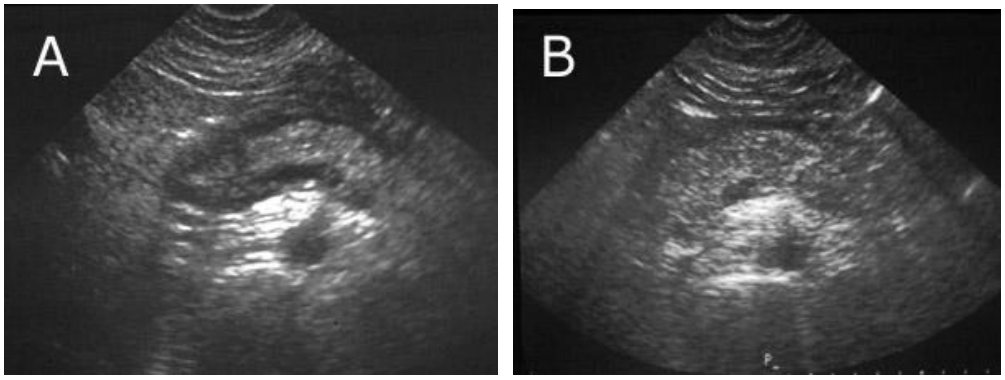

A- Ecografía abdominal. Páncreas aumentado de volumen y disminuido de ecogenicidad por edema. No se observan áreas de necrosis
B- La ecografía de control al cabo de una semana muestra que el páncreas ha recuperado su tamaño y ecogenicidad normal. Hay una escasa cantidad de fluido peripancreático, que posteriormente será reabsorbido.

3) PANCREATITIS AGUDA NECROHEMORRÁGICA

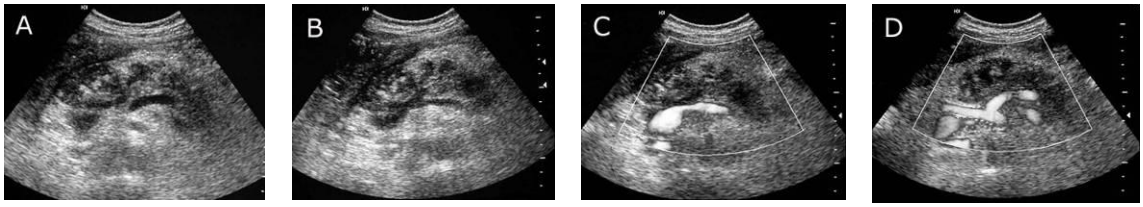

Ecografía abdominal (A, B) con doppler color (C, D). El páncreas está aumentado de volumen y muestra múltiples áreas hipoecogénicas que corresponden a necrosis y hemorragia, lo que le da una textura heterogénea. En el tronco celíaco no se observan alteraciones y la confluencia espleno-portal está permeable (la pancreatitis aguda necro-hemorrágica puede tener como complicación la trombosis de la vena porta y/o esplénica.)

Limitaciones de la Ecografía

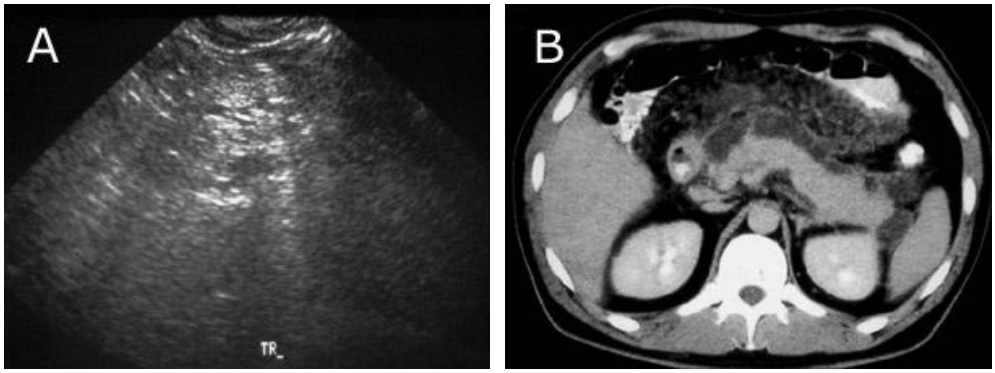

A- La ecografía abdominal no es capaz de demostrar el páncreas debido al abundante meteorismo intestinal e infiltración inflamatoria del mesenterio, lo que aparece claramente en la TAC.
B- TAC. El páncreas está levemente aumentado de tamaño, de estructura homogénea de manera que la mayor parte del proceso inflamatorio está fuera del páncreas. Hay líquido peripancreático y aumento de la densidad del tejido adiposo del mesenterio por extensión directa.
La TAC tiene esta ventaja comparativa en los casos de pancreatitis aguda grave. La ecografía es más útil en estos casos para evaluar la vesícula y la vía biliar (ver si hay coledocolitiasis o dilatación de la vía biliar asociada.)

4) NECROSIS PERIPANCREÁTICA

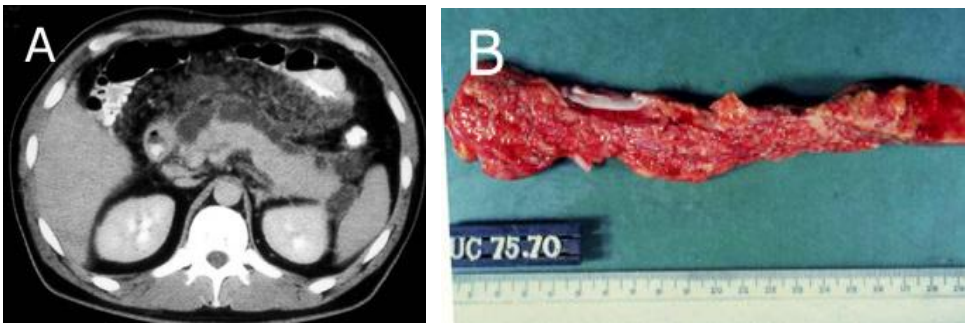

El grado de necrosis pancreática es otro factor pronóstico muy importante que inicialmente se desconocía. Este factor nació de la observación que algunos pacientes con grado D o E evolucionaban de forma muy variable. La inclusión de ambos criterios permite una mejor evaluación pronóstica inicial de una pancreatitis aguda grave.
A- La TAC muestra que hay una gran proceso inflamatorio peripancreático pero que el páncreas está relativamente indemne, ya que su densidad es homogénea y no hay zonas hipodensas visibles a la administración de contraste, lo que permite decir que no hay necrosis presente, lo cual mejora el pronóstico.
B- La pieza quirúrgica que se muestra corresponde a otro paciente en que producto de una pancreatitis aguda grave se le realizó una pancreatectomía total, observándose que el páncreas está hiperémico, inflamado, con algunas pequeñas

aéreas de necrosis, todos fenómenos reversibles. En esos tiempos no se contaba con una TAC que demostrara el grado de viabilidad pancreática. Hoy en día, si por alguna razón se interviniera este paciente, quedaría claro que no es necesario extraer el páncreas y que esta terapia sería más riesgo que beneficio.

5) NECROSIS PERIPANCREÁTICA Y PANCREÁTICA

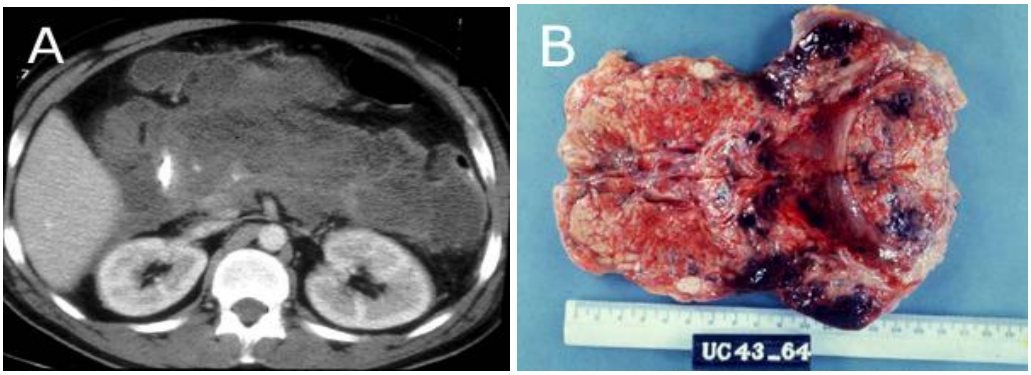

A- TAC de abdomen con medio de contraste intravenoso. Gran colección retroperitoneal peripancreática con extensa necrosis pancreática. El inyectar un medio de contraste intravenoso. permite reconocer parénquima pancreático viable, el que aumenta su densidad versus el tejido necrótico que no varía ya que no tiene irrigación sanguínea.
B- La pieza quirúrgica corresponde a otro paciente y se muestra con fines comparativos. Prácticamente la totalidad del páncreas está necrótico. En estos casos la extracción del páncreas necrótico estaría más justificada ya que el fenómeno no es reversible. Así todo, hoy en día la pancreatectomía total es una terapia de excepción en el tratamiento de esta afección y está prácticamente en desuso porque no ha demostrado beneficios.

6) PSEUDOQUISTE

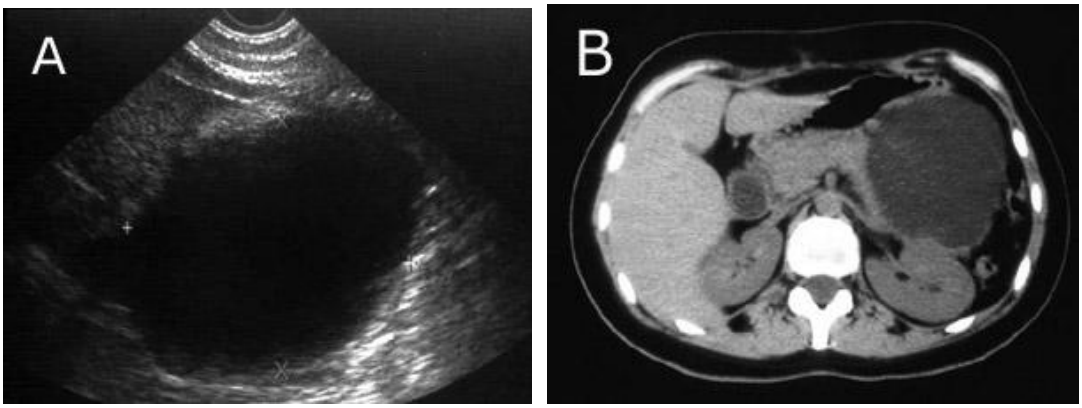

A- Ecografía abdominal: gran masa anecogénica, de aspecto quístico en el epigastrio, de límites precisos.

B- TAC de abdomen: se observa que la masa hipodensa, quística que se encuentra en relación a la cola del páncreas y ha crecido hacia el saco menor desplazando la pared posterior del estómago.

7) PSEUDOQUISTE INFECTADO

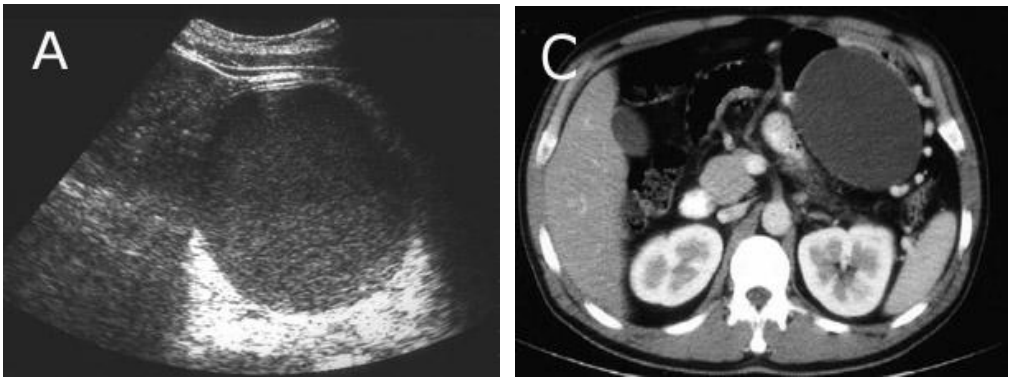

A- Ecografía abdominal: masa quística en el epigastrio en la cuarta semana después de una pancreatitis aguda grave. Hay refuerzo posterior pero el contenido es ecogénico a diferencia del caso anterior. Esto puede deberse a hemorragia o infección. La clínica del paciente orientaba a un cuadro infeccioso.
B- TAC de abdomen: masa quística, bien delimitada, encapsulada en el saco menor que se ve idéntica a un pseudoquiste no infectado.
Un pseudoquiste pancreático infectado se comporta para fines prácticos como un absceso abdominal y debe ser drenado idealmente en forma percutánea. También pude drenarse en forma endoscópica transgástrico o por vía quirúrgica según sea el caso.
La ecografía es más sensible para demostrar complicaciones de masas quísticas porque es capaz de discriminar mejor la presencia de pequeñas partículas.

E - PANCREATITIS CRÓNICA

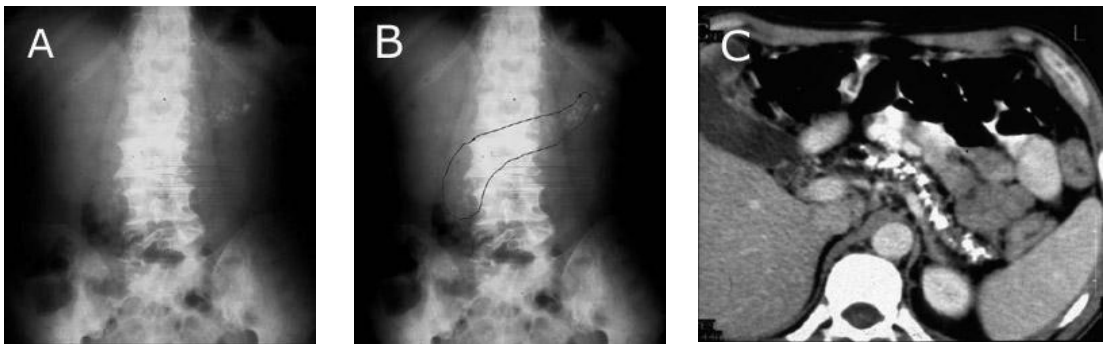

A y B- RX de abdomen simple: múltiples calcificaciones granulares que prácticamente dibujan el páncreas, desde la cabeza hasta la cola
C- TAC de abdomen: atrofia pancreática con gruesas calcificaciones en el conducto pancreático.