

L. TESTUT-O. JACOB

ANATOMÍA
TOPOGRÁFICA



TRATADO

Don Quijoto

LIBROS

CALLE 2 Nº 7574 - MAR DEL TUYU

ANATOMÍA TOPOGRÁFICA

CON APLICACIONES MÉDICO-QUIRÚRGICAS

L. Testut

Profesor de Anatomía en la Facultad de Medicina,
de la Universidad de Lyon

O. Jacob

Médico auxiliar de la Armada; Profesor agregado
de la Escuela de Val-de-Grâce

OBRA PREMIADA POR LA ACADEMIA DE CIENCIAS (PREMIO MONTYON, 1911)
Y POR LA ACADEMIA DE MEDICINA (PREMIO SAINTONE, 1912)

TRADUCIDO POR

J. GÓNGORA

Médico del Hospital de La Santa Cruz, E. de la Plata
Asistencia de Medicina del Hospital

R. ZARQULEY

Médico de la Casa de Sanitización y Remonta,
O. de la Real Academia de Medicina de Barcelona

LIBRO PRIMERO

CABEZA

CONSIDERACIONES GENERALES

La cabeza es el segmento más elevado del cuerpo. Está situada encima del cuello, del que sobresale por delante, por detrás y por los lados. La línea divisoria de la cabeza y el cuello, examinada de atrás adelante, corresponde a la base del cráneo o, más exactamente, a la protuberancia occipital externa, línea occipital superior, base de la apófisis mastoides y al borde inferior de la arcada cigomática; más lejos, por delante de la columna vertebral, está representada por la rama ascendente y el cuerpo del maxilar inferior. Primero horizontal, este límite cefalocervical se hace en seguida vertical y luego de nuevo horizontal; recuerda bastante bien una **Z** mayúscula.

1.º Conexiones y condiciones de equilibrio.

— Considerada desde el punto de vista de sus conexiones, la cabeza se articula sólidamente con la columna vertebral en la unión de su tercio posterior con sus dos tercios anteriores. Es, como se sabe, una palanca de primer género, cuyo punto de apoyo está en la articulación occipitoatloidea; la resistencia está representada por la parte anterior de la cabeza, que, por su propio peso, tiende a inclinarse hacia delante, y cuya potencia, en fin, se encuentra constituida por el ligamento cervical posterior y los músculos posteriores del cuello, los cuales equilibran la resistencia y mantienen la cabeza en la posición horizontal.

2.º **Forma general.**— El aspecto de la cabeza varía mucho en sus diferentes planos:

a) Si la examinamos por su *plano posterior*, se nos presenta en forma de un cuadrilátero muy irregular: el borde inferior, que corresponde a la región de la nuca, está representado por una línea que se extiende transversalmente de una apófisis mastoidea a la otra; el borde superior, convexo, redondeado, lo forman los dos parietales, y los bordes laterales están representados por dos líneas ligeramente oblicuas, cada una de las cuales desciende de la eminencia parietal a la apófisis mastoides correspondiente.

β) Vista por su *plano anterior*, la cabeza continúa siendo cuadrilátera; es, sin embargo, mucho más alta que por el plano posterior, y esto se comprende si se piensa que la parte posterior de la cabeza no se halla formada más que por el cráneo, mientras que la parte anterior está constituida por el cráneo y la cara. Lo mismo que en el

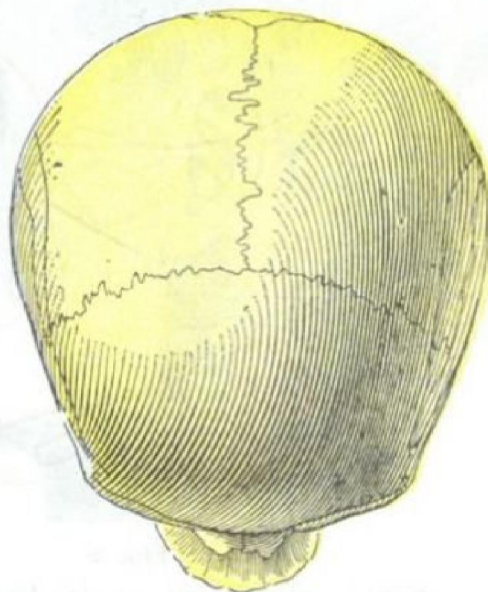


FIG. 1

La cabeza vista desde arriba.
Norma verticalis de BLUMENBACH.

plano posterior, el borde superior es convexo y redondeado y lo constituye la curva frontal. El borde inferior está formado por el cuerpo del maxilar.

γ) Vista *lateralmente*, la cabeza reviste el aspecto de un ovoide, cuya extremidad mayor, dirigida hacia atrás, la forma el occipucio, y cuya extremidad menor, dirigida hacia delante, está representada por el mentón. El eje del ovoide craneal, representado en este caso por el diámetro occipitomentoniano, está fuertemente inclinado de atrás adelante y de arriba abajo.

δ) Mirada *desde arriba* (*norma verticalis* de BLUMENBACH) (fig. 1), la cabeza se nos muestra también en forma de un ovoide con su extremidad mayor posterior.

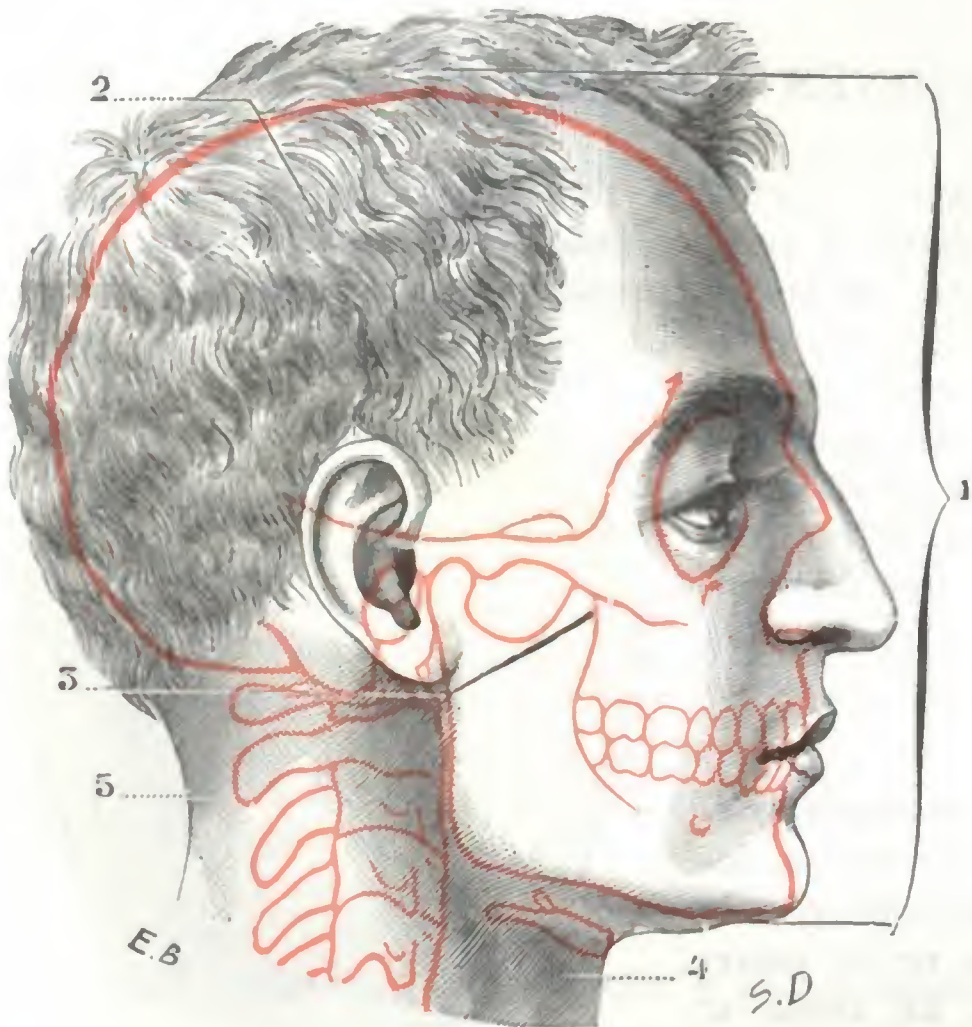


FIG. 2

Cabeza, mirada por su cara lateral derecha.

(El contorno del esqueleto está dibujado en encarnado.)
 1, altura de la cabeza. — 2, cráneo. — 3, cara. — 4, cuello.
 5, región de la nuca.

Aunque siempre reviste esta forma ovoide, la cabeza presenta, según los sujetos y según las razas, variedades muy numerosas: hay cabezas en las que el diámetro anteroposterior es mucho mayor que el transversal y se llaman *alargadas* o *dolicocéfalas*; en otras, por el contrario, el diámetro transversal es casi igual al anteroposterior, y son denominadas *cortas* o *braquicéfalas*. Volveremos a ocuparnos en esto al tratar de la conformación exterior del cráneo.

3.º Dimensiones. — La altura de la cabeza (fig. 2) se mide por la distancia, en sentido vertical, que separa el vértice de la misma del mentón; es, por término medio, de 18 a 29 cm o sea el 13 % de la altura total del cuerpo. Esta proporción, como todos los datos antropométricos, presenta algunas variaciones étnicas y sexuales: de 13,2 para los franceses (COLLIGNON), se eleva a

14,9 en los esquimales (BORDIER), a 15,2 en los chinos (TOPINARD) y a 15,5 en los nicobares (NOVARA). Por otra parte, de las medidas comparativas efectuadas en ambos sexos resulta que, por regla general, la mujer tiene la cabeza un poco más desarrollada que el hombre. Pero el desarrollo varía sobre todo según las edades: todos sabemos que la cabeza es muy voluminosa en el recién nacido y que va decreciendo (desde luego, comparativamente a la talla) a medida que el individuo se acerca a la edad adulta. Véase la tabla de QUÉTELET, en la que están representadas por cifras las proporciones de la cabeza en las diferentes edades:

Altura proporcional de la cabeza según las edades; la talla = 100

| EDAD | HOMBRES | MUJERES |
|----------------------|---------|---------|
| Nacimiento | 23,1 | 23,3 |
| 5 años | 17,5 | 19,7 |
| 10 » | 16,1 | 16,3 |
| 15 » | 14,5 | 14,1 |
| 20 » | 13,8 | 13,9 |
| 30 » | 13,6 | 14,0 |

4.º **Constitución anatómica y división.**— La cabeza comprende dos partes: el *cráneo* y la *cara*. El cráneo, situado arriba y atrás, es una cavidad ósea donde se aloja el encéfalo. La cara, situada abajo y delante, es un macizo óseo donde se alojan las porciones iniciales de los dos grandes conductos respiratorio y digestivo.

La cara encierra además una parte de nuestros aparatos sensoriales, pero no los encierra todos, y creemos erróneo lo que hacen ciertos autores, PÉTREQUIN y PAULET entre otros, de describir los sentidos al hablar de la cara. Si la mucosa lingual y la pituitaria, substrato anatómico del gusto y del olfato, pertenecen manifiestamente a la cara, no pasa lo mismo con los aparatos de la visión y del oído: el aparato de

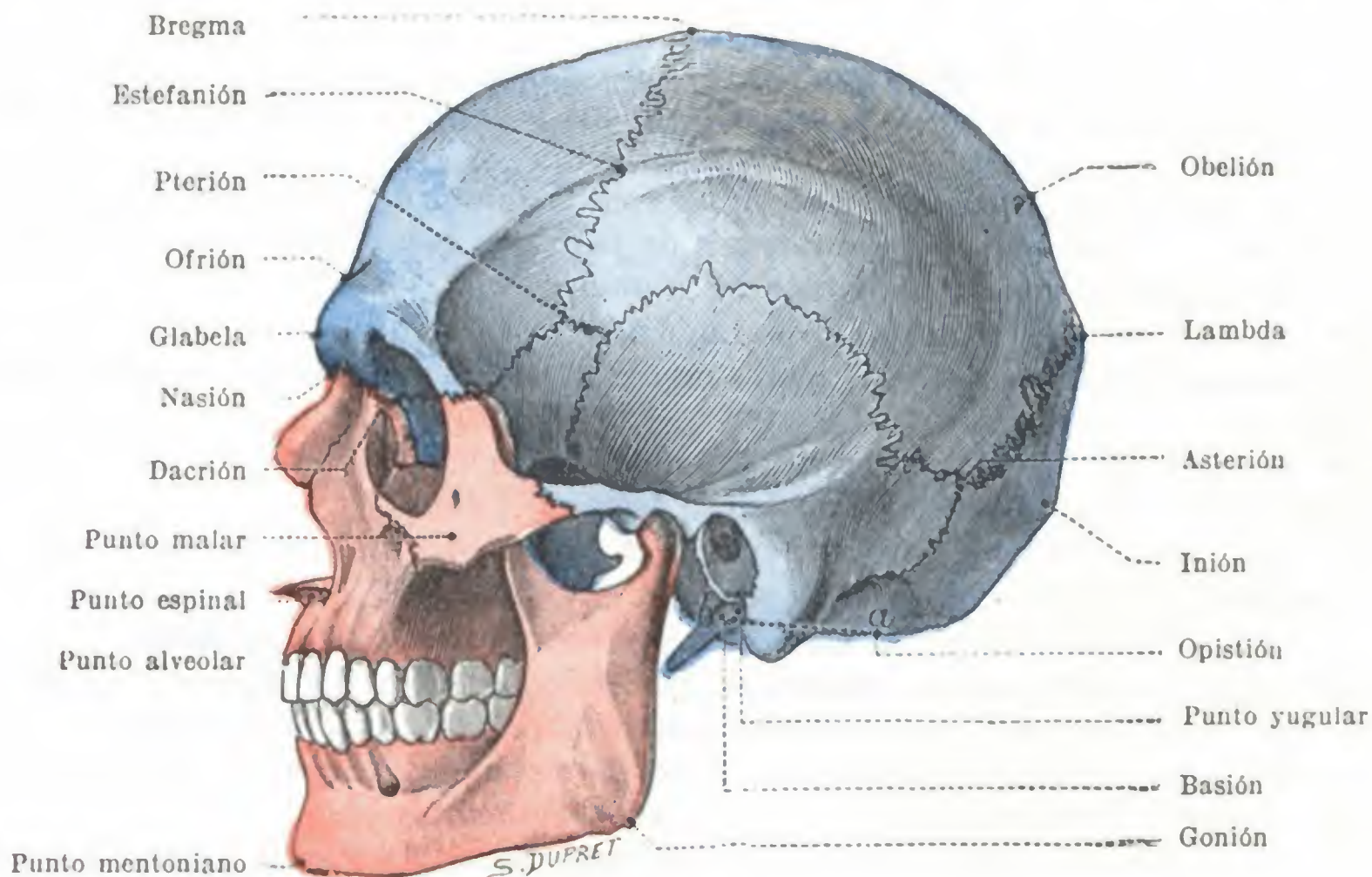


FIG. 3

Puntos craneométricos vistos sobre el plano lateral de la cabeza (T.).

la visión está situado en la cavidad orbitaria, es decir, en una región que es intermedia entre el cráneo y la cara; en cuanto al aparato auditivo, sus partes esenciales se albergan en las profundidades del temporal, en el espesor de la pared del cráneo. Para ser lógico sería preciso describir el aparato auditivo con el cráneo, el olfato y el gusto al tratar de la cara, y relegar a una división aparte el aparato de la visión, que se colocaría entre el capítulo destinado al cráneo y el que tratase de la cara. Sin embargo, semejante dispersión de formaciones anatómicas, que morfológicamente están tan unidas, tendría grandes inconvenientes sin ofrecer ninguna ventaja positiva. Desde todos los puntos de vista nos parece preferible relacionarlas y reunir las en un capítulo común, que colocaremos después de la descripción de la cara.

Dividiremos, pues, nuestro libro primero en tres capítulos: en el primero estudiaremos el *cráneo*, en el segundo, la *cara*, y en el tercero, los *aparatos de los sentidos*.

5.º **Terminología antropológica.**— Por lo que respecta al cráneo, la terminología antropológica tiende a introducirse cada vez más en anatomía topográfica, y ya es sabido que es de uso corriente en todas las cuestiones que se relacionan con la topografía craneocerebral. Creemos necesario recordar al principio de este libro los principales *puntos craneométricos* de BROCA, indicando para cada uno de ellos (figura 3) su situación precisa y el nombre con que se les designa. Estos puntos craneo-

métricos, llamados también *puntos singulares*, se dividen en dos grupos; los unos son impares y medios, los otros son pares y laterales.

A. PUNTOS MEDIOS. — Los puntos situados en la línea media son en número de doce; yendo de delante atrás se encuentran:

1.º El *punto mentoniano*: es el punto más inferior y anterior del mentón óseo;

2.º El *punto alveolar* es el punto más anterior y declive del borde alveolar superior;

3.º El *punto espinal* o *subnasal* ocupa el centro virtual de la espina nasal anterior;

4.º El *nación* o *punto nasal* está situado en la raíz de la nariz, sobre la sutura nasofrontal;

5.º La *glabella* es el abultamiento situado entre las dos crestas superciliares, reemplazada algunas veces por una superficie plana y excepcionalmente por una ligera depresión;

6.º El *ofrión* (de *οφρυς*, ceja) está situado en la mitad del diámetro frontal inferior o diámetro frontal mínimo (recordemos de paso que este diámetro es la distancia mínima entre las dos crestas temporales del frontal);

7.º El *bregma* (*βρεγμα*, de *βρεχειν*, humedecer a causa de la fontanela que en el feto se encuentra en este sitio) es el punto de unión de las tres suturas coronal, sagital y metópica;

8.º *Obelión* (de *οβελος*, flecha, en latín *sagitta*), a la altura de los dos agujeros parietales, o de uno solo si el segundo falta;

9.º *Lambda* (de la letra griega mayúscula Λ), punto de unión de la sutura sagital con la sutura lambdoidea;

10.º *Inión* (de *ινιον*, nuca) la base de la protuberancia occipital externa;

11.º *Opistión* (de *οπισθεν*, posterior), el borde posterior del agujero occipital;

12.º *Basión* (de *βασις*, base), el borde anterior de este agujero occipital.

B. PUNTOS LATERALES. — Entre los puntos laterales que ocupan, a derecha e izquierda, el plano lateral del cráneo, citaremos los siguientes:

1.º El *gonión* (de *γωνια*, ángulo), que corresponde al vértice del ángulo del maxilar inferior;

2.º *Punto malar*, situado en el punto culminante de la cara externa del hueso malar;

3.º *Dacrión* (de *δακρυον*, lágrima), situado en el ángulo interno de la órbita. en el punto en que la sutura vertical lacrimomaxilar encuentra, formando una T. a la sutura nasofrontal;

4.º *Estefanión* (de *στεφανη*, corona, coronal), el punto donde la sutura frontoparietal o coronal cruza la línea temporal;

5.º *Pterión* (de *πτερον*, ala), la región de la fosa temporal en donde se encuentran los cuatro huesos siguientes: frontal, parietal, temporal y esfenoides;

6.º *Asterión* (de *αστηρ*, estrella), el punto en que se encuentran el occipital, el parietal y la porción mastoidea del temporal.

Dicho esto, podemos ya emprender el estudio del primer segmento de la cabeza, el *cráneo*.

CAPITULO PRIMERO

CRANEO

Situado en la parte superior y posterior de la cabeza, el cráneo es como una caja ósea en la cual se aloja la porción más elevada del sistema nervioso central, el encéfalo.

El cráneo, lo mismo que las cavidades esplácnicas, nos presenta un continente y un contenido: el contenido es la masa encefálica con sus envolturas y sus vasos: el continente, que constituye el conjunto de las *paredes craneales*, está representado por una caja ósea, el *cráneo óseo* o *esquelético*, revestido exteriormente por una capa más o menos gruesa de partes blandas, las *partes blandas pericraneales*.

Después de haber descrito el *cráneo óseo en conjunto*, estudiaremos sucesivamente, primero las *paredes craneales*, después la *cavidad craneal* y su *contenido*. Por último, con el título de *topografía craneoencefálica* indicaremos las relaciones de las diferentes regiones encefálicas con la superficie exterior del cráneo.

ARTICULO PRIMERO

CRANEO OSEO EN GENERAL

Ocho huesos contribuyen a formar la caja craneal; son: 1.º, cuatro huesos impares: el frontal, el etmoides, el esfenoides y el occipital; 2.º, dos huesos pares: los parietales y los temporales. El estudio detallado de estas diversas piezas óseas pertenece a la Anatomía descriptiva. Aquí debemos considerar el cráneo únicamente en su conjunto, como cavidad destinada a encerrar el cerebro y sus anexos. Describiremos sucesivamente su *conformación exterior e interior*; luego, su *constitución anatómica* y su *desarrollo*, y por último, su *arquitectura* y su *modo de resistir* los diferentes traumatismos.

1. CONFORMACION EXTERIOR

Considerado en conjunto, el cráneo reviste la forma de un ovoide cuyo eje mayor sería anteroposterior y cuya extremidad ancha estaría situada hacia atrás. Nos presenta dos regiones: 1.ª, una región superior, más conocida con el nombre de *bóveda*; 2.ª, una región inferior, que se designa también con el nombre de *base*. Describiremos primero cada una de estas regiones, después indicaremos cuáles son las principales *variaciones típicas* del ovoide craneal y, por último, estudiaremos las *deformaciones craneales*.

1.º **Bóveda.** — La bóveda (fig. 4) forma la mayor parte del ovoide craneal: es relativamente superficial, y está únicamente cubierta por el cuero cabelludo y la aponeurosis epicraneal, excepción hecha de las partes laterales, sobre las que se extiende el músculo temporal; así, pues, es de exploración y acceso fáciles por casi todas sus partes.

a) *Conformación exterior.* — Está limitada inferiormente, por el lado de la base, por un plano que pasa un poco por encima del arco superciliar, sigue el borde de la arcada cigomática y va a terminar en la protuberancia occipital externa. Uniformemente convexa, la bóveda es lisa y bastante regular; se distinguen, sin embargo, por los lados, las eminencias parietales; por detrás, el inión o protuberancia occipital

externa, que con frecuencia forma un abultamiento reconocible por la palpación a través de los tegumentos y que, como veremos después, constituye una señal importante utilizada en topografía craneocerebral. Por sus caras laterales la bóveda se aplana, sobre todo en su parte inferior, para formar una región importante, la *fosa temporal*.

b) *Constitución anatómica*.—Anatómicamente considerada, la bóveda está formada por el frontal, los dos parietales, la porción escamosa de los dos temporales y la parte superior del occipital. Estos diversos huesos, uniéndose los unos con los otros, originan suturas que siguen trayectos muy sinuosos. Estas son:

a) *En la línea media*: 1.º, la *sutura biparietal* o *sagital*, con el *agujero parietal*, colocado siempre en las cercanías de esta sutura; 2.º, por delante de la sutura sagital,

la *sutura metópica* o *mediosfrontal*, que separa los dos frontales del feto y del recién nacido, pero que desaparece poco a poco después del nacimiento, de tal modo que en el adulto existe un solo hueso frontal; anormalmente puede persistir esta sutura. Es preciso no confundirla con una línea de fractura cuando nos encontramos en presencia de un traumatismo de la región frontal que haya denudado el esqueleto.

β) *En los lados*: 1.º, por delante, la *sutura frontoparietal* o *coronal*; recordaremos que el cruce de las suturas metópica y sagital con la coronal constituye el *bregma*, punto de referencia utilizado en topografía craneocerebral para determinar la extremidad superior del surco de Rolando (véase más lejos); 2.º, hacia atrás, la *sutura parietooccipital* o *lambdoidea*; recordaremos también que el punto de unión de esta sutura con la sagital se llama *lambda*.

γ) *En la fosa temporal*: 1.º, por delante, las suturas que unen el ala mayor del esfenoides con el frontal, parietal y porción escamosa del temporal; el conjunto de estas suturas, al cual se

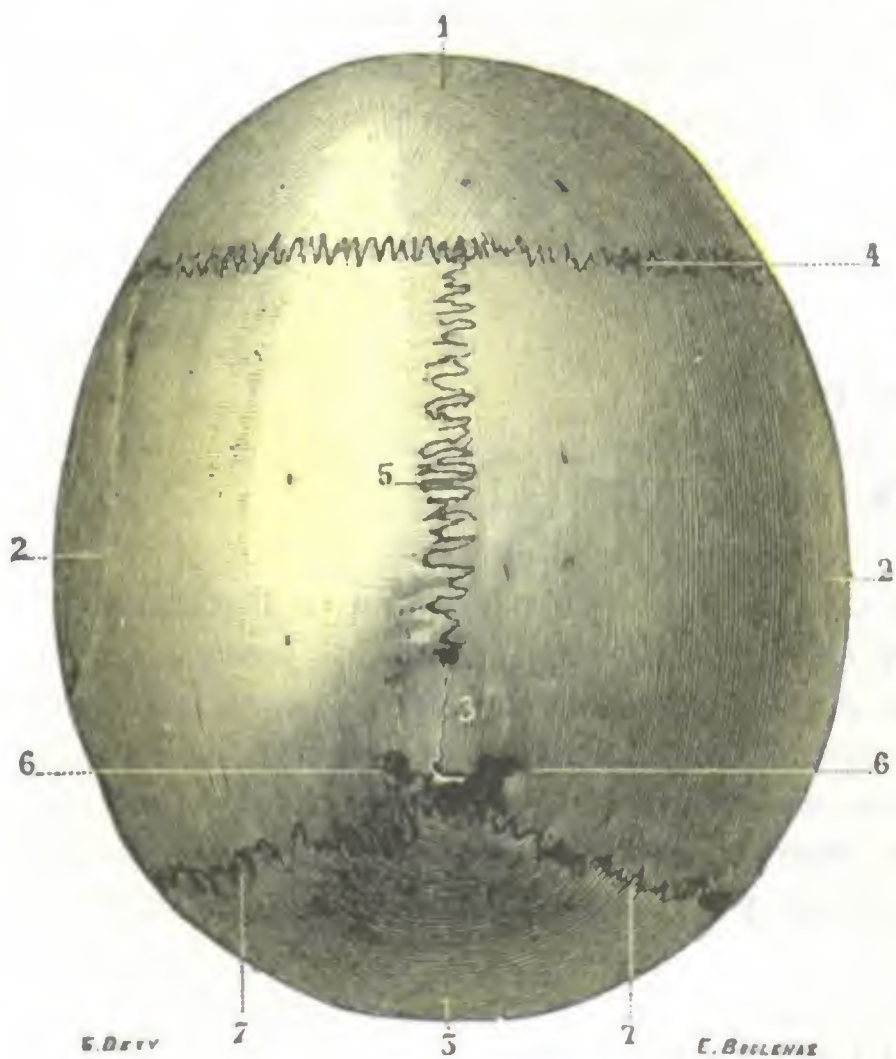


FIG. 4

Bóveda del cráneo, vista por su superficie exterior o exocraneal (T.).

1, frontal. — 2, 2, parietales. — 3, occipital. — 4, sutura frontoparietal. — 5, sutura sagital, con 5' obellón. 6, 6, agujeros parietales. — 7, 7, sutura lambdoidea o parietooccipital.

le ha dado el nombre de *pterión*, aunque varía algo según los individuos, tiene una forma que recuerda la de la letra **K** y más a menudo la de la **H**; la **H** es generalmente vertical (**H**); sin embargo, algunas veces está echada (**≡**); el pterión corresponde al centro cortical de BROCA; 2.º, hacia atrás, las diferentes suturas que unen el parietal, el occipital y la mastoides, las que, al unirse, forman uno de los puntos singulares del cráneo, el *asterión*.

2.º **Base**.—La base del cráneo está formada por el etmoides, el esfenoides, el temporal y el occipital. Irregularmente plana, está atravesada por numerosos agujeros por donde pasan los órganos, nerviosos la mayoría, que van de la cavidad del cráneo a las regiones de la cara y cuello.

Al contrario de la bóveda, la base está profundamente escondida, recubierta por la cara en su parte anterior, el cuello, la columna vertebral y la nuca por detrás.

La parte en cuestión presenta características especiales y a veces se encuentra que un ejemplar determinado no pueda afirmarse sino después de haber examinado todas las partes de la cara y cuello que la cubren.

No existe ninguna otra por ahora. Volveremos a ocuparnos en ella al estudiar después las numerosas variaciones que las que se encuentran la base del cuerpo así en relación con el sexo, edad, en su forma y modo de vivir, con respecto a formaciones.

4. *Formas típicas del cráneo craneal.*— El cráneo del tipo fundamental que vamos a describir, el cráneo craneal presenta variaciones considerablemente según las

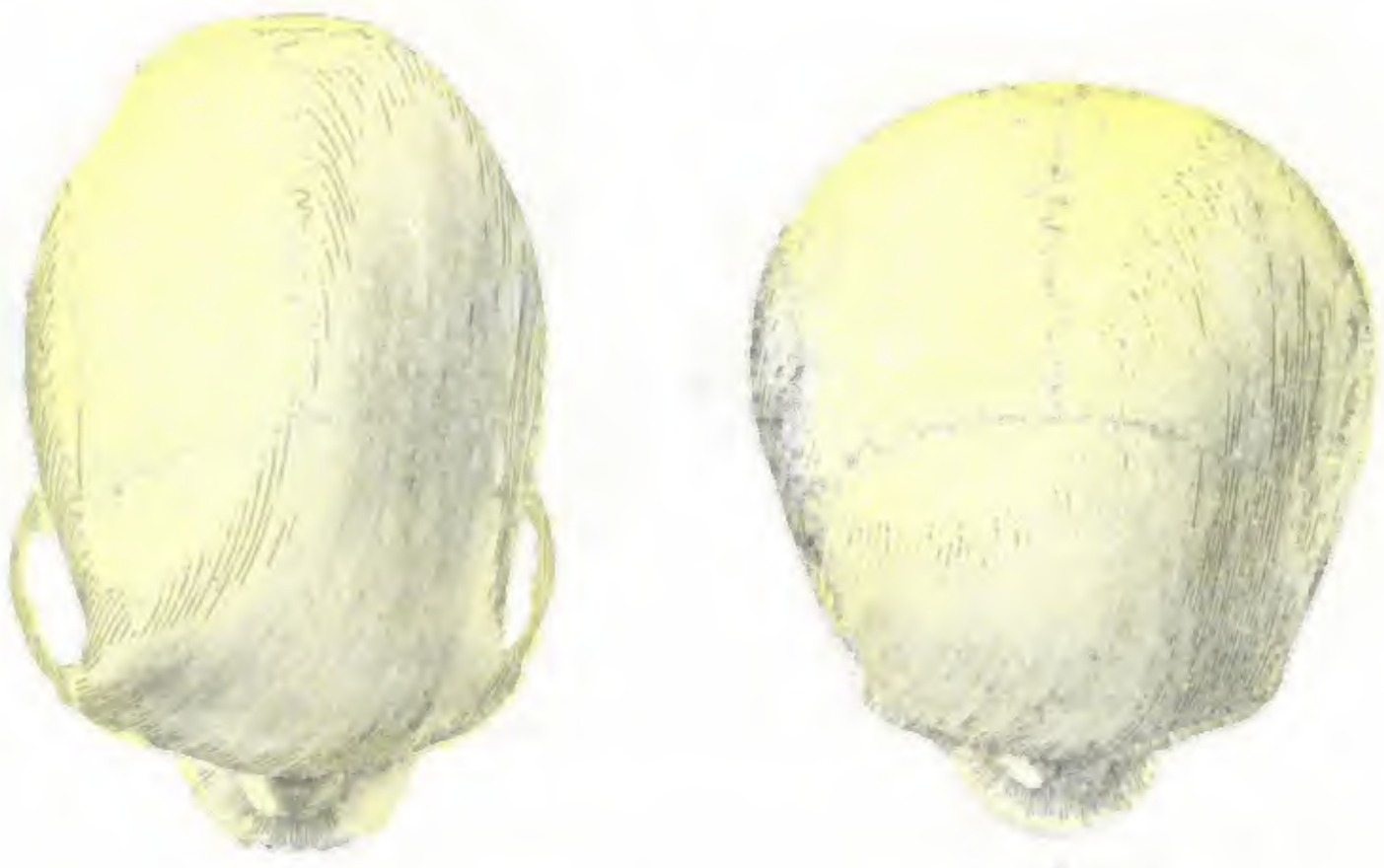

Fig. 4. Formas típicas del cráneo craneal.

1. Vista dorsal del cráneo craneal de un individuo. 2. Vista ventral del cráneo craneal de un individuo.

razas y según los individuos. Estas variaciones y cuando ocurren las principales, hacen referencia a la longitud y a la altura.

5. *Variaciones en la longitud del cráneo y altura craneal.*— Las variaciones en la longitud del cráneo dan lugar a dos tipos principales que en el lenguaje vulgar se designan con los nombres de cráneo largo y cráneo corto, pero el grado de estas variaciones sucesivas del cráneo ha sido publicado en antropometría de una manera sencilla a través del índice craneal.

El índice craneal (índice cefálico) es el cociente que se obtiene dividiendo el diámetro máximo anterior-posterior del cráneo por el diámetro anteroposterior máximo (índice cefálico = $\frac{\text{diámetro anterior-posterior}}{\text{diámetro anteroposterior}}$). Puede darse la relación recíproca del diámetro máximo anterior al diámetro anterior-posterior. Pero por el tipo de cráneo se sabe de su altura que puede ser el diámetro anteroposterior del cráneo, su diámetro transversal es ya. Las variaciones esenciales del índice craneal han permitido clasificar los cráneos y, por consiguiente, los individuos y las razas en cinco grupos, a saber:

| | |
|---|---|
| <ul style="list-style-type: none"> Dolicocefalo Subdolicocefalo Mesocéfalo Fisocéfalo Braquicefalo | <ul style="list-style-type: none"> Índice craneal y tipo de cráneo 1. Índice > 1,07 2. Índice > 1,0 3. Índice > 0,95 4. Índice > 0,9 |
|---|---|

Para dar algunos ejemplos tomados de las razas blancas, recordaremos que los angloescandinavos, los francos y los sardos son dolicocefalos (fig. 5, A), que los celtas (auverneses, saboyanos), los ligures y los lapones son braquicefalos (fig. 5, B). El índice cefálico no corresponde exactamente al índice craneal; hay siempre entre ellos una diferencia, debida a la presencia de las partes blandas, que acrecienta a la vez los diámetros transversos y anteroposterior, pero principalmente el transverso. BROCA estima que es preciso rebajar dos unidades del *índice cefálico* del vivo para tener el índice craneal. Así, un sujeto cuyo índice cefálico sea de 85, tendrá un índice craneal de 83.

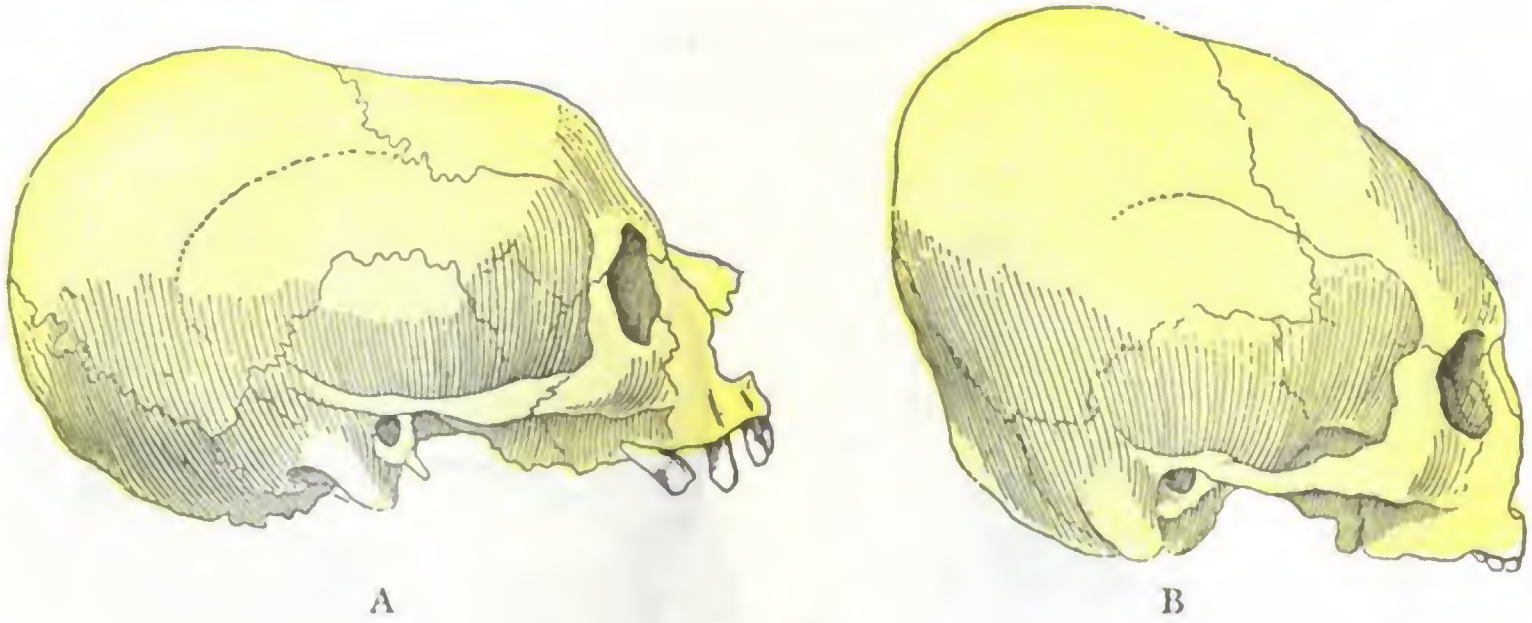


FIG. 6

Deformaciones artificiales del cráneo.

A, deformación aplastada: deformación tolosana (tolosana de BROCA).
B, deformación alta: deformación cuneiforme (archipiélago filipino, colec. MARCHE).

b) *Variaciones en la altura: ortocéfalos, platicéfalos e hipsicéfalos.* — Las variaciones en altura originan los *cráneos altos* y los *cráneos bajos*; pero también en este punto la antropometría ha precisado estas variaciones representándolas por un índice, el *índice vertical del cráneo*.

El índice vertical se obtiene dividiendo el diámetro basilobregmático $\times 100$ por el diámetro anteroposterior ($Indice = \frac{D. \text{ bas.-bregm.} \times 100}{D. \text{ ant.-post.}}$). Este índice, muy variable, como el precedente, es, por término medio, de 74, lo que quiere decir que la altura del cráneo representa poco más o menos los tres cuartos de su longitud. En las mediciones de BROCA oscila entre 60 y 91; los vascos de España son los que tienen el índice mayor, los javaneses los que lo tienen menor.

Se designa con el nombre de *ortocéfalo* (de *ορθος*, recto) a los sujetos que tienen un índice vertical del cráneo comprendido entre 70,1 y 74. Aquellos cuyo índice vertical es inferior a 70,1 se llaman *platicéfalos* (de *πλατύς*, plano) y los que tienen un índice superior a 75 toman el nombre de *hipsicéfalos* (de *ύψος*, alto).

4.º Deformaciones craneales. — El cráneo, como las otras partes del cuerpo, puede presentar deformaciones tan numerosas como variadas. Estas deformaciones reconocen múltiples causas, y desde este punto de vista, podemos dividir las en *artificiales* y *patológicas*.

a) *Deformaciones artificiales.* — Las deformaciones artificiales, señaladas ya por HIPÓCRATES, son muy antiguas y se encuentran todavía en nuestros días entre los curdos de Armenia, en algunos pueblos sirios del Líbano, en la América del Norte, en algunas tribus de la costa del Pacífico y hasta en Francia en ciertos departamentos de la región subpirenaica. Se obtienen por la compresión continua y metódica de tal o cual región de la cabeza con la ayuda de vendas, lazos, cofias especiales, tablillas, saquitos con arena, etc.

Las deformaciones así obtenidas y hechas persistentes son extremadamente variadas, por más que, según BROCA, podrán referirse a dos grupos principales: las deformaciones altas y las deformaciones aplastadas. En las *deformaciones aplastadas* se ha hecho una primera presión sobre la bóveda del cráneo; una segunda o contrapresión se ejerce de abajo arriba sobre la pared inferior de la cabeza, sea bajo el mentón, sea en la nuca, debajo del occipucio. Resulta, naturalmente, un aplastamiento del cráneo en sentido vertical. El ovoide craneal (fig. 6, A) se ensancha transversalmente al mismo tiempo que se alarga en sentido anteroposterior: la frente está aplastada y deprimida, el occipital y hasta los parietales sobresalen fuertemente hacia atrás. Entre las deformaciones aplastadas señalaremos la *deformación simétrica alar-*

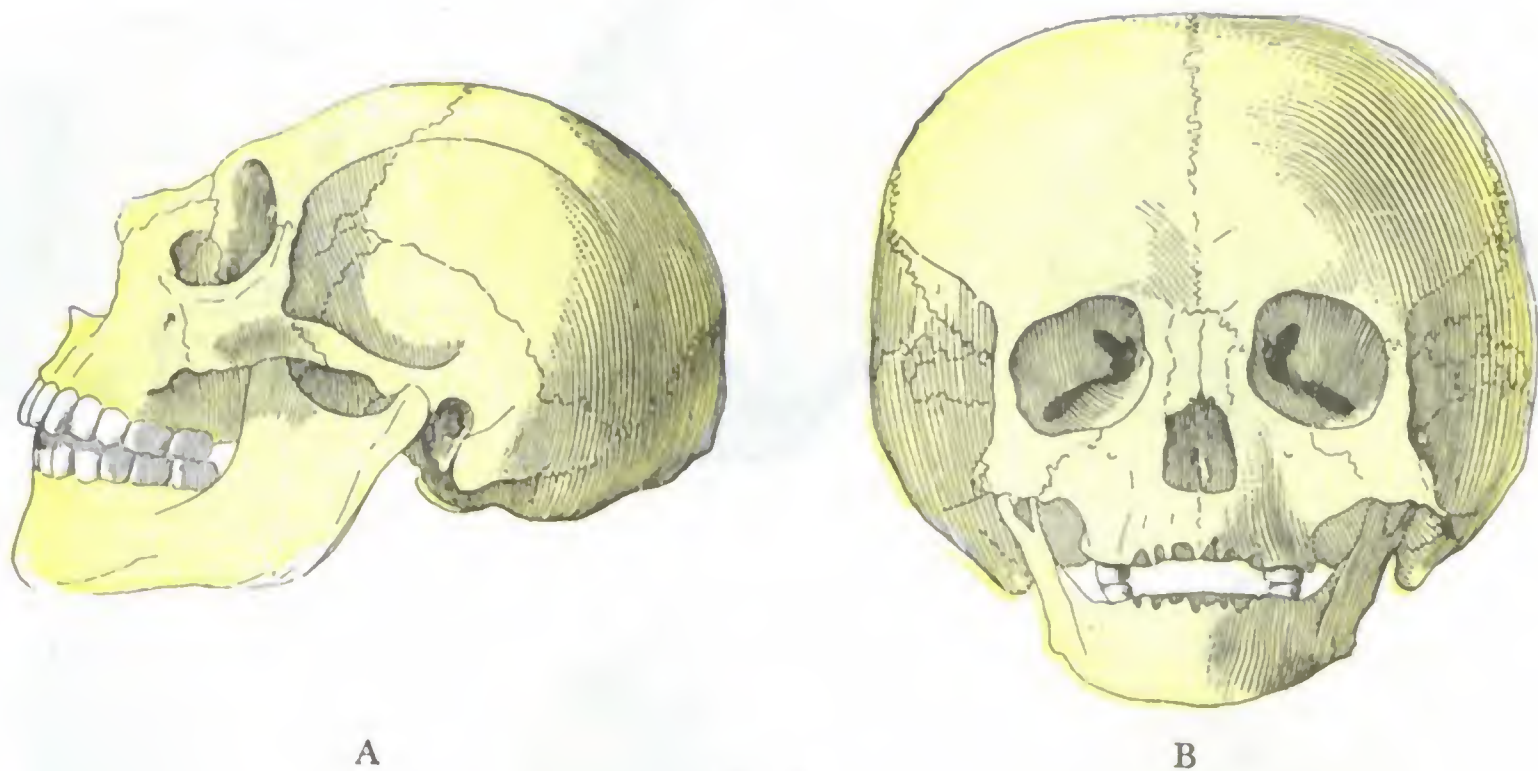


FIG. 7

Deformaciones craneales de origen encefálico.

A, microcéfalo, veintitrés años (museo BROCA), capacidad craneal = 402 cc.
B, hidrocéfalo adulto (n.º 40 del museo Dupuytren), capacidad craneal = 3.720 cc.

gada (GOSSE), observada en los antiguos aymaras de Bolivia; la *deformación anular* de FOVILLE, observada en Normandía y en la Vendée; la *deformación tolosana*, de la que presentamos aquí un ejemplo (fig. 6, A, tomada de BROCA). En las *deformaciones altas*, la presión y contrapresión se ejercen ambas sobre las dos extremidades del ovoide craneal, la una a nivel de la frente y la otra sobre el occipital. Comprimido así el cráneo en dirección anteroposterior, se reduce en el sentido de la longitud, al mismo tiempo que se desarrolla transversalmente y, sobre todo, de abajo arriba. Las principales deformaciones altas son: 1.ª, la *deformación cuneiforme levantada* de GOSSE (fig. 6, B), característica de los nahuas, los natchez y de los antiguos pueblos filipinos; 2.ª, la *deformación occipital simple* de los malayos y de los incas; 3.ª, la *cabeza trilobulada* de ciertos pueblos antiguos del golfo de México, en la cual una depresión anteroposterior profunda divide la región bregmática en dos partes laterales salientes en forma de lóbulo; el tercero está formado por la parte posterior del cráneo.

Se comprende que semejantes prácticas no sean siempre inofensivas. Estas compresiones ejercidas de manera permanente sobre el cráneo le impiden desarrollarse; de aquí la disminución de la capacidad craneal que se nota en los deformados. No es esto todo, sino que, ejerciéndose secundariamente sobre el cerebro, imponen a éste una forma que no es la suya e impiden en los puntos comprimidos la libre expansión de las circunvoluciones, con la consiguiente repercusión sobre el desarrollo de las facultades intelectuales y morales. FOVILLE, en 338 pensionistas del asilo de Saint-Yon, cerca de Ruán (109 hombres y 229 mujeres), encontró 238 (93 hombres y 145 mujeres)

que, en grados diversos, presentan deformaciones craneales. LUNIER, por otra parte, en 140 individuos del asilo Niort (de los cuales 21 eran idiotas, 13 dementes, 9 epilépticos y 5 afectos de enfermedades nerviosas) contó 48 deformaciones craneales. Afortunadamente la práctica de las deformaciones craneales artificiales es cada vez más rara y no cabe duda de que dentro de algunos años acabará por desaparecer.

b) *Deformaciones patológicas.* — Como su nombre indica, las deformaciones patológicas tienen por causa lesiones que recaen ora sobre el encéfalo, ora sobre su envoltura ósea:

a) Las primeras, *deformaciones de origen encefálico*, son la consecuencia de un estado morbo del encéfalo o de sus cubiertas. Las principales son: 1.^a, la *micro-*

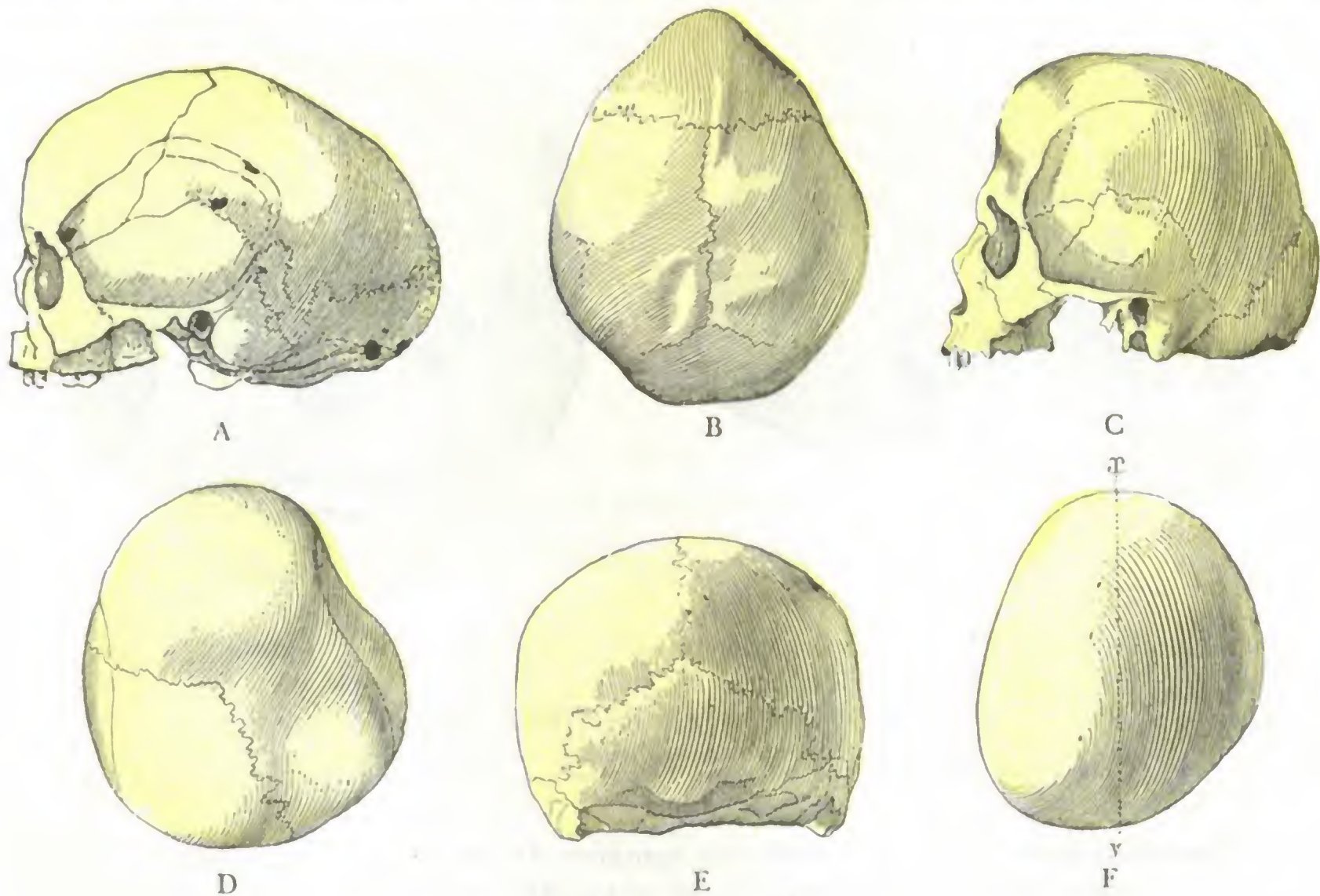


FIG. 8

Deformaciones patológicas por sinostosis prematura.

A, escafocéfalo (una negra del Senegal, según TOPINARD). — B, trigonocéfalo (museo BROCA). — C, acrocéfalo (cráneo parisiense del cementerio de los Inocentes) (museo BROCA). — D, cráneo reniforme (según TOPINARD). — E, platicéfalo (frisión de Ameland, según TOPINARD). — F, plaglocéfalo (según TOPINARD).

cefalia (fig. 7, A), caracterizada por la extremada pequeñez de la caja craneal (cráneo cuyo diámetro anteroposterior es inferior a 148 mm), y debida a la suspensión de desarrollo de la masa encefálica; 2.^a, la *hidrocefalia* (fig. 7, B), caracterizada por el enorme volumen del cráneo como consecuencia de la acumulación anormal de líquido cefalorraquídeo en los ventrículos cerebrales o en las meninges.

β) Las segundas, *deformaciones de origen óseo*, provienen, según los casos, bien de una afección general del tejido óseo (raquitismo, osteomalacia, sífilis, cretinismo), bien de la obliteración prematura (sinostosis) de una o varias suturas. VIRCHOW señaló, hace mucho tiempo, el hecho de que cuando una sutura se oblitera precozmente, antes del nacimiento o en la primera infancia, los dos huesos que la forman no se desarrollan más a nivel de los bordes soldados, resultando en este punto una suspensión de desarrollo de la caja craneal. Por otra parte, al encontrarse la masa encefálica detenida en su expansión a nivel de la sinostosis, dirige sus esfuerzos a otros sitios, a todas aquellas regiones que han conservado libres sus suturas, determinando en ellas abulta-

mientos llamados *de compensación*. Toda sinostosis precoz produce, pues, dos deformaciones: la una directa, que radica en el punto mismo en que se encuentra la sutura obliterada; la otra indirecta o secundaria, que se produce en regiones más o menos lejanas.

Estas deformaciones por sinostosis (fig. 8) varían mucho. Señalemos entre las principales: 1.º, la *escafocefalia* (de *σκαφη*, barca, y *κεφαλη*, cabeza), que es debida a la sinostosis de la sutura sagital, y en la cual la bóveda del cráneo, a la vez muy estrecha y muy alargada, parece un barco vuelto hacia abajo; 2.º, la *acrocefalia* (de *πικρος*, puntiagudo), u *oxicefalia* (de *ὄξυς*, puntiagudo o *cabeza en forma de pilón de azúcar*), en la cual el sincipucio, más o menos cónico, es muy prominente; esta forma es debida a la sinostosis simultánea de las dos suturas sagital y coronal, y a menudo se acompaña de trastornos visuales (neuritis óptica) que pueden llegar hasta la ceguera completa (P. MERLE, HIRSCHBERG y GRUNMACH); 3.º, la *platicefalia* (de *πλατύς*, aplanado), en la cual el sincipucio, por lo contrario, está más o menos aplastado de arriba abajo; su origen está en la sinostosis lateral del frontal y los parietales; 4.º, la *trigonocefalia* (de *τριώνος*, triangular), en la cual el cráneo, visto desde arriba, se parece a un triángulo, cuyo vértice corresponde al metopión; es debido a la sinostosis congénita de la sutura mitópica o mediofrontal; 5.º, la *plagiocefalia* (de *πλάγιος*, oblicuo), caracterizada por un cráneo fuertemente asimétrico (*cráneo oblicuo oval*), en el que la parte anterior de un lado y la parte posterior del otro están más desarrolladas, de manera que la longitud máxima del cráneo no es anteroposterior en la línea media, sino oblicua de un lado al otro, es decir, diagonal (TOPINARD); esta deformación es debida en muchos casos a la obliteración prematura de una de las ramas, sea de la sutura coronal, sea de la sutura lambdoidea. Como variedad de plagiocefalia señalaremos el *cráneo reniforme* de MANOUVRIER, así llamado porque visto desde arriba (fig. 8, D) recuerda bastante bien la configuración general de un riñón, correspondiendo la parte excavada (la que representa el hilio) al lado de la sutura coronal que se ha soldado prematuramente; el lado opuesto está entonces más o menos abombado.

2. CONFORMACION INTERIOR

Aquí también podemos distinguir en el ovoide craneal dos regiones: 1.ª, una región superior que forma la *bóveda*; 2.ª, una región inferior que constituye la *base*.

1.ª **Bóveda.** — La cara interna (endocraneal) de la bóveda del cráneo nos presenta sucesivamente:

a) *En la línea media* y de delante atrás: 1.º, la *cresta frontal*, dominando la apófisis crista galli y el agujero ciego; 2.º, el *canal longitudinal*, en el cual está alojado el seno longitudinal superior. Este canal, que se extiende hasta la protuberancia occipital interna, no está siempre exactamente en la línea media; en gran número de individuos se le ve inclinarse ligeramente hacia el parietal derecho.

β) *En los lados*, encontramos las tres fosas: frontal, parietal y occipital; en estos sitios la superficie ósea presenta eminencias mamilares, impresiones digitales y los surcos ramificados de la arteria meníngea media.

2.ª **Base.** — La base del cráneo en estado seco es muy irregular, atravesada por agujeros y erizada de eminencias. Cuando el cráneo está recubierto por la duramadre su aspecto varía sensiblemente, porque la membrana rellena o estrecha ciertos agujeros, modifica la forma de las partes salientes, etc.

a) *Límites que separan los diversos compartimientos.* — Dos apófisis óseas, el *ala menor del esfenoideas* y el *peñasco*, dividen claramente la base del cráneo en tres compartimientos (fig. 10): uno anterior, uno medio y otro posterior. Cada una de estas apófisis forma parte, naturalmente, de dos compartimientos a la vez: el ala menor, del compartimiento anterior y del medio; el peñasco, del medio por su cara anterior y del posterior por su cara posterior.

De las dos eminencias óseas antes citadas nos interesa solamente el peñasco. Conocemos su forma piramidal, su dirección oblicua de fuera adentro, de atrás adelante y de abajo arriba, así como las conexiones que presenta. Recordaremos que, fusionado con el temporal por su base y su mitad externa, está, por su segmento interno, aislado del esfenoides y del occipital por agujeros o conductos, en parte recorridos por vasos y nervios, o bien ocupados por manojos fibrosos, verdaderos ligamentos que unen este segmento interno del peñasco con el esfenoides y la apófisis basilar. Uno de estos ligamentos, el *ligamento petroesfenobasilar* (fig. 9, E), que une

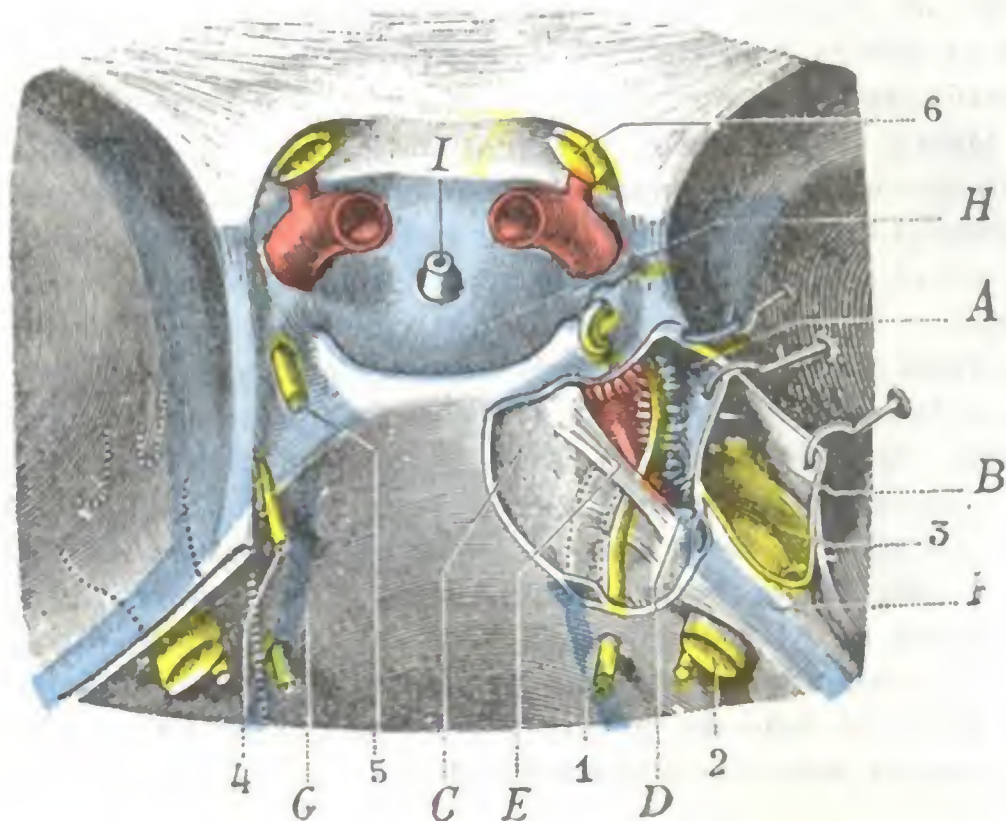


FIG. 9

Relaciones del nervio motor ocular externo y el trigémino con el vértice del peñasco y el seno cavernoso.

La duramadre que cubre el vértice del peñasco y la lámina cuadrilátera han sido resecaadas en el lado derecho: así se ha abierto el seno cavernoso y se ha puesto al descubierto el gánglio de Gasser.

A, seno cavernoso. — B, hueso de Meckel o del ganglio de Gasser. — C, lámina cuadrilátera. — D, vértice del peñasco. — E, ligamento esfenopetroso. — F, seno petroso superior. — G, seno petroso inferior. — H, seno coronario. — I, tallo del cuerpo pituitario. 1, nervio motor ocular externo. — 2, trigémino. — 3, ganglio de Gasser. — 4, patético. — 5, motor ocular común. — 6, nervio óptico.

El vértice del peñasco está a veces excavada formando celdas más o menos desarrolladas, las cuales están en comunicación con las cavidades del oído medio (véase *Caja del timpano*) a través de las celdas perilaberínticas (MOURET, BALDENWECK). En este caso se comprende fácilmente que una infección originada en el oído medio (otitis media) pueda propagarse a la punta del peñasco y dar origen, entre otros accidentes, a una parálisis del motor ocular externo. Esta asociación de una otitis media con una parálisis del nervio abductor del ojo constituye lo que en otología se denomina el *síndrome de Gradenigo*.

El peñasco desempeña en la arquitectura de la caja craneal un importante papel; representa un contrafuerte colocado entre la pared lateral del cráneo y el macizo central de la base (A. NIMIER); por esta circunstancia, dicho peñasco soporta en gran parte los choques que recaen sobre el cráneo. Gracias a sus especiales conexiones con el esfenoides y el occipital (sabemos que se encuentra separado de estos huecos por un pequeño espacio relleno por una especie de almohadilla elástica formada por la vena yugular interna, nervios, una membrana sutural gruesa y un fibrocartilago), puede, hasta cierto punto, amortiguar dichos choques, desplazándose incluso en masa, con lo que permite al ovoide craneal resistir sin peligro traumatismos bastante intensos.

A pesar de estas favorables condiciones, el peñasco se fractura con frecuencia, ya de modo aislado, ya conjuntamente con la bóveda (*fracturas de la bóveda irradiadas a la base*). Estas fracturas, estudiadas por A. NIMIER, interesan con frecuencia las cavidades del oído y el nervio facial, los cuales tienen con el peñasco importantes relaciones, acerca de las cuales hablaremos extensamente más adelante (véase *Oído*).

el vértice del peñasco a la lámina cuadrilátera y a la apófisis basilar, es capaz, en ciertas fracturas irradiadas de la base del cráneo, de arrancar la punta del peñasco. Si se considera que el nervio motor ocular externo pasa por debajo de este ligamento casi en contacto con la punta petrosa, 1 ó 2 mm hacia fuera, se explica el porqué puede observarse en semejante caso una lesión, ya inmediata, ya posterior, del nervio (según que este último sea lesionado en el momento de la fractura o comprimido ulteriormente por el callo) y, como consecuencia, una parálisis del recto externo del ojo (PANAS, FELIZET). La punta del peñasco está a veces excavada formando celdas más o menos desarrolladas, las cuales están en comunicación con las cavidades del oído medio (véase *Caja del timpano*) a través de las celdas perilaberínticas (MOURET, BALDEN-

b) *Compartimiento anterior.* — El compartimiento anterior de la base del cráneo está limitado: hacia delante por el plano convencional arriba indicado que separa la base de la bóveda, hacia atrás por el borde de las alas menores del esfenoides y el

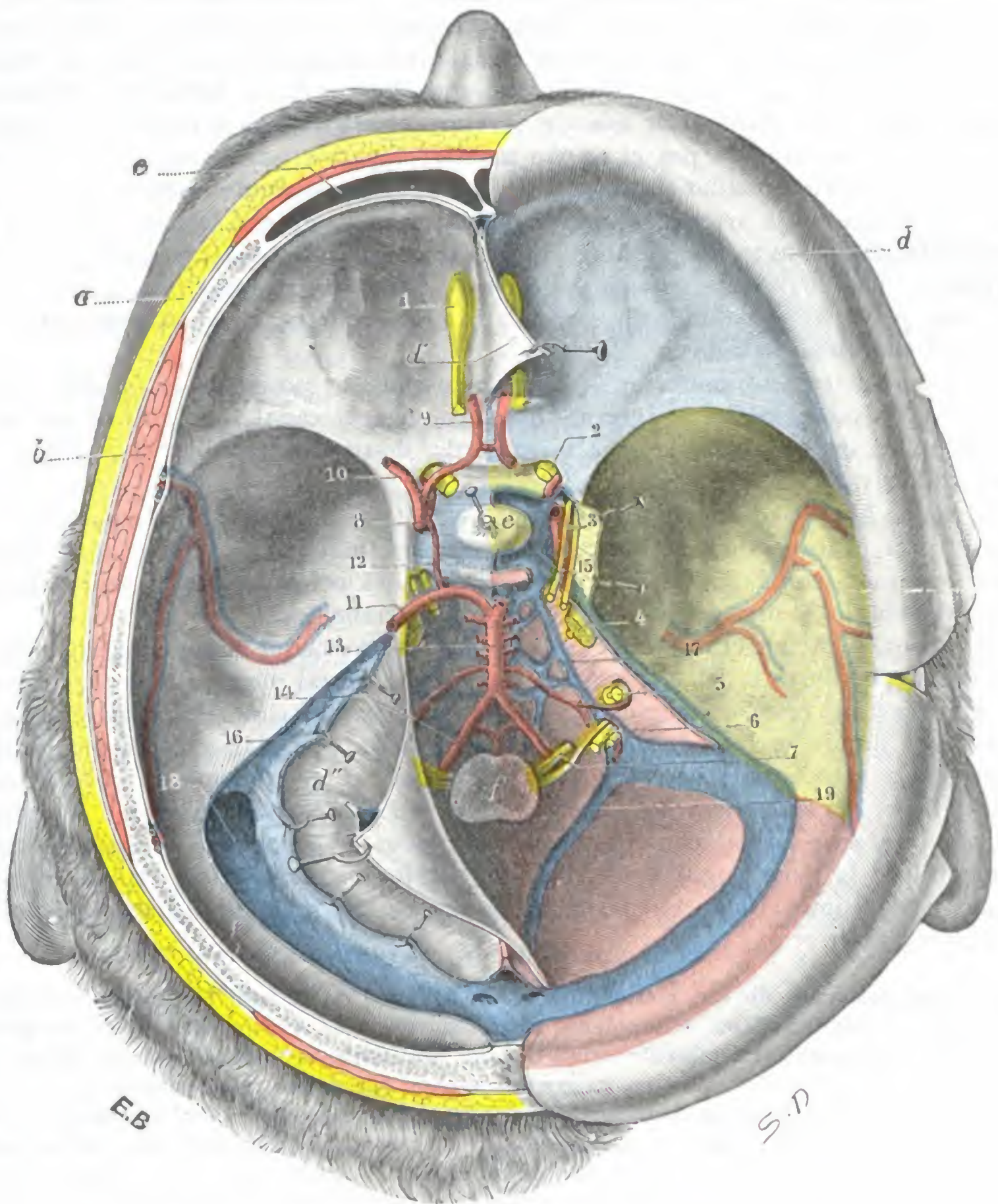


FIG. 10

La base del cráneo, vista desde arriba, después de resecada la masa encefálica.

(El compartimiento anterior está coloreado de azul; el compartimiento medio, de amarillo; el compartimiento posterior, de rosa.)

a, partes blandas pericraneales. — b, músculo temporal. — c, seno frontal. — d, duramadre reclinada hacia fuera, con d', hoz del cerebro; d'', tienda del cerebelo. — e, cuerpo pituitario. — f, bulbo raquídeo. — 1, bulbo olfatorio con su cinta. — 2, agujero óptico, con el nervio óptico. — 3, nervios motores del ojo. — 4, trigémino. — 5, facial y auditivo, introduciéndose en el conducto auditivo interno. — 6, agujero rasgado posterior, con los tres nervios que lo atraviesan (glossofaríngeo, neumogástrico y espinal). — 7, hipogloso mayor. — 8, carótida interna. — 9, cerebral anterior unida con la del lado opuesto por la comunicante anterior. — 10, cerebral media. — 11, cerebral posterior. — 12, comunicante lateral. — 13, tronco basilar. — 14, arteria vertebral. — 15, seno cavernoso. — 16, seno petroso superior. — 17, seno petroso inferior. — 18, seno lateral. — 19, seno occipital posterior.

canal óptico; presenta hacia los lados las *eminencias orbitarias*, y en la línea media, yendo de delante atrás, la *apófisis crista galli*, la *lámina cribosa del etmoides*, los *canales olfatorios*, el *canal óptico* y los dos *agujeros ópticos*.

c) *Compartimiento medio.* — Se halla limitado, por delante, por las alas menores del esfenoides, y hacia atrás, por el borde superior de ambos peñascos. El cuerpo del esfenoides, eminencia media excavada en su cara superior por la silla turca y en sus caras laterales por los canales cavernosos, divide el compartimiento medio en dos fosas profundas, derecha e izquierda, donde descansa la punta de los lóbulos temporales. Alrededor de la base de esta eminencia media encontramos, yendo de delante atrás, una serie de agujeros o hendiduras, que son: 1.º, la *hendidura esfenoidal*, por donde pasan una porción de vasos y nervios destinados a la órbita; 2.º, el *agujero redondo mayor*, atravesado por el nervio maxilar superior; 3.º, el *agujero oval*, recorrido por el nervio maxilar inferior; 4.º, el *agujero redondo menor*, por el que penetra en el cráneo la arteria meníngea media; 5.º, el *agujero rasgado anterior*, que en estado fresco está cerrado por una lámina fibrocartilaginosa atravesada por el nervio vidiano; 6.º, finalmente, el *orificio interno del conducto carotideo*, abierto en el vértice del peñasco, por donde la carótida interna penetra en el cráneo para colocarse en el conducto cavernoso.

d) *Compartimiento posterior.* — El compartimiento posterior es el más extenso de los tres. La cresta occipital interna, que prolonga el canal longitudinal de la bóveda, lo divide en dos fosas, derecha e izquierda, destinadas a alojar el cerebelo. Nos presenta sucesivamente:

α) *En la línea media y de delante atrás:* 1.º, el *canal basilar*, en el cual descansan el bulbo y la protuberancia anular; 2.º, el *agujero occipital*, por el cual la cavidad craneal comunica con la cavidad raquídea y que está ocupada por el bulbo, las dos arterias vertebrales y una porción de la amígdala cerebelosa:

β) *A los lados:* 1.º, el *canal del seno petroso superior*, que sigue el borde superior del peñasco, por delante del que se sitúa a menudo, de tal modo que entonces forma parte más bien del compartimiento medio que del posterior; 2.º, el *conducto auditivo interno*, por donde se introducen el nervio auditivo, el facial, el intermediario de Wrisberg y la arteria auditiva; 3.º, el *acuoducto del vestíbulo*, que da paso al canal endolinfático; 4.º, el *agujero condíleo anterior*, por donde pasa el nervio hipogloso; 5.º, el *canal del seno lateral*, con el agujero mastoideo; 6.º, el *agujero rasgado posterior*, atravesado por la vena yugular interna, los nervios neumogástrico, espinal y glossofaríngeo, este último aislado en parte de los anteriores; 7.º, por último, el *canal del seno petroso inferior*.

Conforme acabamos de ver, cierto número de agujeros de la base del cráneo dan paso a importantes troncos nerviosos. Ahora bien, puede suceder que a consecuencia de un proceso de osificación exagerado, o también a causa de una periostitis, ordinariamente de origen sífilítico, el nervio quede comprimido en su conducto óseo que se ha *hecho demasiado estrecho*; de ello resulta una neuritis más o menos grave. Entre estas neuritis la más frecuente de todas es la *neuralgia facial*, que, como se sabe, radica en las ramas del trigémino: la cual se observa con más frecuencia en el lado derecho que en el izquierdo (90 % de los casos, según SICARD), y esta localización encuentra quizá su explicación en el hecho de que los agujeros de la mitad derecha de la base del cráneo, por regla general, son ya normalmente más estrechos que los de la mitad izquierda.

3. CONSTITUCION ANATOMICA

Con este título estudiaremos sucesivamente: 1.º, la *estructura especial de los huesos del cráneo*; 2.º, su *espesor*; 3.º, sus *medios de nutrición*, sus *vasos*.

1.º **Estructura especial de los huesos del cráneo.** — El esqueleto craneal, cubierto exteriormente por un periostio delgado, está tapizado en su cara interna por la duramadre, que desempeña a su vez el papel de un verdadero periostio. Estos

huesos están constituidos por dos láminas de tejido compacto, la *lámina o tabla interna* y la *lámina o tabla externa*, entre las cuales se interpone una capa más o menos gruesa de tejido esponjoso llamado *diploe*. La lámina interna, que se designa también con el nombre de *lámina vítrea*, ha sido considerada como desprovista de toda elasticidad, atribuyéndose antes su fragilidad especial a esta falta de elasticidad: se sabe efectivamente que después de ciertos traumatismos, y en particular de balazos tangenciales al cráneo (DELORME, CHAUVEL y NIMIER), se observan fracturas extensas de la tabla interna, con lesiones mínimas, y hasta con integridad completa, de la tabla externa. Hoy se admite, con ARAN y TEEVAN, que las láminas externa e interna tienen, a poca distancia, las mismas propiedades físicas: si la tabla interna se fractura algunas veces aisladamente, y siempre con frecuencia mucho mayor que la tabla externa, no es por defecto de elasticidad, sino porque, perteneciendo a una curva de radio menor que la de la tabla externa, está sometida a mayor encorvamiento cuando un traumatismo, obrando sobre la bóveda del cráneo, tiende a enderezar las curvas. El mecanismo es el mismo que si cogemos un bastón por sus dos extremos, lo apoyamos sobre la rodilla y lo curvamos hasta llegar a romperlo: la rotura comienza por las fibras leñosas que están sometidas a mayor encorvamiento, o sea por aquellas que no descansan directamente sobre el punto de apoyo.

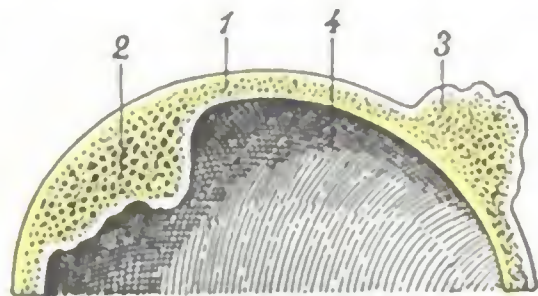


FIG. 11

Corte frontal del cráneo.

1. pared craneal. — 2. enostosis.
3. exostosis. — 4. cavidad craneal.

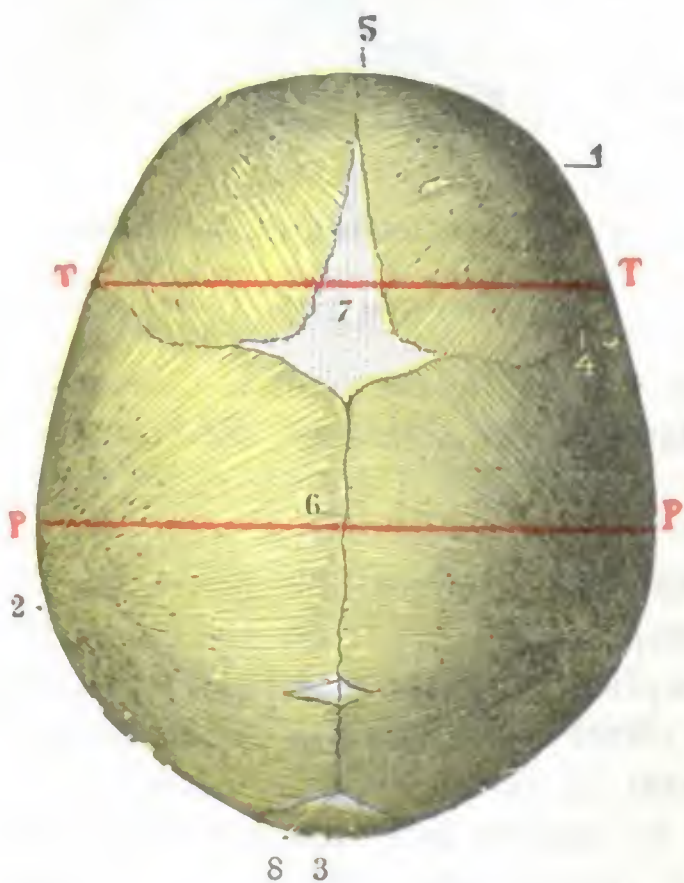
2.º **Espesor.** — El diploe, muy rico en vasos, es más o menos abundante, según las regiones; hasta falta en ciertos puntos, por ejemplo, en la porción escamosa del temporal. Esta desigual repartición del diploe nos explica en parte el espesor variable de las diversas regiones de la bóveda craneal. En términos generales, puede decirse que el espesor de la bóveda va creciendo del frontal al inión; por término medio mide 5 mm a nivel de la protuberancia occipital. Es mucho más delgado sobre las partes laterales y, en particular, en la fosa temporal, donde sólo mide de 2 a 3 mm. En la base pasa lo mismo; al lado de partes gruesas hay segmentos óseos constituidos únicamente por una lámina ósea de tejido compacto fino, papiráceo (lámina cribosa del etmoides, silla turca, peñasco, etc.). Más adelante, al estudiar el modo de resistencia del cráneo, veremos que este espesor, que aumenta en ciertos puntos la solidez de la caja craneal, no está repartido sin orden, sino que, al contrario, presenta una disposición determinada y regular que permite comprender el modo de propagación de las fisuras en las fracturas del cráneo (pág. 19).

El espesor variable de los huesos del cráneo obliga al cirujano que practica la trepanación a vigilar constantemente la penetración del trépano, si no quiere exponerse a herir las meninges y los órganos subyacentes. Este espesor se modifica con la edad; en el viejo se hace más desigual, adelgazándose el esqueleto en unos sitios e hipertrofiándose en otros. Se modifica igualmente bajo la influencia de ciertas afecciones y sobre todo de la sífilis; son conocidas las *exostosis*, las *enostosis*, las *hiperostosis* que se observan bastante a menudo en esta enfermedad y dan a los huesos del cráneo un espesor y una dureza considerables (fig. 11). Los huesos del cráneo pueden ser asiento de osteítis y de osteomielitis de tendencia esencialmente invasora, debido, conforme veremos luego, a la disposición de las venas diploicas (LANNELONGUE, JAYMES). La vecindad del cerebro explica la gravedad que en un momento dado pueden presentar estas afecciones.

3.º **Vasos.** — El cráneo, como las demás regiones del esqueleto, nos ofrece, con respecto a su nutrición, *arterias*, *venas* y *linfáticos*. Las *arterias* de los huesos del

cráneo provienen las unas del periostio, es decir, de las arterias del cuero cabelludo, y las otras de la duramadre, es decir, de la meníngea media. Las *venas* situadas en el espesor de la caja ósea se designan con el nombre de *venas diploicas*: se anastomosan ampliamente con las venas extracraneales y desembocan en el seno longitudinal, en el seno de Breschet y en el seno lateral. Primitivamente independiente para cada hueso en el niño y hasta en el adulto, las venas diploicas se comunican unas con otras en el viejo. Las supuraciones, con frecuencia de origen auricular, pueden propagarse por estas venas al esqueleto de toda una mitad del *cráneo* (LAURENS). Los *linfáticos* de la caja craneal son desconocidos.

La circulación es menos activa en los huesos del cráneo que en los otros huesos; por esto en ellos la reparación de las pérdidas de substancia es mucho más lenta, y ordinariamente suele fallar cuando la brecha ósea es ancha (trepanación); en semejante caso, el orificio se cierra de ordinario por medio de tejido fibroso. Según MALGAIGNE, las fracturas del cráneo no consolidan por medio de un callo óseo; los hechos, sin embargo, contradicen esta opinión: estas fracturas curan frecuentemente con un callo óseo, pero exuberante, debido a la poca separación que existe entre los fragmentos, circunstancia por otra parte favorable, ya que un callo voluminoso comprimiría e irritaría el cerebro subyacente y podría provocar accidentes graves.



8 3

FIG. 12

Cabeza del feto a término, vista por arriba (T.).

1, frontal. — 2, parietal. — 3, occipital. — 4, sutura frontoparietal. — 5, sutura metopíca. — 6, sutura sagital. — 7, fontanela anterior o bregmática. — 8, fontanela posterior o lambdática. — P P, diámetro biparietal — T T, diámetro bitemporal.

como en la época del nacimiento no está terminada, resulta que en el recién nacido falta todavía en la periferia de los diversos huesos, es decir, allí donde convergen los unos hacia los otros.

Estos espacios membranosos no osificados son las *fontanelas*, y gracias a ellas los huesos de la bóveda pueden cabalgar unos sobre otros, con lo que se reduce la cabeza fetal y se facilita su paso por el conducto pelviano en el momento del parto. Pudiendo las fontanelas percibirse con el dedo por medio del tacto vaginal, constituyen un excelente punto de referencia para diagnosticar la posición de la cabeza del feto en la excavación. Se dividen, según su situación, en dos grupos: las fontanelas medias y las fontanelas laterales.

Las *fontanelas medias* (fig. 12), en número de dos, se distinguen en anterior y posterior. En estos sitios se desarrollan los quistes dermoideos llamados por LANNELONGUE *quistes fontanelares*, los cuales resultan de un enclavamiento de ectodermo en el momento en que se sueldan los bordes del canal dorsal que forma por delante el cerebro. La *fontanela anterior* o *fontanela bregmática* es la mayor, corresponde a

4. DESARROLLO. FONTANELAS

El cráneo es primitivamente membranoso. Pero pronto su mitad inferior se transforma en cartílago, mientras su parte superior queda en estado de simple membrana: la primera será la *base*, y la segunda, la *bóveda*.

La osificación se produce en el seno del tejido cartilaginoso para la base, y en el interior del tejido fibroso para la bóveda. En ésta la osificación se hace, en cada uno de los huesos que la constituyen, desde el centro a la periferia, y

la unión de los frontales y parietales. De forma romboidal, con el eje anteroposterior, mide de 4 a 5 cm de largo y de 2.5 a 4 cm de ancho. La *fontanela posterior* o *fontanela lambdática* está situada en el punto de convergencia del occipital y los dos parietales; es pequeña y de forma triangular.

Las *fontanelas laterales* (fig. 13), menos importantes que las precedentes, son en número de cuatro, dos a cada lado. De estas dos fontanelas la una es anterior y corresponde al pterión, es decir, al punto de unión del frontal, parietal, temporal y ala mayor del esfenoides, es la *fontanela ptérica de Pozzi*. La otra, posterior, está situada a nivel del asterión, entre el parietal, occipital y la porción mastoidea del temporal, es la *fontanela astérica*.

Además de las fontanelas que acabamos de describir, *fontanelas normales*, se encuentran también algunas veces en el cráneo del recién nacido otros espacios membranosos sin obliterar todavía constituyendo las *fontanelas anormales* o *supernumerarias*. Tales son: 1.º, la *fontanela sagital* o *fontanela de GERDY*, que se encuentra situada entre los dos parietales a nivel del obelión (pág. 4); 2.º, la *fontanela nasofrontal* o *globelar*, que, como su nombre indica, ocupa el espacio comprendido entre los huesos propios de la nariz y el frontal; 3.º, la *fontanela metópica*, situada un poco por encima de la precedente, en el

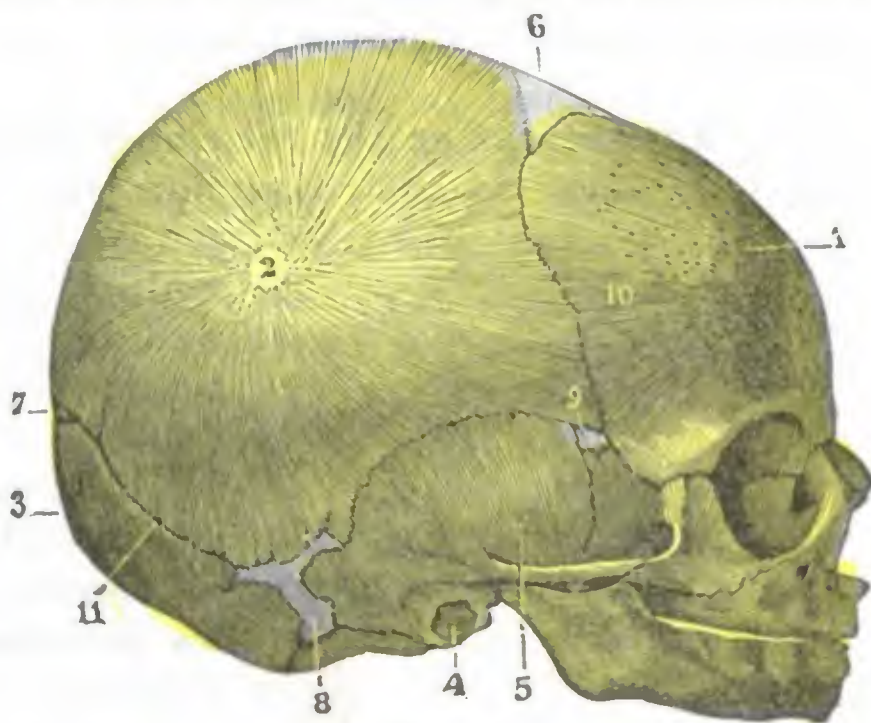


FIG. 13

Cabeza de feto, vista por su cara lateral derecha (T.)

1, frontal. — 2, parietal. — 3, occipital. — 4, esfuculo tímpanico. — 5, temporal. — 6, fontanela anterior o bregmática. — 7, fontanela posterior o lambdática. — 8, fontanela posterolateral o astérica. — 9, fontanela anterolateral o ptérica. — 10, borde escamoso del frontal.

cuarto inferior de la sutura mediofrontal o metópica; 4.º, la *fontanela cerebelosa* de HAMY, que ocupa la parte media de la base de la escama del occipital. Como se ve, todas estas fontanelas supernumerarias se desarrollan en la línea media.

Las fontanelas no desaparecen sino después del nacimiento: la gran fontanela o fontanela bregmática está enteramente cerrada de ordinario hacia la edad de dos a tres años; persiste, sin embargo, entre los diversos huesos una delgada capa fibrosa, la *membrana sutural*, gracias a la cual el hueso continúa creciendo en superficie. Esta membrana sutural es a los huesos del cráneo lo que el cartílago de conjunción a los huesos largos de los miembros. Cuando la osificación ha invadido esta membrana (*sinostosis*) el cráneo ya no puede aumentar de capacidad; esta sinostosis suele empezar a la edad de cuarenta y cinco años; si aparece antes, y en particular durante la infancia, produce trastornos que varían según sea parcial o total. Limitada a algunas suturas, determina las *deformaciones* que hemos señalado antes (página 8). Total, impide el desarrollo del cerebro y produce *microcefalia* e *idiotéz*; por esto LANNELONGUE aconseja practicar en tales casos una *craniectomía extensa*, es decir, una amplia resección del esqueleto craneal para libertar al cerebro encerrado en su envoltura ósea inextensible. Conviene añadir que el papel de esta sinostosis en la microcefalia es de los más discutidos, pues muy a menudo falta; esto explica que la craniectomía no haya dado hasta el presente ningún resultado.

5. ARQUITECTURA DEL CRANEO

(Su elasticidad y su resistencia)

La caja craneal, cuya configuración exterior e interior acabamos de estudiar, encierra el encéfalo y sus anexos y los protege contra los choques exteriores. Este papel de protección lo debe a su elasticidad y a una resistencia especial relacionada con la disposición arquitectónica de las diferentes piezas esqueléticas que constituyen el cráneo. Veamos, en primer término, cuál es el papel que desempeñan las suturas.

1.º **Las suturas en sus relaciones con la elasticidad del cráneo.** — El cráneo, como ya sabemos, no está constituido por una sola pieza ósea, sino por ocho huesos

unidos unos con otros por medio de suturas. Esta multiplicidad de piezas constitutivas de la caja craneal *no disminuye en nada su resistencia*, al contrario, la *aumenta*, pues da a sus paredes una gran elasticidad.

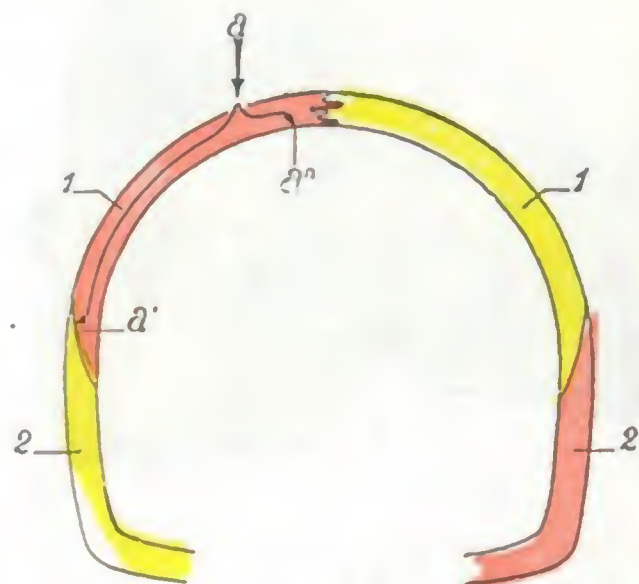


FIG. 14

Esquema destinado a demostrar, en un corte frontal del cráneo, el modo de resistencia de las suturas cuando un traumatismo obra sobre aquél.

1, parietal. — 2, temporal. — a, fuerza que actúa sobre el parietal tendiendo a rechazar: 1.º, hacia fuera, el borde temporal (a'), del hueso, y 2.º, hacia abajo, el borde parietal (a'').

a) *Las suturas no disminuyen la resistencia del cráneo.* — HUNAULT demostró que esto depende de su disposición. En efecto, mientras que el frontal, los parietales y el occipital se unen por medio de dentellones que engranan unos con los otros, estos mismos huesos están unidos a la escama del temporal y al ala mayor del esfenoides por bordes cortados a bisel y dispuestos de manera que el borde esfenoidal o temporal cubre enteramente los otros bordes. De esto resulta que cualquiera que sea el punto de la bóveda sobre el cual actúe un traumatismo, el hundimiento o separación de los huesos es casi imposible.

Un ejemplo nos lo va a demostrar: un choque violento aplicado sobre el vértice del cráneo y que obre sobre el borde superior de los parietales tiende a hundir este borde hacia la cavidad del cráneo (fig. 14, a); ¿qué sucederá? Este borde no se moverá porque los dentellones de la sutura sagital se oponen y porque, por otra parte, el movimiento no puede producirse a no ser que el borde inferior de estos mismos huesos se inclinase hacia fuera; ahora bien, esta separación hacia fuera del borde inferior de los parietales es imposible por la disposición del temporal, cuyo borde cubre el del parietal y constituye para este hueso un verdadero arbotante. Las suturas quedarán, pues, intactas; sólo el esqueleto se romperá si la violencia es intensa.

La clínica nos enseña con suma frecuencia que, en los traumatismos del cráneo, la *disyunción de las suturas*, comparada con las fracturas, es extremadamente rara, exige para producirse una violencia considerable y se acompaña de manera casi constante de roturas óseas.

b) *Las suturas aumentan la elasticidad del cráneo.* — Si se deja caer un cráneo de adulto desde cierta altura, rebota como una pelota elástica, aplanándose y hasta deprimiéndose para recobrar en seguida su forma primitiva, como lo prueban las experiencias de FELIZET; es, pues, relativamente muy elástico.

BRUNS, FELIZET, BAUM, HERMANN NICOLAI y MESSERER intentaron medir esta elasticidad; de sus investigaciones resulta que, de todos los diámetros craneales, el diámetro transversal es el más elástico y el que puede reducirse un centímetro.

Esta propiedad es notable si se tiene en cuenta que el cráneo es óseo, y sabido es que la elasticidad del tejido óseo es de las más exiguas. Esta gran elasticidad del cráneo es debida a la manera como están unidos entre sí los huesos que constituyen la caja craneal, en una palabra, a las suturas.

La prueba es clara: muy notable en el niño y en el adulto, en los que las suturas existen, la elasticidad del cráneo desaparece en el viejo, en el cual, como es sabido, las suturas se osifican; en este último el cráneo se conduce como si estuviese formado de una sola pieza ósea y su fragilidad es muy grande: cuando se le deja caer desde cierta altura, ordinariamente se rompe en varios pedazos (TILLAUX).

2.º La arquitectura del cráneo en sus relaciones con las fracturas. — Cuando un traumatismo alcanza la bóveda del cráneo (1), se produce una fractura en el momento en que se rebasan los límites de su resistencia, o sea su elasticidad. La rotura comienza en el punto de aplicación del traumatismo, pero no queda localizada allí, sino que casi siempre se irradia a distancia hacia la base, tanto más lejos cuanto mayor haya sido la violencia. La dirección y el trayecto de las fisuras dependen de la arquitectura del cráneo.

A. TEORÍA ANTIGUA. — No se admite ya hoy la antigua concepción de SAUCEROTTE y de SABOURAUT. Estos autores comparaban el cráneo a un esferoide y deducían que cuando un traumatismo alcanza el cráneo, las vibraciones producidas se propagan uniformemente a todos los puntos del esferoide y determinan una rotura en su parte menos resistente, en la base en el caso particular. Según esta teoría, las fracturas de la base del cráneo eran siempre *fracturas por contragolpe*, es decir, fracturas aisladas e independientes de las de la bóveda. Sin embargo, la experimentación y la clínica demuestran que en la inmensa mayoría de casos las fracturas de la base no son sino irradiación de las fracturas de la bóveda. La teoría de SAUCEROTTE y de SABOURAUT, verdadera quizá para algunos casos excepcionales (existen ejemplos indiscutibles de fracturas por contragolpe, y uno de nosotros presentó una observación a la Sociedad anatómica de París), no conviene a la mayoría de ellos.

En las fracturas aisladas de la base o fracturas por contragolpe, a las que la teoría de SAUCEROTTE y de SABOURAUT es quizá aplicable, el trazo de fractura ocupa, por regla general, las bóvedas orbitarias, porción la más frágil de la base del cráneo. Puede igualmente, como los conocidos experimentos de PATEL tienden a probarlo, localizarse en el peñasco cuando el choque recae sobre la base de este hueco; la fractura interesa entonces la pirámide petrosa, sea perpendicular, sea paralelamente a su eje, y se acompaña, al mismo tiempo, de una manera constante, de un aplastamiento o de un arrancamiento de vértice de la apófisis.

B. TEORÍA ACTUAL. — La teoría que parece aplicable a la inmensa mayoría de fractura de la base es la siguiente: el *trayecto recorrido por las fisuras está en relación con la disposición arquitectónica del cráneo* (ARAN, U. TRELAT, FELIZET). Importa, pues, desde luego conocer exactamente esta disposición arquitectónica. Hemos visto anteriormente que el espesor del esqueleto craneal estaba repartido de modo desigual pero no sin orden, y que al lado de porciones gruesas y sólidas se encuentran segmentos delgados poco resistentes. Teniendo en cuenta la situación recíproca de estos

(1) Sólo trataremos aquí de las *fracturas de la bóveda irradiadas a la base*, las únicas, por otra parte, cuyo mecanismo interesa conocer desde el punto de vista anatomoquirúrgico. En cuanto a las *fracturas localizadas a la bóveda* y las *fracturas directas de la base*, así como aquellas que se observan después de una caída sobre el mentón o sobre los isquiones, y que se producen por penetración del cóndilo del maxilar o de la columna vertebral en el cráneo, su mecanismo es demasiado sencillo para que nos ocupemos en ellas más detenidamente. Dejamos también de lado las llamadas *fracturas por estallido* (WAHL), que sólo se observan en casos excepcionales, cuando la cabeza es fuertemente comprimida. BRUNS, BAUM, etc., las producen apretando fuertemente el cráneo entre dos ramas de un torno: la dirección de los trazos de la fractura son paralelos a la presión; son anteroposteriores cuando el cráneo se comprime de la frente al occipucio y transversales cuando la presión se ejerce de una eminencia parietal a la otra. CHAUVEL y NIMIER han demostrado que, en cirugía de guerra, las balas perforan el cráneo de parte a parte, realizando este tipo de fractura.

«puntos fuertes» y de estos «puntos débiles» (fig. 15), puede decirse esquemáticamente que el cráneo está construido a la manera de un barco de quilla, o sea con una armazón sólida (*parte reforzada*) y, en los intervalos, por piezas *más débiles* (PIERRE DELBET).

a) *Puntos reforzados*. — En un barco de quilla los puntos de resistencia son: una pieza anteroposterior, la carena, piezas laterales o varengas y finalmente el puente. En el cráneo, la pieza basilar extendida del agujero occipital a la silla turca co-

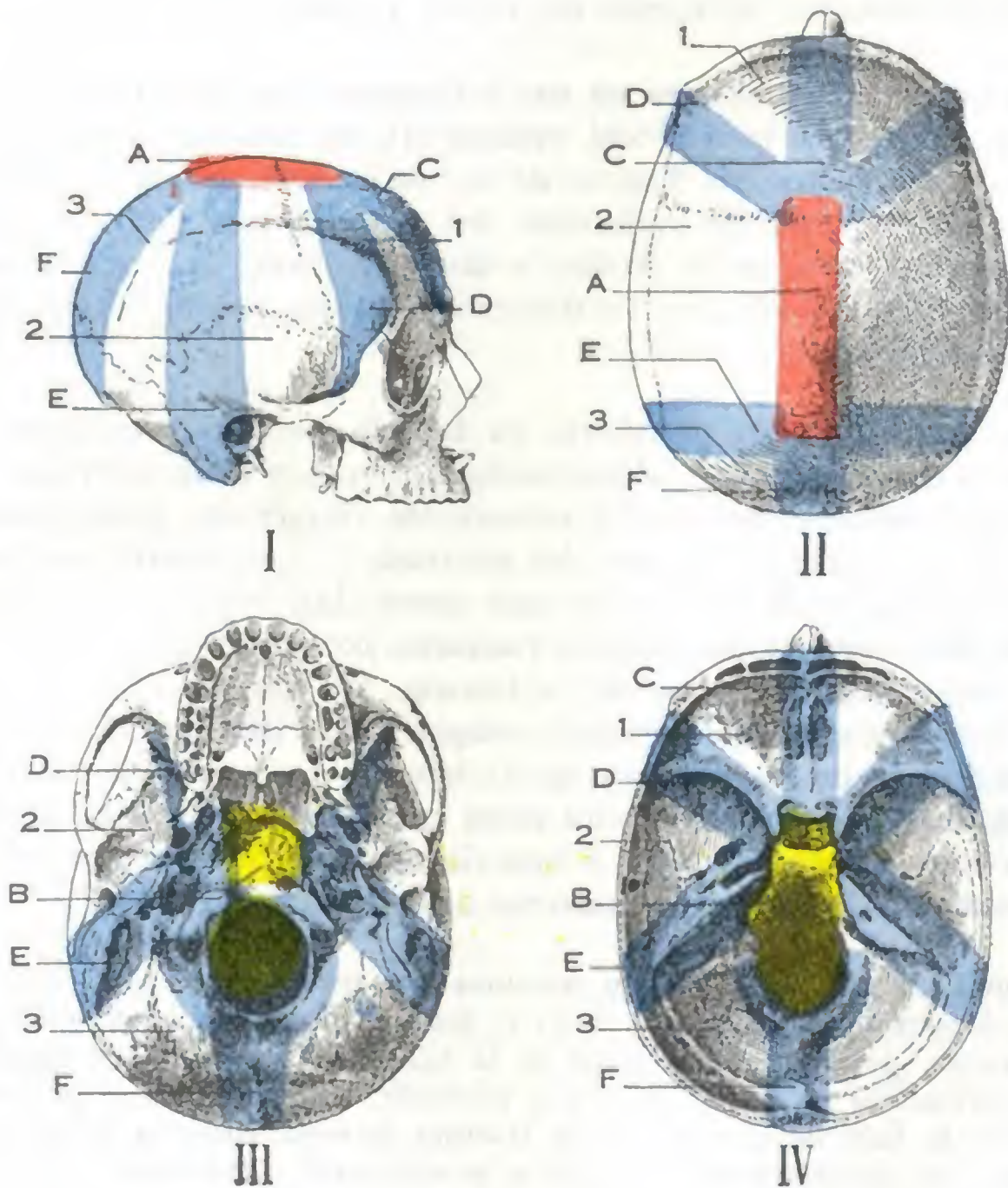


FIG. 15

Puntos reforzados y puntos débiles del cráneo: I, cráneo visto de perfil; II, cráneo visto por arriba; III, base del cráneo vista por su cara exocraneal; IV, base vista por su cara endocraneal.

A, pieza sincipital. — B, pieza basilar. — C, arbotante o sostén frontoetmoidal. — D, arbotante orbitoesfenoidal. — E, arbotante petromastoideo. — F, arbotante occipital. — 1, área frontoesfenoidal. — 2, área esfenopetrosa. — 3, área occipitopetrosa.

responde a la carena, la pieza sincipital al puente. Las varengas están representadas por seis zonas gruesas, de las cuales dos, la una anterior y la otra posterior, son impares, y las otras cuatro laterales son simétricas de dos en dos. Estas seis piezas de refuerzo, que no son más que las *vigas* o *potros* de RATHKE o los *arbotantes* o *sostenes* de FELIZET, están formadas: 1.º la *anterior*, por la zona frontoetmoidal que une la pieza sincipital a la pieza basilar; 2.º, la *posterior*, por la pieza occipital que va del sincipucio a la pieza basilar, después de haber rodeado el agujero occipital; 3.º, la *anterolateral*, por la pieza orbitoesfenoidal, uniéndose con la base por el ala menor del esfenoide; 4.º, la *posterolateral*, por la pieza petromastoidea extendida del sincipucio a la mastoides y de ésta, por el peñasco, hasta la apófisis basilar.

b) *Puntos débiles.* — Entre los puntos reforzados, contrafuertes o arbotantes de FELIZET, el tejido óseo es delgado y frágil para formar las áreas intermedias. Estas superficies son en número de tres: 1.^a, el *área frontoesfenoidal*, que corresponde al compartimiento anterior de la base; 2.^a, el *área esfenopetrosa*, que constituye el compartimiento medio; 3.^a, el *área occipitopetrosa*, que forma el compartimiento posterior. Hay que tener en cuenta, además, que los arbotantes presentan también puntos débiles; precisamente por ellos es por donde las irradiaciones de las fracturas pasan de una área débil a la contigua. El punto débil del sostén frontoetmoidal está a nivel de la lámina cribosa del etmoides; el del arbotante occipital se halla situado por detrás de cada cóndilo occipital. En cuanto a los puntos débiles de los arbotantes laterales, ocupan, para el orbitoesfenoidal, el punto de implantación de las alas del esfenoides (agujero óptico, hendidura esfenoidal, agujeros redondos mayor y oval, etc.), y para el petromastoideo, la porción del peñasco donde están excavadas las cavidades del oído. Finalmente, otro de los puntos débiles es el punto de unión de los arbotantes con la pieza basilar.

3.º **Mecanismo de las fracturas del cráneo.** — Ahora que conocemos la disposición arquitectónica del cráneo, veamos lo que sucede cuando un traumatismo alcanza la bóveda en un punto cualquiera.

Se observa primeramente en el punto de contacto una depresión que está limitada por los arbotantes vecinos y que puede alcanzar, sin fractura, hasta un centímetro de profundidad. Cuando se rebasa el límite de elasticidad, la pared craneal se rompe; primeramente cede la tabla interna (pág. 15) y después la externa.

Si el traumatismo es bastante intenso, desde esta fractura de la bóveda parten fisuras que se dirigen hacia la base, caminando por el espacio comprendido entre los arbotantes, es decir, por las zonas o superficies débiles. Muchas veces quedan localizadas, por más que en ocasiones pueden pasar de una zona débil a la vecina, franqueando así los arbotantes por una vía anatómica bien definida: el punto débil.

Esto nos lo demostrará la descripción de trayecto seguido por los trazos fisurarios de las fracturas de las regiones frontal, temporal y occipital. *Después de un traumatismo de la región frontal* (fig. 16, A), se ve el trazo de la fractura descender hacia la base, pasar generalmente por la escotadura supraorbitaria, recorrer el techo de la órbita y detenerse en las alas menores del esfenoides. Si el traumatismo ha sido violento, la fisura se extiende más lejos, se propaga, bien a la otra mitad del compartimiento anterior pasando por la lámina cribosa del etmoides, bien al compartimiento medio atravesando el conducto óptico, la hendidura esfenoidal (de aquí la ceguera y la parálisis de los músculos oculares que se observan en tal caso), los agujeros redondo mayor; oval, etc., hasta la punta del peñasco, que también puede interesarse (*fractura de la punta del peñasco*). *Después de un traumatismo sobre la región temporal* (fig. 16, B), la fisura desciende hasta el compartimiento medio de la base y llega al agujero rasgado anterior siguiendo el canal petroso (lesión posible del nervio), fracturando así el peñasco paralelamente a su eje mayor (*fractura paralela o longitudinal del peñasco*). De aquí puede propagarse al otro lado, pasando, sea por la silla turca (de donde lesión posible del seno esfenoidal), sea por la sutura occipitobasilar; finalmente, puede penetrar en el compartimiento posterior fracturando el peñasco perpendicularmente a su eje y abriendo las cavidades del oído medio (*fractura perpendicular del peñasco*). *Después de un traumatismo de la región occipital* (fig. 16, C), el trazo de la fractura recorre la fosa cerebelosa y puede limitarse a ella; si la violencia es considerable, invade el lado opuesto, rodeando el agujero occipital, o bien se propaga a los compartimientos medio y anterior, siguiendo la sutura petrobasilar, la silla turca, la lámina cribosa del etmoides (*fracturas posteroanteriores paramedias de la base del cráneo de QUÉNU y TESSON*); por último puede

alcanzar el compartimiento medio fracturando el peñasco, ya, por lo común, en sentido perpendicular cerca de su punta, ya en dirección oblicua a nivel de su base, siguiendo el canal del seno lateral, el cual suele ser respetado (*fractura oblicua del peñasco*).

Para terminar este estudio del mecanismo de las fracturas del cráneo haremos constar que las irradiaciones de los trazos de fractura propagados hacia la base

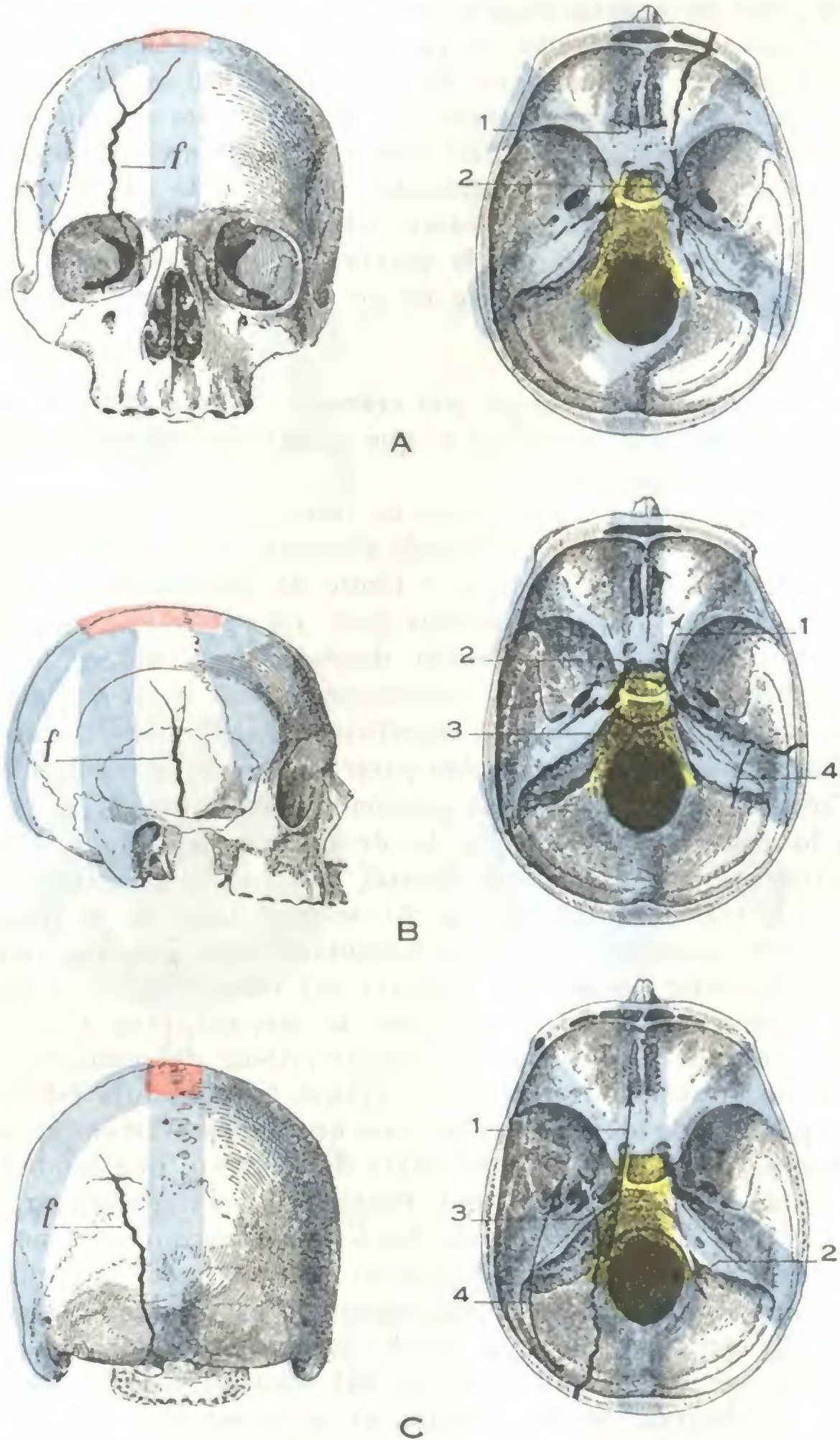


FIG. 16

Principales tipos de fracturas de la bóveda del cráneo irradiadas a la base.

En cada una de las tres figuras A, B, C, la línea de fractura (*f*) ha sido primeramente representada sobre la bóveda del cráneo (figuras de la izquierda), después sobre la base (figuras de la derecha); las flechas representadas en estas últimas están destinadas a demostrar la dirección según la cual pueden producirse las irradiaciones.

A, FRACTURA DE LA REGIÓN FRONTAL. — 1, irradiación a la otra mitad del plano anterior; 2, fractura de la punta del peñasco.

B, FRACTURA DE LA REGIÓN TEMPORAL. — 1, fractura paralela del peñasco; 2, irradiación que pasa por la silla turca; 3, irradiación que pasa por la sutura occipitobasilar; 4, fractura perpendicular del peñasco.

C, FRACTURA DE LA REGIÓN OCCIPITAL. — 1, fractura posteroanterior paramedia; 2, fractura que rodea el agujero occipital; 3, fractura de la punta del peñasco; 4, fractura oblicua del peñasco.

agravan de manera considerable el pronóstico. En efecto, como ya lo hemos dicho y volveremos a verlo después, la base del cráneo está en relación con las cavidades de la cara (fosas nasales, oído, etc.); de ello resulta que las fisuras propagadas a esta base ponen en comunicación el foco de fractura con las fosas nasales o el oído medio, es decir, con regiones accesibles a los gérmenes y exponen, por consiguiente, al herido a todas las complicaciones infecciosas y, en particular, a la meningocencefalitis, afección cuya gravedad es bien conocida.

ARTICULO II

PAREDES CRANEALES

Desde el punto de vista de la Anatomía topográfica, la pared craneal forma cinco regiones, a saber: 1.^a, una región anterior, la *región superciliar*; 2.^a, una región superior, la *región occipitofrontal*; 3.^a, dos regiones laterales: la una situada por delante de la oreja, la *región temporal*; la otra situada por detrás de la oreja, la *región mastoidea*; 4.^a, una región inferior, la *de la base del cráneo*. Estas diferentes regiones se extienden en profundidad hasta el encéfalo; cada una de ellas nos ofrece, por consiguiente, tres series de planos, una *capa superficial* constituida por partes blandas, una *capa media* representada por el esqueleto, una *capa profunda* formada por la porción correspondiente del cerebro y de sus envolturas.

De las cinco regiones precitadas, las cuatro primeras tienen límites muy precisos y cada una de ellas debe describirse separadamente.

En cuanto a la base del cráneo, mejor que una región es una reunión de elementos diversos que pertenecen a las regiones vecinas. En efecto, está formada: 1.^a, *en la línea media*, por la yuxtaposición de las paredes superiores de las diversas regiones de la nuca, de la faringe y de las fosas nasales; 2.^a, *a los lados*, por la yuxtaposición, igualmente, de las paredes superiores de las tres regiones, auricular, pterigoidea y orbitaria. Por esta razón de orden anatómico, la base del cráneo no puede describirse aisladamente, ni siquiera en un estudio de conjunto; la estudiaremos, pues, por partes en cada una de las regiones que la constituyen.

1. REGION CILIAR Y SENOS FRONTALES

La región ciliar, llamada así porque corresponde a las cejas, es una pequeña zona situada a la derecha e izquierda de la línea media, entre la frente y los párpados. Es la llamada *región del seno frontal* por ciertos autores.

1.º Límites. — Superficialmente tiene por límites exactamente los mismos de las cejas: 1.º, por arriba, una línea curva de concavidad inferior que la separa de la región occipitofrontal; 2.º, por abajo, una línea igualmente curva, también cóncava inferiormente, que corresponde al reborde de la órbita y la separa de la región palpebral. Profundamente, la región ciliar debe ser prolongada, como la región occipitofrontal que la sigue, hasta el contenido de la cavidad craneal y comprende las partes blandas superficiales, el esqueleto y el seno frontal excavado en su espesor. Esta cavidad, anexo de las fosas nasales, es la que da a esta región la mayor parte de su interés anatómico, clínico y operatorio.

2.º Forma exterior y exploración. — La ceja tiene la forma de una eminencia redondeada y arqueada, cubierta de pelos. Esta eminencia, más o menos acentuada se-

gún el desarrollo del seno frontal, se extiende transversalmente desde la línea media o sus cercanías hasta una vertical que pasase algo por fuera de la comisura externa de los párpados. Como todas las regiones provistas de músculos cutáneos, goza la ceja de cierta movilidad y gracias a ésta desempeña un importante papel en la expresión mímica del rostro.

Ordinariamente en cada una de las cejas se distinguen tres porciones: 1.^a, una extremidad interna, redondeada, la *cabeza*; 2.^a, una extremidad externa, más o menos afilada, la *cola*, asiento de los quistes dermoideos de la ceja; 3.^a, una parte me-

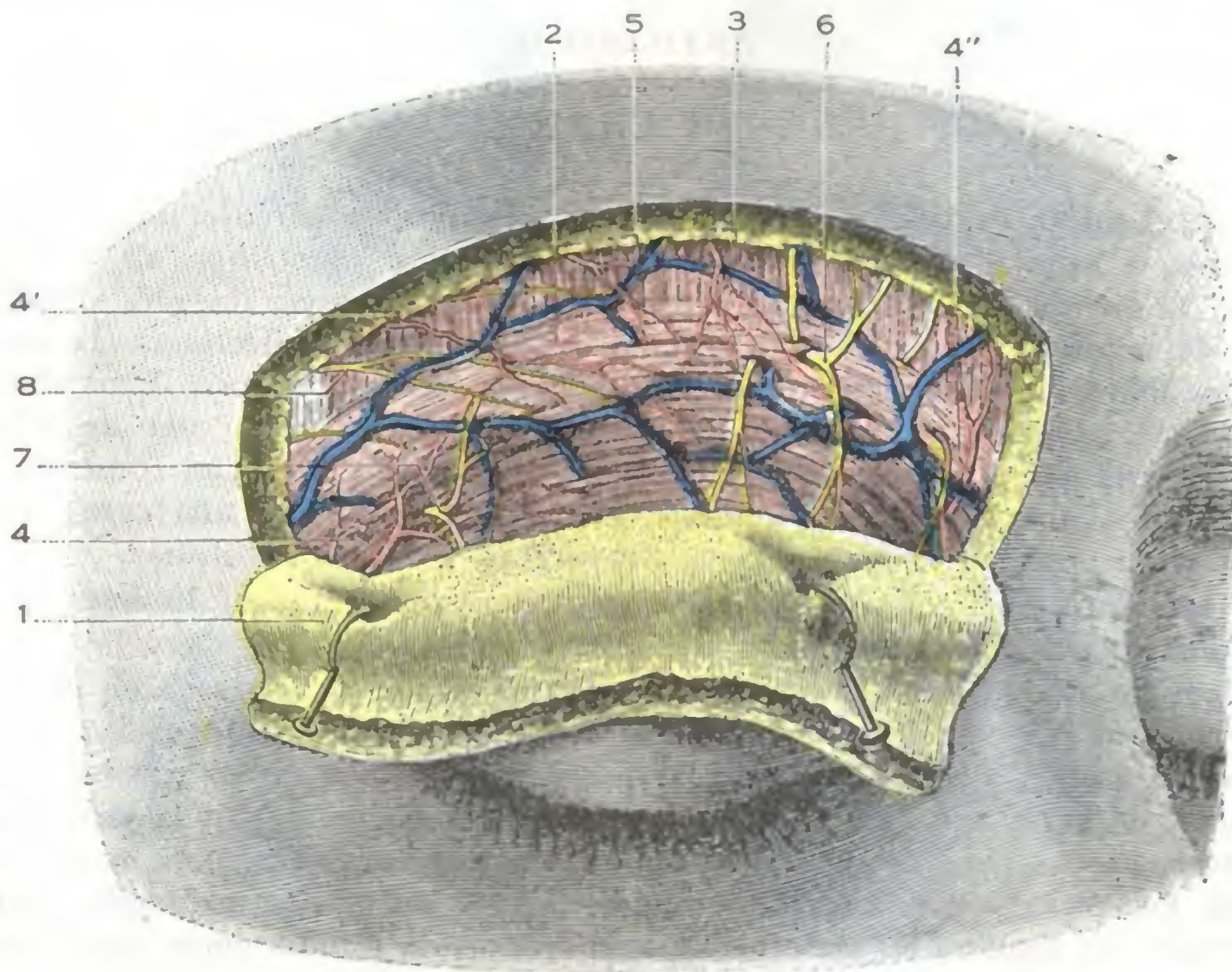


FIG. 17

Región ciliar, plano superficial

1, colgajo de piel, con el tejido celular subcutáneo sobre su cara profunda. — 2, músculo orbicular de los párpados. — 3, músculo frontal. — 4, 4', 4'': arteriolas superficiales. — 5, red superficial. — 6, ramos nerviosos provenientes del frontal. — 7, ramos nerviosos del lagrimal. — 8, filletes motores del facial.

dia, el *cuerpo*, comprendida entre la cabeza y la cola. Las dos cejas están generalmente separadas una de otra por una superficie casi desprovista de pelos, que corresponde a la raíz de la nariz y que mide de 5 a 25 mm: la *región interciliar* de ciertos autores. Hay casos, no obstante, en que las dos cejas se confunden en la línea media, disposición anatómica relativamente rara y que cuando existe da a la fisonomía cierto carácter de dureza.

Por palpación se percibe fácilmente, bajo las paredes blandas, el reborde superior de la órbita o *arco ciliar* delgado y cortante, que puede cogerse entre el pulgar y los otros dedos para explorarlo.

Por regla general, en la unión del tercio interno con los dos tercios externos de este reborde óseo, se reconoce la existencia de la *escotadura supraorbitaria*, por la cual salen de la órbita la arteria supraorbitaria y la rama externa del nervio frontal; la *escotadura supraorbitaria* constituye, como es sabido de cuantos tienen conocimientos de anatomía, un punto de referencia utilizado para la resección del nervio precitado, así como también para llevar a cabo la trepanación del seno frontal.

En estado patológico, el aspecto de la región puede modificarse por heridas, flemones, fracturas del esqueleto subyacente y, finalmente, por tumores. Uno de ellos es especial de esta región, el *quiste dermoideo*, que radica, como hemos dicho, a nivel de la cola de la ceja. Este tumor resulta de un enclavamiento del ectodermo en el momento en que se oblitera la primera hendidura branquial, cuyo extremo posterior corresponde a la cola de la ceja (VERNEUIL, REMACK); está siempre unido al esqueleto por un pedículo (fig. 18, A).

3.º Planos superficiales.—Las partes blandas de la región superciliar se disponen en cinco capas, a saber: 1.ª, la *piel*; 2.ª, una *capa de tejido celular subcutáneo*; 3.ª, una *capa muscular*; 4.ª, una *capa de tejido celular submuscular*; 5.ª, el *periostio*.

A. PIEL.—La piel se continúa, por una parte, con la de la frente, y por otra, con la del párpado subyacente. Es gruesa, se halla fuertemente adherida y es muy rica

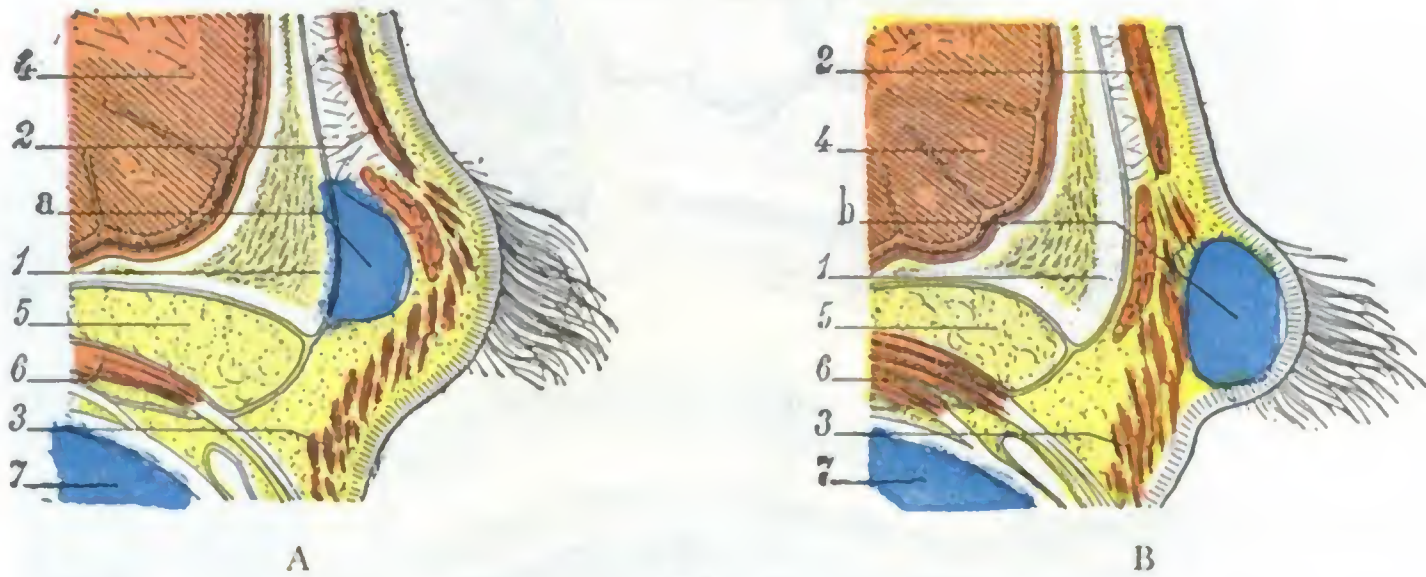


FIG. 18

Corte sagital de la región superciliar que representa: A, un quiste dermoideo; B, un quiste sebáceo.

1. arco superciliar. — 2. músculo frontal. — 3. músculo orbicular de los párpados. — 4. cerebro. — 5. grasa orbital. — 6. músculo del ojo. — 7. globo ocular. — a, quiste dermoideo. — b, quiste sebáceo.

en glándulas sebáceas, que aquí, como en otras partes, pueden ser el punto de partida de *quistes sebáceos*. Estos quistes sebáceos son fáciles de distinguir de los quistes dermoideos porque se adhieren íntimamente a la piel y de ningún modo al esqueleto (fig. 18, B). La piel de la región ciliar está recubierta de numerosos pelos, los *pelos de la ceja*.

Estos pelos presentan ordinariamente la misma coloración de los cabellos: son rígidos, sedosos, inclinados de atrás adelante y de dentro afuera; su longitud, muy variable según los sujetos, mide de 5 a 20 mm. Digamos que los pelos de la ceja suelen estar más desarrollados en los pueblos meridionales que en las razas del Norte. Deben ser afeitados con cuidado al intervenir en esta región.

B. CAPA CELULAR SUBCUTÁNEA.—Está esencialmente constituida por trabéculas conjuntivas que emanan de la capa muscular y van a implantarse a la cara profunda de la dermis cutánea; contiene sólo una pequeña cantidad de grasa; es de notar que esta capa celulosa no forma en ningún punto de la región una verdadera fascia superficialis.

C. CAPA MUSCULAR.—La capa muscular está formada por dos planos superpuestos, uno superficial y otro profundo:

a) El *plano superficial* está en gran parte representado por la porción superior del *orbicular de los párpados*, cuyas fibras tienen una dirección transversal o encorvada

de concavidad inferior. En la parte superior de la región vienen a añadirse a dichas fibras otras que proceden del *músculo frontal* y descienden verticalmente para entrecruzarse con las fibras propias del orbicular.

β) El *plano profundo* está constituido por un solo músculo, el *ciliar*. Este músculo, muy delgado y de unos 2 a 4 cm de largo, está situado en la mitad interna del arco ciliar, por debajo del orbicular que lo cubre sin adherírsele, salvo a nivel de su terminación. Dirigido oblicuamente de abajo arriba y de dentro afuera, se inserta en la apófisis orbitaria interna, viniendo a terminar en la cara profunda de la piel de

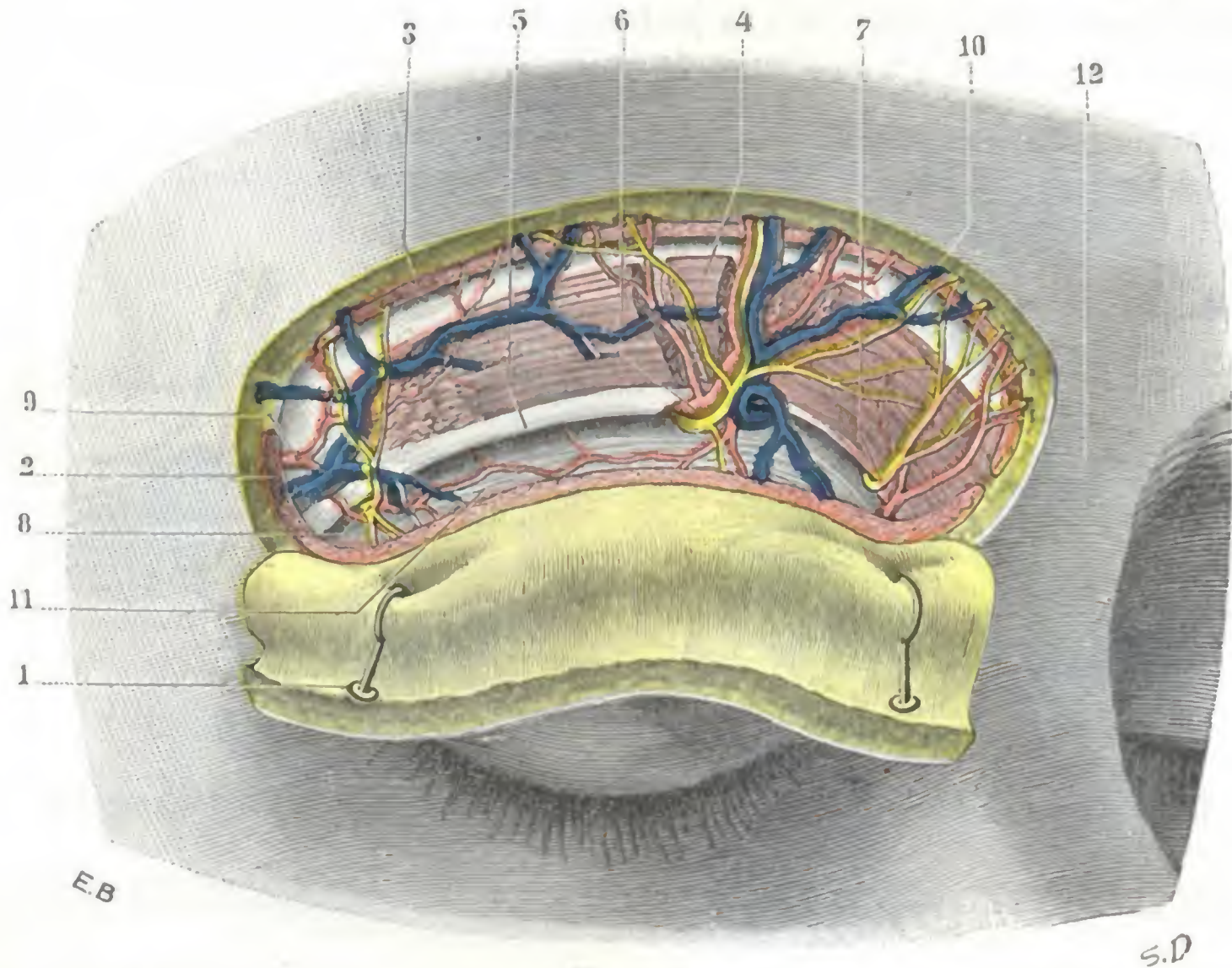


FIG. 19

Región ciliar, plano profundo.

1. piel y tejido subcutáneo. — 2. músculo orbicular de los párpados, cuya parte superior ha sido reseca. — 3. músculo frontal, igualmente reseca. — 4. músculo ciliar. — 5. reborde superior de la órbita. — 6. arteria supraorbitaria o frontal externa, con la vena y el nervio del mismo nombre. — 7. arteria frontal interna con el nervio del mismo nombre. — 8. arteria lagrimal y nervio lagrimal. — 9. rama arterial proveniente de la transversal de la cara. — 10. venas superficiales. — 11. séptum orbitario. — 12. espacio interciliar.

la parte media de la región, después de haber pasado por los intersticios del orbicular y del frontal. Los vasos y nervios supraorbitarios corren por su cara profunda, en la capa de tejido celular submuscular que la separa del periostio.

D. CAPA CELULAR SUBMUSCULAR. — Esta capa forma una lámina de tejido conjuntivo laxo, desprovisto de grasa, que permite que la ceja se deslice fácilmente sobre la capa subyacente. Prolonga el espacio subaponeurótico de la región occipitofrontal.

E. PERIOSTIO. — El periostio se continúa directamente, por arriba con el pericráneo, por abajo con el periostio de la órbita y el ligamento ancho de los párpados. Descansa sobre el arco orbitario, cuyo desarrollo, muy variable según los sujetos, determina, mucho más que el conjunto de partes blandas, el saliente de las cejas.

4.º Vasos y nervios superficiales. — a) Las *arterias* de la región ciliar proceden de dos orígenes principales: 1.º, de la frontal interna y de la supraorbitaria (ramas

de la oftálmica); 2.º, de la temporal superficial (rama de la carótida externa). Volveremos a encontrarlas más adelante (*Región occipitofrontal*).

β) Las *venas* se dividen en dos grupos: 1.º, un *grupo interno*, que se dirige hacia la raíz de la nariz y desemboca en la vena oftálmica; 2.º, un *grupo externo*, que se dirige hacia fuera, sigue el arco cigomático y termina en la vena temporal superficial.

γ) Los *linfáticos* siguen también una doble dirección: los de la mitad interna de la ceja se reúnen a los linfáticos frontales y, caminando junto a la vena facial, van a terminar en los ganglios submaxilares; los de la mitad externa se dirigen hacia fuera y terminan en los ganglios parotídeos (véase *Párpados*).

δ) Los *nervios* son de dos órdenes, motores y sensitivos: los *ramos motores*, destinados a los músculos, emanan de la rama temporofacial del facial. Los *ramos sensitivos* están formados por el frontal interno y el frontal externo, ramas de bifurcación

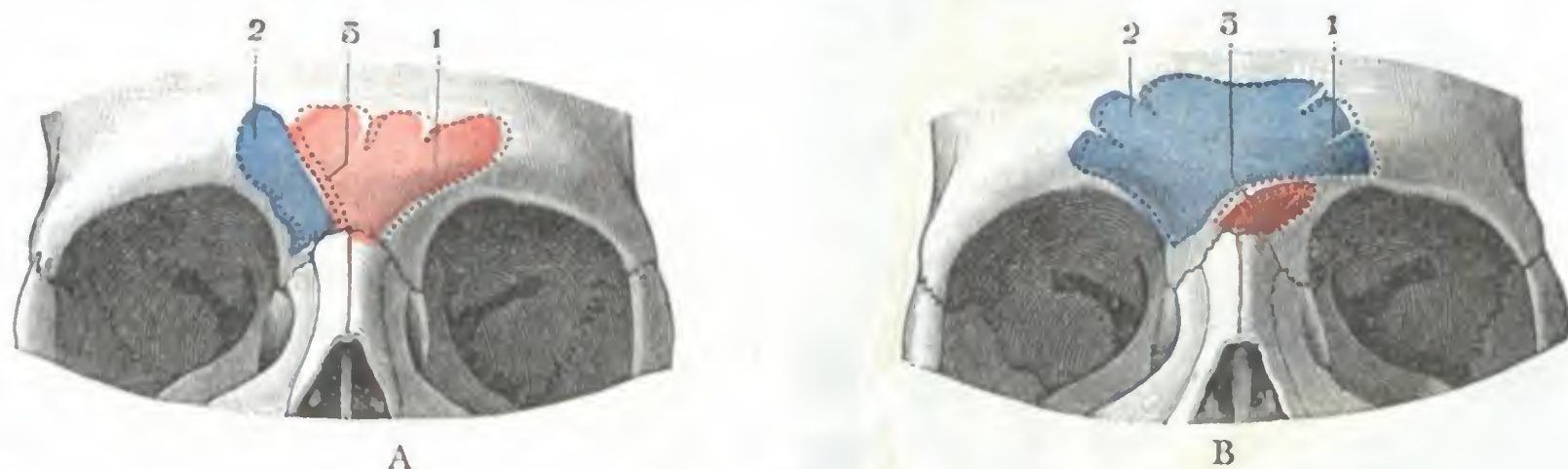


FIG. 20

Desviación del tabique intersinusal.

A, tipo de tabique medianamente desviado. — B, tipo de tabique muy desviado: el tabique es casi horizontal, y por ello el seno derecho se encuentra muy desarrollado, y el izquierdo, al contrario, completamente atrofiado.
1, seno frontal izquierdo. — 2, seno frontal derecho. — 3, tabique intersinusal.

del nervio frontal, rama del oftálmico. El más voluminoso de los dos, el frontal externo o *supraorbitario*, sale de la órbita por la escotadura supraorbitaria junto con los vasos de este nombre: el nervio está por dentro de la arteria. A veces es asiento de neuralgias que pueden reclamar su resección. El principal punto de referencia de esta operación es la escotadura supraorbitaria (véase más adelante): una incisión transversal practicada a este nivel, en las partes blandas de la región, permite descubrir el nervio a su salida de la órbita o en esta misma cavidad y luego resecarlo.

5.º **Plano esquelético.** — El esqueleto de la región ciliar está representado a la vez: 1.º, por el reborde superior de los dos arcos orbitarios, llamados también *arcos ciliares*; 2.º, por la *eminencia nasal* o *glabella*, abultamiento óseo situado inmediatamente por encima de la raíz de la nariz y que separa las dos órbitas.

a) *Arcos ciliares.* — El arco ciliar formado de tejido compacto, es muy resistente; su borde libre es cortante; por esto una caída sobre la ceja puede producir, de dentro afuera, una verdadera sección de las partes blandas que, a primera vista, podría creerse que había sido hecha por un instrumento cortante; este detalle puede tener cierta importancia en medicina legal. En la unión de su tercio interno con sus dos tercios externos, a 2 ó 3 cm de la línea media, el arco presenta la escotadura supraorbitaria, transformada en ocasiones, aunque rara vez, en un agujero completo. Como ya hemos indicado más arriba, esta escotadura es perceptible ordinariamente por la exploración; añadamos que la línea que une la escotadura del lado derecho a la del lado izquierdo pasa por lo común por la parte más saliente de la glabella.

b) **GLABELA.** — La eminencia nasal o glabella forma un relieve tanto más acentuado cuanto más grande es el desarrollo de los senos frontales excavados en su espesor. Es, por consiguiente, mayor en el hombre que en la mujer y el niño. En un corte

sagital o transversal de la glabella notamos que, en aquel sitio, las dos láminas que constituyen el frontal se separan una de la otra para circunscribir dos cavidades más o menos vastas, los *senos frontales*.

6.º Senos frontales. — Los senos frontales son dos cavidades en forma de pirámide triangular, con el vértice superior y la base inferior, situadas a cada lado de la línea media y excavadas en el espesor del frontal. Se abren en las fosas nasales, de las cuales no son sino divertículos, anexos, lo mismo que los senos esfenoidales, los senos maxilares y las células etmoidales. También pueden considerarse, con STEINER, KILLIAN, HARTMANN, SIEUR y JACOB, MOURET, como células etmoidales anteriores insinuadas entre las dos tablas del frontal y que han sufrido un desarrollo más o menos considerable. Aparecen hacia la edad de quince años.

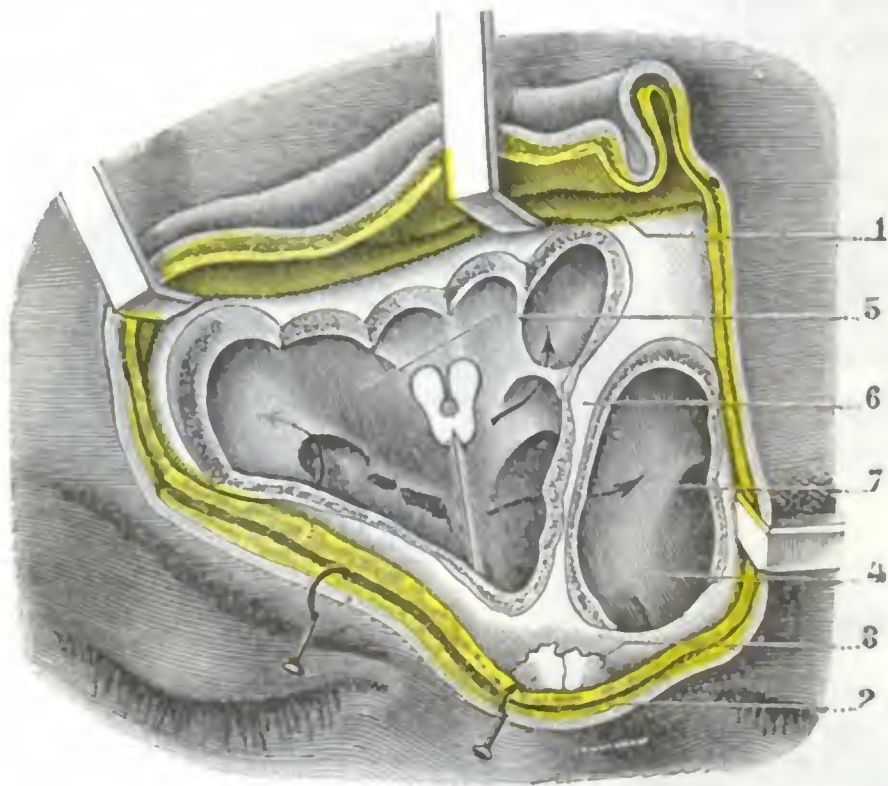


FIG. 21

Senos frontales, vistos después de la ablación de su parte anterior.

1, colgajo cutáneo reclinado hacia arriba. — 2, partes blandas de la región ciliar, separadas hacia abajo. — 3, sutura nasofrontal. — 4, seno frontal izquierdo. — 5, seno frontal derecho con sus divertículos, indicados por flechas; una sonda acanalada está introducida en el conducto frontal. — 6, tabique de separación entre el seno derecho y el izquierdo. — 7, flecha que indica una comunicación entre ambos senos frontales.

o menos acentuada según los sujetos, puede ser tal en ciertos casos, que el tabique, en vez de estar dispuesto en sentido sagital como en estado normal, se encuentre dirigido transversalmente (fig. 20, B) y que uno de los senos, traspasando la línea media, ocupe en parte el sitio del otro. Esta disposición anatómica, que, según SIEUR y JACOB, se observa 3 veces por cada 20, tiene cierta importancia desde el punto de vista de la trepanación del seno por la vía frontal, porque el operador se expone a abrir, al mismo tiempo que el seno correspondiente al lado trepanado, el seno del lado opuesto.

B. DIMENSIONES Y CAPACIDAD. — Las dimensiones de los senos frontales varían considerablemente según los sujetos y, muy a menudo, en el mismo individuo, de un lado a otro. Los senos frontales están, de una manera general, más desarrollados en el hombre que en la mujer, y asimismo son más grandes en el adulto que en el niño; pero, al contrario de lo que pretenden ciertos autores, los senos del viejo no nos han parecido sensiblemente mayores que los del adulto. Miden por término medio, en el hombre, de 20 a 25 mm de altura por 25 a 27 mm de ancho; su profundidad, menos variable que las otras dos dimensiones, oscila entre 10 a 15 mm (WINCKLER, E. LOMBARD). Superficialmente están limitados por una línea curva, de concavidad inferior,

A. RELACIONES RECÍPROCAS DE LOS DOS SENOS, TABIQUE MEDIO. — Como ya hemos indicado más arriba, los senos frontales son en número de dos, derecho e izquierdo; están separados el uno del otro por un tabique antero-posterior, ordinariamente muy delgado, algunas veces grueso, si los senos son de pequeñas dimensiones, y que es casi siempre completo. En algunos casos, sin embargo, y la figura 21 nos ofrece de ello un ejemplo, el tabique puede estar perforado, y entonces se comunican ambos senos. Situado en la línea media en su origen, es decir, en la raíz de la nariz, este tabique se desvía muy a menudo hacia un lado, a medida que se acerca a la parte superior de los senos; la desviación, más

que une la parte media de los dos arcos ciliares y corta la línea media a 2 ó 3 cm por encima de la raíz de la nariz. En la mujer estas dimensiones son, por término medio, la mitad más pequeñas. Su capacidad es de 4 a 5 cc; repetimos, sin embargo, que éstos no son sino términos medios.

Al lado de este *tipo medio* se observan frecuentemente senos frontales que son o más grandes (*senos grandes*) o más pequeños (*senos pequeños*).

a) Los *senos grandes* se encuentran, en estado normal, con más frecuencia en el hombre que en la mujer. En estado patológico se encuentran también en los individuos afectos de *acromegalia* o de *gigantismo*, y en estos individuos adquieren un desarrollo exagerado en altura y en profundidad, siendo entonces claramente perceptibles por el examen radioscópico o radiográfico. En los *senos grandes* la cavidad se prolonga hacia arriba, alcanzado y hasta rebasando el nivel de las eminencias frontales (fig. 22, S); en sentido lateral se extienden a veces hasta la apófisis orbitaria externa (fig. 22, A) y, por último, se prolongan de delante atrás, desdoblado la parte interna de la bóveda orbitaria en sus dos tercios anteriores. Pueden hasta invadir la apófisis crista galli y la espina nasal del frontal. Estos senos tan desarrollados tienen extensas relaciones con la órbita, con el cerebro y con los tegumentos de la región frontociliar, por lo que son mayores los peligros de que la infección se propague a distancia en caso de *sinusitis*; en cambio, estos senos son de fácil acceso, gracias a su situación superficial.

β) Los *senos pequeños* se observan frecuentemente (en la proporción de 31,8 %), sobre todo en la mujer. Son frecuentes los que apenas alcanzan el volumen de un guisante, tanto que a primera vista se les confunde con una célula etmoidal y se cree que no existen. La ausencia del seno frontal, indicada como bastante común por ciertos autores, nos parece, por el contrario, extremadamente rara: no la hemos observado nunca en más de 150 sujetos que hemos examinado. De todos modos, estos senos, que pueden ser asiento de *sinusitis* lo mismo que los grandes, no tienen relaciones por delante con la región frontociliar; corresponden solamente a la excavación que presenta el ángulo superointerno de la órbita y que está situado detrás del borde posterior de la rama ascendente del maxilar superior, por delante del borde anterior del hueso plano e inmediatamente por encima del unguis (fig. 22, D). De esto resulta que no son accesibles por la frente, sino únicamente por la órbita.

C. PAREDES Y RELACIONES DE LOS SENOS FRONTALES. — Cada seno frontal, como ya hemos dicho, tiene la forma de una pirámide triangular de base inferior. Hemos de estudiar, pues, en él: 1.º, tres *paredes*, que distinguiremos en anterior, posterior e interna; 2.º, un *vértice*; 3.º, una *base*.

a) *Pared anterior*. — La pared anterior, llamada también *pared frontal* o *pared subcutánea*, sólo está recubierta por los planos superficiales de la región ciliar. Por eso es la «pared quirúrgica» del seno frontal aquella por la cual se penetra en su cavidad para rasparlo (trepanación del seno frontal por la vía frontal).

Las *dimensiones* de esta pared en altura y anchura son naturalmente proporcionales a las del seno: muy extensa cuando el seno es grande, es tanto más estrecha cuanto más pequeño es aquél; pero por muy reducida que sea corresponde por lo menos, según la mayoría de los autores, a la parte de la eminencia frontonasal que está limitada hacia abajo por la raíz de la nariz, hacia arriba por una línea horizontal que reúne las dos escotaduras supraorbitarias, hacia fuera por el borde interno de la órbita y hacia dentro por la línea media. Trepanando en el área del trapecio así deslindado, se penetraría en la cavidad sinusal; por desgracia, esto no es siempre exacto. De las investigaciones de SIEUR y JACOB resulta que en la proporción del 31,8 % el seno no tiene ninguna relación con la porción vertical del frontal, en otros términos, que no tiene pared anterior, sino que el seno corresponde solamente, conforme hemos dicho, al ángulo superointerno de la órbita. En este caso, la trepanación practicada a nivel del trapecio dicho expone al operador a penetrar, ora en la cavidad craneal, si el seno del lado opuesto está igualmente atrofiado, o bien en este mismo seno si este último, excediendo la línea media, invade el sitio que debía ocupar el seno que nos proponíamos abrir.

El *espesor* de la pared anterior del seno, cuando esta pared existe, es por término medio de 4 mm; lo hemos visto llegar hasta 7, 8 y 12 mm. Cuando el seno es muy grande puede alcanzar solamente de 1 a 2 mm; la pared entonces es muy frágil y se fractura fácilmente, en una caída, por ejemplo, o cuando un agente vulnerante actúa sobre la región.

b) *Pared posterior*. — La pared posterior o *pared craneal* está en relación con el compartimiento anterior del cráneo, es decir, con las meninges, el origen del seno longitudinal y la punta del lóbulo frontal: estas relaciones no explican las complicaciones intracraneales (abscesos subdurales, trombosis del seno longitudinal, meningitis) observadas, en ocasiones, en las inflamaciones del seno frontal (RAFIN).

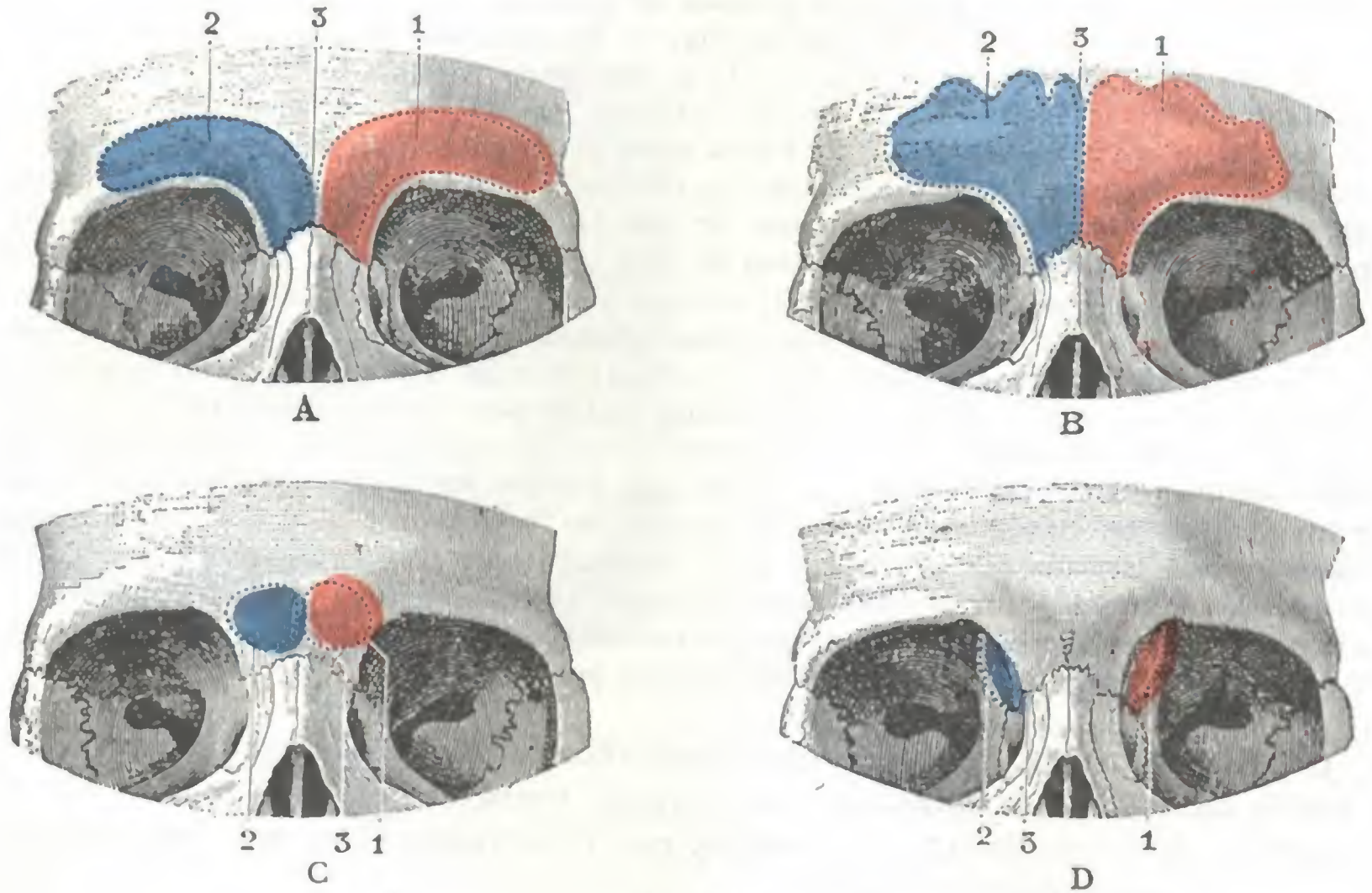


FIG. 22

Diversos tipos de senos frontales.

A, tipo de seno grande, extendido sobre todo en anchura. — B, tipo de seno grande, extendido sobre todo en altura. — C, tipo de seno mediano. — D, tipo de seno pequeño (tipo orbitario). Para las cifras 1, 2, 3, véase la figura 20.

Sus dimensiones en altura y anchura varían con las de la cavidad sinusal; como la pared anterior, es tanto más vasta (y, por consiguiente, sus relaciones con el endocráneo son tanto más grandes) cuanto mayor es el seno; pero, al contrario de lo que sucede con la pared anterior, que no existe cuando el seno está atrofiado, la pared posterior existe siempre, a veces muy reducida, por pequeño que sea el seno, de lo cual resulta que la inflamación de los senos frontales pequeños es capaz, como la de los grandes, de provocar accidentes cerebrales (GRUNWALD).

La pared posterior está constituida por una lámina de tejido compacto, cuyo espesor no varía mucho cualesquiera que sean las dimensiones del seno; mide solamente un milímetro. Es éste un carácter que distingue también esta pared de la pared anterior, la cual tiene, como acabamos de ver, un espesor esencialmente variable.

c) *Pared interna*. — La pared interna del seno frontal mira hacia la línea media. Corresponde al tabique que separa uno de otro los dos senos y que ya hemos descrito más arriba; es inútil volver a insistir sobre ello.

d) *Vértice*. — El vértice del seno frontal, dirigido hacia arriba, corresponde al ángulo que forma al unirse la pared anterior y la posterior. De forma más o menos

sinuosa, asciende por el frontal tanto más arriba cuanto más desarrollada está la cavidad sinusal; tabiques incompletos, orientados paralelamente al tabique medio, lo dividen de ordinario en cierto número de celdillas.

e) *Base.*—La base del seno frontal, dirigida hacia abajo, constituye la *pared inferior u orbitonasal* de ciertos autores. Con mucha razón se la designa también con el nombre de *suelo del seno*. Sus dimensiones, como las de las otras paredes, son muy variables y están en relación con la capacidad del seno. Corresponde: 1.º, por su parte externa, a la mitad anterointerna de la órbita (*porción orbitaria*); 2.º, por su parte interna, a las células etmoidales y a la bóveda de las fosas nasales (*porción nasal*).

a) La *porción externa u orbitaria* del suelo sinusal es extremadamente delgada; a menudo se la puede hundir con la sonda acanalada y los tumores del seno la em-

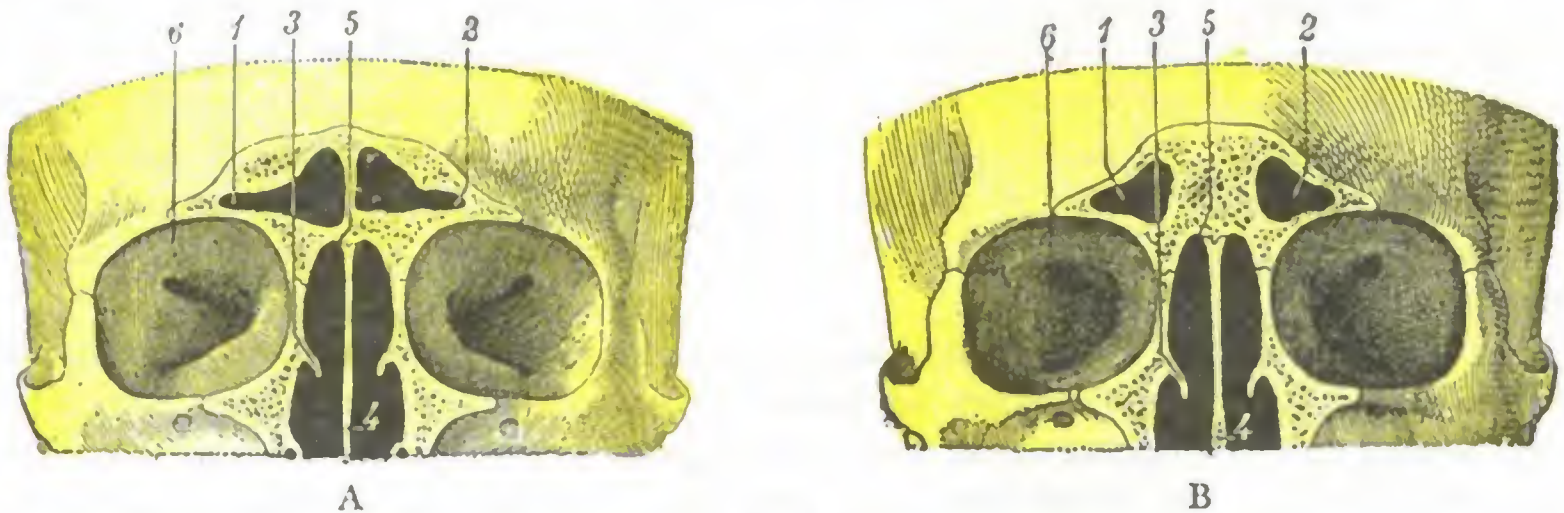


FIG. 23

Relaciones del seno frontal con la bóveda de las fosas nasales (según SIEUR y JACOB).

Cortes frontales de las fosas nasales por la parte anterior de la bóveda nasal.

FIG. A, el suelo del seno frontal corresponde a la bóveda nasal; la cavidad sinusal puede alcanzarse en este caso por la cavidad nasal.

FIG. B, el suelo del seno frontal no guarda ninguna relación con la bóveda nasal; en semejante caso una intervención por la vía nasal expone al operador a no encontrar el seno y a penetrar en la cavidad craneal.

1, seno frontal derecho. — 2, seno frontal izquierdo. — 3, cornete medio derecho. — 4, tabique nasal. — 5, bóveda de la fosa nasal derecha. — 6, órbita.

pujan fácilmente para formar eminencia en la órbita. Ofrece a la infección una resistencia bastante débil y se necrosa con rapidez; por eso las complicaciones orbitarias son frecuentes y precoces en las sinusitis frontales. Este segmento orbitario o externo del suelo existe cualesquiera que sean las dimensiones del seno; está situado inmediatamente por encima de la apófisis ascendente del maxilar superior (MOURET) o del unguis (SIEUR y JACOB); precisamente aquí es donde están como ya hemos visto más arriba, los senos de dimensiones exiguas; de modo que, trepanando a este nivel (trepanación del seno por la vía orbitaria, RICHET, PANAS, GUILLEMAIN, JANSEN, SIEUR y JACOB, MOURET), podemos estar seguros de penetrar siempre en la cavidad sinusal.

β) La *porción interna o nasal* del suelo está en relación con las células etmoidales, las cuales, cuando están muy desarrolladas, pueden, rechazando esta porción del suelo, formar un notable relieve en la cavidad sinusal. Las eminencias así formadas se llaman *ampollas frontales* (ZUCKERKANDL); suelen ser en número de cuatro: una de ellas, posterior, casi constante; las otras, externa y anterior, frecuentes; la última, interna, excepcional (MOURET). Cuando la ampolla posterior está desarrollada hasta el punto de transformar el ángulo diedro que representa el borde posterior del seno en una verdadera pared, puede pensarse en la existencia de un seno frontal suplementario (MOURET), el cual no es otra cosa sino esta ampolla frontal, es decir, una célula etmoidal anormalmente desarrollada. La porción interna de la base del seno frontal se pone también en relación, desde luego por su parte interna, con el ángulo anterior de la bóveda de la fosa nasal correspondiente. Esta relación entre el suelo sinusal y la bóveda nasal es esencialmente variable; existe cuando el seno está muy desarrollado (fig. 23. A), y en este caso la cavidad sinusal no está separada

de la cavidad nasal más que por un espesor, a veces muy pequeño, de tejido óseo; falta, por el contrario, cuando el seno es pequeño (fig. 23, B). Esto explica por qué todos los rinólogos condenan el consejo, dado antaño por SCHÆFFER, de penetrar en el seno hundiendo su suelo por la bóveda nasal; operar así es exponerse a penetrar en el cráneo, con lo que se han observado varias veces accidentes mortales.

Si es peligroso, como acabamos de decir, penetrar en el seno frontal por la bóveda nasal, es fácil, en cambio, después de abierta la cavidad sinusal por la vía orbitofrontal, hundir el suelo y hacer comunicar ampliamente a través de las células etmoidales el seno y la fosa nasal: esta es la vía de acceso utilizada hoy para drenar el seno infectado en el caso de sinusitis.

D. CAVIDAD SINUSAL Y SU REVESTIMIENTO. — La cavidad que circunscriben las paredes antes descritas, o sea la *cavidad del seno frontal*, es muy irregular; está sobre todo en los senos grandes, subdividida por tabiques incompletos en una serie de celdillas, «focos de retención» de pus en casos de supuración aguda y «nidos de fungosidades» cuando la infección pasa al estado crónico. Estos tabiques existen más especialmente hacia arriba, en el ángulo de separación de las dos tablas del frontal, y hacia abajo y atrás, asimismo, en el ángulo de separación de las dos láminas de la bóveda orbitaria.

En estado normal, la cavidad del seno está vacía o por lo menos no contiene sino aire; por esto, cuando una fractura ha puesto la cavidad en relación con las regiones vecinas, vemos que el aire se infiltra en los tejidos y produce *enfisema subcutáneo*. La pequeña cantidad de moco secretado por las glándulas de la mucosa se derrama en las fosas nasales por el *conducto nasofrontal*. Cuando este último se oblitera (osteítis, edema de la mucosa del meato medio, etc.), las secreciones se acumulan en el seno y dan origen a un *mucocele* si son asépticas o a un *empiema del seno* si se infectan. En el primer caso se forma un tumor indoloro, de marcha crónica, que forma eminencia a nivel del ángulo superointerno de la órbita; en el segundo caso el tumor se acompaña de fenómenos inflamatorios agudos.

Así como la cavidad del seno frontal no es más que un divertículo de las fosas nasales, la mucosa del seno es una prolongación de la pituitaria. Formada por la reunión del periostio y la mucosa propiamente dicha, adhiere poco al esqueleto. Muy delgada en estado normal, se engruesa y se cubre de fungosidades al inflamarse. Contiene *glándulas mucosas* que pueden ser el punto de partida de *quistes* de evolución crónica, idénticos a los *mucoceles*. La mayoría de sus *vasos* y *nervios* provienen de los vasos y nervios de la pituitaria (véase *Fosas nasales*). Las venas están en comunicación por ramos perforantes que atraviesan las paredes óseas del seno: 1.º, adelante, con las venas subcutáneas; 2.º, abajo, con las venas de la órbita, y 3.º, atrás con las venas intracraneales. Con los *linfáticos* debe suceder, sin duda, lo mismo; así se explica la posibilidad de que, en el curso de una sinusitis frontal, o como consecuencia de una operación en un seno inflamado (SIEUR y ROUVILLOIS), sobrevenga una infección extra o intracraneal, sin perforación de la pared ósea correspondiente.

E. CONDUCTO FRONTAL. — En la parte interna del suelo del seno se abre un conducto que pone en comunicación la cavidad sinusal con el meato medio o segundo meato. Este conducto se llama *conducto frontal* y también *conducto nasofrontal*. Por él drenan en las fosas nasales las secreciones de la mucosa y por él también la infección se transmite de las fosas nasales al seno.

Las dimensiones del conducto frontal varían considerablemente. De una manera general puede decirse que es tanto más largo y estrecho cuanto más desarrolladas estén las células etmoidales anteriores, y en particular los fondos de saco que ocupan el vértice del meato medio, por entre los cuales camina. Cuando estos fondos de saco etmoidales están atrofiados, el conducto frontal no existe y la cavidad del seno comu-

nica directamente con la parte más elevada y anterior del segundo meato por un orificio oval de eje mayor anteroposterior y que mide, tanto en anchura como en profundidad, de 2 a 3 mm. Cuando, por el contrario, aquéllos se desarrollan en forma de células etmoidales accesorias y hacen relieve en la cavidad del seno, forman por su adosamiento una especie de conducto que mide de 10 a 15 mm de largo y 2 a 3 mm de diámetro (fig. 24, 2).

Desde el punto de vista de su dirección, el conducto es oblicuo de arriba abajo, de fuera adentro y de delante atrás. Su orificio superior o sinusal está colocado a cada lado del tabique medio, ora inmediatamente a su lado, ora al lado de la pared orbitaria. Su orificio inferior o nasal se abre en el vértice del segundo meato, generalmente en el canal del unciforme (véase *Fosas nasales*), a veces en el canal de la ampolla, y otras ocupa el sitio de uno de los fondos de saco internos que tabican el vértice del meato medio. El cateterismo del seno frontal parece, pues, desde el punto de vista anatómico, de los más difíciles, en primer lugar por la situación variable que ocupa su orificio nasal, y además, porque este último está rodeado por los orificios de las células etmoidales que desembocan igualmente en el vértice del meato. Por fortuna, en la práctica no hay necesidad de que la sonda sea introducida en el conducto; es suficiente que un chorro de agua o una ducha de aire sean proyectados con bastante fuerza en esta región para que penetren en las células etmoidales y al mismo tiempo en el seno.

Para terminar, anotaremos que las estrechas relaciones que presenta el orificio sinusal con los orificios de las células etmoidales que lo rodean nos explican la coexistencia constante de celulitis etmoidales con sinusitis frontales. Cuando el conducto nasofrontal se abre en el canal del unciforme, su orificio está igualmente, por mediación de este último, en relación inmediata con el orificio del seno maxilar; sus secreciones pueden, siguiendo aquel canal, penetrar en el seno maxilar e infectarlo secundariamente.

F. EXPLORACIÓN Y VÍAS DE ACCESO. — El seno frontal puede explorarse en clínica: 1.º, por el procedimiento llamado de la *transiluminación* (método de Heryng, véase *Seno maxilar*); 2.º, por cateterismo del conducto frontal. Puede ser accesible al cirujano por tres vías, que ya hemos señalado más arriba, y, por consiguiente, nos limitaremos a enumerarlas: *frontal, orbitaria y nasal*.

7.º Meninges, cavidad aracnoidea y cavidad de la piamadre. — Las meninges y las dos cavidades aracnoidea y pial que las separan no presentan nada de especial en esta región, por lo que remitimos al apartado que les está particularmente dedicado más adelante. Aquí sólo recordaremos que las relaciones de las meninges con la pared posterior del seno frontal, cuya cara endocraneal tapizan, nos explican por

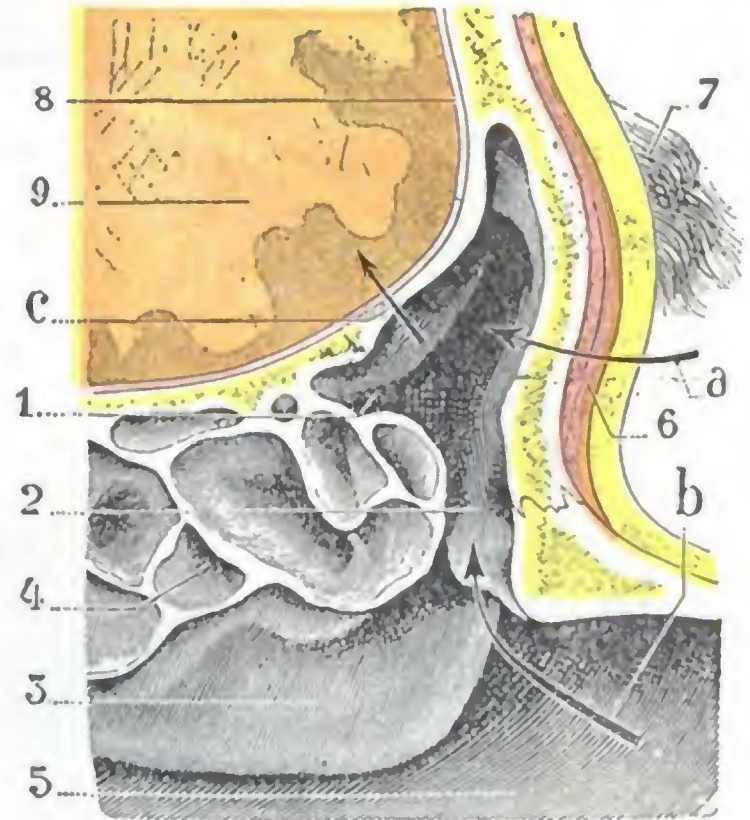


FIG. 24

Relaciones del seno frontal: corte sagital del seno frontal derecho, inmediatamente por fuera de la línea media (cadáver congelado, segmento interno del corte).

1, seno frontal derecho. — 2, conducto nasofrontal. — 3, meato medio (más exactamente, cara cóncava de la concha nasal que forma la pared interna del meato medio); el corte ha desinsertado la concha media de la pared externa de la fosa nasal. — 4, células etmoidales. — 5, tabique de las fosas nasales. — 6, músculo ciliar. — 7, ceja. — 8, meninges. — 9, cerebro.

a, flecha que señala el camino que sigue el cirujano para penetrar en el seno por la vía frontal. — b, flecha que indica el punto por donde debe penetrar el pico de la sonda en el cateterismo del seno frontal. — c, vía seguida por la infección sinusal para propagarse al cerebro.

qué los abscesos por dentro y fuera de la duramadre, así como las meningitis, son complicaciones siempre temibles en la evolución de las sinusitis frontales.

8.º **Circunvoluciones cerebrales.** — Después de las meninges encontramos las circunvoluciones cerebrales. Pertenecen a la punta del lóbulo frontal, y son: 1.º, *en la cara externa del hemisferio* (fig. 25), el extremo anterior de la primera frontal,

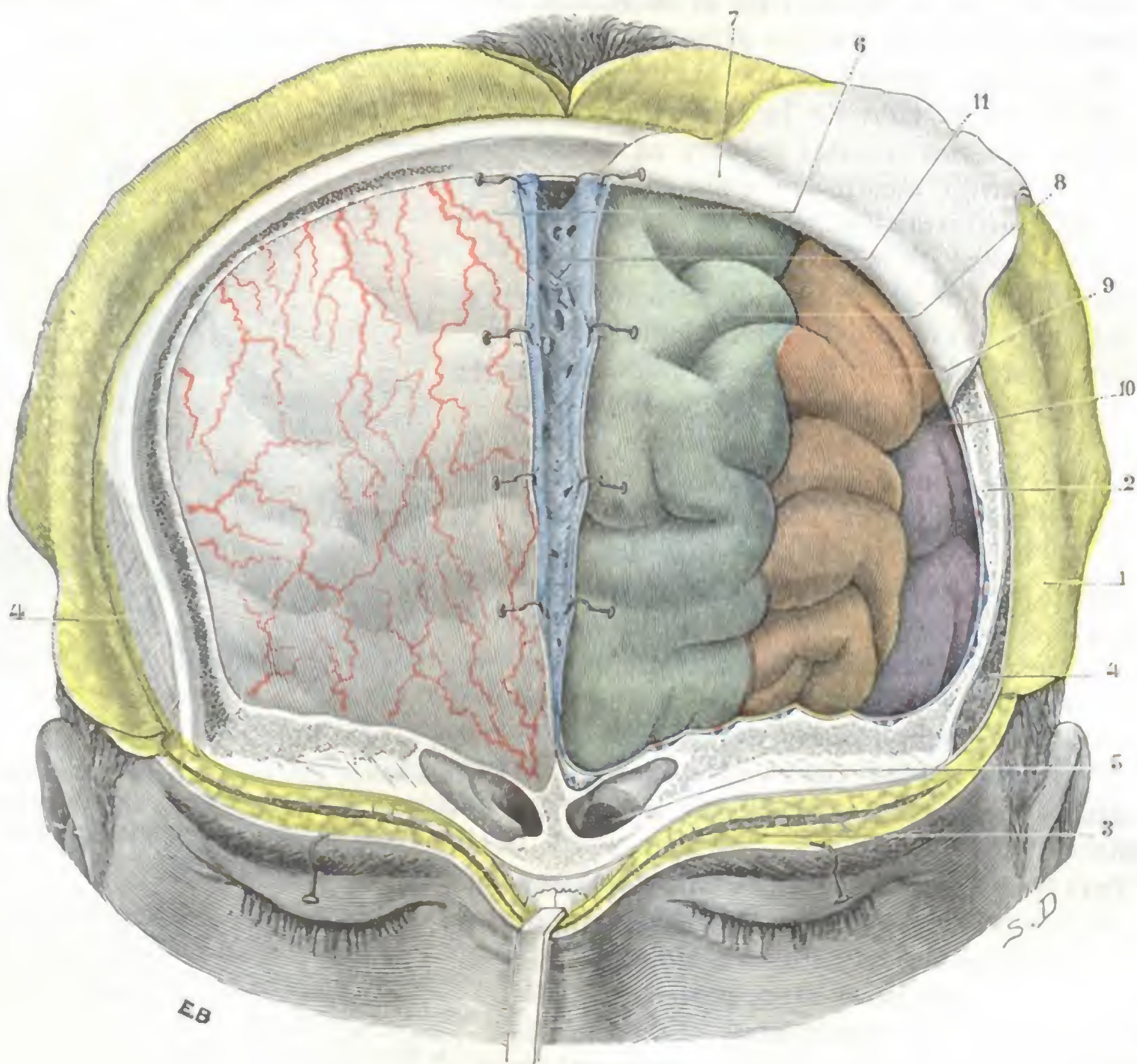


FIG. 25

Lóbulos frontales, vistos después de la ablación de la pared anterior del cráneo.

1, colgajos cutáneos reclinados hacia atrás. — 2, paredes craneales. — 3, partes blandas de la región ciliar reclinadas hacia abajo. — 4, músculo temporal, recubierto de su aponeurosis a la derecha y seccionado a la izquierda. — 5, senos frontales. — 6, duramadre *in situ*, con los vasos. — 7, la misma inclida y reclinada. — 8, primera circunvolución frontal. — 9, segunda circunvolución frontal. — 10, tercera circunvolución frontal. — 11, seno longitudinal superior inclido en la línea media.

el extremo anterior de la segunda frontal y una pequeña parte de la tercera frontal; 2.º, *en la cara interna del hemisferio*, la parte más anterior de la frontal interna, que se confunde en este sitio con la parte correspondiente de la primera frontal; 3.º, *en la cara inferior del hemisferio*, las extremidades anteriores de las circunvoluciones orbitarias, sobre todo la circunvolución olfatoria interna y la circunvolución olfatoria externa.

Entre las dos circunvoluciones olfatorias interna y externa se observa el *bulbo olfatorio*, cuyo extremo anterior llega de ordinario a ponerse en contacto con la pared posterior del seno frontal.

Hemos insistido ya más arriba, a propósito de la pared posterior del seno frontal, sobre la importancia de dichas relaciones, desde el punto de vista de la posibilidad

de que una inflamación sinusal se propagase al cerebro; no volveremos a insistir aquí. Nos limitaremos a hacer notar que las circunvoluciones cerebrales que están en contacto con nuestra región pertenecen a aquella parte de la corteza que se designa en fisiología con el nombre de *zona latente* del cerebro, lo que nos permite comprender como una colección purulenta (absceso cerebral) o cualquier otro proceso patológico pueden destruirlas en gran parte y hasta en totalidad, sin que originen los síntomas especiales llamados de localización.

2. REGION OCCIPITOFONTAL

La región occipitofrontal, la más elevada y extensa de las cuatro regiones craneales, es impar, media y simétrica y ocupa a la vez las partes anterior, media y posterior de la bóveda.

1.º Límites. — De forma irregularmente cuadrilátera, tiene por límites: 1.º, *hacia delante*, a derecha e izquierda de la línea media, una línea curva, cóncava hacia abajo, que partiendo de la raíz de la nariz termina en la apófisis orbitaria externa rodeando las cejas; éstas forman una región aparte, la región ciliar, que acabamos de describir; 2.º, *por detrás*, la protuberancia occipital externa y, a cada lado de esta eminencia ósea, la línea curva occipital superior; 3.º, *lateralmente*, una línea muy irregular que, continuando la línea occipital superior, pasaría por la parte baja de la apófisis mastoides para seguir después la línea temporal superior hasta la apófisis orbitaria externa; esta línea separa la región que estudiamos de la región mastoidea y de la región temporal.

En la profundidad, la región occipitofrontal se extiende, como las regiones ciliar y temporal, hasta las circunvoluciones cerebrales.

2.º Forma exterior y exploración. — La región occipitofrontal presenta, con poca diferencia, la misma configuración exterior que la porción de la caja craneal sobre la cual reposa; es grandemente convexa en todos sentidos.

En la línea media y en cada una de sus extremidades vemos dos eminencias, que nos sirven de guía en la topografía craneocerebral: delante, entre las dos cejas, inmediatamente por encima de la raíz de la nariz, la *eminencia nasal* o *glabella*; por detrás, en la unión de la cabeza y el cuello, la *protuberancia occipital externa* o *inión*. Si, en general, es extremadamente fácil reconocer la protuberancia occipital externa, no pasa lo mismo con la glabella, que a menudo está poco acentuada y a veces se halla incluso reemplazada por una superficie plana o por una ligera depresión.

A los lados encontramos sucesivamente y de delante atrás: el *surco frontal*, situado inmediatamente por encima de las cejas; después las *eminencias frontales* y las *parietales*, más notables en el niño que en el adulto y en la mujer que en el hombre.

3.º Planos superficiales. — Comprendemos bajo este título: 1.º, la *piel*; 2.º, el *tejido celular subcutáneo*, al cual unimos los *vasos* y *nervios* llamados *superficiales*.

A. PIEL. — La piel de la región occipitofrontal es notable a la vez por su espesor, que aumenta de delante atrás, y por su adherencia, que es por todas partes íntima. En su parte anterior, que corresponde a la frente, está desprovista de pelos, es lisa en los jóvenes y más o menos surcada por arrugas en los sujetos de alguna edad. En todo el resto de su extensión está cubierta por los *cabellos*.

Como ya se ha visto en Anatomía descriptiva, los cabellos son más o menos largos y más o menos abundante según los individuos; escasean en los viejos; caen temporal o definitivamente (*alopecia*, *calvicie*) en gran número de enfermedades del cuero

cabelludo. Varían también de modo extraordinario en su color, en su forma y en su modo de implantación; recordaremos, a propósito de esto, que irradian alrededor de un punto central o remolino que se encuentra ordinariamente a mitad del camino del bregma a la nuca y que lleva el nombre de *espiga*. A nivel de la espiga los cabellos están implantados en sentido perpendicular a la piel; más allá su implantación es oblicua y tanto más oblicua cuanto más se aleja del remolino. Hay que tener cuidado de afeitar la piel de la región occipitofrontal cuando sea necesario practicar una intervención en ella.

La piel de la región occipitofrontal posee numerosas *glándulas sebáceas*, anexas en gran parte a los bulbos pilosos; la mayoría de ellas son voluminosas, multilobuladas y están situadas en el espesor de la dermis. Pueden ser asiento de quistes (*quistes sebáceos*), llamados vulgarmente *lupias*, que en ocasiones alcanzan un desarrollo considerable.

Formados estos tumores a expensas de glándulas situadas en el espesor de la piel, se adhieren y se mueven con ella; este carácter permite reconocerlos con facilidad.

Encontramos también en la piel de la región las *glándulas sudoríparas*; pero éstas están situadas en el tejido celular subcutáneo, a mayor profundidad, por consiguiente, que las anteriores.

En el orificio de los conductos excretores de estas diversas glándulas (glándulas sebáceas y glándulas sudoríparas) y en el bulbo piloso es donde se desarrollan la mayor parte de hongos y microbios que provocan la aparición de la tiña y de otras afecciones contagiosas del cuero cabelludo; esto nos explica las dificultades de su tratamiento, así como la frecuencia de las recidivas.

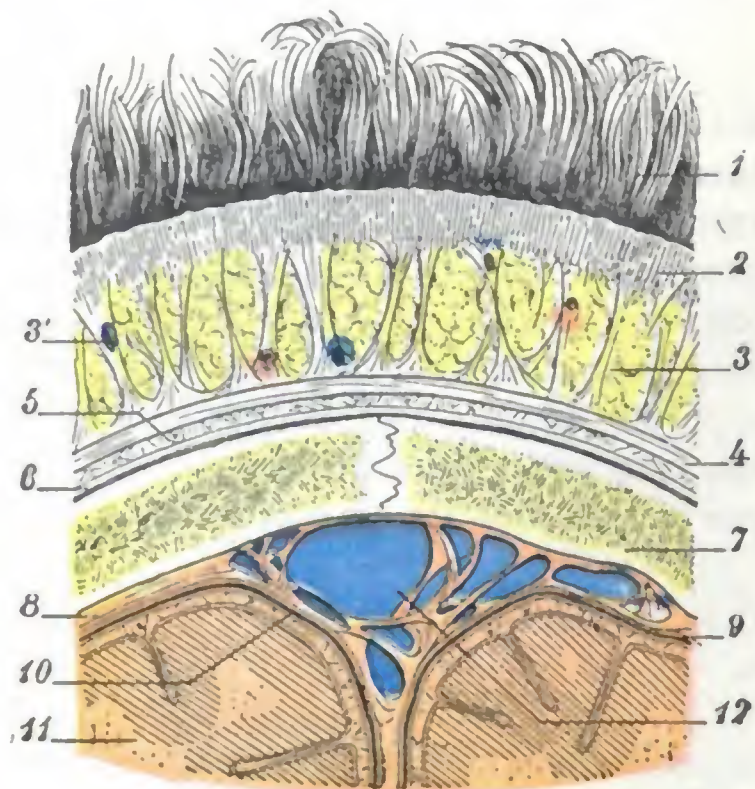


FIG. 26

La bóveda del cráneo, vista en corte frontal (*semiesquemática*).

1. cabellos. — 2, piel. — 3, tejido celular subcutáneo con sus trabéculas conjuntivas y sus pelotones adiposos (por varios sitios, 3', arterias y venas). — 4, aponeurosis epicraneal. — 5, capa de tejido conjuntivo laxo. — 6, perlostio o pericráneo con una delgada capa conjuntiva por debajo de él (capa subperióstica). — 7, parietal con sus dos láminas compactas y el diploe. — 8, duramadre. — 9, cavidad aracnoidea. — 10, piamadre. — 11, cerebro. — 12, seno longitudinal superior y lagos sanguíneos.

capa musculoaponeurótica subyacente. Gracias a ellas, las dos capas están íntimamente unidas; sabidas son las dificultades que se encuentran cuando se quieren disecar el músculo frontal, el occipital o la aponeurosis epicraneal, y más adelante veremos también que esta misma disposición se opone, hasta cierto punto, a la formación de colecciones sanguíneas o de otra naturaleza limitada al tejido celular subcutáneo. Estas trabéculas conjuntivas circunscriben entre sí cavidades estrechas o celdillas, en las cuales se acumulan pelotones adiposos.

C. VASOS Y NERVIOS SUPERFICIALES. — Los vasos y nervios de las capas superficiales se ramifican en el tejido celular subcutáneo (fig. 27):

a) *Arterias*. — Las arterias, destinadas a las diferentes capas anteriormente descritas, provienen de la frontal, de la supraorbitaria, de la temporal superficial, de la auricular posterior y de la occipital.

a) La *frontal* o *frontal interna*, rama de la oftálmica, sale de la órbita en el ángulo mayor del ojo, a cosa de un centímetro de la línea media (fig. 19); yendo luego hacia arriba y adentro, sube hasta la parte media de la frente, donde se divide en tres

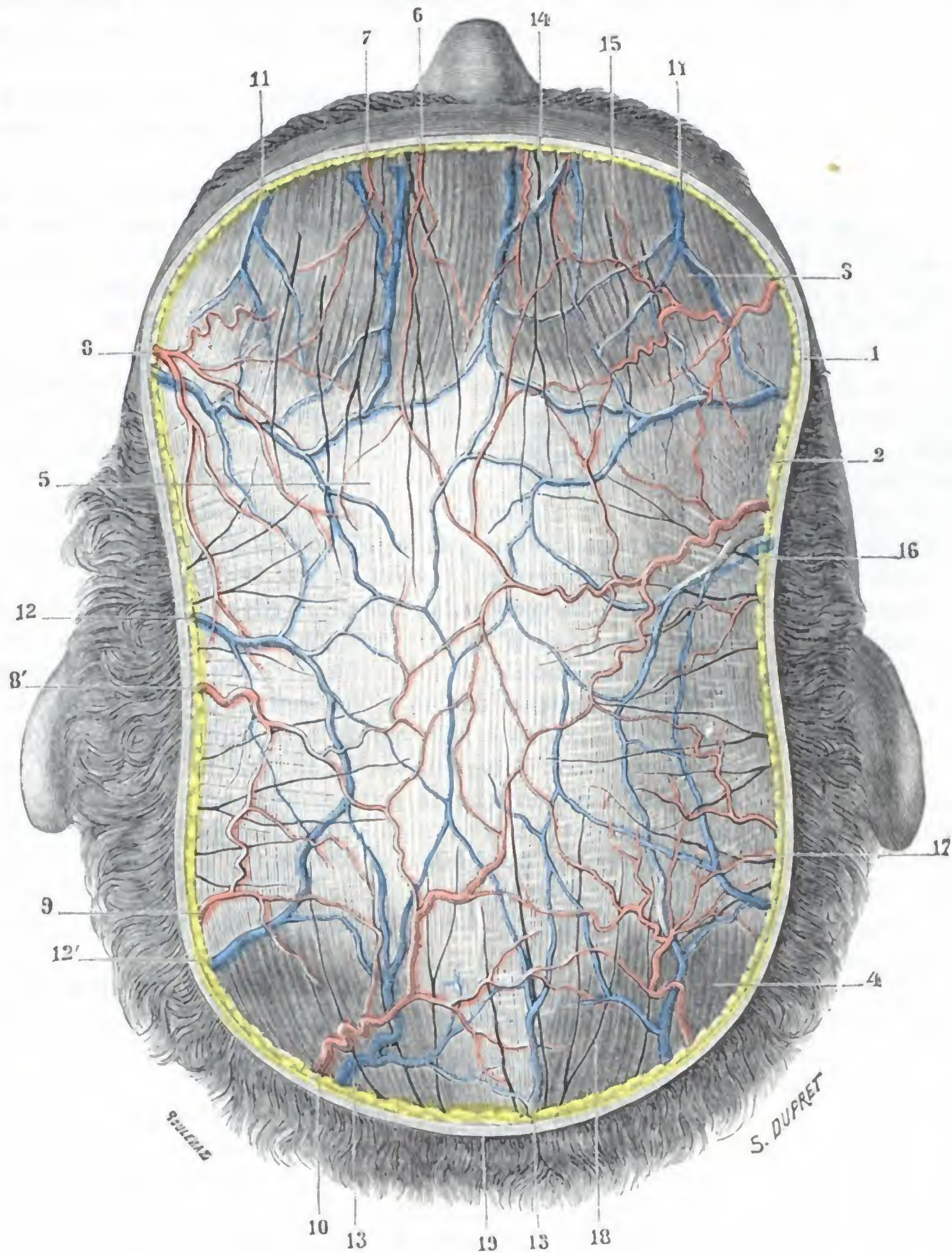


FIG. 27

Región occipitofrontal, vista por arriba.

1, piel. — 2, tejido celular subcutáneo. — 3, músculo frontal. — 4, músculo occipital. — 5, aponeurosis epicraneal. — 6, arteria frontal. — 7, arteria supraorbitaria. — 8, 8', rama anterior y rama posterior de la temporal superficial. — 9, arteria auricular posterior. — 10, arteria occipital. — 11, venas frontales. — 12, vena parietal, con 12', vena mastoidea. — 13, 13, venas occipitales. — 14, nervio frontal interno. — 15, nervio frontal externo o supraorbitario. — 16, ramas del auriculotemporal. — 17, ramificaciones de la rama mastoidea del plexo cervical. — 18, rama del nervio suboccipital. — 19, protuberancia occipital externa.

clases de ramificaciones: ramos subcutáneos, ramos musculares y ramos periósticos, nombres que indican el modo de su distribución. La frontal se anastomosa por fuera con la supraorbitaria y por dentro con la frontal del lado opuesto.

β) La *supraorbitaria* o *frontal externa* proviene también de la oftálmica; sale de la órbita por el agujero supraorbitario (algunas veces simple escotadura), situado, conforme recordaremos, a 2 ó 3 cm por fuera de la línea media (fig. 19), y se divide entonces en dos ramos ascendentes, el uno superficial o subcutáneo, el otro profundo o perióstico; estos dos ramos se distribuyen en las partes blandas situadas por encima del arco orbitario.

γ) La *temporal superficial*, por sus dos ramas terminales, la arteria frontal y la arteria parietal, cubre de ramificaciones flexuosas las partes anterior y media de la región.

δ) La *auricular posterior*, rama colateral de la carótida externa, discurre de abajo arriba en el surco auriculomastoideo y, después de haber proporcionado varias ramas a la oreja y a la región mastoidea, va a terminar en la parte de la región occipitofrontal que se encuentra situada por detrás de la oreja; se anastomosa constantemente, por delante, con la arteria parietal y, por detrás, con la occipital.

ε) La *occipital*, otra rama colateral de la carótida externa, se encuentra situada en la región de la nuca (véase esta región), entra en la región occipitofrontal perforando el trapecio y se ramifica entonces por la parte posterior de la cabeza. Sus ramificaciones, en gran manera flexuosas, como las de la frontal y de la parietal, se anastomosan constantemente, por una parte con las ramificaciones homólogas del lado opuesto y por la otra con las de la auricular posterior y la temporal superficial.

Como se ve, todas las arterias que van a la región occipitofrontal se anastomosan ampliamente entre sí y hasta se confunden a nivel de sus ramificaciones terminales, cubriendo así la región de una de las redes más ricas de la economía. Conviene añadir que, contrariamente a lo que se observa en las otras partes del cuerpo, las arterias un poco voluminosas son aquí superficiales o subcutáneas; están como incrustadas en medio de las trabéculas conjuntivas, tan densas y tan resistentes, que unen la piel a la capa musculoaponeurótica. Semejante adherencia hace que la denudación y la ligadura inmediata sean muy difíciles, habiendo necesidad, por lo general, de pinzarlas y ligarlas en masa; impide también que se retraigan cuando han sido abiertas, y de aquí las hemorragias profusas y poco coercibles que acompañan ordinariamente a las heridas del cuero cabelludo. En cambio, esta adherencia se opone a la formación de colecciones sanguíneas localizadas en el tejido celular subcutáneo; por esto nos parece problemática la existencia de *hematomas subcutáneos* (fig. 29, a), admitida por la mayoría de los autores.

La riqueza arterial de los tegumentos del cráneo nos explica su gran vitalidad y que sigan viviendo grandes colgajos que no están unidos al resto del cuero cabelludo sino por un delgado pedículo; nos explica igualmente la frecuencia relativa con que se observan tumores vasculares (*angiomas, aneurismas cirsoideos*).

b) *Venas*. — Las venas superficiales de la región occipitofrontal se disponen, como las arterias, en un rico plexo que, como el arterial, también ocupa el tejido celular subcutáneo. Por su situación pueden dividirse en tres grupos: un *grupo anterior*, que comprende las venas frontales; un *grupo posterior*, formado por las venas occipitales; finalmente, un *grupo lateral*, formado por las venas temporales. Todas estas venas, ampliamente anastomosadas entre sí, descienden en dirección vertical u oblicua, hacia la base del cráneo y terminan como sigue: 1.º, las venas frontales desembocan en la vena preparata primero, después en la vena facial, que volveremos a encontrar en la cara; 2.º, las venas occipitales terminan, por uno o varios troncos, en la vena yugular externa, que describiremos con las regiones del cuello; 3.º, en cuanto a las venas parietales, descienden a la región temporal y van a engrosar la temporal superficial, una de las principales ramas de origen de la vena yugular externa.

La *vena preparata* está situada cerca de la línea media. Ordinariamente es única, pero a veces es doble y desciende en sentido más o menos vertical desde la raíz de los cabellos hasta la

glabella, formando en la mayoría de los individuos una prominencia visible en la piel de la frente. A. TAMASSIA propuso utilizar este dato como medio de identificación individual.

c) *Linfáticos*. — Los vasos linfáticos del cuero cabelludo nacen de una rica red que ocupa la línea media y sus inmediaciones y descienden en seguida hacia el origen del cuello, dividiéndose, como las venas, en tres grupos (fig. 28): *grupo frontal*, *grupo parietal*, *grupo occipital*, nombres que ya indican claramente su procedencia.

a) Los *linfáticos occipitales* terminan en los ganglios suboccipitales, situados, conforme sabemos, en la parte superior de la nuca, a nivel de las inserciones del esternocleidomastoideo y del trapecio.

β) Los *linfáticos parietales* discurren de arriba abajo por la cara lateral del cráneo, terminando los unos (pasando por detrás de la oreja) en los ganglios mastoideos y los otros (pasando por delante de la oreja) en los ganglios parotídeos.

γ) Los *linfáticos frontales* (aparte un pequeño grupo que ocupa la parte media de la frente y que, siguiendo la vena facial, termina en los ganglios submaxilares) se dirigen oblicuamente hacia abajo y atrás, descendiendo por delante de la oreja con los linfáticos parietales y, como estos últimos, terminando en los ganglios parotídeos.

Como las venas y las arterias, los troncos linfáticos del cuero cabelludo discurren por el tejido celular subcutáneo; TILLAUX, sin embargo, hizo notar que están colocados más profundamente que las arterias, lo que nos explicaría, según él, «por qué se ven tan raramente los dibujos de una linfangitis resaltar sobre la piel del cráneo». Sabida es la frecuencia con que se infiltran todos estos ganglios al principio del período secundario de la sífilis, por lo cual RICORD aconsejaba examinarlos sistemáticamente, «tomar el pulso a la sífilis», según su expresión, en todos los enfermos en los cuales se suponga esta infección; su hipertrofia es debida, generalmente, a las numerosas erupciones que sobre los tegumentos del cráneo suelen observarse en este período de la enfermedad.

d) *Nervios*. — A excepción de algunos filetes motores que provienen del facial y que se distribuyen por los músculos frontal y occipital, la región occipitofrontal no recibe más que ramificaciones sensitivas que provienen: hacia delante, del nervio frontal; a los lados, del nervio auriculotemporal; atrás, de los tres nervios auricular, mastoideo y suboccipital.

a) El *nervio frontal*, rama del oftálmico, se divide, antes de alcanzar el reborde de la órbita (fig. 19), en frontal externo y frontal interno; 1.º, el *frontal externo* o *supraorbitario* atraviesa el agujero supraorbitario con la arteria del mismo nombre y, después de haber proporcionado algunos ramitos al párpado superior, se subdivide en numerosas ramificaciones ascendentes que discurren unas por debajo y otras por

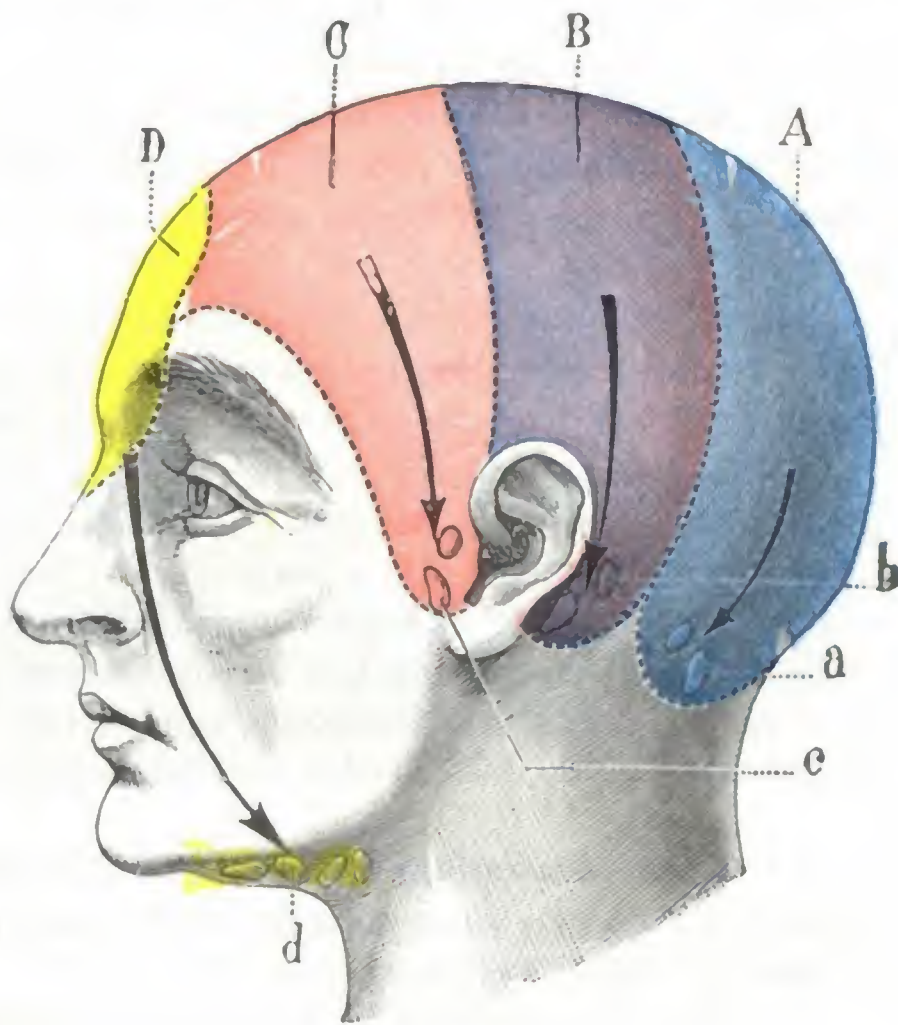


FIG. 28

Esquema que señala, sobre la cara lateral del cráneo, los diferentes territorios linfáticos del cuero cabelludo, cada uno con los grupos ganglionares de que son tributarios (imitada de MERKEL).

A, territorio occipital. — B, territorio parietal. — C, territorio frontal. — D, territorio prefrontal. — a, ganglios suboccipitales. — b, ganglios mastoideos. — c, ganglios parotídeos. — d, ganglios submaxilares.

encima del músculo frontal, yendo a terminar parte en el pericráneo y parte en los tegumentos; 2.º, el *frontal interno*, ordinariamente más pequeño que el frontal externo, sale de la órbita entre este último nervio y la polea del oblicuo mayor, distribuyéndose también por el párpado superior y la región frontal. Las ramificaciones de los dos frontales interno y externo pueden seguirse hasta la parte media de la sutura sagital. Añadamos que el nervio frontal proporciona con bastante frecuencia un tercer ramito, el *nervio supratroclear* de ARNOLD, del cual sale de la órbita inmediatamente por encima de la polea del oblicuo mayor para distribuirse también por la piel de la frente y del párpado superior; CRUVEILHIER ha visto el nervio supratroclear atravesar el seno frontal.

β) El *nervio auriculotemporal* es una rama del nervio maxilar inferior; después de haber atravesado las dos regiones parotídea y temporal, entra en la región occipitofrontal y termina, por cierto número de ramitos divergentes, en la parte media de la región.

γ) El *nervio auricular* y el *nervio mastoideo*, ramas del plexo cervical superficial (véase *Región carotídea*), proporcionan algunas finas ramificaciones a los tegumentos que se encuentran situados por detrás de la oreja.

δ) El *nervio suboccipital*, por último, ocupa primero la parte más elevada de la nuca (véase *Región de la nuca*); después, perforando de abajo arriba las inserciones del trapecio un poco por debajo y por fuera de la protuberancia occipital externa (a unos 2 cm), pasa a la región occipitofrontal, subdividiéndose entonces en numerosas ramificaciones divergentes, que se distribuyen por los tegumentos de la parte posterior de la cabeza. Estas ramificaciones son exclusivamente sensitivas; el músculo occipital, como hemos dicho más arriba, está inervado por una rama del nervio facial.

4.º Capa musculoaponeurótica.— Se compone de dos músculos: uno anterior o *músculo frontal* y otro posterior o *músculo occipital*, reunidos ambos por una lámina aponeurótica, la *aponeurosis epicraneal*.

a) *Músculo occipital*.— El músculo occipital (existen dos, uno a la derecha y otro a la izquierda) es un músculo aplanado, de forma cuadrilátera, situado en la parte posterior de la región. Se inserta por detrás en los dos tercios externos de la línea occipital superior y parte vecina de la apófisis mastoides, por medio de fibras aponeuróticas muy cortas que se entrecruzan con los fascículos de origen del trapecio y del esternocleidomastoideo; de aquí se dirige hacia arriba y adelante para terminar en el borde posterior de la aponeurosis epicraneal. No es muy raro ver los fascículos externos del músculo occipital dirigirse hacia la oreja, prolongándose a veces hasta la concha.

b) *Músculo frontal*.— El frontal (hay igualmente dos, colocados simétricamente a cada lado de la línea media) se extiende sobre la parte anterior de la bóveda craneal, la *región frontal* de algunos autores. Aplanado y delgado como el precedente, se inserta por detrás sobre el borde anterior de la aponeurosis epicraneal; de allí sus fascículos se dirigen más hacia delante y abajo, los fascículos internos hacia la raíz de la nariz, los medios y los externos hacia el borde de la órbita, y todos terminan en la cara profunda de la piel, luego de entrecruzarse en la región superficial con los fascículos más o menos transversales del superciliar y el orbicular de los párpados.

c) *Aponeurosis epicraneal*.— Es una vasta lámina fibrosa que cubre a manera de casquete la parte media de la bóveda craneal; es la *galea aponeurótica capitis* de los anatomistas alemanes y reúne unos con otros los músculos occipitales y los músculos frontales.

a) *Hacia atrás* envía, entre los dos occipitales, una prolongación que los separa enteramente y que se inserta en la protuberancia occipital externa y en el tercio interno de la línea occipital superior.

β) *Por delante* envía una prolongación angular menos importante entre los dos frontales, que se encuentran de este modo aislados el uno del otro, pero en su origen tan sólo porque en su parte inferior están ambos íntimamente fusionados en la línea media.

γ) *Lateralmente*, la aponeurosis epicraneal desciende a la región temporal, donde volveremos a encontrarla (pág. 50).

Considerada desde el punto de vista de su estructura, la aponeurosis epicraneal presenta tres órdenes de fascículos diversamente entrecruzados: fascículos anteroposteriores o longitudinales, transversales y oblicuos.

La piel, el tejido celular subcutáneo y el plano musculoaponeurótico subyacente están tan íntimamente unidos entre sí que forman una capa única, un solo órgano, con sus vasos y nervios propios, relativamente independiente del plano esqueleto-perióstico, sobre el cual se desliza gracias a la existencia del tejido celular subaponeurótico. A este complejo anatómico es al que en anatomía medicoquirúrgica se le da el nombre de *cuero cabelludo* (recordaremos de paso que en Anatomía descriptiva este término sirve solamente para designar la piel). En efecto, desde el punto de vista quirúrgico los planos que la constituyen no son más aislables los unos de los otros que, por ejemplo, el dartos de la piel del escroto. Todos estos planos forman una capa gruesa que mide de 4 a 7 mm, según los sujetos, y que descansa sobre el esqueleto, al que protege de una manera desde luego poco eficaz; por esto en los traumatismos de

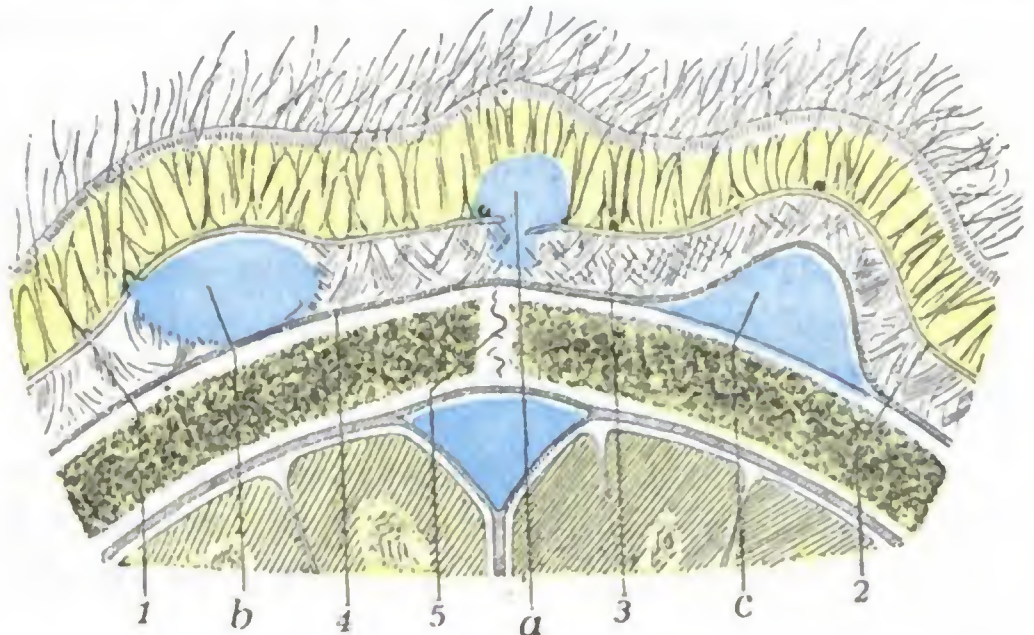


FIG. 29

Esquema destinado a mostrar en un corte de la pared craneal las diversas variedades de hematomas extracraneales.

1, tejido celular subcutáneo. — 2, aponeurosis epicraneal. — 3, espacio subaponeurótico. — 4, periostio. — 5, sutura biparietal. — a, hematoma subcutáneo. — b, hematoma subaponeurótico. — c, hematoma subperióstico (cefalohematoma).

esta región es preciso pensar siempre en la posibilidad de una lesión del cráneo. Por otra parte, la existencia de un plano óseo resistente sobre el cual fácilmente pueden ser seccionadas o aplastadas estas diversas formaciones nos explica la frecuencia de los cortes incisos y heridas contusas del cuero cabelludo.

5.º **Capa celular subaponeurótica.** — A diferencia de la capa celular subcutánea, la subaponeurótica está formada por un tejido conjuntivo extremadamente laxo, desprovisto por entero de grasa y que permite un fácil deslizamiento de las capas precedentes sobre el periostio. Entre el plano musculoaponeurótico y el periostio, existe una especie de espacio seroso, el *espacio supraparióstico* de MERKEL. Gracias a esta capa celular laxa se produce en ciertos sujetos ese movimiento de vaivén del cuero cabelludo, determinado por la contracción alternativa de los músculos occipitales y los músculos frontales; merced a ella también los tegumentos pueden ser fácilmente separados del esqueleto en las autopsias; por último, a ella es debido que en los traumatismos pueda verse el cuero cabelludo desprendido del cráneo en una extensión más o menos grande (*scalp*). En este espacio supraparióstico se producen los derrames de gas (*enfisema*), de serosidad (*edema*) y hasta de pus (*flemón difuso del cráneo*, de CHASSAIGNAC) que se observan en esta región. Añadamos que el tejido celular que nos ocupa es relativamente pobre en vasos, pues no presenta más que algunas arteriolas que de la red subcutánea descienden al periostio y al hueso. Es raro que los derrames de sangre, las *bolsas sanguíneas*, que por regla general se coleccionan en el espacio sub-

aponeurótico, sean debidos a la lesión de estos vasos: provienen sin duda de vasos más voluminosos de la capa subcutánea y penetran en el espacio subaponeurótico por efracción de la aponeurosis (fig. 29, b).

6.º Periestio.—El periestio craneal o *pericráneo* se adhiere débilmente a la superficie ósea y se deja desprender con la mayor facilidad; de aquí la posibilidad de *hematomas subperiósticos* (fig. 29, c), observados sobre todo en el recién nacido y designados con el nombre de *cefalohematomas*.

Hay que hacer notar, sin embargo, que a nivel de las suturas y de los agujeros parietales la adherencia del periestio a la caja ósea es íntima.

El periestio, como el tejido celular supraperióstico, es poco rico en vasos; desempeña un papel insignificante en la osteogénesis craneal y, por otra parte, es incapaz de producir tejido óseo en las pérdidas de substancia de cierta extensión de la pared del cráneo.

7.º Plano esquelético.—El esqueleto de la región occipitofrontal está constituido por el frontal, los dos parietales y el occipital. Estos huesos, unidos unos a otros por la sutura coronal, la sutura sagital y la sutura lambdoidea, forman la mayor parte de la bóveda del cráneo, región que hemos estudiado ya. Son gruesos, sobre todo hacia atrás, en el occipital.

8.º Meninges.—Por debajo del esqueleto y separándolo del cerebro encontramos los planos siguientes: 1.º, la *duramadre*, a la cual debe añadirse el seno longitudinal superior; 2.º, la *aracnoides* y la *cavidad aracnoidea*; y la *piamadre* y el *espacio pial*.

A. DURAMADRE.—En esta región, la duramadre presenta cierta adherencia, más acentuada en el viejo que en el adulto, lo cual depende del desarrollo especial de las *granulaciones de Pacchioni*, que a esta edad se fraguan una celda, más o menos profunda, en la cara interna de los parietales y del occipital. Por su espesor corren las ramificaciones (arteriales y venosas) de los vasos meníngicos (fig. 31, 7). En su espesor y en la línea media encontramos el *seno longitudinal superior*.

B. SENO LONGITUDINAL SUPERIOR.—El seno longitudinal superior, impar y medio, ocupa el borde convexo de la hoz del cerebro. Es, de todos los senos, uno de los más voluminosos y también, según expresión de GÉRARD MARCHAND, el más «descubierto» y, por lo tanto, el más expuesto a los traumatismos.

a) *Origen y trayecto.*—Nace, hacia delante, por una extremidad afilada, terminada generalmente en fondo de saco, en el conducto del agujero ciego, y se extiende hasta la protuberancia occipital interna, donde termina, contribuyendo a la formación de la *prensa de Herófilo* o *torcular* (fig. 61). Mide de 30 a 34 cm de longitud, según los sujetos (LUYS), y corresponde en la mayor parte de su extensión al canal longitudinal que hemos descrito en la cara interna de la bóveda del cráneo.

b) *Afluentes.*—Muy delgado en su origen y en los primeros centímetros de su recorrido, se engruesa poco a poco de delante atrás, gracias a los numerosos afluentes que sucesivamente desembocan en su cavidad.

Entre estos afluentes citaremos: 1.º, las venas de la cara interna y de una parte de la cara externa de los hemisferios cerebrales; 2.º, las grandes venas anastomóticas cerebrales (la anterior de TROLARD y la posterior de LABBÉ); 3.º, las venas meníngicas medias; 4.º numerosas venas diploicas; 5.º, en fin, las venas emisarias de Santorini, que, atravesando la pared craneal por los agujeros parietales, hacen comunicar directamente el seno longitudinal con las venas del cuero cabelludo.

Estas comunicaciones (*directas* por las venas de Santorini o *indirectas* por las venas diploicas) entre la circulación intracraneal y las venas del cuero cabelludo explican cómo una infección que radique en los tegumentos del cráneo se propague a los senos y a las meninges, y explican también la posibilidad de que tumoraciones sanguíneas, subcutáneas o cutáneas, comuniquen con el seno.

c) *Sus relaciones con los lagos sanguíneos.*—La mayor parte de estas venas comunicantes no se abren directamente en el seno; desembocan previamente en los *lagos sanguíneos*, verdaderos divertículos sinusales descritos por FAIVRE y por TROLARD, situados a cada lado del conducto venoso, en el espesor de la duramadre (fig. 26, 12). Estos lagos sanguíneos, en los cuales forman relieve los corpúsculos de Pacchioni, están tanto más desarrollados cuanto más se acercan a la terminación del seno. Desde el punto de vista quirúrgico debe considerarse que forman parte del mismo seno, cuya anchura aumentan considerablemente. Según LUYs, esta última dimensión es mayor de lo que dicen los autores; según él, el seno mide 15,7 mm de ancho y 6 mm de alto, a 11,5 cm de la raíz de la nariz; hacia la línea nasoniana, su anchura es todavía mayor, mide 21,5 mm. De esto se desprende que si en el curso de una trepanación quiere evitarse la lesión del seno, es preciso mantenerse alejado de la línea media por lo menos 2 cm, y sobre todo del lado derecho, porque el seno se inclina más hacia el parietal derecho que hacia el izquierdo.

d) *Forma y relaciones.*—En un corte frontal (fig. 26), el seno longitudinal tiene la forma de un triángulo curvilíneo de base superior. Por su base está en contacto con el esqueleto, adelgazado, algunas veces perforado en este sitio; por sus lados corresponde al espacio aracnoideo y al espacio de la piamadre. Estas relaciones nos explican las dos variedades de *hematomas intracraneales* que pueden observarse después de una herida del seno. Cuando el conducto venoso se interesa en su totalidad (figura 30, C), la hemorragia se difunde en el espacio aracnoideo o en el de la piamadre: es el *derrame de la parte interna de la duramadre*, llamado también *derrame en superficie*. Cuando la base es la única lesionada (picada por una esquirla, desgarrado por un instrumento), la sangre se acumula entre el esqueleto y la duramadre, despegando en general ésta en una pequeña extensión, sin rebasar las suturas, y en particular la sutura sagital, a la que la meninge externa se adhiere íntimamente; de ello resulta que el *hematoma de la parte externa de la duramadre* así formado se produce de ordinario a la derecha o a la izquierda de la línea media (fig. 30, A); para que el hematoma se halle a la vez en ambos lados de la línea media, el seno debe estar interesado a derecha e izquierda de la sutura sagital; el derrame producido en estas condiciones está constituido por dos bolsas que deben evacuarse sucesivamente cuando se interviene; SANSON, en razón de su forma, lo llamaba *derrame en albardilla* (fig. 30, B).

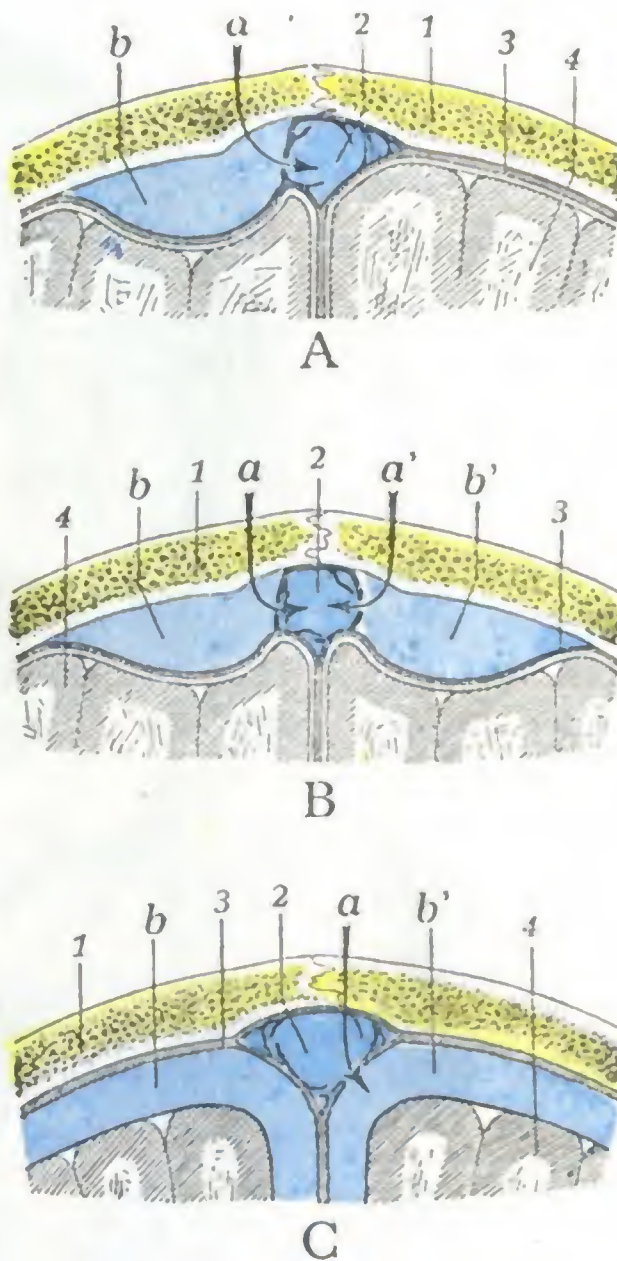


FIG. 30

Principales tipos de hematomas consecutivos a la herida del seno longitudinal superior (corte frontal esquemático del cráneo).

A, hematoma simple en la cara externa de la duramadre. — B, hematoma doble en la cara externa de la duramadre (hematoma en la albardilla). — C, hematoma por dentro de la duramadre o difuso.
1, cráneo. — 2, seno longitudinal. — 3, duramadre, con la cavidad aracnoidea y la piamadre por debajo de ella. — 4, cerebro. — a, a', sitio de la lesión sinusal. — b, b', hematomas.

Las dimensiones relativamente considerables que presenta el seno longitudinal, en particular en su mitad posterior; la disposición de sus paredes, que una vez cortadas no se aplastan y dejan al descubierto su cavidad, nos permiten comprender la gravedad de las hemorragias

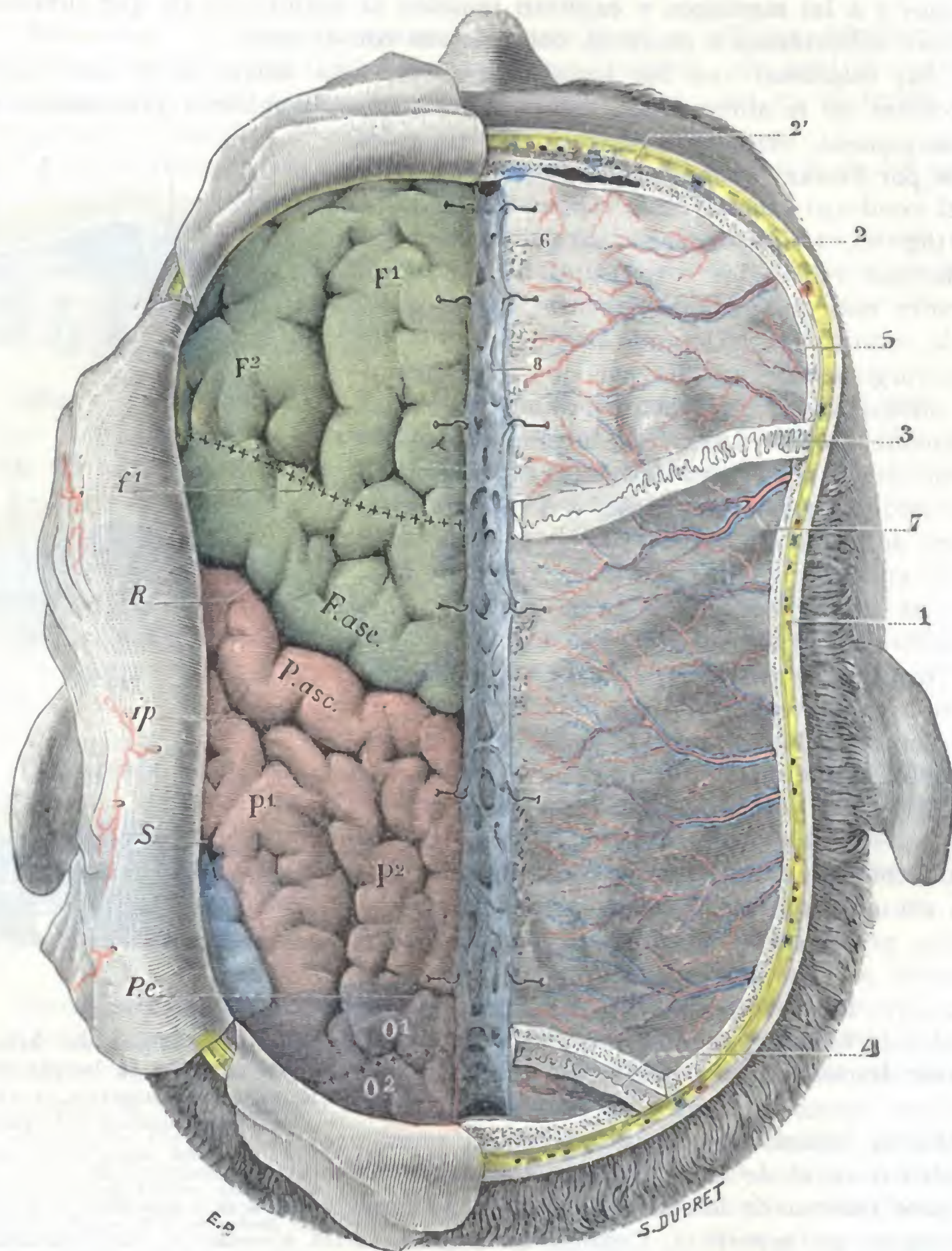


FIG. 31

Región occipitofrontal: plano meningeo y encefálico.

El lóbulo frontal está coloreado de verde; el lóbulo parietal, de rojo; el lóbulo occipital, de violeta; el lóbulo temporal, de azul.

1, piel y tejido celular subcutáneo. — 2, plano esquelético, con 2', seno frontal. — 3, sutura frontoparietal. — 4, sutura parietooccipital. — 5, duramadre *in situ* en el lado derecho, incidida y levantada en el izquierdo. — 6, corpúsculo de Pacchioni. — 7, vasos meníngeos. — 8, seno longitudinal superior. — R, cisura de Rolando. — S, cisura de Silvio. — P.e., cisura perpendicular externa. — f¹, primer surco frontal. — ip, surco interparietal con su prolongación ascendente. F¹, F², F.asc., primera frontal, segunda frontal, frontal ascendente. — P¹, P², P.asc., primera parietal, segunda parietal y parietal ascendente. — O¹, O², primera y segunda occipitales.

consecutivas a una herida; rápidamente compresivas para el cerebro cuando son intracraneales, son a veces «formidables» y matan al enfermo en algunos minutos cuando ocurren hacia el exterior. Se comprende asimismo que para detener una hemorragia en tales casos la ligadura sea difícilmente aplicable; por este motivo la mayoría de cirujanos practican, bien el taponamiento

miento del seno, bien su rellenamiento con catgut y hasta, cuando procede, la sutura del desgarro (SCHWARTZ).

C. ARACNOIDES, PIAMADRE, ESPACIOS ARACNOIDEOS Y PIAL. — Aquí, como en la región ciliar, estas membranas y los espacios que limitan no ofrecen nada de particular. Remitimos al lector al capítulo especial que les está destinado.

9.º **Circunvoluciones cerebrales.** — Si resecamos las meninges, nos encontramos con la parte superior de los hemisferios cerebrales, separados en la línea media por la hoz del cerebro y el seno longitudinal superior.

Reconocemos primeramente (fig. 31) las tres grandes cisuras, *rolándica*, *silviana* y *perpendicular externa*: la primera, situada por detrás de la sutura coronal, fuertemente oblicua hacia arriba y atrás; la segunda, reducida a su extremidad terminal, ocupa la parte posterior e inferior de la región; por último, la cisura perpendicular externa, ordinariamente muy corta, representada a veces por una simple muesca, situada un poco por delante del lambda; estas tres cisuras, como ya se sabe, son los límites de los lóbulos.

En esta región aparecen los cuatro lóbulos del cerebro, aunque de una manera muy desigual. Del *lóbulo frontal* (verde) tenemos la primera frontal entera, la segunda frontal en gran parte, la frontal ascendente sólo en sus dos tercios superiores. El *lóbulo parietal* (rojo) nos presenta los dos tercios superiores de la parietal ascendente, la parietal superior completa y la mayor parte de la parietal inferior. Esta última forma el labio superior de la cisura de Silvio. El *lóbulo occipital* (violado) nos ofrece, por detrás de la cisura perpendicular externa, la parte anterior de las dos primeras circunvoluciones occipitales. Del *lóbulo temporal* (azul) no observamos en esta región más que la parte más posterior de la primera temporal, formando el labio inferior de la cisura silviana.

La porción de la corteza subyacente a la región occipitofrontal encierra la mayor parte de la zona sensitivomotriz, sobre todo los *centros corticales de los miembros superior e inferior* que aquí sólo mencionaremos para describirlos más adelante en detalle, a propósito de la topografía craneoencefálica.

3. REGION TEMPORAL

La región temporal (*sien* de los antiguos anatomistas) podría ser definida: el conjunto de partes blandas que recubren lo que en Osteología se conoce como la fosa temporal. Sin embargo, como desde el punto de vista quirúrgico el principal interés de la región temporal está en sus relaciones con una de las partes más importantes de la corteza cerebral, nos parece lógico describir con ella el esqueleto craneal correspondiente y las partes blandas situadas por debajo, es decir, las meninges y las circunvoluciones, tal como hemos hecho en las dos regiones precedentes.

1.º **Situación y límites.** — La región temporal ocupa la cara lateral del cráneo; se encuentra situada: 1.º, por debajo y delante de la región occipitofrontal; 2.º, por encima de las cuatro regiones mastoidea, paratoidea, maseterina y cigomática.

Sus límites superficiales son bastante precisos: *por delante*, el borde posterior del malar, la apófisis orbitaria externa y la cresta lateral del frontal; *arriba y atrás*, la línea temporal en toda su extensión, llegando, por consiguiente, hasta el asterión; finalmente, *por abajo*, una línea transversal que pasa por la arcada cigomática. Este límite inferior de la región temporal es del todo artificial porque, como veremos más adelante, la fosa temporal comunica ampliamente por abajo con la región de la fosa cigomática.

En profundidad, la región temporal se extiende hasta las circunvoluciones cerebrales inclusive.

2.º Forma exterior y exploración.—Desde el punto de vista de su forma, la región temporal debe ser examinada en estado normal y en estado patológico. En *estado normal*, varía según la edad y sobre todo según la gordura del sujeto. Saliente en las personas gordas y en los niños, está, por el contrario, más o menos deprimida en los individuos delgados. Esta depresión o excavación temporal puede dar a la cara de los sujetos profundamente emaciados un aspecto esquelético. En *estado patológico*, la región temporal puede estar deformada, en totalidad o en parte, por tumores de diversa naturaleza, nacidos en la misma región o en las regiones vecinas (órbita, fosas nasales, maxilares). Recordemos que es precisamente en la región temporal, y sobre todo en el lado derecho, donde, por lo general, se encuentra el orificio de entrada de la bala en las tentativas de suicidio por disparo de armas de fuego sobre el cráneo.

La *exploración clínica* de la región permite reconocer: adelante y arriba, la apófisis orbitaria externa del frontal; abajo, el arco cigomático, puntos de referencia óseos importantes utilizados por el cirujano para ir en busca de la arteria meníngea media. MALGAIGNE aconsejaba hacer contraer al enfermo el músculo temporal para señalar los límites de la región y hacer así el diagnóstico topográfico exacto de las afecciones que radiquen en este sitio.

3.º Planos superficiales.—Desde la superficie a la profundidad, encontramos sucesivamente: 1.º, la *piel*; 2.º, el *tejido celular subcutáneo*; 3.º, la *aponeurosis epicránea*, junto con una capa de tejido celular laxo. Estos diversos planos, que designaremos con el nombre de *superficiales*, son comunes a las otras regiones craneales.

A. PIEL.—La piel que cubre la región temporal es fina y está desprovista de pelo en su porción anterior. Deja ver por debajo de ella las flexuosidades de la rama anterior de la arteria temporal superficial, la cual en los viejos y arteriosclerosos forma un relieve visible a distancia. Gracias a su finura y a su movilidad puede utilizarse en cirugía para cubrir una pérdida de sustancias de los párpados (*blefaroplastia*). En el resto de su extensión, la piel de la región temporal está cubierta de pelos y tiene todos los caracteres del cuero cabelludo (pág. 35). En este sitio es donde los cabellos comienzan a blanquear y, por tanto, donde la edad empieza a señalar sus efectos, de donde el nombre de *temporal* (de *tempus*, tiempo) dado a la región. Es uno de los sitios de elección para las placas de pelada.

B. TEJIDO CELULAR SUBCUTÁNEO, VASOS Y NERVIOS SUPERFICIALES.—El tejido celular subcutáneo que forra la piel y la une al plano subyacente es laxo por delante y denso en la parte posterior de la región. En su espesor están contenidos los vasos y nervios *superficiales*.

a) *Arterias.*—Las arterias provienen de la *temporal superficial* (fig. 32, 6). Esta arteria nace de la carótida externa, un poco por debajo del arco cigomático, a nivel del cuello del cóndilo del maxilar inferior, en plena región carotídea.

De allí se dirige oblicuamente hacia arriba y afuera, se desliza entre el tubérculo cigomático y el conducto auditivo externo y, ya en la región temporal, a 2 ó 3 cm por encima del arco, se divide en dos ramas terminales. De estas dos una, generalmente la más voluminosa, se dirige atrás, es la *rama parietal*; la otra, adelante, hacia la frente, es la *rama frontal* fuertemente flexuosa y visible a través de la piel. En esta rama, muy visible por regla general, por lo menos siempre perceptible al tacto, es donde los antiguos practicaban la operación de la *arteriostomía*,

hoy día abandonada ya por completo; el vaso está recubierto solamente por la piel, fina y delgada, tan fina que ha podido ser herido por una picadura de sanguijuela (RICHET).

Las dos ramas, anterior y posterior, de la temporal se anastomosan entre sí y con las arterias auricular posterior y occipital irrigan, no solamente la región temporal, sino también parte de las regiones vecinas, ocupando así un territorio más extenso que las demás arterias del cráneo. Por esto sin duda los tumores vasculares

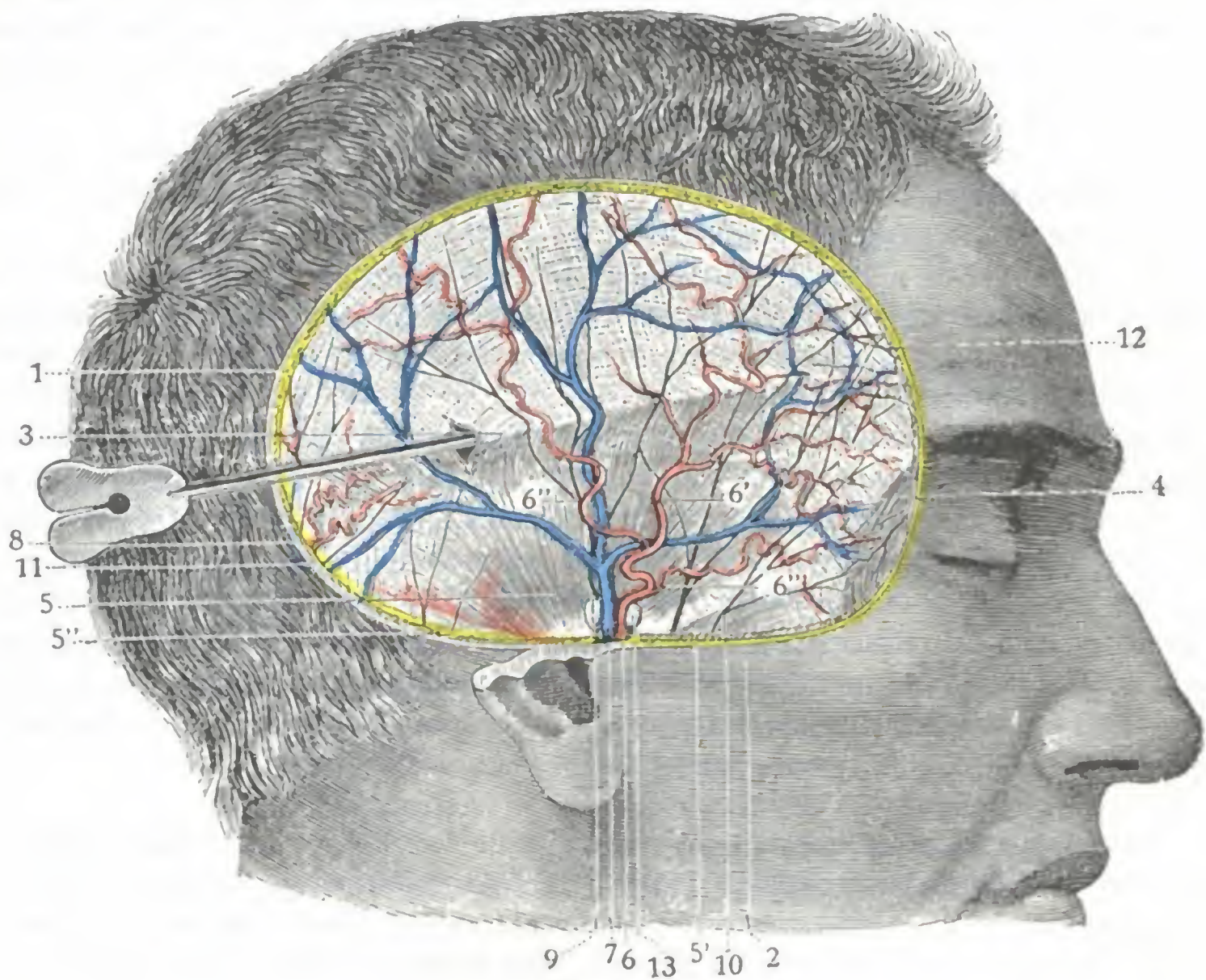


FIG. 32

Región temporal: plano superficial.

1, corte de la piel y del tejido celular subcutáneo. — 2, arco cigomático. — 3, aponeurosis epicraneal, levantada por una sonda acanalada. — 4, músculo orbicular de los párpados. — 5, 5', 5'', músculos auriculares, superior, anterior y posterior, con sus nervios. — 6, temporal superficial, con: 6', su rama anterior; 6'', su rama posterior; 6''', su rama orbitaria. — 7, vena temporal superficial. — 8, rama de la arteria auricular posterior. — 9, nervio auriculotemporal. — 10, ramas del nervio facial. — 11, ramita de la rama mastoidea del plexo cervical. — 12, ramificaciones del nervio frontal externo. — 13, ganglios preauriculares.

(aneurismas arteriales y sobre todo aneurismas cirsoideos) del cuero cabelludo radican más especialmente en su territorio.

La arteria temporal proporciona también, a nivel del cigoma, una rama importante, la *arteria temporal profunda posterior*, que perfora la aponeurosis temporal y se hace subaponeurótica o profunda. Tendremos ocasión de volver a encontrarla más adelante.

El tronco de la arteria temporal superficial es relativamente profundo en su origen, pues está recubierto por la aponeurosis y por un tejido fibrolaminar en el cual es difícil encontrar el vaso; por eso, en la ligadura de la temporal superficial, se aconseja buscar la arteria, no por debajo, sino sobre el arco cigomático, punto en que se hace superficial. Para practicar esta operación faltan puntos de referencia; la vena que acompaña a la arteria tiene una situación variable; por su parte, el nervio auriculotemporal, que está detrás, es poco visible. En realidad la mejor guía para el cirujano es la línea de dirección anatómica, o sea una vertical que se traza a igual distancia del trago y del cóndilo del maxilar inferior.

b) *Venas*. — Numerosas venas, unas satélites de las arterias, otras independientes, discurren de arriba abajo en toda la extensión de la región temporal, reuniéndose por delante de la oreja, un poco por encima del arco cigomático, en un tronco único, que es la *vena temporal superficial*. Esta vena temporal superficial está ordinariamente colocada por detrás de la arteria homónima (fig. 32, 7). Desciende por la cara externa del cigoma, y al llegar a nivel del cóndilo del maxilar inferior se une con el tronco de la vena maxilar interna para formar la vena yugular externa. La vena temporal superficial adhiere bastante íntimamente a la arteria que acompaña, y de aquí la posibilidad de la lesión simultánea de los dos vasos y la producción de un aneurisma arteriovenoso. QUÉNU citó un caso consecutivo a una simple aplicación de ventosas escarificadas.

c) *Linfáticos*. — Los vasos linfáticos de la piel y del tejido celular subcutáneo se dirigen hacia abajo, como las venas, y terminan en parte en los ganglios parotídeos y en parte en los ganglios mastoideos.

d) *Nervios*. — Los nervios superficiales se distinguen en motores y sensitivos. — Los *ramos motores*, extraordinariamente delgados, provienen del facial y están destinados a los dos músculos, auricular anterior y auricular superior. — Las *ramificaciones sensitivas*, destinadas a la piel, provienen, en parte, del temporomalar (rama del lagrimal y, en parte del auriculotemporal. Este último nervio, rama del maxilar inferior, rodea primero el cóndilo del maxilar, después se encorva de abajo arriba, alcanza en el arco cigomático los vasos temporales superficiales y penetra con ellos en la región temporal, donde se ramifica; el nervio auriculotemporal discurre ordinariamente por detrás de los vasos. Para ponerlo al descubierto y resecarlo en los casos de neuralgia (MICHEL, WAGNER, LE DENTU), la incisión arriba indicada para la ligadura de la arteria temporal superficial es en realidad la mejor; conduce directamente sobre el vaso, punto de mira, y un poco por detrás de él se encontrará el nervio.

C. APONEUROSIS EPICRANEAL. — Por debajo de la piel y del tejido celular subcutáneo encontraremos la expansión lateral de la aponeurosis epicraneal (*galea aponeurótica capitis* de los anatomistas ingleses y alemanes). Desciende a la región temporal en forma de una lámina celulosfibrosa muy delgada, tanto más delgada cuanto más se acerca al arco cigomático. Su manera de terminar varía según los sujetos: en unos se fija sobre el borde superior del arco cigomático; en otros pasa sobre este arco y se pierde insensiblemente en el tejido celular de la región maseterina; otras veces, por último, y así la describe MERKEL, se detiene en la parte inferior de la región temporal y allí se divide en varias hojas, de las cuales las más profundas van a unirse con la aponeurosis subyacente, mientras que las superficiales se confunden poco a poco con el tejido subcutáneo.

Sobre la cara externa de la aponeurosis epicraneal y adhiriéndose íntimamente se encuentran dos pequeños músculos cutáneos: el *auricular anterior* y el *auricular superior*. Estos músculos son formaciones rudimentarias, siempre poco desarrolladas; algunas veces faltan por completo. Carecen de importancia, por lo que se comprende que en una obra dedicada ante todo a la anatomía práctica nos limitemos a señalarlos.

En la región temporal, la aponeurosis epicraneal está separada del plano subyacente por un tejido celular laxo, continuación del espacio que en la región occipitofrontal la separa del periostio. Precisamente en este sitio de la región temporal es donde es más fácil el desprendimiento de la aponeurosis epicraneal, de lo que resulta que los derrames sanguíneos (*hematomas*) o purulentos (*abscesos*), desarrollados en el espacio subepicráneo, se desplazarán fácilmente de la bóveda del cráneo a la región temporal, y viceversa, al contrario de las colecciones desarrolladas en la fosa

temporal propiamente dicha, las cuales, por lo común, no invaden otras regiones del cráneo.

4.º Aponeurosis temporal. — Situada por debajo de la aponeurosis epicraneal, la aponeurosis temporal es una lámina fibrosa, resistente, brillante y nacarada, con la misma forma general que el músculo que recubre, el cual se percibe más o menos a través de ella. En la parte anterior e inferior de la región, en el espacio comprendido entre el borde posterior del malar y el arco cigomático, presenta una coloración más o menos amarillenta, debida a la grasa que en este sitio contiene en su espesor.

Desde el punto de vista de sus inserciones, la aponeurosis temporal se inserta por arriba: 1.º, en la parte ascendente del borde posterior del malar; 2.º, en el borde posterior de la apófisis orbitaria externa; 3.º, en la línea temporal, mientras esta línea es única, y después, al bifurcarse, en la línea temporal superior y en el espacio comprendido entre la línea temporal superior y la inferior. Desde esta vasta línea de inserción superior, la aponeurosis temporal se dirige hacia el arco cigomático y se fija en el borde superior de esta apófisis.

En el límite superior de la región, la aponeurosis temporal parece continuarse con el periostio de la región occipitofrontal. Podemos, pues, decir, con RICHET, que el periostio craneal, al llegar a la línea curva temporal, se divide en dos láminas: 1.ª, una lámina profunda, que se extiende sobre el esqueleto de la región temporal y que constituye el periostio de esta región; 2.ª, una lámina superficial, que se separa de la precedente en ángulo agudo para ir a terminar en el arco cigomático. Esta última lámina, que no tiene los caracteres del periostio, sino la estructura de las láminas fibrosas, es la aponeurosis temporal.

Sencilla en su origen, la aponeurosis temporal se divide en su parte media, algunas veces en sus dos tercios inferiores, en dos hojas, externa e interna; la hoja externa o superficial termina exactamente en el labio externo del borde superior del cigoma, a veces en su cara externa, un poco por encima de la inserción del masetero; la hoja interna o profunda se fija sobre el labio interno de este mismo borde superior y un poco sobre la cara interna del arco óseo. Entre las dos hojas se encuentra un espacio estrecho, de forma triangular u oval, relleno por una masa celuloadiposa en medio de la cual discurren algún trecho la arteria temporal profunda posterior y cierto número de venas ordinariamente poco importantes.

5.º Fosa temporal. — Al separarse del periostio temporal para ir a insertarse en el arco cigomático, la aponeurosis temporal limita, por dentro de ella, una vasta celda que designaremos con el nombre de *fosa temporal*.

a) *Vista en un corte frontal* (fig. 33, A), esta cavidad tiene la forma de un triángulo de base inferior: la *pared externa* está constituida por los diferentes planos superficiales que hemos estudiado más arriba, es decir, por la aponeurosis temporal, la aponeurosis epicraneal, el tejido celular subcutáneo y la piel; la *pared interna* está formada por el esqueleto craneal, que describiremos más adelante; el *vértice* corresponde exactamente a la inserción de la aponeurosis temporal sobre la línea temporal; en cuanto a la *base o suelo*, no existe como pared: está representada por un orificio (*orificio cigomático*) más o menos grande según los sujetos (véase más adelante, *Región maseterina*), que forma el arco cigomático al separarse de la pared lateral del cráneo; por este orificio la cavidad temporal comunica ampliamente con las dos regiones subyacentes, la región geniana por delante y la región de la fosa cigomática por detrás.

β) Si examinamos ahora la cavidad temporal en un *corte horizontal* que pase por el cigoma o un poco por encima (fig. 33, B y C), se nos presenta también en

forma de un triángulo, pero con la base hacia delante; es decir, que aumenta la profundidad a medida que nos acercamos a su parte anterior. Por delante su profundidad es de 3 cm por término medio. En este sitio existe, limitándola por su parte anterior, una verdadera pared ósea, de concavidad posteroexterna, que está formada por una parte de la pared externa de la órbita. En este punto, una gran hendidura, la *hendidura esfenomaxilar*, hace comunicar en el esqueleto la fosa temporal con la cavidad orbitaria. En el vivo, esta hendidura está cerrada por una lámina fibrosa, que ordinariamente se opone a que los procesos inflamatorios se propa-

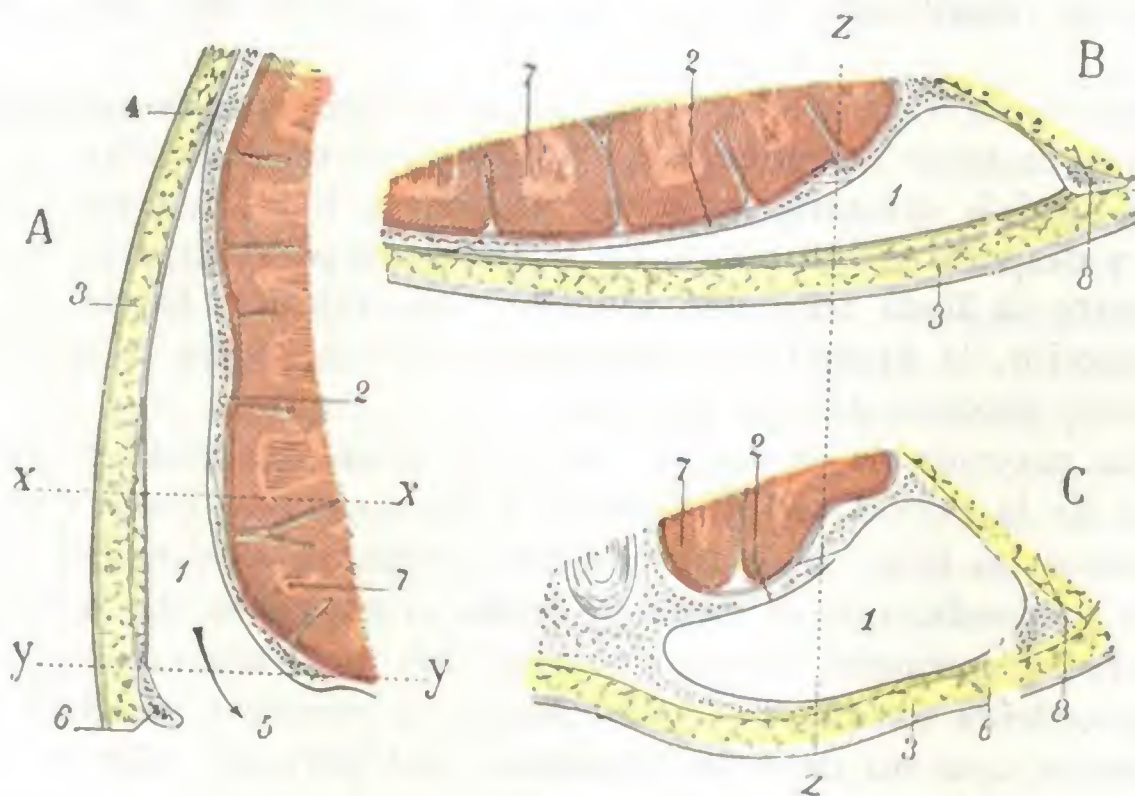


FIG. 33

Fosa temporal, vista en cortes: A, corte frontal (siguiendo el eje *z z* de las dos figuras B y C). — B, corte horizontal (siguiendo *x x* de la figura A). — C, corte igualmente horizontal, pasando por el cigoma (por *y y* de la figura A).

1, fosa temporal. — 2, su pared interna ósea. — 3, su pared externa formada por partes blandas (aponeurosis temporal, tejido celular subcutáneo, piel). — 4, su vértice. — 5, su base que comunica con la fosa cigomática. — 6, arco cigomático. — 7, circunvoluciones cerebrales. — 8, cavidad orbitaria.

guen de una a otra cavidad, pero que no es suficiente para detener los tumores. Por esta vía (véase *Cavidad orbitaria*) es por la que los tumores de la órbita invaden la región temporal, y recíprocamente.

6.º Contenido del compartimiento temporal. — En la cavidad temporal se encuentran contenidos: 1.º, un músculo voluminoso, el *músculo temporal*; 2.º, vasos y nervios, los *vasos y nervios temporales profundos*; 3.º, *tejido celulograsoso* para rellenar los huecos. Estudiemos cada una de estas partes.

a) *Músculo temporal.* — El músculo temporal (figs. 34 y 35) tiene la forma de un ancho abanico, cuya base está dirigida hacia arriba y atrás y cuyo vértice corresponde a la apófisis coronoides del maxilar inferior. Se inserta por arriba: 1.º, en la línea temporal inferior; 2.º, en toda la extensión de la fosa temporal; 3.º, en los dos tercios superiores de la cara profunda de la aponeurosis temporal; 4.º, por algunos fascículos de desarrollo muy variable (*fascículos cigomáticos* o *fascículo yugal*), en la parte media de la cara interna del arco cigomático y hasta en la cara interna del tendón de origen del masetero.

Las fibras musculares que nacen de estos diversos puntos van a terminar en las dos caras de una lámina fibrosa, que si bien al principio está escondida en el espesor del músculo, se exterioriza pronto, convertida en un tendón de 1 ó 2 cm de ancho, que se inserta en el vértice, los dos bordes y, sobre todo, en la cara interna de la apófisis coronoides: algunos fascículos se fijan en el borde anterior de la rama del maxilar inferior hasta las cercanías del último molar. Esta inserción inferior, ancha

por una parte, profunda por la otra, explica por qué la sección del tendón del temporal es uno de los tiempos difíciles de la resección del maxilar inferior. Esta sección se practica de ordinario con las tijeras curvas, corriendo así el peligro de dejar adheridas algunas fibras tendinosas que, en el momento en que se quita el hueso, arrancan las fibras musculares; para evitar este arrancamiento, CHASSAIGNAC aconsejaba cortar con la cizalla la base de la apófisis coronoides y abandonarla con el músculo.

El músculo temporal es un músculo masticador, eleva el maxilar inferior y lo aplica contra la mandíbula superior. Su contractura produce el *trismus* y constituye,

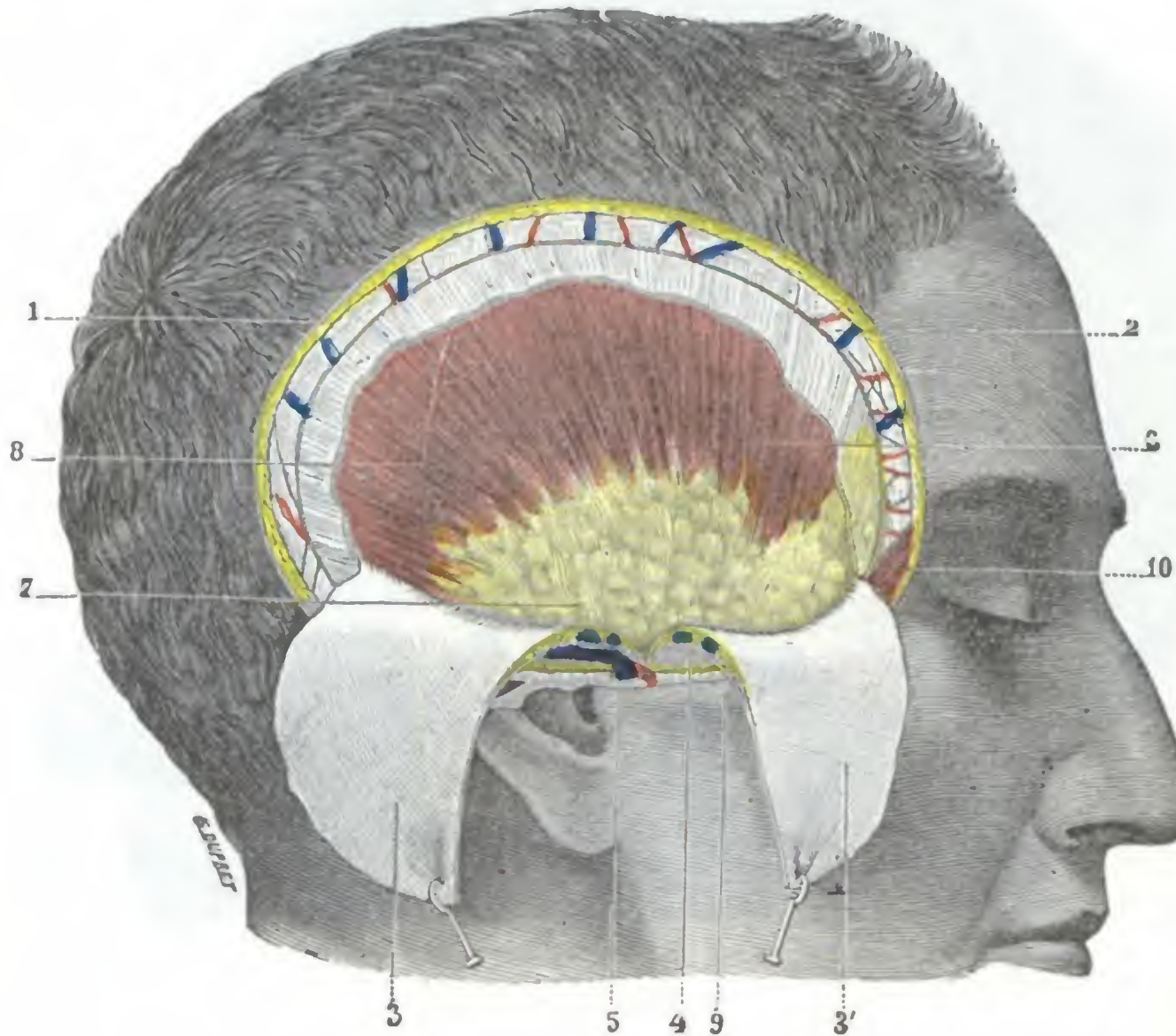

FIG. 34

Región temporal: plano subaponeurótico.

La aponeurosis temporal (incidida primero a 10 ó 15 mm por debajo de la línea temporal superior, después dividida en dos mitades por una sección vertical) ha sido reclinada hacia abajo para dejar ver el músculo temporal y el paquete graso que recubre su parte inferior.

1, piel y tejido subcutáneo. — 2, aponeurosis epitemporal con los vasos y nervios superficiales de la región sobre su cara externa. — 3, 3', aponeurosis temporal reclinada hacia abajo. — 4, su desdoblamiento en dos hojas, con una capa adiposa y dos venillas en el espacio comprendido entre ellas. — 5, arteria y vena temporales superficiales. — 6, músculo temporal. — 7, paquete graso situado entre el músculo y la aponeurosis. — 8, arteria temporal profunda posterior. — 9, saliente del arco cigomático. — 10, orbicular de los párpados.

con la del masetero y los pterigoideos, uno de los primeros síntomas del tétanos. Consecutivamente a inflamaciones crónicas de la región, o a consecuencia de intervenciones practicadas en la cavidad temporal, puede sufrir una verdadera retracción fibrosa; resulta entonces una constricción más o menos acentuada de los maxilares, contra la cual se ha aconsejado la sección de la apófisis coronoides.

b) *Vasos y nervios temporales profundos.* — El músculo temporal está irrigado por tres arterias (fig. 35): 1.^a, la *arteria temporal profunda posterior*, rama de la temporal superficial que, después de haber perforado la aponeurosis temporal y atravesado el músculo, discurre entre éste y la pared craneal, sobre la cual ordinariamente imprime un surco; 2.^a, la *arteria temporal profunda media*, rama de la arteria maxilar interna, que penetra en el músculo por su cara profunda y se pierde en su espesor; 3.^a, la *arteria temporal profunda anterior*, otra rama de la maxilar

interna que, como la precedente, discurre primero entre el hueso y el músculo y después se ramifica en este último. Estas tres arterias se anastomosan constantemente entre sí, bien en la cara profunda del músculo, bien en su espesor.

Las tres arterias temporales profundas van acompañadas de las *venas temporales profundas*, que siguen con bastante exactitud el mismo trayecto, se anastomosan ampliamente entre sí y contribuyen a formar en la parte superior de la región cigo-

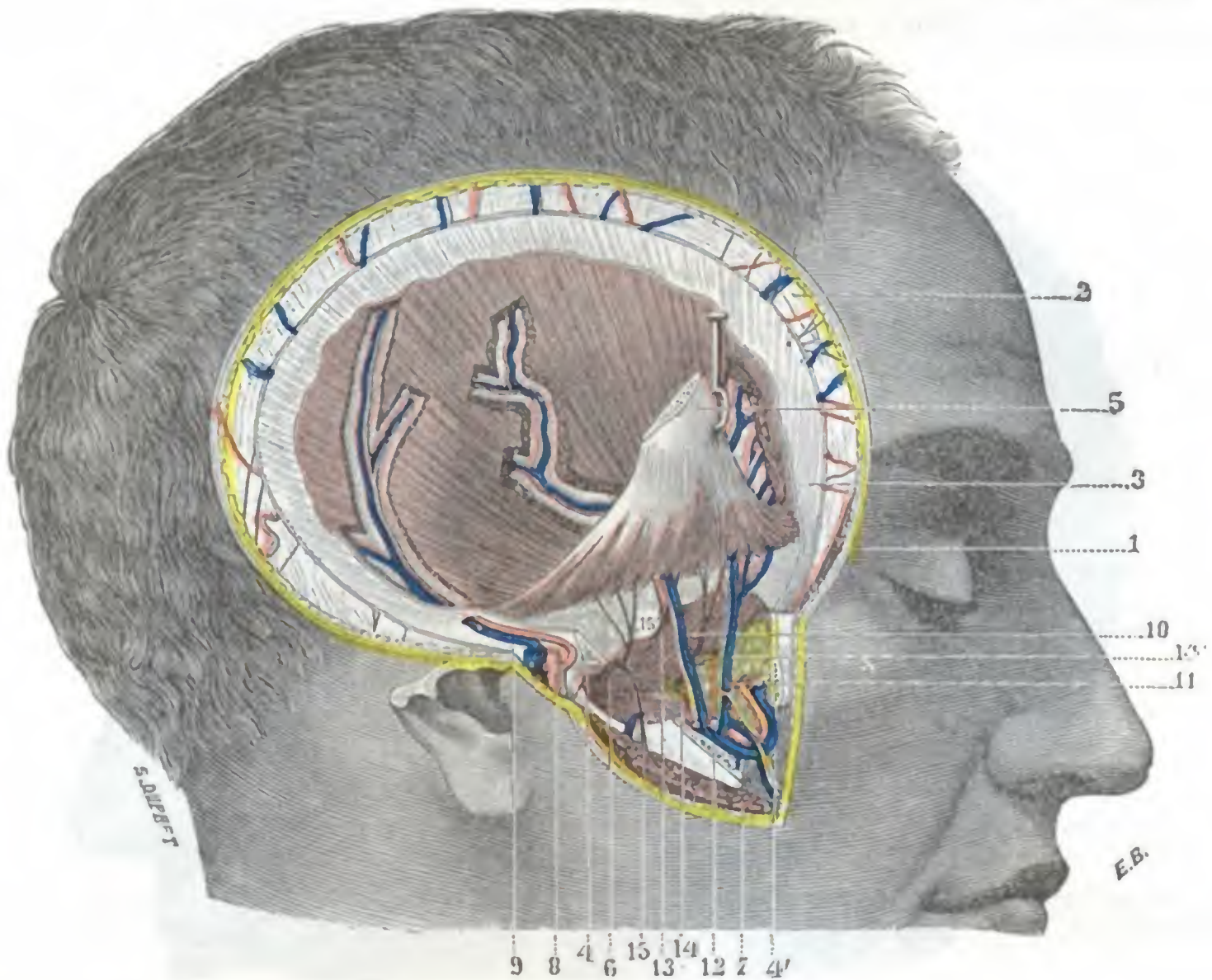


FIG. 35

Región temporal, plano muscular: el músculo temporal con sus vasos y nervios.

La aponeurosis temporal ha sido reseca en la mayor parte de su extensión: el masetero ha sido incidido siguiendo una línea oblicua que pasase un poco por debajo de la escotadura sigmoidea; después el arco cigomático ha sido aserrado en sus dos extremos y reseca; por último, la apófisis coronoides ha sido aserrada en su base y fuertemente separada hacia arriba con el tendón del músculo temporal.

1, corte de la piel. — 2, aponeurosis epicraneal con los vasos y nervios superficiales de la región sobre su cara externa. — 3, aponeurosis temporal. — 4, 4', superficies de corte del arco cigomático. — 5, apófisis coronoides separada hacia arriba. — 6, pterigoideo externo. — 7, masetero. — 8, arteria y vena temporales superficiales con el nervio auriculotemporal. — 9, arteria y vena temporales profundas posteriores. — 10, arteria temporal profunda media. — 11, arteria temporal profunda anterior. — 12, maxilar interna. — 13, nervio temporal profundo medio. — 14, nervio bucal, con 14', nervio temporal profundo anterior. — 15, nervio maseterino, con 13, nervio temporal posterior.

mática un importante plexo, el *plexo pterigoideo*. La riqueza vascular del músculo temporal explica, por una parte, las hemorragias consecutivas a las heridas profundas de la región, y por otra parte, los hematomas voluminosos que aparecen a veces después de un traumatismo.

Tres *nervios* motores destinados al músculo temporal acompañan a los vasos temporales profundos: 1.º, el *nervio temporal profundo posterior*, ramo del nervio maseterino; 2.º, el *nervio temporal profundo medio*, que emana directamente del maxilar inferior, inmediatamente por debajo del agujero oval; 3.º, el *nervio temporal profundo anterior*, que nace del bucal en el momento en que este último sale del músculo pterigoideo externo. Los tres nervios, como las arterias, se anastomosan entre sí antes de penetrar en el músculo donde terminan. Los vasos y nervios destinados al músculo temporal tienen una dirección vertical, de modo que para no interesarlos

en la abertura de las colecciones profundas de la región temporal, se aconseja practicar solamente, si es posible, incisiones paralelas a la dirección de los vasos y nervios. En las intervenciones en que es necesario cortar un colgajo temporal, la trepanación, por ejemplo, se aconseja también utilizar con preferencia un colgajo de pedículo inferior y convexidad superior, el cual, por la razón misma de la dirección de los vasos y nervios temporales, asegura mejor la vascularización e inervación del músculo temporal. Como los vasos y nervios temporales ocupan la cara profunda del músculo y se encuentran colocados entre este último y el esqueleto, para no herirlos al trazar el colgajo precitado, que separa el músculo de la escama del temporal, será necesario mover el bisturí rasando el esqueleto o, mejor todavía, utilizar la legra (QUÉNU).

c) *Masa celuloadiposa.* — El músculo temporal, sus vasos y nervios, rellenan incompletamente la cavidad temporal. Los espacios vacíos están ocupados por una masa celuloadiposa, semifluida, que se desarrolla con preferencia en la parte externa e inferior de la cavidad entre el músculo temporal y su aponeurosis. De la cara superficial del temporal llega a su borde anterior y, rodeándolo, se extiende sobre su cara profunda, formando allí, entre el músculo y el plano esquelético, el magma celulograsoso por donde discurren los vasos y nervios profundos (fig. 36, 4).

Esta masa grasosa, simple tejido de relleno de la cavidad temporal, está rodeada de un tejido celular laxo, esbozo de una serosa (VERNEUIL). Lo que la hace interesante es que no se circunscribe a la región temporal; si la examinamos en cortes frontales y cortes horizontales, la vemos continuarse con todas las regiones subyacentes (PARROT-LAGERENNE): por una parte, en el espesor de la mejilla, con la bola adiposa de Bichat; por otra parte, con el tejido celuloadiposo, siempre tan abundante, de la fosa cigomática, y también, por la escotadura sigmoidea, con el tejido conjuntivo de la cavidad maseterina. La figura 37, obtenida después de haber practicado la sección del cigoma y de reclinar hacia atrás el músculo masetero, nos muestra claramente que la bola de Bichat, el tejido adiposo que se extiende sobre la cara externa del temporal y el que se insinúa bajo su cara profunda no forman sino una sola masa celuloadiposa, que tiene por todas partes el mismo aspecto y la misma constitución anatómica. Por lo tanto, se comprende perfectamente que los lipomas de la cara pueden invadir la región pectoral y en determinadas ocasiones originarse en este mismo sitio.

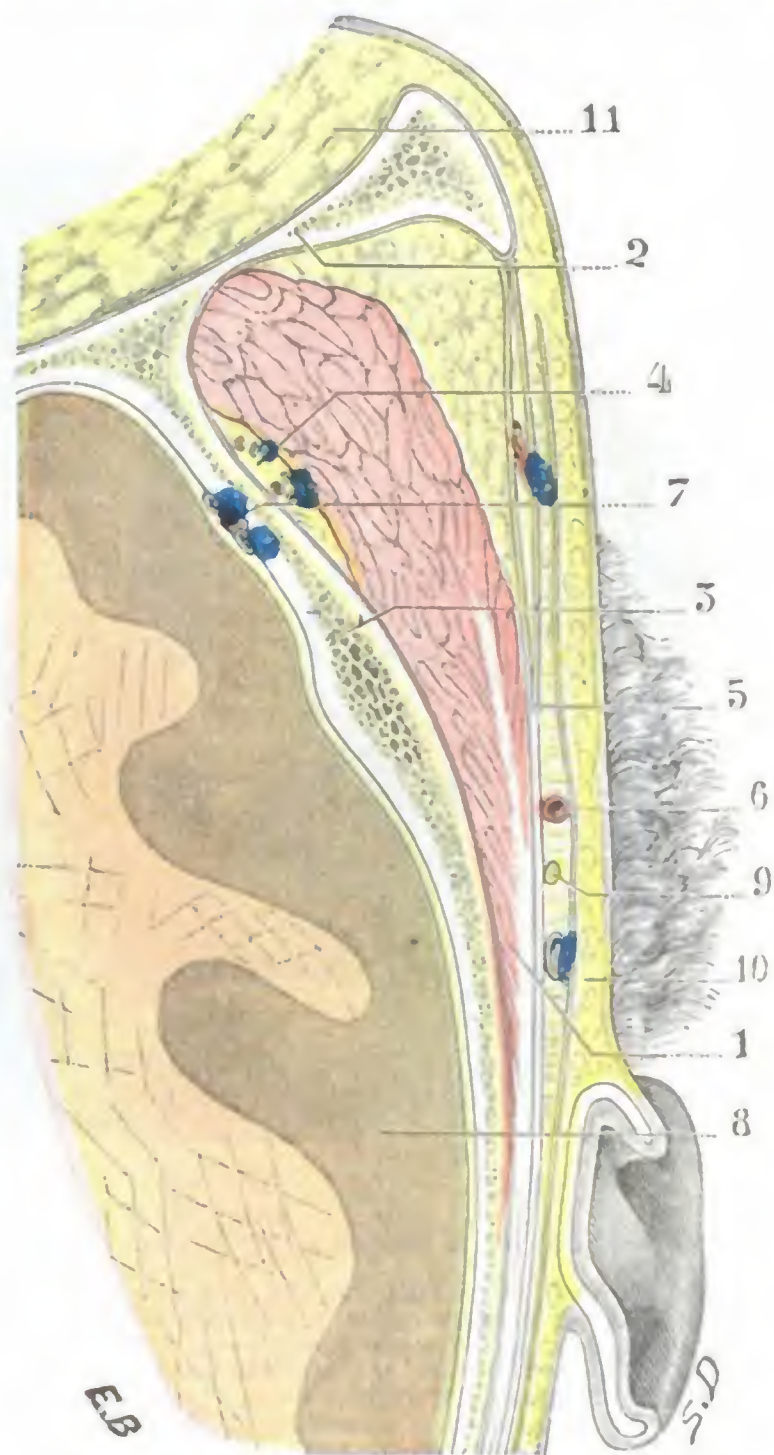


FIG. 36

Corte horizontal de la región temporal un poco por encima del cigoma (lado derecho, segmento inferior del corte, cadáver congelado).

1, músculo temporal. — 2, pared externa de la órbita. — 3, escama temporal. — 4, vasos temporales profundos. — 5, aponeurosis temporal y su desdoblamiento; entre ella y la piel se ve la aponeurosis superficial. — 6, arteria temporal superficial. — 7, arteria meníngea media. — 8, cerebro. — 9, nervio auriculotemporal. — 10, piel y tejido celular subcutáneo. — 11, grasa de la órbita.

En medio de este tejido celuloadiposo discurren los *linfáticos profundos* de la cavidad temporal; estos linfáticos acompañan a las arterias y venas ya citadas y terminan en los ganglios parotídeos superiores. Se anastomosan con los linfáticos de las regiones vecinas y en particular con los de la mastoides y oreja; así se explican, sin duda, los flemones temporales profundos que aparecen en el curso de ciertas otitis agudas (MINGON). Estando la cavidad temporal cerrada por arriba, delante y atrás, comunica por su parte inferior con las dos regiones geniana y cigomática, por lo

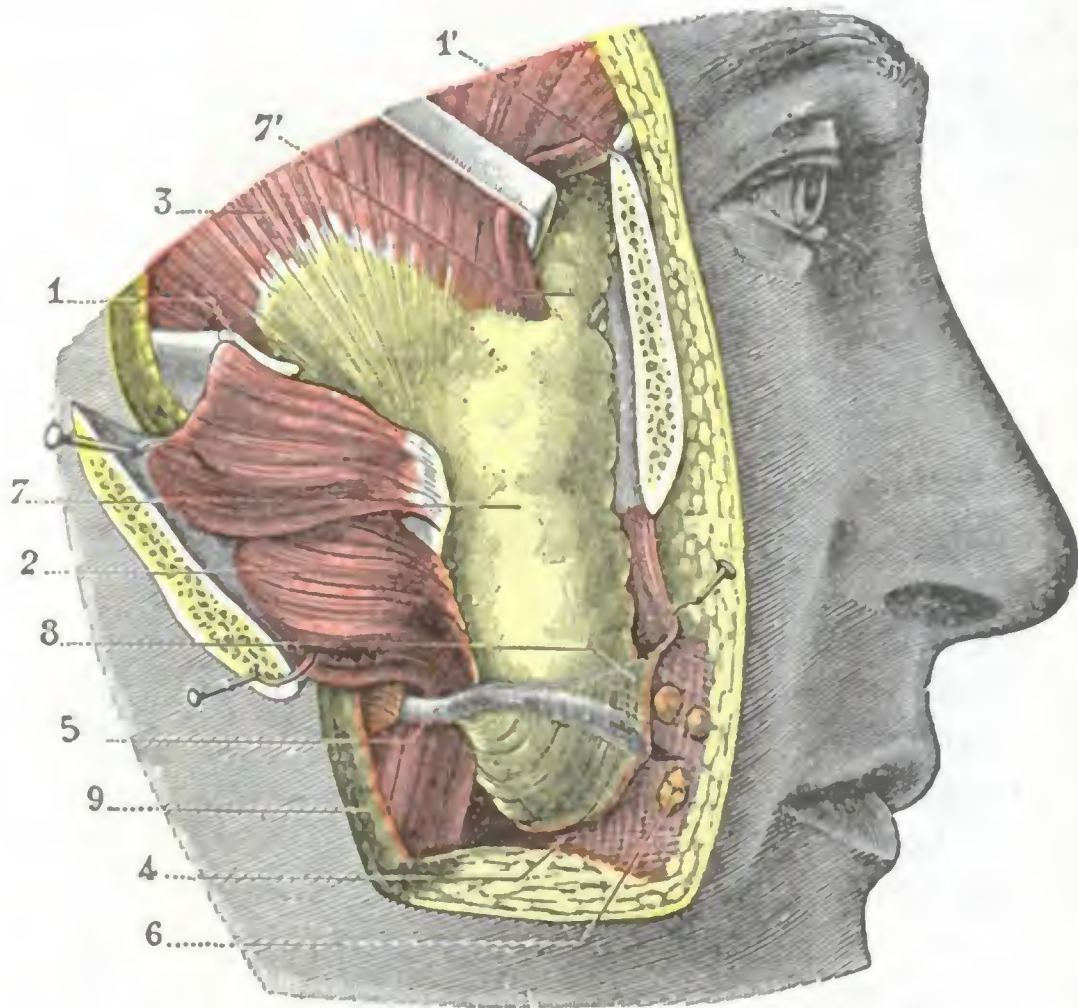


FIG. 37

La bola adiposa de Bichat, vista *in situ*.

1, 1', arco cigomático en sus dos extremidades. — 2, masetero reclinado hacia fuera en la parte media del arco. — 3, temporal. — 4, buccinador recubierto de su aponeurosis. — 5, conducto de Sténon saliendo de la prolongación anterior de la parótida. — 6, glándulas molares. — 7, bola adiposa de Bichat, continuándose con 7', la grasa de la región temporal. — 8, aponeurosis delgada que recubre la bolsa adiposa. — 9, corte de la piel.

que el pus de estos flemones profundos tendrá tendencia a invadir la mejilla y la fosa cigomática si el cirujano no interviene pronto. Hemos visto que el tejido celuloadiposo ocupaba la parte anterior e inferior de la cavidad temporal; en este sitio, pues, será necesario incidir sin esperar la fluctuación, lenta en aparecer a causa de la aponeurosis temporal que sujeta fuertemente los tejidos.

7.º Plano esquelético.

— El esqueleto de la región temporal (fig. 3) está constituido por cuatro huesos; 1.º, delante y arriba, una porción del frontal; 2.º, delante y abajo, el ala mayor del esfenoides; 3.º, atrás y abajo, la escama del temporal; 4.º, atrás y arriba, una porción del parietal. Estos cuatro huesos están reunidos

por suturas cuyo conjunto constituye el *pterión* (pág. 4); con más exactitud, el pterión es el punto de la fosa temporal en que se encuentran los cuatro huesos antedichos. El pterión, bastante variable según los sujetos, reviste generalmente la forma de una **H** mayúscula, inclinada en sentido oblicuo de arriba abajo y de atrás adelante. Ocupa la parte anterior y superior de la cavidad temporal; la rama horizontal de la **H** corresponde en general a la circunvolución de Broca y cruza a menudo la arteria meníngea media (fig. 39).

El temporal es uno de los sitios de elección de la osteomielitis aguda del cráneo (JAYMES). Esta afección, por lo general inadvertida según LANNELONGUE, es por fortuna muy rara, y casi siempre se complica con meningitis y con flebitis del seno; las relaciones del temporal con las meninges y con el seno lateral nos dan la razón de ello.

La pared ósea de la cavidad temporal está por debajo claramente separada del techo de la fosa cigomática por una línea saliente, la *cresta esfenotemporal*, que limita inferiormente esta región y constituye un punto de referencia importante en la resección del ganglio de Gasser; en los procedimientos de KRAUSE, de HARTLEY, en los que, como veremos después, se proponen llegar al ganglio por la trepanación de

la fosa temporal sola, señala el punto en que se ha de detener por abajo la abertura (véase *Región de la fosa cigomática*).

El esqueleto temporal es delgado y frágil cuando se hace uso del trépano en esta región.

8.º Meninges. — En la superficie endocraneal del plano esquelético se disponen las tres meninges: 1.ª, la *duramadre*, a la cual conviene añadir los *vasos meníngicos medios*; 2.ª, la *aracnoides*; 3.ª, la *piamadre*.

a) *Duramadre.* — La duramadre tapiza la cara interna del esqueleto. En la región temporal presenta una disposición que, en razón de su importancia quirúrgica, debe siempre tenerse presente: adhiere poco a los huesos y se deja despegar fácilmente, sobre todo por los derrames de sangre que se producen entre ella y el esqueleto. Esta *zona despegable* de la duramadre, bien estudiada por G. MARCHENT y FERRÉ en Francia y KROENLEIN en Alemania, rebasa los límites de la región en todos sentidos: 1.º, en sentido vertical se extiende de la hoz del cerebro a las alas menores del esfenoideas y al borde superior del peñasco; 2.º, en sentido sagital, de la apófisis de Ingrasias a la protuberancia occipital interna. La sangre se acumula en el espacio despegado y da lugar a un tumor que produce rápidamente fenómenos de compresión cerebral, que permiten al cirujano hacer el diagnóstico y le guían en su intervención. Por regla general, la sangre que se acumula entre la pared ósea y la duramadre proviene de una herida de la arteria meníngea media (fig. 38).

b) *Arteria meníngea media.* — La arteria meníngea media, llamada también *arteria esfenoespinosa*, es notable por su volumen y su largo trayecto. Como es sabido, nace de la arteria maxilar interna y penetra en el cráneo por el agujero redondo menor; se curva entonces sobre sí misma y se dirige horizontalmente hacia fuera, discurriendo primero por la pared superior del peñasco, para enderezarse luego al llegar a la pared externa del cráneo y después de un recorrido de 3 a 4 cm se divide en dos ramas, anterior y posterior. La *rama anterior* (fig. 39, 8) gana el ángulo anterior e inferior del parietal (pterión), donde encuentra un surco (algunas veces transformado en conducto completo), se coloca en él y lo sigue, dirigiéndose hacia el bregma y ramificándose. Proporciona una rama de dirección posterior, *rama media* de la meníngea, que, como veremos luego, es importante desde el punto de vista quirúrgico. La *rama posterior* (fig. 39, 9) se dirige arriba y atrás hacia el lambda, ramificándose también, primero sobre la porción escamosa del temporal y después sobre la parte posterior e inferior del parietal. La arteria meníngea media, además de sus dos ramas, anterior y posterior, proporciona también *ramos temporales*, siempre muy delgados, que atraviesan la pared craneal y van a anastomosarse en la fosa temporal con las tres arterias temporales profundas.

Desde el punto de vista de sus relaciones, la meníngea media y sus ramas están contenidas en un desdoblamiento de la duramadre y fijas junto al hueso en el cual se fraguan un canal; por eso en las fracturas de la región temporal se observa con bastante frecuencia una lesión de la arteria o de una de sus ramas, un desgarró o una picadura por una esquirla; la hemorragia resultante se colecciona a nivel de la *zona despegable* señalada antes. Generalmente, la lesionada es la *rama media* nacida de la rama anterior; de aquí la producción de un hematoma que KÖENKLEIN llama

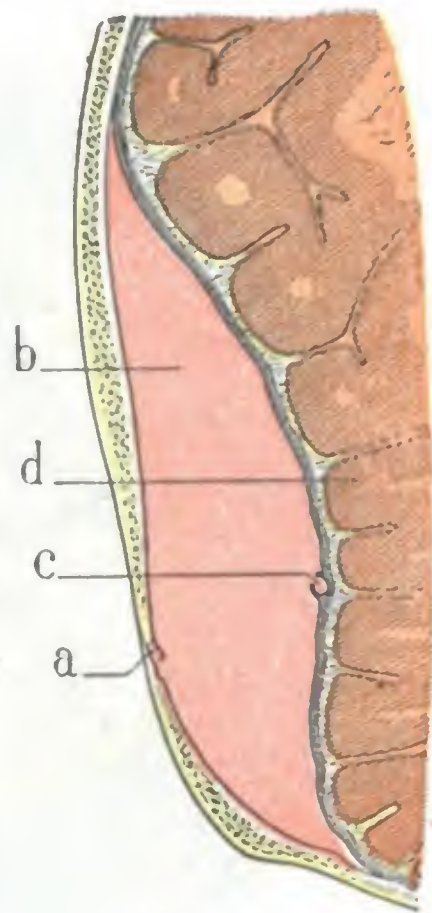


FIG. 38

Hematoma consecutivo a la herida de la arteria meníngea media, visto en un corte frontal del cráneo (esquemática).

a. escama temporal fracturada. — b. derrame de sangre en la zona despegable. — c. arteria meníngea desgarrada por una esquirla. — d. cerebro rechazado y comprimido.

temporoparietal por su sitio y que se podría llamar también *hematoma medio*, por el nombre de la rama arterial que le da origen. Las heridas de la rama anterior (ocasionan un *hematoma frontal*) y sobre todo las de la rama posterior (*hematoma temporooccipital*) son más raras.

Dado el pronóstico casi fatal de estas hemorragias abandonadas a su propio curso, es preciso intervenir siempre para disminuir la compresión cerebral y ligar la arteria meníngica en el punto lesionado.

Los procedimientos recomendados para descubrir la arteria son numerosos: JACOBSON aconseja trepanar a 5 cm por detrás y 12 mm por encima de la apófisis orbitaria externa;

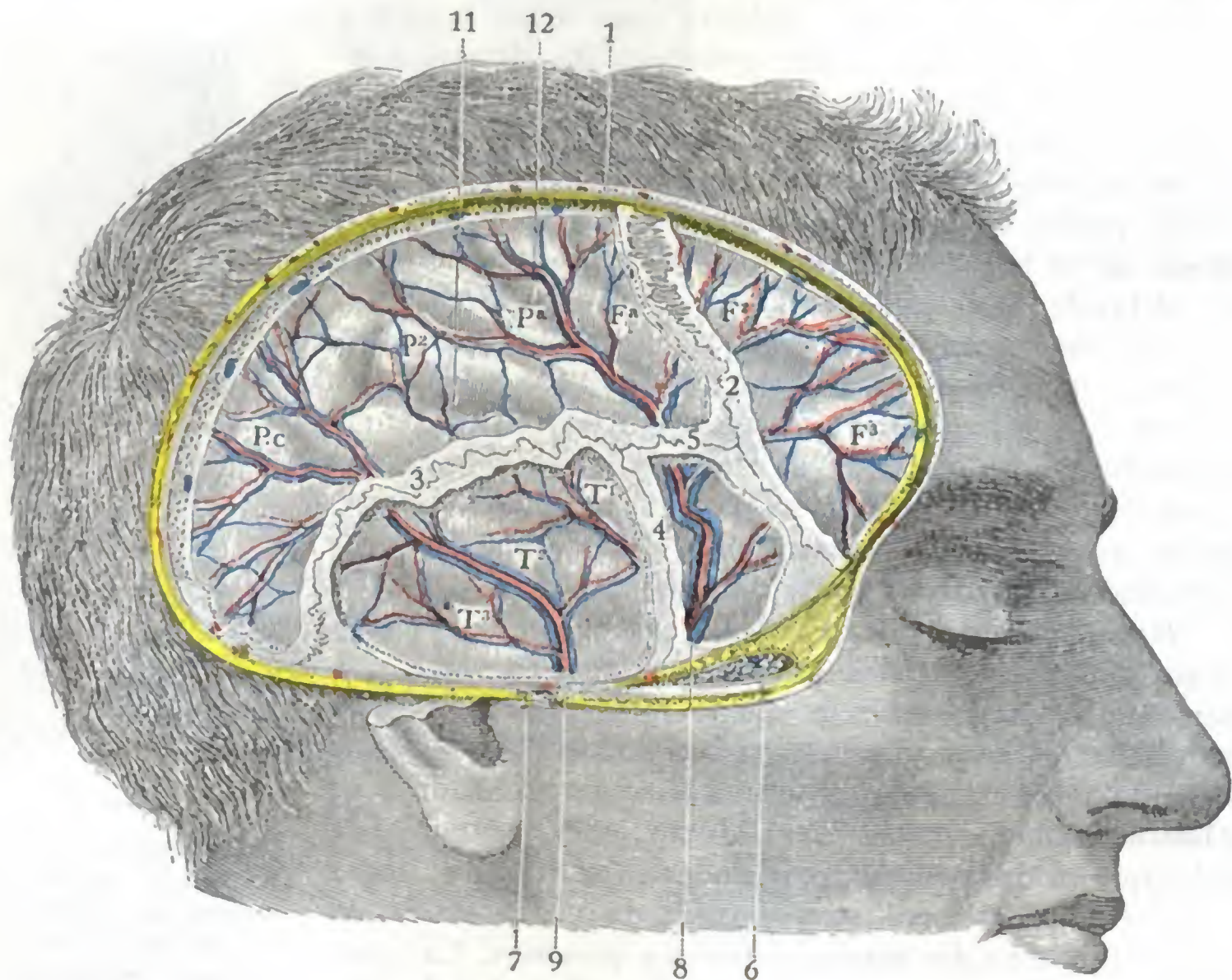


FIG. 39

Región temporal: plano encefálico.

La pared craneal ha sido reseca en la mayor parte de su existencia. Se han conservado las suturas y las porciones óseas que las forman para mostrar sus relaciones, por una parte con las arterias y venas meníngicas medias y por otra parte con las circunvoluciones cerebrales.

1, corte de las partes blandas. — 2, sutura coronal. — 3, sutura parietoescamosa. — 4, sutura esfenoescamosa. — 5, pterión. — 6, corte del músculo temporal con la capa grasosa y los vasos temporales profundos. — 7, vasos temporales superficiales con el nervio auriculotemporal. — 8, 9, rama anterior y rama posterior de la meníngica media con sus venas. — 10, duramadre que recubre el encéfalo. — 11, cisura de Silvio. — 12, cisura de Rolando. — Fa, Pa, frontal y parietal ascendentes. — F¹, F², segunda y tercera circunvoluciones frontales. — P¹, parietal inferior. — T¹, T², T³, primera, segunda y tercera temporales. — Pc, pliegue curvo.

en el esqueleto este punto corresponde al ángulo anteroinferior del parietal, es decir, al punto por donde pasa la rama anterior de la meníngica (fig. 40). Para alcanzar esta misma rama, KRÄNLEIN aconseja trazar una línea horizontal que prolonga hacia atrás el borde superior de la órbita y abre el cráneo sobre esta línea a 3 ó 4 cm por detrás de la apófisis orbitaria externa (con más exactitud, en el punto en que la vertical trazada por el punto medio del arco cigomático corta a la horizontal supraorbitaria) (véase más adelante). VOGT y HUETER aconsejan trepanar en el punto de unión de dos líneas, una realizada en sentido horizontal, que pase a 4 cm por encima del arco cigomático, y otra en dirección vertical, trazada a poco más de un dedo de distancia por detrás de la apófisis frontal y del hueso malar. POIRIER, por su parte, eleva una perpendicular de 5 cm sobre la mitad del arco y efectúa una trepanación en la extremidad de esta misma línea, yendo a parar sobre el punto de la rama media de la meníngica.

Cualquiera de los procedimientos que acabamos de citar es aplicable en los casos de hematoma temporoparietal o temporofrontal, es decir, a los hematomas que resultan de una lesión de las ramas anterior o media de la menínea. Para operar los hematomas consecutivos a una herida de su rama posterior, KRÉNLEIN recomendó abrir el cráneo en el punto en que la vertical trazada inmediatamente por detrás de la apófisis mastoides encuentra a la horizontal que prolonga por detrás el borde superior de la órbita (véase más adelante). Por último, recientemente H. BILLET, estudiando de nuevo la arteria menínea media y comprobando la existencia bastante frecuente de una bifurcación precoz de la misma y el nacimiento aún más frecuente de una rama posterior en la proximidad del agujero redondo menor, aconseja descubrir el tronco arterial lo más cerca posible de la base del cráneo; recomienda practicar la trepanación a ras del arco cigomático, en la porción del temporal que corresponde a la mitad posterior de esta apófisis.

c) *Venas meníneas medias.* — La arteria menínea media va acompañada por dos venas satélites, las *venas meníneas medias*, que, según su situación con relación a la arteria, se distinguen en anterior y posterior. Ordinariamente muy desarrolladas, estas dos venas se adosan una a la otra en la mayor parte de su trayecto, envolviendo más o menos la circunferencia de la arteria. Un poco por encima del pterión reciben a la vez las venas parietales medias, venas frontales y venas venidas de la órbita (*venas orbito-meníneas*). Existe allí una especie de confluencia venosa, *encrucijada venosa* de TROLARD, cuyo diámetro puede alcanzar hasta 10 y 12 mm; en este sitio la arteria menínea se halla bañada en la cavidad venosa como la carótida interna lo está en el seno cavernoso; esto nos explica por qué las heridas en este punto son particularmente graves. La vena menínea media posterior desemboca en el plexo pterigoideo; la anterior termina, por lo general, ya en el seno cavernoso, ya en la vena del agujero oval.

d) *Aracnoides y piamadre.* — Por debajo de la duramadre encontramos sucesivamente: 1.º la *aracnoides* con su cavidad, la *cavidad aracnoidea*; 2.º, los *espacios subaracnoideos* con el *líquido cefalorraquídeo*; 3.º, por último, la *piamadre*, descansando directamente sobre las circunvoluciones cerebrales. Estas diversas formaciones no presentan aquí nada de particular, por lo que remitimos para su estudio a los apartados que les están especialmente destinados.

9.º **Circunvoluciones cerebrales.** — La cara externa del hemisferio cerebral constituye nuestro último plano. En los límites de la región notamos, en primer lugar (figuras 39 y 41), la presencia de dos cisuras importantes: la cisura de Silvio (o por lo menos la porción de esta cisura que ocupa la cara externa del hemisferio) y, por encima de ella, la mitad inferior de la cisura de Rolando. De estas dos cisuras la primera sigue un trayecto casi horizontal; la segunda, por el contrario, se dirige oblicuamente de abajo arriba y de delante atrás.

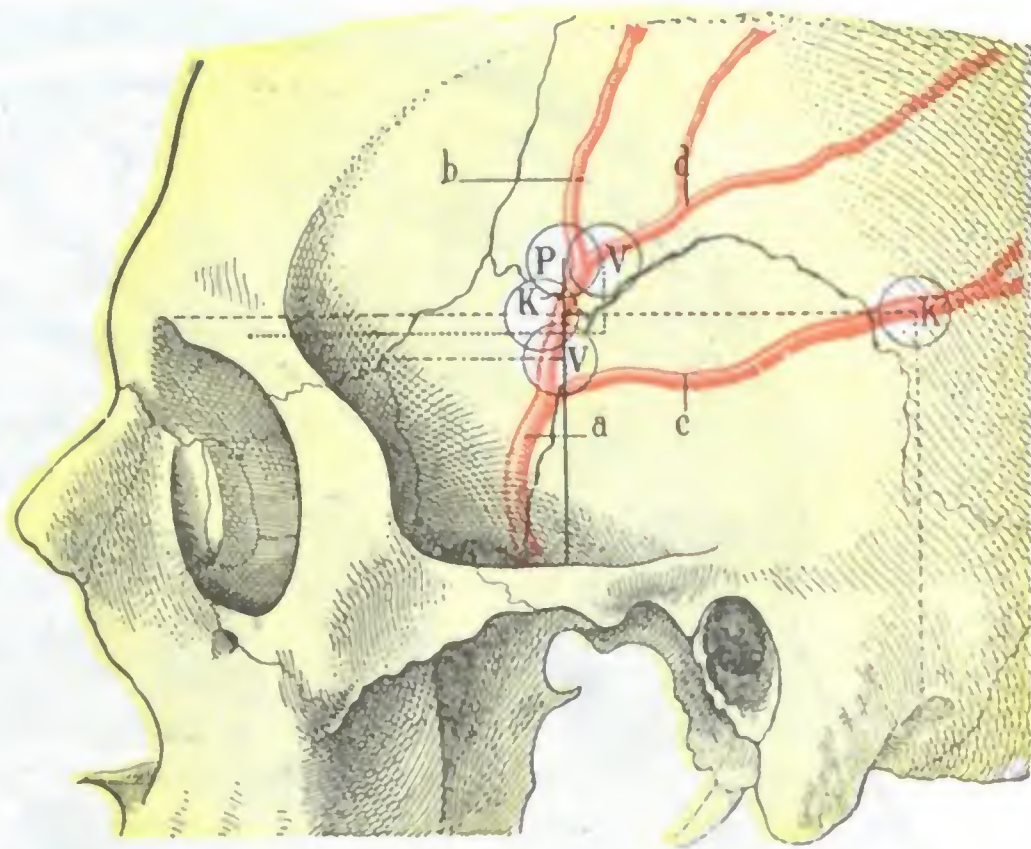


FIG. 40

Procedimiento para descubrir la arteria menínea media.

a, tronco de la menínea. — b, rama anterior. — c, rama posterior. — d, rama media. — K, procedimiento de KRÉNLEIN para descubrir la rama anterior de la menínea; K', procedimiento de KRÉNLEIN para descubrir la rama posterior. — P, procedimiento de POIRIER. — V (por debajo de K), procedimiento de VOGT. — V (por debajo de P), procedimiento de JACOBSON.

Alrededor de las citadas cisuras encontramos las circunvoluciones siguientes: 1.^a, delante y arriba, la tercera frontal casi en totalidad y los tres cuartos posteriores de la segunda; 2.^a, atrás y arriba, por encima de la cisura de Silvio, la mitad inferior de las dos circunvoluciones frontal ascendente y parietal ascendente y, por encima de esta última, la mayor parte del lóbulo parietal inferior; 3.^a, atrás y abajo, por debajo de la cisura de Silvio, las tres circunvoluciones temporales casi enteras.

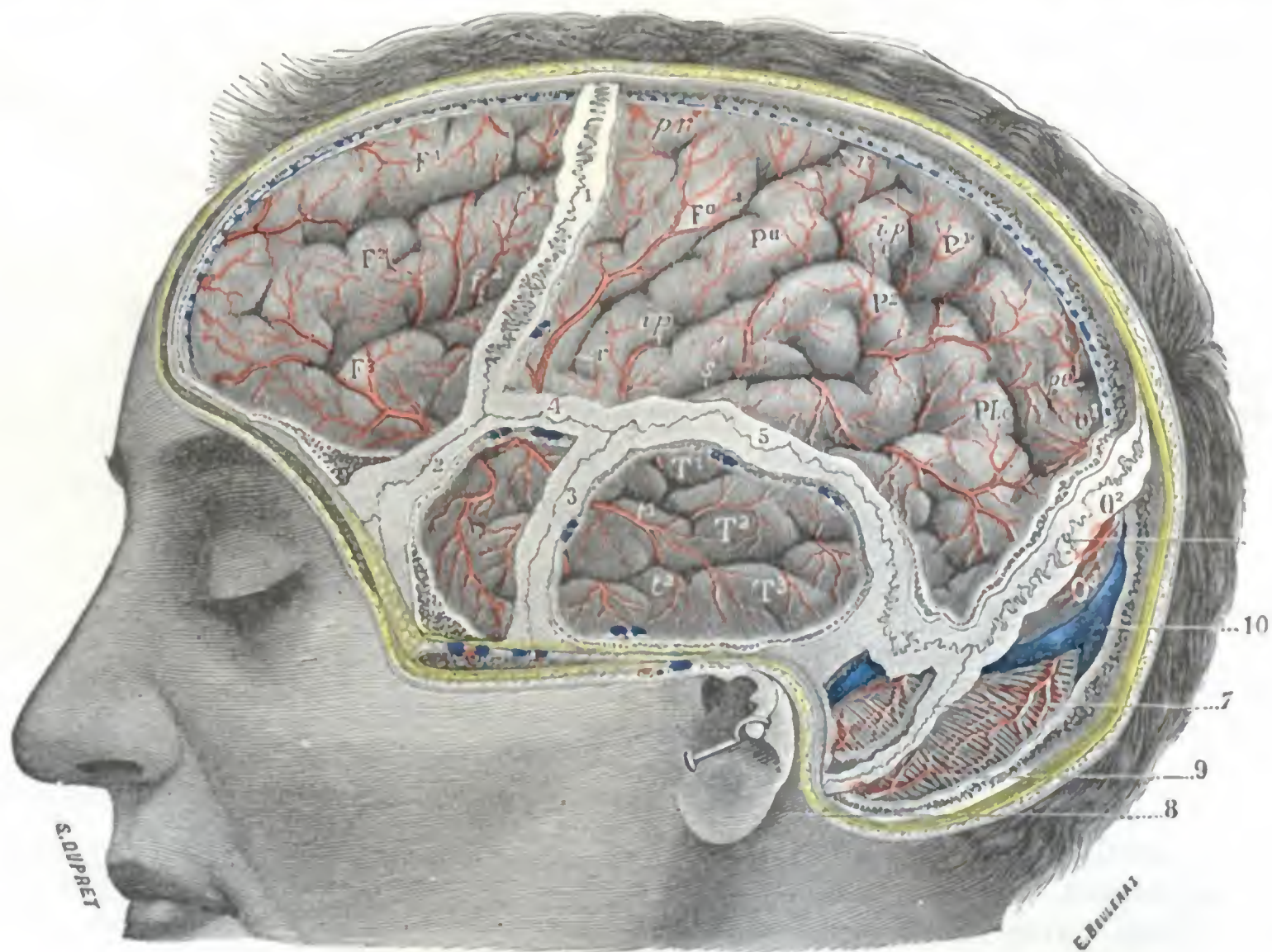


FIG. 41

Circunvoluciones de la cara externa del hemisferio izquierdo, vistas a través de ventanas practicadas en la pared craneal.

Esta figura muestra claramente, además de las circunvoluciones que corresponden a la región temporal, las relaciones de las circunvoluciones de la cara externa con las diferentes suturas del cráneo.

1, sutura frontoparietal o coronal. — 2, sutura frontoesfenoidal. — 3, sutura esfenotemporal. — 4, pterión. — 5, sutura parietotemporal. — 6, sutura parietooccipital o lambdoidea. — 7, sutura temporoccipital. — 8, apófisis mastoides. — 9, cerebello. — 10, seno lateral.

(Para las indicaciones [en letras mayúsculas y minúsculas] concernientes a las circunvoluciones cerebrales, véase la figura 131.)

La morfología de estas diferentes cisuras y circunvoluciones, la localización exacta (en la corteza cerebral) de los centros psicomotores, así como las señales que permiten al cirujano ir en su busca, serán estudiados más adelante (véase *Topografía craneoencefálica*). Únicamente recordaremos aquí que la mayoría de los centros psicomotores se encuentran situados en esta porción de la corteza que corresponde a la región temporal, lo que nos explica por qué las lesiones de esta parte del cerebro dan lugar generalmente a «síntomas de foco o localizados» y por qué también estos síntomas permiten de ordinario al cirujano establecer el diagnóstico del sitio exacto de la región cerebral; la región temporal es el sitio de elección para trepanar.

4. REGION MASTOIDEA

La región mastoidea está constituida por esta eminencia ósea y el conjunto de partes blandas que la recubren. Esta región debe su interés anatómico, clínico y ope-

ratorio a la presencia de la voluminosa apófisis y las cavidades anexas del oído medio que están excavadas en ella. Los progresos realizados en otología han demostrado cuán numerosos son los casos en los que las complicaciones de la otitis se localizan en la mastoides. El conocimiento exacto de su anatomía topográfica y de sus relaciones, al mismo tiempo que explica al clínico la sintomatología de la mastoiditis y la gravedad de sus complicaciones, proporciona al cirujano puntos de referencia precisos para su intervención.

1.º Situación y límites. — La región mastoidea, como la apófisis mastoides que le sirve de substrato esquelético, ocupa la parte más inferior del plano lateral del cráneo.

Sus límites superficiales son: 1.º, por abajo, el vértice de la apófisis mastoides; 2.º, por arriba, una línea transversal, prolongación posterior del borde superior de la raíz longitudinal del arco cigomático; esta línea corresponde de ordinario a la porción inicial de la rama ascendente de la raíz longitudinal del arco, rama ascendente que los otólogos denominan *línea temporalis* o también cresta *supra-mastoidea*; 3.º, por delante, una línea vertical que pasa por la parte posterior del conducto auditivo y por el borde anterior de la mastoides; 4.º, hacia atrás, el borde posterior de esta misma apófisis mastoides prolongada hasta el asterión, es decir, hasta el punto en que se reúnen el temporal, el parietal y el occipital. Comprendida de esta suerte, la región mastoidea se encuentra situada por debajo de las dos regiones temporal y occipitofrontal, por encima de la región carotídea y por detrás de la región del oído, de la cual puede muy bien considerarse como un anexo.

En profundidad prolongaremos la región mastoidea, como hemos hecho anteriormente para las regiones occipitofrontal y temporal, hasta las meninges y el encéfalo inclusive.

2.º Forma exterior y exploración. — En estado normal, la región mastoidea, como el esqueleto sobre el cual reposa, es siempre convexa y está claramente separada de la oreja por un surco profundo, el *surco auriculomastoideo*. Se encuentra en parte escondida por la oreja, y para examinarla bien es preciso separar aquélla y observar al sujeto por detrás.

Su extensión varía mucho según la edad, el sexo y los individuos; poco desarrollada en el niño, va creciendo en el adolescente y presenta su máximo desarrollo en el adulto y en el viejo. La observación nos enseña que es a la vez más extensa y más saliente en el hombre que en la mujer; nos enseña, además, que la mastoides izquierda es ordinariamente menor que la derecha.

La delgadez de los diferentes planos de partes blandas que cubren su cara externa hace la exploración bastante fácil y al mismo tiempo permite reconocer las diversas señales utilizadas en las intervenciones.

En estado patológico, el aspecto de esta región puede estar más o menos modificado, bien por tumores localizados (quistes, adenitis), bien por una tumefacción difusa (mastoiditis, flemones). Cuando la mastoides está inflamada y el proceso se propaga hacia las capas superficiales, la convexidad de la región desaparece, el surco auriculomastoideo se borra y la oreja se separa de la cabeza. La palpación, que se hace más difícil por el engrosamiento y el edema de los segmentos, provoca en un punto un dolor localizado, cuya importancia es considerable para el diagnóstico de la complicación otítica.

Añadamos, finalmente, que los progresos realizados en estos últimos años en radiología permiten obtener datos sobre la arquitectura de la mastoides, el asiento y extensión de los grupos celulares y la reacción del tejido óseo a los diversos procesos infecciosos, datos preciosos para el clínico y el cirujano (HIRTZ, REVERCHON y WORMS).

3.º Partes blandas superficiales.— Las partes blandas que cubren la cara externa de la apófisis mastoides forman una capa delgada que puede incidirse de un solo corte: tienen poca importancia. El escalpelo encuentra sucesivamente, yendo de fuera adentro: 1.º, la *piel*; 2.º, el *tejido celular subcutáneo*; 3.º, la *aponeurosis superficial*; 4.º, una *capa muscular*; 5.º, el *periostio*.

A. PIEL.— La piel es delgada, fina, poco movable, sobre todo en la parte superior de la región, y está desprovista de pelo en la mayor parte de su extensión, salvo hacia arriba y atrás, donde se continúa con el cuero cabelludo. Es casi inútil recordar que los cabellos deben afeitarse cuidadosamente cuando se interviene en esta región.

B. TEJIDO CELULAR SUBCUTÁNEO.— Bastante análogo al de la región occipito-frontal, es muy denso y forma aréolas donde se aloja una grasa rojiza.

C. APONEUROSIS.— La aponeurosis mastoidea está representada, arriba, por la aponeurosis epicraneal; su cara interna está unida al periostio por un tejido conjuntivo bastante laxo; sobre su cara externa se insertan los dos fascículos transversales del *auricular posterior*, que por su otra extremidad van a fijarse a la parte media de la concha de la oreja. En la parte inferior de la región, la aponeurosis epicraneal se fusiona de una manera más o menos íntima con los tendones de los diferentes músculos que van a insertarse sobre la mastoides.

D. CAPA MUSCULAR.— La capa muscular comprende, además del *auricular posterior* ya señalado en el plano precedente, los cuatro músculos siguientes: 1.º, el *occipital*, o mejor, los fascículos más externos de este músculo; 2.º, el *esternocleidomastoideo*, que se fija sobre la cara externa, el borde anterior y el vértice de la mastoides; 3.º, el *esplenio de la cabeza*, insertado sobre la cara externa de esta misma apófisis por detrás y por debajo del precedente (véase *Nuca*); 4.º, el *complexo menor*, que se inserta igualmente sobre la mastoides, pero en su borde posterior. Todos estos músculos se fijan, pues, sobre la mitad posterior de la mastoides, es decir, como veremos después, en la *porción no quirúrgica* de esta apófisis. No hay, pues, que preocuparse de ellos al practicar la trepanación, salvo en las operaciones que abrazan la capa externa de la mastoides. Señalemos también en este mismo plano el *ligamento posterior* de la oreja, el cual se extiende de la base de la apófisis mastoides a la convexidad de la concha y a la pared posterior del conducto auditivo.

E. PERIOSTIO.— El periostio se extiende regularmente sobre la cara externa de la apófisis mastoides. Se continúa con el periostio del conducto auditivo óseo, lo que, según DUPLAY, explicaría la propagación, rara, por otra parte, de una periostitis de la capa a la cara externa de la mastoides; esta prolongación se observa particularmente en los niños.

F. VASOS Y NERVIOS SUPERFICIALES.— Los vasos y nervios destinados a las partes blandas superficiales de la región mastoidea (fig. 42) son, en general, de pequeñas dimensiones y no tienen, por este hecho, sino una importancia secundaria.

a) **Arterias.**— La mayoría de las arterias provienen de la *auricular posterior* que costea de abajo arriba el surco auriculomastoideo; para evitarla en las operaciones sobre la mastoides, se aconseja incidir los tegumentos a 5 ó 6 mm por detrás del surco; su herida tiene poca importancia: una o dos pinzas hemostáticas o una ligadura son suficiente para detener la hemorragia. A las ramificaciones de la *auricular posterior* se unen cierto número de ramitos ascendentes proporcionados por la *occipital*, rama voluminosa que encontraremos después en la región de la nuca.

b) *Venas.* — Las venas, bastante numerosas, pero generalmente de pequeño calibre, descienden a la región del cuello para ir a desembocar en la yugular externa. Entre estas venas hay una que merece mención especial a causa de las relaciones que tiene con el seno lateral; tal es la *vena mastoidea* (COUDERT, GAUDIER y DESCARPENTRIES).

La vena mastoidea, más o menos voluminosa según los individuos, nace de la porción descendente del seno lateral, a unos 10 mm por debajo del codo de este seno.

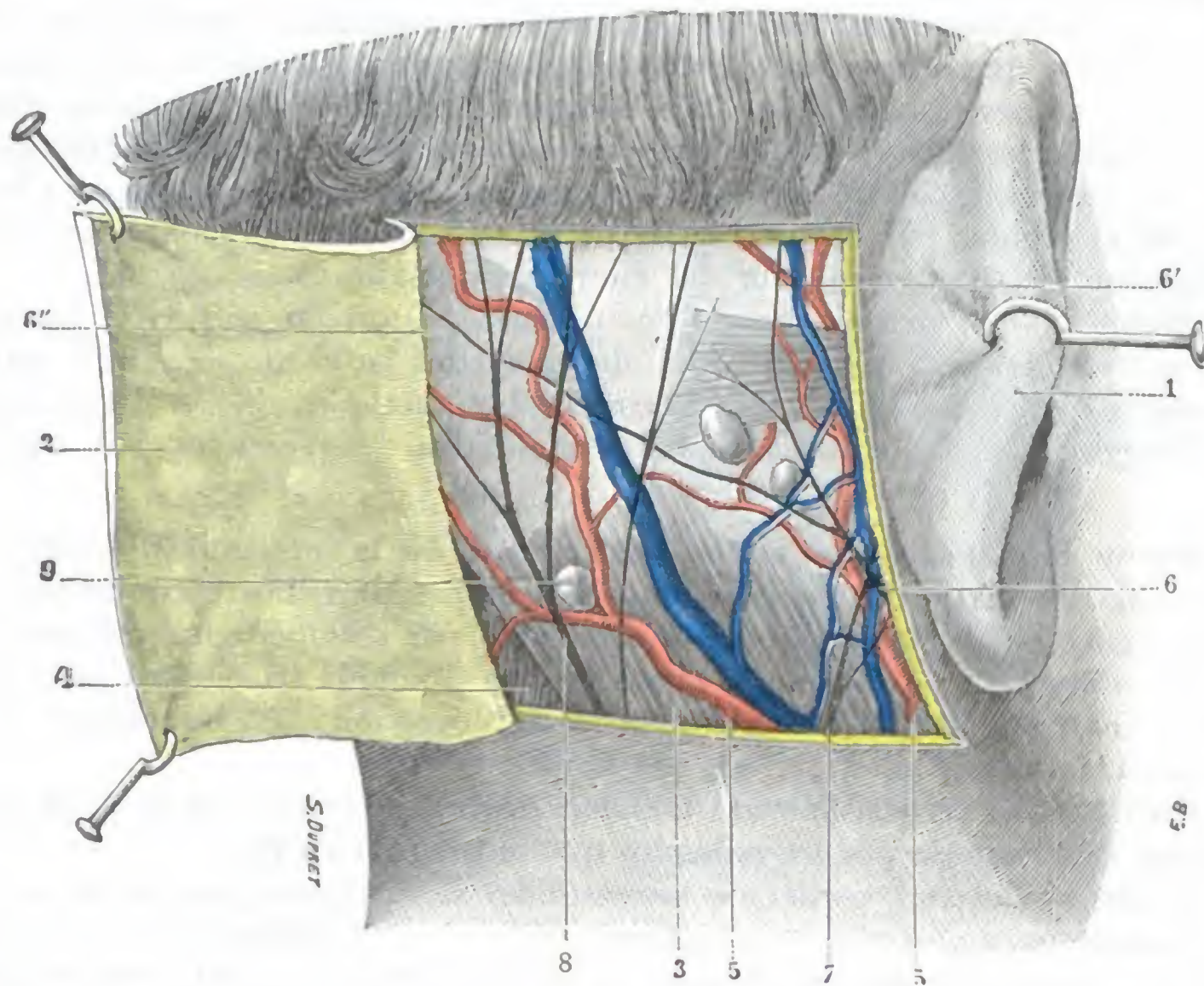


FIG. 42

Región mastoidea: plano superficial.

1, oreja separada hacia delante. — 2, colgajo cutáneo, reclinado hacia atrás. — 3, extremidad superior del esternocleidomastoideo, que recubre la apófisis mastoideas. — 4, esplenio. — 5, 5', rama auricular y rama mastoidea de la arteria auricular posterior, con las venas que las acompañan. — 6, rama auricular del nervio facial, con: 6', su ramo para el auricular superior; 6'', su ramo para el occipital. — 7, 8, rama auricular y rama mastoidea del plexo cervical superficial. — 9, ganglios linfáticos.

Penetra casi en seguida en el *conducto mastoideo*, conducto óseo de unos 10 a 12 mm de largo, que está excavado oblicuamente en el espesor del temporal y que se abre al exterior por un orificio de dimensiones variables, el *agujero mastoideo*; este orificio está situado un poco por detrás del ángulo posterosuperior de la mastoides, por lo común sobre la sutura occipitotemporal, a 37 mm por detrás de la espina de Henle, según GAUDIER y DESCARPENTRIES. Del agujero mastoideo, la vena de este nombre se dirige de arriba abajo y, abandonando la mastoides, se introduce en la región de la nuca, por donde corre entre el esplenio y el oblicuo menor. Finalmente, desemboca en la yugular posterior, de la que constituye una de las ramas de origen.

Como se ve, la vena mastoidea establece una amplia comunicación entre las dos circunvoluciones extra e intracraneales; así se explica sin duda la mejoría indiscutible que se consigue a veces después de una aplicación de sanguijuelas en la región mastoidea, en los casos en que existen fenómenos de congestión intracraneal.

La vena mastoidea puede propagar al seno lateral la inflamación de los planos superficiales; igualmente puede propagar a este mismo seno la infección procedente

de la mastoides, ya que en su porción del conducto mastoideo se encuentra en íntima relación con el grupo celular posterior, cuando menos siempre que este grupo está muy desarrollado; se comprende que, en estas condiciones, una celulitis pueda determinar una tromboflebitis mastoidea y consecutivamente una tromboflebitis del seno.

Digamos además que la vena mastoidea es interesada algunas veces en su porción intraósea, en caso de fractura de la mastoides, y que de su herida puede resultar la formación de un hematoma más o menos voluminoso.

c) *Linfáticos*. — Los linfáticos siguen como las venas, un trayecto descendente. Unos, los más numerosos, terminan en los *ganglios mastoideos*, pequeños, en número de cuatro o cinco, que ocupan con preferencia la parte inferior de la cara externa de la mastoides y que están aplicados sobre la cara superficial de las fibras de inserción del esternocleidomastoideo. Estos ganglios pueden ser asiento de adenoflemones que es preciso no confundir con una mastoiditis. Los otros, los que corresponden a la parte posterior de la región, pasan a la región de la nuca para terminar en los ganglios cervicales, cerca del borde posterior del esternocleidomastoideo.

d) *Nervios*. — Los nervios son de dos órdenes, motores o sensitivos. Las *ramificaciones motoras* provienen de la rama auricular del facial (fig. 42, 6) y terminan en los músculos auricular posterior y occipital. Los *ramos sensitivos*, destinados a la piel, los proporcionan las ramas auricular y mastoidea del plexo cervical superficial.

4.º Plano esquelético: superficie exocraneal de la mastoides. — Después de haber resecado las partes blandas que acabamos de describir, nos encontramos con el plano esquelético de la región, el cual está formado por la superficie exocraneal de la apófisis mastoides (fig. 43). Reviste la forma de una pirámide triangular (véase *Anatomía descriptiva*), por lo que ofrece a nuestra consideración: 1.º, un *vértice*; 2.º, tres *caras*, externa, interna y anterior; 3.º, tres *bordes*.

a) *Vértice*. — El vértice, llamado también *punta*, corresponde a la parte inferior de la región. Está rodeado por los músculos que se insertan en él.

b) *Bordes*. — Los tres bordes de la mastoides se distinguen, según su situación, en externo, interno y posterior. Nos fijaremos sólo en este último, no solamente porque es el más claro, sino también porque se utiliza como referencia para la ligadura de la arteria occipital; su dirección es oblicua hacia abajo y adelante, notándose muy bien bajo la piel.

c) *Cara anterior*. — La cara anterior de la mastoides, simple borde obtuso en su parte inferior, se convierte en una verdadera cara en su mitad superior, por donde contribuye a formar parte de la pared posterior del conducto auditivo óseo.

d) *Cara interna*. — La cara mastoidea interna es plana y está separada del occipital por el canal digástrico, que da inserción a los músculos digástrico y complejo menor. Veremos después que, en ciertos casos, las colecciones purulentas sintomáticas de una mastoiditis pueden correrse a lo largo de estos músculos e invadir el cuello.

e) *Cara externa*. — La cara externa (fig. 43), la más importante de las tres, es la que descubrimos al reseca los planos superficiales; es la *pared quirúrgica*, la *pared de acceso* o *abordaje* de la mastoides y sus células. Es convexa. Podemos subdividirla en dos mitades fácilmente reconocibles por su aspecto diferente: una mitad posterior, rugosa, que por detrás se extiende hasta el borde posterior de la eminencia ósea, y una mitad anterior, lisa, que se extiende por delante hasta el borde del conducto auditivo óseo. Estas dos mitades corresponden, la primera a la porción petrosa y la segunda a la porción escamosa del temporal; como ya es sabido, las dos contribuyen a la formación de la mastoides. La sutura vertical, *sutura petroescamosa*, que une primitivamente estos dos segmentos óseos, desaparece de ordinario; puede persistir, sin embargo, sobre todo en sujetos jóvenes, y en caso de mastoiditis supuradas su persistencia favorece la abertura espontánea, hacia fuera, de la colección purulenta.

a) La *mitad posterior* de la cara externa no ofrece ningún detalle notable; sobre ella se insertan el esternocleidomastoideo, el esplenio de la cabeza y el complejo menor; este último músculo se inserta especialmente sobre el borde posterior de la eminencia ósea.

β) Ya hemos dicho que la *mitad anterior* de la cara externa es lisa; presenta, sin embargo, cerca de la pared posterior del conducto auditivo óseo, algunos detalles que importa conocer bien porque sirven de guía para llegar al antro:

1.º Una pequeña eminencia ósea, más o menos acentuada según los sujetos, la *espina supra meatum* de HENLE, o simplemente *espina de Henle*; está situada algunos milímetros por debajo de la línea temporalis y corresponde al ángulo de reunión del borde superior y el borde posterior del conducto auditivo óseo; según MILLET, y contrariamente a lo que escriben ciertos autores, no tiene ninguna relación con el hueso timpánico: una línea horizontal que pase por esta espina corresponde generalmente, pero no siempre, a la porción media del antro.

2.º Una serie de pequeños orificios que se encuentran situados en el adulto inmediatamente por detrás y debajo de la *espina suprimeatum* y que dan a esta porción de la mastoides un aspecto criboso especial; esta *zona cribosa retro-meática* (CHIPAULT) mide a veces cerca de un centímetro de extensión y corresponde a la pared externa del antro; por los orificios penetran los vasos que ponen en relación la mucosa del antro con el periostio de la apófisis. Esta vía vascular es la que con frecuencia sigue la infección mastoidea para hacerse superficial, lo que nos explica la posible formación de abscesos subperiósticos sin perforación de la pared del antro (MILLET). La zona cribosa, ordinariamente visible en el adulto, lo es siempre mucho más en el niño, constituyendo una preciosa referencia para abordar el antro. El tejido óseo que la forma es blando y friable; en los niños pequeños, abordando la mastoides en este sitio, con una simple cucharilla y hasta con la punta del bisturí, se llega con toda seguridad y pronto al antro (BROCA).

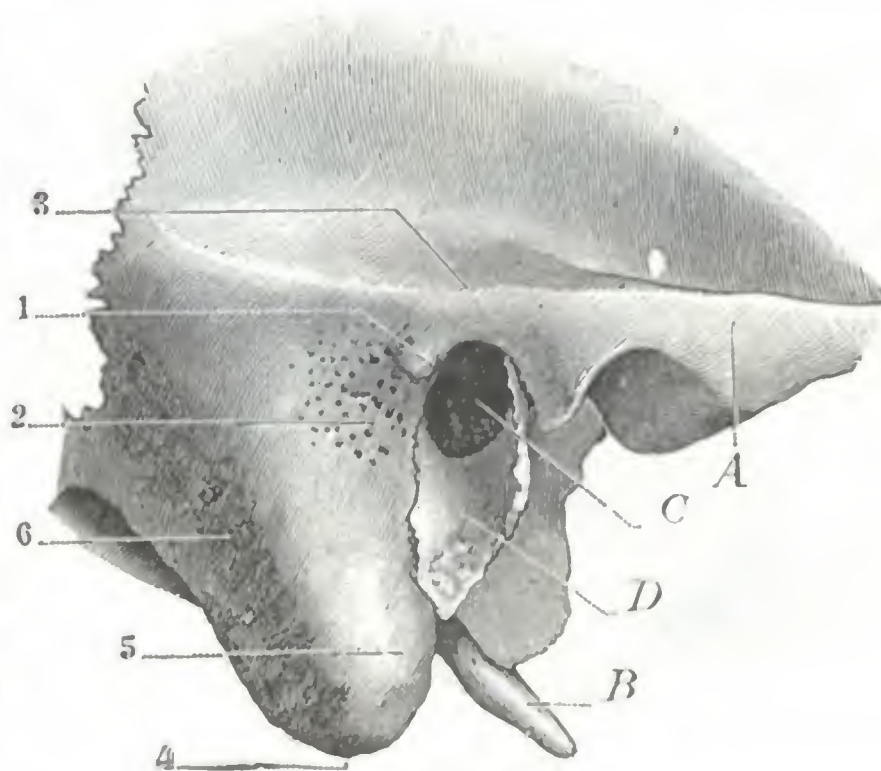


FIG. 43

Cara externa de la apófisis mastoides derecha.

A, arco cigomático. — B, apófisis estiloides. — C, conducto auditivo. — D, su pared inferior constituida por el hueso timpánico. — 1, espina supra meatum. — 2, zona cribosa. — 3, línea temporalis. — 4, punta de la mastoides. — 5, porción anterior, lisa, de la cara externa de la mastoides. — 6, porción rugosa de esta misma cara externa donde se inserta el esternocleidomastoideo.

5.º **Cavidades neumáticas de la mastoides.** — En el interior de la apófisis mastoides existen una serie de cavidades que están en comunicación con la caja del tímpano y que, por consiguiente, en estado normal contienen aire atmosférico: el *antro mastoideo* y las *células mastoideas*. Están tapizadas por una prolongación de la mucosa del oído medio, por medio de la cual se propagan hacia ellas las inflamaciones de la caja del tímpano. Estas cavidades no tienen todas la misma significación y la misma importancia, y conviene sobre todo, desde el punto de vista anatómico-quirúrgico, distinguir el antro de las células mastoideas propiamente dichas.

A. ANTRO. — El antro no es una célula mastoidea, sino una prolongación del ático (véase *Oído medio*), es decir, un divertículo de la bóveda de la caja del tímpano (MIGNON). Existe en todos los sujetos (sin embargo, MOURET comprobó su ausencia

dos veces, o sea una vez en mil sujetos aproximadamente) hasta en los recién nacidos, lo que bastaría para distinguirlo de las células mastoideas, que, como se sabe, no existen en aquéllos y son muy variables en el adulto, sus lesiones (*antritis*) son frecuentes en el curso de las otitis medias y se las observa lo mismo en el recién nacido (*mastoiditis de los niños de pecho*) que en el adulto. En este último raras veces son localizadas y casi siempre se propagan a las otras cavidades mastoideas; pero, aun en este caso, la infección predomina a nivel del antro. Por esto el cirujano que opera una mastoiditis debe buscar, en primer lugar, el antro, así como en una infiltración urinosa debe incidirse siempre en primer término el perineo, cualquiera que sea el

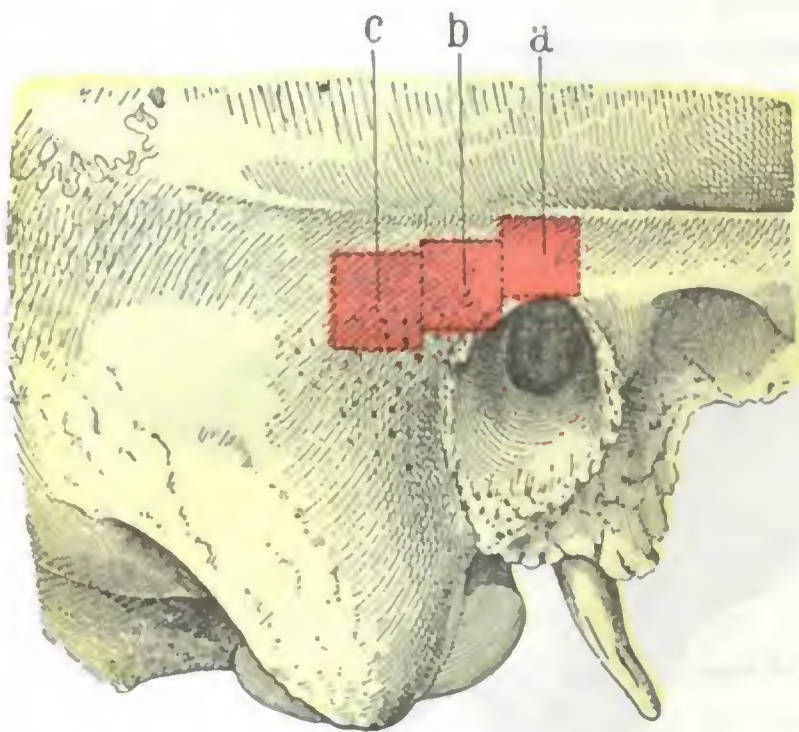


FIG. 44

Situación del antro en las diversas edades.

(Cara externa de la mastoides derecha.)

a, situación del antro en la época del nacimiento. —
b, situación del antro hacia la edad de diez años.
— c, situación del antro a la edad de quince años y
en el adulto.

auditivo óseo, al que rebasa ligeramente por arriba. Tal es, al menos, la situación que ocupa en el adulto; pero, según la mayoría de autores, no es la que presenta en el recién nacido y en el niño. En el recién nacido, el antro estaría colocado casi encima de la bóveda de entrada del conducto óseo; hacia los diez años estaría en la horizontal que pasa por la espina de Henle, y a partir de esta fecha ya no descendería más, sino que se dirigiría directamente hacia atrás, hasta una distancia casi fija de 7 mm, que alcanzaría en la adolescencia (A. BROCA). En resumen: durante la infancia, el antro se desplazaría siguiendo dos direcciones: 1.^a, hacia atrás; 2.^a, hacia abajo (fig. 44). Sin embargo, esto no es en absoluto exacto, ya que, conforme indica la figura 45 (A, B, C, D), el antro en el recién nacido y en el niño está siempre completamente situado por detrás del conducto auditivo, igual que en el adulto; por lo tanto, en el decurso del desarrollo no ha de sufrir ningún desplazamiento en tal sentido. Por el contrario, en el momento del nacimiento y durante los primeros años se encuentra situado, con respecto al conducto auditivo, en un plano sensiblemente más elevado que en la edad adulta; por lo tanto, el antro sufre sólo un desplazamiento, hacia abajo, en el curso del desarrollo. Añadamos a continuación que tal desplazamiento no es más que aparente y debido al desarrollo del esqueleto temporomastoideo.

Este desplazamiento del antro hacia abajo dista de ser constante; incluso faltaría en el 45 % de los casos aproximadamente (RAMADIER, MOURET). En casi la mitad de los sujetos, en particular en aquellos cuya mastoides es pequeña, se observaría, pues, la disposición infantil representada antes (fig. 45, A y B). En semejante caso la trepanación del antro,

sitio de las irradiaciones a distancia. Vemos, pues, que de todas las cavidades neumáticas de la mastoides, el antro es la más interesante y aquella cuyas relaciones importan más al otólogo.

a) *Forma, situación y dimensiones del antro.* — En el antro debemos considerar: 1.^o, su *forma*; 2.^o, su *situación*; 3.^o, su *profundidad* en relación con la superficie exterior de la mastoides; 4.^o, sus *dimensiones*.

a) Su *forma* es la de un ovoide cuyo eje mayor es vertical, o también de un cubo irregular, y por esto hemos considerado en él seis paredes. Estas son muy accidentales y están provistas de numerosos orificios que ponen en comunicación la cavidad antral con la de las células mastoideas vecinas.

β) Su *situación* es algo variable según los individuos. Generalmente el antro está excavado en la porción de la mastoides que se une a la pared posterior del conducto

hecha en el punto clásico, corre el riesgo de no conducir a la cavidad central: por esto, para evitar este escollo, MOURET, con la mayoría de los otólogos, aconseja remontar en todos los casos, por arriba y delante, el centro de trepanación (trepanación transespinoeática de MOURET).

γ) La profundidad a que se encuentra colocado el antro con respecto a la superficie exterior de la mastoides no es constante, variando por completo según la edad

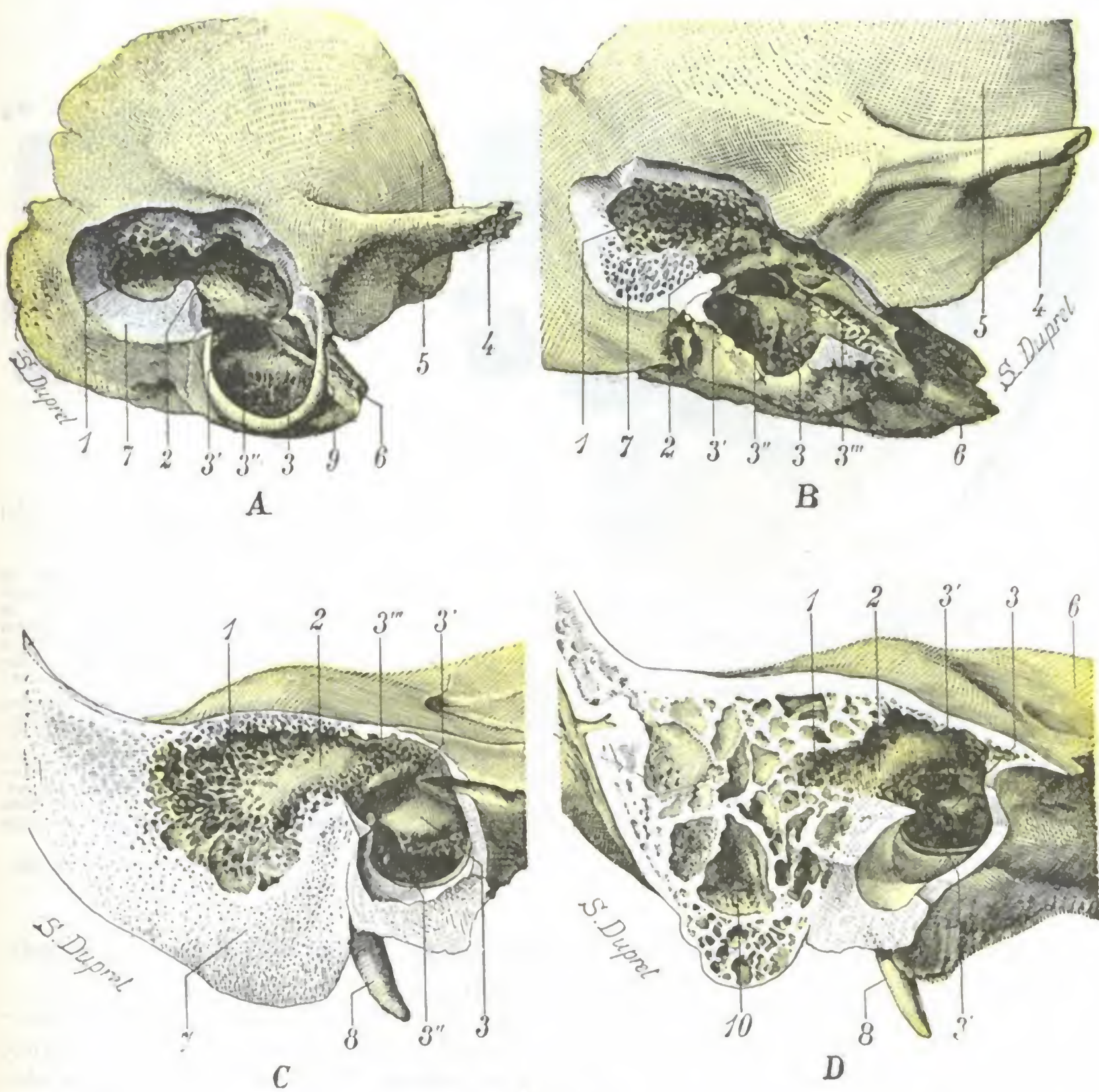


FIG. 45

El antro en el recién nacido y en el niño.

A, temporal de una recién nacida; la mastoides o, mejor dicho, su esbozo ha sido extirpado con el bisturí hasta dejar abierto el antro. — B, temporal de un niño de seis meses; la mastoides se ha resecado con una sierra. — C, el antro de un niño de dos años y medio; la mastoides y el peñasco han sido seccionados por la sierra en dos segmentos, interno y externo. La figura representa el segmento interno. — D, el antro de un niño de seis años; igual preparación que para C.

1, antro. — 2, aditus ad antrum con la prominencia del conducto semicircular externo en su pared interna. — 3, oído medio, con: 3', ventana oval; 3'', ventana redonda; 3''', conducto del facial. — 4, apófisis cigomática. — 5, escama temporal. — 6, peñasco. — 7, mastoides. — 8, apófisis estilioides. — 9, hueso timpánico. — 10, células mastoideas.

y los individuos. En el recién nacido y durante el primer año, el antro está situado a poca profundidad, únicamente a 2 a 4 mm; en los años que siguen al nacimiento aumenta poco a poco para alcanzar de 12 a 15 mm hacia la edad de quince años. En el adulto oscila entre 16 y 18 mm.

δ) Las *dimensiones* del antro son bastante variables; por término medio mide de 8 a 10 mm en su diámetro mayor y de 5 a 6 mm en el más pequeño. Puede ser mayor, pero también mucho más pequeño, y a veces queda reducido a una cavidad del volumen de un grano de trigo y hasta menor, alojada en el ángulo posterosuperior del conducto auditivo óseo. Importa mucho conocer esta última variedad de antro en razón de las relaciones extensas que en semejante caso tiene el seno lateral

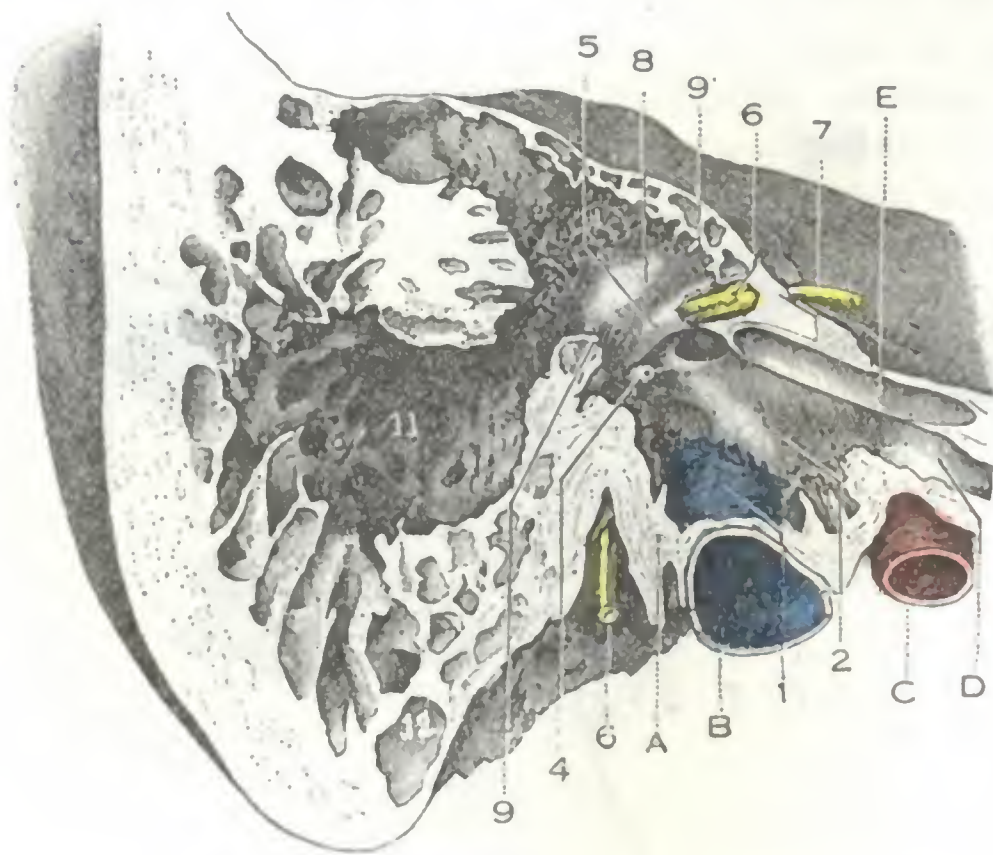


FIG. 46

Pared interna de la caja del tímpano, del aditus ad antrum y del antro

(Corte verticotrasmversal del temporal derecho que pasa por la circunferencia de la caja; segmento interno del corte.)

A, base de la apófisis estiloides. — B, fosa de la yugular. — C, carótida. — D, trompa de Eustaquio. — E, conducto del músculo del martillo. — 1, suelo de la caja empujado por el bulbo de la yugular. — 2, promontorio. — 3, pico de cuchara. — 4, pirámide. — 5, acueducto de Falopio. — 6, nervio facial visible a través de una pérdida de substancia del acueducto, con 6', ganglio geniculado. — 7, nervio petroso. — 8, aditus ad antrum: relieve del canal semicircular horizontal sobre la pared interna de este aditus. — 9 y 9', corte de la pared inferior y de la pared superior del aditus. — 10, células del techo del antro. — 11, antro. — 12, células de la punta.

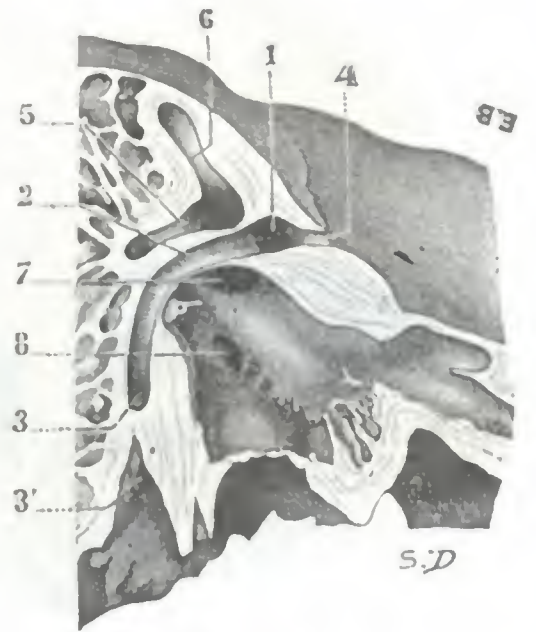

FIG. 47

Pared interna de la caja y del aditus ad antrum.

(Esta figura no es otra que un segmento de la pieza representada en la figura 46, en la cual la pared interna del aditus ad antrum ha sido limitada para mostrar sus relaciones con el conducto del facial y los conductos semicirculares.)

1, primera porción del conducto del facial. — 2, su segunda porción. — 3, su última porción, con 3', agujero estilomastoideo. — 4, conducto que da paso al nervio petroso. — 5, conducto semicircular externo u horizontal. — 6, conducto semicircular superior. — 7, ventana oval. — 8, ventana redonda.

(Para lo demás, véase la figura 45 y su leyenda.)

con la mastoides; el seno ocupa en cierto modo el lugar de la cavidad antral atrofiada. Volveremos a insistir más lejos sobre este asunto.

b) *Su modo de comunicación con la caja del tímpano: aditus ad antrum.* — El antro no desemboca libremente en la parte superior de la caja timpánica o ático, sino que está unido a ella por un conducto muy corto, *aditus ad antrum*, cuya obstrucción, debida generalmente a la hipertrofia de la mucosa inflamada es una de las causas que favorecen los accidentes mastoideos observados en el curso de la otitis. La formación de esta porción estrecha que separa la cavidad del antro de la cavidad timpánica resulta del levantamiento del suelo del antro por el codo que hace el facial en el momento en que abandona la pared interna de la caja para penetrar en la mastoides, punto en que la segunda porción del nervio se continúa con la tercera. Sabemos que el facial presenta en su travesía del peñasco tres porciones (figs. 47 y 48): una primera porción horizontal, perpendicular al eje del hueso y situada en el segmento en que están excavadas las cavidades del oído interno; una segunda porción, igualmente horizontal, aunque transversal, paralela al eje petroso y situada encima de la caja del tímpano; una tercera porción vertical, paralela al eje de las mastoides y situada en el espesor de esta última.

El *aditus ad antrum* mide, en el adulto, de 3 a 4 mm de largo por 3 mm de altura y 3 a 4 mm de ancho. Está limitado: por debajo (*suelo del aditus*), por el tejido óseo compacto por el que corre el facial, denominado *macizo óseo del facial*; por dentro (*pared interna del aditus*), por el relieve que forma el conducto semicircular externo (figs. 47, 48 y 49); por arriba (*pared superior del aditus*), por el tegmen tympani; por fuera (*pared externa del aditus*), por el segmento de la pared posterosuperior del conducto auditivo óseo, que se continúa, por una parte, con el lóbulo o *mur de la logette* (véase *Oído medio*); por otra parte, con la pared externa del antro.

La ablación de la pared externa del aditus constituye uno de los tiempos peligrosos de la abertura amplia de las cavidades del oído medio u *operación de Stacke*, que se practica en ciertos casos de otitis media rebelde y que consiste, como se sabe, en poner en amplia comunicación (fig. 48) la caja y el antro, haciendo saltar la pared externa del antro, la del aditus y la del ático. Sabiendo que las relaciones del aditus ad antrum con el facial y el conducto semicircular externo contribuyen a circunscribir su cavidad, se comprende muy bien que en el curso de esta operación sea fácil lesionar estos órganos, y que el operador no debe olvidar nunca su situación si quiere evitar esta herida, siempre grave, ya que la abertura del conducto semicircular pone en comunicación las cavidades del oído interno, y consecutivamente los espacios subaracnoideos, con un foco infectado, pudiendo, por tanto, determinar con ello una meningitis mortal, y la sección o el aplastamiento del facial van acompañados de una parálisis de los músculos de la cara (véase *Parótida*), que, en general, es definitiva y constituye para el enfermo un achaque de los más penosos.

La herida del conducto semicircular externo, situado como está en la pared interna del aditus y además protegido por el macizo de tejido compacto muy duro que lo rodea, es generalmente evitable. No sucede siempre lo mismo con el facial: este nervio guarda con el suelo del aditus relaciones más o menos íntimas según los sujetos. Según investigaciones de TOUBERT y JACOB, resulta que el codo formado por el facial en el momento en que abandona la caja para penetrar en la mastoidea del nervio se continúan directamente una con otra, formando un ángulo redondeado más o menos obtuso (fig. 49, A), y otras se reúnen ambas por una porción intermedia más o menos oblicua (fig. 49, B), cuya longitud, por término medio, es de 2 a 3 mm, pero puede alcanzar 4 y hasta 5 mm. Como las figuras 49 A y B demuestran claramente, en el primer caso, el codo del facial, situado en la prolongación de la pared interna del aditus y, por consiguiente, a cierta distancia del suelo de este conducto, no corre el riesgo de ser lesionado. En el segundo caso, por

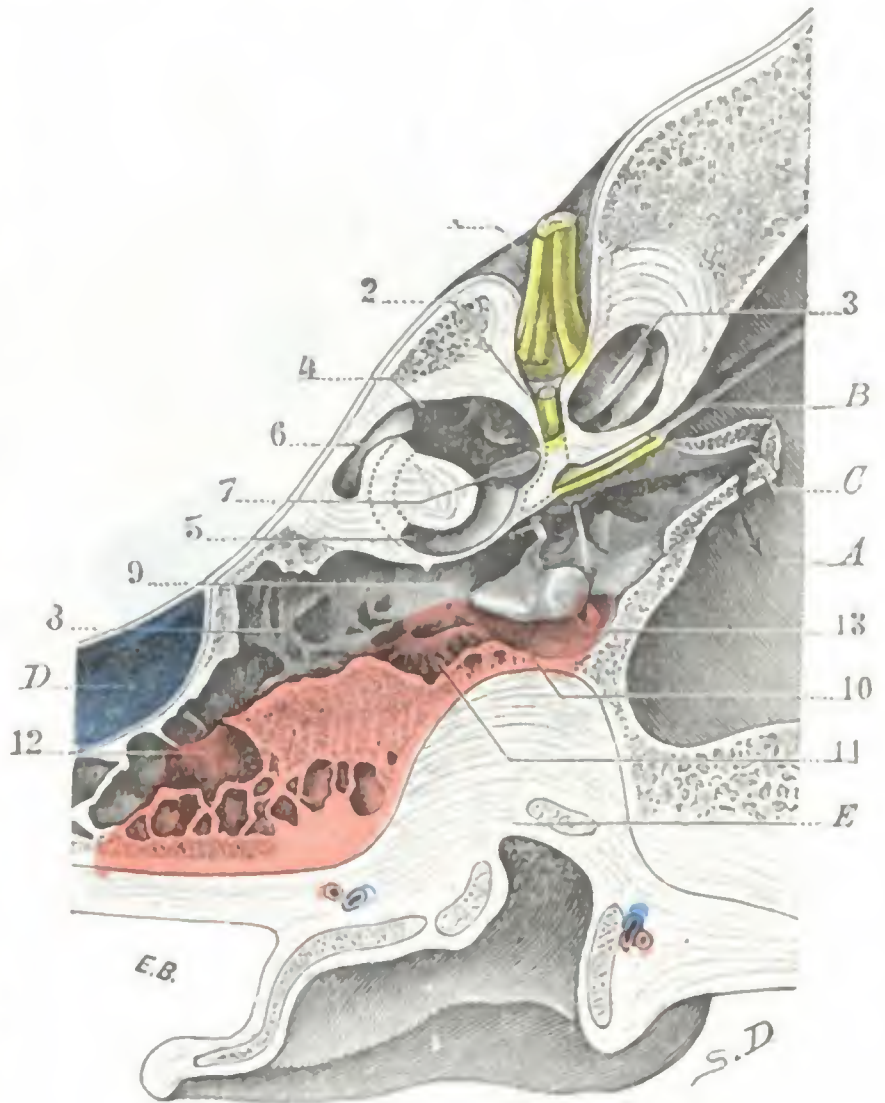


FIG. 48

Corte horizontal del oído derecho que pasa por el ático, el aditus ad antrum y el antro (cadáver congelado, segmento inferior del corte).

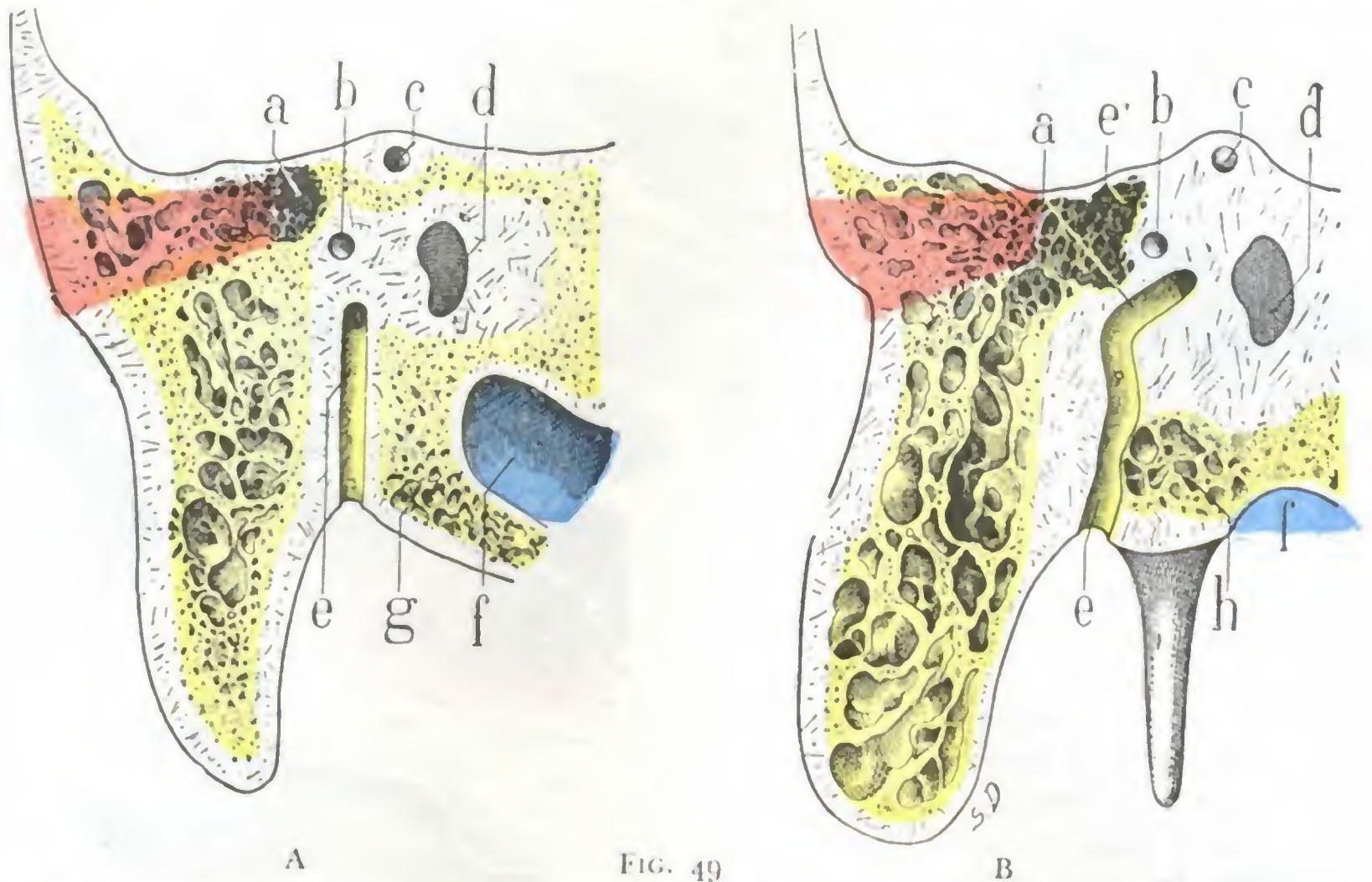
(Las paredes del esqueleto coloreadas de rojo son las que es preciso reseca en la operación de Stacke.)

A, fosa cerebral media. — B, canal del nervio petroso. — C, trompa de Eustaquio. — D, seno lateral. — E, pared superior del conducto auditivo externo, en parte reseca.

1, conducto auditivo interno con el nervio auditivo. — 2, acueducto del facial y primera porción del facial. — 3, caracol. — 4, vestíbulo. — 5, conducto semicircular externo. — 6, conducto semicircular posterior. — 7, base del estribo obstruyendo la ventana redonda. — 8, antro. — 9, aditus ad antrum. — 10, *mur de la logette* (teñido de rojo). — 11, pared externa del aditus ad antrum (teñido de rojo). — 12, pared externa del antro (teñido de rojo). — 13, huesillos del oído medio y sus tendones.

el contrario, la porción intermedia a los segmentos timpánico y mastoideo avanza *bajo el suelo* y paralelamente a él, más o menos lejos hacia fuera. Se comprende muy bien que cuando tal disposición existe (por fortuna parece bastante rara) se corre el riesgo de interesar el facial si se trepana demasiado abajo la pared externa del aditus.

c) *Pared externa.* — La pared externa del antro es la *pared quirúrgica*, aquella por donde se penetra en la cavidad. Pueden señalarse sus límites sobre la cara externa de la mastoides de la manera siguiente (fig. 44. c): 1.º, *arriba*, por una línea horizontal



Relaciones del origen de la porción mastoidea del facial con el suelo del aditus (según TOUBERT y JACOB).

Cortes frontales paralelos a la pared posterior del conducto auditivo óseo a 3 mm por detrás de esta pared, el corte pasa siguiendo toda la longitud del trayecto mastoideo del facial. Se ha coloreado de rojo el trozo de hueso que hay que reseca en la operación de Stacke (lado izquierdo, segmento anterior del corte).

a, aditus. — b, conducto semicircular externo. — c, conducto semicircular superior. — d, vestíbulo. — e, facial. — e', porción intermedia del facial. — f, seno lateral y origen de la yugular interna. — g, células desarrolladas en la lámina occipital (grupo de DUNN). — h, células desarrolladas entre el facial y el origen de la yugular, que son causa del estrechamiento del conducto del nervio.

En la figura A, la porción timpánica del facial se continúa con la porción mastoidea directamente, sin porción intermedia. El codo del facial está relativamente lejos del suelo del aditus y no corre ningún riesgo, cuando por la operación de Stacke se hace saltar la pared externa del aditus. En la figura B, la porción timpánica y la porción mastoidea del facial están reunidas en una porción intermedia que afecta relaciones íntimas con el suelo del aditus: en la operación de Stacke se está expuesto a herir este nervio.

que pase a 4 ó 5 mm por encima de la espina supra meatum y, si ésta no existe, por el borde superior del conducto auditivo óseo; 2.º, *delante*, por una línea vertical trazada 4 ó 5 mm por detrás de la pared posterior del mismo conducto óseo; 3.º, *por detrás*, por una línea paralela a la precedente y distante de ella un centímetro poco más o menos; 4.º, *hacia abajo*, por una línea horizontal paralela a la que lo limita por arriba y situada poco más o menos un centímetro por debajo de ella; corresponde sensiblemente a una línea que pasase por la parte media de la pared posterior del conducto auditivo óseo.

Estas cuatro líneas limitan sobre la cara externa de la mastoides un cuadrado de un centímetro de lado aproximadamente (en los niños las dimensiones deben reducirse a la mitad), tangente a la mitad superior de la pared posterior del conducto auditivo óseo que rebasa un poco por arriba. Este cuadrado representa bastante bien la porción de esqueleto que hay que reseca para abrir el antro (trepanación

de la mastoides). No obstante, como este último (cuando está atrofiado) está a veces rechazado contra la pared posterosuperior del conducto auditivo óseo, la gubia o el cincel deberán excavar el hueso, sobre todo en el ángulo anterosuperior del cuadrado, es decir, por encima e inmediatamente por detrás de la espina supra meatum y *siempre paralelamente a la pared posterior del conducto*. Más hacia atrás, si profundizamos perpendicularmente a la superficie externa de la mastoides, nos exponemos a herir el seno lateral (fig. 50). El espesor de tejido que hay que atravesar antes de llegar a la cavidad del antro es variable, por término medio de 10 a 15 mm en el adulto y de 5 mm en el niño.

El segmento de la mastoides que forma la pared externa del antro corresponde siempre a la parte de la apófisis que está recubierta por la inserción de la oreja: será preciso, pues, despegar esta última con la legra para descubrir bien el campo operatorio (fig. 50).

d) *Pared interna.* — La pared interna del antro, más o menos gruesa según los sujetos, suele estar excavada por pequeñas células como las otras paredes. Corresponde (figs. 50 y 56) a la parte de la fosa cerebelosa que está inmediatamente por delante de la porción descendente del seno lateral, algo por detrás del ángulo de unión de éste con el seno petroso superior.

Se encuentra también en comunicación directa con esta fosa cerebelosa por mediación de un pequeño conducto, el *conducto petromastoideo* (fig. 52, 1), vestigio en el adulto de la profunda depresión denominada *fosa subarcuata* que en el feto ocupa el borde superior del peñasco. Este conducto petromastoideo, estudiado primero por VOLTOLINI, WAGENHAUSER y posteriormente por MOURER, tiene de 6 a 10 mm de largo y, de ordinario, es tan estrecho que apenas admite una crin muy fina; su contenido está representado por algunos vasos y una expansión de la duramadre. Corre paralelamente a la pared posterosuperior del conducto auditivo interno, entre el conducto semicircular superior y el vestíbulo. Se abre: 1.º, de un lado, por un orificio muy pequeño, en la cara posterior del peñasco, un poco por encima y por detrás del agujero auditivo interno; 2.º, de otro lado, en la pared interna del antro o del aditus ad antrum, ya directamente en la misma pared, ya en una de las pequeñas células que están excavadas en esta pared. El conducto petromastoideo constituye una vía muy propicia que puede seguir la infección procedente del antro para alcanzar la fosa cerebelosa, en la que determina un absceso subdural, una meningitis o también un absceso cerebeloso.

La pared interna está sobre todo en relación con el seno lateral, el cual está alojado en el canal que existe en la cara endocraneal de la mastoides: por esto el seno puede infectarse (*tromboflebitis del seno lateral*) en el curso de una inflamación del antro. Estas relaciones entre el antro y el conducto venoso tienen una gran impor-

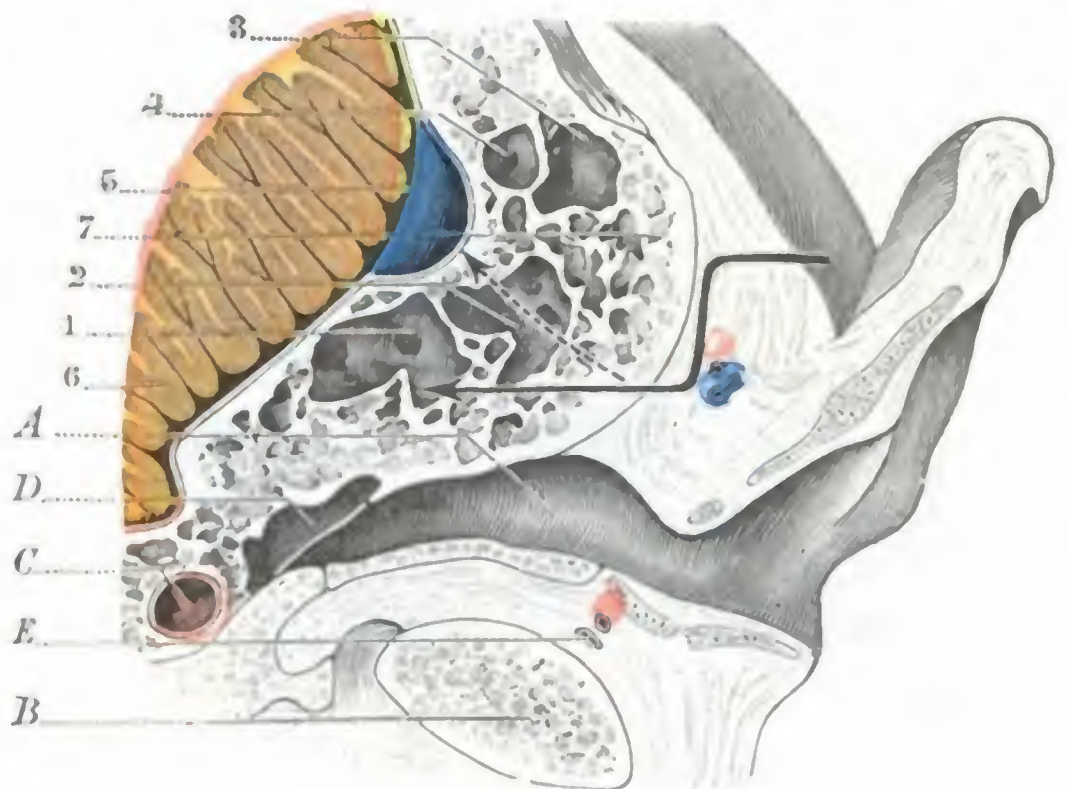


FIG. 50

Apófisis mastoides pneumatodiploica.

(Corte horizontal que pasa por el tercio superior del conducto auditivo, lado izquierdo, segmento inferior del corte.)

A, pared inferior del conducto auditivo. — B, cóndilo del maxilar. — C, carótida. — D, caja del tímpano. — E, vasos temporales superficiales. — 1, 2, antro. — 3, 4, células posteriores. — 5, seno lateral. — 6, cerebelo. — 7, tabla externa de la mastoides.

(La flecha de trazo continuo indica el trayecto que sigue el cirujano, en las partes blandas y la mastoides, para llegar al antro; la flecha de línea interrumpida demuestra el modo como el operador cae sobre el seno lateral, cuando el camino seguido en la mastoides no resulta paralelo a la pared posterior del conducto auditivo.)

tancia quirúrgica. Cuando el antro tiene las dimensiones ordinarias, su extremidad posterior llega a tocar el seno lateral, y cuando la cavidad del antro es más extensa que de ordinario, lo recubre más o menos (fig. 50). En ambos casos el seno está a 15-18 mm del borde posterior del conducto auditivo y no se corre el riesgo de lesionarlo en el curso de una trepanación del antro, si no se sale de los límites que hemos indicado precedentemente y se procura que la gubia o el cincel sean dirigidos paralelamente a la pared posterior del conducto auditivo óseo. Cuando el antro es muy pequeño (fig. 51), el seno lateral pasa por detrás de él, como rechazándolo contra

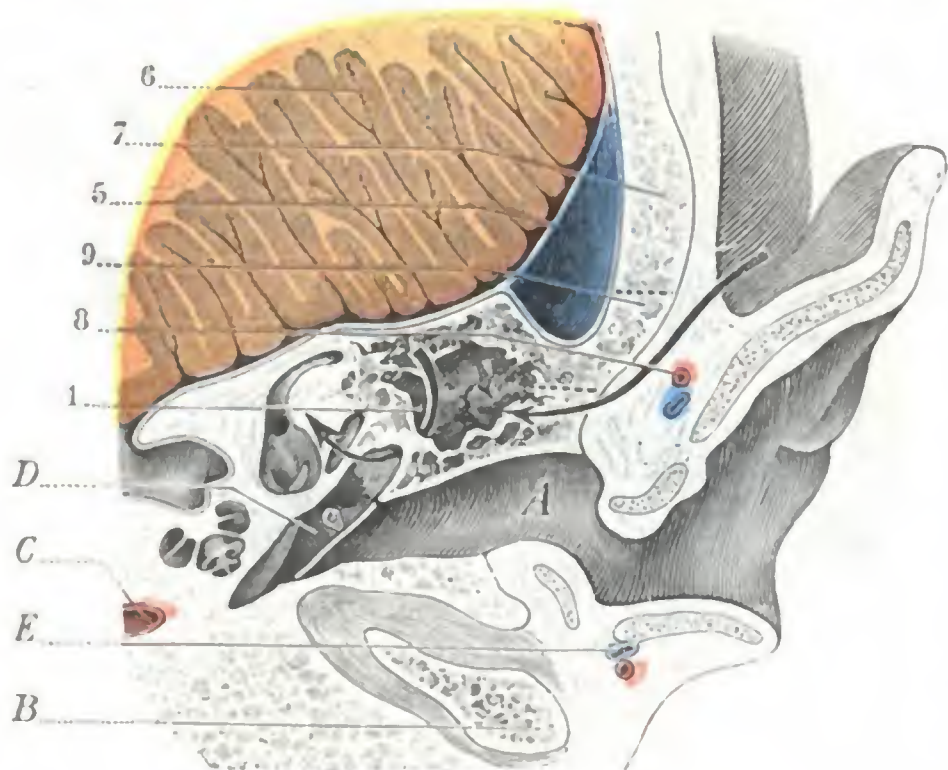


FIG. 51

Apófisis mastoidea esclerosada.

(Corte horizontal que pasa por el tercio superior del conducto auditivo, lado izquierdo, segmento inferior del corte.)

A, B, C, D, E, como en la figura 50. — 1, antro rechazado hacia la pared posterior del conducto auditivo; la flecha está introducida en el aditus ad antrum. — 5, 6, como en la figura 50. — 7, mastoides. — 8, vasos auriculares posteriores. — 9, segmento óseo, entre dos trazos punteados, que es preciso resecar en la trepanación del antro; puede verse que en este sujeto se hubiera descubierto el seno lateral.

(La flecha muestra que, practicando la trepanación lo más cerca posible y paralelamente a la pared posterior del conducto auditivo, es posible abrir el antro sin descubrir el seno lateral.)

MILLET, no afectando el antro en tal caso ninguna relación con la mastoides, no puede haber accidentes apofisarios en caso de infección y, por consiguiente, no se presentará la indicación de la trepanación.

e) *Pared superior.* — La pared superior o *techo del antro* (fig. 53) es la continuación del *tegmen tympani* y está constituida por una delgada laminilla ósea cuyo espesor varía de 2 a 5 mm; es papirácea, en ocasiones dehiscente, y separa la cavidad del antro de la fosa cerebral media y del lóbulo temporal. Sus lesiones (osteítis de antro) son causa de la formación de abscesos temporales extradurales o de abscesos cerebrales (absceso del lóbulo temporal). La línea temporalis o cresta supramastoidea, es decir, la rama ascendente de la raíz larga del arco cigomático, señala bastante exactamente esta pared sobre la cara externa de la mastoides: en la antrotomía conviene no pasar por encima de esta línea, pues de hacerlo se corre el peligro de penetrar en la cavidad del cráneo. Es más prudente quedarse un poco por debajo de ella, porque, aunque sea raro, puede estar situada un poco por encima de la pared superior del antro.

En los casos de absceso del lóbulo temporal de origen ótico es necesario, por el contrario, trepanar el cráneo por encima de aquélla. En efecto, la línea temporalis corresponde al límite inferior de lo que se denomina el *rectángulo de Bergmann*, con-

la pared posterior del conducto auditivo, y se interpone más o menos entre él y la cara externa de la mastoides. En semejante caso, trepanando en el punto clásico, se corre el riesgo de herir el conducto venoso.

De aquí el consejo de que la excavación mastoidea sea más profunda a nivel de la pared posterior del conducto auditivo por detrás, porque cuanto más nos acercamos al conducto auditivo, más distante queda del seno. A pesar de todo, hay ocasiones en que el operador se encuentra con el seno, y por eso es siempre prudente ir avanzando muy poco a poco. Desgraciadamente, relaciones tan amplias entre el antro y el seno lateral no pueden ser reconocidas con anterioridad (HIRTZ): se supondrán, si la apófisis mastoidea está poco desarrollada (OKADA), si el eje del conducto es muy oblicuo con relación a la superficie externa de la apófisis (TRAUMANN), por último, si se opera a la derecha y si el sujeto es dolicocefalo (SCHULZKE). Además, según

siderado por la mayoría de los autores como el sitio de elección para la abertura de los abscesos temporales. Más adelante, y a propósito de la topografía craneoencefálica, insistiremos de nuevo acerca de este rectángulo de Bergmann; aquí nos concretaremos a indicar que se puede limitar perfectamente en la pared craneal por medio de las líneas de Krœnlein (véase figura 138, o, p, f, g).

f) *Pared inferior.* — La pared inferior o *suelo del antro*, llena de orificios como las otras paredes, está situada en un plano inferior al *aditus ad antrum* (fig. 46), disposición que favorece el estancamiento de las secreciones patológicas (y en particular del pus) en la cavidad del antro, así como el paso a la cronicidad de las infecciones agudas (MIGNON). En su segmento más anterior, esta pared está en relación con el origen de la tercera porción del facial: este nervio, después de haber rodeado la parte posterosuperior de la caja del tímpano y el suelo del *aditus ad antrum*, se dirige casi verticalmente hacia abajo para salir del cráneo por el agujero estilomastoideo; en ocasiones, sin embargo, presenta cierta oblicuidad hacia fuera, acercándose de este modo a la superficie exterior del hueso a medida que desciende; otras veces, por el contrario, es oblicua en sentido opuesto y se aleja. En este trayecto descendente, de 14 mm por término medio, el nervio, metido en su conducto óseo formado de tejido compacto, está situado en la unión de la mastoides y la pared posterior del conducto auditivo óseo, a unos 2 mm del conducto auditivo y a 15 mm de la superficie externa de la mastoides; corremos, pues, el peligro de herirlo si al trepanar el antro penetramos a una profundidad superior a esta última cifra. Importa añadir que, correspondiendo la tercera porción del facial al segmento de la superficie externa de la mastoides que está situado por debajo de una línea horizontal que pasa por la mitad del borde posterior del conducto auditivo óseo (fig. 57), el peligro de herir el nervio no existe si no se invade esta parte de la apófisis. En la mitad superior no puede ser alcanzado, pero sólo con la condición de que al mismo tiempo que se va excavando paralelamente al conducto auditivo, como hemos hecho constar ya en varias ocasiones, se mantenga el instrumento a una distancia suficiente de este conducto (4 mm por término medio).

g) *Pared posterior.* — La pared posterior del antro está en relación con las células posteriores y rodeada a veces por el seno lateral, cuando el antro es pequeño y el canal del conducto venoso es profundo y está situado hacia delante (fig. 15).

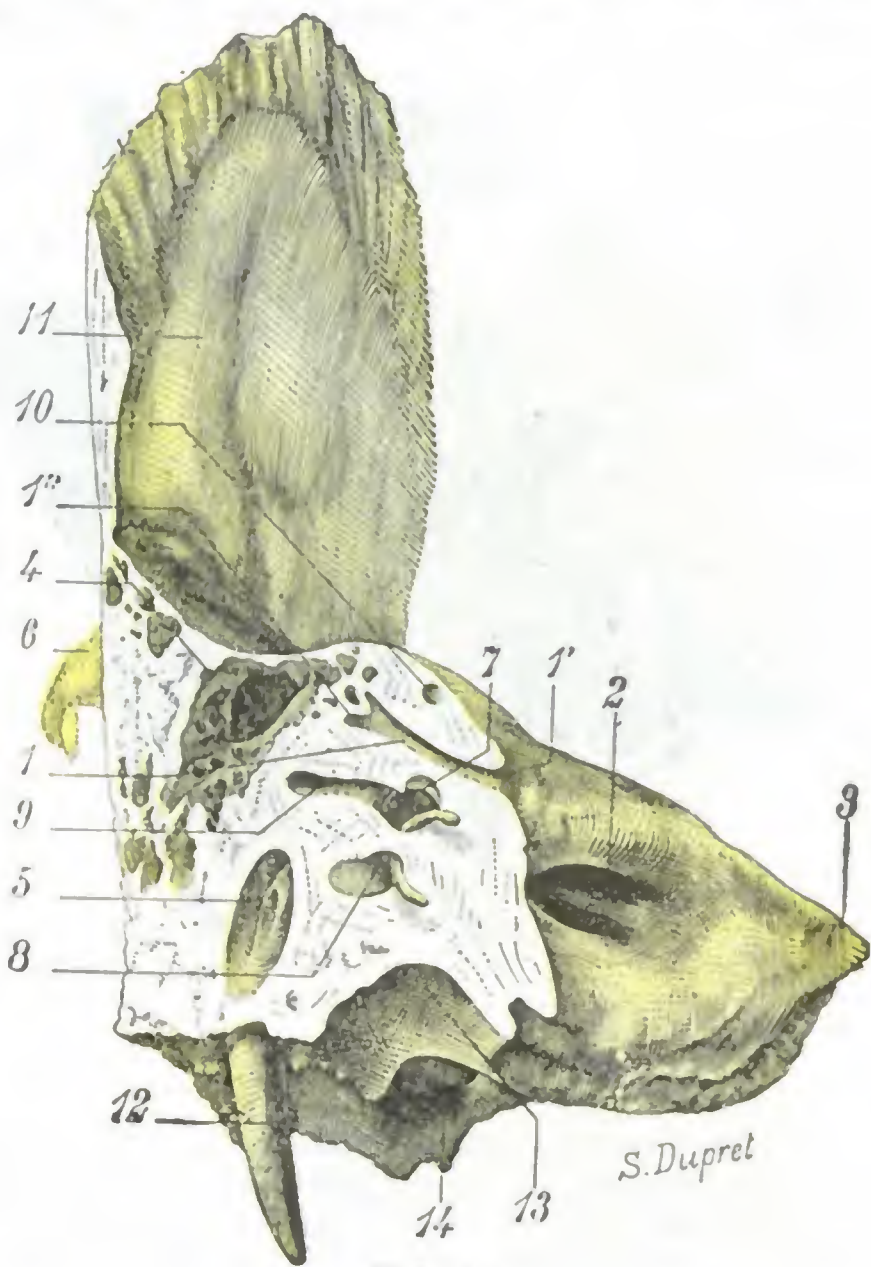


FIG. 52

Conducto petromastoideo, visto en un corte del peñasco paralelo al eje del conducto auditivo interno (muchacho de ocho años: segmento anterior del corte; lado izquierdo).

1. conducto petromastoideo, con 1', su orificio abierto en la cara posterior del peñasco; 1'', su porción terminal en comunicación con las células excavadas en la pared interna del *aditus ad antrum*. — 2. conducto auditivo interno. — 3, plco del peñasco. — 4, *aditus ad antrum*. — 5, conducto del facial. — 6, apófisis cigomática. — 7, vestíbulo. — 8, caracol. — 9, conducto semicircular horizontal. — 10, conducto semicircular superior. — 11, escama del temporal. — 12, apófisis estiloides. — 13, golfo de la yugular. — 14, orificio carotídeo.

h) *Pared anterior.* — La pared anterior (fig. 46) nos presenta en primer término el aditus ad antrum: por debajo del aditus, corresponde al origen de la tercera porción del facial. Añadamos que esta parte de la pared anterior, situada por debajo del aditus, puede faltar, en particular cuando el antro es pequeño y no desciende por debajo del aditus: en este caso el suelo del antro se continúa directamente con el suelo del aditus y no desciende por debajo de una línea horizontal que pasa por la pared superior del conducto auditivo externo.

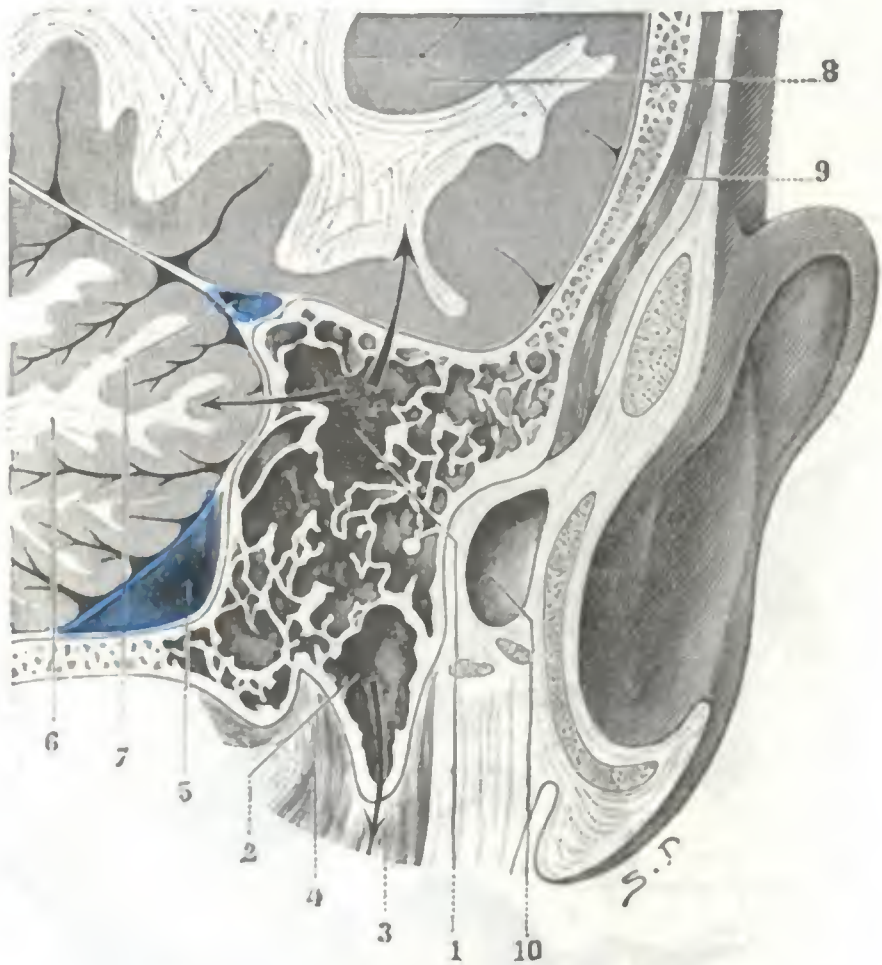


FIG. 53

Corte de la mastoides izquierda, a 2 mm por detrás y tangente al borde posterior del conducto auditivo, dirigido de modo que secciona perpendicularmente la base del peñasco (cadáver congelado, segmento posterior del corte).

1, antro (las dos flechas, que saliendo de él atraviesan una la pared superior y la otra la pared interna, muestran cómo la infección de esta cavidad puede propagarse al cerebro y al cerebelo). — 2, célula de la punta (la flecha indica de qué manera el pus contenido en esta célula puede invadir la vaina del músculo esternocleidomastoideo, mastoiditis de Bezold). — 3, esternocleidomastoideo. — 4, inserción del digástrico. — 5, seno lateral. — 6, cerebelo. — 7, seno petroso. — 8, lóbulo temporoesfenoidal. — 9, músculo temporal. — 10, cavidad del conducto auditivo abierto por el corte.

proceso inverso de osificación que concluye por la formación de un tejido compacto y duro como el marfil, designado con el nombre de tejido escleroso (*apófisis esclerosa*). Recordemos que una radiografía bien hecha permite obtener, acerca de esta disposición arquitectónica de la mastoides, datos preciosos tanto desde el punto de vista clínico como desde el punto de vista operatorio (véase pág. 62).

a) *Mastoides neumáticas.* — Las mastoides neumáticas (fig. 54, A) existen en la proporción de 36,8 % según ZUCKERKANDL; se encuentran más a menudo en los viejos (DEPOUTRE) que en los adultos; más a menudo asimismo en los dolicocefalos que en los braquicefalos (KERNER). Las células más o menos voluminosas de que están llenas adoptan, con relación al antro, una disposición radiada. En ciertos casos están tan desarrolladas, que invaden el occipital y el temporal; la mastoides parece entonces como insuflada, reducida a una delgada cáscara ósea, hasta dehiscente a veces, lo que permite al aire contenido en las células levantar los tegumentos de la región y producir a la larga un verdadero tumor gaseoso que constituye el *neumatocelo mastoideo*. Estas mastoides son fáciles de abrir en caso de infección; a pesar de las relaciones

B. CÉLULAS MASTOIDEAS PROPIAMENTE DICHAS. — En la época del nacimiento, el tejido esponjoso comprendido entre las dos láminas de la porción del temporal que debe formar la mastoides está desprovisto de células; no existe más que el antro. Pero, desde los primeros meses, este tejido esponjoso es asiento de un trabajo progresivo de rarefacción, trabajo que comienza alrededor del conducto auditivo, para de allí extenderse a la mastoides propiamente dicha, a la que puede a veces rebasar para llegar a las regiones próximas (peñasco, occipital, raíz de la apófisis cigomática). Se forman cavidades irregulares (que son las *células*), las cuales comunican entre sí, por una parte, y con el antro y el oído medio, por otra. Desde HARTMANN, BEZOLD, POLITZER, ZUCKERKANDL, se describen cuatro tipos de mastoides, según que este proceso de rarefacción sea: 1.º, completo (*apófisis neumática*); 2.º, incompleto (*apófisis pneumatodiploica*); 3.º, no exista (*apófisis diploica*); 4.º, esté reemplazado por un pro-

peligrosas que las células tienen por detrás con el seno lateral, por dentro y arriba con el cerebelo y el cerebro y por delante con el facial, es raro que su inflamación dé lugar a accidentes graves, porque el pus encuentra fácil salida a través de la lámina externa de la mastoides adelgazada.

b) *Mastoides pneumatodiploicas, grupos celulares.* — Es el tipo (fig. 54, B) que se observa más comúnmente: existe en la proporción de 43,2 % (ZUCKERKANDL). Es tam-

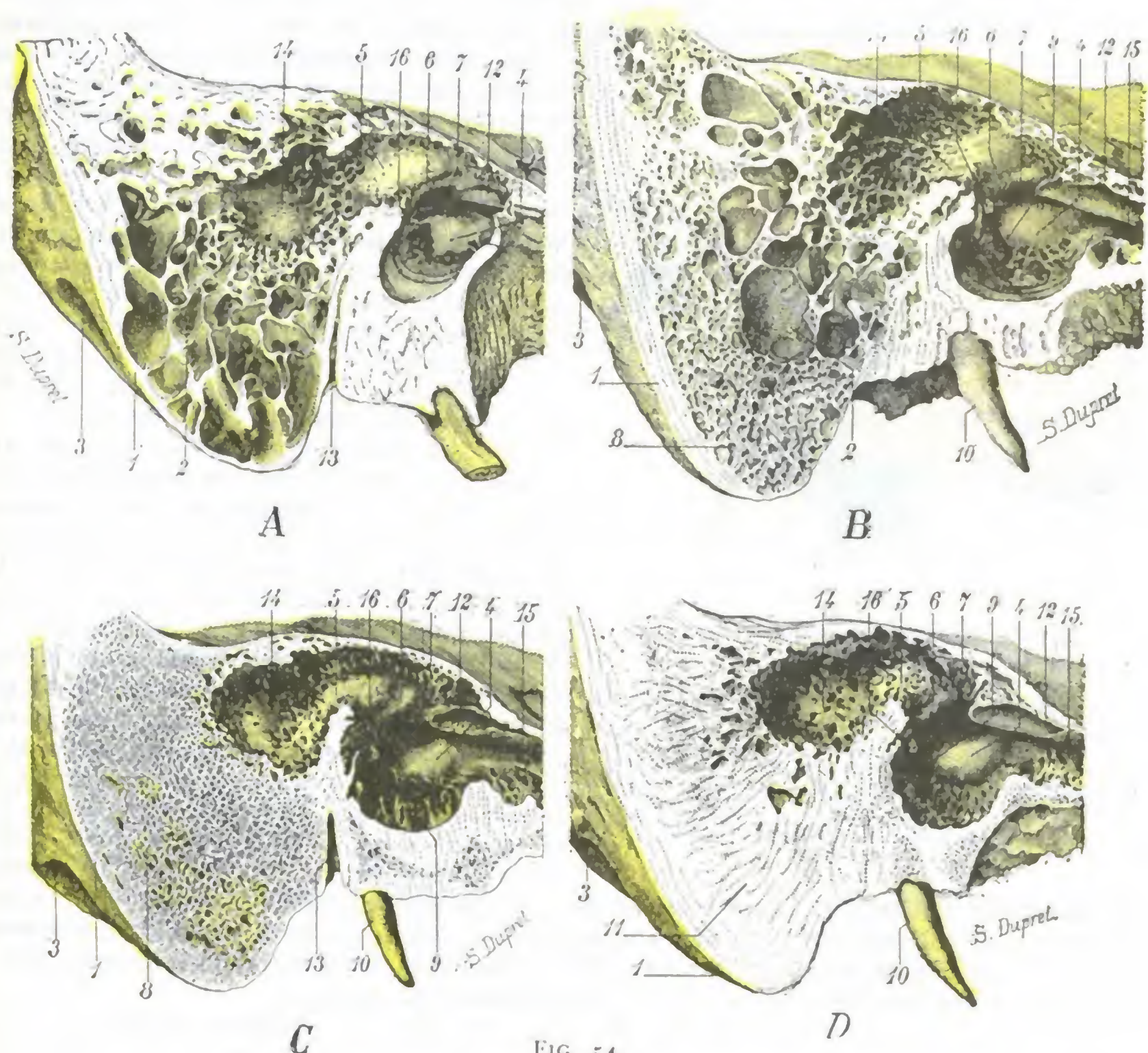


FIG. 54
Principales tipos de apófisis mastoides.

La figura representa el segmento interno de un corte paralelo al eje del peñasco derecho.
 A, apófisis neumática (hombre de sesenta años). — B, apófisis pneumatodiploica (hombre de sesenta años). — C, apófisis diploica (hombre de sesenta y tres años). — D, apófisis esclerosa (hombre de cuarenta años).
 1, apófisis mastoides. — 2, células mastoideas. — 3, ranura digástrica. — 4, promontorio. — 5, aditus ad antrum con la protuberancia del conducto semicircular externo. — 6, conducto del facial. — 7, ventana oval. — 8, tejido diploico. — 9, ventana redonda. — 10, apófisis estiloides. — 11, tejido escleroso. — 12, pico de cuchara. — 13, conducto del facial. — 14, antro. — 15, trompa de Eustaquio. — 16, pirámide.

bién el tipo más interesante, porque entre las células que se encuentran, algunas pueden desarrollarse más que las otras, es decir, casi individualizarse. Generalmente estas células se encuentran en las inmediaciones del antro, arriba, abajo (*células supra e infraantrales*) (fig. 55, a y b) y sobre todo afuera, hacia la tabla externa, siendo necesario estar prevenido de la posibilidad de su existencia para no confundirlas con el antro en la trepanación de la mastoides. Pero también pueden estar situadas a cierta distancia del antro, del cual están separadas entonces por un espesor más o menos grande de tejido diploico; las relaciones particulares que establecen entonces, tanto con

el conducto como con el seno lateral, con el facial y, finalmente, con los músculos del cuello, explican la sintomatología variada que acompaña a su inflamación (MIGNON).

Estas células, más o menos independientes de la cavidad del antro, forman tres grupos principales que, según su situación, pueden distinguirse así: 1.º, grupo limitrofe del conducto auditivo; 2.º, grupo de la punta mastoidea; 3.º, grupo posterior; ordinariamente, en el mismo sujeto no se encuentra sino uno u otro de estos grupos.

a) *Las células limitrofes del conducto auditivo óseo* son de dos clases. Las unas (figura 55, 1) invaden la pared anterior y superior del conducto, es decir, la cresta temporal,

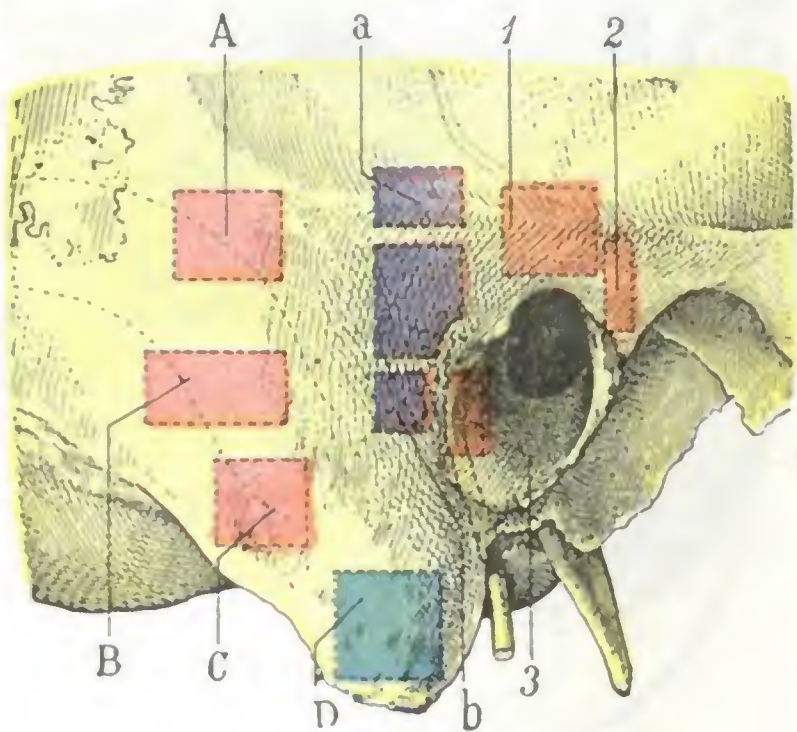


FIG. 55

Antro y principales grupos celulares mastoideos.

Cara externa de la mastoidea sobre la cual se proyectan el facial (en amarillo) y el seno lateral (en azul). — En violeta oscuro, el antro. — En violeta claro, los grupos supraantral, a, e infraantral, b. — En anaranjado, grupos limitrofes del conducto auditivo externo: 1, grupo de la pared superior; 2, grupo de la pared anterior; 3, grupo de la pared posterior. — En rojo, grupos posteriores: A, grupo posterosuperior; B, grupo posterior; C, grupo posteroinferior. — En verde, grupo de la punta.

de mastoiditis de BEZOLD, la infección de estas células puede también propagarse al cuello. Pueden igualmente considerarse como células aberrantes del grupo de la punta las que rodean la pared posterior del conducto óseo por donde discurre el facial a través de la mastoidea y que están interpuestas entre el nervio y la vena yugular (fig. 49, B, h).

γ) *Las células posteriores* (fig. 55, A, B, C), señaladas por POLITZER, SIEBERMANN, MIGNON, descritas con detalle desde el punto de vista anatómico por STANCULEANU y DEPOUTRE, BARBARIN, BELLIN, y posteriormente por PÉREZ, bien estudiadas clínicamente por TOUBERT, son bastante frecuentes (40 %). Con relación al antro son: o bien *posteriores*, y entonces discurren sobre todo con el seno lateral; ora *posterosuperiores*, en relación en este caso con las meninges y el cerebelo; ora *posteroinferiores*, en relación con el seno, llegando a veces hasta ponerse en contacto con el golfo de la yugular. Se extienden hasta 3 cm por detrás del conducto auditivo; se comprende, sin necesidad de insistir, la importancia de estas relaciones en el caso en que estas células son asiento de lesiones inflamatorias.

c) *Mastoides diploicas*. — Las mastoides del tipo diploico puro son extremadamente raras, mucho más de lo que dice ZUCKERKANDL, para quien se las encontraría en la proporción de un 20 %: la figura 54, C, representa un buen ejemplo de las mismas. El tejido óseo que las constituye es simplemente diploico y no contienen más cavidades que el antro y algunas células periantrales de pequeñas dimensiones.

d) *Mastoides esclerosas*. — Las mastoides del tipo escleroso son muy raras, como las precedentes, cuando menos desde el punto de vista anatómico (20 %, según ZUC-

desembocan a menudo en el ático y cuando se infectan dan lugar a abscesos que por arriba amenazan el cerebro y por abajo forman relieve en la pared superior del conducto auditivo. Las cifras radican en su pared posterior, rodeando la porción descendente del facial (figura 55, 3), que pueden lesionar cuando están infectadas; en este caso el pus se derrama de ordinario en el conducto auditivo por una fistula que se encuentra por lo regular sobre la pared posterior de este conducto. Algunas, por último, corresponden a la parte elevada de la pared del conducto óseo (fig. 55, 2).

β) *Las células de la punta* (fig. 55, D) ocupan sobre todo la porción interna de aquella, es decir, las inmediaciones de la ranura digástrica. Están en relación con las inserciones del digástrico y del esternomastoideo, etc., lo que nos explica cómo la inflamación de estas células puede dar origen a abscesos que se corren al cuello a lo largo del esternomastoideo (fig. 55, 2) o del vientre posterior del digástrico (*mastoiditis* de BEZOLD, LUC, QUERVAIN). Puede considerarse como un grupo aberrante de las células de la punta, el grupo celular descrito por DUNN que se desarrolla en la lámina occipital contigua a la cara interna de la apófisis (fig. 49, A, g); como en el caso

KERKANDL). Al contrario, serían frecuentes desde el punto de vista clínico: MOURE las ha encontrado 10 veces en 16 observaciones. Esto significa que el cirujano, en los casos patológicos que reclaman un vaciamiento petromastoideo, encuentra este tipo escleroso con más frecuencia que los otros. Esperaremos sobre todo encontrarlo cuando la apófisis ha sido asiento de una inflamación crónica y han aquejado al enfermo dolores intensos, a veces atroces (osteítis neurálgica). El tejido óseo que constituye este tipo de mastoides sólo contiene el antro y algunas células periantrales (fig. 54. D); es compacto, muy duro y las gubias y cinceles que tratan de atacarlo se mellan o se rompen con una facilidad desesperante. Desde el punto de vista de la anatomía topográfica, las mastoides esclerosas ofrecen un interés especial, ya que únicamente en tales mastoides (fig. 51) el seno lateral afecta, con la pared externa de la apófisis, las relaciones muy extensas que hemos indicado antes (pág. 70).

6.º Superficie endocraneal de la mastoides.—La superficie endocraneal de la mastoides no se distingue en nada del resto del endocráneo. Si proyectamos sobre la cara interna del esqueleto craneal los límites exteriores de la apófisis, vemos que esta última (fig. 56) corresponde por una parte a la *fosa cerebelosa* y por otra parte al compartimiento medio de la base del cráneo, que designaremos aquí con el nombre de *fosa cerebral media*. La región mastoidea se encuentra, pues, a la vez, en relación con la fosa cerebelosa y con la fosa cerebral media.

a) *Relaciones con la fosa cerebelosa.*—El segmento mastoideo de la fosa cerebelosa está constituido de delante atrás: 1.º, por una parte de la cara posterior del peñasco (*segmento petroso*); 2.º, por el canal del seno (*segmento sinusal*). En algunos casos raros la cara endocraneal de la apófisis invade un poco la porción retrosinusal de la fosa cerebelosa y se pone de nuevo en relación con el cerebelo.

a) El *segmento petroso* corresponde a la pared interna del antro. Precedentemente hemos indicado su forma, su extensión sus relaciones con el cerebelo (pág. 69). No volveremos a insistir aquí.

β) El *segmento sinusal* corresponde a la porción descendente del canal del seno lateral. Se conoce la dirección general de este último, y así se sabe que, partiendo de la protuberancia occipital interna, se dirige horizontalmente hacia fuera hasta el ángulo posterosuperior de la mastoides, y que, curvándose entonces casi en ángulo recto, se dirige oblicuamente hacia abajo y adentro hasta llegar al agujero rasgado posterior. Repetimos que la que está en relación con la mastoides es la porción descendente del canal. Proyectado sobre la cara externa de aquélla (fig. 57), el canal sinusal corresponde al segmento posterosuperior y a los segmentos medios de la apófisis; está separado de la superficie exterior por un espesor de tejido óseo de 6 mm, por término medio, por arriba, que aumenta poco a poco a medida que desciende, para alcanzar de 13 a 17 mm a nivel de los dos segmentos medios.

Tal es la disposición más frecuente del canal y, por consiguiente, del seno lateral que está contenido en él, así como sus relaciones con la superficie endocraneal de la mastoides cuando la mastoides es de tipo neumático o bien, por el contrario, de tipo escleroso, la disposición del canal sinusal y de su conducto venoso puede sufrir, como hemos dicho ya más arriba, modificaciones importantes. Recordaremos que cuando la mastoides es neumática, voluminosa, el canal es poco acentuado y parece rechazado más adentro y atrás que normalmente; cuando, por el contrario, la apófisis es diploica o esclerosa por completo, es decir, pequeña, atrofiada, el canal está fuertemente excavado a expensas del ángulo que forma la cara posterior de la base del peñasco con el temporal; rechaza el antro hacia delante e invade el segmento anterosuperior de la mastoides, acercándose a la pared posterior del conducto auditivo y a la superficie externa de la apófisis. Estudiando las relaciones del antro, hemos señalado la importancia que para la trepanación tienen estas diversas disposiciones del canal sinusal: no volveremos a insistir aquí para no repetirlo de nuevo.

b) *Relaciones con la fosa cerebral media.* — La porción de la cara endocraneal de la mastoides que está en relación con la fosa cerebral media corresponde a la parte de la cara anterosuperior del peñasco, que se encuentra situada por detrás y afuera del *tegmen tympani*, con el cual, por otra parte, se continúa. Hemos dicho ya que está formado por el techo o pared superior del antro. Un plano vertical que pase por la porción mastoidea del facial y que corte perpendicularmente la base del peñasco, la aísla bastante exactamente del resto de la pirámide petrosa. Este mismo

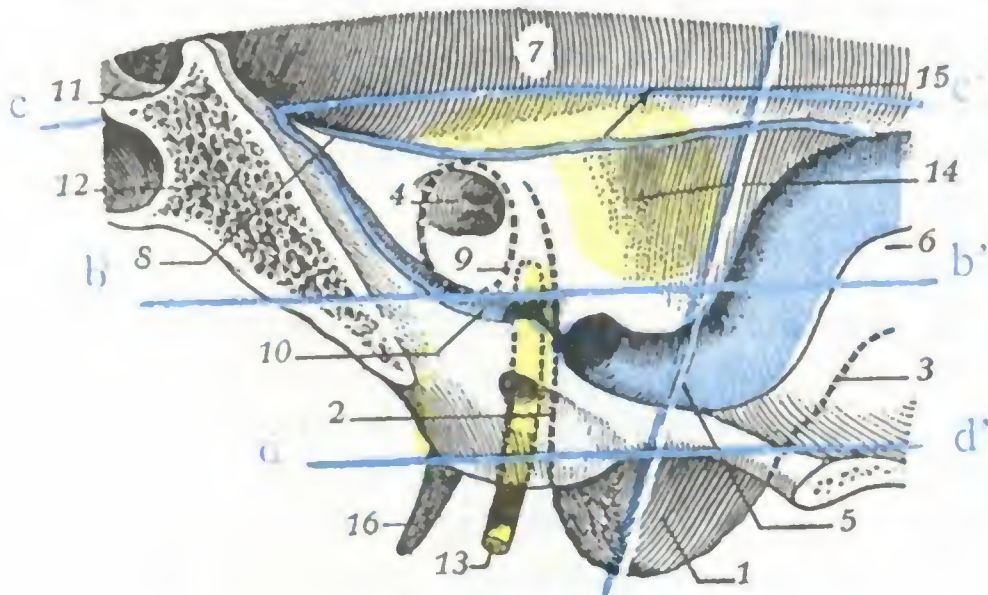


FIG. 56a'

Cara endocraneal de la mastoides derecha, con proyección sobre esta cara de la porción mastoidea del facial, del antro, del conducto auditivo externo y de los seis segmentos que limitan sobre la cara exocraneal (fig. 57) las líneas *aa'*, *bb'*, *dd'*.

(El antro, verde; el facial, amarillo; el seno lateral, azul.)

1, cara interna de la punta de la mastoides. — 2, proyección del borde anterior de la mastoides. — 3, proyección de su borde posterior. — 4, conducto auditivo interno. — 5, seno lateral. — 6, fosa cerebelosa. — 7, fosa cerebral media. — 8, seno petroso superior. — 9, proyección del conducto auditivo externo. — 10, seno petroso inferior. — 11, silla turca. — 12, apófisis basilar. — 13, facial. — 14, cara posterior o cerebelosa del peñasco sobre la cual se proyecta la pared interna del antro. — 15, cara superior o cerebral del peñasco sobre la cual se proyecta el techo del antro. — 16, apófisis estiloideas.

siguientes: primero la línea oblicua *aa'*, paralela al eje de la mastoides y que pasa a 15 mm por detrás del borde posterior del conducto auditivo externo; después tres líneas horizontales: la línea *cc'*, que corresponde a la línea temporalis prolongada; la línea *bb'*, paralela a la precedente y que pasa por en medio del conducto auditivo externo, y la línea *dd'*, trazada por el borde inferior del mismo conducto auditivo.

Las tres líneas horizontales dividen la cara externa de la mastoides en tres zonas: 1.º, la *zona superior*, que corresponde a la base de la apófisis; 2.ª, la *zona media*, que representa la parte media del hueso; 3.ª, la *zona inferior*, que corresponde a la punta. Por otra parte, la línea *aa'*, que corta oblicuamente estas tres zonas, tiene por objeto dividir a cada una de ellas en dos segmentos, uno anterior y otro posterior.

En resumen, la cara externa de la mastoides se ha descompuesto en seis segmentos (1): anterosuperior y posterosuperior; anteromedio y posteromedio; anteroinferior y posteroinferior. De los *dos segmentos de la zona superior*, el *anterosuperior* está ocupado por el antro; inmediatamente por encima de él encontramos la fosa cerebral media. El segmento *posterosuperior* corresponde al seno lateral; en su porción más posterior llega a veces sobre el segmento retrosinusal de la fosa cerebelosa. Los *dos segmentos de la zona media* corresponden al último codo del seno lateral, pero en este punto el conducto venoso va alejándose cada vez más de la apófisis;

(1) POLITZER y RICARD dividen la cara externa de la apófisis en cuatro segmentos solamente por medio de las líneas *aa'* y *dd'*; el antro corresponde al segmento o cuadrante anterosuperior; el seno lateral, al cuadrante anteroinferior.

plano limita igualmente el segmento de la cara cerebelosa del peñasco que contribuye a constituir la *porción cerebelosa* de la apófisis.

7.º *Síntesis de las relaciones de la mastoides.* — Al terminar este estudio de la mastoides nos parece indispensable resumir las relaciones, tan importantes desde el punto de vista medicoquirúrgico que presenta con las regiones y los órganos vecinos. Con este objeto hemos hecho dibujar las dos figuras 56 y 57 que representan, una la cara endocraneal, la otra la cara exocraneal de la mastoides, sobre las que están proyectados los órganos con su situación exacta.

a) *Cara exocraneal.* — En la figura 57, que representa la cara externa de la mastoides, hemos trazado en azul las cuatro líneas

puede, sin embargo, ser descubierto y corre el peligro de ser herido si al excavar este sitio se dirige la gubia, no paralelamente a la pared posterior del conducto auditivo, como se ha indicado para la trepanación del antro, sino perpendicularmente a ella. La porción más superior del segmento anteromedio nos presenta el facial. Por último, los dos segmentos de la zona inferior corresponden a la punta de la mastoides y representan la zona no peligrosa de la apófisis.

b) *Cara endocraneal.* — La figura 56 nos muestra la proyección de los seis segmentos citados sobre la cara endocraneal de la mastoides y permite comprender, al mismo tiempo que las complicaciones que pueden observarse en el curso de la mastoiditis, las vías que el cirujano sigue para tratar estas complicaciones. La trepanación del segmento anterosuperior conduce directamente al antro (*antrotomía*, operación de SCHWARTZE); una vez en esta cavidad es fácil abrir y raspar las células que desembocan en ella (*celuloantrotomía*). La figura 56 nos muestra igualmente que, prolongando hacia arriba la excavación ósea y rompiendo el techo del antro, puede irse en busca de un absceso extradural que radica en el temporal. Ensanchando la brecha hacia atrás y destruyendo la pared posterior del antro, se puede también alcanzar un absceso cerebeloso o el seno lateral trombosado (BROCA y MAUBRAC; MIGNON); la trepanación del segmento posterosuperior descubre ampliamente el seno lateral y, si se prolonga hacia atrás, la fosa cerebelosa.

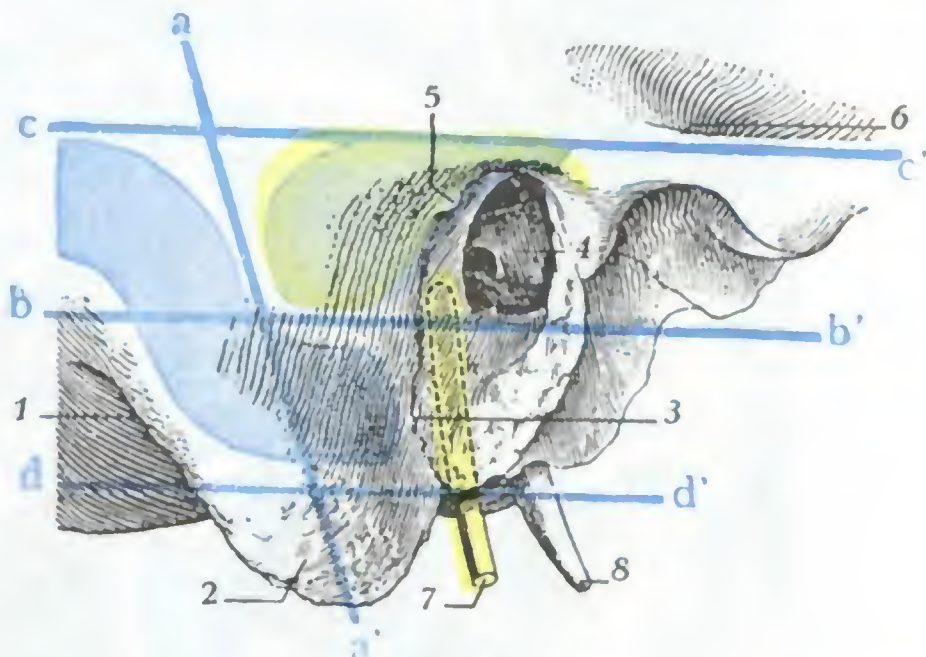


FIG. 57

Proyección, sobre la superficie exterior de la mastoides derecha, del antro, del seno lateral y de la porción mastoidea del facial.

(El antro, verde; el seno lateral, azul; el facial, amarillo.)

1, borde posterior de la mastoides. — 2, punta de la mastoides. — 3, borde anterior. — 4, conducto auditivo. — 5, espina suprameatum. — 6, raíz larga del arco cigomático que forma por detrás la línea temporalis. — 7, facial. — 8, apófisis estiloides.

8.º **Meninges.** — El esqueleto mastoideo está revestido, en su cara endocraneal, por las tres meninges: 1.ª, la duramadre, a la cual añadiremos el seno lateral; 2.ª, la aracnoides; 3.ª, la piamadre.

a) *Duramadre.* — En esta región, la duramadre presenta una gran adherencia, que depende sobre todo: 1.º, de la presencia del seno lateral y del seno petroso superior fijados en sus respectivos canales; 2.º, de las numerosas venillas diploicas que desembocan en estos senos.

b) *Seno lateral.* — El seno lateral (fig. 59, 14) es el más voluminoso de los senos del cráneo. Comienza a nivel de la protuberancia occipital interna (*prensa de Herófilo* o *torcular*) y termina en el agujero rasgado posterior, constituyendo el origen de la vena yugular interna. Esta continuidad directa de los grandes vasos venosos nos explica por qué la *tromboflebitis del seno lateral* se propaga rápidamente a la vena yugular interna, y el consejo dado por los cirujanos de ligar esta última, al mismo tiempo que se abre el seno lateral para desinfectarlo, con objeto de impedir la penetración de embolias sépticas en la yugular. Esta continuidad de los dos vasos nos permite igualmente comprender por qué la aspiración torácica se deja sentir sobre el seno lateral y, por consiguiente, por qué la abertura accidental del conducto venoso puede algunas veces acompañarse del silbido característico de la *entrada de aire en las venas*.

Conocemos el trayecto que recorre el seno y el canal que se fragua en el occipital y en la mastoides (pág. 74): añadiremos que su calibre es considerable, midiendo, por término medio, 10 y a menudo hasta 15 mm de diámetro (LUYS); de aquí la gravedad de las hemorragias consecutivas al desgarró de sus paredes. Estas hemorra-

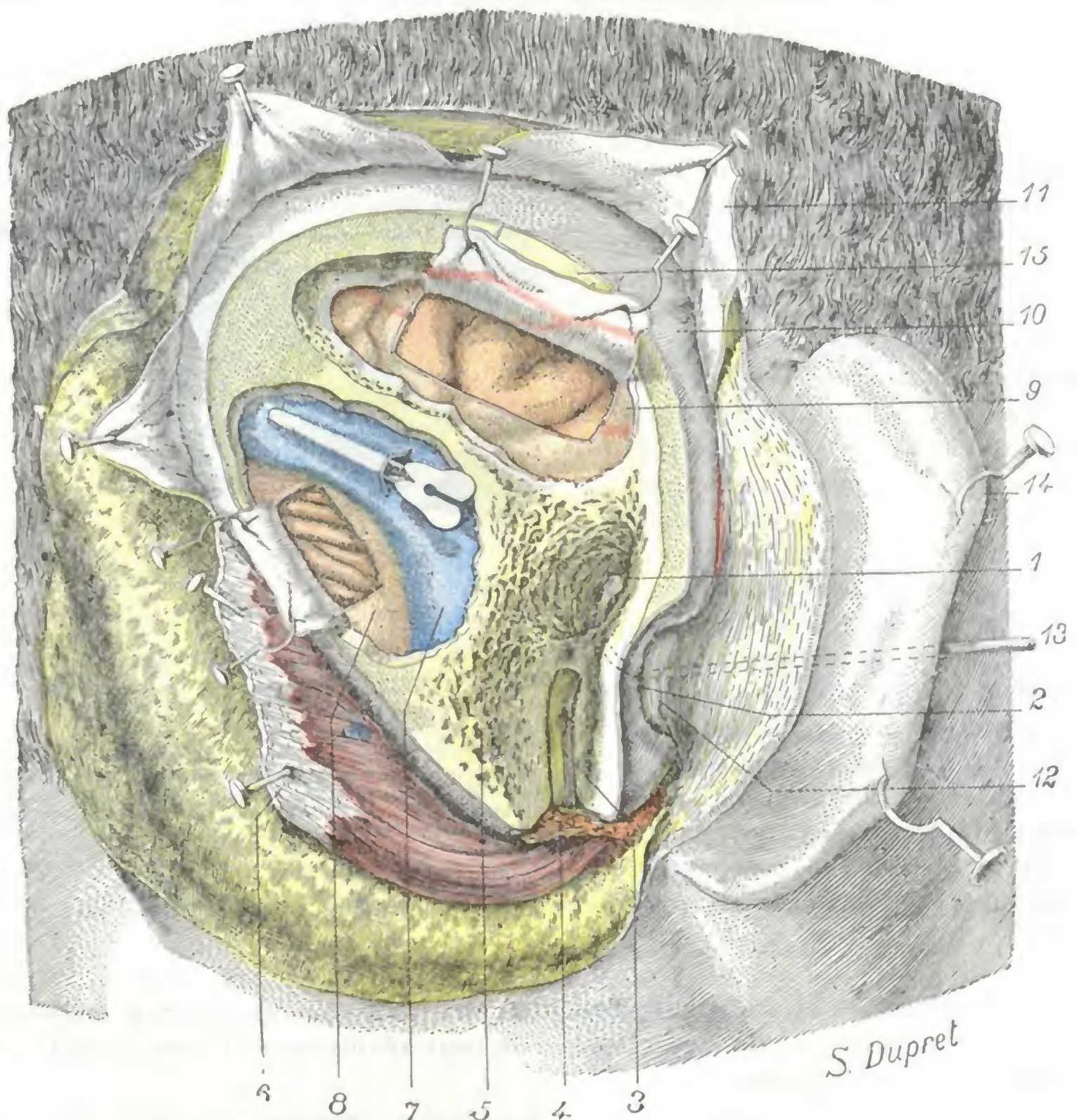


FIG. 58

Región mastoidea, plano profundo.

Por medio de la gubia y del escoplo se ha excavado la mastoides para poner al descubierto el antro, el facial, el seno lateral y el cerebelo. Penetrando un poco en la parte posterior de la región temporal, con la gubia se ha excavado igualmente el esqueleto temporal para descubrir las circunvoluciones que están en relación con el antro.

1, antro. — 2, borde posterior del conducto auditivo externo óseo; en él se ve la espina de Henle. — 3, facial en el acueducto de Falopio. — 4, parótida. — 5, células mastoideas. — 6, esternocleidomastoideo, esplenio y complejo menor desinsertados de la mastoides y dirigidos abajo y atrás. — 7, seno lateral; en su cavidad se ha introducido una sonda acanalada. — 8, meninge que cubre el cerebelo; se ha practicado una abertura para mostrar el hemisferio cerebeloso derecho. — 9, meninges temporales; una ventana permite ver las circunvoluciones temporales (tercera temporal). — 10, perlostio craneal. — 11, aponeurosis epleraneal. — 12, conducto auditivo cartilaginoso; por medio de la legra se ha desprendido en parte del conducto auditivo óseo. — 13, sonda introducida por el meato y el conducto auditivo; su extremidad abotonada, después de haber atravesado la membrana del tímpano, la caja y el aditus ad antrum, sobresale en el antro. — 14, pabellón de la oreja. — 15, esqueleto temporal.

gias son rápidamente compresivas cuando se producen en el interior de la cavidad del cráneo (fracturas); son graves a veces, desde el punto de vista vital, pero, sin embargo, pueden ser detenidas por la compresión bien hecha y sobre todo prolongada cuando se efectúan hacia el exterior, por ejemplo, durante la trepanación de la mastoides. No estará de más recordar que siendo en la gran mayoría de casos el seno derecho más voluminoso que el izquierdo, es más peligrosa la abertura del seno, en

el curso de una trepanación, cuando se opera sobre la mastoides derecha que sobre la del lado izquierdo.

En el curso de su trayecto el seno lateral recibe, entre otros afluentes, las venas cerebelosas posteriores, las venas cerebrales inferiores y cerebrales posteriores, la vena mastoidea y el seno petroso superior.

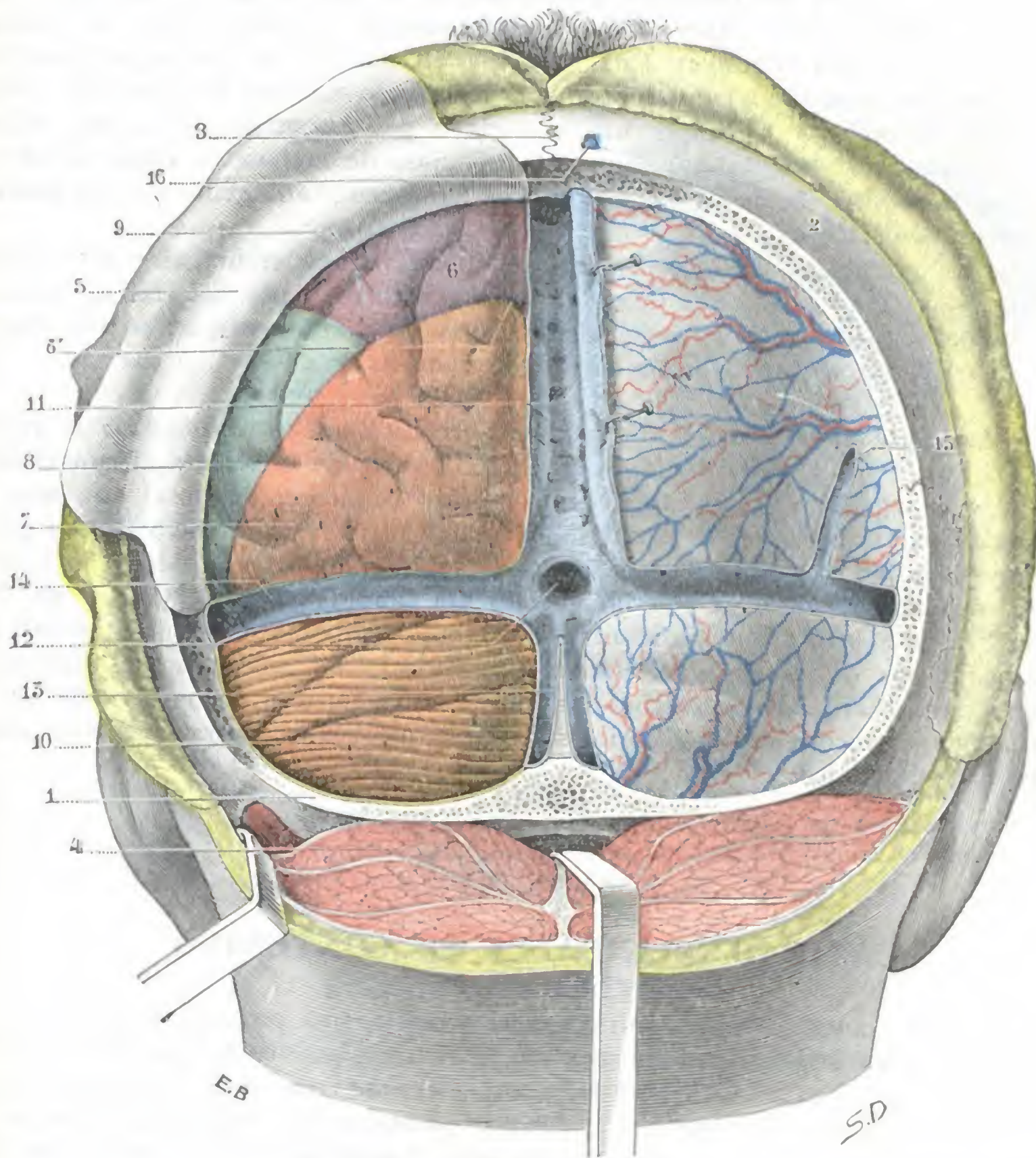


FIG. 59

Cerebro y cerebelo, vistos por su cara posterior después de la ablación de la escama occipital y de una parte del parietal.

1, occipital. — 2, parietal. — 3, sutura sagital. — 4, masa muscular de la nuca, fuertemente reclinada hacia abajo, para dejar ver, en la línea media, el agujero occipital; lateralmente y a la izquierda, la ranura digástrica con el músculo digástrico que se inserta en ella. — 5, duramadre (*in situ* a la derecha, incidida y levantada a la izquierda). — 6, cerebro, con 5', la cisura perpendicular externa. — 7, lóbulo occipital (en rosa), con sus tres circunvoluciones. — 8, lóbulo temporal (en verde). — 9, lóbulo parietal (en violeta). — 10, cerebelo. — 11, seno longitudinal superior. — 12, seno recto que desemboca en la prensa de Herófilo. — 13, seno occipital posterior. — 14, seno lateral izquierdo (porción horizontal). — 15, una vena cerebral transformada en sinusal antes de desembocar en el seno lateral. — 16, vena emisaria.

Más arriba hemos descrito detalladamente las relaciones importantes que en su porción descendente guarda el seno con la mastoides; no las repetiremos. En cuanto a su porción horizontal, no pertenece a la región que estudiamos, sino a la de la nuca (véase esta región). Creemos, sin embargo, preciso mencionar aquí las relaciones

y la topografía de esta porción horizontal para que el lector tenga una idea de conjunto del seno lateral. En esta porción horizontal (fig. 59, 14), que se extiende de la prensa de Herófilo a la base del peñasco, el seno lateral está contenido en el espesor de la gran circunferencia de la tienda del cerebelo; corresponde al canal lateral del occipital, al cual adhiere poco. Superficialmente corresponde por detrás de la línea curva superior del occipital, por delante a la sutura parietomastoidea; una línea trazada de la parte superior del meato auditivo al inión señala su trayecto con bastante exactitud (POIRIER). Esta relación del seno lateral con el occipital nos explica cómo el conducto venoso puede ser desgarrado en una fractura del cráneo (caída sobre el occipucio), sea por una esquirla o por estiramiento; en este último caso, la rotura se producirá, según LUYs, en la unión de su porción descendente con la porción horizontal, es decir, en la unión de su porción adherente con su porción relativamente libre.

c) *Aracnoides y piamadre*. — No ofreciendo estas dos membranas y los espacios que limitan (cavidad aracnoidea, espacios subaracnoideos) nada especial de esta región, remitimos al lector, como lo hemos hecho ya para las dos regiones precedentes, a nuestra descripción general de las meninges craneales.

9.º **Encéfalo**. — La porción de la masa encefálica que corresponde a la región mastoidea (véase fig. 58) comprende a la vez una parte de la tercera circunvolución temporal y el segmento anterolateral del cerebelo; la tercera temporal está más especialmente en relación con la pared superior del antro, y el cerebelo con su pared interna y su pared posterior. Por lo tanto, una lesión de la mastoidea podrá complicarse, según su asiento, ya con un absceso del lóbulo temporal, ya con un absceso cerebeloso. Sabemos que los abscesos del lóbulo temporal se manifiestan casi exclusivamente por signos de hipertensión intracraneal; los síntomas de localización son muy raros. Los abscesos cerebelosos, mucho más raros que los precedentes, se traducen por trastornos del equilibrio y vértigos, que cuando son manifiestos resultan casi patognomónicos.

ARTICULO III

CAVIDAD CRANEAL Y SU CONTENIDO

La cavidad craneal contiene, junto con el *encéfalo*, una pequeña glándula de secreción interna, de origen ectodérmico como aquél, la *glándula pituitaria* o *hipófisis*.

La masa encefálica se divide en tres porciones: 1.ª, una primera porción voluminosa, que ocupa ella sola las nueve décimas partes de la cavidad del cráneo: el *cerebro*; la hipófisis está en conexión íntima con el cerebro, del que parece ser una dependencia; 2.ª, una porción más pequeña, situada por detrás y debajo de la precedente: el *cerebelo*; 3.ª, una porción más pequeña todavía que descansa sobre el canal basilar: el *istmo del encéfalo*.

Estas tres porciones constitutivas del encéfalo no están en contacto inmediato con el esqueleto, sino separadas por un conjunto de membranas que se designan con el nombre de *meninges*.

De la parte posterior de las meninges craneales se desprende un tabique transversal, la *tienda del cerebelo*, que se dirige hacia arriba y adelante y divide la cavidad craneal en dos compartimientos secundarios muy desiguales (fig. 60): uno superior, muy grande, que contiene el cerebro: el *compartimiento cerebral*, y otro inferior, mucho más pequeño, que contiene el cerebelo y el istmo: el *compartimiento cerebeloso*. Por otra parte, en el suelo de la cavidad cerebral, un segundo tabique trans-

versal situado sobre la silla turca, la *tienda de la hipófisis*, limita un tercer compartimiento, de pequeñas dimensiones y en el que se halla contenida la *hipófisis*: el *compartimiento hipofisario*.

Los tres compartimientos precitados son muy incompletos, lo mismo que los tabiques fibrosos que los separan: el cerebeloso, en primer término, comunica ampliamente con el cerebral por el agujero oval de Pacchioni, que circunscribe la circunferencia menor de la tienda del cerebelo; el cerebral, a su vez, comunica con el compartimiento hipofisario merced al pequeño orificio circular que la tienda de la hipófisis presenta en su centro.

En cuatro apartados distintos estudiaremos:

- 1.º Las *meninges craneales*;
- 2.º El *compartimiento cerebral* con el *cerebro* que lo ocupa;
- 3.º El *compartimiento hipofisario* con la *hipófisis* en él contenida;
- 4.º El *compartimiento cerebeloso*, con el *cerebelo* y el *istmo*, que son los órganos en él contenidos.

Las meninges y el encéfalo llenan por completo la caja craneal, y ésta, dada su constitución ósea, es en absoluto inextensible. Resulta de este hecho que cuando el contenido aumenta de volumen, como acontece en el caso de un tumor del cerebro o de sus cubiertas, no pudiendo ensancharse la cavidad craneal, se presentan rápidamente fenómenos de compresión (vómitos, edema del nervio óptico y ceguera progresiva, cefalea). Estos fenómenos de compresión son síntomas comunes a todos los tumores intracraneales, sea el que fuere su asiento, y resultan muy penosos para los enfermos. En muchos casos puede atenuarse notablemente por una trepanación paliativa, la cual determina la descompresión del encéfalo, suprimiendo en un punto la cubierta ósea inextensible.

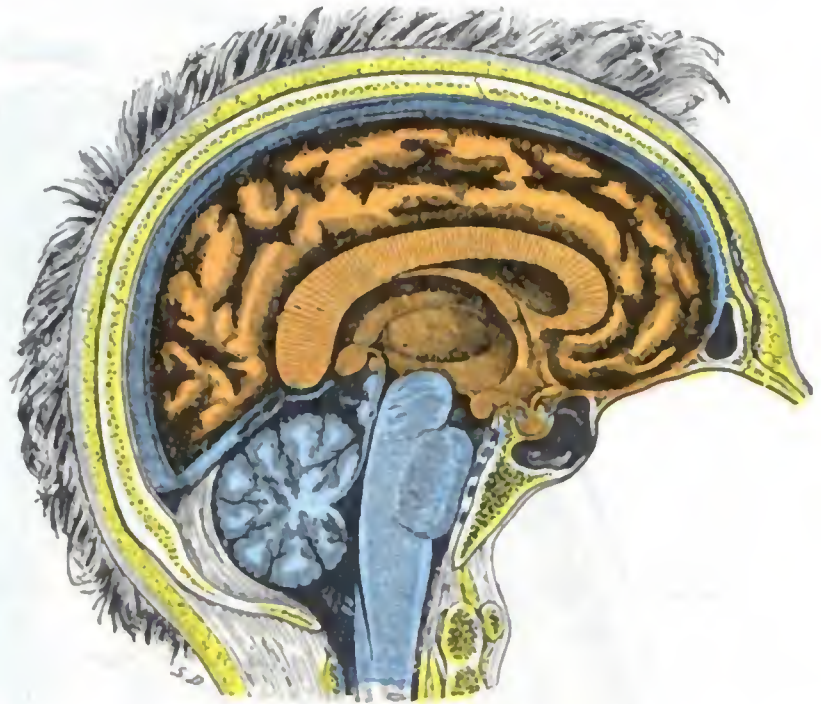


FIG. 60

Corte sagital de la cabeza para mostrar las dos cavidades endocraneales y su contenido.

En rojo, cavidad craneal y cerebro. — En azul, cavidad cerebelosa con el cerebelo y el istmo.

1. MENINGES CRANEALES

La masa encefálica está separada de la caja ósea que la contiene por tres cubiertas membranosas, regularmente superpuestas y que son, yendo de fuera adentro: la *duramadre*, la *aracnoides* y la *piamadre*. Estas tres membranas (fig. 61) limitan entre sí dos espacios: 1.º el *espacio aracnoideo*, comprendido entre las hojas parietal y visceral de la aracnoides; 2.º, el *espacio subaracnoideo* o *pial*, situado entre la hoja visceral de la aracnoides y la *piamadre*, en el cual circula el *líquido cefalorraquídeo*.

Esta es la disposición del aparato meníngeo tal como se describe en Anatomía descriptiva; en realidad es menos sencillo y esquemático. En efecto, la *piamadre*, el espacio subaracnoideo y la hoja visceral de la aracnoides no son separables; forman un todo único que los autores alemanes designan, acertadamente, con el nombre de *meninge blanda*, por oposición a la *duramadre*, llamada por ellos *meninge dura*. Desde el punto de vista de la anatomía topográfica medicoquirúrgica, el aparato meníngeo, el del encéfalo por lo menos, que es el único que debemos estudiar aquí, se compone, yendo de la superficie hacia la profundidad: 1.º, de una envoltura resistente, la *meninge dura* o *duramadre*; 2.º, de una envoltura espesa y friable, la *meninge blanda*, cuya trama está ingurgitada de líquido cefalorraquídeo; esta trama celulo-

conjuntiva, de anchas aréolas, se condensa en su superficie interna para constituir la piamadre; 3.º, por último, entre la meninge dura y la meninge blanda está la *cavidad aracnoidea*.

La observación clínica confirma esta división y demuestra que las lesiones de las meninges asientan, bien en la duramadre (*paquimeningitis*), bien en el con-

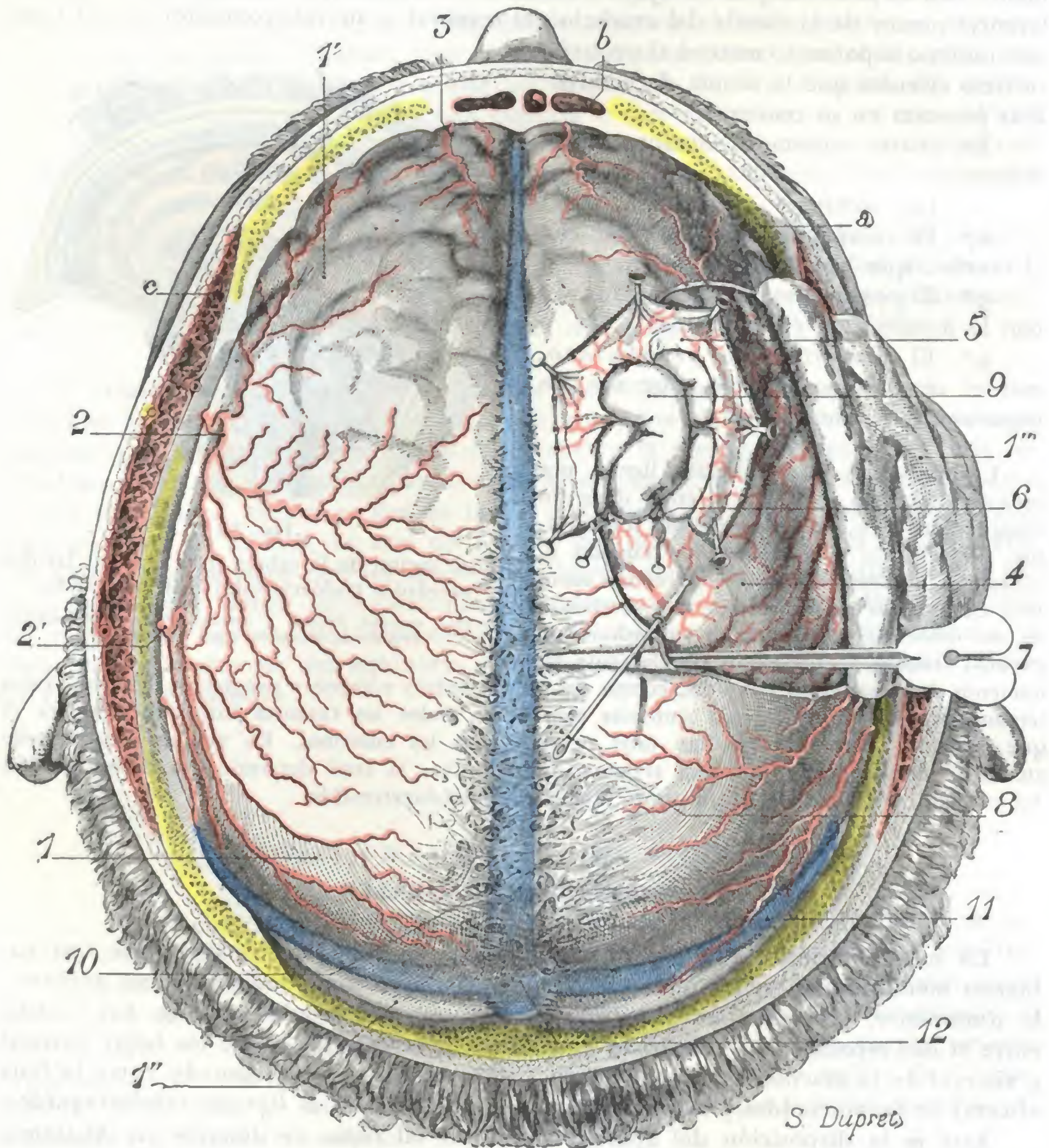


FIG. 61

Meninges craneales, vistas por arriba.

Se ha resecaado la bóveda craneal para poner al descubierto la duramadre; luego en la parte derecha de esta última, es decir, en la que cubre el hemisferio derecho del cerebro, se ha practicado una ventana para descubrir la cavidad aracnoidea y la meninge blanda. Por último se ha incidido una pequeña parte de esta última y se ha separado de las circunvoluciones para mostrar el espacio de la piamadre o subaracnoideo y la manera como se comportan la hoja visceral de la aracnoides y la piamadre con respecto a las circunvoluciones y los surcos.

1, duramadre, con 1', parte anterior o frontal poco gruesa que transparenta las circunvoluciones subyacentes; 1'', porción cerebelosa; 1''', colgajo de la duramadre dirigido hacia abajo. — 2, vaina anterior de la arteria meníngea media, y 2', su rama posterior. — 3, meninge anterior. — 4, meninge blanda y sus vasos. — 5, meninge blanda disecada y reclinada. — 6, espacio subaracnoideo, visto en el corte de la meninge blanda. — 7, espacio aracnoideo con una sonda en su cavidad. — 8, aguja introducida en una de las lagunas del espacio subaracnoideo. — 9, circunvolución frontal puesta al descubierto. — 10, seno longitudinal. — 11, seno lateral. — 12, prensa de Herófilo. a, pared ósea. — b, seno frontal. — c, músculo temporal.

junto que constituye la meninge blanda (*leptomeningitis*), pero que no se localizan nunca aisladamente en la piamadre o en el espacio subaracnoideo ni en la hoja visceral de la aracnoides.

Estudiaremos el aparato meníngeo en el orden siguiente: 1.º, la *meninge dura*; 2.º, la *cavidad aracnoidea*; 3.º, la *meninge blanda* y sus partes constituyentes. Insistiremos sobre todo en los detalles interesante para la anatomía medicoquirúrgica, remitiendo para lo demás a los tratados de Anatomía descriptiva.

a) Meninge dura

La meninge dura o duramadre es una membrana fibrosa muy resistente, de una coloración blancoazulada. Al contrario del cráneo óseo, es inextensible, lo que nos explica por qué puede despegarse y hasta desgarrarse en ciertos traumatismos de la cabeza, mientras que el esqueleto, elástico por la existencia de suturas, se deja deprimir sin fractura. Cuando en el vivo se la pone al descubierto observamos los latidos que le son comunicados por el cerebro: estos latidos, isócronos con los del pulso, desaparecen de ordinario cuando existe, subyacente, un absceso del cerebro (*signo de Braun*).

1.º Conformación exterior y relaciones. — La duramadre nos ofrece una superficie externa y una superficie interna.

a) *Superficie externa.* — Por su superficie externa la duramadre craneal está exactamente aplicada contra la pared interior del cráneo, a la cual adhiere por prolongaciones fibrosas y vasculares que le dan un aspecto desigual y como tomentoso y que es preciso destruir con una legra o espátula cuando se quiere agrandar el orificio de una trepanación. Esta adherencia de la duramadre al cráneo es más notable en el niño que en el adulto, de lo que resulta que en aquél se despega con dificultad en los traumatismos, desgarrándose al propio tiempo y en el mismo sitio que el esqueleto. Por eso, cuando se desgarran uno de los vasos que están incluidos en el espesor de la membrana, la hemorragia tiene tendencia a dirigirse al exterior y no al interior de la cavidad craneal, como en el adulto.

La adherencia de la duramadre varía, no solamente según las edades, sino también según las regiones: muy fuerte a nivel de la base, es débil en la región occipital y, sobre todo, en la región temporoparietal (a propósito de esta región hemos señalado la existencia de la *zona despegable* de GERARD-MARCHANT y su importancia clínica y operatoria).

Las relaciones de la duramadre con la pared interior del cráneo nos explican la patogenia de la variedad de *abscesos intracraneales*, llamados *abscesos supra* o *extradurales* y también *abscesos de Pott*; estos abscesos, que se desarrollan entre la duramadre y el hueso (*espacio epidural* de ciertos autores), son consecutivos generalmente a un foco de osteítis (abscesos intracraneales consecutivos a otitis). A esa lesión de la cara externa de la duramadre (fig. 66) se le da también el nombre de *paquimeningitis externa*; esta forma de meningitis es relativamente benigna, porque, a la inversa de la leptomeningitis, suele quedar por lo general localizada.

b) *Superficie interna.* — La superficie interna de la duramadre es lisa y brillante como una serosa, pues está revestida por la hoja parietal de la aracnoides (reducida a una capa endotelial). De esta superficie se destacan cierto número de prolongaciones o tabiques que aquí nos limitaremos tan sólo a enumerar: 1.º, la *tienda del cerebelo*, que se interpone entre el cerebelo y la parte posterior de los hemisferios cerebrales; 2.º, la *hoz del cerebro*, que se interpone entre los dos hemisferios cerebrales; 3.º, la *hoz del cerebelo*, que se introduce entre los dos hemisferios cerebelosos; 4.º, la *tienda de la hipófisis*, que se extiende por la base de la silla

turca, por encima del cuerpo pituitario. Estos repliegues duros, interponiéndose entre los diferentes segmentos de la masa encefálica, los aíslan unos de otros y los mantienen en sus situaciones respectivas cualquiera que sea la posición ocupada por la cabeza: son medios de fijación del encéfalo. Conviene añadir, sin embargo, que, a pesar de estos medios de fijación, los centros nerviosos pueden sufrir cierto movimiento de traslación (Luys), como lo ponen bien de manifiesto las lesiones observadas en ciertos traumatismos del cráneo. Por ejemplo, en una caída sobre el occipucio, el encéfalo puede ser proyectado de atrás hacia delante, y la punta de los lóbulos frontales y de los lóbulos temporoesfenoidales aplastarse contra el hueso (*contusión cerebral indirecta o por contragolpe*). Apresurémonos a decir que esta contusión indirecta del cerebro por una especie de proyección de toda la masa encefálica contra la pared opuesta al punto de aplicación del traumatismo no es la que se observa más a menudo. De ordinario, la *contusión es directa*, es decir, que radica a nivel del punto percutido y resulta de la acción del mismo agente vulnerante o del hundimiento de los fragmentos de una fractura esquirlosa del cráneo.

2.º Estructura.—La duramadre craneal se compone realmente de dos hojas superpuestas: la externa, aplicada directamente contra la pared craneal, es el verdadero *periostio* de esta pared; la interna constituye la duramadre propiamente dicha. En el espesor de la primera hoja es donde se desarrollan los *osteomas* u *osificaciones* de la duramadre.

En el agujero occipital, las dos hojas precitadas, que hasta entonces habían estado juntas, se separan para descender aisladamente por el conducto raquídeo: la hoja perióstica es el periostio del cráneo y de la columna vertebral; la hoja interna será la duramadre raquídea. Separándose así una de otra, las dos hojas limitan entre sí un espacio que se continúa en toda la altura del conducto raquídeo: el *espacio epidural*. Este espacio pertenece al raquis y lo describiremos a propósito de la cavidad raquídea (véase *Meninges raquídeas*). Aquí consignaremos únicamente que, a consecuencia de la fusión de las dos hojas interna y externa a nivel de la duramadre craneal, el espacio epidural termina en el agujero occipital (fig. 62) y, por consiguiente, no existe en el cráneo; por este motivo, una inyección practicada en el conducto raquídeo no penetra nunca en la cavidad craneal si se hace en el espacio epidural, al contrario de la inyección practicada en el espacio subaracnoideo, la cual, como veremos más lejos, invade siempre y rápidamente la cavidad craneal.

Histológicamente, la duramadre está constituida en esencia por tejido fibroso. Gracias a esta estructura y también a su grosor, adquiere una resistencia considerable, y por ello desempeña un importante papel de protección para el cerebro. Cuando es destruida al mismo tiempo que el esqueleto (traumatismos, extirpación de tumores endocraneales), se producen adherencias de la corteza cerebral con los tegumentos y, a veces, como consecuencia, la epilepsia jacksoniana. Para obviar este peligro, Carlos BECK propuso reemplazar en ciertos casos la duramadre extirpada por la aponeurosis del músculo temporal: la aponeurosis se corta en forma de colgajo y se aplica sobre la pérdida de substancia del cráneo, entre éste y la piel.

La duramadre craneal es asiento a veces de tumores, generalmente malignos (sarcomas), conocidos con el nombre de *fungus de la duramadre*, que desgastan poco a poco el esqueleto para extenderse en seguida bajo los tegumentos del cráneo (fig. 63); mientras el tumor está contenido en la cavidad craneal, no se manifiesta sino por síntomas vagos de compresión o de excitación cerebral y su diagnóstico es de los más difíciles; más tarde, cuando se propaga bajo los tegumentos, puede ser confundido con los tumores superficiales. Estos *fungus de la duramadre* son tumores raros, su marcha es de ordinario bastante lenta y su tratamiento consiste en una craniectomía amplia con escisión de la duramadre más allá del neoplasma.

3.º **Vasos y nervios.** — La duramadre craneal es poco vascular, como lo son desde luego la mayor parte de las membranas fibrosas.

A. **ARTERIAS.** — Las arterias que le están destinadas y que además se distribuyen al mismo tiempo y sobre todo por el esqueleto, discurren por el espesor de la membrana, o sea entre la hoja externa y la interna. Son (fig. 61):

1.º Las *arterias meníngicas anteriores*, que provienen de las etmoidales:

2.º La *arteria meníngica media*, que, nacida de la maxilar interna, penetra en el cráneo por el agujero redondo menor;

3.º La *arteria meníngica menor*, otra rama de la maxilar interna que penetra por el agujero oval;

4.º Finalmente, la *arteria meníngica posterior*, que entra en el cráneo, ya por el agujero rasgado posterior, ya por el agujero occipital.

De todas estas arterias, la meníngica media es la más importante desde el doble punto de vista anatómico y quirúrgico. Como la hemos estudiado ya en la región temporal, no volveremos a insistir aquí.

B. **VENAS.** — Algunas venas de la duramadre desembocan en el seno. Las otras acompañan a las arterias y van a abrirse por debajo en el plexo venoso pterigoideo. Como la mayor parte de ellas comunican por arriba con el seno longitudinal superior, pueden, por este hecho, ser consideradas como anchas vías anastomóticas tendidas entre las redes venosas intracraneal y extracraneal.

C. **SENOS Y LAGOS SANGUÍNEOS.** — Además de las venas propiamente dichas, se encuentran en el espesor de la meninge dura grandes conductos venosos llamados *senos*, los cuales están sobre todo destinados a recoger la sangre que ha servido para la nutrición del encéfalo y derramarla en su mayor parte en la vena yugular interna. Anexo a estos conductos existe un sistema de cavidades venosas, que se designan con el nombre de *lagos sanguíneos* y que desempeñan el papel de *lagos de derivación* o *lagos de seguridad* (TILLAUX, C. LABRÉ), sea para las venas encefálicas, sea para los senos. Los senos tienen las paredes rígidas, su sección es de forma triangular o circular y su cavidad ancha y más o menos tabicada. Sabemos que adhieren por una de sus paredes al esqueleto, sobre el cual se fraguan un surco más o menos marcado, y sabemos también que reciben una parte de las venas del diploe y de las venas tegumentarias. Desde el punto de vista anatómico quirúrgico, los senos deben dividirse en dos grupos, según que estén o no fácilmente expuestos a los traumatismos y que sean más o menos accesibles al cirujano: los *senos descubiertos* y los *senos escondidos* (GÉRARD-MARCHANT). Veamos primeramente los senos descubiertos.

a) *Senos descubiertos.* — Son: el seno longitudinal superior, los senos laterales y el seno cavernoso.

a) Los dos primeros nos son ya conocidos, pues los hemos descrito detalladamente con las regiones occipitofrontal y mastoidea.

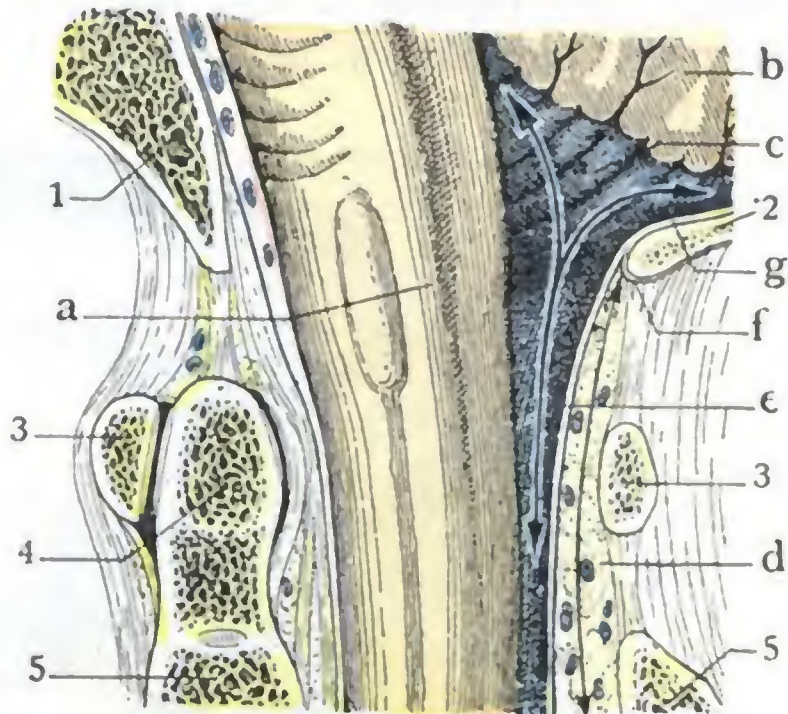


FIG. 62

Disposiciones de la duramadre y de los espacios meníngicos, a nivel del agujero occipital. (Corte anteroposterior de la cabeza y del cuello.)

1. apófisis basilar. — 2. parte superior del agujero occipital. — 3, 3. atlas. — 4. apófisis odontoides. — 5. 5. axis. — a. bulbo. — b. cerebelo. — c. espacio subaracnoideo (en azul): las flechas muestran que es común a la médula y al cerebro. — d. espacio epidural (en amarillo): la flecha muestra que no existe sino a nivel del raquis y que está cerrado hacia arriba, del lado del cráneo, por la fusión de las dos hojas e y f de la duramadre. — g. duramadre craneal formada de una sola hoja y adherente al cráneo.

β) En cuanto al *seno cavernoso*, notable a la vez por su volumen y por la brevedad de su trayecto, está situado a cada lado de la silla turca.

Está en relación, por dentro, con el cuerpo pituitario; por dentro y por abajo, con el seno esfenoidal, cuya infección puede propagarse al conducto venoso (flebitis del seno cavernoso y sinusitis esfenoidal). Puede ser herido y desgarrado en una fractura que interese la silla turca; en tal caso, la hemorragia resultante se hace en el seno esfenoidal y, por medio de éste, en las fosas nasales y en la faringe (caso de SCHWARTZ).

El seno cavernoso está, por fuera, en relación con la celda que contiene el ganglio de Gasser, de la cual él forma la pared interna (fig. 9), por lo que puede ser

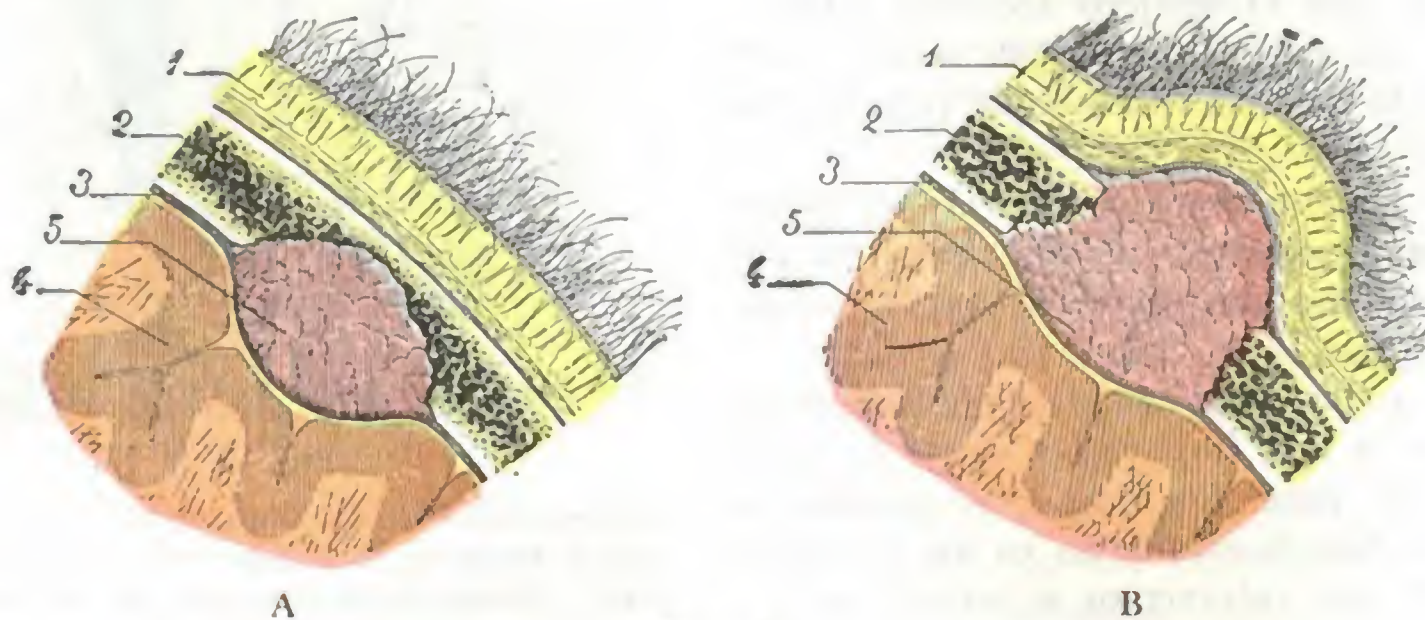


FIG. 63

Esquema destinado a mostrar, en cortes frontales del cráneo, los dos estadios de evolución del fungus de la duramadre.

1, pericráneo. — 2, esqueleto. — 3, duramadre. — 4, cerebro. — 5, fungus de la duramadre.

En la figura A, el tumor no ha destruido el esqueleto y comprime el cerebro. — En la figura B, el tumor ha perforado el cráneo y sobresale bajo la piel; el cerebro no está comprimido.

abierto en el curso de las intervenciones dirigidas sobre este ganglio (extirpación del ganglio de Gasser). Por su extremidad posterior se continúa con el seno petroso interior y, por medio de éste, con la yugular interna. Por su extremidad anterior corresponde a la hendidura esfenoidal y al vértice de la órbita, en el cual suele penetrar; el seno cavernoso no es más que la terminación de las venas oftálmicas. Recordemos que en el espesor mismo de su pared externa discurren tres nervios, que son, de arriba abajo (fig. 65): el *motor ocular común*, el *patético* y el *oftálmico*; y que otro nervio, el *motor ocular externo*, y una arteria voluminosa, la *carótida interna*, atraviesan su cavidad. Esta última relación del seno con la arteria nos explica la posibilidad de una lesión que, interesando a la vez la arteria y el seno, dé lugar, por la comunicación de los dos vasos, a la aparición de un aneurisma arteriovenoso, que, entre otros síntomas, se manifiesta por un tumor pulsátil de la órbita (NÉLATON, DELENS).

Como hemos indicado, la tromboflebitis del seno cavernoso puede suceder a la sinusitis esfenoidal, una otitis supurada, o también una flebitis de la vena facial propagada a la vena oftálmica, conforme se observa a veces durante el curso de algunos ántrax de la cara. Siendo esta tromboflebitis de pronóstico fatalmente mortal si se abandona a su evolución espontánea, está indicado abrir el seno infectado para drenarlo al exterior, tal como se practica a menudo y con éxito en los casos de tromboflebitis del seno lateral. Desgraciadamente, la situación profunda del conducto venoso, casi en el centro de la base del cráneo y, por otra parte, los órganos que discurren por el interior de su cavidad o por el espesor de su pared externa, hacen difícil y peligroso el acceso, siendo pocos los cirujanos que han intentado la inter-

vención. Voss, en un caso terminado por defunción, se sirvió, para alcanzar el seno cavernoso, de la misma vía de acceso que para el ganglio de Gasser (*vía temporoesfenoidal*). MORESTIN ha aconsejado esta misma vía. LANCIAL propuso la *vía orbitaria* con vaciamiento de la órbita. Finalmente, LUC preconizó el acceso al seno cavernoso pasando a través del seno maxilar, de la fosa nasal y del seno esfenoidal del lado opuesto, con lo cual se llegaría a la pared interna del conducto venoso,

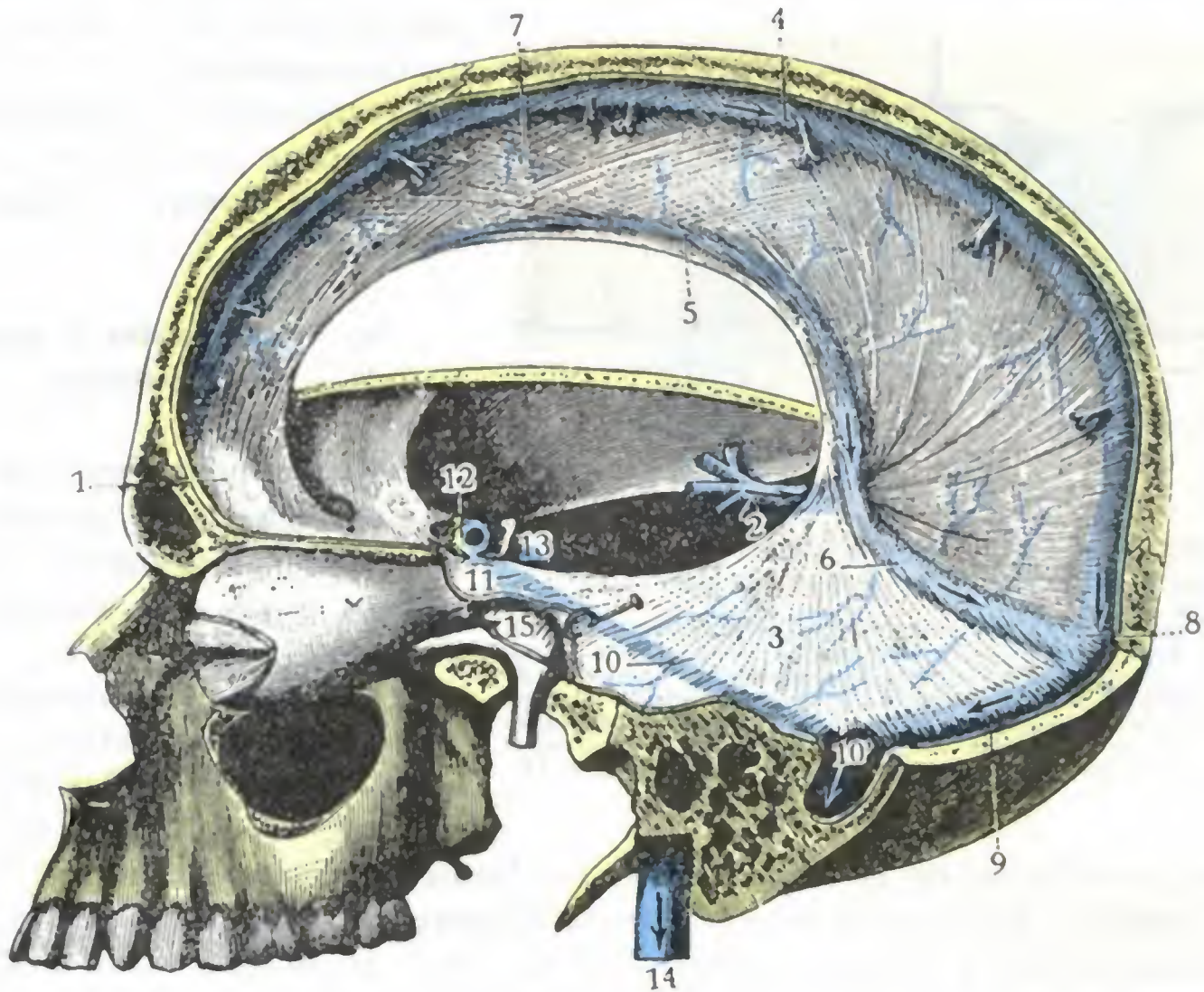


FIG. 64

Senos de la duramadre, vista lateral (T.)

1, apósis crista galli. — 2, hoz del cerebro. — 3, tienda del cerebelo. — 4, seno longitudinal superior. — 5, seno longitudinal inferior. — 6, seno recto. — 7, vena de Galeno. — 8, prensa de Herófilo. — 9, seno lateral izquierdo. — 10, seno superior. — 10', confluencia de este último seno con el seno lateral. — 11, seno cavernoso. — 12, seno coronario. — 13, seno occipital transverso. — 14, vena yugular interna. — 15, ganglio de Gasser.

evitando los nervios alojados en el espesor de su pared externa y la carótida que atraviesa su cavidad.

b) *Senos ocultos*. — Inaccesibles al cirujano, son: el seno occipital posterior, los senos petrosos inferior y superior, el seno longitudinal inferior, el seno recto, el seno coronario y el seno occipital transverso. Estos cuatro últimos conductos venosos son impares, y los otros, pares. Nos limitaremos a esta simple enumeración, remitiendo para más detalles a las obras de Anatomía descriptiva.

D. LINFÁTICOS. — Las únicas vías linfáticas de la duramadre conocidas actualmente están representadas por un sistema de hendiduras y lagunas que separan los fascículos conjuntivos que constituyen la meninge dura y comunican a la vez con el espacio epidural y la cavidad aracnoidea. Por mediación de ella, sin duda, la infección se propaga del tejido óseo al espacio de la piamadre y al cerebro cuando una meningitis o un absceso del cerebro viene a complicar un foco de osteítis, después de una otitis, por ejemplo.

E. NERVIOS. — Los nervios de la duramadre son muy numerosos. Se distinguen, fisiológicamente, en vasomotores y sensitivos:

a) Los *nervios vasomotores* proceden del gran simpático.

β) Los *nervios sensitivos* proceden de cuatro orígenes distintos: 1.º, del oftálmico antes de su entrada en la órbita (nervios recurrentes de Arnold); 2.º, del ganglio de Gasser; 3.º, del maxilar inferior; 4.º, del neumogástrico. Proporcionan a la duramadre una sensibilidad, cuya existencia ha sido demostrada a la vez por la experimentación y por la observación clínica: la irritación de la membrana (BROWN-SÉQUARD, BOCHEFONTAINE, DEURET, etc.) determina la aparición de contracturas y convulsiones en la mitad del cuerpo correspondiente al lado irritado; su inflamación (meningitis) y su compresión (tumores cerebrales, CUSHING) provoca intensos dolores.

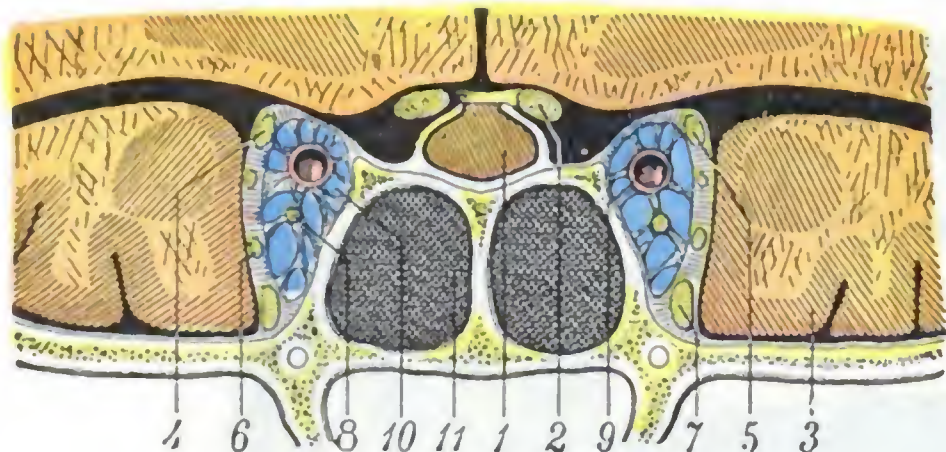


FIG. 65

Relaciones de los senos esfenoidales con el seno cavernoso y el cerebro (corte frontal del cráneo).

1, cuerpo pituitario. — 2, nervio óptico. — 3, cerebro (lóbulo temporal). — 4, nervio motor ocular común. — 5, nervio patético (la línea señalada por la cifra 5, termina por error en el nervio motor ocular común, siendo así que debía señalar el nervio situado inmediatamente por debajo). — 6, nervio oftálmico de Willis. — 7, nervio maxilar superior. — 8, nervio motor ocular externo. — 9, carótida interna. — 10, seno cavernoso. — 11, seno esfenoidal.

en cambio, es el sitio de las hemorragias subdurales o intraracnoideas (fig. 66 b), llamadas también *hematomas internos de la duramadre* (HUGUENIN). Estas hemorragias intraracnoideas pueden provenir, bien de una inflamación crónica de la cara interna de la duramadre (*paquimeningitis interna hemorrágica*, CRUVEILHIER, VIRCHOW), bien de una rotura de las venas cerebrales aferentes al seno longitudinal superior (HUGUENIN). El derrame será localizado si existen adherencias que tabiquen la serosa y se manifestará especialmente por signos de compresión cerebral y por parálisis o contracturas localizadas. En el caso contrario será difuso y se traducirá por un ataque de apoplejía fulminante.

De las dos hojas de la aracnoides, una, la *hoja parietal*, está pegada a la cara interna de la duramadre; la otra, *hoja visceral*, está en relación con los centros nerviosos. Esta última hoja, extremadamente delgada, se aplica sobre el encéfalo de una manera que importa precisar: adhiere a todas las partes salientes y pasa como un puente por encima de las anfractuosidades; ahora bien, como veremos más lejos, la piamadre descende a estas mismas anfractuosidades. Las dos membranas, hoja visceral de la aracnoides y piamadre, a la inversa de la hoja parietal de la aracnoides y la duramadre, no están en contacto en toda su extensión, sino que se hallan separadas a nivel de todas las depresiones y anfractuosidades, por el *espacio subaracnoideo*, con el cual forman la *meninge blanda*.

c) Meninge blanda

Al principio de nuestra descripción del aparato meníngeo hemos dicho lo que debíamos entender con el nombre de *meninge blanda*: el complejo anatómico formado por la piamadre, el espacio subaracnoideo (con el líquido cefalorraquídeo que contiene) y la hoja visceral de la aracnoides. Este estudio nos explicará por qué las

b) Aracnoides y espacio aracnoideo

La aracnoides es una membrana análoga a las grandes serosas viscerales y se compone, como éstas, de dos hojas que limitan entre sí el *espacio aracnoideo*.

Este espacio aracnoideo, común a toda la masa nerviosa, es virtual en estado normal. En las meningitis rara vez es asiento de lesiones;

leptomeningitis, a la inversa de las *paquimeningitis*, se generalizan, no solamente a todo el espesor de la meninge blanda, sino por lo regular a toda su extensión craneal y raquídea; también nos explicará por qué son a menudo secundarias a una infección general linfática o sanguínea. A la meninge blanda referiremos las *granulaciones de Pacchioni*.

1.º Piamadre propiamente dicha.—La piamadre es una membrana delgada y delicada que se extiende regularmente por la superficie de la masa encefálica. Se caracteriza, como es sabido, por seguir exactamente todos los accidentes de esta superficie: en el cerebro especialmente, envía a todas las anfractuosidades, de cualquier importancia que sean, lo mismo si se trata de una cisura que de un simple surco, dos hojas que se juntan fusionándose en el fondo de esta anfractuosidad.

Histológicamente la piamadre es una membrana celulovascular, en cuyo espesor los vasos destinados al encéfalo se dividen en ramificaciones muy tenues, casi capilares, antes de penetrar en la sustancia nerviosa. Precisamente en estos vasos y a su alrededor radican la mayor parte de las lesiones en las meningitis tuberculosa, sifilítica, alcohólica, etc.

La piamadre o membrana pial está en relación inmediata con la sustancia nerviosa, a la cual está adherida por cierto número de filamentos conjuntivos y, sobre todo, por los innumerables pequeños vasos que desde esta membrana penetran en la sustancia nerviosa. Sin embargo, esta adherencia no es de tal naturaleza que en estado normal no se pueda, con cuidado, separarla del cerebro. No sucede lo mismo en estado patológico, pues en los casos de *meningoencefalitis crónica* particularmente, esta separación no puede hacerse sin arrancar con la membrana pial porciones de la corteza del cerebro.

La piamadre se insinúa entre el cerebelo y el bulbo y se extiende por encima del cuarto ventrículo, rechazando delante de sí la pared ventricular adelgazada y reducida solamente a una capa epitelial; forma así la *tela coroidea inferior* y los *plexos coroideos del cuarto ventrículo*. Igualmente, a nivel de la hendidura de Bichat, se introduce en el espesor de la masa cerebral para formar la *tela coroidea superior* y los *plexos coroides de los ventrículos laterales* (véanse para más detalles los tratados de Anatomía descriptiva).

2.º Hoja visceral de la aracnoides.—La hoja visceral de la aracnoides se extiende también, por fuera de la piamadre, por la superficie exterior del encéfalo. Pero, al paso que la piamadre desciende a las anfractuosidades conservando siempre el contacto con la sustancia nerviosa, la hoja visceral de la serosa aracnoidea pasa como un puente por encima de estas mismas anfractuosidades. Resulta de esta disposición que existe entre las dos membranas un sistema de cavidades irregulares

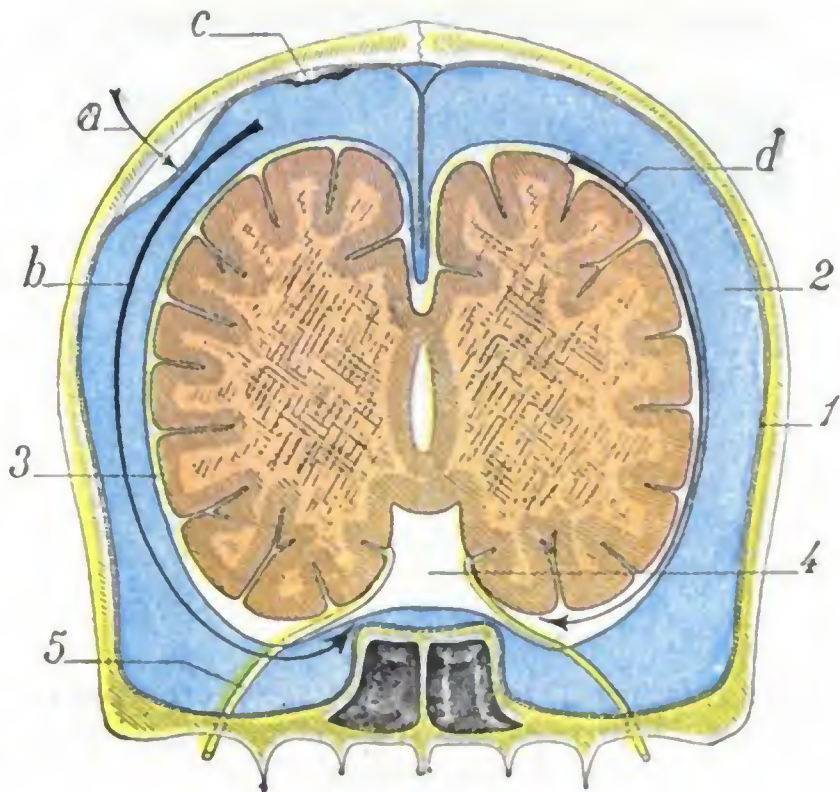


FIG. 66

Corte frontal esquemático del cráneo, destinado a mostrar la localización de las diversas colecciones sanguíneas o purulentas de las meninges.

a, asiento de los hematomas supradurales y de las paquimeningitis externas. — b, localización de los derrames intraracnoideos. — c, paquimeningitis interna. — d, lugar donde se localizan los derrames subaracnoideos y las leptomeningitis. — 1, duramadre. — 2, espacio aracnoideo considerablemente agrandado. — 3, espacio subaracnoideo. — 4, confluente de la base. — 5, nervio craneal que atraviesa el espacio subaracnoideo, sumergido en el líquido cefalorraquídeo.

y sinuosas: *los espacios subaracnoideos*. Estos espacios están llenos de un líquido llamado *líquido cefalorraquídeo*.

3.º **Espacio subaracnoideo.** — No es más que el conjunto de los espacios antedichos, o sea la cavidad anfractuosa y en extremo irregular que, por una parte la piamadre y por otra la hoja visceral de la aracnoides, limitan entre sí como consecuencia

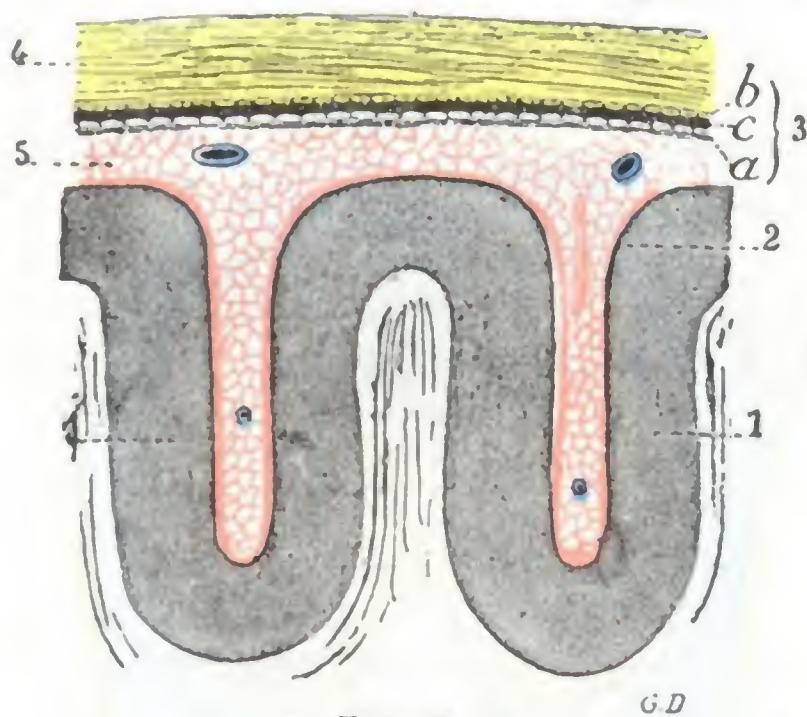


FIG. 67

Corte transversal de las circunvoluciones para mostrar la disposición de las meninges craneales (*esquemática*) (T.).

(La meninge dura está coloreada de amarillo; la meninge blanda de rosa.)

1, circunvolución cerebral. — 2, piamadre. — 3, aracnoides con: a, su hoja visceral; b, su hoja parietal; c, cavidad aracnoidea. — 4, duramadre. — 5, espacios subaracnoideos.

vios). Sin duda por medio de ellos, en los casos de neuritis ascendente, la inflamación se propaga a lo largo de los cordones nerviosos para llegar a veces hasta la medula y el cerebro.

Las dimensiones y la configuración de los espacios subaracnoideos (figs. 63 y 69) se confunden naturalmente con las dimensiones y la configuración misma de todas las depresiones grandes y pequeñas que existen en la superficie exterior de los centros encefálicos. Las cavidades más anchas, aquellas en que se acumula en mayor cantidad el líquido cefalorraquídeo, se denominan *confluentes* o *lagos*. Las otras, más pequeñas, toman, según sus dimensiones, los nombres de *flumina*, *rivi*, *rivuli*.

Los lagos únicos de que trataremos aquí, son seis, a saber: el lago *silviano*, el lago *calloso*, el lago *central*, los lagos *cerebelosos superior e inferior* y, por último, el lago *bulbospinal*, que ocupa toda la altura de la medula y cuya extremidad inferior, situada alrededor de la cola de caballo en la región sacrolumbar, es la que se punciona en la operación llamada *punción del fondo de saco subaracnoideo* (QUINCKE, CHIPAULT, etc., véase *Región sacrococcígea*). De estos confluentes, los más importantes se encuentran situados en la base del encéfalo y en ellos precisamente se encuentra el máximo de lesiones en las llamadas meningitis de la base. Si se recuerda que la mayoría de nervios craneales, antes de salir del cráneo, recorren una extensión más o menos grande de los espacios subaracnoideos de la base (figura 66, 5), se comprende por qué son tan frecuentes sus lesiones en las variedades de meningitis citadas y en particular en la meningitis tuberculosa: a esto se deben la ceguera, el edema de la papila, las parálisis oculares que se observan en tales casos, etc.

de la distinta manera de extenderse por la superficie del encéfalo. Este espacio, verdadero depósito de líquido cefalorraquídeo, está tabicado hasta el infinito por tractos conjuntivos que lo subdividen en un número considerable de cavidades secundarias, comunicantes todas entre sí (de aquí los términos indistintamente empleados de *espacio subaracnoideo* o de *espacios subaracnoideos*).

Estos tractos conjuntivos que van de la hoja visceral de la aracnoides a la piamadre sirven de sostén a los vasos. Forman, alrededor de estos últimos, vainas (*vainas perivasculares*) que los acompañan hasta sus últimas ramificaciones en la sustancia nerviosa y en las cuales penetra el líquido cefalorraquídeo. Los espacios subaracnoideos se prolongan igualmente, según ciertos autores (A. KEY y RETZIUS), a lo largo de los nervios craneales y de los nervios raquídeos hasta su terminación en el seno de los órganos (*espacios serosos* de los ner-

Los espacios subaracnoideos comunican todos entre sí y además con los ventrículos, por lo que se comprende que cuando se infecta uno de sus puntos (*leptomeningitis*) la infección se generaliza pronto a todo el aparato. Las leptomeningitis localizadas son muy raras; lo que ocurre es que las lesiones acostumbran ser más acentuadas en un punto determinado (*meningitis de la convexidad* y, sobre todo, *meningitis de la base*, porque, como hace notar WIDAL, es en la base, con-

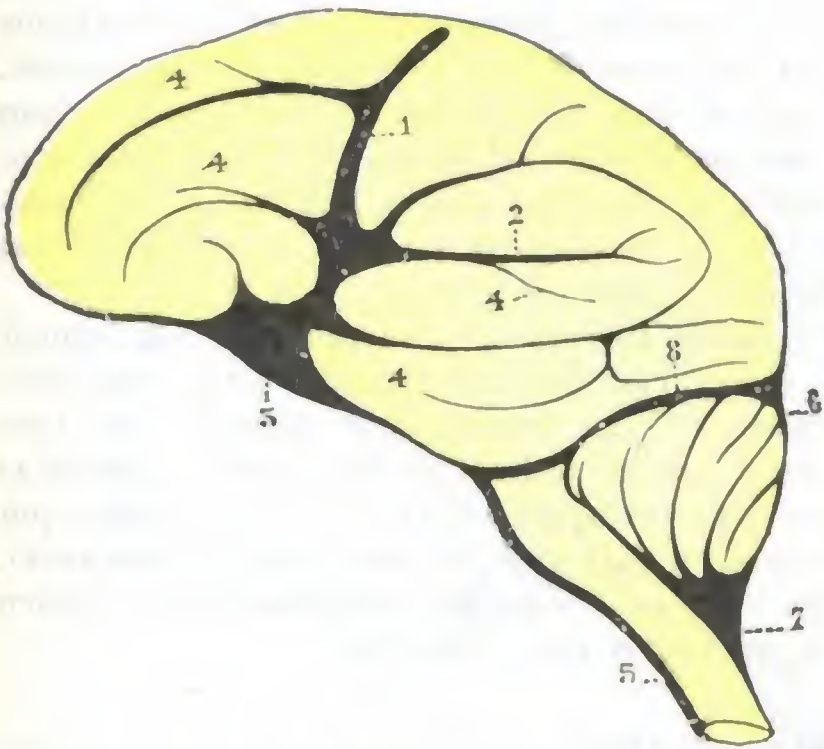


FIG. 68

Flúmina de la cara externa de los hemisferios cerebrales (según DURET) (T.).

1, flumen rolandico. — 2, flumen silviano. — 3, lago silviano situado en la base del cerebro y que recibe los flúmina rolandico y silviano. — 4, 4, 4, 4, rívil de la cara externa de los hemisferios, tributarios del flumen rolandico y del lago silviano. — 5, lago bulbospinal. — 6, lago cerebeloso superior. — 7, lago cerebeloso inferior, situado entre el cerebelo y el bulbo. — 8, conducto perpendicular, que pone en comunicación el lago cerebeloso superior con el lago central.

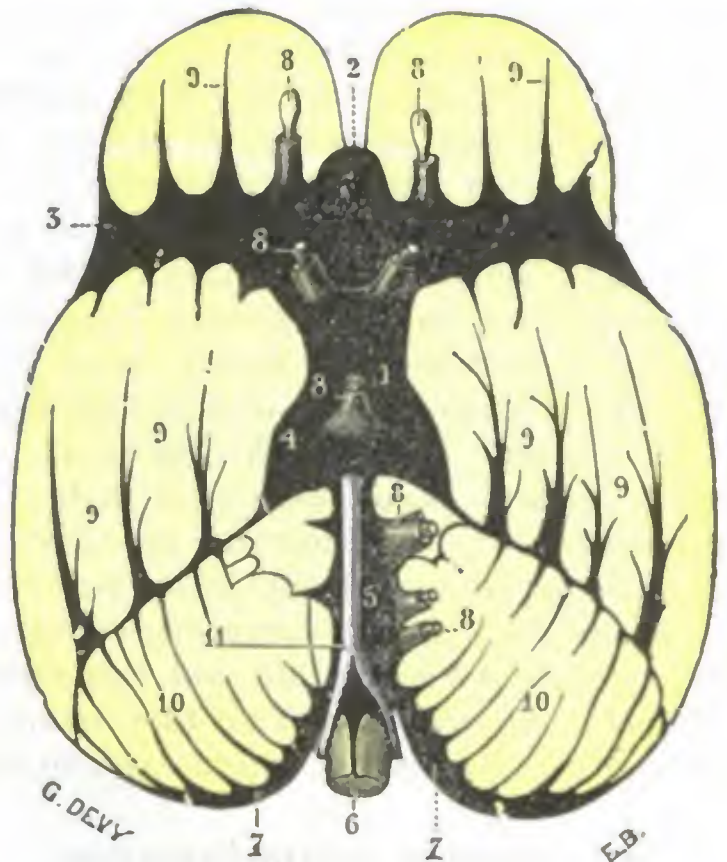


FIG. 69

Lagos y flúmina de la base del cerebro (según DURET) (T.).

1, lago central. — 2, lago calloso. — 3, lago silviano. — 4, conductos peripedunculares. — 5, conducto basilar. — 6, conducto medular anterior. — 7, prolongaciones laterales del lago cerebeloso inferior. — 8, 8, 8, conductos aracnoideos que acompañan a los nervios craneales y al tallo pituitario. — 9, flúmina de la base del cerebro. — 10, flúmina cerebelosa. — 11, tronco basilar y arterias vertebrales.

fluente de las corrientes linfáticas, donde suelen terminar clínica y anatómicamente las meningitis), pero el resto del espacio pial está casi siempre afectado al mismo tiempo.

En resumen, el espacio de la piamadre representa una vasta cavidad linfática tabicada hasta el infinito, que rodea y penetra todo el sistema nervioso, y en la cual se sumergen los vasos arteriales y venosos que le están destinados. Como todos los espacios serosos, puede infectarse en el curso de enfermedades generales (*leptomeningitis* de la gripe, del reumatismo, de la neumonía, etc.); además los vasos sanguíneos que lo recorren pueden inocularlo directamente cuando son ellos mismos el asiento o punto de partida de las lesiones (*meningitis* sífilítica, tuberculosa). Este vasto espacio linfático está en relación con los linfáticos de las cavidades vecinas (fosas nasales y sus anexos, oídos, etc.), por lo que se comprende que, en estas condiciones, la inflamación desarrollada en tales cavidades puede prolongarse hasta él y dar lugar a una meningitis, sin que las paredes óseas que separan las fosas nasales o el oído del endocráneo estén forzosamente lesionadas. Estas meningitis de origen linfático se observan de ordinario en el curso de una inflamación aguda (*sinusitis* esfenoidal aguda, KAPLAN, TOUBERT; *otitis* aguda), mientras que las meningitis consecutivas a una lesión ósea, las más frecuentes por otra parte, se encuentran sobre todo en el curso de las otitis o de las sinusitis crónicas.

El espacio de la piamadre y las relaciones que presenta con la duramadre nos explica que en las fracturas del cráneo, aquél esté siempre lesionado al mismo tiempo que la meninge dura, así como que en los casos en que la línea de fractura interesa una de las cavidades

que se abren al exterior (fosas nasales, oído medio), el líquido cefalorraquídeo pueda derramarse hacia fuera y que, por esta vía, los microbios contenidos en las fosas nasales o el oído puedan invadir la cavidad craneal y producir una meningitis rápidamente mortal.

Cuando el espacio de la piamadre se inflama, igual que lo que ocurre en las demás serosas, *secreta* (de donde la hipertensión del líquido cefalorraquídeo y las modificaciones de su aspecto), *produce falsas membranas* (visibles sobre todo a lo largo de los vasos bajo la forma de regueros amarillentos) y se *resorbe* (de aquí la fiebre). Su inflamación se propaga forzosamente al cerebro, al que envuelve por todas partes y en el que penetra hasta el interior de la sustancia nerviosa; esto nos explica la sintomatología y la gravedad de la meningitis. En fin, su estructura areolar tan particular nos permite comprender por qué, hasta ahora por lo menos, es el único de todos los espacios serosos que ha sido inaccesible al cirujano; la serosa subaracnoidea no puede abrirse como se abre la pleura o el peritoneo, y las tentativas de desinfección y de desagüe que se han practicado no han dado ningún resultado. Sin embargo, el drenaje del lago cerebeloso inferior, el único de los grandes confluentes de la base del encéfalo fácilmente accesible al cirujano (véase *Región de la nuca*), ha dado en manos de DANDY, para ciertas formas de meningitis (meningitis estafilocócicas y estreptocócicas), y con técnica algo especial, resultados alentadores.

Este mismo cirujano ha demostrado que era posible, inyectando aire por punción lumbar en el espacio pial, después de haber quitado cierta cantidad de líquido cefalorraquídeo, explorarlo con la radiografía en toda su extensión. El aire inyectado se difunde por todo el espacio pial meduloencefálico, penetrando incluso por el agujero de Magendie (cuando es permeable) en las cavidades ventriculares, y estos espacios aparecen en claro al examen por los rayos X. Así es posible, por esta especie de *neumorraquis* y de *neumocráneo* (LENORMANT), reconocer en ciertos casos de hidrocefalia la localización exacta de los obstáculos que impiden la libre circulación del líquido cefalorraquídeo e intervenir para quitarlos.

4.º Líquido cefalorraquídeo. — El espacio subaracnoideo está lleno de un líquido claro y transparente, ligeramente alcalino y salado y muy débilmente albuminoso (0,2 a 0,8 %); este líquido, descubierto por COTUGNO en 1764, se llama *líquido cefalorraquídeo*. Siendo el espacio subaracnoideo común a todo el eje cerebrospinal, basta puncionar este espacio en un punto cualquiera (con preferencia en la región lumbosacra, porque a este nivel no hay temor de herir la medula) para recoger el líquido cefalorraquídeo y poder examinarlo. Este examen, cuya importancia ha sido demostrada por trabajos de los médicos y cirujanos franceses, es, como se sabe, de práctica corriente en clínica. En efecto, es lógico admitir *a priori* que el líquido cefalorraquídeo, que está contenido en la cavidad de la piamadre y que rodea y penetra en el sistema nervioso central, debe sufrir las consiguientes modificaciones cuando un proceso patológico cualquiera radica en la cavidad de la piamadre o en el eje nervioso. Como veremos luego, un examen puede conducir al diagnóstico de la lesión meníngea o cerebral.

a) *Cantidad.* — El hombre posee, por término medio, 120 a 150 g de líquido cefalorraquídeo, pero esta cantidad parece sufrir en estado normal grandes variaciones según los individuos y según la edad. Varía igualmente según el estado patológico: por regla general es mayor en la mayoría de afecciones meníngeas, sobre todo en la meningitis tuberculosa, y está particularmente aumentada en la *hidrocefalia*, en la cual se la ha visto alcanzar 7 u 8 litros. El líquido es secretado sin cesar por los capilares de los plexos coroides, como lo sostenía desde 1845 FAIVRE y como lo ha demostrado experimentalmente DANDY en una serie de investigaciones, lo que explica cómo es posible recoger en cierto tiempo gran cantidad en el mismo sujeto (varios litros, caso de TILLAUX). Circula por los ventrículos, luego pasa a los espacios subaracnoideos por los agujeros de Magendie y de Luchska. Finalmente sale de la cavidad craneal, en parte por las anastomosis que unen los espacios subaracnoideos a los linfáticos de las regiones próximas, tal vez también, según ciertos autores, por aquellas prolongaciones que la piamadre envía a los senos venosos y que describiremos más adelante con el nombre de corpúsculos de Pacchioni;

en fin, y sobre todo, por los vasos sanguíneos de los grandes lagos subaracnoideos de la base del encéfalo. Cualquier obstáculo a esta vía de filtración del líquido cefalorraquídeo (tumores cerebrales de la base que compriman las venas de Galeno, los senos, las venas yugulares internas; adherencias consecutivas a inflamaciones meníngeas; obliteración congénita o adquirida de los orificios ventriculares) ocasiona la producción de hidrocefalia. De un modo general, principalmente en los ventrículos,

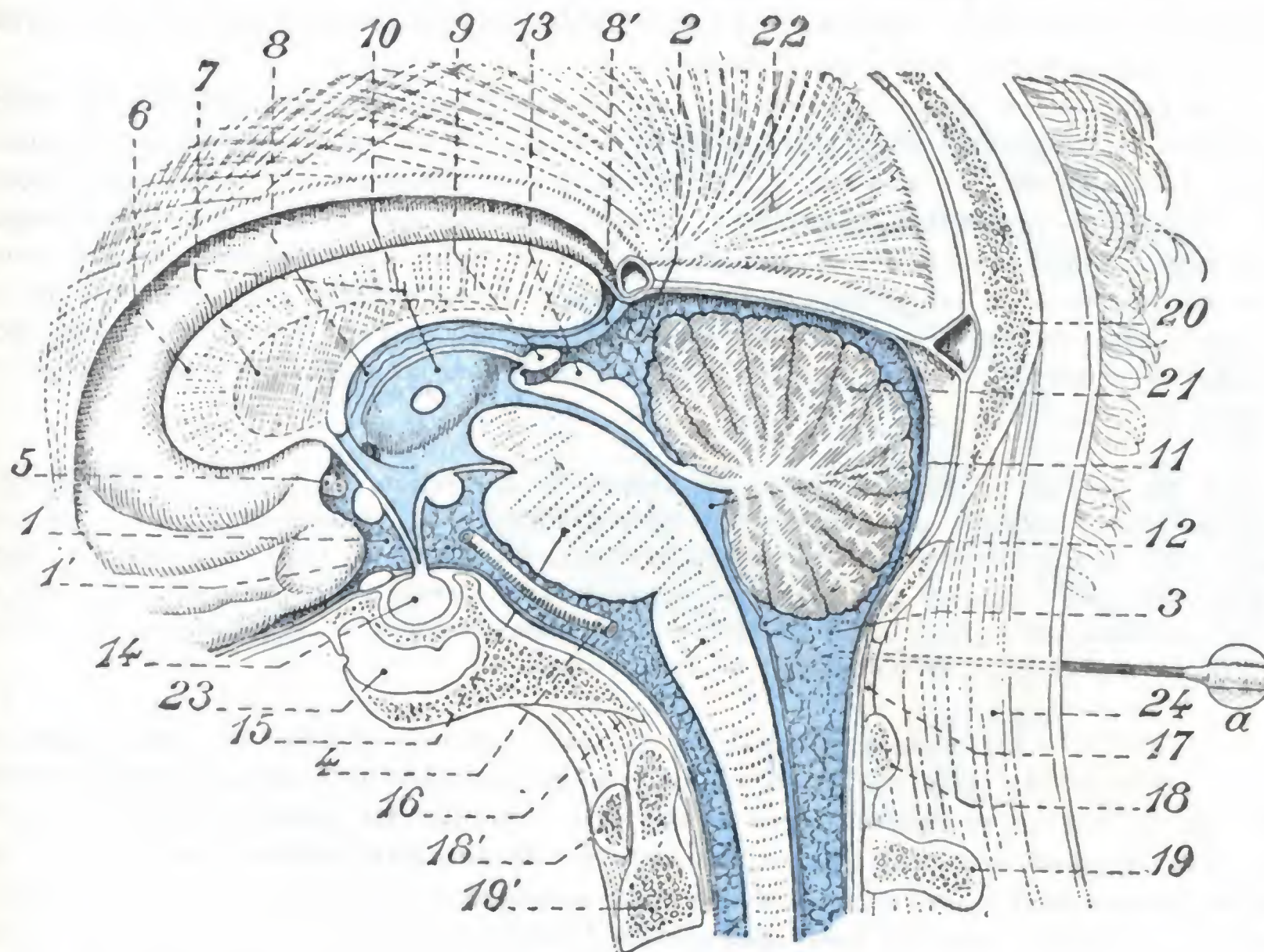


FIG. 70

Espacios subaracnoideos vistos en un corte sagital de la cabeza.

1. y 1'. gran confluente subaracnoideo de la base. — 2. confluente cerebeloso superior. — 3. confluente cerebeloso inferior. — 4. tronco basilar. — 5. arteria cerebral anterior. — 6. cuerpo calloso. — 7. séptum lúcidum. — 8. tela corioidea del tercer ventrículo y, 8'. vena de Galeno. — 9. glándula pineal. — 10. tercer ventrículo. — 11. cuarto ventrículo. — 12. agujero de Magendie. — 13. tubérculos cuadrigéminos. — 14. glándula hipófisis con su tubercinéreum. — 15. protuberancia. — 16. bulbo. — 17. membrana occipitoatloidea. — 18 y 18', atlas. — 19 y 19', axis. — 20. occipital. — 21. cerebelo. — 22. cara interna del hemisferio cerebral derecho cubierto por sus meninges. — 23. seno esfenoidal. — 24. tejido fibroso de la nuca.

a, aguja que punciona el confluente cerebeloso inferior (punción occipitoatloidea).

es donde se efectúa la retención de líquido y resulta de una obliteración patológica de los orificios ventriculares (agujero de Magendie, acueducto de Silvio); es la *hidrocefalia ventricular* de FRASER y NORMANN DOTT o *hidrocefalia obstructiva* de DANDY o *interna*. Otras veces, pero más raramente, el líquido se acumula a la vez en los ventrículos y los espacios subaracnoideos, y las vías de comunicación entre las dos cavidades quedan libres: es la *hidrocefalia extraventricular* de FRASER y N. DOTT, la *hidrocefalia comunicante* de DANDY o *externa*. Este último tipo es consecuencia, de ordinario, de una obliteración de las vías de resorción del líquido cefalorraquídeo.

b) *Presión*. — La tensión normal del líquido cefalorraquídeo no ha sido determinada todavía con exactitud. Varía en el mismo sujeto y en el curso de la misma punción, según el número de pulsaciones cardíacas, la posición de la cabeza, el momento respiratorio; es siempre más elevada cuando el sujeto es puncionado estando sentado: así es que mientras la presión, medida en el manómetro de CLAUDE, es

de 125 mm, por término medio (110 a 150, FIESSENGER), en el adulto en decúbito se eleva a 180 y a 250 mm en la posición sentada (BERIEL, ASTRUC). Prácticamente se admite que el líquido retirado por la punción del fondo de saco sacrolumbar debe salir gota a gota. Según KRÖNING, cuando sale en forma de chorro en un enfermo en posición de decúbito es que la presión está aumentada. Importa añadir que lo que acabamos de decir sobre la presión del líquido cefalorraquídeo sólo se aplica al líquido de los espacios subaracnoideos medulares. En cuanto a la tensión del líquido intraventricular, parece un hecho establecido que en el sujeto normal examinado en posición horizontal es casi nula.

La exageración de la tensión del líquido cefalorraquídeo (se observa de modo duradero en algunos tumores del cerebro, en particular en los gliomas y gomas; poco acentuada en los abscesos y los tubérculos de BERIEL), se traduce por signos de compresión cerebral (somnia, apatía, lentitud del pulso). Una descompresión demasiado rápida o demasiado profunda se acompaña de cefalea, vértigos, náuseas, contracturas en las piernas y hasta, a veces, de la muerte; por esto, cuando se practica una punción, es preciso no retirar de una vez más de 5 a 10 cc de líquido; además es prudente, cuando la presión parece aumentada, interrumpir de tiempo en tiempo la evacuación.

Las variaciones bruscas, en más o en menos, de la presión del líquido cefalorraquídeo tendrán, según LERICHE, una importancia muy grande en la producción de las crisis convulsivas en sujetos enfermos de epilepsia jacksoniana. Ensayando en estos enfermos restablecer el equilibrio de la presión por medio de inyecciones intravenosas de suero fisiológico (en el caso de presión disminuida) o, por el contrario, de solución hipertónica de glucosa (en el caso de presión aumentada), se obtendrían buenos resultados.

c) *Color.* — En estado normal, el líquido cefalorraquídeo es claro como el agua; sigue siendo claro en las afecciones que dejan indemne el espacio de la piamadre. Su coloración se modifica, por el contrario, cuando las lesiones radican en este espacio o bien si éste participa de las lesiones de sus alrededores; por esto en las inflamaciones de las meninges y de la capa superficial del cerebro o de la medula se vuelve turbio y a veces hasta purulento. Por el contrario, conserva su coloración normal en los tumores del cerebro, en los abscesos cerebrales, en los abscesos extradurales, en las trombosis de los senos y en los abscesos perisinusales; conserva igualmente su aspecto claro en los derrames sanguíneos intracraneales cuando estos últimos radican entre el hueso y la duramadre (hematomas supradurales); en cambio se tiñe de rojo más o menos vivo (TUFFIER y MILLIAN) cuando la hemorragia ocurre en el espacio de la piamadre. Si se tiene en cuenta que cuando las lesiones han invadido los espacios subaracnoideos el cirujano queda desarmado (leptomeningitis), mientras que puede intervenir a veces con éxito en el caso contrario (abscesos del cerebro, trombosis de los senos, hematoma supradural), se comprenderá la importancia que pueden presentar las investigaciones de los caracteres físicos del líquido cefalorraquídeo, pues permiten llegar al diagnóstico exacto de la localización de la lesión. Desgraciadamente existen buen número de casos en los que fracasa este medio de diagnóstico.

d) *Examen bioquímico y microscópico.* — El líquido cefalorraquídeo es débilmente albuminoso. Contiene asimismo cierta cantidad de glucosa. Esta proporción de albúmina y de azúcar varía en estado normal, según se trate del líquido intraventricular o del líquido de los espacios subaracnoideos; varía del mismo modo en estado patológico, y la comprobación de estas variaciones tiene un valor indiscutible para establecer el diagnóstico. Así, en la meningitis tuberculosa el líquido cefalorraquídeo es intensamente albuminoso, mientras que en la encefalitis epidémica es abundante en glucosa.

En estado normal, el líquido cefalorraquídeo es *estéril*, se halla exento por completo de microbios, pero, en cambio, puede contenerlos cuando las meninges están inflamadas; por este motivo es indispensable siempre practicar la siembra del líquido retirado por la punción.

Este estudio bacteriológico del líquido cefalorraquídeo ha permitido describir: *meningitis bacteriana con microbios diversos* (bacilo tífico, colibacilo, bacilo de Pfeiffer, estafilococo, estreptococo); *meningitis por el neumococo clásico*; *meningitis por el diplococo intracelular o meningococo* (meningitis cerebrospinal epidémica); *meningitis estreptocócica de BONOME*.

Por desgracia, los gérmenes faltan en numerosos casos de meningitis (particularmente en la meningitis tuberculosa), o bien su cultivo exige un tiempo más o menos largo, de tal suerte que a menudo el diagnóstico queda dudoso. En tales casos es cuando la investigación de los elementos figurados contenidos en el líquido cefalorraquídeo proporciona «un síntoma de gran valor en el diagnóstico positivo y diferencial de las meningitis» (SICARD). Este estudio citológico constituye el *citodiagnóstico* de VIDAL y RAVAUT. En el hombre normal, el líquido cefalorraquídeo no contiene sino un pequeño número de elementos celulares; no se encuentran leucocitos polinucleares y solamente algunas raras células mononucleares, es decir, linfocitos (uno a tres todo lo más en un campo microscópico); pero así que se inflama el espacio subaracnoideo, se produce en el líquido cefalorraquídeo una leucocitosis abundante y estos leucocitos anormales varían según la naturaleza de la meningitis; en el caso de meningitis tuberculosa, predominan los mononucleares, al paso que se observa una polinucleosis cuando la meningitis es bacteriana. «El hecho de observar por el examen histológico, bien células linfocitarias, bien células polinucleares, basta para afirmar, con ciertas reservas, la naturaleza tuberculosa o no tuberculosa de la enfermedad.» (SICARD.)

Pero donde este estudio citológico del líquido cefalorraquídeo proporciona datos preciosos es en la sífilis, adquirida o hereditaria (RAVAUT). Junto con el examen químico de este mismo líquido (aumento de albúminas, reacción de Bordet-Wasserman positiva), permite reconocer las localizaciones más ligeras de la sífilis en el aparato nervioso, seguir su evolución y prever, mucho antes de que se manifiesten por ningún síntoma clínico y cuando tal vez sean todavía curables, las más temibles complicaciones (ciertas meningomielitis, las tabes, la parálisis general). En tales casos, en el líquido extraído por punción raquídea se hallan numerosos linfocitos, cierto número de polinucleares y también algunos grandes mononucleares del tipo de los plasmazellen (RAVAUT), cuya presencia y número son el indicio de procesos meníngeos en actividad aun en el caso de ausencia de todo fenómeno clínico; cuanto más activo es el proceso, más numerosos son los elementos celulares y mayor número de plasmazellen se observan en ellos.

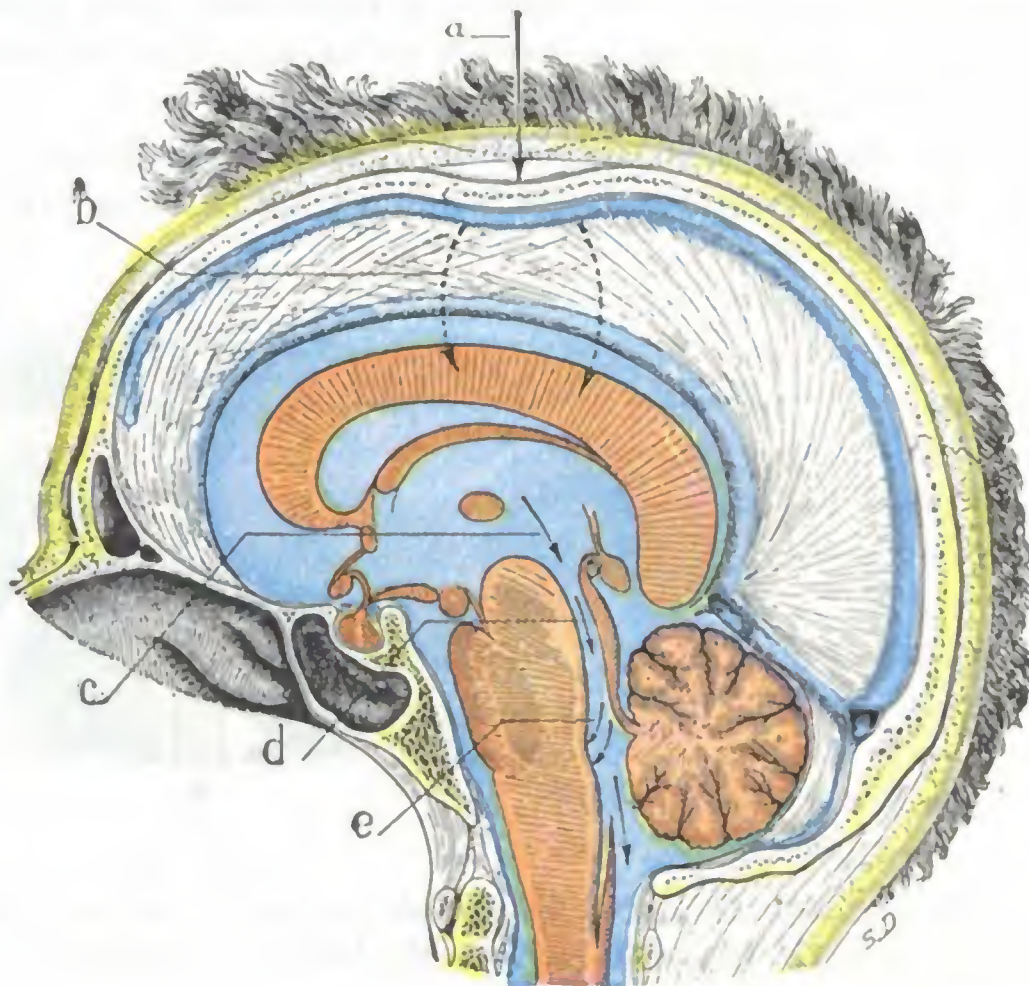


FIG. 71

Esquema destinado a mostrar, en un corte sagital de la cabeza, la acción del líquido cefalorraquídeo sobre el suelo del cuarto ventrículo en casos de traumatismo del cráneo (el líquido cefalorraquídeo está coloreado de azul) (según FORGUE, modificado).

a, cono de depresión de la pared craneal resultante del traumatismo. — b, rechazamiento del líquido cefalorraquídeo contenido en el ventrículo lateral. — c y d, onda del líquido cefalorraquídeo rechazada hacia el tercer ventrículo e introduciéndose en el acueducto de Silvio. — e, acción percutora de esta misma onda de líquido sobre el suelo del cuarto ventrículo.

e) *Papel del líquido cefalorraquídeo.* — En estado normal, el líquido cefalorraquídeo parece desempeñar sobre todo un papel de protección para el cerebro; disminuye su peso específico y atenúa los «golpes de ariete» que a cada sístole cardíaca las arterias cerebrales reciben y transmiten a la sustancia nerviosa; por esto se ve «latir» la duramadre después de la trepanación del cráneo. Sin embargo, puede convertirse en un agente compresor para este mismo órgano cuando es excretado en cantidad excesiva, como se observa durante el curso de ciertas meningitis y en particular de la *meningitis cerebrospinal*. La punción lumbar, al disminuir la tensión del líquido, puede tener en tales casos una influencia favorable en la evolución de la enfermedad, pues atenúa en la mayoría de casos la cefalea y las contracturas y puede hacer cesar el coma.

El líquido cefalorraquídeo puede convertirse igualmente, en ciertas condiciones, en un agente vulnerante para el cerebro. DURET dedujo de sus experiencias

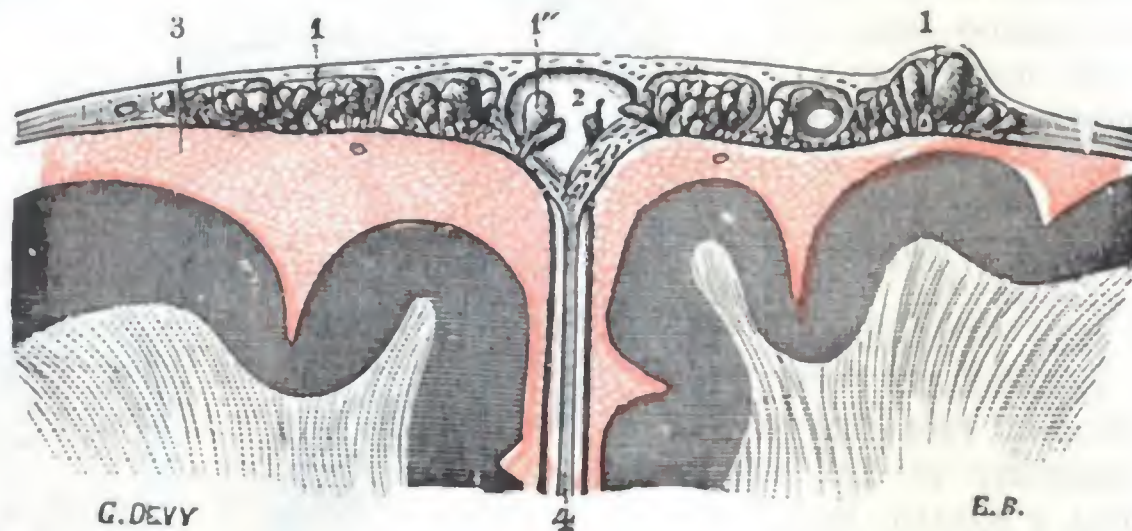


FIG. 72

Corte frontal de la parte superior del cerebro y de sus envolturas para mostrar las relaciones de las granulaciones de Pacchioni (según A. KEY y RETZIUS) (T.).

1. granulaciones de Pacchioni. — 1', un grupo de estas granulaciones que levanta la duramadre. — 1'', granulaciones que sobresalen en el seno longitudinal superior. — 2, 3, espacios subaracnoideos. — 4, hoz del cerebro.

que los fenómenos de conmoción cerebral observados a consecuencia de un traumatismo craneal deben atribuirse sobre todo al choque de este líquido sobre el cuarto ventrículo. En el acto de una caída sobre la cabeza, el cráneo se deprime más o menos en el punto golpeado y, al deprimirse, rechaza el líquido cefalorraquídeo hacia los confluentes de la base del cerebro (fig. 71); la porción de este líquido contenida en los ventrículos laterales es entonces lanzada bruscamente hacia el cuarto ventrículo a través del acueducto de Silvio, al que distiende y puede incluso hacerlo estallar. La lesión de los centros bulbares que resulta de este lanzamiento del líquido cefalorraquídeo se traduce por una inhibición brusca (temporal o definitiva, según el grado de la lesión nerviosa) de las funciones cerebrales y, en particular, de las funciones bulbares, respiratorias y cardíacas: esta inhibición caracteriza la *conmoción cerebral*.

Para terminar lo que se relaciona con el papel del líquido cefalorraquídeo añadamos que el papel de protección mecánica que acabamos de señalar no es probablemente el único que cumple respecto a los centros nerviosos. La presencia de pituitaria en el líquido intraventricular y el hecho señalado por SPERANSKY de que sería el agente más importante de la desintegración del tejido nervioso lesionado permiten pensar que posee también otras funciones que, sin duda, nuevas investigaciones nos darán a conocer.

5.º **Granulaciones meníngeas de Pacchioni.** — Las granulaciones meníngeas de PACCHIONI son simples vegetaciones, simples mamelones de la meninge blanda. De forma ovoide o esférica, sésiles o pediculadas, tienen ordinariamente las dimen-

siones de un grano de mijo; sin embargo, pueden alcanzar un volumen más considerable. Se las encuentra con preferencia a lo largo de la cisura interhemisférica, a cada lado del seno longitudinal superior, en el cual generalmente forman relieve. Se las observa también, aunque en menor número y de una manera menos constante, en las cercanías del seno lateral, del seno cavernoso y del seno petroso superior.

Nacidas de la meninge blanda, las granulaciones de Pacchioni se desarrollan en seguida hacia fuera, levantando poco a poco las dos membranas que las recubren, la aracnoides y la duramadre. En este movimiento de expansión excéntrica se dirigen casi siempre hacia el seno o hacia los lagos de derivación que hemos descrito más arriba en el espesor de la duramadre. Al ponerse en contacto con la pared inferior o suelo de la cavidad venosa la empujan delante de sí, la adelgazan y parece meterse en su interior y ponerse en contacto con la corriente sanguínea. No es raro encontrar porciones de senos o lagos sanguíneos que están como llenos por estas producciones de naturaleza esencialmente invasora. Sin embargo, no todas las granulaciones se dirigen hacia los vasos venosos; cierto número de ellas permanecen siempre independientes de estos vasos y aparecen en la superficie exterior de las meninges, que levantan más o menos. Por otra parte, las granulaciones de Pacchioni no quedan siempre confinadas por encima de la duramadre; contenidas o no en los lagos sanguíneos, continúan creciendo y obedeciendo siempre a esta fuerza de expansión excéntrica, de la que hablábamos hace un momento y que es uno de los principales caracteres, desgastan poco a poco la pared ósea del cráneo y dan lugar a aquellas fositas más o menos profundas que nos presenta el endocráneo de los viejos. En ciertos casos, por fortuna muy raros, se las ve hasta perforar por completo el casquete craneal y formar hernia por debajo de los tegumentos.

Si se practica una inyección en los espacios subaracnoideos (A. KEY y RETZIUS), el líquido inyectado llena primero y bastante fácilmente las aréolas de las granulaciones de Pacchioni, en seguida se le ve penetrar en la pequeña cavidad serosa que las rodea (representa, como es sabido, la cavidad aracnoidea con la cual se continúa) y de ella en la cavidad venosa suprayacente, sea esta una vena, un lago o un seno.

Algunos anatomistas han afirmado, nos parece que con un poco de precipitación, que en estado fisiológico el líquido cefalorraquídeo sigue exactamente el mismo trayecto, derramándose él también en el seno, siempre que la presión aumenta en los espacios subaracnoideos o disminuye en la cavidad venosa. Por desgracia esto no es sino una simple hipótesis que debemos acoger con tanta más reserva cuanto que no ha podido verse ningún orificio ni en la superficie exterior de la granulación de Pacchioni ni en la parte inferior de la cavidad venosa y que, en la experiencia citada, el paso de la inyección de las cavidades subaracnoideas al seno se efectúa, según todas las probabilidades, por un simple fenómeno de filtración y quizá a consecuencia de una verdadera efracción.

2. COMPARTIMIENTO CEREBRAL: CEREBRO

El compartimiento cerebral ocupa la parte anterior y superior de la cavidad craneal. Limitado arriba y a los lados por la bóveda del cráneo, tiene por cara inferior o suelo una superficie muy irregular, formada: 1.º, por el plano anterior de la base del cráneo; 2.º, por el plano medio de esta misma base del cráneo; 3.º, por la cara superior de la tienda del cerebelo. La hoz del cerebro, dispuesta como se sabe en sentido sagital, lo divide incompletamente en dos mitades, derecha e izquierda: estas dos mitades se confunden por debajo de la hoz y además comunican ampliamente con la cavidad cerebelosa a nivel del foramen oval. El compartimiento cerebral contiene el *cerebro*.

El cerebro, parte anterior y superior del encéfalo, ocupa la mayor parte de la cavidad del cráneo. Mide, por término medio, 17 cm de longitud por 14 cm de anchura y 13 cm de altura. Estas dimensiones se refieren al cerebro del hombre; el de la mujer, un poco menos voluminoso, mide un centímetro menos por cada uno de los tres diámetros; su peso medio es de 1.180 gramos en el hombre y de 1.080 gramos en la mujer. La densidad del cerebro es, en números redondos, de 1.030. Se sabe que esta densidad, así como el peso del órgano, disminuye al pasar de la edad adulta a la edad senil.

Esencialmente constituido, como todas las otras partes del neuroeje, por células y fibras nerviosas, el cerebro es un órgano blando, delicado, extremadamente friable, lo que nos explica por qué, antes del descubrimiento de ROENTGEN, la investigación de los cuerpos extraños (balas en particular) contenidos en su espesor era considerada como uno de los más difíciles actos quirúrgicos y, en consecuencia, proscrito por la mayoría de cirujanos.

Examinaremos sucesivamente en el cerebro: 1.º, su *conformación exterior* y sus *relaciones*; 2.º, la *región de la corteza*; 3.º, los *núcleos centrales*; 4.º, la *cápsula interna*; 5.º, los *ventrículos*, en los que hablaremos de la *glándula pineal* o *epífisis*; 6.º, el *centro oval*; 7.º, los *vasos sanguíneos*.

RESUMEN DEL DESARROLLO DE LA MASA ENCEFÁLICA. — El cerebro, como hemos dicho antes, es la parte anterior y superior de la masa encefálica y representa la porción principal de la vesícula cerebral anterior del embrión.

El sistema nervioso central aparece, en los primeros días de la vida embrionaria, en forma de una placa axil cuyos bordes se curvan pronto hacia la cara dorsal del embrión (*canal medular*) para luego reunirse y fusionarse hasta constituir una especie de tubo hueco, el *conducto medular*. Por este segmento anterior es por donde comienza la soldadura de los bordes del canal y cómo se crea el conducto medular.

Al mismo tiempo que se cierra, la parte anterior del canal nervioso primitivo se dilata en tres vesículas sucesivas que al desarrollarse formarán el encéfalo: 1.ª, la *vesícula cerebral anterior* o *prosencefalo* constituirá el *cerebro intermedio* o *diencefalo* (tálamos ópticos, cuerpos geniculados, glándula pineal, habénula, tubérculos mamilares, hipófisis) y los *hemisferios cerebrales* o *telencefalo*, cuya importancia aumenta a medida que se asciende en la escala de los vertebrados para alcanzar todo su desarrollo en los primates y en el hombre; 2.ª, la *vesícula cerebral media* o *mesencefalo*; dará origen a la parte superior de los pedúnculos cerebrales por delante (cara ventral del embrión) y a los tubérculos cuadrigéminos por detrás (cara dorsal del embrión); 3.ª, finalmente, la *vesícula cerebral posterior* o *rombencefalo* formará el *mielencefalo* (bulbo raquídeo), el *metencefalo* (protuberancia y cerebelo), y el *istmo del rombencefalo* (parte inferior de los pedúnculos cerebrales por delante, pedúnculos cerebrales superiores por detrás).

El resto del conducto medular constituirá la *medula espinal*.

La cavidad del conducto primitivo persiste en la medula con el nombre de *conducto ependimario*, en el encéfalo con el nombre de *ventrículos vertebrales*.

a) Conformación exterior y relaciones

El cerebro (figs. 73 y 74) tiene la forma de un ovoide con un eje mayor antero-posterior y su extremidad más voluminosa dirigida hacia atrás. Su parte superior, en relación con la bóveda del cráneo, es sumamente convexa, y por este hecho recibe el nombre de *convexidad del cerebro*; su parte inferior, en relación con la base del cráneo, se llama *base del cerebro*. Si examinamos el cerebro por su convexidad, observaremos primeramente la existencia, en la línea media, de una cisura profunda, la *cisura interhemisférica*; esta cisura divide el bloque cerebral en dos mitades llamadas *hemisferios*. Ambos hemisferios están unidos, tanto en el fondo de la cisura precitada como en la cara inferior del órgano, por un conjunto de

formaciones que designaremos con el nombre colectivo de *formaciones interhemisféricas*. Describiremos primero los hemisferios cerebrales; después, las formaciones interhemisféricas; por último, diremos lo que debe entenderse por *hendidura cerebral* de BICHAT.

1.º **Hemisferios.** — Cada uno de los dos hemisferios, vistos aisladamente, revisiten la forma de un prisma triangular y, en consecuencia, se pueden considerar en él dos extremos, tres caras y tres bordes.

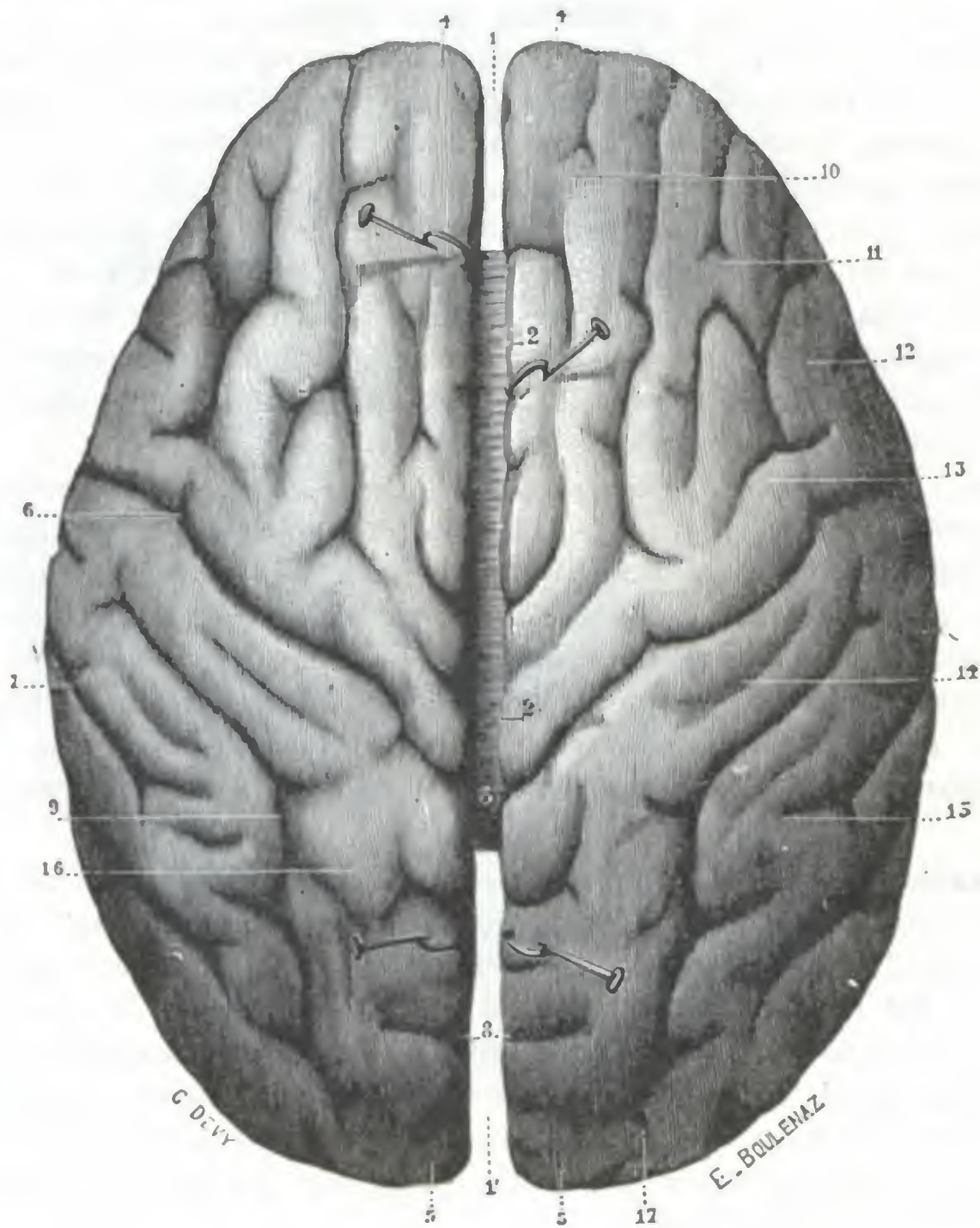


FIG. 73

Cerebro, visto por su convexidad (T.).

1, extremidad anterior de la cisura interhemisférica. — 1', su extremidad posterior. — 2, 2, borde superior de los hemisferios. — 3, cuerpo calloso. — 4, 4, extremidad anterior o frontal de los hemisferios (polo frontal). — 5, 5, su extremidad posterior u occipital (polo occipital). — 6, cisura de Rolando. — 7, cisura de Silvio. — 8, cisura perpendicular externa. — 9, surco interparietal. — 10, 11, 12, primera, segunda y tercera circunvoluciones frontales. — 13, frontal ascendente. — 14, parietal ascendente. — 15, parietal inferior. — 16, parietal superior. — 17, circunvoluciones occipitales.

a) *Extremos.* — De los dos extremos, el uno, anterior, ha recibido el nombre de *polo frontal*; el otro, posterior, el de *polo occipital*; corresponde el primero a la fosa frontal y el segundo a la fosa occipital superior.

b) *Caras.* — Las tres caras del hemisferio cerebral se distinguen en interna, externa e inferior:

a) La *cara interna*, plana y vertical, limita la cisura interhemisférica y está en relación en la mayor parte de su extensión con la hoz del cerebro.

β) La *cara externa*, que es muy convexa, corresponde al casquete craneal que se amolda sobre ella; las relaciones que presenta con este último tienen tal impor-

tancia que consideramos de todo punto necesario dedicarles un capítulo especial (véase *Topografía craneoencefálica*).

γ) La *cara inferior*, la más irregular de las tres, nos ofrece, en la unión de su cuarto anterior con sus tres cuartos posteriores, una cisura profunda de dirección transversal, la *cisura de Silvio*. Por delante de la cisura (*porción presilviana*), la cara inferior, de forma triangular en extremo deprimida en su parte central, descansa sobre la bóveda de la órbita. Nos ofrece en su parte interna la *cintilla olfatoria*, que termina hacia delante por el *bulbo olfatorio* y se divide hacia atrás en sus dos raíces blanca interna y externa; estas formaciones están situadas sobre la lámina cribosa del etmoides y sobre el compartimiento anterior del cráneo hasta el agujero óptico. Por detrás de la cisura (*región retrosilviana*), la cara inferior del hemisferio se parece bastante a un riñón cuyo hilio estuviese vuelto hacia dentro. Su parte anterior desciende al compartimiento medio de la base del cráneo, llenándolo y formando una eminencia voluminosa llamada *cuerno esfenoideal* o *temporal*, y se relaciona, por una parte, con la articulación del maxilar inferior y, por otra, con la bóveda de la caja del tímpano y del antro; insistiremos de nuevo sobre ellas al estudiar estas regiones. Su parte posterior forma también un saliente, el *cuerno occipital*, cuya extremidad libre, el *polo occipital*, corresponde al cerebelo, del que está separado por la tienda del cerebelo.

c) *Bordes*. — En cuanto a los bordes del hemisferio, en razón de su situación se llaman *superior*, *externo* e *interno*. El *borde superior*, bastante regularmente convexo, corresponde a la gran cisura interhemisférica. El *borde externo* separa la cara externa de la cara inferior; si lo seguimos de delante atrás vemos que sucesivamente es anteroposterior, descendente y después de nuevo anteroposterior. El *borde interno*, por último, que limita por dentro la cara interna del hemisferio, es también muy irregular: en su parte anterior y en su parte posterior sigue una dirección rectilínea y anteroposterior; en su parte media, al contrario, es sumamente cóncavo.

2.º **Formaciones interhemisféricas.** — Los hemisferios cerebrales están unidos el uno al otro por formaciones de significación muy variable, unas blancas y otras grises, constituyendo las *formaciones interhemisféricas*. Estas formaciones son muy numerosas: 1.ª, del lado de la convexidad y en el fondo de la cisura interhemisférica tenemos el *cuerpo calloso*; 2.ª, del lado de la base encontramos sucesivamente, yendo de delante atrás, el *quiasma óptico* y sus dependencias, el *espacio perforado anterior*, el *túber cinéreo* (del que arrancan el *tallo pituitario* y el *cuerpo pituitario*), los *tubérculos mamilares* y el *espacio perforado posterior*. Veamos rápidamente cada una de estas formaciones.

A. **CUERPO CALLOSO.** — El cuerpo calloso, que se ve claramente en el fondo de la cisura interhemisférica (fig. 73, 3), es una lámina de substancia blanca, de forma cuadrilátera, más larga que ancha, que se extiende en sentido transversal de un hemisferio al otro: mide de 8 a 10 cm de largo por 2 cm de ancho. Su espesor, que es de 8 mm en su extremo posterior, decrece poco a poco de atrás adelante, no siendo más que de 3 ó 4 mm en la extremidad anterior de la lámina nerviosa. Hemos de estudiar en él dos caras, cuatro bordes y cuatro ángulos.

De las dos caras, una es superior y otra inferior. La *cara superior* corresponde a la hoz del cerebro y a las dos circunvoluciones del cuerpo calloso. En ella vemos: 1.º, en la línea media, un surco longitudinal impropriamente llamado *rafe*; 2.º, a cada lado de este surco, dos pequeños cordones longitudinales de coloración blanquecina, los *tractos blancos* o *nervios de Lancisi*; 3.º, por fuera de los tractos blancos, otros dos cordones de coloración grisácea; son los *tractos laterales* o *tractos grises* (*taenia tectae* de los anatomistas alemanes). La *cara inferior* corresponde al triángulo

cerebral, con el cual está íntimamente fusionada por detrás, y está unida con él, por delante, por medio de una lámina nerviosa delgada y transparente colocada en sentido sagital, el *septum lucidum*. A derecha e izquierda del séptum, la cara inferior del cuerpo calloso se extiende por encima de los ventrículos laterales, constituyendo de este modo la bóveda de estos ventrículos. El cuerpo calloso aísla, pues, la cavidad ventricular del espacio subaracnoideo, por lo que se comprende, por qué algunos cirujanos (ANTON y VON BRAMMANN) han aconsejado en la hidropesía de los

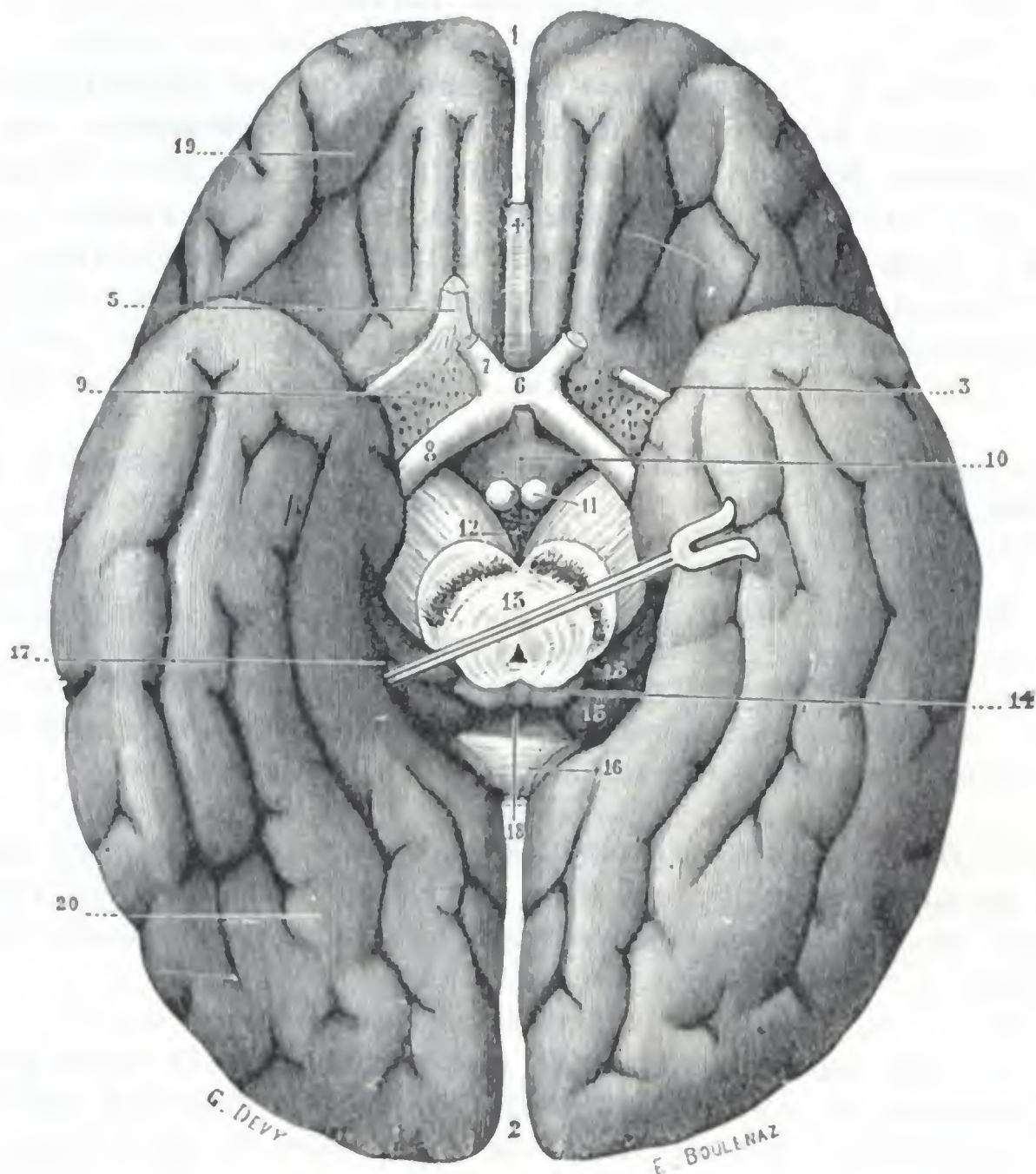


FIG. 74

Cerebro, visto por su cara inferior o base (E.).

(El cerebelo y protuberancia se han resecado mediante un corte en la parte posterior de los pedúnculos cerebrales.)

1, extremidad anterior, y 2, extremidad posterior de la cisura interhemisférica. — 3, cisura de Silvio. — 4, rodilla del cuerpo calloso. — 5, cintilla olfatoria y sus dos raíces blancas. — 6, quiasma de los nervios ópticos. — 7, nervio óptico. — 8, cintilla óptica. — 9, espacio perforado anterior. — 10, túbulo cinéreo y tallo pituitario. — 11, tubérculos mamilares. — 12, espacio perforado posterior. — 13, corte de los pedúnculos cerebrales y del acueducto de Silvio. — 14, tubérculos cuadrigéminos posteriores. — 15, cuerpos geniculados del tálamo óptico. — 16, rodete del cuerpo calloso contorneado por la fasciola cinérea. — 17, porción lateral, y 18, porción media de la hendidura cerebral de Bichat. — 19, lóbulo orbitario y sus circunvoluciones. — 20, lóbulo temporooccipital y sus circunvoluciones.

ventrículos puncionar el cuerpo calloso y hasta incidirlo (LEVEN) para obtener una comunicación duradera entre los dos sistemas de cavidades (*punción e incisión del cuerpo calloso*).

Los cuatro bordes del cuerpo calloso se distinguen en laterales, anterior y posterior. Los *bordes laterales*, puramente teóricos, se confunden con la sustancia blanca de los hemisferios. El *borde posterior* (o *extremidad anterior*), mucho más delgado, se curva hacia abajo y atrás formando lo que se llama *rodilla* del cuerpo calloso. Esta rodilla termina, un poco por delante del quiasma, por una extremidad estrecha y delgada, el *pico* del cuerpo calloso, de donde salen, divergiendo, dos tractos blanquecinos, designados erróneamente con el nombre de *pedúnculos* del cuerpo

calloso, los cuales, al dejar el cuerpo calloso, pasan al espacio perforado anterior, donde contribuyen a formar la *cintilla diagonal*.

Los ángulos del cuerpo calloso son en número de cuatro, dos anteriores y dos posteriores. Los *ángulos anteriores* o *astas frontales* se irradian al lóbulo frontal, formando lo que se ha convenido en llamar el *forceps minor*. Los *ángulos posteriores* o *astas occipitales* se irradian también hacia atrás y abajo, constituyendo: 1.º, el *forceps major*, lámina nerviosa horizontal que recubre la prolongación posterior del ventrículo lateral; 2.º, el *tapetum*, otra lámina nerviosa, dispuesta en sentido sagital, que limita por fuera la prolongación esfenoidal del ventrículo lateral.

Morfológicamente, el cuerpo calloso está constituido por fibras transversales que, partiendo de un punto determinado de uno de los dos hemisferios, van a terminar en el punto simétrico del lado opuesto; adquiere así la significación de una ancha comisura que une entre sí los dos hemisferios. Es de notar, sin embargo, que hay dos regiones de la corteza, el asta de Ammón y la punta del lóbulo temporal, que no reciben fibras callosas. Estas dos regiones están unidas una a otra por fibras transversales completamente independientes del cuerpo calloso: para el asta de Ammón, las *fibras de la lira*; para el lóbulo temporal, las *fibras de la comisura anterior*.

El cuerpo calloso puede ser asiento de tumores que, gracias a su situación, son accesibles a la intervención quirúrgica (RAYMOND). Contrariamente a la opinión de ciertos autores, BRUNS, BRISTOWE, GIESE, RANSOM y, luego, DEVIC y PAVIOR, demostraron que estos tumores se manifiestan a veces por síntomas que permiten diagnosticar su localización con muchas probabilidades. Estos síntomas de localización son: 1.º, signos de compresión difusa y lenta del cerebro (vómitos, cefalalgia, estasis papilar); 2.º, trastornos demenciales de evolución muy lenta, semejantes a los de la parálisis general (LAIGNELE-LAVASTINE); 3.º, convulsiones epileptiformes o, al contrario, parestia motriz con contractura sin exageración de los reflejos tendinosos, convulsiones o parestias más manifiestas en un lado que en otro.

B. QUIASMA ÓPTICO Y SUS DEPENDENCIAS. — Situado por detrás del pico del cuerpo calloso, el quiasma óptico (fig. 74, 6) es una lámina de substancia blanca, de forma cuadrilátera, un poco alargada en sentido transversal: su anchura varía de 12 a 14 mm; su diámetro anteroposterior, de 5 a 6 mm.

Presenta dos caras, inferior y superior. Su *cara inferior* descansa, no sobre el canal óptico, sino un poco por detrás de este canal, sobre la parte anterior de la tienda de la hipófisis. Su *cara superior* está unida a la base del cerebro por una delgada lámina de substancia gris, la *lámina supraóptica*; es la *raíz gris* de los nervios ópticos de los anatomistas antiguos.

El quiasma presenta además cuatro ángulos, que distinguiremos en anteriores y posteriores. De los *ángulos anteriores* del quiasma parten divergiendo los dos nervios ópticos, los cuales penetran en la órbita por el agujero óptico, en compañía de la arteria oftálmica (véase fig. 113). De los *ángulos posteriores* nacen las dos *cintas ópticas*, las cuales se dirigen hacia atrás y afuera, cruzan la cara inferior del pedúnculo cerebral, para llegar, después de haberse bifurcado, a los cuerpos geniculados del tálamo óptico: la rama de bifurcación externa, al cuerpo geniculado externo; la rama de bifurcación interna, al cuerpo geniculado interno. Estudiaremos más lejos (véase *Vía óptica*) el quiasma como órgano de la visión; aquí recordaremos solamente que el nervio óptico sufre en el quiasma un cruzamiento o decusación parcial, una semidecusación de la que resulta, como consecuencia, que cada cinta óptica contiene a la vez el *fascículo directo* del ojo correspondiente y el *fascículo cruzado* del ojo del lado opuesto. Añadamos que el quiasma posee, además de estas fibras de origen retiniano, otras fibras que van de un cuerpo geniculado al otro, bordeando su lado interno, y cuyo conjunto constituye la *comisura de Gudden* (véanse para más detalles los tratados de Anatomía descriptiva). Las fibras comisurales de Gudden son enteramente extrañas a la conducción de las impresiones ópticas.

C. ESPACIO PERFORADO ANTERIOR. — Se da este nombre a una pequeña región acribillada de agujeros que se encuentra situada en el lado externo del quiasma (figura 74, 9). De forma romboidal, presenta naturalmente cuatro lados: un lado anteroexterno, constituido por la raíz blanca externa del nervio olfatorio; un lado antero-interno, representado por la raíz blanca interna de este mismo nervio y más superficialmente por el nervio óptico; un lado posterointerno, formado por la cinta óptica; un lado posteroexterno, constituido por la punta del lóbulo temporooccipital.

El espacio perforado anterior está cubierto por una capa delgada de substancia gris, que probablemente se relaciona con la función olfatoria; presenta una multitud de agujeros irregularmente diseminados por su superficie, por los cuales pasan vasos destinados a los núcleos optoestriados.

En la parte media del espacio perforado anterior y recorriéndolo en sentido diagonal, se ve una pequeña cinta de fibras blancas que se designa, en razón de su dirección, con el nombre de *cintilla diagonal*; las fibras que la constituyen provienen a la vez de los nervios de Lancisi y de la encrucijada olfatoria (véase *Anatomía descriptiva*) y van a terminar en la parte anterior de la circunvolución del hipocampo: es una dependencia del aparato olfatorio.

D. TÚBER CINÉREUM Y TALLO PITUITARIO. — Por detrás del quiasma óptico y por dentro de las cintas ópticas se observa una lámina de substancia gris (fig. 74, 10) más o menos prominente hacia abajo: el *túber cinéreo* o *cuerpo ceniciento*, denominado también *infundíbulo*. Por su cara superior, cóncava, forma la parte más declive del tercer ventrículo (*suelo del tercer ventrículo*).

La parte más saliente del túber cinéreo se prolonga hacia abajo, formando una pequeña columna cilíndrica o, mejor dicho, cónica, designada con el nombre de *tallo pituitario*.

Colgando del extremo inferior del tallo pituitario existe una masa elipsoidea, de diámetro mayor transversal que no es más que la glándula *pituitaria* o *hipófisis*, la cual está así enlazada a la porción basal del tercer ventrículo. La hipófisis está alojada en la silla turca, debajo de la tienda hipofisaria. La describiremos más adelante al tratar de la celda hipofisaria.

Las investigaciones experimentales de J. CAMUS y G. ROUSSY lograron demostrar que la región del *túber cinéreo* o región *infundibular* ofrece, a pesar de sus dimensiones restringidas, gran importancia desde el punto de vista fisiopatológico. En su espesor, en efecto, se encuentran pequeñas masas de substancia gris, especialmente el *núcleo propio del túber* y el *núcleo paraventricular* (SPIEGEL y ZEIG, LHERMITTE), que tienen una acción considerable sobre el metabolismo del agua y de los nucleoproteidos, sobre el metabolismo de las grasas, sobre la actividad genital y, finalmente, sobre el metabolismo de los hidratos de carbono. En realidad, en el animal, una lesión provocada y limitada al núcleo propio del túber determina un aumento de las bases púricas de la orina con disminución notable del ácido úrico y, consecutivamente, una diabetes insípida con poliuria considerable; si es algo más extensa, va acompañada de obesidad más o menos acentuada con atrofia genital; por último, cuando se limita al núcleo paraventricular produce glucosuria más o menos abundante y más o menos duradera. Añadamos que la región infundibular contendría también el centro que preside la función del sueño (DEMOLE, LHERMITTE, 1927).

Estos resultados experimentales han sido confirmados en el hombre por la clínica y la anatomía patológica en el curso de ciertas afecciones (encefalitis epidémica en particular). Demuestran que una gran parte de las funciones atribuidas hasta estos últimos años a la glándula hipófisis no le corresponden en particular y deben ser referidas a los centros nerviosos de la región del túber.

E. TUBÉRCULOS MAMILARES. — En número de dos, uno derecho y otro izquierdo, los tubérculos mamilares (fig. 74, 11) son dos pequeñas eminencias hemisféricas, de coloración blanca, situadas en el lado interno de los pedúnculos cerebrales, entre

el túbulo cinéreo y el espacio perforado posterior. Miden cada uno de 4 a 6 mm de diámetro y están constituidos por una masa central de substancia gris, envuelta por una delgada capa de substancia blanca.

Cada tubérculo mamilar está en conexión: 1.º, con el pilar anterior del triángulo; 2.º, con el tálamo óptico por un fascículo ascendente llamado *fascículo de Vicq d'Azyr*; 3.º, con el pedúnculo cerebral por un pequeño fascículo descendente que va hacia la región de la calota, el *pedúnculo del tubérculo mamilar*.

F. ESPACIO PERFORADO POSTERIOR.— Por detrás de los tubérculos mamilares, entre los dos pedúnculos cerebrales, se ve un pequeño espacio triangular, cuyo vértice, dirigido hacia atrás, corresponde a la parte anterior de la protuberancia, es el *espacio interpeduncular* o *espacio perforado posterior* (fig. 72, 12).

Está constituido, como el anterior, por una lámina de substancia gris, que se continúa por delante con el túbulo cinéreo y no es, como esta última formación, sino una dependencia de la substancia gris del tercer ventrículo.

Está acribillado de pequeños orificios, a través de los cuales pasan numerosos vasos, destinados la mayoría al tálamo óptico.

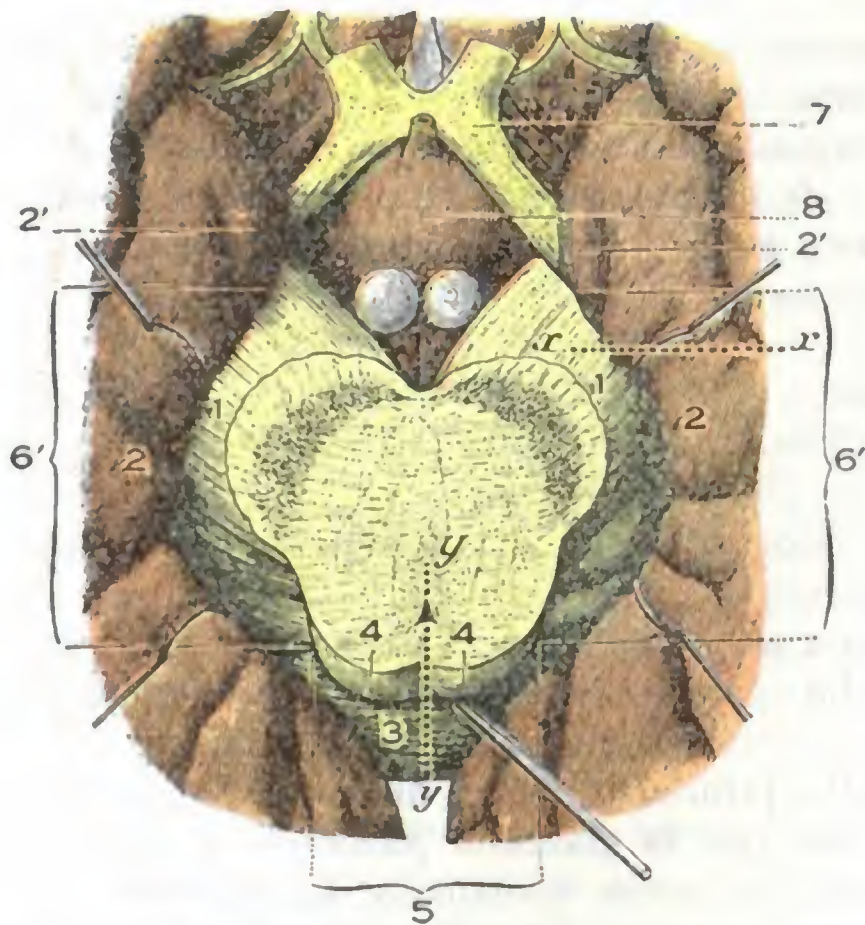


FIG. 75

Hendidura cerebral de Bichat, vista por la base del cerebro (T.).

1, pedúnculos cerebrales. — 2, circunvolución del hipocampo, con 2', su gancho. — 3, rodete del cuerpo caloso. — 4, tubérculos cuadrigéminos. — 5, parte media, y 6, 6', partes laterales derecha e izquierda de la hendidura cerebral de Bichat. — 7, quiasma óptico. — 8, túbulo cinéreo.

Su *parte central*, situada en la línea media, está limitada hacia arriba por el rodete del cuerpo caloso, abajo por la glándula pineal y los tubérculos cuadrigéminos.

Sus *partes laterales* se dirigen de atrás adelante, describiendo una curva de concavidad interna, y se extienden, a derecha e izquierda, hasta el espacio perforado anterior; tienen por labio superior el pedúnculo cerebral al principio, después los cuerpos geniculados interno y externo; por el labio inferior, la circunvolución del hipocampo y por encima de esta circunvolución el cuerpo abollonado y el cuerpo franjeado.

b) Región de la corteza

La corteza cerebral, llamada también *cortex*, *palladium* o *manto de los hemisferios*, presenta en el hombre, como en todos los animales superiores, numerosos abultamientos que circunscriben depresiones más o menos profundas y más o menos anfractuadas. Estos abultamientos llevan el nombre de *circunvoluciones*, y se llaman

cisuras o *surcos* las anfractuosidades que las separan y las limitan. Describiremos primero las *circunvoluciones cerebrales*; indicaremos en seguida cuáles son las principales *localizaciones funcionales* en la corteza; por último, estudiaremos con el título de *Vías de conducción corticospinales* las diferentes conexiones de la corteza cerebral con la medula espinal.

1.º CIRCUNVOLUCIONES CEREBRALES

El modo de segmentación periférica del cerebro ha sido durante mucho tiempo considerado como esencialmente irregular y, por el hecho mismo de esta irregularidad, difícil de describir. Los trabajos de GRATIOLET, completados después de él por los de BROCA, de BISHOFF, de ECKER, de PANSCH, de TURNER, de GIACOMINI, etc., han establecido, por el contrario, que las circunvoluciones cerebrales, en el hombre como en los primates, se desarrollan con sujeción a un tipo a la vez sencillo y constante, y hoy poseemos, desde este punto de vista, una nomenclatura a la vez clara y muy completa. No debe olvidarse, no obstante, que si este tipo fundamental es el mismo en todos los individuos, existen grandes diferencias individuales en la disposición de las circunvoluciones, cisuras y surcos, que a veces difieren de uno a otro lado en un mismo sujeto. Teniendo cada hemisferio tres caras, examinaremos sucesivamente: 1.º, las *circunvoluciones de la cara externa*; 2.º, las *circunvoluciones de la cara interna*; 3.º, las *circunvoluciones de la cara inferior*. Las describiremos brevemente, remitiendo para los detalles a los tratados de Anatomía descriptiva.

1.º Circunvoluciones de la cara externa. — La cara externa del hemisferio (figuras 77 y 78) presenta tres cisuras de primer orden: la cisura de Silvio, la cisura de Rolando y la cisura perpendicular externa.

a) La *cisura de Silvio*, nace en la base del cerebro, se dirige transversalmente de dentro afuera, llegando al borde externo del hemisferio en la unión de su cuarto anterior con sus tres cuartos posteriores y rodeándolo de abajo arriba, pasa a la cara externa para dirigirse hacia atrás y un poco hacia arriba y terminar después de haber efectuado sobre esta cara externa un recorrido de 8 a 9 cm.

Al alcanzar la cara externa del hemisferio, la cisura de Silvio emite hacia arriba y delante, en pleno lóbulo frontal, dos prolongaciones: una anterior u horizontal, otra posterior o vertical. Estas dos prolongaciones, de 2 ó 3 cm de longitud, presentan numerosas variaciones individuales en sus relaciones recíprocas: según los casos, están dispuestas en forma de V, de U o de Y.

β) La *cisura de Rolando* nace, por abajo, en el ángulo que forma la cisura precedente con su prolongación vertical; de ahí se dirige oblicuamente hacia arriba y atrás, hacia el borde superior del hemisferio, terminando por una especie de muesca que invade ligeramente la cara interna. La oblicuidad de la cisura rolándica es tal que está separada de la extremidad anterior del cerebro por una distancia de 11 cm en su extremidad superior y de 7,5 cm solamente en su extremidad inferior; su longitud es de 9 a 11 cm. La cisura de Rolando es a veces rectilínea, pero este caso es raro: de ordinario se curva dos veces sobre sí misma, formando en cada uno de estos cambios de dirección un saliente, que BROCA ha designado con el nombre de *rodilla*. Se distinguen dos rodillas: una rodilla superior y otra inferior, ambas con la convexidad dirigida hacia delante. La parte de cisura comprendida entre las dos rodillas describe también, por regla general, una ligera curva, pero su concavidad está dirigida hacia atrás.

γ) La *cisura perpendicular externa* ocupa la parte posterior del hemisferio. Partiendo de la cisura interhemisférica se dirige oblicuamente hacia abajo y adelante y termina por una extremidad libre un poco por debajo del borde externo del hemis-

ferio. Esta cisura, muy visible en los monos, está encubierta en el hombre por pliegues de paso de dirección anteroposterior, y se encuentra reducida en la mayoría de casos a una simple muesca situada en el borde superior del hemisferio. Para rehacerla de nuevo será preciso prolongar hacia abajo la muesca que nos ocupa, siguiendo sobre los pliegues de paso citados, una dirección exactamente paralela a la que sigue, sobre la cara interna del hemisferio, la cisura perpendicular interna. Las tres cisuras que acabamos de describir dividen la cara externa del hemisferio cerebral en cuatro lóbulos: el *lóbulo frontal*, el *lóbulo occipital*, el *lóbulo temporal* y el *lóbulo parietal*.

A estos cuatro lóbulos conviene añadir todavía un quinto lóbulo que queda disimulado en la profundidad de la cisura de Silvio: se trata del *lóbulo de la ínsula*.

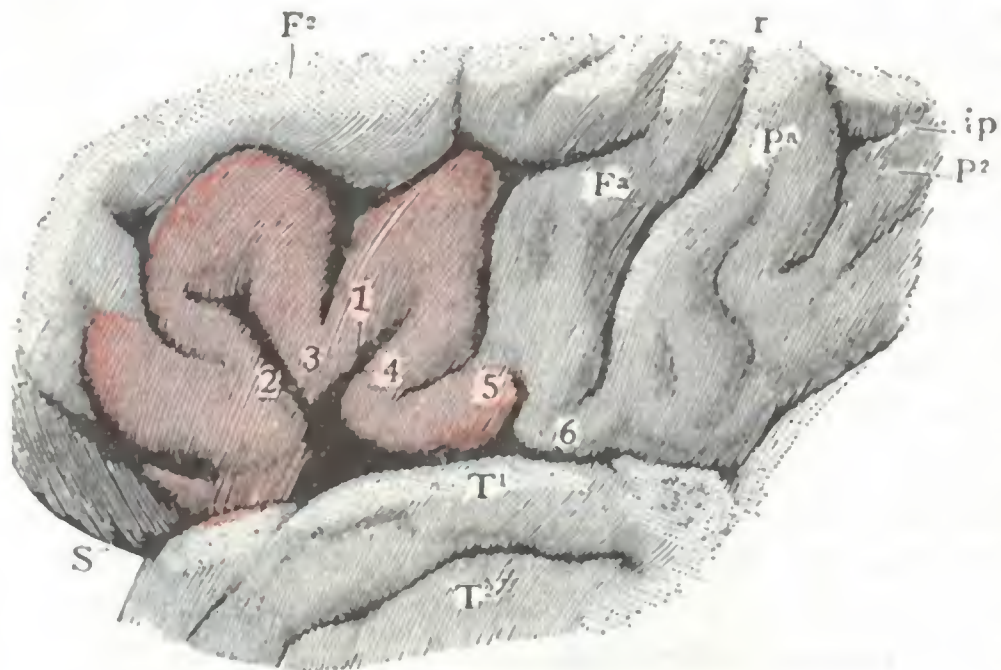


FIG. 76

Tercera circunvolución frontal o circunvolución de Broca (hemisferio izquierdo) (T.).

Fa, frontal ascendente. — F², segunda frontal. — Pa, parietal ascendente. — P², lóbulo parietal inferior, limitado arriba y adelante por *ip*. — S, cisura de Silvio. — T¹, primera temporal. — r, cisura de Rolando. — *ip*, surco interparietal. — 1, rama ascendente de la cisura de Silvio. — 2, rama horizontal de la cisura de Silvio. — 3, cuerpo. — 4, pie de la tercera frontal. — 5, su fusión con el pie de la frontal ascendente. — 6, fusión del pie de la frontal ascendente con el pie de la parietal.

transversal y dirigido paralelamente a la cisura de Rolando: es el *surco prerrolándico*.

Los tres surcos frontales descomponen el lóbulo frontal en cuatro circunvoluciones anteroposteriores superpuestas, que se designan, yendo de arriba abajo, con los nombres de *primera frontal*, *segunda frontal*, *tercera frontal*. Una circunvolución verticotransversal, comprendida entre la cisura de Rolando y el surco prerrolándico constituye la cuarta frontal, más conocida con el nombre de *frontal ascendente* o *prerrolándica*.

De las cuatro circunvoluciones frontales, la tercera o circunvolución de Broca (fig. 76) presenta un interés especial por el hecho de ser el centro del lenguaje articulado. Recordemos que las dos prolongaciones de la cisura de Silvio terminan en esta circunvolución, dividiéndola así en tres partes: 1.ª, una porción anterior o *cabeza*, de forma triangular u oval, que comprende toda la parte de la tercera frontal que se encuentra situada por delante de la prolongación anterior de la cisura de Silvio; 2.ª, una parte media, situada entre las dos prolongaciones anterior y posterior y afectando naturalmente la forma de una cuña: es el *cuerpo* de la tercera frontal; 3.ª, una parte posterior o *pie* de la tercera frontal, que comprende la parte más posterior de la circunvolución, situada, por consiguiente, entre el cuerpo y el pie de la frontal ascendente. Añadamos que es más especialmente en el pie de la tercera frontal donde BROCA ha localizado la importante función del lenguaje articulado. Volveremos a insistir sobre esto más adelante.

A. LÓBULO FRONTAL. — El lóbulo frontal comprende toda la porción de la cara externa del hemisferio que se encuentra colocada por delante de la cisura de Rolando.

Presenta dos surcos longitudinales, paralelos ambos al borde superior del hemisferio: el *surco frontal superior* y el *surco frontal inferior*. A nivel de su extremidad posterior, cada uno de estos surcos se bifurca en una rama ascendente y una rama descendente; reuniendo el conjunto de esta ramas ascendentes y descendentes se llega a constituir un tercer surco frontal,

B. LÓBULO OCCIPITAL. — El lóbulo occipital, situado en la parte más posterior del cerebro, comprende toda la parte de la cara externa del hemisferio que se encuentra situada por detrás de la cisura perpendicular externa. En conjunto tiene la forma de un triángulo cuya base corresponde a dicha cisura y cuyo vértice se confunde con el polo occipital.

Dos surcos anteroposteriores más o menos acentuados, el *surco occipital superior* y el *surco occipital inferior*, lo dividen en tres circunvoluciones superpuestas: 1.^a, la *primera circunvolución occipital*, situada por encima del surco occipital superior;

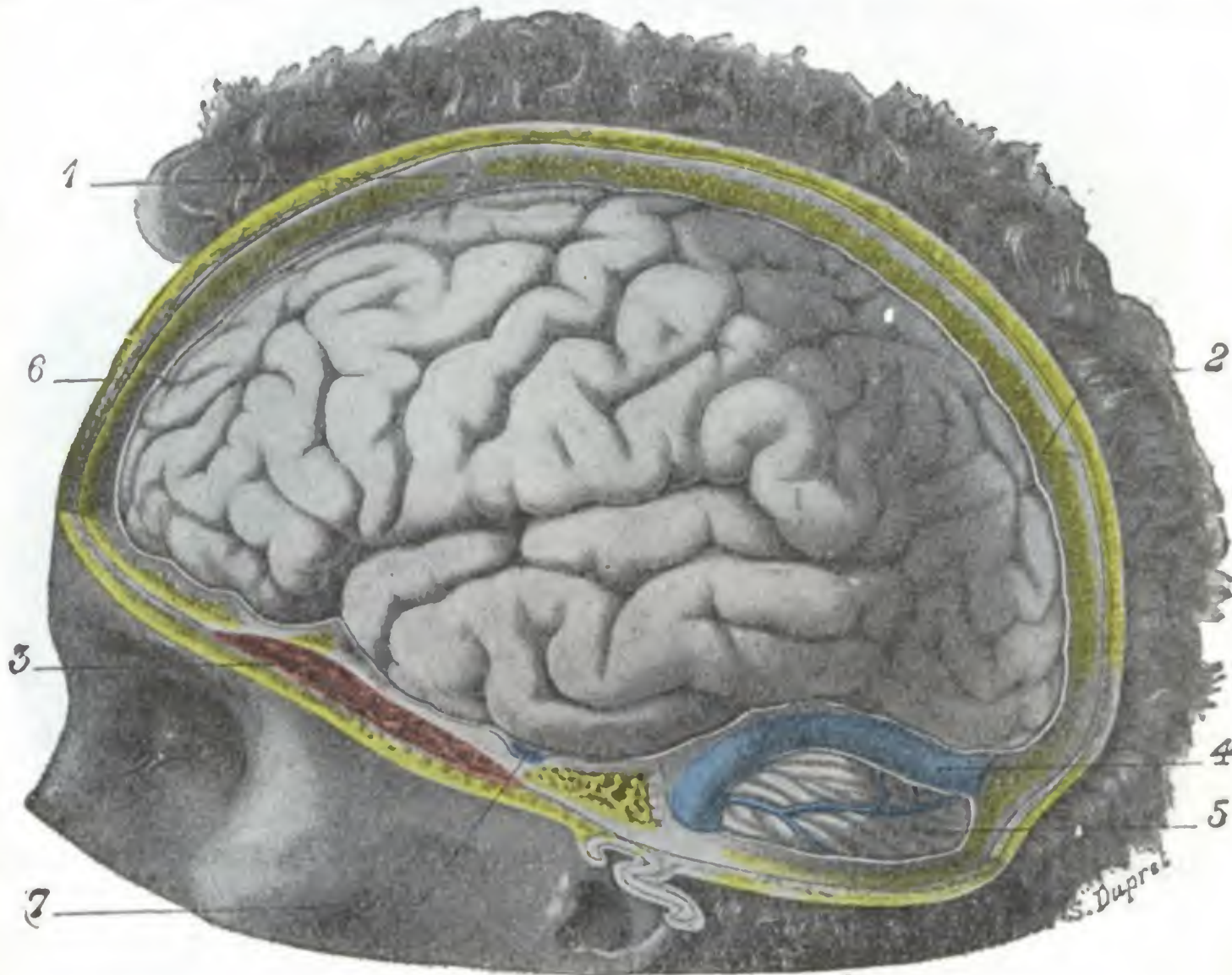


FIG. 77

Cerebro visto por su cara externa (hemisferio izquierdo; hombre de cuarenta años).

La mitad izquierda del cuero cabelludo, de la bóveda craneal y de las meninges ha sido reseca.

1, bregma. — 2, lambda. — 3, músculo temporal. — 4, seno lateral. — 5, cerebello. — 6, duramadre.
7, vasos meníngeos medios.

(Para los nombres de las circunvoluciones, véase la figura 78.)

2.^a, la *segunda circunvolución occipital*, entre los dos surcos occipitales; 3.^a, la *tercera circunvolución occipital*, situada por debajo del surco occipital inferior.

C. LÓBULO TEMPORAL. — El lóbulo temporal ocupa la parte media e inferior del hemisferio. Comprende toda la parte de la cara externa del hemisferio que se encuentra situada por debajo de la cisura de Silvio.

Presenta dos surcos longitudinales, paralelos ambos a la cisura de Silvio: el *surco temporal* o *surco paralelo* y el *surco temporal inferior*.

Estos dos surcos circunscriben en el lóbulo temporal tres circunvoluciones, longitudinales como ellos, que de arriba abajo son: 1.^a, la *primera circunvolución temporal*, que forma el labio inferior de la cisura de Silvio, circunvolución siempre muy clara, sencilla y poco flexuosa; 2.^a, la *segunda circunvolución temporal*, comprendida entre los dos surcos temporales; 3.^a, la *tercera circunvolución temporal*, situada por debajo del surco temporal inferior y que forma el borde externo del hemisferio.

D. LÓBULO PARIETAL. — El lóbulo parietal, situado por encima del precedente, ocupa la parte media y superior del hemisferio. Está recorrido diagonalmente por un largo surco dirigido en sentido oblicuo de abajo arriba y de delante atrás: el *surco interparietal*. Este surco, vertical al principio, después anteroposterior, envía hacia arriba, en el momento en que cambia de dirección, una prolongación ascendente que llega hasta las cercanías de la cisura interhemisférica.

El surco interparietal y su prolongación ascendente descomponen el lóbulo parietal en tres circunvoluciones, a saber: 1.^a, la *circunvolución parietal ascendente*, que costea por detrás la cisura de Rolando y que por este motivo se llama también *circun-*

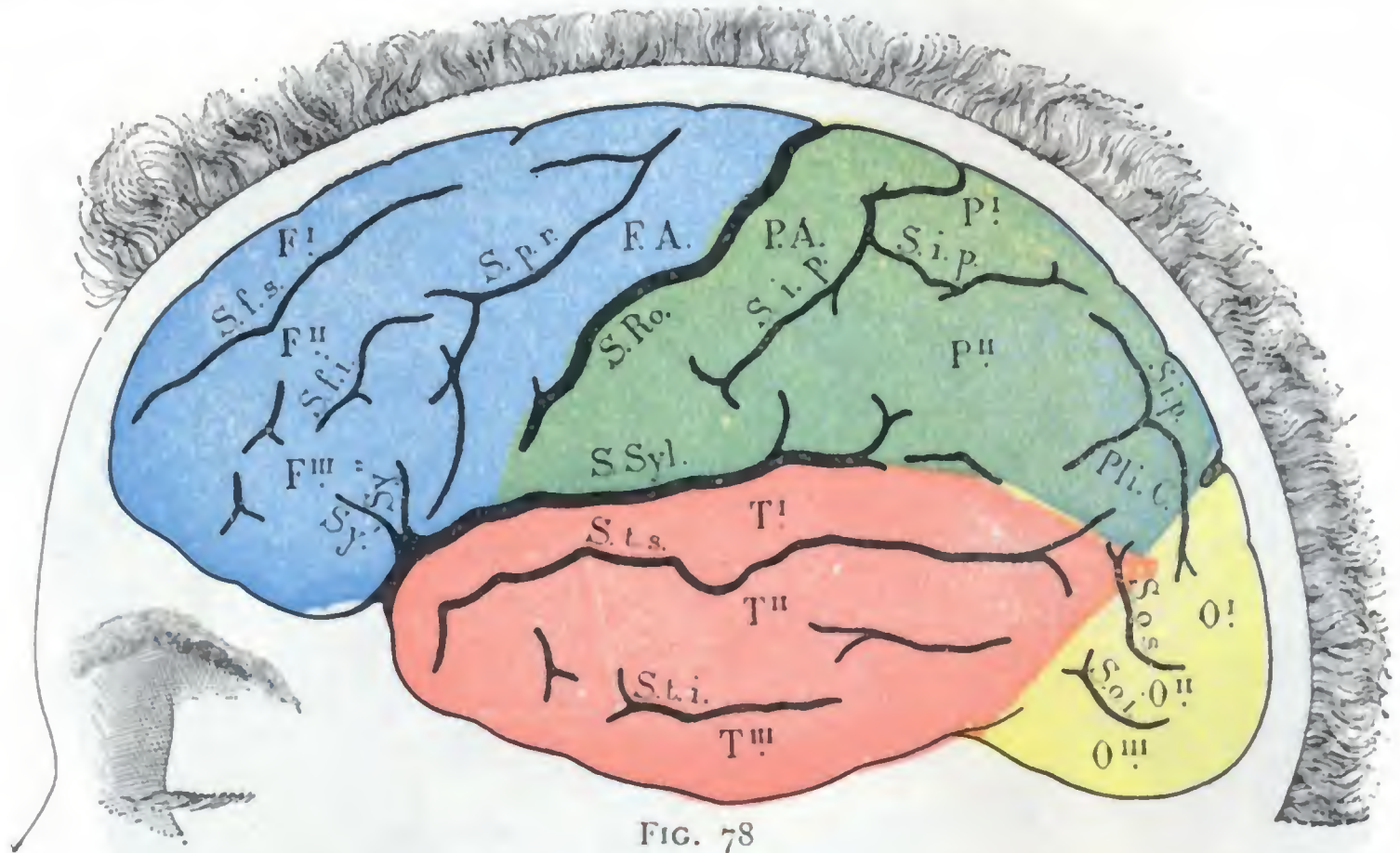


FIG. 78

Surcos, cisuras y circunvoluciones de la cara externa del cerebro (hemisferio izquierdo). (Esquema de la figura 77.)

F. A., circunvolución frontal ascendente. — F_I, F_{II}, F_{III}, primera, segunda y tercera circunvoluciones frontales. — O_I, O_{II}, O_{III}, primera, segunda y tercera circunvoluciones occipitales. — P_I, P_{II}, primera y segunda circunvoluciones parietales. — P_{II} C., pliegue curvo. — T_I, T_{II}, T_{III}, primera, segunda y tercera circunvoluciones temporales. — S. f. i., surco frontal inferior. — S. f. s., surco frontal superior. — S. i. p., surco interparietal. — S. o. i., surco occipital inferior. — S. o. s., surco occipital superior. — S. p. r., surco prerrolándico. — S. R., surco de Rolando. — S. t. i., S. t. s., surco temporal inferior y surco temporal superior. — S. Syl., cisura de Silvio, con Sy' y Sy'', rama horizontal y rama vertical de esta cisura.

volución postrolándica; está limitada hacia atrás por la porción vertical de la cisura interparietal y por su prolongación ascendente; recordemos que las dos circunvoluciones prerrolándica (o frontal ascendente) y postrolándica (o parietal ascendente) están unidas una a la otra, en cada una de sus extremidades, por dos pliegues transversales, el *pliegue de paso frontoparietal superior* y el *pliegue de paso frontoparietal inferior* u *opérculo rolándico*; 2.^a, la *circunvolución parietal superior* o *lóbulo parietal superior*, situada entre el surco interparietal y el borde superior del hemisferio; 3.^a, la *circunvolución parietal inferior* o *lóbulo parietal inferior*, situada por debajo del surco interparietal, entre este surco y la cisura de Silvio.

Esta última circunvolución se une, por detrás de la cisura de Silvio, con la extremidad posterior de la primera circunvolución temporal. Del punto en que esta unión se efectúa sale un pliegue muy importante que, encorvándose hacia abajo y adelante, contornea la extremidad posterior del surco paralelo para continuarse, por último, con la segunda circunvolución temporal: el *pliegue curvo*, que en conjunto tiene la forma de una U tendida (∩); un pliegue de paso, de dirección anteroposterior, lo une a las circunvoluciones occipitales. Un medio práctico de reconocer siempre este pliegue curvo consiste en introducir el índice en el surco paralelo y seguirlo de

delante atrás; la primera circunvolución que detiene el dedo cerca de la extremidad posterior de la cisura de Silvio es precisamente el pliegue de que se trata.

E. LÓBULO DE LA ÍNSULA. — El lóbulo de la ínsula ocupa el fondo de la cisura de Silvio; para verlo es preciso separar fuertemente los dos labios de esta cisura, y entonces aparece adoptando la forma de una eminencia conoide, de forma triangular,

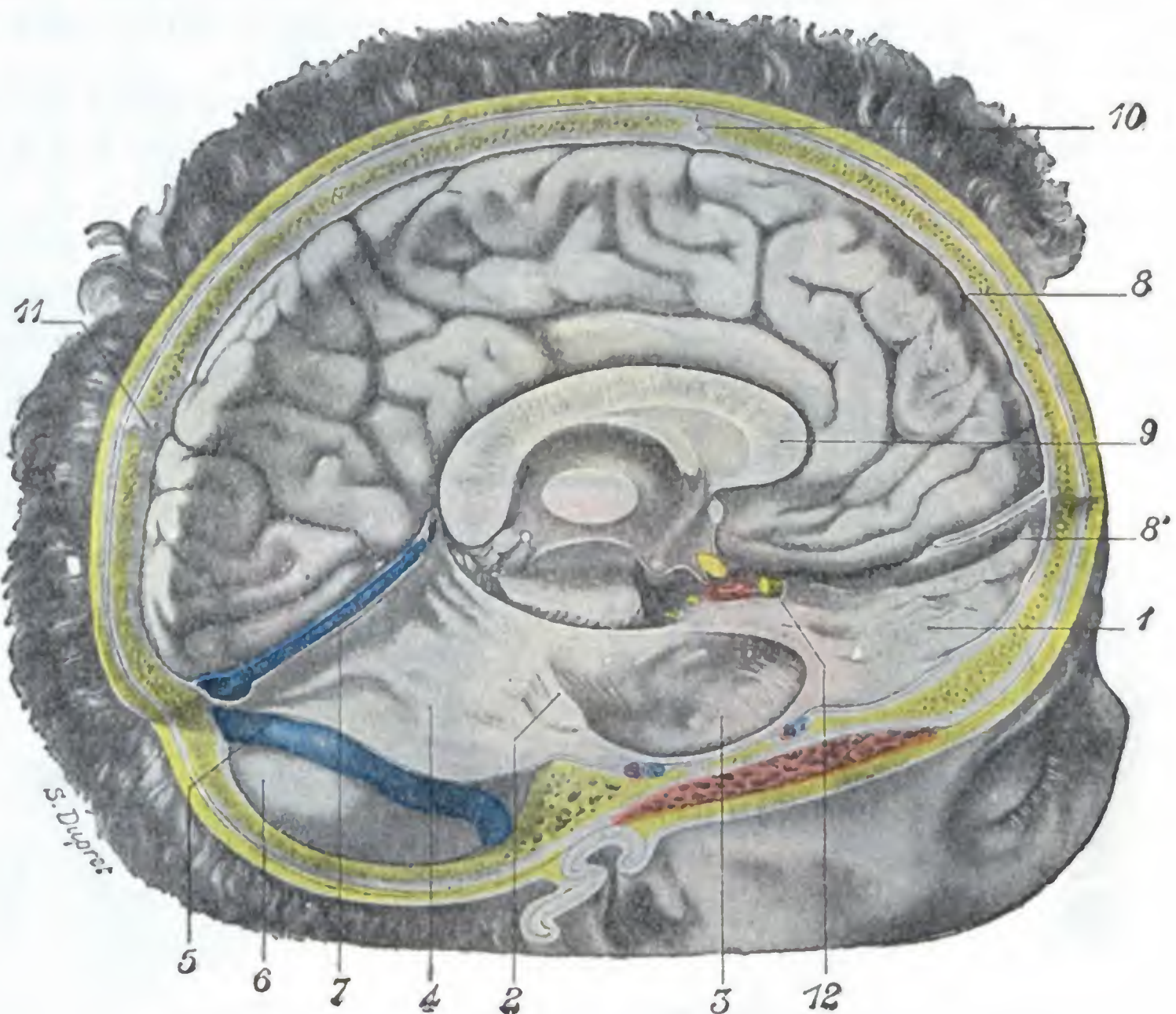


FIG. 79

El cerebro visto por su cara interna (hemisferio izquierdo; hombre de cuarenta años).

La mitad derecha de la cubierta craneal, el hemisferio cerebral derecho y la porción correspondiente de las meninges craneales han sido resecaos.

1, compartimiento anterior de la base del cráneo. — 2, borde superior del peñasco derecho. — 3, compartimiento medio de la base del cráneo. — 4, tienda del cerebelo. — 5, seno lateral derecho. — 6, cerebelo cubierto por sus meninges. — 7, seno venoso recto. — 8, duramadre, con 8', hoz del cerebro. — 9, cuerpo calloso. — 10, bregma. — 11, lambda. — 12, nervio óptico derecho.

(Para los nombres de las circunvoluciones véase la figura 80.)

claramente circunscrita (a la manera de una isla, *ínsula*, de aquí su nombre) por un surco profundo, que sucesivamente toma los nombres de *canal anterior*, *canal posterior* y *canal posteroinferior*. Sin embargo, este surco periinsular no da la vuelta completa al lóbulo de la ínsula, pues está interrumpido por delante y abajo por dos pliegues de paso que unen el vértice de la ínsula, por una parte a la tercera frontal, y por otra parte a la primera temporal; de esta manera es como la isla queda convertida más bien en península.

Un surco profundo, oblicuo hacia arriba y atrás, el *gran surco de la ínsula*, la divide en dos lóbulos secundarios: un *lóbulo anterior* y un *lóbulo posterior*, descompuestos, por sus surcos más pequeños, en cierto número de circunvoluciones. Ordinariamente se cuentan tres circunvoluciones en el lóbulo anterior y tan sólo dos en el lóbulo posterior.

En la profundidad, la ínsula corresponde a la cara externa del núcleo lenticular, del que está separada solamente por dos láminas de substancia nerviosa, una externa o gris, que constituye el *antemuro* o *claustrum*, y otra interna o blanca, que forma la *cápsula externa*.

2.º **Circunvoluciones de la cara interna.** — La cara interna de los hemisferios cerebrales (figs. 79 y 80), bastante regularmente plana, se extiende alrededor del cuerpo caloso a manera de un gran abanico. Nos presenta tres cisuras, las tres muy claras y visibles.

a) La *cisura callosomarginal*, que nace por debajo de la rodilla del cuerpo caloso, contornea sucesivamente la rodilla y la cara superior de este órgano y va a ter-

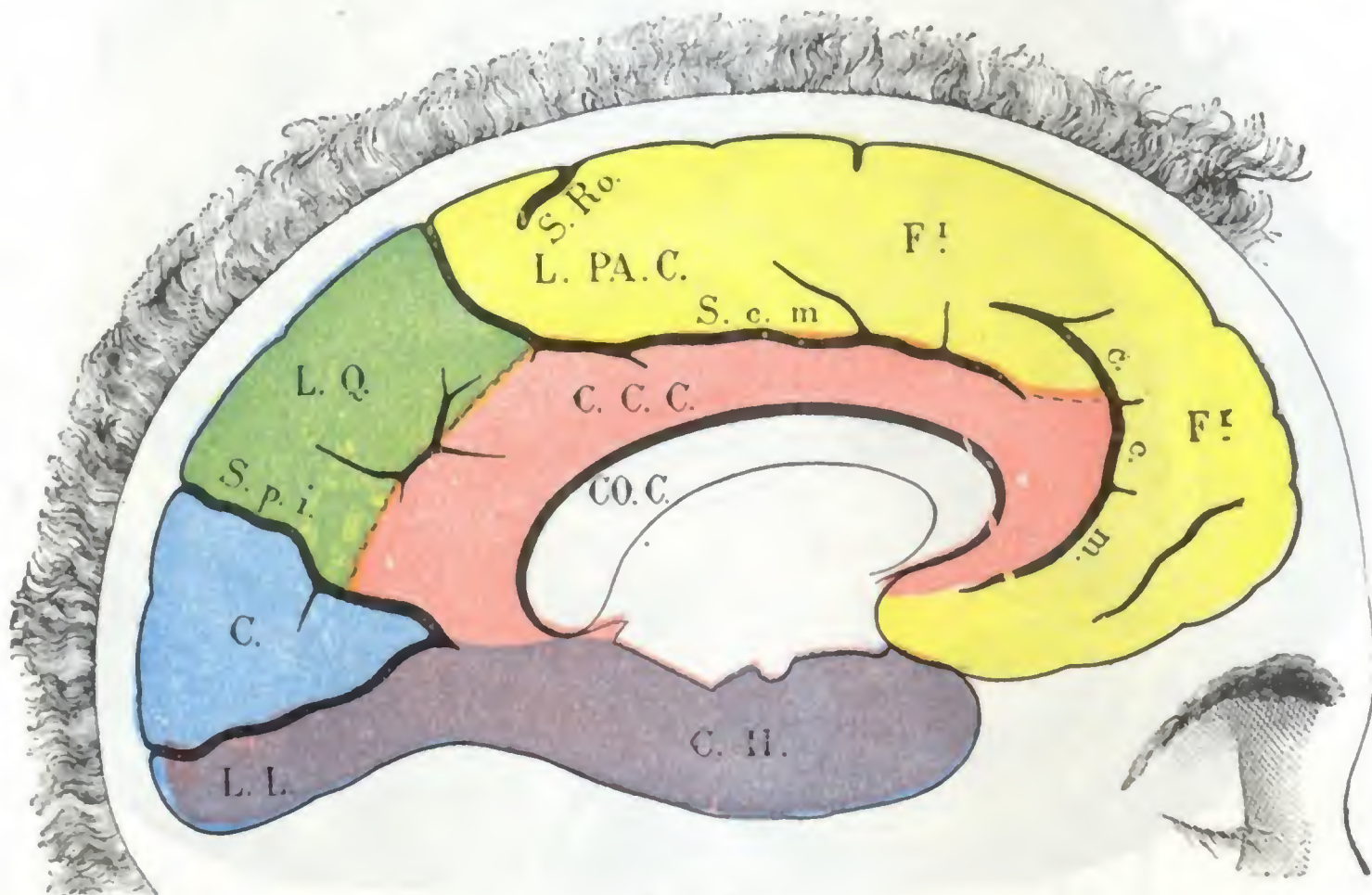


FIG. 80

Circunvoluciones, surcos y cisuras de la cara interna del cerebro (hemisferio izquierdo).
(Esquema de la figura 79.)

C., cuñus o cuña. — C. C. C., circunvoluciones del cuerpo caloso — C. H., circunvolución del hipocampo. — CO. C., cuerpo caloso. — F. I., primera circunvolución frontal. — L. L., lóbulo lingual. — L. PA. C., lóbulo paracentral. — L. Q., lóbulo cuadrilátero.

S. c. m., cisura callosomarginal. — S. p. i., cisura perpendicular o parietooccipital. — S. Ro., surco de Rolando.

minar en el borde superior del hemisferio, algo por detrás de la muesca terminal de la cisura rolándica; sinuosa y dos veces encorvada sobre sí misma, reviste bastante exactamente la forma de una *S* itálica.

β) La *cisura calcarina*, que ocupa la parte más posterior de la cara interna y que se dirige horizontalmente de la extremidad posterior del hemisferio hacia el rodete del cuerpo caloso.

γ) La *cisura perpendicular interna*, que parte del borde superior del hemisferio y se dirige oblicuamente hacia abajo y adelante para terminar en la precedente.

Estas tres cisuras limitan sobre la cara interna del hemisferio dos circunvoluciones y dos lóbulos, a saber: la *circunvolución frontal interna*, la *circunvolución del cuerpo caloso*, la *cuña* y el *lóbulo cuadrilátero*.

A. CIRCUNVOLUCIÓN FRONTAL INTERNA. — Está exactamente comprendida entre el borde superior del hemisferio y la cisura callosomarginal. Representa la cara interna de la primera circunvolución frontal, de la que difiere, no obstante, por ser más larga,

pues por delante desciende hasta el pico del cuerpo caloso y por detrás se prolonga muchos milímetros más allá de la extremidad superior de la cisura rolándica. Su parte anterior, situada por debajo de la rodilla del cuerpo caloso, se encuentra ordinaria-

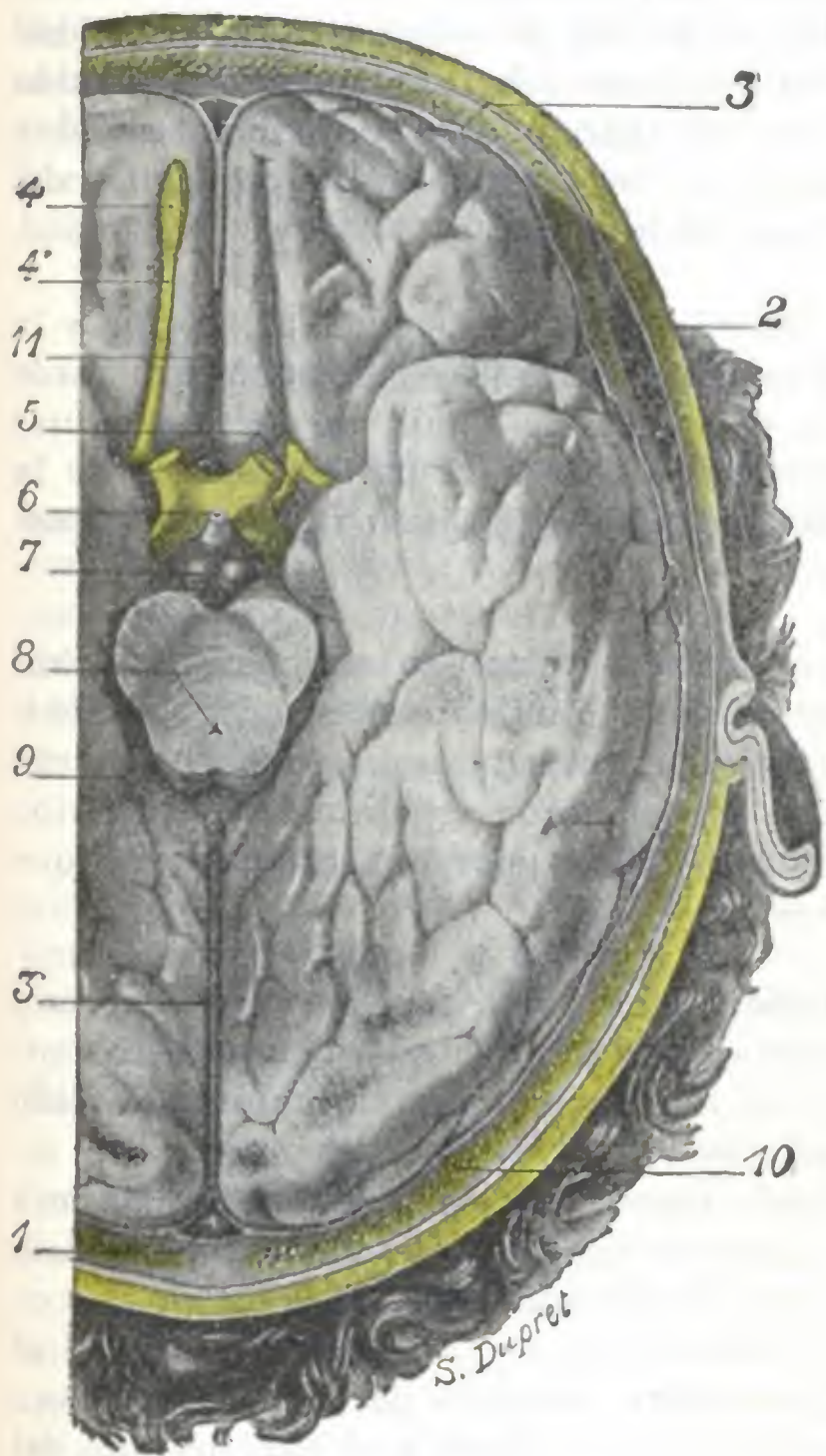


FIG. 81

El cerebro visto por su cara inferior (lado izquierdo) (hombre de cuarenta años).

La bóveda craneal ha sido aserrada a nivel de su base, y la duramadre reseca a nivel de la sección ósea. Los nervios ópticos, el tallo pituitario y el istmo han sido seccionados para permitir la ablación del cerebro. El cerebro contenido en la bóveda craneal ha sido extraído junto a ésta.

1, seno longitudinal superior. — 2, músculo temporal. — 3, duramadre, y 3', hoz del cerebro. — 4, bulbo olfatorio, y 4', cintilla olfatoria. — 5, espacio perforado anterior. — 6, tallo pituitario. — 7, tubérculos mamilares. — 8, acueducto de Silvio. — 9, tubérculos cuadrigéminos. — 10, bóveda craneal (occipital). — 11, cuerpo caloso.

(Para las circunvoluciones, véase la figura 82.)

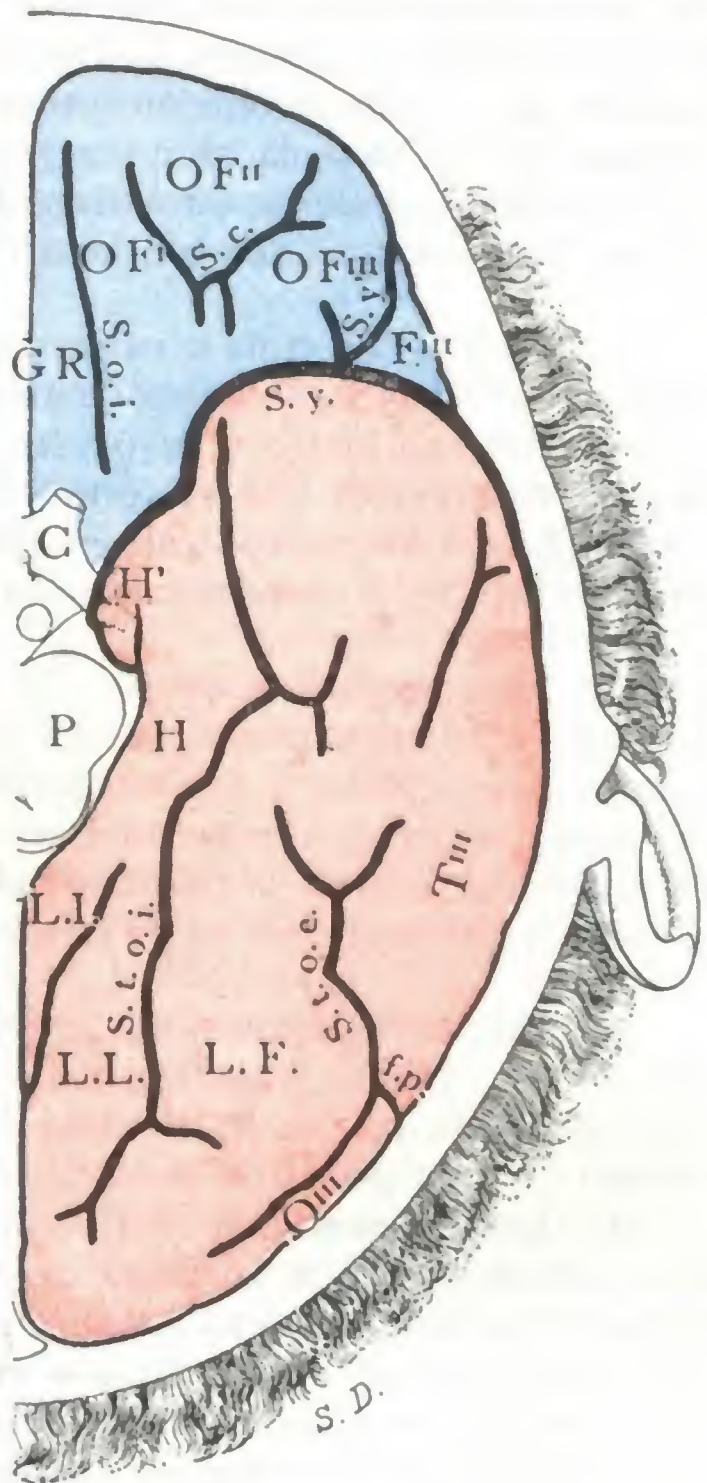


FIG. 82

Surcos y circunvoluciones de la cara inferior del cerebro (hemisferio izquierdo). (Esquema de la figura 81.)

C, quiasma de los nervios ópticos. — FIII, ple de la tercera circunvolución frontal. — G. R., gyrus rectus. — H, circunvolución del hipocampo, con H', gancho del hipocampo y cintilla de Giacomini. — L. F., lóbulo fusiforme. — L. L., lóbulo lingual. — L. I., istmo del lóbulo límbico. — O FI, O FII, O FIII, primera, segunda y tercera circunvoluciones orbitofrontales. — OIII, tercera circunvolución occipital. — P, corte del pedúnculo cerebral. — TIII, tercera circunvolución temporal.

f. p., cisura preoccipital. — S. c., surco cruciforme. — S. o. i., surco orbitario interno. — S. t. o. e., surco temporooccipital externo. — S. y., cisura de Silvio, con S. y', rama vertical de la cisura.

mente dividida en los planos por una cisura anteroposterior, la *cisura supraorbitaria* de BROCA, en dos planos: un plano inferior, que se continúa hacia fuera con el lóbulo orbitario, y un plano superior, que confina con la cisura callosomarginal y que BROCA designa con el nombre de *lóbulo metópico*. Su parte más posterior, separada del resto de la circunvolución por un pequeño surco vertical, constituye el *lóbulo paracentral*. En este lóbulo paracentral termina la cisura de Rolando y se reúnen las dos circunvoluciones frontal ascendente y parietal ascendente.

B. CIRCUNVOLUCIÓN DEL CUERPO CALLOSO. — La circunvolución del cuerpo calloso, así llamada porque rodea aquel órgano, está bien limitada: 1.º, hacia arriba, por la cisura callosomarginal; 2.º, hacia abajo, por el cuerpo calloso, del que está separada por un surco siempre muy marcado, el *seno del cuerpo calloso*. Su extremidad anterior corresponde al pico del cuerpo calloso, formando allí, al unirse con la extremidad anterior de la circunvolución precedente, un pequeño lóbulo alargado en sentido vertical, que se designa, por sus relaciones con el aparato olfatorio, con el nombre de *encrucijada olfatoria*. Su extremidad posterior se encuentra situada por detrás del rodete, donde se continúa con la circunvolución del hipocampo.

C. CUÑA. — La cuña o *cúneus*, situada entre la cisura perpendicular interna y la cisura calcarina, tiene la forma de un pequeño triángulo cuya base corresponde al borde superior del hemisferio y cuyo vértice ocupa el ángulo de unión de las dos cisuras citadas. Recordemos que el vértice del cúneus está unido a la parte posterior de la circunvolución del cuerpo calloso por un pequeño pliegue de paso de dirección posteroanterior: es el *pliegue cuneolímbico*.

D. LÓBULO CUADRILÁTERO. — El lóbulo cuadrilátero, llamado también *precúneus* o *antecuña*, se encuentra situado entre el cúneus y el lóbulo paracentral; está limitado: 1.º, hacia delante por la porción vertical de la cisura callosomarginal; 2.º, atrás, por la cisura perpendicular interna; 3.º, arriba, por el borde superior del hemisferio; 4.º, abajo, del lado de la circunvolución del cuerpo calloso, por una prolongación que la cisura callosomarginal envía hacia el cúneus.

3.º **Circunvoluciones de la cara inferior.** — La cara inferior del hemisferio (figs. 81 y 82) es muy irregular, como la base del cráneo sobre la cual descansa. La porción inicial de la cisura de Silvio la divide en dos partes: una anterior, el *lóbulo orbitario*, y otra posterior, el *lóbulo temporooccipital*.

A. LÓBULO ORBITARIO. — El lóbulo orbitario tiene la forma de un triángulo cuya base correspondería a la cisura de Silvio y cuyo vértice se confundiría con el polo frontal. Descansa, como su nombre indica, sobre la bóveda orbitaria.

Tres surcos, el *surco orbitario interno* u *olfatorio*, el *surco orbitario externo* y el *surco cruciforme*, limitan en el lóbulo orbitario cierto número de circunvoluciones: 1.ª, la *circunvolución olfatoria interna* o *gyrus rectus*, que bordea el lado interno del surco olfatorio; 2.ª, la *circunvolución olfatoria externa*, que forma el lado externo de este mismo surco; 3.ª, por fuera del lóbulo, la *circunvolución orbitaria externa*, que no es otra sino la parte inferior de la tercera circunvolución frontal; 4.ª, alrededor del surco cruciforme, las *circunvoluciones orbitarias medias*, circunvoluciones innominadas, muy variables según los sujetos, y aun en un mismo sujeto de un lado a otro.

El lóbulo orbitario no es en realidad más que la parte inferior del lóbulo frontal que hemos descrito en la cara externa del hemisferio, viéndose claramente las tres primeras circunvoluciones frontales venir sucesivamente a confundirse: la primera con las dos circunvoluciones olfatorias interna y externa; la segunda, con las circunvoluciones orbitarias medias, y la tercera, con la circunvolución orbitaria externa.

B. LÓBULO TEMPOROCCIPITAL. — El lóbulo temporooccipital se extiende desde la cisura de Silvio al polo occipital. Dos surcos longitudinales, el *surco temporooccipital externo* y el *surco temporooccipital interno*, limitan, en este lóbulo, dos circunvoluciones, como ellos longitudinales que, yendo de fuera adentro, son: 1.ª, la *primera circunvolución temporooccipital*, exactamente comprendida entre los dos surcos precitados (*lóbulo fusiforme* de ciertos autores); 2.ª, la *segunda circunvolución temporooccipital*, situada por la parte de dentro del surco temporooccipital interno.

Esta última circunvolución está dividida también en dos partes: una parte posterior, que se designa algunas veces con el nombre de *lóbulo lingual*; una parte anterior, que constituye la *circunvolución del hipocampo*.

La circunvolución del hipocampo, que forma, como es sabido, el labio inferior de la hendidura cerebral de Bichat, se curva hacia atrás en su parte anterior formando una especie de gancho, el *gancho* o *uncus del hipocampo*. En su parte posterior se reúne a la circunvolución única, que rodea como un anillo el hilio del hemisferio; a esta circunvolución anular se da el nombre de *gran circunvolución límbica*. En el hombre, es el representante atrofiado del *gran lóbulo límbico* de los animales osmóticos.

2.º LOCALIZACIONES FUNCIONALES EN LA CORTEZA CEREBRAL

La corteza cerebral no es funcionalmente homogénea. Está constituida en cada hemisferio por la yuxtaposición de múltiples neuronas agrupadas en centros, llamados *centros corticales*, que tienen sus funciones propias, como las observaciones anatomoclínicas y la experimentación lo han probado indiscutiblemente. No son conocidos todavía todos los centros corticales; en el estado actual de la ciencia podemos admitir: 1.º, *centros motores* y *centros sensitivos*; 2.º, *centros sensoriales*; 3.º, *centros de la inteligencia*, y 4.º, *centros del lenguaje* (figs. 83 y 84).

1.º Centros motores y centros sensitivos. — Bajo la dependencia de estos centros están la movilidad voluntaria y la sensibilidad general de la mitad del cuerpo opuesta al hemisferio al cual pertenecen: motilidad y sensibilidad del lado derecho para los centros que se encuentran situados en el *hemisferio izquierdo* y viceversa.

Hasta estos últimos años, y actualmente todavía lo enseñan la mayoría de libros clásicos, se admitía que los centros motores y los sensitivos no eran distintos unos de otros, sino que estaban fusionados, formando centros mixtos que eran llamados *centros sensitivomotores*. Se admitía, además, que dichos centros sensitivomotores se hallaban agrupados a uno y otro lado de la cisura de Rolando, en la región constituida por la parietal ascendente, la frontal ascendente, el lóbulo paracentral y el opérculo rolándico, a la cual se daba el nombre de *región* o *zona rolándica*. Pero estos datos clásicos han sido modificados considerablemente en algunos puntos merced a los resultados de trabajos recientes acordes en demostrar que *los centros motores y los centros sensitivos tienen territorios en gran parte distintos*. Está también probado que, *en la zona rolándica, la circunvolución frontal ascendente es en especial o, acaso, sólo motriz, al paso que la parietal ascendente es exclusivamente sensitiva*.

Esta doctrina moderna, establecida por los fisiólogos ingleses GRUNBAUM y SHERRINGTON, como consecuencia de notables experimentos practicados en monos antropoides, no sólo se apoya en la experimentación de animales (GRUNBAUM y SHERRINGTON, C. y O. VOGT, BRODMANN), sino también en observaciones hechas en el hombre en el curso de trepanaciones (KRAUSE, MILLS, FRAZIER, CUSHING, LLOYD) y en los heridos del cerebro de la guerra europea de 1914-18 (escuela neurológica francesa). Se funda también en la histología normal y patológica y en la embriología. En efecto, la histología normal permite comprobar diferencias considerables en la estructura celular de la circunvolución frontal ascendente y de la parietal ascendente (KOLMER, BRODMANNI, CAMPBELL); la histología patológica, a su vez, nos enseña que en las afecciones en que existe una degeneración sistemática del fascículo piramidal (esclerosis lateral amiotrófica), las fibras degeneradas, seguidas desde la medula hasta la corteza cerebral, van a perderse en la frontal ascendente y no en la parietal (PROBST, CAMPBELL, ROSSI y ROUSSY); finalmente, el estudio de la mielinización demuestra que la frontal posee los caracteres del tipo motor y la parietal los del tipo sensitivo (FLECHSIG).

Describiremos primero los *centros motores* y luego los *centros sensitivos*.

A. CENTROS MOTORES; ZONA MOTRIZ. — Los distintos centros motores, centros de la cabeza, del cuello, del miembro superior, del tórax, del abdomen, del miembro inferior, del perineo, están escalonados sin interrupción en toda la altura de la frontal ascendente, invadiendo incluso la parte de esta circunvolución que ocupa la cara interna del cerebro aunque sin alcanzar la cisura callosomarginal. Tan sólo un centro se halla situado fuera de la frontal ascendente, el *centro de los movimientos conjugados de los ojos*, el cual ocupa parte de las dos circunvoluciones frontales inferiores (segunda y tercera).

La situación de cada centro ha sido fijada con gran cuidado, en los antropoides, por GRUNBAUM y SHERRINGTON. Ahora bien, los resultados obtenidos en estos animales son exactamente aplicables al hombre, como lo han demostrado las investigaciones realizadas por los cirujanos durante las operaciones sobre el cerebro, y particularmente los trabajos de KRAUSE, que se refieren a 18 sujetos; podemos establecer las siguientes localizaciones (fig. 83):

α) *En la parte inferior de la frontal ascendente*, desde el extremo inferior de esta frontal hasta el nivel de la rodilla inferior de la cisura de Rolando, yendo de abajo arriba, se hallan: 1.º, el *centro de las cuerdas vocales (centros de la laringe)*; 2.º, el *centro de los movimientos de la cara* (movimientos de la lengua, de los labios, de la mandíbula, de la faringe, de la nariz, de los párpados, de las orejas); 3.º, frente a la rodilla inferior del surco de Rolando, el *centro de los movimientos del cuello*.

β) *En la parte media de la frontal ascendente*, es decir, en la parte de esta circunvolución comprendida entre las dos rodillas, inferior y superior, de la cisura de Rolando, yendo también de abajo arriba, hay: 1.º, el *centro de los movimientos de los dedos y de las manos*; 2.º, el *centro de los movimientos de la muñeca*; 3.º, el *centro de los movimientos del codo*; 4.º, el *centro de los movimientos del hombro*; 5.º y 6.º, frente al codo superior del surco de Rolando, el *centro de los movimientos del tórax* y el de los *movimientos del abdomen*; los cuatro primeros, reunidos, constituyen el *centro del miembro superior*, al paso que los dos últimos forman el *centro del tronco*.

γ) *En la parte superior de la frontal ascendente y en la cara interna de la misma*, yendo siempre de abajo arriba hallamos: 1.º, el *centro de los movimientos de la cadera*; 2.º, el *centro de los movimientos de la rodilla*; 3.º, el *centro de los movimientos de la garganta del pie*; 4.º, el *centro de los movimientos de los dedos del pie*; 5.º, finalmente, el *centro de los músculos del perineo* (ano, vagina, etc.); formando los cuatro primeros reunidos el *centro del miembro inferior*. Aquí también el centro más extenso y más importante, no es el destinado al segmento del miembro inferior más voluminoso (por ejemplo, el centro de los movimientos de la cadera), sino el que, como en el miembro superior, asegura los movimientos del segmento más delicado y más desarrollado desde el punto de vista funcional, es decir, el pie y sus dedos.

δ) *En la parte media de la segunda y tercera circunvoluciones frontales* hállase el *centro de los movimientos conjugados de los ojos*, que se encuentra separado de los precedentes por una zona cortical inexcitable.

Hemos dicho más arriba que los centros motores tenían bajo su dominio la motilidad voluntaria de la mitad del cuerpo opuesta al hemisferio a que pertenecen (*acción heterolateral*); pero conviene añadir que, al mismo tiempo, tienen cierta acción sobre la otra mitad (*acción homolateral*). Esta influencia homolateral, que es débil sobre los músculos del tronco y de los miembros (véase *Medula*), es en cambio evidente e importante sobre los músculos de la fonación, deglución y masticación, hasta el punto de que puede decirse que tales músculos poseen un *centro cortical bilateral*. Resulta de esto que cuando el centro de dichos músculos está lesionado en un solo lado, los síntomas observados son ligeros y pueden fácilmente pasar inadvertidos, siendo, en cambio, muy manifiestos cuando las lesiones son bilaterales (*parálisis glosolabiolaringea pseudobulbar, trastornos de la palabra del comienzo de la parálisis general*).

No es esto sólo. Los músculos anexos a los órganos de los sentidos y particularmente los músculos del ojo y de los párpados, no sólo se contraen bajo el influjo de excitaciones sensitivas generales, sino también bajo la influencia de excitaciones sensoriales, tales como las luminosas, por ejemplo (G. Roux). Estos músculos tendrían, pues, dos centros distintos de inervación cortical: 1.º, un *centro sensitivomotor*, que no es otro que el precitado de los movimientos de la cara, y 2.º, un *centro sensoriomotor*, sobre cuyo asiento exacto no se está todavía de acuerdo (LANDOUZY y GRASSET localizan en la región parietoccipital, o más exactamente en la región del pliegue curvo, el de los músculos del ojo y de los párpados). Al estu-

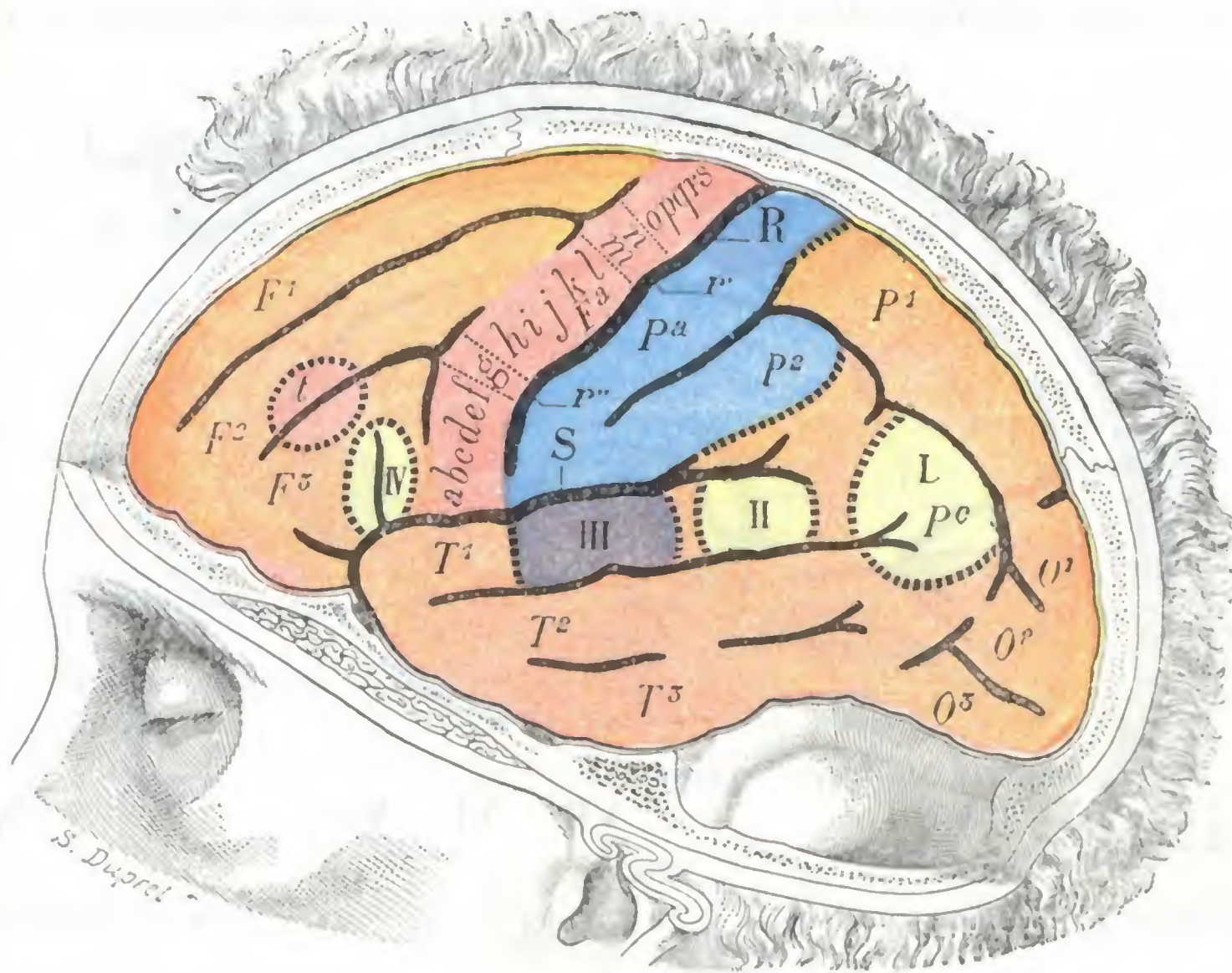


FIG. 83

Principales localizaciones funcionales de la corteza cerebral: cara externa del hemisferio cerebral izquierdo.

Los centros motores están coloreados de rojo; los sensitivos, de azul; los del lenguaje, de amarillo.

F¹, F², F³, primera, segunda, tercera circunvoluciones frontales. — Pa, frontal ascendente con los diversos centros motores, a saber: a, centro de la masticación; b, centro de la laringe; c, centro de los labios y de la lengua; d, centro de la nariz; e, centro de los párpados; f, centro del oído; g, centro del cuello; h, centro del pulgar; i, centro de los otros dedos de la mano; j, centro de la muñeca; k, centro del codo; l, centro del hombro; m, centro del tórax; n, centro del abdomen; o, centro de la cadera; p, centro de la rodilla; q, centro de la garganta del pie; r, centro de los dedos del pie; s, centro del perineo (ano, vulva, músculos cavernosos, etc.); t, centro de los movimientos conjugados de los ojos. — O¹, O², O³, circunvoluciones occipitales. — Pa, circunvolución parietal ascendente. — P¹, P², primera y segunda parietal, con Pc, pliegue curvo. — R, cisura de Rolando, con r', su rodilla superior, y r'', su rodilla inferior. — S, cisura de Silvio.

I, centro de las imágenes visuales de las palabras. — II, centro de las imágenes auditivas de las palabras. — III, centro sensorial de la audición. — IV, centro del lenguaje articulado o centro de Broca.

diar la región palpebral trataremos de nuevo de esta doble inervación cortical de los músculos de la cara anexos al aparato de la visión. Sólo indicaremos aquí que esto nos explica por qué en ciertos casos, como en la hemiplejía cerebral, por ejemplo, los músculos de la cara inervados por el llamado *facial inferior* son los únicos completamente paralizados, al paso que el orbicular de los párpados y los músculos de la frente (músculos inervados por el llamado *facial superior*) todavía se contraen. Este fenómeno no se debe a que el orbicular y los músculos de la frente son los únicos músculos de la cara anexos al aparato ocular (*músculos protectores del ojo*, de GRASSET) que tienen un doble centro cortical, de lo cual resulta que cuando las fibras que proceden de su centro sensitivomotor son destruidas al mismo tiempo que las destinadas a los otros músculos de la cara con las cuales se confunden; las fibras que provienen del centro sensoriomotor, distintas de las precedentes, persisten y

al mismo tiempo aseguran con ello, al menos de una manera parcial, el funcionamiento de aquellos músculos.

Las lesiones de la zona motriz se traducen en clínica por dos signos distintos: parálisis o convulsiones, según que el centro esté destruido o simplemente irritado. Debemos añadir que la irritabilidad de estos centros es muy grande y que una excitación ligera patológica o simplemente experimental (electricidad), basta para ponerla en juego: de aquí que se denomine también la zona motriz *zona excitable* o *zona epileptógena*. Es tanto más importante este fenómeno cuanto las convulsiones son patognomónicas, o poco menos, de una lesión en la zona motriz. El resto de la corteza es inexcitable, hasta el punto de haber sido denominado, por oposición de la zona motriz, *zona latente*; debiendo entenderse estas pala-

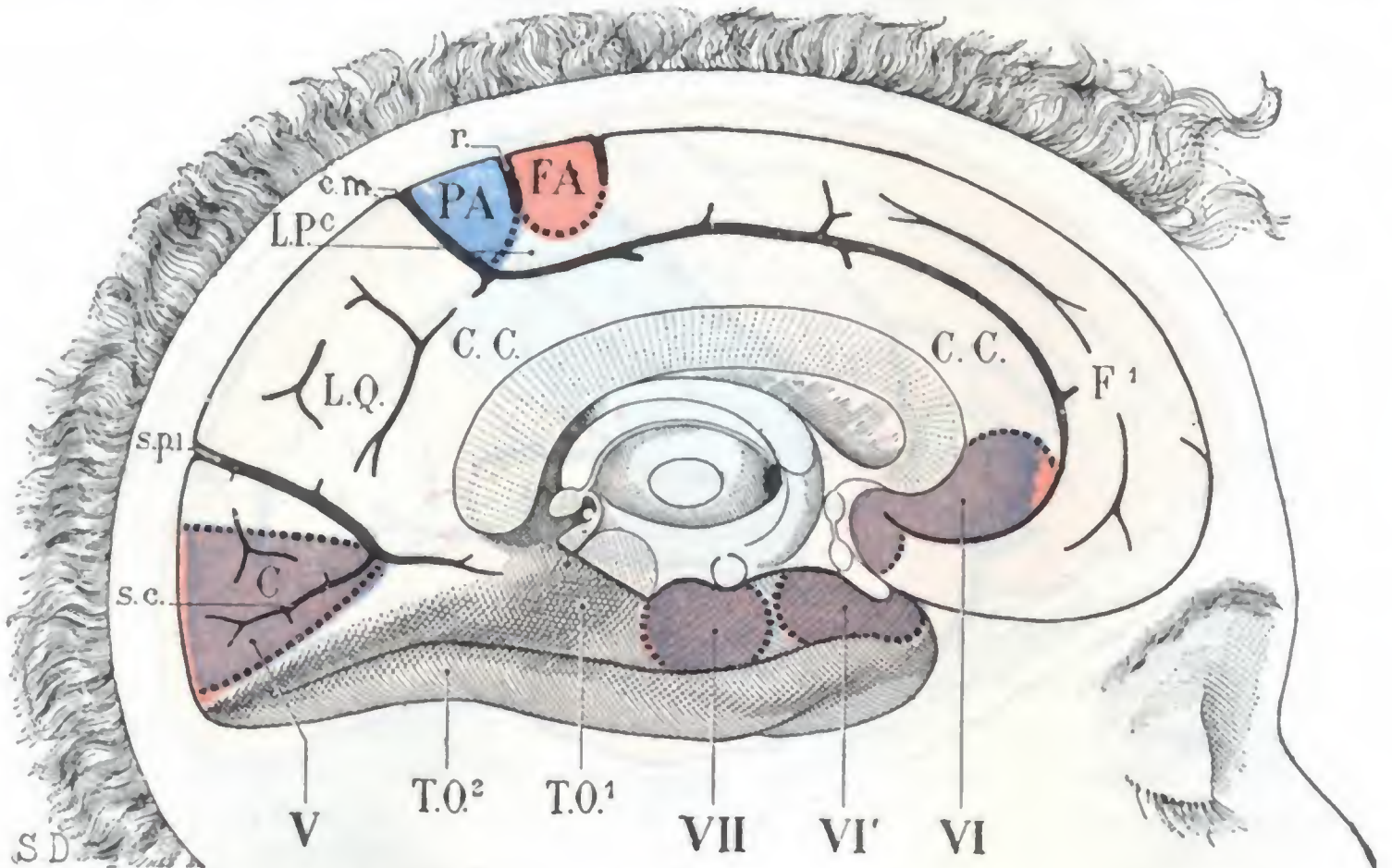


FIG. 84

Principales localizaciones funcionales de la corteza cerebral: cara interna del hemisferio cerebral izquierdo.

Los centros motores están coloreados de rojo; los sensitivos, de azul; los sensoriales, de rojo.
 C, cúneus. — C. C., circunvolución del cuerpo calloso. — C. m., cisura callosomarginal. — F¹, primera frontal.
 — L. P. c., lóbulo paracentral, con F. A., terminación de la frontal ascendente; P. A., terminación de la parietal ascendente. — L. Q., lóbulo cuadrilátero. — S. c., cisura calcarina. — S. p. l., cisura perpendicular interna. — T. O¹ y T. O², primera y segunda circunvoluciones temporooccipitales.
 V, centro de la visión. — VI y VI', centro de la olfacción. — VII, centro de la gustación.

bras tan sólo en el sentido de «zona latente para los movimientos», pues, como luego veremos, las lesiones de los centros sensoriales se manifiestan por trastornos de la función sensorial.

La zona motriz ocupa una extensión relativamente grande de la superficie del cerebro. Es raro que sea destruida o irritada en totalidad, a la inversa de lo que acontece con las fibras que de ella proceden (pág. 119). De esto se deduce que rara vez la hemiplejía traduce una lesión cortical, pues ésta, para producir aquel síntoma, debería destruir todo el campo motor. Los síntomas de las lesiones corticales son, por lo general, parálisis o convulsiones localizadas, limitadas a un segmento de miembro, a un miembro, a la cara, etc. Añadamos, no obstante, que en los casos de lesión irritativa, debido a la solidaridad que une entre sí los diversos centros, la regla es que las convulsiones se generalicen a todos los músculos del cuerpo; pero siempre, al principio del ataque, existe un *aura*, es decir, fenómenos convulsivos localizados, que tienen una importancia considerable desde el punto de vista del diagnóstico del asiento de la lesión y del tratamiento. El *aura* caracteriza la *epilepsia jacksoniana*, que cura por la supresión de la causa de irritación del centro, y la distingue de la *epilepsia esencial*, rebelde a todo tratamiento.

B. CENTROS SENSITIVOS. — Los trabajos ya indicados, las investigaciones de BERGMARK, basadas en un gran número de hechos anatomoclínicos, las observaciones de

OPPENHEIM y de SCHAFFER, demuestran que los centros sensitivos se hallan localizados en la parietal ascendente y en la parte vecina del lóbulo parietal (parte anterior de P²), y aun, según Mme. ATHANASIO-BÉNISTY, en la parte posterior de T¹ y T². No obstante, algunos autores (HORSLEY, HOPPE) sostienen todavía que la frontal ascendente goza también de la función de la percepción sensitiva y, particularmente, según HOPPE, de la función estereognóstica. Las numerosas observaciones clínicas recogidas durante la primera Guerra Mundial, aportaron una confirmación brillante a su manera de ver.

Se conviene en admitir, generalmente, que en las distintas regiones de la cabeza, del tronco y de los miembros poseen centros sensitivos diferentes, los cuales estarían situados detrás de los centros motores correspondientes, y a su misma altura respectiva. En cuanto a la localización de las distintas formas de sensibilidad, no está fijada todavía con exactitud (SOCQUES); no obstante, se cree que la *sensibilidad superficial* (táctil, térmica, dolorosa) asienta especialmente en la parietal ascendente, y la *sensibilidad profunda* (muscular, tendinosa, articular) en el lóbulo parietal.

Algunos autores, como HEAD, admiten que los diversos modos de la sensibilidad no llegan todos hasta los centros corticales. Las sensaciones dolorosas casi en totalidad, una parte de las sensaciones térmicas, táctiles, óseas, serían detenidas por el tálamo óptico. No llegarían a la corteza cerebral con todo su valor, después de haber atravesado la cápsula interna, «sino las vías del sentido de localización táctil (*topoestesia* de GLAUDE) con la discriminación táctil y las vías del sentido de las actitudes con el sentido estereognóstico que resulta de esta sensibilidad. De ahí los caracteres de la anestesia de origen cortical: ausencia de localización, de discriminación táctil, del sentido de las actitudes, del sentido estereognóstico» (LEVY VALENSI). Las comprobaciones hechas durante la primera Guerra Mundial confirman, repetimos, esta opinión.

2.º Centros sensoriales. — Los centros sensoriales comprenden los cuatro centros *olfatorio, visual, auditivo y gustativo*. Los estudiaremos después al describir los órganos de los sentidos; aquí nos limitaremos a señalar e indicar brevemente cuál es su situación en la corteza cerebral.

a) El *centro olfatorio* (fig. 84, VI y VI') ocupa la parte más anterior de la circunvolución del hipocampo. A este centro, *centro principal*, se añaden en los animales osmáticos, y verosímilmente también en el hombre, algunos centros accesorios, situados en la circunvolución del cuerpo calloso, en el lóbulo orbitario, en el asta de Ammón y en el lóbulo temporal.

β) El *centro visual* (fig. 84, V) está situado en la cara interna del lóbulo occipital, principalmente en los dos labios de la cisura calcarina (véase *Vía óptica*).

γ) El *centro auditivo* (fig. 83, III) está en la parte media de la primera circunvolución temporal.

δ) El *centro gustativo* (fig. 84, VII), por último, ocupa, según ciertos autores, la parte media de la circunvolución del hipocampo y está, por consiguiente, colocado inmediatamente por detrás del centro olfatorio; pero conviene añadir que esto no es más que una hipótesis no comprobada todavía en la actualidad.

3.º Centro de inteligencia. — Se admite sin ningún género de duda que la corteza cerebral, que sólo se desarrolla en los vertebrados superiores y no alcanza su grado completo más que en el hombre, es el órgano de la inteligencia; pero ¿existe en esta corteza cerebral una zona particular donde se localice la inteligencia? En otros términos, ¿hay en el cerebro *centros psíquicos*, como hay centros motores y centros sensoriales? La cuestión es muy discutida.

Según ciertos autores, las funciones intelectuales se localizan en los lóbulos frontales. Para sostener su opinión se apoyan en el desarrollo que estos lóbulos adquieren en la especie humana y en el hecho de que su destrucción, realizada a veces en el hombre por procesos patológicos y a menudo en los animales por la experimentación, va acompañada de trastornos psíquicos considerables.

Según otros autores, las facultades intelectuales no tendrían centros particulares en la corteza cerebral y la inteligencia resultaría del funcionamiento de la totalidad de la corteza, es decir, de la asociación funcional de todas las neuronas cerebrales.

4.º **Centros del lenguaje.** — El lenguaje es la facultad, adquirida por el hombre durante el curso de su desarrollo y fijada por la herencia, que le permite expresar su pensamiento mediante signos (palabra, mímica, escritura, etc.).

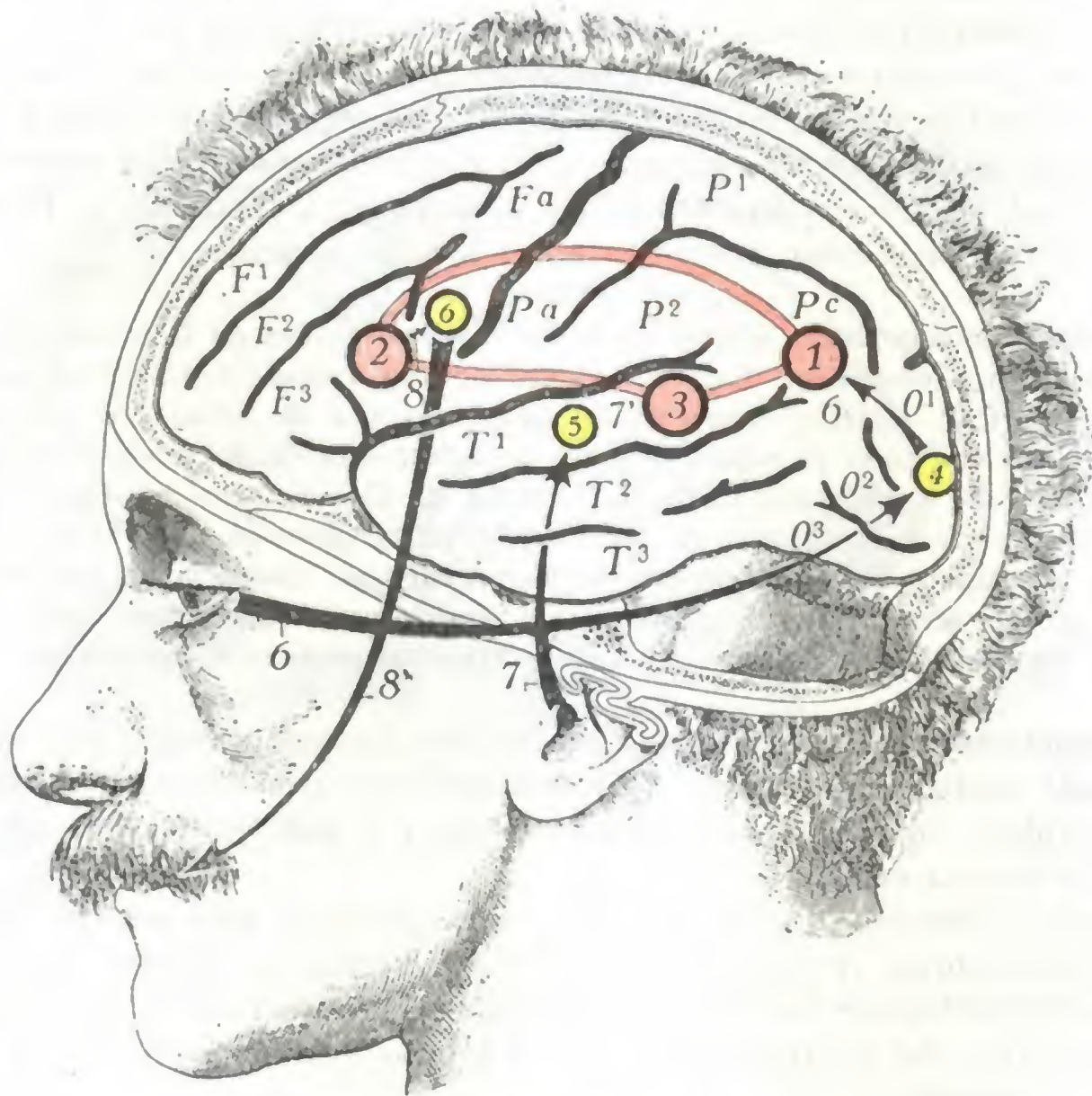


FIG. 85

Esquemas de los centros del lenguaje.

Los centros del lenguaje están coloreados de rojo, así como las fibras de asociación que los unen. Los centros sensoriales y el centro motor asociado al centro del lenguaje están coloreados de amarillo. Las flechas negras esquematizan el mecanismo del lenguaje.

1, centro de las imágenes visuales de las palabras. — 2, centro del lenguaje articulado. — 3, centro de las imágenes auditivas de las palabras. — 4, centro sensorial de la visión. — 5, centro sensorial de la audición. — 6, centro motor de los músculos de la lengua, de los labios, de la laringe, etc. — 7, palabra hablada llegando al centro de la audición (5), donde es oída como sonido, y dirigiéndose desde allí, por 7', al centro de las imágenes auditivas de las palabras (3), donde es comprendida. — 6, palabra escrita o impresa llegando al centro de la visión (4), en donde es percibida como imagen, y dirigiéndose desde allí, por 6, al centro de las imágenes visuales de las palabras (1), donde es comprendida. — 8, imagen de la palabra articulada por el sujeto, partiendo del centro de las imágenes motrices de la articulación de las palabras (2), para ir a parar al centro cortical de los músculos de los labios, de la lengua y de la laringe (6), que tiene bajo su dependencia la contracción de los músculos necesarios para la articulación de la palabra pronunciada por el sujeto (8').

Para poder entrar en relación con sus semejantes mediante la palabra y la escritura, no sólo le es necesario al hombre oír y ver, sino también comprender las palabras habladas o leídas y, a su vez, poder expresar sus ideas con palabras. Debe, pues, poseer, además de los sentidos de la audición y de la visión, adonde van a parar las palabras habladas como *sonidos* y las palabras escritas o impresas como *imágenes visuales*, centros especiales encargados de la comprensión de dichas palabras habladas, escritas o impresas. Para poder a su vez articular palabras, además del centro cortical que dirige los músculos de la lengua, de la cara y de la laringe que entran en juego en el lenguaje hablado, debe también poseer otro centro especial para los movimientos de articulación que son necesarios para el lenguaje. Y hasta se ha creído durante mucho

tiempo en la existencia de otro centro especial, el *centro de la escritura*, que se localizaba en el pie de la segunda frontal; hoy es discutido por la mayoría de neurólogos.

En conjunto, se admite actualmente que son tres los centros especiales que presiden la función del lenguaje, a saber: 1.º, el *centro de la comprensión de las palabras habladas* o *centro de las imágenes auditivas de las palabras*; 2.º, el *centro de la comprensión de las palabras escritas o impresas* o *centro de las imágenes visuales de las palabras*; 3.º, el *centro de la palabra articulada* o *centro de las imágenes motrices de articulación*. Estos tres centros se hallan localizados en el hemisferio cerebral izquierdo en la mayoría de personas y en el hemisferio cerebral derecho en los zurdos; y se hallan íntimamente conexiónados unos con otros por medio de fibras de asociación.

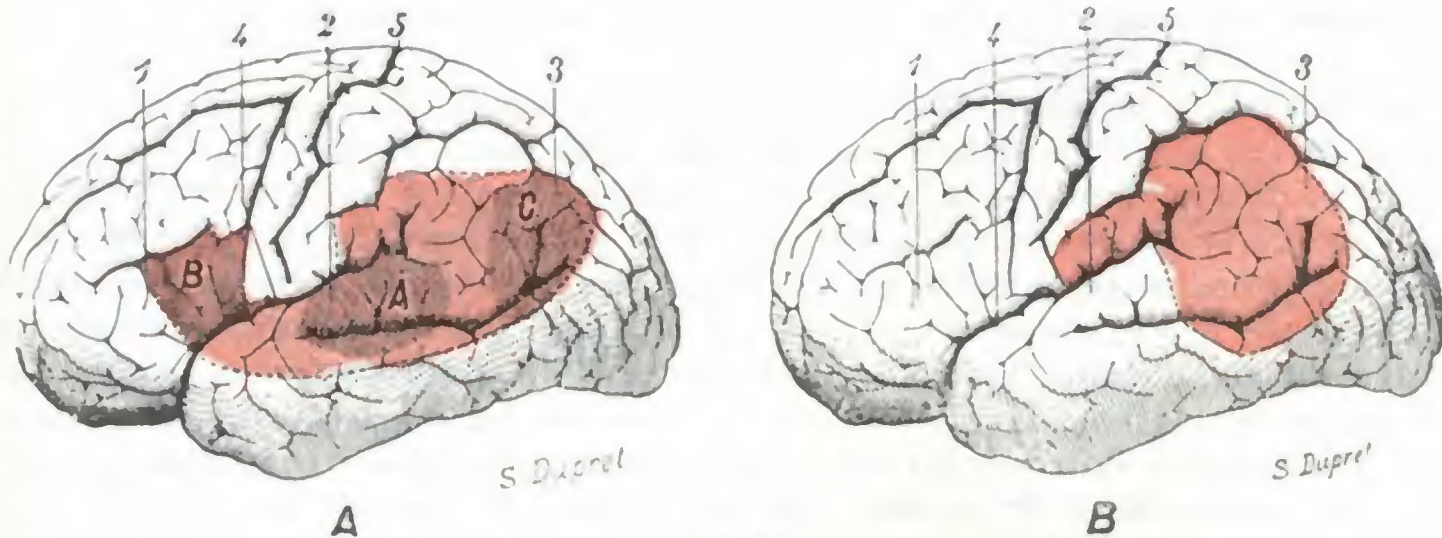


FIG. 86

La zona del lenguaje, según DÉJERINE y según P. MARIE.

Las figuras representan la cara externa del hemisferio izquierdo; la zona del lenguaje está coloreada en rojo
A, zona del lenguaje según DÉJERINE. — B, zona del lenguaje, según P. MARIE.

A, circunvolución de Wernicke, centro de las imágenes auditivas de las palabras. — B, circunvolución de Broca, centro de las imágenes motoras de articulación de las palabras. — C, pliegue curvo, centro de las imágenes visuales de las palabras. — 1, tercera circunvolución frontal o circunvolución de Broca. — 2, primera temporal o circunvolución de Wernicke. — 3, pliegue curvo. — 4, cisura de Silvio. — 5, cisura de Rolando.

Cada uno de estos tres centros (fig. 85) se halla situado en la proximidad del centro sensorial o motor con que está asociado, aunque es completamente distinto de él. Así, el *centro de las imágenes auditivas de las palabras*, llamado también *centro de Wernicke*, está situado detrás del centro sensorial de la audición, en el tercio posterior de la primera circunvolución temporal (BALLET); el *centro de las imágenes visuales de las palabras* se halla situado a nivel del pliegue curvo (DÉJERINE), o sea, por consiguiente, sensiblemente por delante del centro sensorial de la visión; por último, el *centro del lenguaje articulado*, más conocido con el nombre de *centro de Broca*, asienta en el pie de la tercera frontal, inmediatamente por delante del centro motor de la cara.

Como se ve, estos diversos centros, así como los fascículos de asociación que los unen unos a otros, ocupan en la superficie del hemisferio izquierdo una zona que se extiende desde el pliegue curvo a la circunvolución de Broca y constituye la llamada *zona del lenguaje* (fig. 86, A). Una lesión de esta zona, o de uno u otro de los centros que contiene, determina trastornos más o menos complejos de la función del lenguaje, los cuales se designan con el nombre de *afasias*.

Sólo recordaremos aquí los principales tipos de afasias, remitiendo al lector para más detalles a los tratados de Patología. Se distinguen *afasias corticales* y *afasias subcorticales* (LICHTHEIM) o *afasias puras* (DÉJERINE).

Las *afasias corticales* son debidas esencialmente a la lesión de los centros del lenguaje y se dividen en: 1.º, *afasia motriz* o *de Broca* (el enfermo comprende las palabras habladas y leídas, pero no puede hablar porque ha perdido la memoria de la articulación de las palabras); 2.º, *afasia sensorial* o *de Wernicke* (el enfermo no comprende la palabra hablada ni la palabra escrita y presenta parafasia y agrafia).

Las *afasias subcorticales* o *afasias puras* son consecutivas a lesiones que asientan fuera de la zona del lenguaje, en las regiones subcorticales, y que interesan las fibras que emanan de tal o cual centro de imágenes del lenguaje. Así, la lesión de las fibras procedentes del centro del lenguaje articulado (fig. 85, 2) determina la *afasia motriz pura*: el sujeto comprende las palabras habladas y leídas; no habla voluntariamente ni repite las palabras oídas o leídas; escribe al dictado o copiando. La destrucción de las fibras procedentes del centro visual de las palabras (fig. 84, 1) produce *ceguera verbal* (KUSSMAUL); el sujeto comprende las palabras habladas, pero no las leídas; escribe voluntariamente, pero sin releer ni vigilar lo escrito, como si tuviera los ojos cerrados (GRASSET). Finalmente, la lesión de las fibras emanadas del centro auditivo de las palabras (fig. 85, 3) se traduce por la *sordera verbal*: el enfermo no comprende las palabras habladas, pero sí las palabras leídas. En la práctica, los tipos precedentes rara vez son observados en estado de pureza; como lo hace notar DÉJERINE, todas las afasias son complejas: las afasias puras no son más que lo que queda de afasias vulgares.

La concepción anatomofisiológica de la zona de lenguaje, tal como acabamos de exponerla, es la clásica. Conviene añadir que ha sido fuertemente combatida, en nombre de la clínica, por P. MARIE. Según este autor, la zona del lenguaje no comprendería más que el llamado *territorio de Wernicke*, o sea el gyrus supramarginalis, el pliegue curvo y el pie de las dos primeras temporales. En cuanto a la tercera circunvolución frontal, llamada también *centro de Broca*, no formaría parte de ella (fig. 86, B). Además, en este territorio no existirían centros distintos rigiendo tal o cual acto diferente de la función del lenguaje. Sólo existiría un centro único representado por la misma región de Wernicke; y este centro debería ser considerado, no como un centro sensorial, sino como un centro intelectual. Cualquier lesión de este centro o de las fibras que de él emanan, determinaría, proporcionalmente a su extensión, además de los trastornos de la palabra, un déficit en la comprensión del lenguaje hablado, un déficit de la capacidad para la lectura y para la escritura y, finalmente, la desaparición de ciertas nociones de orden didáctico: es lo que los clásicos denominan la *sordera verbal* o *afasia de Wernicke*. Cuando a la lesión de la zona de Wernicke o de las fibras que provienen de ella se añade una lesión de la zona lenticular, además de los síntomas precedentes, se observa la *anartria*, que es lo que los clásicos designaban con el nombre de *afasia motriz* o *afasia de Broca*. En esta forma, la lesión de la tercera circunvolución frontal, cuando se observa, lo cual dista mucho de ser constante, no desempeñaría ningún papel: no sería más que una lesión sobreañadida. Añadamos que las comprobaciones hechas en los numerosos heridos del cerebro en la primera Guerra Mundial están por completo a favor de la concepción de P. MARIE.

3.º VÍAS DE CONDUCCIÓN CORTICOSPINALES

De los diferentes centros funcionales que acabamos de describir en la corteza cerebral parten fibras que descienden hacia el tálamo óptico, las masas grises del pedúnculo cerebral, de la protuberancia, del bulbo y de la medula, poniendo así en relación la corteza (es decir, los *centros conscientes*) con las masas grises subyacentes (es decir, los *centros reflejos*). De estas fibras, unas van directamente a las masas grises bulbospinales, constituyendo la *vía corticospinal directa*; las otras llegan por un camino sinuoso, pasando por el cerebelo, y forman la *vía corticospinal indirecta*. Las describiremos aquí muy brevemente, limitándonos sólo a recordar lo que es indispensable conocer para la comprensión de los accidentes que determina su lesión y remitiendo para un estudio más detallado a los diferentes capítulos donde serán estudiadas las diversas partes constitutivas del encéfalo.

1.º Vía corticospinal directa. — Las fibras emanadas de los centros motores y de los centros sensitivos, primeramente confundidas en la corteza, en el centro oval y en la cápsula interna, se separan, más allá de esta última, en dos fascículos (fig. 87) que, aunque discurren juntos, permanecen, sin embargo, independientes hasta su terminación; son el *fascículo motor* y el *fascículo sensitivo*. Estos dos fascículos recorren juntos los pedúnculos cerebrales, la protuberancia y el bulbo, ocupando en estas

formaciones una situación que será precisada más adelante y abandonando durante su trayecto gran número de fibras al tálamo óptico, cuerpo geniculado, tubérculos cuadrigéminos, núcleo rojo de Stilling, locus niger, etc. En todo su trayecto pueden ser lesionados *a la vez* o *separadamente*, y de aquí la aparición de síntomas mixtos *sensitivomotores* o bien exclusivamente *motores* o *sensitivos*. Finalmente, y esto es importante, se entrecruzan ambos con el del lado opuesto antes de terminar en las masas grises bulbospinales a que se dirigen, de tal suerte que las fibras emanadas de los centros corticales del hemisferio derecho terminan en las masas grises izquierdas, y viceversa. Por esto, los síntomas que manifiestan sus lesiones son *cruzados*, mostrándose en el lado opuesto al lesionado. Examinemos ahora por separado el fascículo motor y el sensitivo.

a) *Fascículo motor*. — El fascículo motor comprende las fibras emanadas de los centros del tronco, del miembro inferior y del miembro superior, así como las que provienen de los centros de la cara, de la lengua, de la faringe y de la laringe.

a) Las *primeras*, las que provienen de los centros corticales de los miembros, constituyen el *fascículo piramidal*. La mayoría de ellas se entrecruzan a nivel de la parte inferior del bulbo (*fascículo piramidal cruzado*), las otras lo hacen en toda la altura de la medula (*fascículo piramidal directo*) y van a terminar en las astas anteriores de la medula (véase *Medula*). Su lesión en un punto cualquiera de su extensión, desde el centro cortical hasta su terminación se manifiesta no tan sólo por una hemiplejía cruzada, sino

además (y esto es especial del fascículo piramidal) por una contractura secundaria de los músculos paralizados; se produce, en efecto, una degeneración esclerosa de las fibras lesionadas, que obra como una espina irritativa sobre las células de las astas anteriores de la medula y dan lugar a la contractura. Conviene hacer notar, no obstante, que esto no es más que una hipótesis y que son muchos los autores que creen

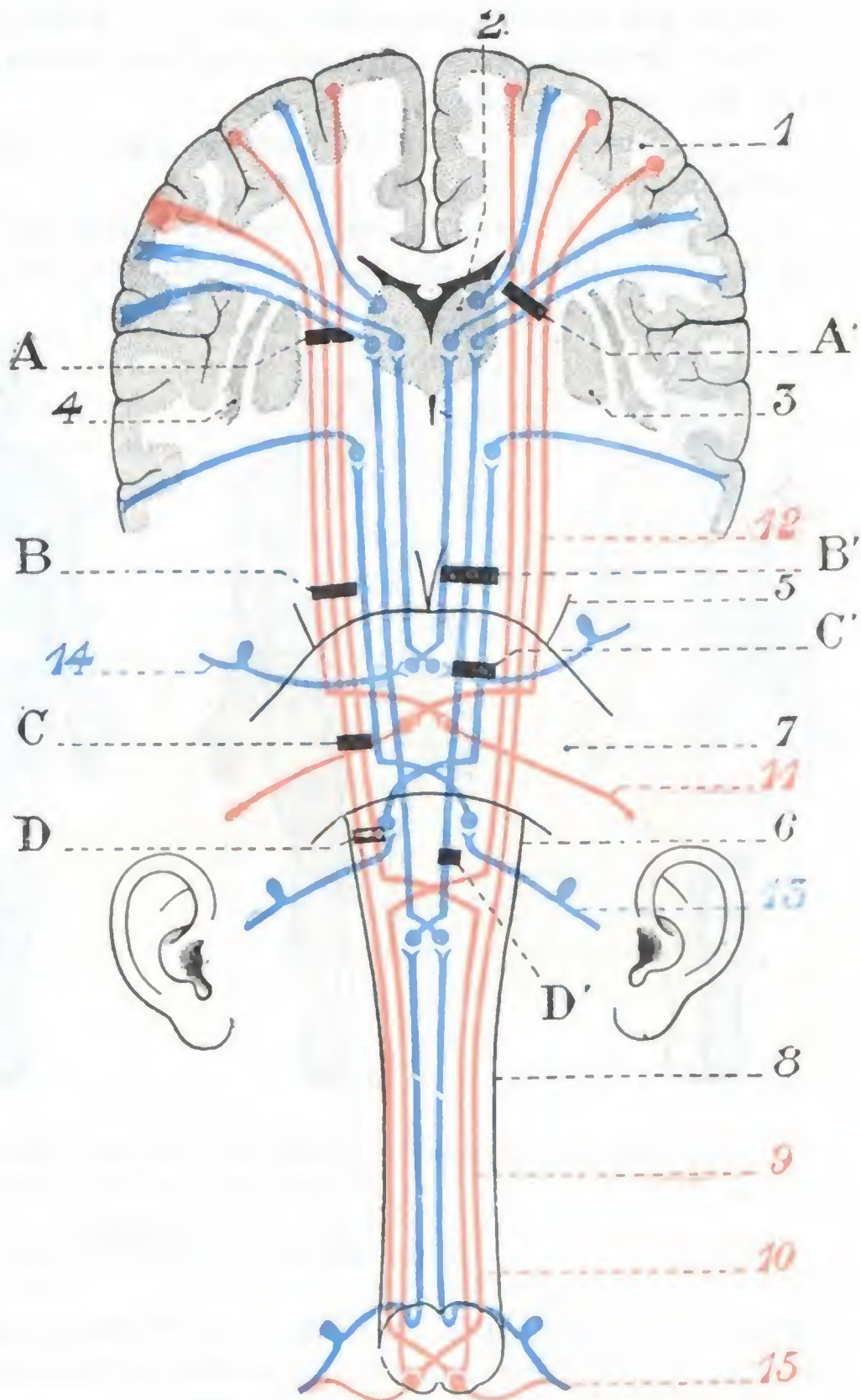


FIG. 87

Esquema de las vías corticospinales: la vía motriz aparece en rojo; la sensitiva, en azul.

— 1, circunvolución cerebral. — 2, tálamo óptico. — 3, núcleo lenticular. — 4, antemuro. — 5, pedúnculos cerebrales. — 6, bulbo. — 7, protuberancia. — 8, medula. — 9, fascículo piramidal directo. — 10, fascículo piramidal cruzado. — 11, nervio facial. — 12, fascículo geniculado. — 13, nervio auditivo. — 14, nervio trigémino. — 15, nervio raquídeo. — A, B, C, D, y A', B', C', D', esquematizan el asiento de las lesiones.

que esta *contractura secundaria* resulta más bien de la supresión de la acción frenadora que, en estado normal, el cerebro ejerce sobre la medula.

β) Las *segundas*, las que emanan de los centros de la cara, de la lengua, de la laringe, de la faringe, etc., forman el *fascículo geniculado*; su entrecruzamiento no se realiza en masa, sino casi fibra por fibra, en el pedúnculo cerebral, la protuberancia y el bulbo, por encima, por consiguiente, del punto de entrecruzamiento del fascículo piramidal; terminan en los núcleos bulboprotuberanciales (núcleos de origen de los nervios motores craneales).

b) *Fascículo sensitivo*. — El fascículo sensitivo afecta en su conjunto una disposición análoga a la del fascículo motor.

a) Seguido de arriba abajo nos presenta primero *fibras corticotálamicas* que, desde la corteza sensitiva van a parar al núcleo externo del tálamo (DÉJERINE y LONG).

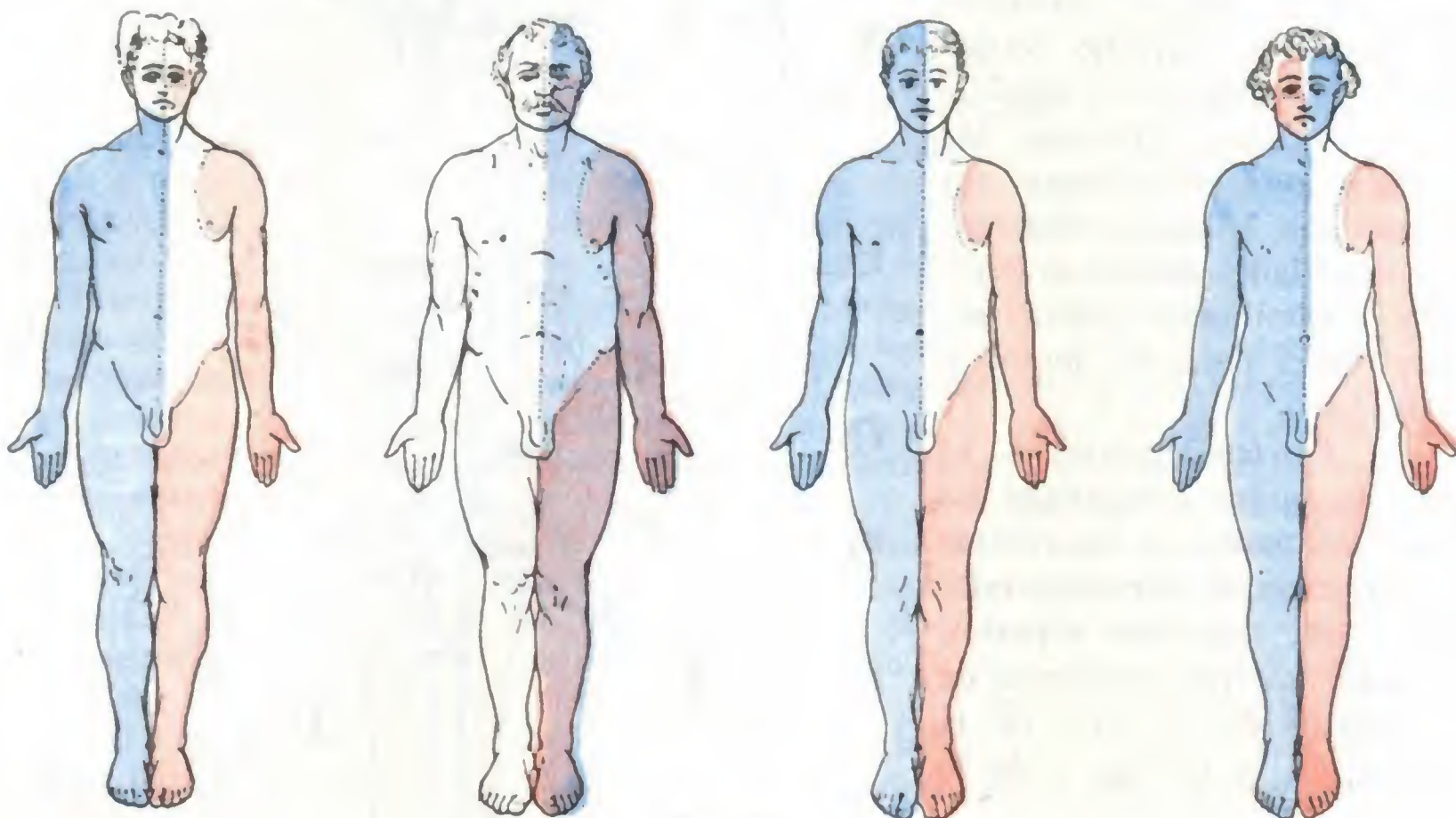


FIG. 88

Esquema de las parálisis motrices y sensitivas consecutivas a lesiones que interesan la vía corticospinal directa.

En rojo, parálisis motrices. — En azul, parálisis sensitiva. — En violeta, parálisis sensitivomotoras. (La explicación se encuentra en el texto.)

Ya hemos dicho antes que estas fibras, en el centro oval y en la cápsula interna, están mezcladas con las fibras motrices. Se admitía, hasta no hace muchos años, que a nivel del segmento más posterior de la cápsula interna estaban en contacto con las fibras sensoriales y que en este punto, denominado *encrucijada sensitiva*, todas las vías de conducción sensitivosensorial se hallaban reunidas. Trabajos relativamente recientes han modificado nuestros conocimientos sobre este punto: las fibras visuales no pasan por el segmento posterior de la cápsula interna, sino por el segmento retrolenticular; las fibras auditivas, por el segmento sublenticular; y en cuanto a las fibras olfatorias y gustativas, es verosímil que no discurren por la cápsula interna.

β) Desde el tálamo óptico a la protuberancia, el fascículo sensitivo está constituido a la vez: 1.º, por las fibras sensitivas del tronco y de los miembros; 2.º, por las fibras que se dirigen a los núcleos sensitivos bulboprotuberanciales y que, por consiguiente, tienen bajo su dependencia la audición, el gusto y la sensibilidad de la cara.

γ) Llegadas a la protuberancia, las últimas de estas fibras, comportándose como las fibras motrices del fascículo geniculado, se entrecruzan con las del lado opuesto y terminan en las masas grises precitadas.

δ) A partir de la protuberancia, el fascículo sensitivo no está compuesto más que por las fibras destinadas al tronco y a los miembros: éstas, con el nombre de *cintas de Reil*, se entrecruzan primero en la parte inferior del bulbo, luego (después de haberse detenido en los núcleos postpiramidales) llegan a la medula, formando los fascículos de Goll y de Burdach (véase *Medula*).

c) *Sintomatología general de las lesiones que interesan la vía corticospinal directa.* — Conociendo ya en su conjunto la vía de conducción corticospinal directa, nos es fácil ahora comprender los síntomas observados en clínica cuando esta vía está lesionada en un punto cualquiera de su trayecto (fig. 87).

a) Veamos primero el *fascículo motor*. Una lesión de este fascículo en A, en la cápsula interna, producirá una hemiplejía cruzada y completa, interesando, por consiguiente, la cara (excepción hecha de la porción inervada por el facial superior, véase más atrás), los miembros y el tronco del lado opuesto a la lesión (fig. 88, A, partes de color rojo). Lo mismo acontecerá en una lesión que asiente en B, en el pedúnculo; pero, en este caso, la lesión, al mismo tiempo que las vías piramidales y geniculadas, puede alcanzar las fibras radiculares del nervio motor ocular común, caso en que se observará una hemiplejía cruzada y completa y, además, una parálisis directa del motor común (*parálisis alterna tipo Weber*). Una lesión en C, en la protuberancia, donde sólo existe la vía piramidal, determinará una hemiplejía cruzada en los miembros y troncos; pero, como interesa igualmente uno o varios núcleos de origen de los nervios craneales, o bien las fibras radiculares de estos nervios, se observará, además de la hemiplejía cruzada, una parálisis directa de uno u otro de los nervios que emergen de la protuberancia. A esta asociación de una hemiplejía cruzada y una parálisis directa se le da el nombre de *hemiplejía alterna*. Ya hemos dicho que podía encontrarse como consecuencia de una lesión peduncular; pero se observa especialmente en las afecciones de la protuberancia. El tipo más frecuente y más antiguamente conocido es la *hemiplejía alterna tipo Millard-Gübler*. Está caracterizada (figura 88, D, partes de color rojo) por una hemiplejía cruzada de los miembros y del tronco de un lado (lesión piramidal), y por una parálisis facial, que interesa al mismo tiempo el facial inferior y el superior del otro lado (lesión de las fibras radiculares del facial). Volveremos a referirnos a ella más adelante al tratar de la *Protuberancia*. Una lesión en D (fig. 87), en el bulbo, producirá una hemiplejía cruzada de los miembros tan sólo; la cara quedará intacta (fig. 77, C, partes de color rojo).

β) En lo concerniente al *fascículo sensitivo*, si está interesado en la cápsula interna, en A (fig. 87), al mismo tiempo que el fascículo motor, se observará una *hemiplejía con hemianestesia cruzada* (fig. 88, B, partes de color azul y violeta). Una compresión o una destrucción localizada del pedúnculo, en B' (fig. 87), producirá una *hemianestesia completa y cruzada*. No obstante, entre los órganos de los sentidos, el oído y el gusto serán los únicos suprimidos del lado opuesto a la lesión; la vista y el olfato quedarán intactos (fig. 88, C, partes de color azul). Una lesión en C' (fig. 87), en la protuberancia, podrá interesar las fibras del trigémino del mismo lado y las fibras sensitivas de los miembros y del tronco del lado opuesto. Se tendrá entonces una *hemianestesia alterna*, es decir, una parálisis sensitiva cruzada de los miembros y del tronco y una anestesia directa de la cara (fig. 88, D, partes de color azul). Finalmente, si la lesión radica en D' (fig. 87), en el bulbo, se podrá observar una *hemianestesia cruzada* que respeta la cara y los órganos de los sentidos (fig. 88, A, partes de color azul).

2.º **Vía corticospinal indirecta.** — La vía corticospinal indirecta es menos interesante que la vía corticospinal directa, por lo menos desde el punto de vista médico-quirúrgico. Su topografía exacta y su fisiología patológica son todavía poco conocidas, y todo lo que permiten decir las investigaciones más recientes es que inter-

viene en la patogenia de ciertas contracturas. La vía indirecta comprende también dos órdenes de fibras, *motrices* y *sensitivas*.

a) *Fibras motrices*. — Las fibras motrices atraviesan sucesivamente el centro oval, la cápsula interna y el pedúnculo cerebral, íntimamente mezcladas, en toda la extensión de su trayecto, con las fibras de los fascículos piramidal y geniculado. Al dejar el pedúnculo, pasan por la protuberancia, se detienen en las células de los núcleos del puente y se entrecruzan con las del lado opuesto; pasan entonces al pedúnculo cerebeloso medio y van a terminar a la corteza del cerebelo. A su vez, las células de la corteza cerebelosa emiten fibras que van a articularse con las células del núcleo dentado del mismo lado. Finalmente, de estas últimas parten fibras que, subiendo por el pedúnculo cerebeloso superior, van, después de haberse entrecruzado con las del lado opuesto, a las células del núcleo rojo y, de aquí, después de haber formado el fascículo rubrospinal de VON MONAKOW y caminado a través del puente y del bulbo, a los cuernos anteriores de la medula, diseminándose por diferentes fascículos del cordón anterolateral.

b) *Fibras sensitivas*. — Las fibras sensitivas, después de haberse detenido en el núcleo rojo de la calota y en el tálamo, se entrecruzan en la protuberancia con las del lado opuesto, penetran en el pedúnculo cerebeloso superior y van a terminar en la corteza del cerebro y el núcleo dentado. De las células cerebelosas y de las del núcleo dentado parten luego las fibras que, con el nombre de *fascículo cerebeloso directo* o *fascículo de Gowers*, descienden a la medula y van a terminar unas en las células de las columnas de Clarke, y otras en las células del asta posterior. Según VAN GEHUCHTEN, la vía sensitiva indirecta sirve para la transmisión de la sensibilidad superficial o cutánea (sensibilidad táctil, dolorosa y térmica), mientras que la vía directa transmite las impresiones de la sensibilidad profunda (sensibilidad de los músculos, de los tendones, de las articulaciones).

c) Núcleos centrales

En el hilio del hemisferio, en el mismo trayecto del pedúnculo cerebral, existen unas masas grises que se designan con el nombre colectivo de *núcleos centrales* o *núcleos optostriados*. Estos núcleos grises comprenden el *tálamo óptico* y el *cuerpo estriado*, y a su vez este núcleo se divide en *núcleo caudado* y *núcleo lenticular*.

Los núcleos centrales representan, en los vertebrales inferiores, la casi totalidad del cerebro anterior. Gracias a los numerosos trabajos aparecidos en estos últimos años, su fisiopatología, largo tiempo ignorada, es en la actualidad mejor conocida. Son centros reflejos superiores, sensitivos y motores, intermedios entre la corteza cerebral y los núcleos del mesencéfalo y del rombencéfalo, que tienen sobre estos últimos centros, como la misma corteza cerebral, una doble acción reguladora de excitación o de inhibición. Serían también centros psíquicos rudimentarios de los que dependerían los estados de euforia, de depresión, de alegría, de tristeza, y la expresión exterior de estos estados; así se explicarían los trastornos mentales que acompañan a veces su lesión (J. CAMUS, H. CLAUDE).

1.º **Tálamo óptico y región subóptica**. — El tálamo óptico o *thalamus* es un voluminoso núcleo de sustancia gris situado a un lado del ventrículo medio, por delante y afuera de los tubérculos cuadrigéminos. Tiene una coloración blancogrisácea que recuerda bastante bien el color del café con leche. Su longitud es de 30 a 40 mm; su anchura, de 20 mm; su altura, de 22 mm.

a) *Conformación exterior*. — Desde el punto de vista de su conformación exterior, el tálamo óptico tiene la forma de un ovoide cuyo extremo más grueso mirase hacia atrás y su eje mayor estuviera oblicuamente dirigido de atrás adelante y de fuera adentro: podemos, pues, considerar en él cuatro caras y dos extremos.

a) La *cara superior*, convexa, está limitada hacia fuera por el surco optoestriado, adentro por el pedúnculo anterior de la glándula pineal. Presenta sucesivamente: 1.º, en su parte media, un surco oblicuo hacia delante y adentro, el *surco coroideo*; 2.º, adelante, una eminencia redondeada, el *tubérculo anterior* del tálamo óptico; 3.º, hacia atrás, una segunda eminencia más voluminosa, el *tubérculo posterior o pulvinar*. En la parte posterointerna de esta cara aparece una pequeña región triangular, conocida con el nombre de *triángulo de la habénula* y que forma en su parte media el denominado *tubérculo de la habénula*.

β) La *cara inferior* descansa en la calota peduncular. Corresponde aquí a una región especial, la *región subtalámica o subóptica* (FOREL), bien estudiada por GUILLAIN y ALAJOUANINE, a causa de la importancia que ofrece desde el punto de vista fisiopatológico. Encontramos en ella (figura 89) un pequeño núcleo de substancia gris, de 10 a 12 mm de anchura por 3 ó 4 mm de grosor, el *cuerpo de Luys*, que algunos autores consideran como el punto de partida o de relevo de una vía extrapiramidal (su lesión determinaría tal vez una hemiatetosis). Encontramos igualmente, por dentro del cuerpo de Luys, el *extremo anterior del núcleo rojo*, el cual, como sabemos, es un relevo interpuesto en el trayecto de las fibras cerebeloatalámicas (pertenece sobre todo a la región peduncular, véase página 169). Pero esto no es todo: la región intraóptica constituye al propio tiempo una verdadera encrucijada de vías nerviosas, en la que se encuentran la parte posterior de la cápsula interna (*vía motriz*), la terminación (en el pulvinar) de la cinta de Reil (*vía sensitiva*), las radiaciones de la parte superior del núcleo rojo (*vía cerebelosa*), ciertas radiaciones extrapiramidales y por último el campo de Wernicke (*vía óptica*).

Una lesión limitada a esta región — que puede observarse en el curso de la trombosis de la arteria cerebral posterior — interesa a la vez las diferentes vías nerviosas supraindicadas. De ahí en clínica la aparición en la mitad del cuerpo opuesta a la lesión de un conjunto sintomático, es decir, de un síndrome peculiar constituido por: hemiplejía ligera, ausencia de dolor espontáneo en este lado (lo que le distingue del síndrome de las lesiones talámicas), existencia de trastornos sensitivos objetivos variados, movimientos involuntarios de tipo corioatetósico con actitud anormal de la mano, trastornos cerebelosos que recaen principalmente en la coordinación y el tono (hemiasinergia) y, finalmente, hemianopsia lateral homónima. GUILLAIN y ALAJOUANINE, que, con el nombre de *síndrome de la encrucijada hipotalámica* han aislado este conjunto sintomático del síndrome talámico; describen un *síndrome hipotalámico puro* cuando la lesión queda localizada en la región infraóptica y un *síndrome mixto talámico e hipotalámico*, por una parte, *talamohipotálamo-rubrico*, por otra, según que la lesión interese el tálamo óptico o el núcleo al mismo tiempo que la región infraóptica.

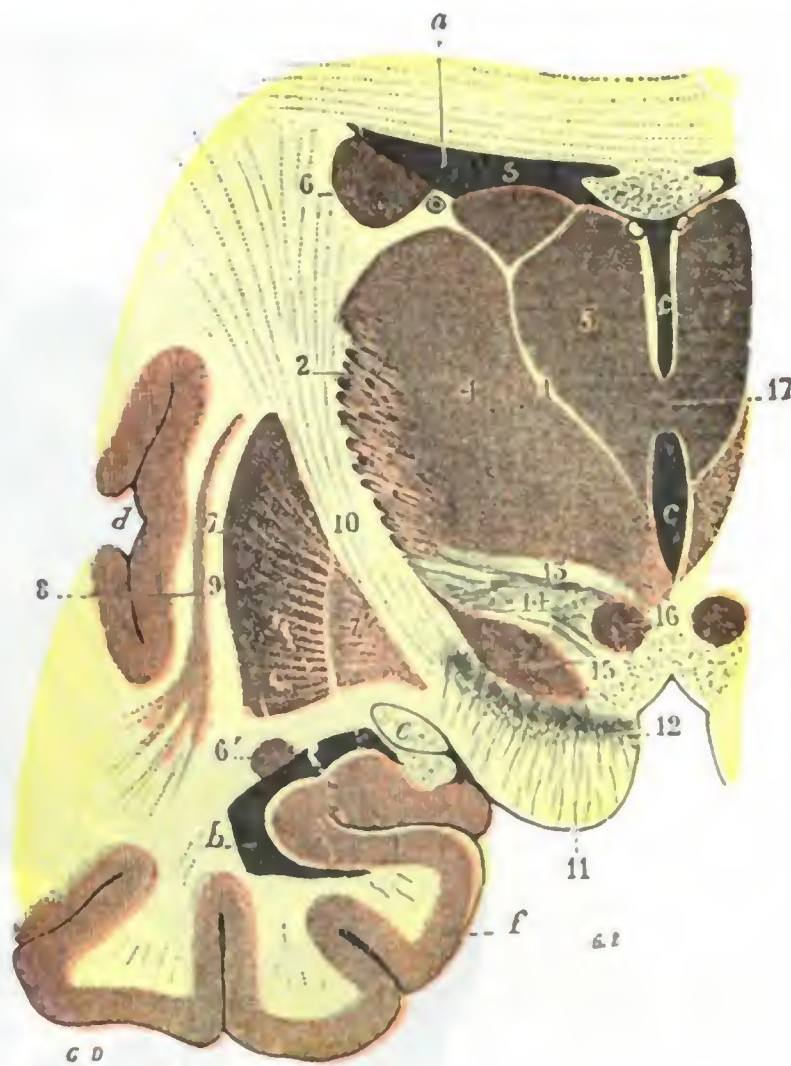


FIG. 89

Corte cervicotransversal del tálamo óptico para mostrar la región subtalámica (T.).

a. porción frontal del ventrículo lateral. — b. su porción esfenoidal. — c. ventrículo medio. — d. cisura de Silvio. — e. cintilla óptica. — f. circunvolución del hipocampo.

1. lámina medular interna del tálamo óptico. — 2. lámina medular externa y capa reticular. — 3. núcleo interno del tálamo óptico. — 4. su núcleo externo. — 5. su núcleo superior. — 6. núcleo caudado, con 6', su porción refleja. — 7, 7', núcleo lenticular (*putamen y globus pallidus*); entre 7', *globus pallidus* y e, cintilla óptica, camina el fascículo de Türk. — 8. antemuro. — 9. cápsula externa. — 10. brazo posterior de la cápsula interna. — 11. pie del pedúnculo. — 12. locus niger. — 13. capa dorsal de la región subtalámica. — 14. zona incerta. — 15. cuerpo de Luys. — 16. extremidad anterior del núcleo rojo de la calota. — 17. comisura gris.

b) *Constitución anatómica.* — El tálamo óptico está constituido casi en su totalidad por substancia gris y atravesado de abajo arriba por dos láminas de substancia blanca (fig. 89), conocidas con el nombre de *lámina medular interna* y *lámina medular externa*; esta última se confunde con la cápsula interna. En cuanto a la hoja medular interna, divide la masa gris, que constituye el tálamo óptico, en tres núcleos perfectamente distintos, un *núcleo interno*, un *núcleo externo* y un *núcleo anterior* o *superior*. Entre los dos núcleos interno y externo, hacia la parte inferior, se distingue también una formación redondeada denominada *centro medio de Luys*, que no debe confundirse con el *cuerpo de Luys*, el cual, como hemos dicho antes, corresponde a la región infraóptica.

El tálamo óptico está en conexión a la vez con el pedúnculo cerebral, con los tubérculos cuadrigéminos, con la cintilla óptica, con el cuerpo estriado y, finalmente, con la corteza cerebral.

Los experimentos de LABORDE y LEMOINE y las investigaciones de DÉJERINE y LONG tienden a establecer que los tálamos ópticos constituyen especialmente centros de sensibilidad (detendrían la mayoría de las sensaciones dolorosas) en los que se reúnen los fascículos sensitivos corticotalámicos y los fascículos sensitivos mielotalámicos. En realidad, en los casos de lesión del tálamo óptico (casi siempre de origen vascular y debidos a pequeños reblandecimientos) se observa (DÉJERINE y ROUSSY): 1.º, una *hemiplejía motora*, ligera y rápidamente progresiva, que no va acompañada ordinariamente ni del signo de Babinski, ni de contracturas, ni de exageraciones de los reflejos; 2.º, cierto grado de *hemiataxia* y *movimientos coreoatetósicos*; 3.º, una *hemianestesia* persistente, siempre más acentuada en las sensibilidades profundas que en las sensibilidades superficiales, a las que se añaden, del lado hemipléjico, dolores extremadamente tenaces. Esta hemianestesia dependería únicamente de la lesión del tálamo óptico. En cuanto a la hemiplejía precoz, resulta de la repercusión de la lesión talámica sobre la parte vecina de la cápsula interna: no es más que un síntoma accesorio. DÉJERINE y ROUSSY han denominado esta asociación de hemiplejía dolorosa y hemianestesia, *síndrome talámico*.

2.º **Cuerpo estriado.** — El cuerpo estriado se compone de dos núcleos fusionados en su extremo anterior, pero distintos en la mayor parte de su extensión, el *núcleo caudado* y el *núcleo lenticular*. Las investigaciones de O. y C. VOGT, KINNIER WILSON, J. RAMSAY HUNT, P. MARIE, LHERMITTE, TRÉTIKOFF, SOUQUES, ROUSSY, DÉJERINE, FOIX y HILLEMAND, han aportado sobre su anatomía, fisiología y patología algunos datos precisos. Pero quedan todavía muchas incógnitas.

A. **NÚCLEO CAUDADO.** — El núcleo caudado está situado en la parte anterior y externa del tálamo óptico. Visto desde arriba, en el suelo del ventrículo lateral, aparece con la forma de una coma (.), cuya extremidad mayor o cabeza está dirigida adelante, y la menor o cola hacia atrás y afuera. Su longitud es de 65 a 70 mm.

Aplanado de arriba abajo el núcleo caudado ofrece a nuestra consideración dos caras, dos bordes y dos extremidades. Su *cara superior*, convexa y de coloración rojiza, contribuye a formar el suelo ventricular. Su *cara inferior* descansa sobre la cápsula interna, a la cual adhiere íntimamente. Su *borde externo*, casi rectilíneo, corresponde al cuerpo caloso, en el momento en que este último pasa al centro oval. Su *borde interno*, sumamente cóncavo, abraza la parte correspondiente del tálamo óptico, del que está separado, sin embargo, por un surco, el *surco optostriado* y por las tres formaciones anatómicas que contiene este surco: la *lámina córnea*, la *vena del cuerpo estriado* y la *taenia semicircularis*. Su *extremidad anterior* o *cabeza*, bastante regularmente redondeada, descansa por abajo sobre la substancia gris del espacio perforado anterior. Su *extremidad posterior* o *cola* se afila gradualmente, llega a la encrucijada

ventricular, se curva entonces hacia abajo y delante y pasa sobre la bóveda de la prolongación esfenoidal del ventrículo lateral, rodeando la cara inferior del pedúnculo cerebral.

Considerado desde el punto de vista de su estructura, el núcleo caudado está formado exclusivamente de sustancia gris; de un modo más preciso, por pequeñas células de cilindroeje corto con raras células grandes de cilindroeje largo, semejantes a las del globus pálidus (véase más adelante).

B. NÚCLEO LENTICULAR. — El núcleo lenticular está situado por debajo y algo por fuera del núcleo caudado. Como este último, es alargado de delante atrás y más voluminoso en su extremo anterior que en su extremo posterior. Mide, por término medio, 5 cm de longitud.

Visto en un corte frontal (fig. 91) que pasa por su parte media, se nos presenta en forma de un triángulo cuya base mira hacia fuera y el vértice hacia dentro y abajo. Pueden, pues, considerarse en él tres caras y dos extremos. Su *cara inferior*, horizontal, corresponde al lóbulo temporooccipital; está cruzada oblicuamente por la comisura blanca anterior. Su *cara interna* (o mejor, *superointerna*), se relaciona en toda su extensión con la cápsula interna. Su *cara externa*, ligeramente convexa, corresponde a una lámina de sustancia blanca llamada *cápsula externa*; esta lámina separa el núcleo lenticular del antemuro. Su *extremidad posterior*, relativamente delgada, se disocia en cierto número de prolongaciones longitudinales, superpuestas de modo regular en sentido vertical. Su *extremidad anterior*, mucho más gruesa, se fusiona gradualmente con la extremidad correspondiente del núcleo caudado. Por medio de cortes seriados es como se ve muy claramente la fusión recíproca de los dos núcleos caudado y lenticular. Estos dos núcleos, en conjunto, forman una especie de herradura o de U mayúscula, cuya concavidad mira hacia atrás y afuera la cápsula interna.

El núcleo lenticular está formado esencialmente por una masa de sustancia gris, descompuesta en tres segmentos por dos láminas verticales de sustancia blanca (*lámina medular interna* y *lámina medular externa*); un segmento externo, relativamente oscuro; un segmento medio, más pálido; un segmento interno, más claro todavía. El segmento externo ha recibido de BURDACH el nombre de *putamen*; está principalmente formado de pequeñas células de cilindroeje corto (neuronas de asociación), como el núcleo caudado, con el que se une por delante y con el cual constituye el *striatum* de VOGT (véase antes). Los otros dos segmentos juntos sólo contienen una clase de células, células grandes de cilindroeje largo (neuronas de proyección), verdaderas células motoras, análogas a las células o *pallidum* de VOGT.

El cuerpo estriado aparece como un órgano autónomo, un centro completo, con una vía aferente que viene directamente del tálamo óptico y una vía eferente que va por una parte al tálamo y por otra a la región infraóptica (*núcleo rojo*), por la cual se pone en comunicación con la vía motora indirecta (*fascículo rubrospinal* de VON MONAKOFF, véase *Vía motora*).

Es uno de los centros más importantes del tono muscular, un centro regulador de la movilidad involuntaria y tal vez también centro vasomotor y emotivo (SOUQUES).

Sus lesiones (se observan principalmente en la arteriosclerosis cerebral y en el curso de las enfermedades infecciosas y, en particular, en la encefalitis letárgica o epidémica) determinan rigidez muscular, que se localiza principalmente en la raíz de los miembros, en la cabeza, en la cara (facies inmóvil) y en el tronco. Aunque no se paralice ninguno de los músculos de los labios, de la lengua, de la laringe y de la faringe, se nota disartria (la palabra del enfermo, que no es afásico, pues lee y comprende lo que se le dice, es casi nula o por lo menos incomprendible) y disfagia que se acompaña a menudo de llanto y risa espasmódicos (*parálisis glosolabiolaríngea cerebral* o

seudobulbar). Por último, se observan movimientos involuntarios coreoatetósicos, es decir, la abolición de los movimientos automáticos y asociados y agitación involuntaria, rítmica y arrítmica de los músculos (*parálisis agitantes, síndromes parkinsonianos*). Como dice LHERMITTE, no son grupos musculares los atacados, es una función. Hay pérdida de automatismo primitivo, y distonía muscular, por exceso o por defecto.

d) Cápsula interna

BURDACH ha dado el nombre de *cápsula interna* a la lámina de sustancia blanca que se extiende sobre la cara superointerna del núcleo lenticular, entre este núcleo por una parte y el núcleo caudado y el tálamo óptico por otra; esta lámina atraviesa de abajo arriba los núcleos centrales y forma cuerpo con ellos.

7.º Su disposición, vista en corte. —

Para tener una noción exacta de la cápsula interna, son necesarios dos cortes, uno frontal o *corte de Charcot* y otro horizontal o *corte de Flechsig*.

a) El *corte de Charcot* (fig. 91) es un corte verticotrassversal que pasa por los tubérculos mamilares. En este corte la cápsula interna reviste la forma de una lámina oblicua hacia arriba y afuera, que se continúa por su extremidad inferior con el pedúnculo cerebral y por su extremidad superior se irradia en forma de vasto abanico, el cual, con el nombre de *corona radiante de REIL*, se dirige hacia la corteza.

β) El *corte de Flechsig* (fig. 92) es un corte horizontal que pasa un poco por encima de la cisura de Silvio. En este corte se nos presenta la cápsula interna también en forma de una lámina blanca acodada sobre sí misma y formando de este modo dos segmentos: un segmento anterior (oblicuo hacia fuera y adelante), situado entre el núcleo caudado y el núcleo lenticular y que toma por este motivo el nombre de *segmento lenticuloestriado*, y un segmento posterior (oblicuo hacia atrás y afuera), situado entre el núcleo lenticular y el tálamo óptico y llamado por esto *segmento lenticuloóptico*. Estos dos segmentos se fusionan recíprocamente en un punto saliente hacia dentro, la *rodilla* de la cápsula interna. Añadamos que el segmento posterior excede por detrás 10 a 12 mm la extremidad posterior del núcleo lenticular, siendo esta porción más posterior de la cápsula interna la que DÉJERINE ha denominado *segmento retrolenticular*.

2.º **Constitución anatómica.**—La cápsula interna encierra tres órdenes de fibras: 1.º, *fibras internucleares*, que unen los tres núcleos optostriados entre sí;

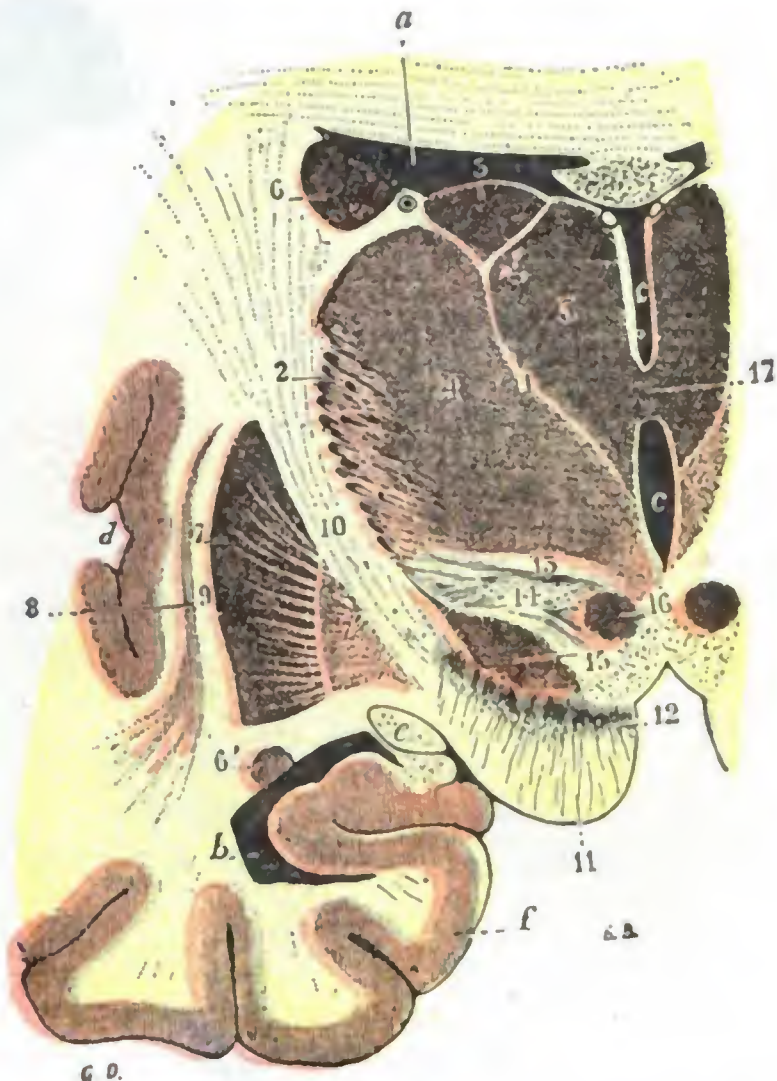


FIG. 91

Corte frontal de los núcleos optostriados que pasa por la comisura gris (T.).

a, porción frontal del ventrículo lateral. — b, porción esfenoidal. — c, ventrículo medio. — d, cisura de Silvio. — e, cintilla óptica. — f, circunvolución del hipocampo.

1, lámina medular interna del tálamo óptico. — 2, lámina medular externa y capa reticular. — 3, núcleo interno del tálamo óptico. — 4, su núcleo externo. — 5, su núcleo superior. — 6, núcleo lenticular (*putamen y globus pallidus*); entre 7', *globus pallidus*, y e, cintilla óptica, camina el fascículo de Türck. — 8, antemuro. — 9, cápsula externa. — 10, brazo posterior de la cápsula interna. — 11, pie del pedúnculo. — 12, locus niger. — 13, capa dorsal de la región subtalámica. — 14, zona incerta. — 15, cuerpo de Luys. — 16, extremidad anterior del núcleo rojo de la calota. — 17, comisura gris.

2.º, *fibras nucleocorticales*, que van de estos núcleos a la corteza cerebral; 3.º, *fibras pedunculares*, que provienen de uno u otro de los planos del pedúnculo cerebral: son (véase *Pedúnculo cerebral*) el fascículo geniculado, el fascículo piramidal, el fascículo sensitivo; van a la zona sensitivomotriz de la corteza o vienen de ella.

3.º **Sistematización.** — Los hechos anatomoclínicos nos enseñan que la cápsula interna no está constituida uniformemente, sino que cada uno de sus segmentos tiene su significación propia.

a) El *segmento anterior* o *lenticuloestriado* está formado por fibras de dirección casi horizontal que se dirigen del lóbulo frontal al núcleo exterior del tálamo óptico.

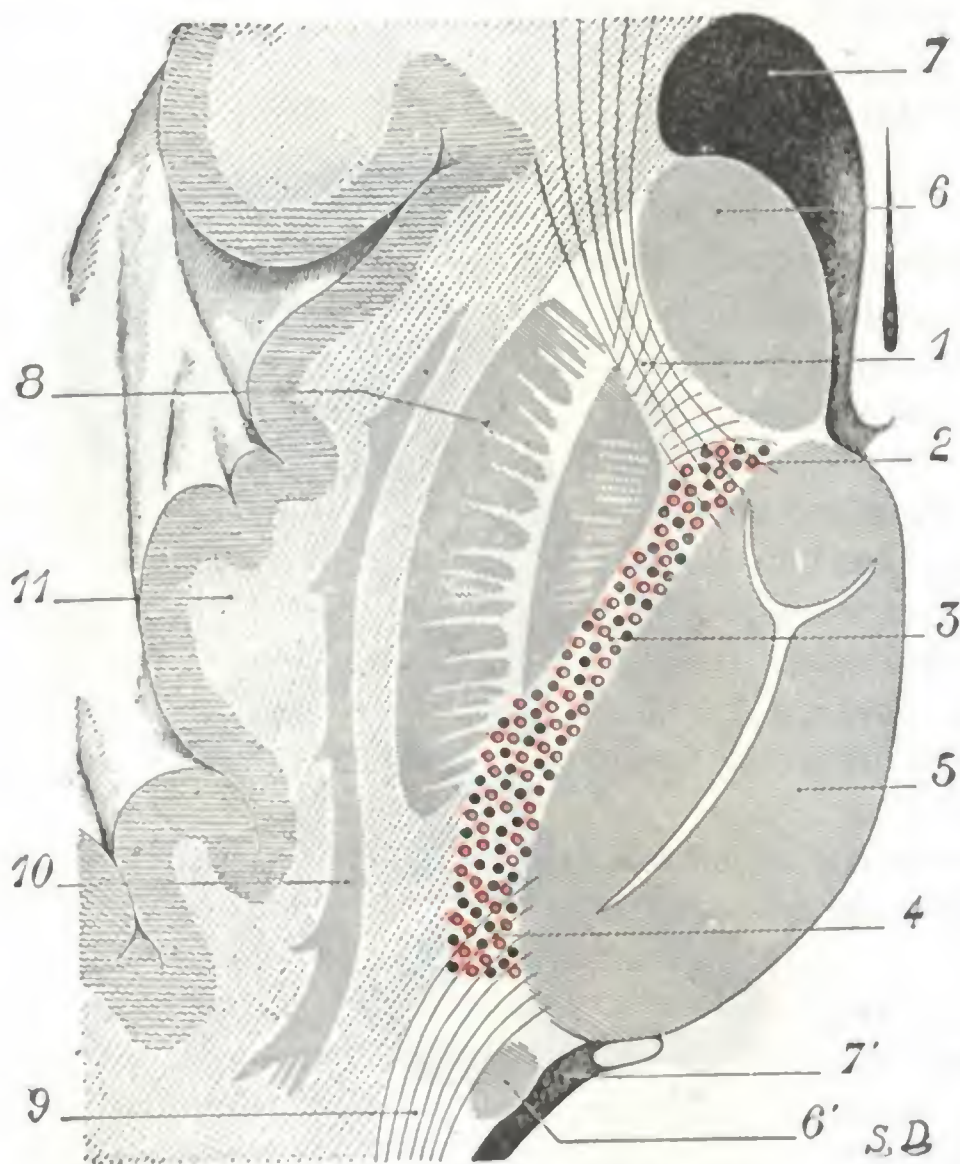


FIG. 92

Sistematización de la cápsula interna, vista en un corte horizontal esquemático de Flechsig.

1, 2, 3, 4, cápsula interna: 1, segmento anterior; 2, rodilla; 3, segmento posterior con, en círculos rojos, las fibras motrices, y en círculos negros, las fibras sensitivas; 4, segmento retrolenticular. — 5, tálamo óptico. — 6, 6', núcleo caudado. — 7, 7', ventrículo lateral. — 8, núcleo lenticular. — 9, radiaciones ópticas. — 10, antemuro. — 11, ínsula.

Después de lo que llevamos expuesto nos será fácil comprender la sintomatología de las lesiones de la cápsula interna. Estando constituida la cápsula por fibras que tienen su origen o su terminación en regiones funcionalmente distintas de la corteza cerebral, sus lesiones destructivas deben presentar síntomas idénticos a los que ocasionan las lesiones de los centros. Cuando interesan la rodilla y el segmento capsular posterior, estas lesiones se traducen: 1.º, por parálisis motoras cruzadas definitivas, seguidas, al cabo de un tiempo variable, de contractura de los miembros paralizados; 2.º, por anestias igualmente cruzadas, pero que ordinariamente desaparecen al cabo de algún tiempo. Cuando ocupan el segmento retrolenticular, particularmente la región subtalámica, cerca del cuerpo geniculado externo, las parálisis sensitivomotrices cruzadas van además acompañadas de hemiopia.

β) La *rodilla* y el *segmento posterior* o *segmento lenticulo-óptico* están ocupados: 1.º, por fibras transversales que reúnen el núcleo lenticular al tálamo óptico y, más abajo, a las formaciones grises del pedúnculo cerebral; 2.º, por las *fibras de proyección de la zona motriz*, dispuestas de tal manera que las que proceden de las regiones corticales más inferiores son las más anteriores: por esto el fascículo geniculado está situado en la rodilla de la cápsula; detrás se halla el fascículo del miembro superior y luego el del miembro inferior; 3.º, por *fibras sensitivas talamo-corticales* (últimas o primeras neuronas de las vías sensitivas, según que consideremos éstas de abajo arriba o de arriba abajo) mezcladas a las fibras motrices.

γ) El *segmento retrolenticular*, finalmente, contiene las *radiaciones ópticas de Gratiolet*; las fibras que lo constituyen no provienen, pues, del pedúnculo cerebral.

4.º Aplicaciones médicas. —

Pero (y éste es uno de los caracteres que permiten distinguir las lesiones capsulares de las de los centros corticales) mientras que las parálisis de origen capsular se *extienden* a toda una mitad del cuerpo (hemiplejía, hemianestesia), las parálisis de origen cortical son generalmente *localizadas* (monoplejías). Esto es debido a que los centros corticales se extienden por una área relativamente considerable de la corteza cerebral, por lo que rara vez se encuentran destruidos por entero. Por el contrario, las fibras que nacen de estos centros y se dirigen a las masas grises de la protuberancia, del bulbo y de la medula, convergen las unas hacia las otras, apretándose para formar la corona radiante y la cápsula interna; por consiguiente, una lesión, aunque sea muy limitada, las interesa de ordinario en su totalidad, y de aquí la extensión de la parálisis a toda una mitad del cuerpo.

e) Ventriculos cerebrales y formaciones coroideas

El cerebro contiene tres ventrículos: un ventrículo impar y medio, el *ventrículo medio* o *tercer ventrículo* y dos *ventrículos laterales*, uno derecho y otro izquierdo. Están recorridos, como sabemos, por el líquido cefalorraquídeo, pero este líquido discurre por ellos, en estado normal y en el sujeto en posición horizontal, sin ninguna presión (hay que «aspirarlo» cuando se practica una punción ventricular) y, por otra parte, contiene mayor cantidad de glucosa y menor cantidad de albúmina y de células que el líquido cefalorraquídeo de los espacios subaracnoideos cerebrales y medulares; contiene también, como veremos más adelante, cierta cantidad de *pituitrina*. Parece lógico, pues, suponer que en el curso de su camino de los ventrículos al fondo de saco subaracnoideo lumbosacro el líquido cefalorraquídeo sufre algunas modificaciones.

Los dos ventrículos laterales comunican con el ventrículo medio por los agujeros de Monro. El ventrículo medio, a su vez, se pone en relación por el acueducto de Silvio con el cuarto ventrículo, que más adelante estudiaremos con la región bulbar a la que corresponde.

Los dos ventrículos laterales contienen en su interior las formaciones coroideas (*plexos coroideos* y *telas coroideas*).

Las lesiones ventriculares agudas (hemorragias, inundación ventricular) determinan convulsiones precoces que se extienden a una mitad del cuerpo; estas lesiones son siempre graves y producen rápidamente la muerte. Ciertas lesiones crónicas, como, por ejemplo, la distensión lenta que se observa en la hidrocefalia, o también la que resulta de la obstrucción del conducto de Silvio por una ependimitis, una neoplasia, un tubérculo o un quiste parasitario, son, por el contrario, hasta cierto punto compatibles con la vida durante cierto tiempo y justifican muchas veces un tratamiento quirúrgico. En ciertos casos estas lesiones pueden ser reconocidas por el examen radiográfico después de inyección de aire en todo el espacio pial encefalomedular (*encefalomedulografía*, véase más adelante), o solamente en las cavidades ventriculares (*ventriculografía*, DANDY).

1.º Ventrículo medio y glándula pineal o epífisis. — El ventrículo medio (figuras 93 y 94) está situado entre los dos tálamos ópticos. Tiene la forma de un embudo cuya base estuviese dirigida arriba y se hubiese aplastado fuertemente en sentido transversal. Está en íntima relación con dos formaciones anatómicas especiales de apariencia glandular, la *hipófisis* o *cuerpo pituitario* abajo y la *epífisis* o *glándula pineal* arriba. La hipófisis forma una región especial que describiremos más adelante. En cambio, estudiaremos la epífisis con el ventrículo medio.

a) *Paredes.* — Consideraremos sucesivamente sus paredes laterales, sus bordes, su vértice y su base.

a) Las *paredes laterales* están formadas, arriba por el tálamo óptico y abajo por una masa de substancia gris que volveremos a encontrar en la base del cerebro.

β) El *borde posterior*, fuertemente oblicuo hacia abajo y adelante, nos presenta sucesivamente: 1.º, la base de la *glándula pineal* o *epifisis*, pequeño cuerpo grisáceo, impar y medio, simple órgano rudimentario que representa morfológicamente el ojo pineal de los lacértidos; lo describiremos sucintamente algo más adelante (para más detalles véanse los tratados de Anatomía descriptiva); 2.º, la *comisura blanca poste-*

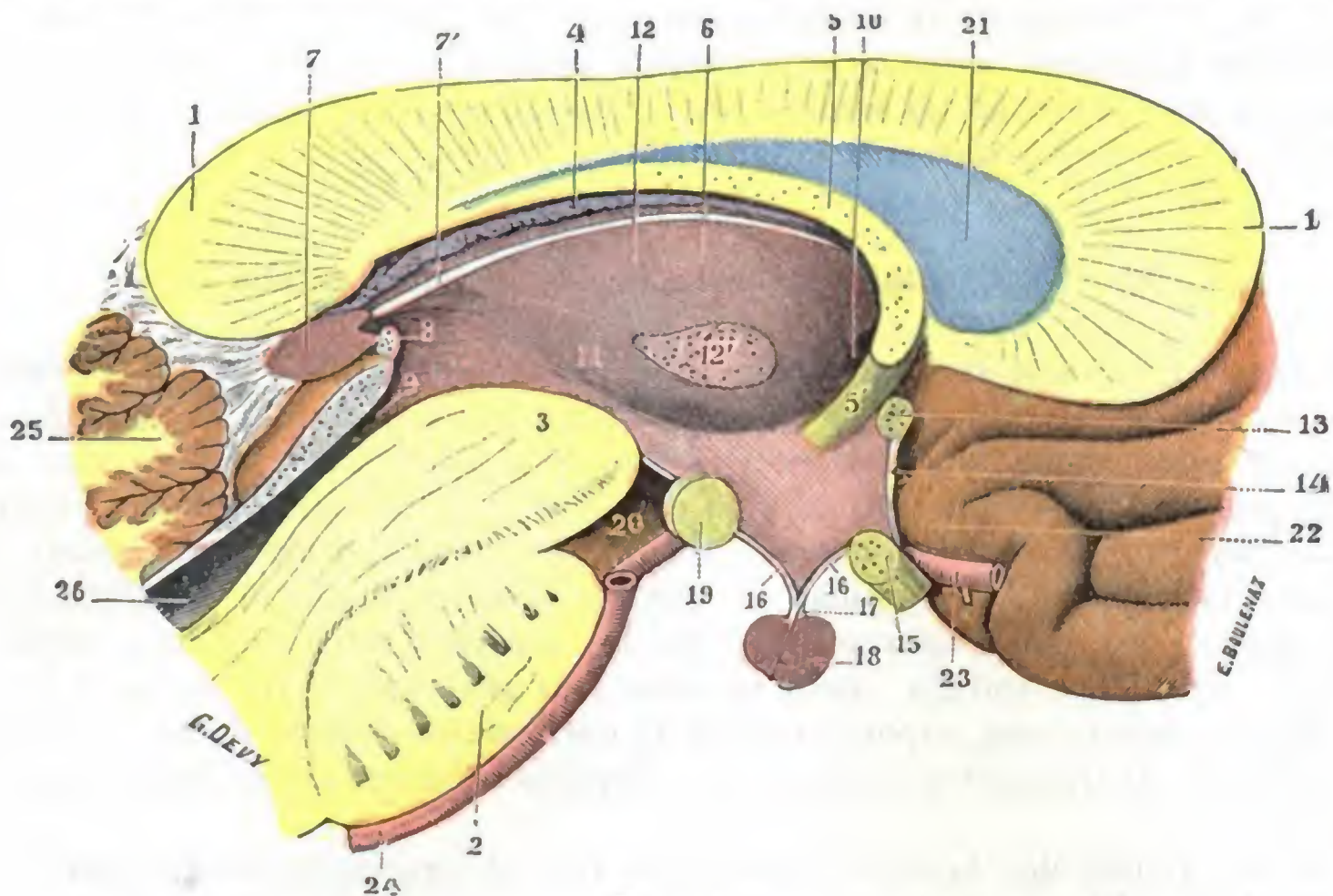


FIG. 93

Ventrículo medio, visto en corte sagital (lado izquierdo del corte) (T.).

1, cuerpo caloso (rodete), con 1', su rodilla. — 2, protuberancia. — 3, pedúnculo cerebral. — 4, tela corioidea. — 5, trigono cerebral, con 5', sus pilares anteriores. — 6, ventrículo medio. — 7, glándula pineal, con 7', sus habenaes. — 8, comisura blanca posterior. — 9, acueducto de Silvio. — 10, agujero de Monro. — 11, surco de Monro. — 12, tálamo óptico, con 12', comisura gris. — 13, comisura blanca anterior. — 14, lámina supraóptica. — 15, quiasma óptico. — 16, 16, túber cinéreo. — 17, tallo pituitario. — 18, cuerpo pituitario. — 19, tubérculos mamilares. — 20, espacio perforado posterior. — 21, séptum lúcidum. — 22, entrecruzamiento olfatorio. — 23, arteria cerebral anterior. — 24, tronco basilar. — 25, cerebello. — 26, cuarto ventrículo.

rior, especie de cordón blanco que se pierde a derecha e izquierda en el tálamo óptico; 3.º, el orificio anterior del *acueducto de Silvio*; 4.º el *pedúnculo cerebral*; 5.º, la *substancia gris de la base del cerebro*.

γ) Su *borde anterior*, casi vertical, nos presenta a su vez, de arriba abajo: 1.º, los *pilares anteriores del trigono*, que descienden hacia los tubérculos mamilares; 2.º, una pequeña depresión llamada *vulva*; 3.º, la *comisura blanca anterior*, que desaparece por debajo del núcleo lenticular para ir a terminar, formando un ancho abanico, en las circunvoluciones del lóbulo temporal; 4.º, una delgada lámina de substancia gris, la *laminilla supraóptica*; 5.º, el *quiasma óptico*; 6.º, la *substancia gris de la base del cerebro*.

δ) Su *vértice* o *infundíbulo*, denominado también *suelo del tercer ventrículo*, está situado naturalmente en el encuentro de los dos bordes anterior y posterior; corresponde al tallo pituitario, del que cuelga el *cuerpo pituitario* o *hipófisis* (véase pág. 153), y al túber cinéreo, con el que forma la *región infundibular*, cuya importancia fisiológica y patológica conocemos.

ε) Sobre su base se extienden los tres planos siguientes: 1.º, en primer término la *tela corioidea* con sus plexos y las *venas de Galeno*; 2.º, por debajo de ella, el *trigono cerebral*, de forma triangular y base posterior, terminando hacia delante y hacia atrás por cuatro pilares, dos *pilares anteriores*, de los que ya hemos tratado

anteriormente, y dos *pilares posteriores* que descienden hacia la prolongación esfenoidal del ventrículo lateral; 3.º, por último, por encima del triángulo, el *cuerpo calloso* y el *septum lúcidum*, a través del cual se puede llegar a la cavidad ventricular (*punción, incisión del cuerpo calloso*).

§) El tercer ventrículo está además atravesado en su parte media por una lámina de substancia gris que va de un tálamo al otro: la *comisura gris*.

b) *Glándula pineal o epífisis*. — La epífisis es un órgano muy pequeño, apenas del tamaño de un guisante, que se halla en la línea media entre los dos tálamos ópticos, debajo del reborde del cuerpo calloso que está encima (fig. 93), entre los dos tubérculos cuadrigéminos superiores que le forman una especie de canal: corresponde aquí al confluente de las venas que de las partes laterales del cerebro terminan en la ampolla de Galeno y, por otra parte, descansan en el acueducto de Silvio. Está sostenida en su posición por adherencias con la pia madre que la rodea en gran parte de su extensión y por cierto número de prolongaciones o pedículos (los anteriores se denominan *riendas o habenæ* de la glándula pineal) que, partiendo de su base, van en seguida a terminar en formaciones próximas.

La apófisis, como hemos dicho, está justificadamente considerada como un órgano en vías de involución. Muchos autores, no obstante, aunque sin pruebas bien manifiestas, tienden a agruparla con las glándulas de secreción interna y le atribuyen un papel importante en el desarrollo físico.

E IZAWA, en particular, creía poder concluir de sus investigaciones experimentales que tendría por función principal frenar el desarrollo prematuro de los órganos genitales en el animal joven.

Sea la que fuere la significación exacta de la glándula pineal puede ser el punto de partida de tumores, de los que MARBURG ha comunicado cuarenta casos, a los que RAYMOND y CLAUDE y, posteriormente, L. LEREBoulLET, MAILLET y PRIZARD han añadido nuevas observaciones notables.

Estos tumores se observan principalmente en los sujetos jóvenes y están constituidos de modo casi exclusivo por teratomas. Se manifiestan por un conjunto de síntomas magníficamente descritos por LEREBoulLET, de los que unos se explican por la situación de la glándula y sus relaciones con las regiones nerviosas próximas y los otros traducen la lesión propia de la substancia glandular y, para los que admiten el papel endocrino de la epífisis, su alteración funcional.

Así es que cuando la glándula pineal es asiento de una neoformación y aumenta de volumen, comprime forzosamente con mayor o menor rapidez y las venas de Galeno y el acueducto de Silvio, de lo que resulta la aparición precoz y a menudo brusca de los signos

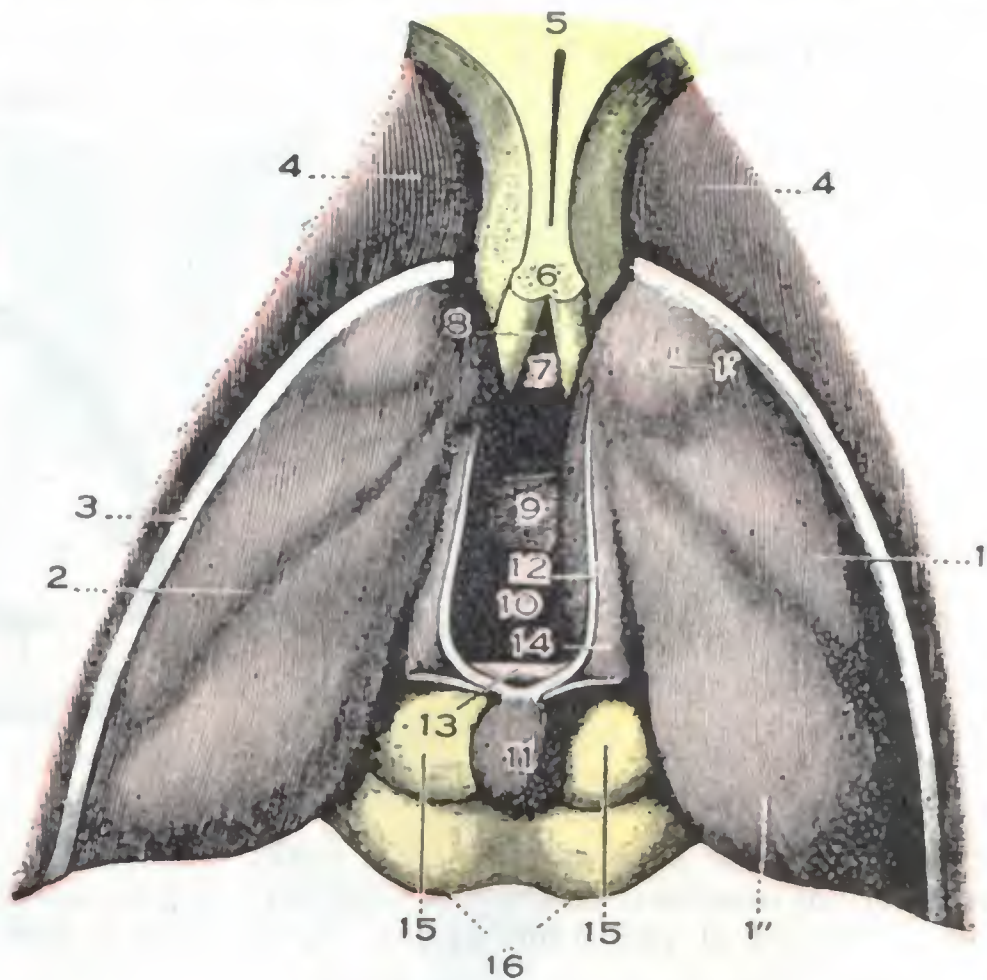


FIG. 94

Ventrículo medio visto por su cara superior (T.).

(El cuerpo calloso y el triángulo están extirpados.)

1, tálamo óptico, con: 1', su tubérculo anterior; 1'', su tubérculo posterior o *pulvínar*. — 2, surco del plexo coroideo. — 3, curso optoestriado. — 4, cabeza del núcleo caudado. — 5, *septum lúcidum* y su cavidad central. — 6, pilares anteriores del triángulo. — 7, comisura blanca inferior. — 8, vulva. — 9, comisura gris. — 10, tercer ventrículo. — 11, glándula pineal. — 12, sus pedúnculos anteriores o *habenæ*. — 13, comisura blanca posterior. — 14, triángulo de la *habenula*. — 15, tubérculos cuadrigéminos anteriores (*nates*). — 16, tubérculos cuadrigéminos posteriores (*testes*).

de hidrocefalia e hipertensión craneal (*síndrome nervioso*, cefalea, vómitos, crisis convulsivas, trastornos de la visión, etc.); comprime de un modo igualmente precoz los tubérculos cuadrigéminos, y de ahí la parálisis vertical de la mirada (*síndrome ocular*) a la que pueden añadirse en seguida otros signos en relación con la lesión de los núcleos protuberanciales próximos. Por último, se manifiestan al mismo tiempo trastornos distróficos (*síndrome distrófico*), que se caracterizan por la aparición de una pubertad precoz (precipitación del crecimiento, desarrollo precoz de los órganos genitales y del sistema piloso) y un desarrollo intelectual igualmente precoz. Estos tres síndromes permiten el diagnóstico de tumor de la epísis.

2.º **Ventriculos laterales.** — Los ventrículos laterales (figs. 96 y 97) son cavidades anfractuosas situadas a cada lado de la línea media que se extienden en longitud del lóbulo frontal al lóbulo occipital. Para facilitar su estudio se distinguen en cada uno

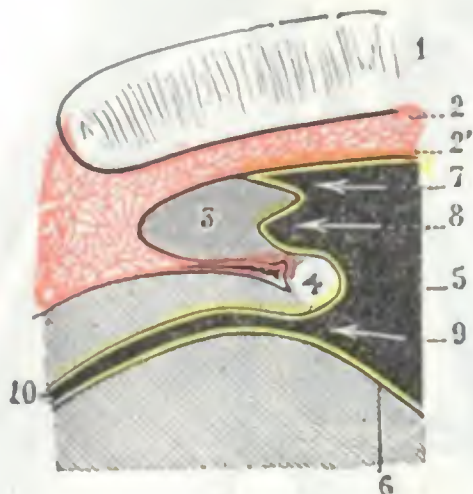


FIG. 95

Corte sagital de la glándula pineal para mostrar sus relaciones con la tela coroidea y con el epéndimo (T.).

1, cuerpo calloso. — 2, 2', hojillas superior e inferior de la tela coroidea (en rojo). — 3, glándula pineal. — 4, comisura blanca posterior. — 5, ventrículo medio. — 6, epéndimo (en amarillo). — 7, fondo de saco suprapineal. — 8, fondo de saco pineal. — 9, ano. — 10, acueducto de Silvio.

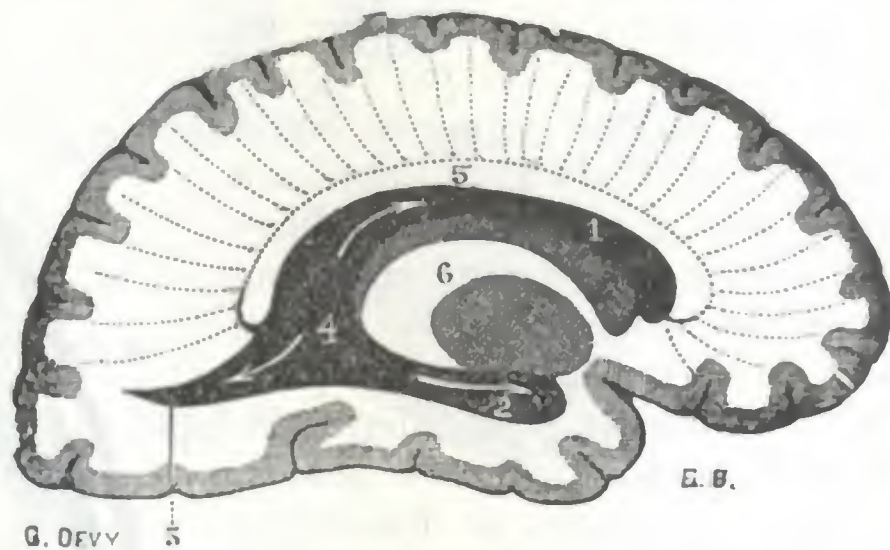


FIG. 96

Sección sagital del hemisferio cerebral izquierdo, practicada un poco hacia fuera de la línea media, para mostrar las tres prolongaciones del ventrículo lateral (T.).

1, prolongación anterior o frontal del ventrículo lateral. — 2, su prolongación inferior o esfenoidal. — 3, su prolongación posterior u occipital. — 4, encrucijada ventricular. — 5, cuerpo calloso. — 6, corte de los núcleos optostriados y de la cápsula interna.

de ellos tres porciones o astas: una porción anterior, una porción posterior y una porción inferior. Estas tres porciones se reúnen y se confunden en un punto común que se encuentra situado en la parte posterior del tálamo óptico y que lleva el nombre de *encrucijada ventricular*.

a) *Porción anterior.* — La porción anterior o *asta frontal*, de 6 a 7 cm de longitud, se dirige de atrás hacia delante, desde la encrucijada hasta 3 cm del polo frontal. Aplastada de arriba abajo, nos presenta dos paredes: 1.ª, una pared superior o *bóveda*, formada por el cuerpo calloso (véase *Punción del cuerpo calloso*); 2.ª, una pared inferior o *suelo*, en la que encontramos sucesivamente, de fuera adentro, el núcleo caudado, el surco optostriado, el tálamo óptico, los plexos coroideos de los ventrículos laterales y, finalmente, el triángulo cerebral. Por fuera, la porción frontal del ventrículo lateral está formada por un simple borde, resultante de la unión de su bóveda con el suelo. Por dentro, está formada por el séptum lúcidum, que la separa de la del lado opuesto. El espesor de substancia cerebral que separa el asta frontal del endocráneo es aproximadamente de 4 cm. El cuerpo frontal es, con el cuerpo occipital, el lugar de elección de la punción ventricular (véase más adelante).

b) *Porción posterior.* — La porción posterior o *cuerpo occipital*, mucho más corta que la precedente, se dirige horizontalmente hacia atrás, describiendo una ligera curva de concavidad interna. Tiene por *bóveda* el cuerno posterior del cuerpo calloso; por *suelo*, una superficie blanquecina sobre la cual se levanta una eminencia conoide

conocida con el nombre de *espolón de Morand*. Esta eminencia no es más que la pared hemisférica empujada hacia la cavidad ventricular por la cisura calcarina. La punta del ventrículo se encuentra a 3 cm solamente de la superficie exterior del cerebro. Este es precisamente el punto de elección para la punción ventricular.

c) *Porción inferior*.—La porción inferior, *cuerno esfenoidal*, o también *cuerno temporal*, sale, como las otras dos porciones, de la encrucijada ventricular; de allí se

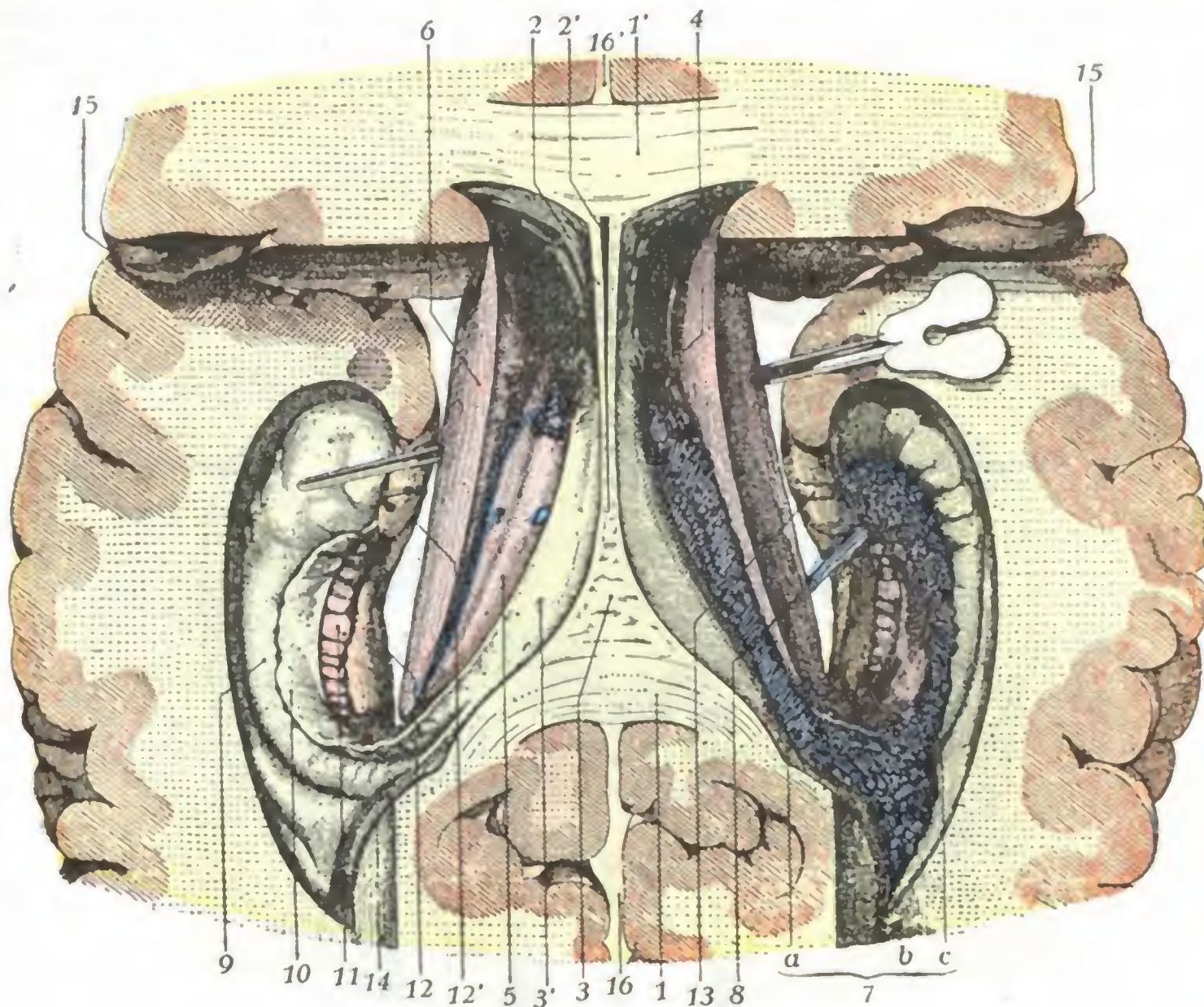


FIG. 97

Ventriculos laterales del cerebro y sus prolongaciones (T.).

En este cerebro se ha practicado primero la sección de Vieussens. Después se ha levantado el cuerpo calloso (seccionando el séptum lucidum) para dejar de ver el trigono cerebral; se ha incidido en toda su longitud el núcleo caudado, y separado toda la porción del hemisferio que cubre la prolongación esfenoidal del ventrículo lateral. Practicado esto, se ha separado con fuerza cada hemisferio de la línea media para dejar al descubierto, visto desde arriba, el suelo de esta prolongación esfenoidal del ventrículo.

1 y 1', rodete y rodilla del cuerpo calloso. — 2, séptum lucidum, con 2', su cavidad central. — 3, trigono cerebral, con 3', sus pilares posteriores descendiendo en la prolongación esfenoidal del ventrículo lateral y fusionándose con las formaciones blancas de esta prolongación. — 4, agujero de Monro. — 5, tálamo óptico. — 6, núcleo caudado. — 7, plexo coroldeo del ventrículo lateral, con: a, su porción superior; b, su porción media prolongándose en la porción occipital del ventrículo (*glomus*); c, su porción inferior. — 8, vena grande que se dirige a la vena basilar. — 9, cuerpo de Ammón. — 10, cuerpo franjeado. — 11, cuerpo abollonado. — 12, circunvolución del hipocampo, con 12', su gancho. — 13, cintilla de Giacomini. — 14, espolón de Morand. — 15, cisura de Silvio. — 16, 16', gran cisura interhemisférica.

dirige oblicuamente hacia abajo y adelante hasta la parte anterior del lóbulo temporal, del cual no está separada, a veces, más que por una distancia de 10 a 15 mm.

a) Su *pared superior* o *bóveda* está formada por la cara inferior del tálamo óptico y el pedúnculo cerebral.

β) Su *pared inferior* o *base*, muy irregular, presenta, de fuera adentro, las tres eminencias siguientes: el asta de Ammón, el cuerpo franjeado y el cuerpo abollonado. El asta de *Ammón* es una eminencia cilindroidea, de coloración blanquecina, de 45 a 50 mm de longitud; como el espolón de Morand, representa una parte de la pared hemisférica rechazada hacia el ventrículo por un surco de la corteza. El *cuerpo franjeado* es una cinta de substancia blanca que flanquea el lado interno del asta de Ammón; se continúa por detrás con el pilar posterior del trigono y termina por de-

lante en el gancho de la circunvolución del hipocampo. En cuanto al *cuerpo abollonado*, es una parte de la corteza que no se ha desarrollado, una circunvolución rudimentaria, y se continúa hacia atrás, por la *fasciola cinérea*, con los tractos de Lancisi; por delante termina por la *cintilla de Giacomini*, pequeño cordón de aspecto gelatinoso y coloración cenicienta que rodea de abajo arriba la parte interna del gancho del hipocampo.

γ) La *cavidad del cuerno temporal* está separada del endocráneo solamente por un espesor de 3 a 4 cm de sustancia cerebral. A nivel de dicho cuerno temporal

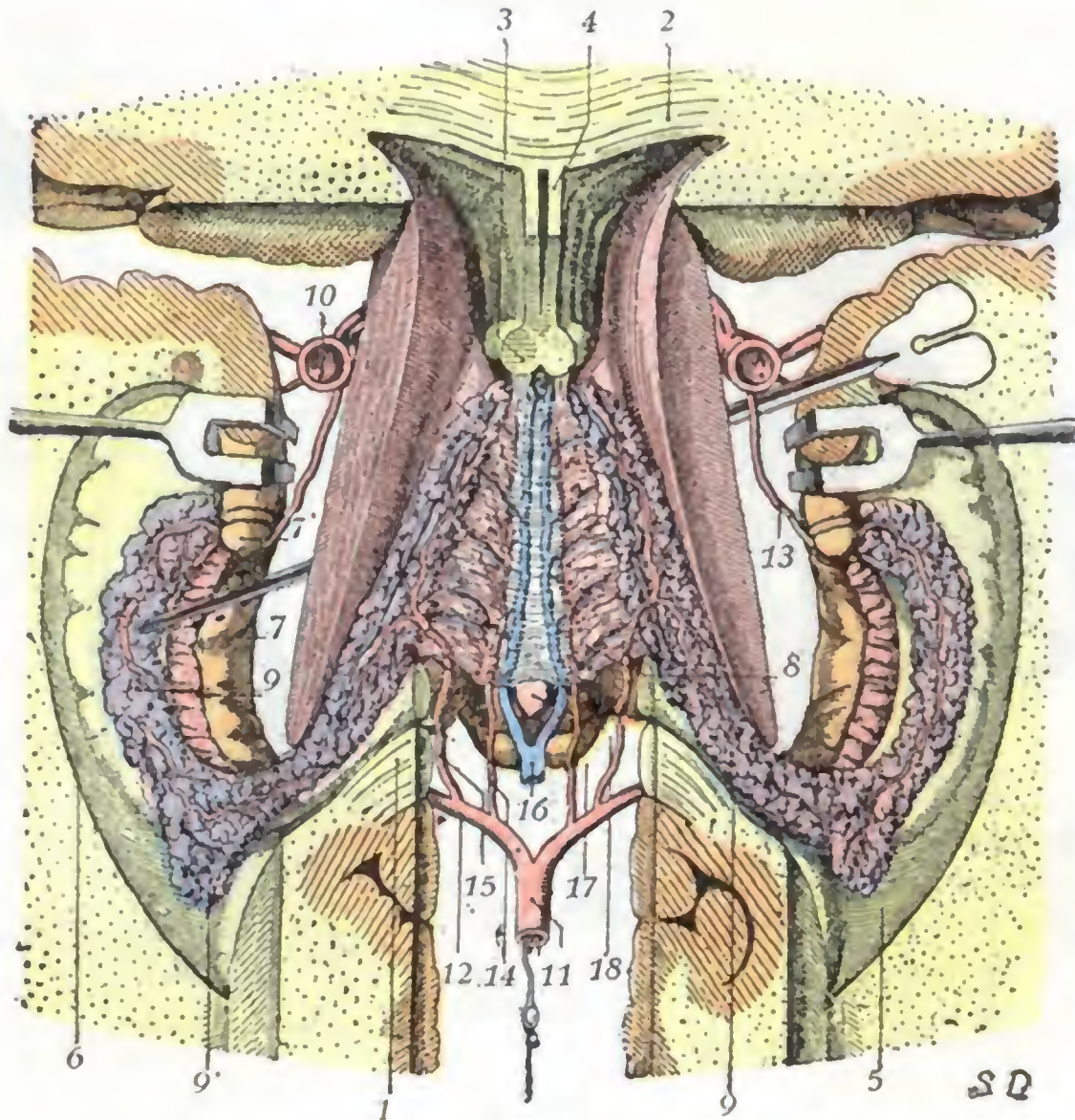


FIG. 98

Formaciones coroideas, vistas desde arriba (*semiesquemática*) (T.).

1, rodete del cuerpo calloso. — 2, rodilla del cuerpo calloso. — 3, pilares anteriores del triángulo cerebral. — 4, séptum lúcidum, con, a cada lado, la porción frontal de los ventrículos laterales. — 5, suelo de la prolongación occipital del ventrículo lateral. — 6, suelo de la prolongación esfenoidal del ventrículo lateral con el asta de Amón, el cuerpo franjeado y el cuerpo abollonado. — 7, circunvolución del hipocampo, con 7', su gancho. — 8, tela coroidea del ventrículo medio. — 9, 9, plexos coroideos de los ventrículos laterales, con 9', el glomus. — 10, carótida interna. — 11, tronco basilar. — 12, arteria cerebral posterior. — 13, arteria coroidea anterior. — 14, arteria coroidea posterointerna. — 15, arteria coroidea posteroexterna. — 16, venas de Galeno. — 17, tubérculos cuadrigéminos. — 18, glándula pineal.

es donde se practicaba la *punción de los ventrículos*, con drenaje o sin él, aconsejada por ciertos autores (KEEN, POIRIER) para el tratamiento de la hidrocefalia; pero es preferible puncionar el cuerno frontal o, mejor aún, el cuerno occipital (véase más adelante).

3.º Formaciones coroideas. — Representan, como sabemos, la parte de la piamadre que en el curso del desarrollo se ha insinuado en el interior o, más exactamente, en el espesor del cerebro (*piamadre interna* de algunos autores). Se trata de formaciones casi celulosas en ciertos puntos (*telas coroideas*), muy ricamente vascularizadas en otros, en donde constituyen borlas de capilares apelotonadas (*plexos coroideos*).

En el tercer ventrículo encontramos la *tela coroidea anterior* o *tela coroidea del tercer ventrículo*, con, en la línea media, sus dos hileras de granulaciones rojizas, los

plexos coroideos del ventrículo medio. Está situada inmediatamente debajo del triángulo, en el surco coroideo de los tálamos ópticos; por los agujeros de Monro se continúa, así como sus plexos, con los *plexos coroideos de los ventrículos laterales.* Estos penetran en el cuerpo temporal por la parte lateral de la hendidura de Bichat y discurren por el suelo ventricular hasta el cuerpo frontal, en donde se unen a los plexos del tercer ventrículo.

Conocemos el papel que desempeñan los plexos coroideos en la secreción del líquido cefalorraquídeo (véase pág. 92). En ciertas formas de hidrocefalia, en las que la retención

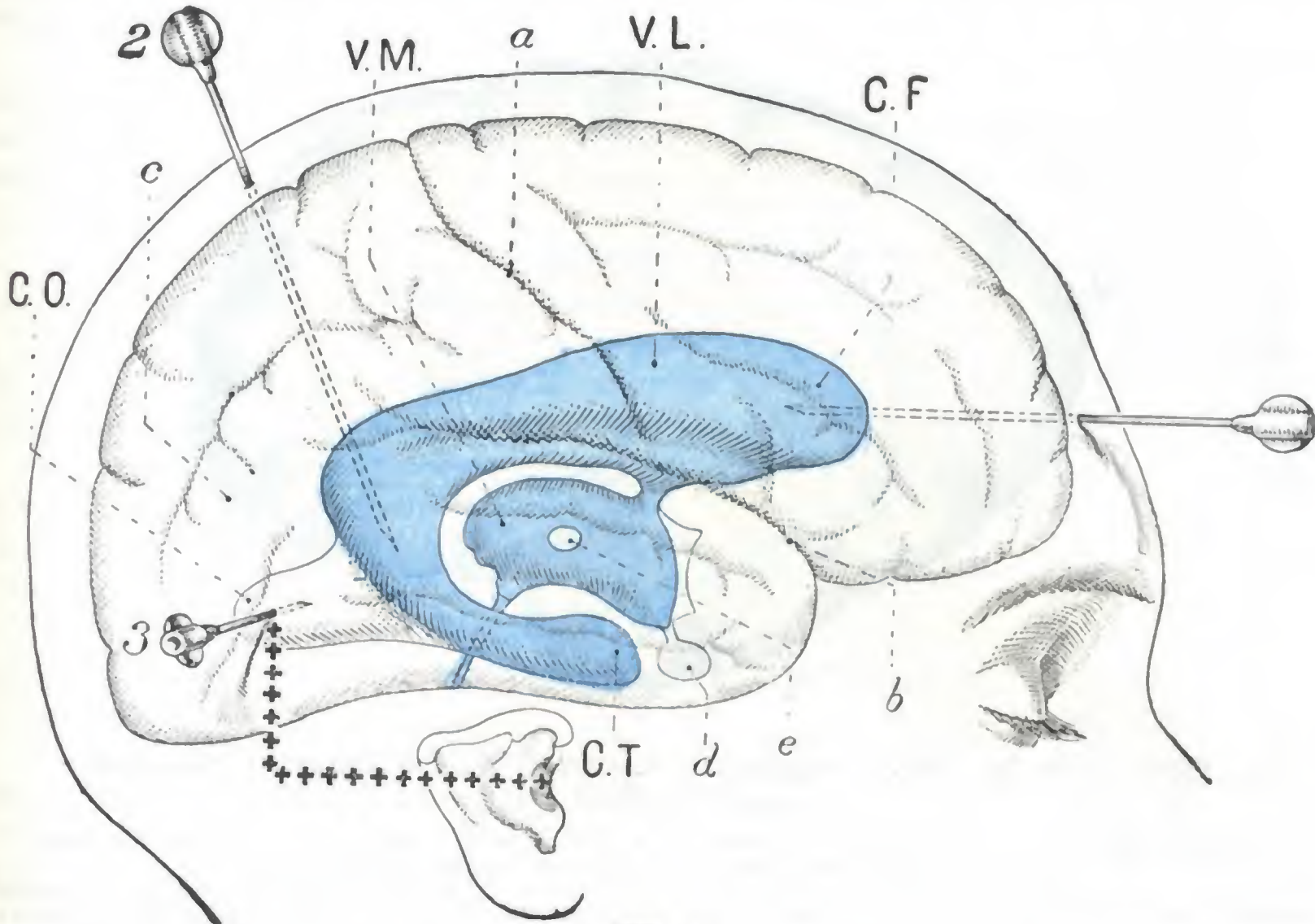


FIG. 99

Ventrículos del cerebro inyectados (*en azul*) y vistos «in situ» a través del cráneo y del cerebro.

C. F., cuerno frontal del ventrículo lateral derecho. — C. O., cuerno occipital del mismo ventrículo. — C. T., su cuerno temporal o esfenoidal. — V. L., ventrículo lateral. — V. M., ventrículo medio con: en medio, la comisura gris; arriba, el agujero de Monro que lo pone en comunicación con el ventrículo lateral; abajo y adelante, el cuerpo pituitario colgado de su extremo infundibular; abajo y atrás, el acueducto de Silvio.

a, cisura de Rolando. — b, cisura de Silvio. — c, pliegue curvo. — d, cuerpo pituitario. — e, comisura gris.

1, punción del cuerpo frontal del V. L., según el procedimiento de CESTAN y RISER: la aguja penetra algo por encima de la eminencia frontal, muy poco por fuera de la línea media, y camina horizontalmente de delante atrás. — 2, punción de la encrucijada ventricular (procedimiento de CESTAN y RISER): la aguja penetra 2,5 cm por detrás del punto en que un plano verticofrontal corta el plano mediosagital del cráneo y 1,5 cm por fuera del plano medio, avanzando perpendicularmente hacia la base del cráneo. — 3, punción del cuerpo occipital del ventrículo lateral (procedimiento de CESTAN y RISER): la aguja penetra por un punto situado a 2 cm por encima del extremo posterior de una línea horizontal de 4 cm que parte del conducto auditivo externo (estas líneas están representadas por +).

del líquido es debida, no a la obliteración de los orificios de salida de los ventrículos, es decir, a una lesión accesible al cirujano (véase pág. 92), sino a un obstáculo inaccesible, representado por adherencias meníngicas de la base del cráneo, DANDY ha preconizado la *extirpación de los plexos coroideos de los ventrículos laterales* para suprimir, o por lo menos disminuir considerablemente, la secreción de líquido cefalorraquídeo; los plexos son arrancados después de la incisión del cerebro en cada uno de los dos lóbulos occipitales y abertura del cuerpo occipital del ventrículo lateral correspondiente. DANDY, que practicó esta operación cuatro veces, tuvo dos casos de muerte. Se trata, pues, de una intervención extremadamente grave.

Los plexos coroideos desempeñarían igualmente un papel importante en la patogenia de la meningitis cerebrospinal. Las investigaciones modernas tienden a establecer que esta afección sería esencialmente hematogena (DOPTER, ZEWKOWICZ, ACHARD), es decir, una infección pri-

mitivamente generalizada en la sangre, que se localizaría secundariamente en los espacios subaracnoideos. Por los plexos coroideos, es decir, por la vía ventricular, comenzaría esta localización para, desde aquí, propagarse a todos los espacios subaracnoideos. De ahí el consejo dado por ciertos autores de inyectar suero antimeningocócico en el espacio subaracnoideo lumbar, como se hace en la práctica corriente.

4.º **Exploración y vías de acceso a los ventrículos.** — En ciertos casos particulares es posible explorar en clínica los ventrículos cerebrales por medio de los rayos X. ora después de inyección de aire introducido *directamente* en su cavidad (*ventriculografía*), ora después de inyección de aire en el espacio subaracnoideo medular,

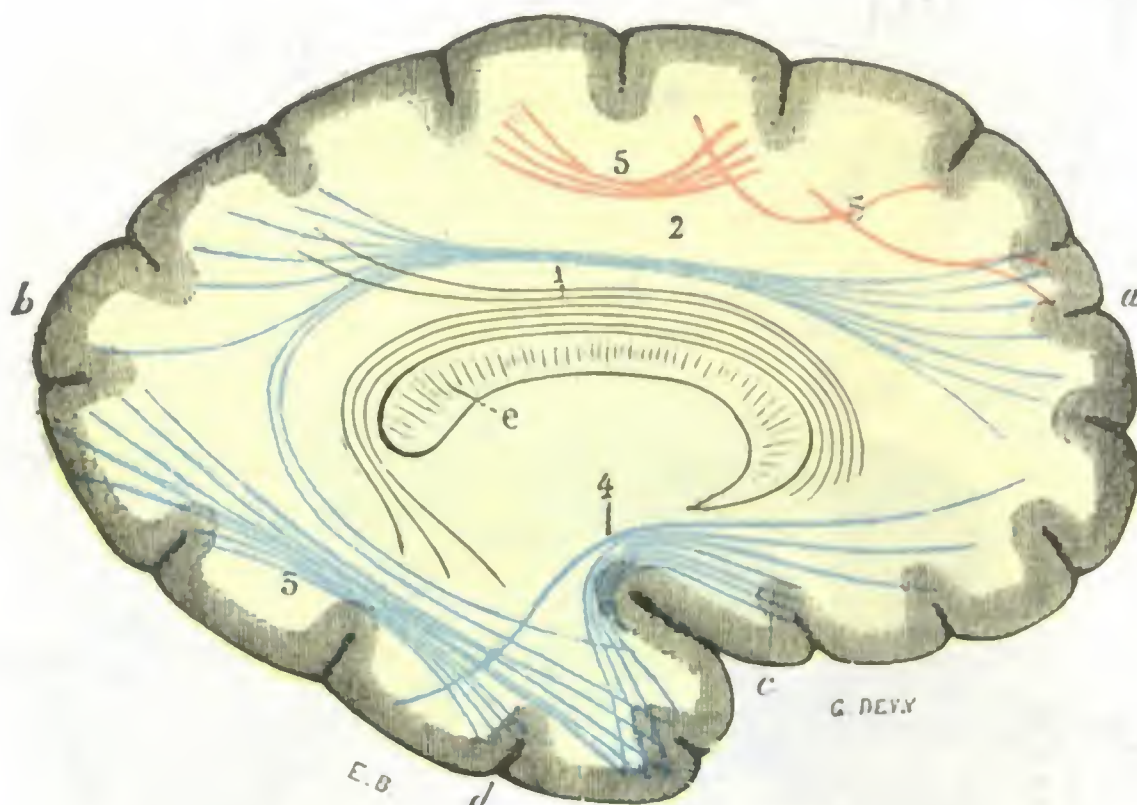


FIG. 100

Esquema de las fibras comisurales intrahemisféricas o fibras de asociación (según MEYNERT) (T.).

a, extremidad anterior del hemisferio izquierdo. — b, su extremidad posterior. — c, cisura de Silvio.
d, lóbulo temporal. — e, rodete del cuerpo calloso.

1, fascículo longitudinal de la circunvolución límbica (*cingulum*). — 2, fascículo longitudinal superior (*fasciculus arcuatus*). — 3, fascículo longitudinal inferior. — 4, fascículo unciniforme. — 5, 5, fibras arqueadas y arciformes.

que luego penetra *indirectamente* en los ventrículos por el agujero de Magendie (*meduloencefalografía*). Esta exploración puede practicarse igualmente por medio de un líquido coloreado (ACHARD) que se inyecta en la cavidad ventricular y cuyo momento de penetración en los espacios subaracnoideos medulares se investiga por medio de una punción lumbar.

El acceso a los ventrículos tiene unas veces un propósito *explorador* y otros *terapéutico* (punción evacuadora en la hidrocefalia, inyecciones de suero en la meningitis cerebrospinal, etc.). El medio de acceso más simple, y el menos peligroso también, es la punción o, más exactamente, la *trepanación*, es decir, la punción practicada a través de una pequeña perforación en la caja craneal. Se han utilizado diversos procedimientos, pero aquí sólo indicaremos los de CESTAN, RISER y LABORDE, que permiten alcanzar el ventrículo cerebral en el cuerno frontal, en el cuerno occipital o, por último, en la encrucijada ventricular (véase fig. 99).

f) Centro oval

Con el nombre de *centro oval* se designa toda la masa de sustancia blanca que forma el centro de los hemisferios cerebrales y que separa los núcleos optostriados de las circunvoluciones. Aparece en todos los cortes de cerebro, cualquiera que sea

la dirección en que se hagan. Recordemos primero su constitución anatómica, para estudiarlo en seguida con respecto a su anatomía topográfica.

1.º **Constitución anatómica.** — El centro oval está especialmente formado por fibras mielinizadas que, con MEYNERT, se pueden repartir en tres grupos: *fibras de asociación*, *fibras comisurales* y *fibras de proyección*.

a) *Fibras de asociación.* — Las fibras de asociación son (fig. 100) aquellas que, en un mismo hemisferio, ponen en relación dos regiones de la corteza más o menos alejadas una de otra. Comprenden:

1.º Las *fibras arqueadas* o *fibras en U*, fibras relativamente cortas que, partiendo de la corteza de una circunvolución, van a terminar en la corteza de una circunvolución vecina.

2.º El *cingulum* o *fascículo del ribete*, subyacente a la gran circunvolución límbica y que se extiende, como la circunvolución misma, desde el lóbulo frontal a la parte anterior del lóbulo temporooccipital.

3.º El *fascículo longitudinal superior*, que de la corteza del lóbulo frontal se dirige a la vez a la corteza del lóbulo occipital y a la del lóbulo temporal.

4.º El *fascículo longitudinal inferior*, que va del lóbulo occipital a la punta del lóbulo temporal.

5.º El *fascículo occipitofrontal*, que partiendo de la extremidad anterior del lóbulo frontal se irradia por toda la extensión del lóbulo temporooccipital.

6.º El *fascículo unciforme*, que del lóbulo orbitario va a la punta del lóbulo temporal.

La sintomatología que traduce las lesiones aisladas de las fibras de asociación es muy mal conocida, porque casi siempre las fibras de proyección están lesionadas al mismo tiempo. Todo lo que la observación clínica permite actualmente decir es que ciertas alteraciones de la palabra, ciertos trastornos auditivos observados en el curso de algunas afecciones cerebrales, parecen relacionarse más particularmente con una lesión de las fibras de asociación intrahemisféricas (BLIN).

b) *Fibras comisurales.* — El carácter común de estas fibras, de trayecto variable, es que atraviesan la línea media y terminan, por sus dos extremidades, en regiones homólogas de la corteza de ambos hemisferios. Asocian estas regiones homólogas en un funcionamiento sinérgico y nos permiten comprender cómo pueden suplirse mutuamente en el caso de lesiones localizadas a un solo hemisferio. Este sistema comisural o interhemisférico está representado por las fibras del *cuerpo calloso*, por las fibras de la *lira* (fibras transversales del triángulo) y por las fibras de la *comisura blanca anterior*. Todas ellas pueden ser destruidas sin que, al parecer, sobrevenga ningún trastorno.

c) *Fibras de proyección.* — Este tercer grupo comprende todas las fibras que unen la corteza cerebral con las diversas masas grises subyacentes. Su conjunto constituye, como ya hemos visto, la *corona radiante* de REIL, y la sintomatología que tra-

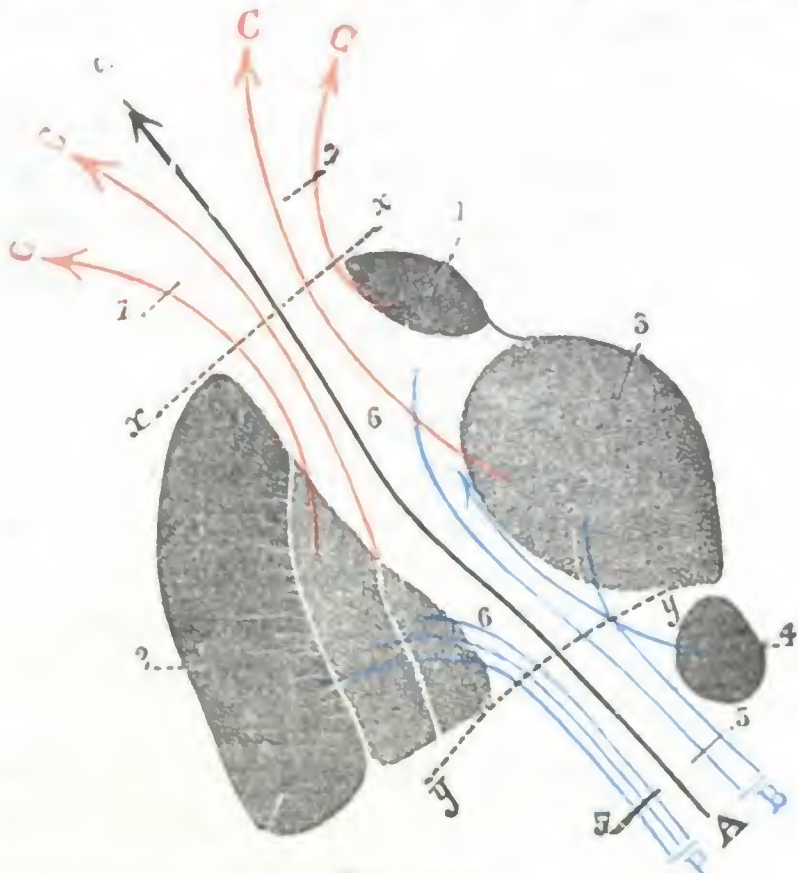


FIG. 101

Esquema para indicar las fibras de proyección del centro oval (I.).

1. núcleo caudado. — 2. núcleo lenticular con sus tres segmentos. — 3. tálamo óptico. — 4. núcleo rojo de la calota. — 5. 5. pedúnculo cerebral. — 6. 6. cápsula interna. — 7. 7. corona radiante. — A, A, fibras directas (en negro). — B, B, fibras gangliopedunculares (en azul). — C, C, C, C, fibras corticoganglionares (en rojo).

La línea punteada *y y* indica el límite que separa el pedúnculo de la cápsula interna; la línea punteada *x, x*, el límite que separa la cápsula interna y la corona radiante (*pie de la corona radiante*).

duce sus lesiones es idéntica a la de las lesiones de la cápsula interna, de la cual no son sino una expansión (pág. 133).

Dividiremos las fibras de proyección en cuatro grupos (fig. 101): 1.º, *fibras corticoestriadas*, que van de la corteza al núcleo caudado; 2.º, *fibras corticolenticulares*, que van de la corteza al núcleo lenticular; 3.º, *fibras corticotalámicas*, de la corteza al tálamo óptico; ya hemos dicho que forman parte de la vía sensitiva; 4.º, *fibras corticopedunculares*, que, descendiendo de la corteza al pedúnculo cerebral, van en seguida a terminar en los núcleos de sustancia gris situados por debajo del cerebro (cerebelo, istmo, bulbo, medula).

Este último grupo de fibras, las *fibras corticopedunculares*, comprende los fascículos fundamentales de la cápsula interna, a saber: el *fascículo geniculado*, el *fascículo piramidal*, el *fascículo sensitivo*, el *fascículo corticoprotuberancial posterior*, *fascículo de Meynert*, o *fascículo de Türk* y el *fascículo corticoprotuberancial anterior*. Hemos visto ya, y aquí únicamente lo repetimos, que los dos primeros fascículos van: 1.º, el fascículo geniculado, al cuarto inferior de la circunvolución frontal ascendente, así como al pliegue de paso frontoparietal inferior u opérculo rolándico; 2.º, el fascículo piramidal, a los tres cuartos superiores de la circulación frontal ascendente, así como al lóbulo paracentral. En cuanto a las *fibras corticoprotuberanciales*, las posteriores pasan por debajo del núcleo lenticular para terminar en las circunvoluciones temporales. Las anteriores, al salir del segmento anterior de la cápsula interna, se irradian por la corteza de la cara orbitaria del lóbulo frontal.

2.º **Estudio topográfico.**—Estando el centro oval compuesto de fibras funcionalmente distintas, como las células de donde emanan, las lesiones destructivas de esta porción del eje nervioso se acompañarán naturalmente de síntomas variados según el punto que ocupen. Es, pues, de gran interés para el clínico el dividir metódicamente la masa blanca de los hemisferios en regiones anatómicas distintas, para poder precisar bien el sitio de una lesión diagnosticada en el vivo u observada en la autopsia. Esto permiten hacerlo, por una parte, los *cortes transversales* de PITRES, y por otra parte, el *corte horizontal* de FLECHSIG.

A. EL CENTRO OVAL VISTO EN LOS CORTES TRANSVERSALES DE PITRES. — PITRES (véase TESTUT, *Tratado de Anatomía humana*, t. II) practica en los hemisferios cerebrales una serie de cortes transversales, paralelos a la cisura de Rolando, oblicuamente dirigidos, por consiguiente, de arriba abajo y de atrás adelante. Estos cortes, todos paralelos unos a otros, son en número de seis, a saber: el *corte prefrontal*, el *corte pediculofrontal*, el *corte frontal*, el *corte parietal*, el *corte pediculoparietal* y el *corte occipital*.

a) El *corte prefrontal* (fig. 10, A) pasa 5 cm por delante del surco de Rolando, recayendo sobre la zona latente del cerebro: los fascículos de fibras que entran en su composición y que provienen de orígenes diversos son designados con el nombre de fascículos prefrontales.

β) El *corte pediculofrontal* (fig. 102, B) corresponde al pie de las tres circunvoluciones frontales: interesa la parte anterior del lóbulo de la ínsula y del lóbulo temporal, así como la extremidad posterior de las circunvoluciones del lóbulo orbitario. Se ven en él dos núcleos del cuerpo estriado y, entre ellos, la parte anterior de la cápsula interna. Se ven también los fascículos que emanan de la primera frontal (fascículo pediculofrontal superior), de la segunda frontal (fascículo pediculofrontal medio), de la tercera frontal (fascículo pediculofrontal inferior). Recordemos de paso que estos últimos fascículos no pueden llamarse, como lo hacen muchos autores, *fascículo de la agrafia* y *fascículo de la afasia*, ya que los centros de la agrafia y de la afasia, de los cuales provienen y por los que pasa el corte, son centros de elaboración psíquica que no emiten fibras de proyección.

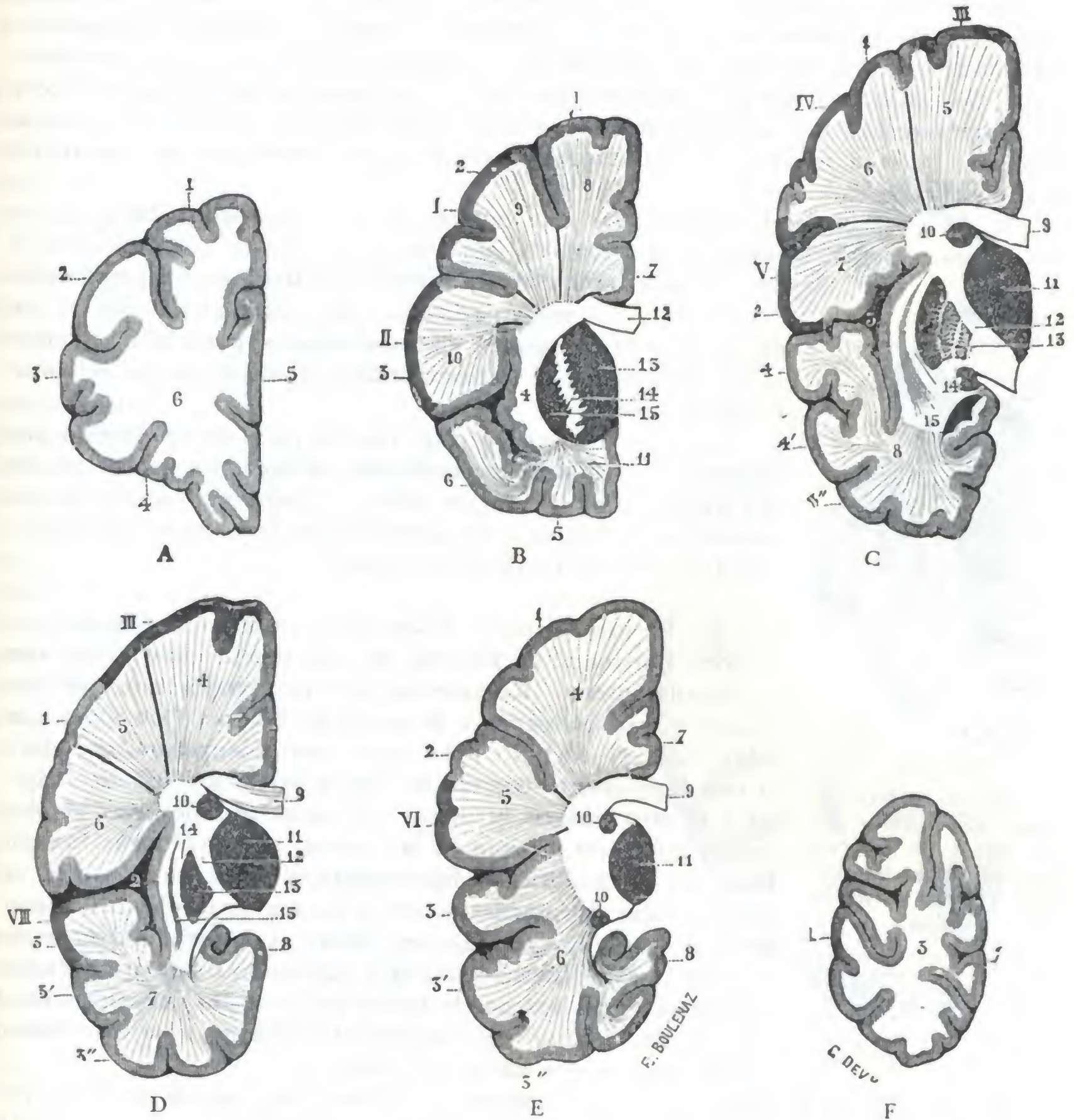


FIG. 102

Los seis cortes de Pitres vistos en el hemisferio izquierdo (I.).

A. Corte prefrontal: 1, 2, 3, primera, segunda y tercera circunvoluciones frontales. — 4, circunvoluciones orbitarias. — 5, circunvoluciones de la cara interna del lóbulo frontal. — 6, centro oval (fascículo prefrontal).

B. Corte pediculofrontal: 1, 2, 3, primera, segunda y tercera circunvoluciones frontales. — 4, lóbulo de la insula. — 5, circunvoluciones orbitarias. — 6, extremidad anterior de las circunvoluciones temporales. — 7, circunvolución del cuerpo caloso. — 8, fascículo pediculofrontal superior. — 9, fascículo pediculofrontal medio. — 10, fascículo pediculofrontal inferior. — 11, fascículo orbitario. — 12, cuerpo caloso. — 13, núcleo caudado. — 14, cápsula interna. — 15, núcleo lenticular. — I, centro de la agrafia. — II, centro de la afasia.

C. Corte frontal: 1, circunvolución frontal y ascendente. — 2, pie de la parietal ascendente. — 3, circunvolución de la insula. — 4, 4', 4'', primera, segunda y tercera circunvoluciones temporales. — 5, fascículo frontal superior. — 6, fascículo frontal medio. — 7, fascículo frontal inferior. — 8, fascículo esfenoidal. — 9, cuerpo caloso. — 10, núcleo caudal. — 11, tálamo óptico. — 12, cápsula interna. — 13, núcleo lenticular. — 14, cápsula externa. — 15, antemuro. — III, centro motor del miembro inferior. — IV, centro motor del miembro superior. — V, centro motor de la cara.

D. Corte parietal: 1, circunvolución parietal ascendente. — 2, circunvolución de la insula. — 3, 3', 3'', primera, segunda y tercera circunvoluciones temporales. — 4, fascículo parietal superior. — 5, fascículo parietal medio. — 6, fascículo parietal inferior. — 7, fascículo esfenoidal. — 8, circunvolución del hipocampo. — 9, 10, 11, 12, 13, 14, 15, lo mismo que en el corte anterior. — III, centro motor del miembro inferior. — VIII, centro de la sordera verbal.

E. Corte pediculoparietal: 1, lóbulo parietal superior. — 2, lóbulo parietal inferior. — 3, 3', 3'', circunvoluciones temporales. — 4, fascículo pediculoparietal superior. — 5, fascículo pediculoparietal inferior. — 6, fascículo temporo-esfenoidal. — 7, circunvolución del cuerpo caloso. — 8, circunvolución del hipocampo. — 9, 10, 11, lo mismo que en la figura precedente. — VI, centro de la ceguera verbal.

F. Corte occipital: 1, circunvoluciones occipitales. — 2, circunvoluciones de la cara interna del lóbulo occipital. — 3, fascículos occipitales.

γ) El *corte frontal* (fig. 102, C) nos muestra el plano de sección de la frontal ascendente, de la ínsula y de las circunvoluciones temporales y temporooccipitales; también interesa el antemuro, los dos núcleos estriados, la cápsula interna y el tálamo óptico. Se encuentran en él el fascículo piramidal y el fascículo geniculado, es decir, las fibras motrices del miembro inferior, del miembro superior, de la cara y de la lengua, y quizá a nivel de la primera temporal las fibras emanadas del centro de la audición (fascículo sensorial).

δ) El *corte parietal* (fig. 102, D) pasa por la parietal ascendente. Presenta un notable parecido con el precedente: también, como en el anterior, se comprueba en él la existencia del fascículo piramidal y la del fascículo geniculado.

ε) El *corte pediculoparietal* (fig. 102, E) pasa por el pie de la primera y segunda circunvoluciones parietales; interesa el tálamo óptico y el núcleo caudado. Todo el campo del corte es sensitivosensorial.

ζ) El *corte occipital* (fig. 102, F) pasa un centímetro por delante de la cisura perpendicular externa. Se parece mucho al corte prefrontal: ningún hecho, ni fisiológico ni clínico, nos autoriza aquí tampoco, de momento por lo menos, para distinguir fascículos de funciones distintas.

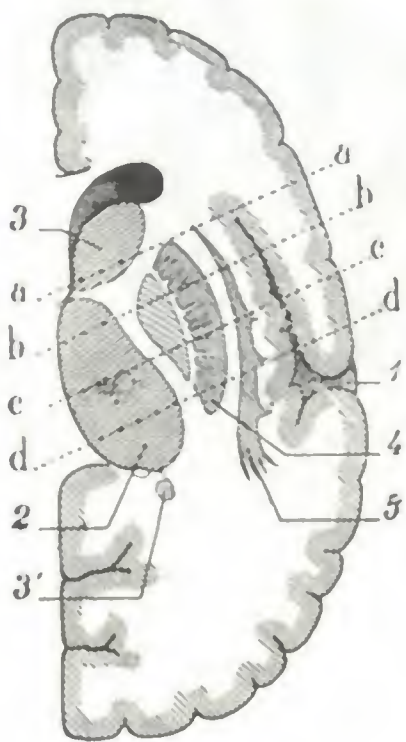


FIG. 103

Proyección sobre el corte de Flechsig de los cortes de Pitres que interesan la cápsula interna (según ABADIE).

aa, corte pediculofrontal. — bb, corte frontal. — cc, corte pediculoparietal. — 1, cisura de Silvio. — 2, tálamo óptico. — 3, 3', núcleo caudado. — 4, núcleo lenticular. — 5, antemuro.

B. EL CENTRO OVAL, VISTO EN EL CORTE DE FLECHSIG. — El corte horizontal de Flechsig ha sido descrito más arriba con la cápsula interna. Recordemos que se practica un poco por encima y paralelamente a la cisura de Silvio y que, para que salga bien, el cuchillo debe pasar por dos puntos situados: el uno ligeramente por encima de la punta del lóbulo occipital y el otro casi en la unión del tercio superior con los dos tercios inferiores del pie de la tercera, circunvolución frontal. BRISSAUD ha modificado ligeramente el corte de Flechsig, ya que en lugar de practicarlo de la cara externa del hemisferio hacia su cara interna, propone llevar el cuchillo directamente sobre la cara interna y dirigirlo siguiendo un plano horizontal que pase a la vez por la mitad de la cabeza del núcleo caudado y por el punto de reunión del tercio superior del tálamo óptico, con sus dos tercios inferiores.

En el corte de Flechsig (fig. 104), el centro oval forma una superficie muy irregular en su configuración general y en sus dimensiones. Su *parte anterior* o *frontal* corresponde al lóbulo frontal: es relativamente ancha y reviste la forma de un triángulo, cuyo vértice mira hacia delante y cuya base, dirigida hacia atrás, confina con los núcleos optostriados. Su *parte posterior* o *temporooccipital* corresponde a la vez al lóbulo temporal y al lóbulo occipital; es también muy ancha, mucho más que la porción anterior, y como esta última tiene la forma de un triángulo, pero orientado en sentido inverso: su vértice mira hacia atrás; su base, dirigida hacia delante, está sucesivamente en relación con el tálamo óptico, la cápsula interna, el núcleo lenticular y la ínsula de Reil. Su *parte media*, finalmente, es tan estrecha, que aparece como una simple lámina aplastada transversalmente, comprendida entre el núcleo lenticular y las circunvoluciones de la ínsula. Un delgado tracto grisáceo, el *antemuro* o *claustrum*, la divide en dos partes: una interna, que es la *cápsula externa*, y otra externa, que es la *cápsula extrema*. Como se ve, el centro oval, ancho en su parte anterior, ancho también en su parte posterior, y estrecho, por el contrario, en su parte media, puede ser comparado en conjunto a un reloj de arena. Añadamos que su porción frontal está ocupada por la extremidad anterior de la prolongación frontal

del ventrículo ventral y asimismo que, en su porción occipital, avanza, a la manera de una gruesa coma, la prolongación posterior de este mismo ventrículo.

A menudo es útil en clínica saber a qué punto preciso del corte de Flechsig corresponden las lesiones indicadas sobre un corte de Pitres. El esquema (fig. 103), que tomamos de ABADIE, nos da una idea clara de esto, mostrándonos la proyección sobre el corte de Flechsig de los cuatro cortes pedículo-frontal, frontal, parietal y pediculoparietal de Pitres. En él vemos que:

1.º Los cortes de Pitres encuentran al corte de Flechsig oblicuamente de fuera adentro y de delante atrás, formando con el plano interhemisférico un ángulo aproximadamente de 70º.

2.º El corte pediculofrontal interesa el segmento anterior de la cápsula interna casi en su parte media, el cuarto posterior de la cabeza del núcleo caudado y el ángulo anteroexterno del núcleo lenticular.

3.º El corte frontal secciona la cápsula interna en la parte anterior del segmento posterior, aproximadamente a 6 u 8 mm por detrás del espacio optocaudado; atraviesa el tálamo óptico en la unión de su cuarto anterior con sus tres cuartos posteriores e interesa los tres segmentos del núcleo lenticular, cortando este último un poco por debajo de su ángulo interno.

4.º El corte parietal atraviesa el segmento posterior de la cápsula interna hacia su parte media; pasa por el centro del tálamo óptico y corta los dos segmentos externos del núcleo lenticular.

5.º El corte pediculoparietal interesa el segmento retrolenticular siguiendo la diagonal del cuadrilátero formado por este segmento y atraviesa el tálamo óptico en la unión de su cuarto posterior con sus tres cuartos anteriores (ABADIE).

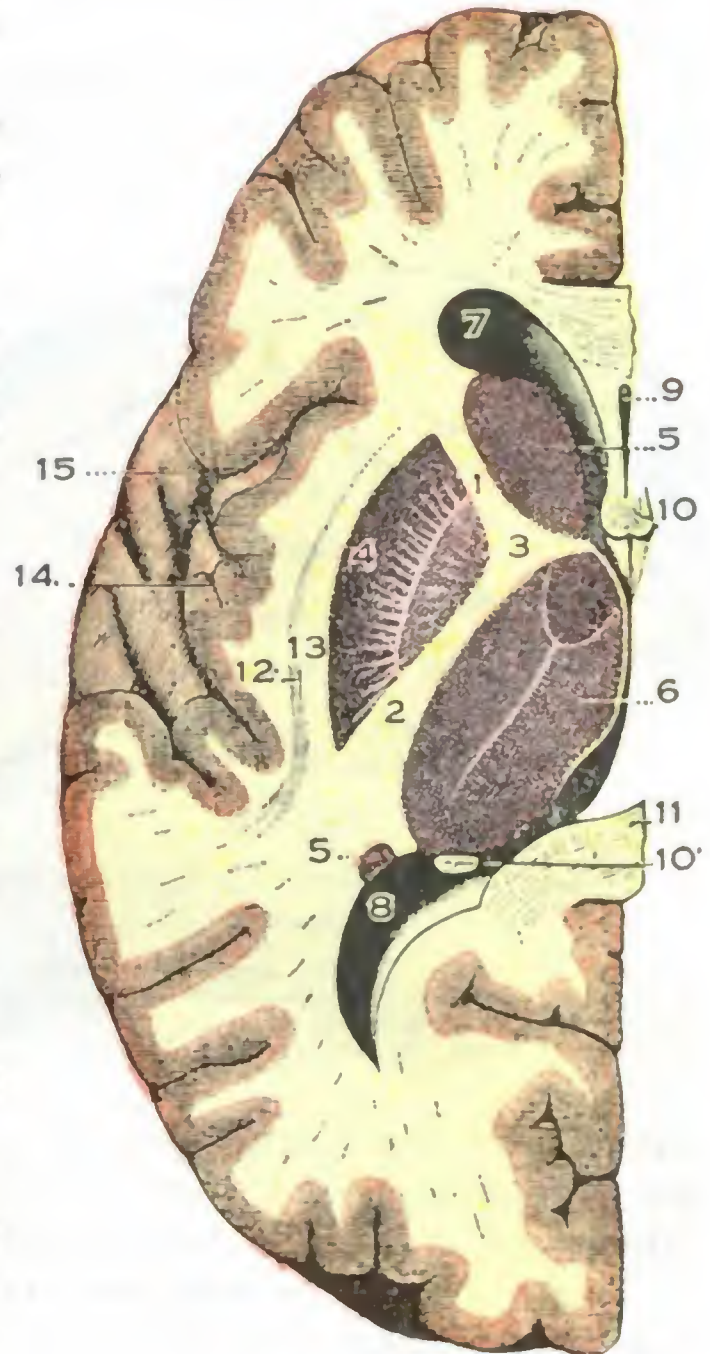


FIG. 104

Centro oval visto en un corte de Flechsig (T.)

1. segmento anterior de la cápsula interna — 2. su segmento posterior. — 3. su rodilla. — 4. núcleo lenticular. — 5. núcleo caudado. — 6. tálamo óptico. — 7. prolongación anterior del ventrículo lateral. — 8. prolongación posterior u occipital. — 9. epítum lucidum y su cavidad central. — 10. pilares anteriores, y 10'. pilares posteriores del trigono. — 11. cuerpo calloso. — 12. antemuro. — 13. cápsula externa. — 14. lóbulo de la ínsula. — 15. cisura de Silvio.

g) Circulación del cerebro

El cerebro, como todos los órganos a los que están encomendadas funciones importantes, posee una rica circulación sanguínea, indispensable a su buen funcionamiento. Sabidos son, en efecto, los trastornos que acompañan a la anemia, o, inversamente, a la congestión cerebral; es conocida también la frecuencia de las lesiones vasculares en numerosas enfermedades del cerebro. El estudio de esta circulación presenta, pues, al mismo tiempo que interés anatómico, cierta importancia práctica, ya que aclara la sintomatología de muchas afecciones nerviosas. Nada diremos de la circulación linfática, ya que el cerebro no posee verdaderos vasos linfáticos: como se sabe, la linfa discurre por él, por una parte por los intersticios de los elementos histológicos, y por otra, por las vainas perivasculares.

1.º **Arterias.** — Las ramas arteriales destinadas al cerebro provienen todas del *hexágono de Willis*, circuito arterial impar y medio que se halla situado en la base

del encéfalo y a cuya constitución concurren a la vez las dos vertebrales y las dos carótidas internas. Recordaremos que de las dos carótidas, sólo la del lado izquierdo recibe la onda sanguínea directamente y en la misma dirección que la corriente aórtica; así es fácil comprender por qué las embolias provenientes del corazón izquierdo van preferentemente a la mitad izquierda del cerebro y no a la derecha y por qué, por consiguiente, la llamada hemiplejía embólica es casi siempre una hemiplejía derecha.

El circuito arterial subencefálico (fig. 10), a pesar del nombre de *hexágono* que se le da desde WILLIS, posee en realidad siete lados: es un *heptágono*. Está formado: 1.º, hacia delante, por las dos *cerebrales anteriores*, unidas ambas por la *comunicante*

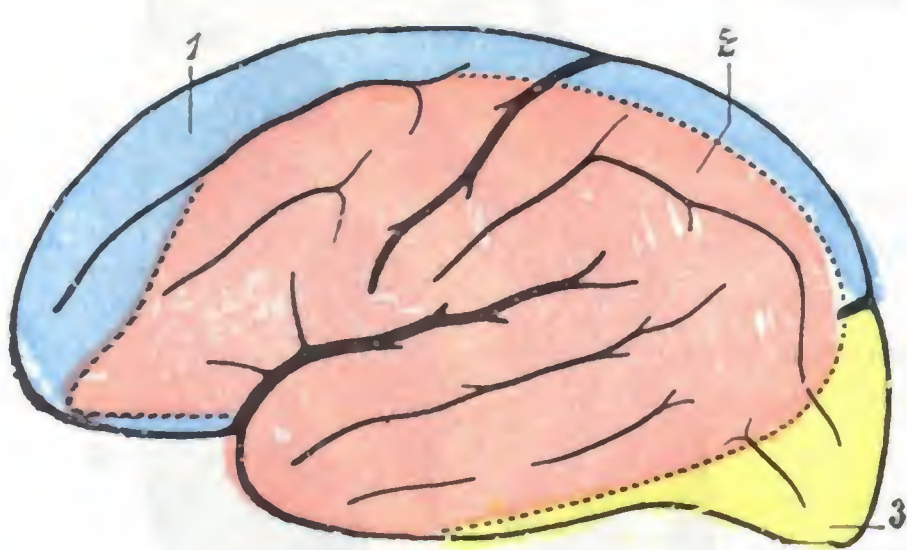


FIG. 105

Territorios vasculares de la cara externa del hemisferio (T.).

1, territorio de la cerebral anterior (en azul). — 2, territorio de la silviana (en rojo). — 3, territorio de la cerebral posterior (en amarillo). (Para los lóbulos y las circunvoluciones, véanse las figuras 76 y 77.)

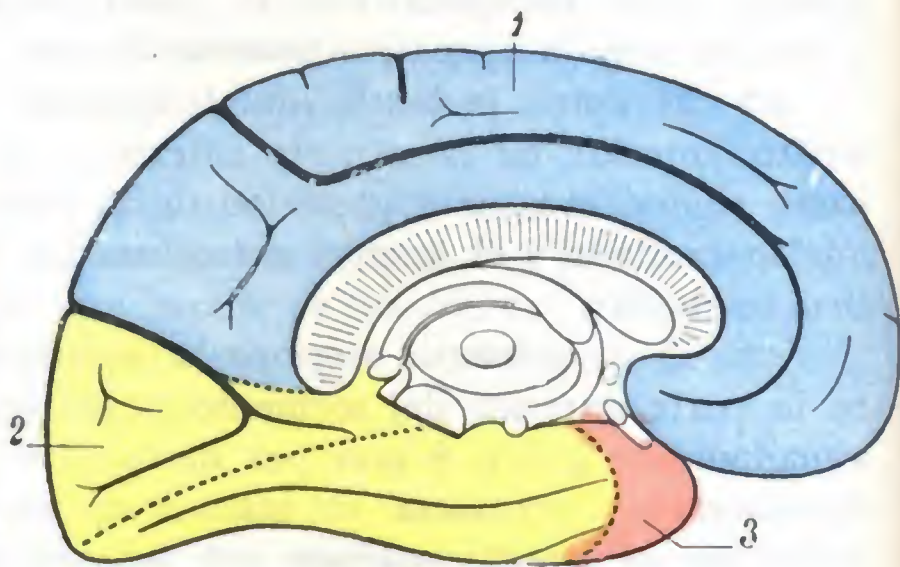


FIG. 106

Territorios vasculares de la cara interna del hemisferio (T.).

1, territorio de la cerebral anterior (en azul). — 2, territorio de la cerebral posterior (en amarillo). — 3, territorio de la silviana (en rojo). (Para los lóbulos y circunvoluciones, véanse las figuras 78 y 79.)

anterior; 2.º, hacia atrás, por las dos *cerebrales posteriores*; 3.º, a los lados, por las dos *comunicantes posteriores o laterales*. La arteritis sífilítica, tan frecuente en las arterias del cerebro, se localiza sobre todo en este sentido.

Las arterias y las arteriolas, que del polígono de Willis van al cerebro, constituyen dos sistemas principales: el primero, *superficial*, está destinado a las circunvoluciones, *arterias de las circunvoluciones*; el segundo, *profundo*, está destinado a los núcleos optostriados, *arterias de los núcleos centrales*. Como estas arterias no tienen más que una importancia muy secundaria en Anatomía aplicada sólo las mencionamos.

A. ARTERIAS DE LAS CIRCUNVOLUCIONES. — Las arterias de las circunvoluciones, como las de los núcleos centrales, provienen a la vez de las tres arterias cerebral anterior, cerebral media y cerebral posterior. Cada una de estas arterias se distribuye por una parte determinada de la corteza, teniendo, por consiguiente, en la superficie del hemisferio (figs. 88, 100 y 101) su territorio particular.

a) *Territorio cortical de la cerebral anterior*. — Al desprenderse de la carótida interna, la arteria cerebral anterior se dirige por delante, hacia la cisura interhemisférica, y, después de haber proporcionado algunos finos ramitos a la parte anterior del lóbulo orbitario, se divide en tres ramas (anterior, media y posterior), que se ramifican, en parte por la cara interna del hemisferio y en parte por la porción más elevada de su cara externa. El territorio de la cerebral anterior (*color azul*) ocupa primeramente la mitad interna del lóbulo orbitario, después toda la parte de la cara interna del hemisferio que se encuentra situada por delante del cúneus y, por último, en la cara interna del hemisferio, la primera circunvolución frontal entera, la

parte anterior de la segunda, la extremidad superior de las dos circunvoluciones frontal ascendente y parietal ascendente, así como la porción del lóbulo parietal superior, que está cerca de la cisura interhemisférica.

b) *Territorio cortical de la cerebral media o silviana.*—La arteria cerebral media o *silviana* (fig. 107) nace del lado externo de la carótica interna y, dirigiéndose inmediatamente hacia fuera, se introduce en la cisura de Silvio y la recorre en toda su extensión. En su trayecto emite cierto número de ramas ascendentes (*arteria del lóbulo orbitario, arteria frontal inferior o del surco prefrontal, arteria frontal ascendente o del surco de Rolando, arteria parietal ascendente o anterior, arteria parietal inferior o posterior*) y ramas descendentes (*arteria temporal anterior, arteria tem-*

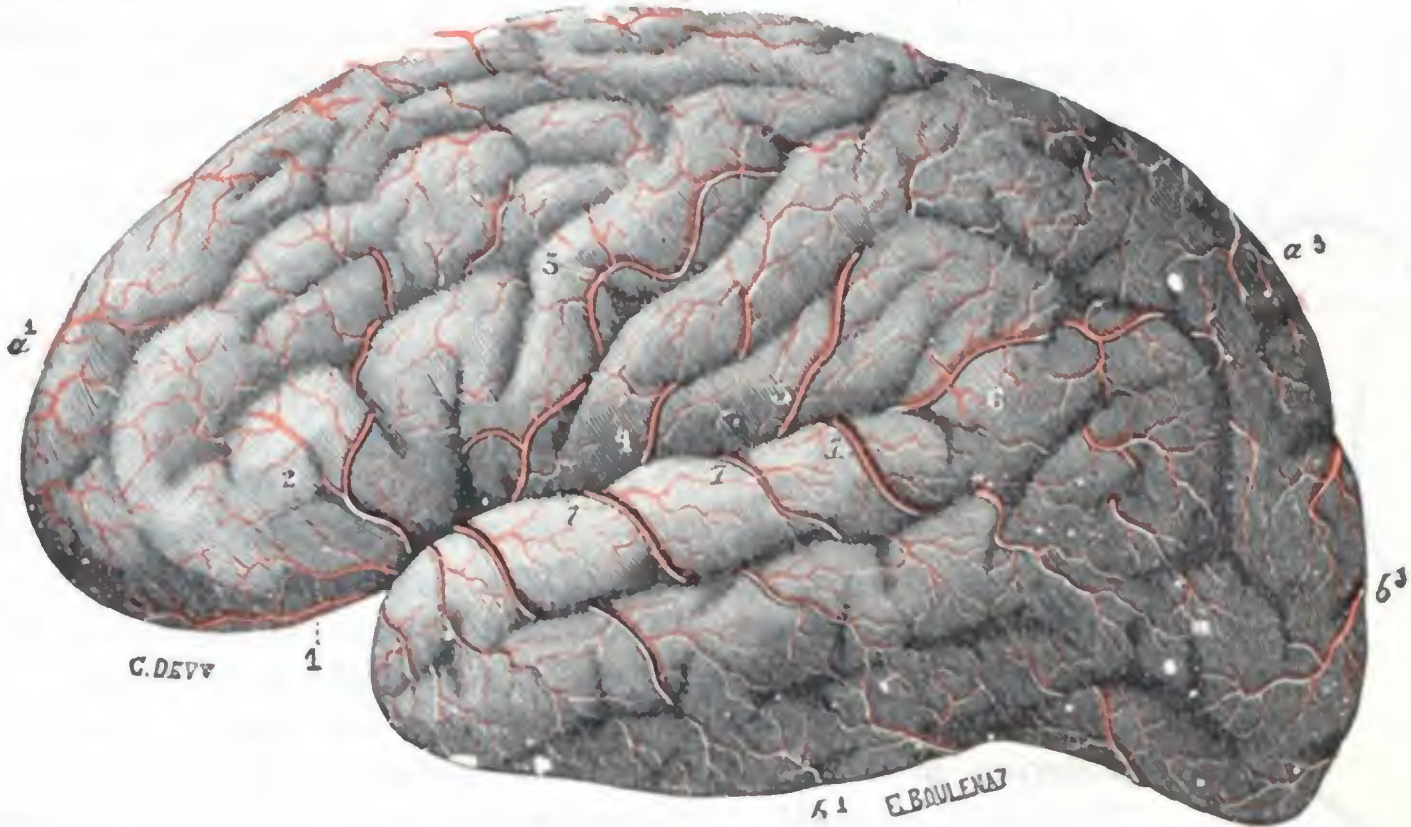


FIG. 107

Arterias de la cara externa del hemisferio (lado izquierdo) (T.).

1, arteria destinada al lóbulo orbitario. — 2, arteria frontal inferior. — 3, arteria frontal ascendente. — 4, arteria parietal ascendente. — 5, arteria parietal inferior. — 6, arteria del pliegue curvo. — 7, 7, 7, ramas descendentes o temporales de la silviana. — a^1 , a^2 , a^3 , arterias suministradas por las ramas anterior, media y posterior de la cerebral anterior. — b^1 , b^2 , b^3 , arterias suministradas por la cerebral posterior.

poral posterior) que se distribuyen por la cara externa del hemisferio; luego, al llegar a la extremidad posterior de la cisura de Silvio, se termina por la *arteria del pliegue curvo*, cuyo solo nombre indica bastante bien el modo de terminación.

El territorio de la silviana (*color rojo*), situado casi todo él en la cara externa del hemisferio, ocupa la mayor parte de la segunda frontal, toda la tercera frontal (comprendida la mitad externa del lóbulo orbitario), los dos tercios o los tres cuartos anteriores de las dos circunvoluciones frontal ascendente y parietal ascendente, la parte del lóbulo parietal superior que está cerca del surco interparietal, todo el lóbulo parietal inferior, el pliegue curvo, la parte anterior de las dos circunvoluciones occipitales, las dos primeras temporales, la punta del lóbulo temporooccipital y, por último, las circunvoluciones de la ínsula. Constituye el más extenso de los tres territorios corticales y también el más importante, ya que engloba en sus límites la mayor parte de esta región de la corteza donde la patología humana ha podido establecer y localizar cierto número de centros de inervación motriz, sensitiva o sensorial.

Esto indica el interés considerable que ofrece desde el punto de vista anatómico-clínico.

En realidad, las lesiones de la arteria silviana y los trastornos que provocan son de observación bastante frecuente en patología nerviosa. Un simple *espasmo*, por la anemia

transitoria que es su consecuencia, puede ya determinar fenómenos paralíticos o convulsivos pasajeros (*jaqueca oftálmica acompañada*). Pero la lesión más comúnmente encontrada es la *obliteración permanente* de la arteria o de sus ramas, ora por embolia, ora por arteritis, ora también por arteriosclerosis, y, como consecuencia, un *reblandecimiento* de la porción de la corteza y subcortical que irrigan. Se comprende que los síntomas que traducen esta lesión (hemiplejía, monoplejía, paresia, afasia, etcétera) sean de los más variables, según la localización y la extensión de las lesiones cerebrales.

En los casos en que el tronco de la arteria silviana es asiento de la obliteración, se podrá observar un reblandecimiento que ocupa la mayor parte de su territorio cortical y subcortical y también la porción de dos núcleos centrales a los que envía sus ramas. El enfermo sufrirá una gran hemiplejía con trastornos sensitivos poco acentuados, una afasia intensa (cuando la lesión asienta en la silviana izquierda) y hemianopsia (por lesión en la profundidad de las fibras de Gratiolet).

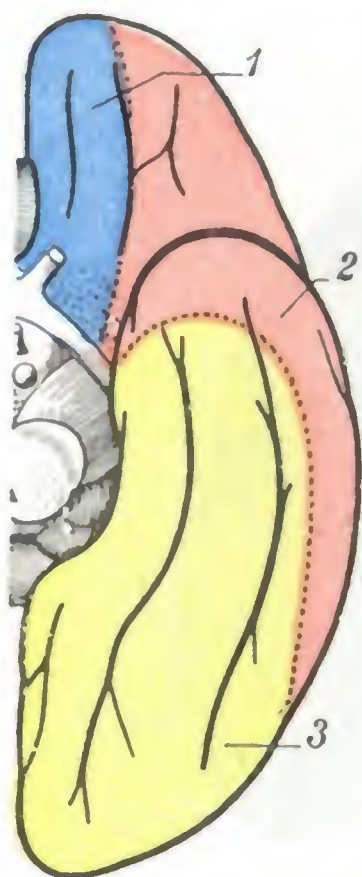


FIG. 108

Territorios vasculares de la cara inferior del hemisferio (T.).

1, territorio de la cerebral anterior (en azul). — 2, territorio de la silviana (en rojo). — 3, territorio de la cerebral posterior (en amarillo). (Para los lóbulos y las circunvoluciones, véanse las figuras 80 y 81.)

Si la lesión obliterante ocupa una u otra de las ramas de la arteria, se notarán, a causa de la fijeza relativa de la distribución de cada una de estas ramas, focos de reblandecimiento cuyo asiento y extensión en superficie y en profundidad serán bastante constantes y un conjunto de síntomas de igual frecuencia, según la rama arterial lesionada (P. MARIE y sus discípulos), para que se hayan podido individuar cierto número de tipos clínicos. Así es, por ejemplo, como Ch. FOIX, en la *afasia temporoparietal llamada de Wernicke*, distingue síndromes particulares según que la lesión arterial ataque con mayor preferencia la arteria parietal posterior, la arteria del pliegue curvo o la arteria temporal posterior, que, como se sabe, son las ramas arteriales más a menudo interesadas en esta afección. Si la lesión predomina en la arteria parietal posterior, se observará el *síndrome parietal* (afasia moderada, apraxia ideomotriz bilateral y frecuentemente asterognosis con trastornos de la orientación en el espacio). Si es más acentuada en la arteria del pliegue curvo se producirá el *síndrome de la región del pliegue curvo* (afasia de Wernicke moderada con trastornos acentuados de la lectura y hemianopsia). Por último, si la lesión recae sobre todo en la arteria temporal posterior, el enfermo presentará el *síndrome temporal posterior* (afasia de Wernicke con predominio del elemento amnésico, hemianopsia y apraxia ideatoria).

c) *Territorio cortical de la cerebral posterior.* — La arteria cerebral posterior nace, por bifurcación, del tronco basilar. Sigue a partir de su origen un trayecto recurrente, rodea la cara inferior del pedúnculo cerebral y, al alcanzar el hemisferio, se divide en tres ramas terminales: una rama anterior, una rama media y una rama posterior. La rama anterior se distribuye por la parte anterior del lóbulo temporooccipital excepto su punta; la rama media, por la parte media de este mismo lóbulo y la tercera circunvolución temporal; la rama posterior, la más importante de las tres (*arteria del cúneus, arteria calcarina*), por el lóbulo occipital.

El territorio de la cerebral posterior (*color amarillo*) comprende: 1.º, en la cara externa del cerebro, la tercera circunvolución temporal y la mitad inferior del lóbulo occipital; 2.º, en la cara inferior, todo el lóbulo temporooccipital, menos la punta, que es irrigada por la silviana; 3.º, finalmente, en la cara interna, la circunvolución temporooccipital, una parte de la circunvolución del hipocampo y el cúneus, es decir, el centro cortical de la visión. Así se explica por qué la obliteración de la cerebral posterior se acompaña ordinariamente de hemianopsia lateral homónima (véase *Vía óptica*).

La obliteración de este vaso se observa con menor frecuencia que la de la arteria silviana, pero, sin embargo, no es muy rara y, como esta última, tiene gran interés en clínica. Como ella, puede interesar asimismo el tronco de la arteria, lo que es excepcional, o más a menudo una cualquiera o varias de sus ramas.

En el primer caso se observa, debido a la extensión de este territorio cerebral (región cortical supraíndicada y, además, región infraóptica, región peduncular, tálamo óptico), la aparición de un conjunto de síntomas al que se da el nombre de *síndrome total de la cerebral posterior* (FOIX, MASSON) y se caracteriza por hemiplejía moderada con hemianestesia más o menos considerable, algunos trastornos afásicos con predominio de alexia si la lesión se halla a la izquierda (este síntoma falta si ocupa el lado derecho) y, finalmente, una hemianopsia lateral homónima.

En el segundo caso, es decir, cuando la obliteración trombótica ataca una u otra de las ramas de la arteria y no el propio tronco, se observará un reblandecimiento cerebral que predominará en la porción del territorio irrigado por esta rama, y en clínica, el predominio de los síntomas que traducen la supresión funcional del territorio dañado. Es posible, pues, reconocer en las trombosis de la cerebral posterior, al lado del *síndrome total*, diversos *síndromes parciales*, sobre los cuales FOIX y MASSON, que los han descrito bien, distinguen *síndromes parciales anteriores* (síndrome peduncular, síndrome talámico, síndrome infraóptico) y *síndromes parciales posteriores* (síndrome del territorio cortical del lóbulo temporooccipital). Estos se manifiestan por hemianopsia simple o por hemianopsia con alexia, según el asiento y la extensión del reblandecimiento.

d) *Anastomosis de las arterias intrapiales*. — Las diferentes ramas arteriales que acabamos de describir se dividen, en el espesor de la piamadre, en numerosos ramitos y ramúsculos que, a su vez, se resuelven en cierto número de arborizaciones. Las arteriolas que las constituyen presentan los trayectos más diversos: rara vez rectilíneas, generalmente flexuosas y hasta onduladas, marchan unas al encuentro de otras, se ponen en contacto, se cruzan según ángulos siempre variables y parecen anastomosarse entre sí para constituir una vasta red. Sin embargo, estas anastomosis son mucho menos frecuentes de lo que podría creerse a primera vista y, en realidad, la fina y rica red de la piamadre, descrita por HEUBNER, no existe.

¿Quiere esto decir que, como afirman algunos autores, es preciso atribuir carácter terminal a las arterias de las circunvoluciones? Evidentemente, no. En primer lugar, las arterias de un territorio cualquiera se anastomosan ampliamente, en los confines de su dominio, con las de los territorios vecinos: si en un cerebro, al que se hayan ligado previamente las tres comunicantes, se practica una inyección de sebo en una de las silvianas, se llenan sucesivamente los tres territorios del hemisferio correspondiente y los tres territorios del hemisferio opuesto.

Por otra parte, en uno cualquiera de los territorios se encuentran numerosas anastomosis entre las ramas, ramitos y ramúsculos vecinos, anastomosis ordinariamente suficientes, cuando el sistema circulatorio cerebral está sano, para dejar pasar la sangre o una inyección fina a un territorio cuya arteria principal haya sido obliterada. No sucede lo mismo cuando los vasos del cerebro son asiento de lesiones difusas o múltiples (arteritis) aunque sean ligeras; en estos casos, y a pesar de la existencia de las anastomosis dichas, la circulación se restablece mal y la obliteración de una rama arterial va acompañada de reblandecimiento cerebral. Estas lesiones difusas, como ya es sabido, se observan con una predilección especial a nivel de las arterias de las circunvoluciones, y he aquí por qué el reblandecimiento cerebral ocupa especialmente la región cortical y la región subcortical que dichas arterias irrigan.

Añadamos, para terminar lo que se refiere a las anastomosis de las arterias corticales, que son menos numerosas a nivel del lóbulo paracentral que en los demás sitios; quizá por ello esta región de la corteza es una de las zonas de elección de la meningitis tuberculosa en placas (CHANTEMESSE).

e) *Modo de terminación de las arterias de las circunvoluciones corticales*. — De las ramificaciones arteriales contenidas en la piamadre se desprenden multitud de

ramitos que penetran en la pulpa cerebral y en ella terminan. Por su longitud se las dividen en *arterias cortas* y *arterias largas*. Las *arterias cortas* o *corticales* se detienen en la sustancia gris de las circunvoluciones y allí se resuelven rápidamente en mallas capilares. Las *arterias largas* o *medulares* atraviesan la sustancia gris de la corteza y llegan a la sustancia blanca subyacente, donde terminan adoptando una disposición penicilada: descienden en el centro oval a una profundidad de 4 ó 5 cm. convergiendo hacia un punto central representado por el ventrículo lateral y sus astas (A. MOUCHET), aproximándose así mucho a los núcleos centrales, aunque nunca

llegan a ponerse en relación con sus arterias: son *arterias terminales*.

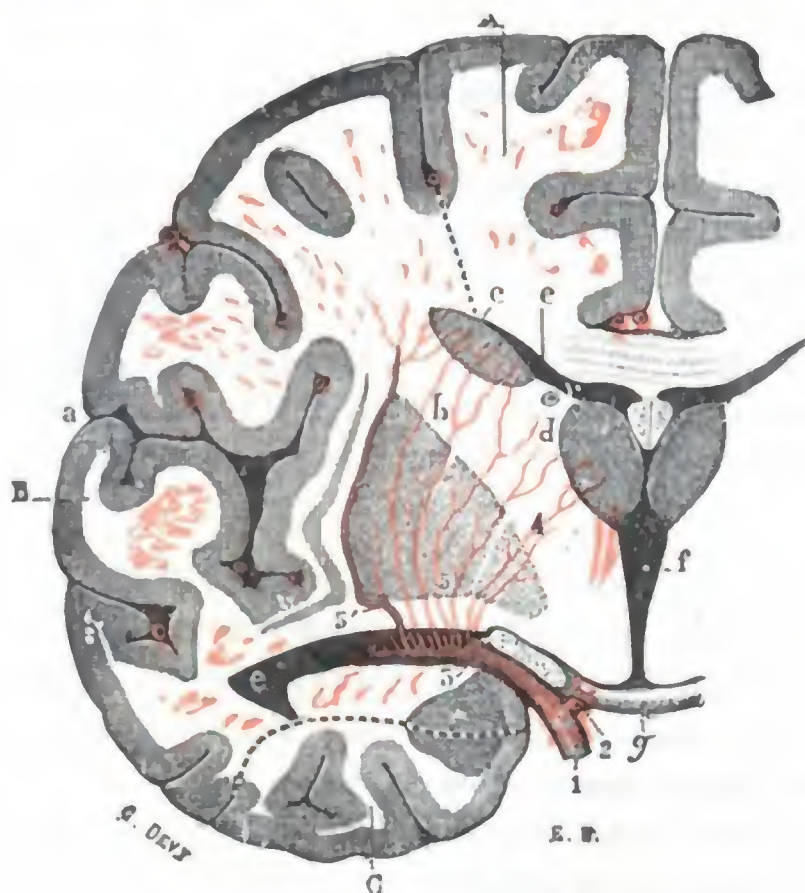


FIG. 109

Corte verticotrassversal del hemisferio izquierdo, pasando inmediatamente por detrás del quiasma, para mostrar las ramas centrales o ganglionares de la arteria silviana (T.).

a, cisura de Silvio. — b, núcleo lenticular. — c, núcleo caudado. — d, tálamo óptico. — e, ventrículo lateral. — f, ventrículo medio. — g, quiasma.

1, carótida interna. — 2, cerebral anterior. — 3, silviana. — 4, arterias estriadas internas. — 5, arterias estriadas externas, con 5', arteria de la hemorragia cerebral.

A, territorio de la cerebral anterior. — B, territorio de la silviana. — C, territorio de la cerebral posterior.

espacio perforado anterior y van a terminar en la cabeza del núcleo caudado. Estas arterias son las llamadas *estriadas anteriores*.

β) La *cerebral media* o *silviana* abandona también, casi inmediatamente después de su origen, un gran ramillete de arteriolas que, como las precedentes, se introducen por los agujeros del espacio perforado anterior, llegando hasta la parte inferior del núcleo lenticular. Estas arterias remontan en seguida hacia la cápsula interna, las unas (*estriadas internas*) atravesando el globus pálido, las otras (*estriadas externas*) atravesando el putamen o rodeándolo por fuera. Una vez en la cápsula interna, se reparten en dos grupos, uno anterior y otro posterior. Las *arterias del grupo anterior* atraviesan el segmento anterior de la cápsula para terminar en el núcleo caudado; son las *arterias lenticuloestriadas*. Señalemos, entre ellas, una rama más voluminosa que las otras, que discurre de abajo arriba en la cápsula externa, sobre la cara externa del núcleo lenticular, y a la que CHARCOT dio el nombre de *arteria de la hemorragia cerebral* (fig. 109), pues en el trayecto de este vaso se producen con

B. ARTERIAS DE LOS NÚCLEOS CENTRALES Y DE LOS VENTRÍCULOS CEREBRALES. — Las tres arterias cerebral anterior, cerebral media y cerebral posterior toman también parte, aunque de una manera muy desigual, en la constitución del sistema vascular de los núcleos optostriados y los ventrículos. Todas las arterias destinadas al tálamo óptico y a los dos núcleos caudado y lenticular nacen de los tres troncos precitados, en las cercanías del polígono de Willis, por consiguiente muy cerca del origen de estos troncos (figs. 109 y 110). Presentan otro carácter anatómico, y es que son todas de pequeño calibre y enteramente independientes unas de otras: son *arterias terminales* por excelencia. A su vez la anatomía patológica nos enseña que en estas arterias es donde con más frecuencia radican los aneurismas miliares, descritos por CHARCOT y BOUCHARD, cuya rotura da lugar a la hemorragia cerebral. Veamos ahora la parte que a cada una de estas tres arterias cerebrales corresponde en la irrigación de los núcleos optostriados.

a) La *cerebral anterior* emite varios ramitos que atraviesan de abajo arriba el

cierta predilección los derrames sanguíneos de esta región. Sus relaciones mediatas con la cápsula interna nos explican por qué, cuando la hemorragia es poco abundante, la hemiplejía que le sucede es curable, pues la cápsula interna sólo es comprimida y no lesionada. Las *arterias del grupo posterior* atraviesan el segmento posterior (motor, sensitivo y sensorial) de la cápsula y van a terminar en la parte externa del tálamo óptico; son las *arterias lenticuloópticas*. Las hemorragias que suceden a la rotura de un aneurisma miliar de estas arterias determinan una hemianestesia, aislada a veces, generalmente acompañada de hemiplejía más o menos acentuada. Finalmente, la cerebral media o silviana suministra también, por lo general, la *coroidea anterior* (puede nacer igualmente en la carótida interna a nivel de su bifurcación) que se distribuye por la circunvolución del hipocampo y por la mayor parte de la *región infraóptica*, y, junto con la coroidea posterior, rama de la cerebral posterior, por los plexos coroideos, el pulvinar y la parte interna del tálamo óptico.

γ) La *cerebral posterior* no proporciona ninguna rama al cuerpo estriado; en cambio, envía al tálamo óptico cierto número de arterias que se distinguen (DURET) en *ópticas inferiores* (corresponden al pedúnculo *retromamilar* o *talamoperforado* de Ch. FOIX e HILLEMAND), *óptica posterior e interna*, *óptica posterior y externa* (corresponde al *pedículo talamogeniculado* de Ch. FOIX e HILLEMAND). Las

primeras, en número variable, llegan a la parte inferior del tálamo óptico, pasando por los agujeros del espacio perforado posterior, después de haber abandonado algunos ramos a la parte anterior del núcleo rojo (parte posterior de la región intraóptica). Las otras dos arterias se distribuyen por la parte posterior del órgano. La cerebral posterior suministra también dos *arterias coroideas posteriores*, de las que la principal forma parte, con la coroidea anterior, en la irrigación del pulvinar y de la parte interna del tálamo óptico. Su rotura da lugar a derrames que penetran a menudo en los ventrículos (inundación ventricular), produciendo como consecuencia convulsiones epileptiformes, contracturas precoces y una muerte rápida.

En resumen: 1.º, el *núcleo caudado* recibe las arterias estriadas anteriores (ramas de la cerebral anterior) y las arterias lenticuloestriadas (ramas de la silviana); 2.º, el *núcleo lenticular* recibe de la silviana las arterias estriadas internas (para el globus pálido) y las arterias estriadas externas (para el putamen); 3.º, el *tálamo óptico* recibe las arterias lenticuloópticas (ramas de la silviana), las arterias ópticas inferiores (ramas de la cerebral posterior), las dos arterias ópticas posterointerna y postero-

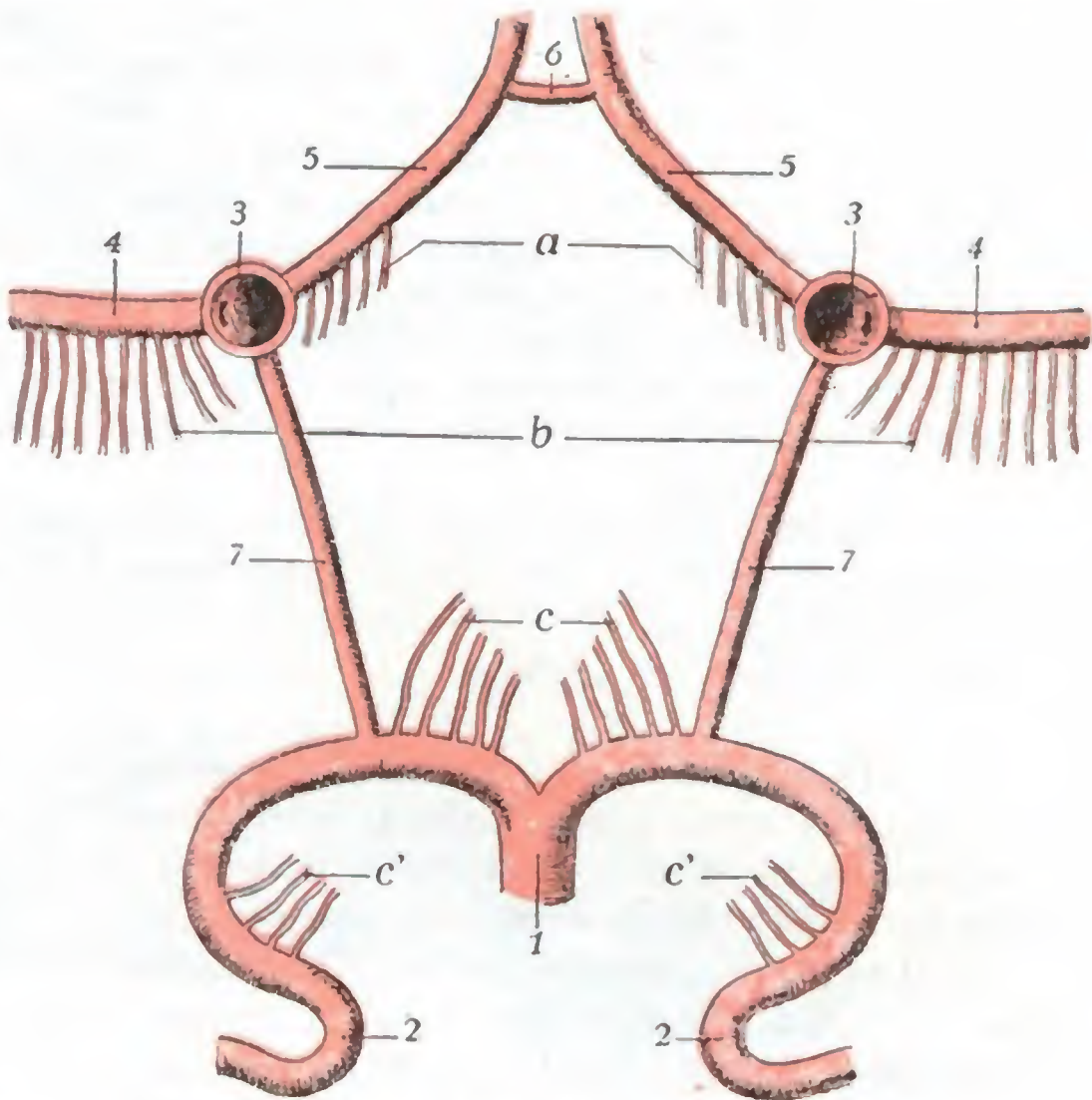


FIG. 110

Origen de las arterias de los núcleos centrales (T.).

1, tronco basilar. — 2, cerebral posterior. — 3, carótida interna. — 4, cerebral media. — 5, cerebral anterior. — 6, comunicante anterior. — 7, comunicante posterior. — a, ramas ganglionares suministradas por la cerebral anterior. — b, ramas ganglionares suministradas por la cerebral media. — c, ramas ganglionares suministradas por la cerebral posterior (*ópticas inferiores*). — c', otras ramas ganglionares de la cerebral posterior (*ópticas posteriores*).

externa (ramas igualmente de la cerebral posterior) y las dos arterias coroideas (ramas de la silviana y de la cerebral posterior); 4.º, los *ventriculos están irrigados* por estas dos mismas coroideas; 5.º, por último, la *región infraóptica* está vascularizada en sus dos tercios anteriores (cuerpo de Luys, fascículo talámico y lenticular) por la coroidea anterior (rama de la silviana), y en su parte más posterointerna correspondiente al tercio anterior del núcleo rojo (FOIX e HILLEMAND) por las ópticas inferiores (ramas de la cerebral posterior).

Estas diferentes arterias, como los troncos que les dan origen y, a menudo, al mismo tiempo que ellos, pueden ser asiento de trombosis y, por consiguiente, los territorios que irrigan pueden tener focos de reblandecimiento más o menos extensos. Hemos ya señalado, al estudiar los núcleos centrales y la circulación de las circunvoluciones cerebrales, los síntomas por los cuales esta lesión se manifiesta de ordinario en clínica. Aquí añadiremos solamente que una obliteración limitada a la arteria óptica posterior y externa (pedúnculo arterial talamogeniculado de FOIX e HILLEMAND) puede realizar el *síndrome talámico clásico*. Una trombosis de las arterias ópticas interiores (pedículo arterial talamoperforado de FOIX e HILLEMAND) que, como sabemos, vascularizan el extremo superior anterior del núcleo rojo, puede traducirse por el *síndrome superior de la región del núcleo rojo*, caracterizado por hemiplejía cerebelosa y del temblor intencional (FOIX e HILLEMAND).

2.º **Venas.** — Las venas del cerebro tienen por caracteres comunes la delgadez de su pared, la multiplicidad de sus anastomosis y la ausencia de válvulas. Las repartiremos en tres sistemas: 1.º, *venas de las circunvoluciones*; 2.º, *venas de los núcleos centrales*; 3.º, *venas de la base*.

A. **VENAS DE LAS CIRCUNVOLUCIONES.** — Las venas de las circunvoluciones, también llamadas *venas superficiales* o *venas corticales*, se dividen en tres grupos, que corresponden a las tres caras del hemisferio: venas cerebrales internas, venas cerebrales externas y venas cerebrales inferiores.

α) Las *venas cerebrales internas* nacen, desde luego, en la cara interna del hemisferio cerebral. Unas, ascendentes, van a abrirse en el seno longitudinal superior; otras, descendentes, van al seno longitudinal inferior o a la vena de Galeno.

β) Las *venas cerebrales externas* (fig. 111) corresponden a la convexidad del hemisferio. Se dividen, como las precedentes, en ascendentes y descendentes; las ascendentes, en número de ocho o doce para cada hemisferio, van a desembocar al seno longitudinal superior; es frecuente ver algunas de estas venas transformarse en *sinusales* en el momento de su terminación. Las venas descendentes se dirigen hacia la base del cráneo para abrirse, parte en el seno petroso superior y parte en el seno cavernoso. Recordemos que una de estas últimas venas costea el borde posterior de la pequeña ala del esfenoides, revistiendo pronto todos los caracteres de un seno (*seno esfenoparietal* de BRESCHET), y termina finalmente en la extremidad anterior del seno cavernoso. Recordemos también, a propósito de las venas cerebrales externas, la existencia, en la cara externa del hemisferio, de dos venas generalmente muy desarrolladas, la *gran vena anastomótica* de TROLARD y la *vena anastomótica* de LABBÉ, que unen el seno longitudinal superior con los senos de la base (seno petroso superior y seno cavernoso).

γ) Las *ramas cerebrales inferiores*, situadas en la cara inferior del hemisferio, se distinguen en anteriores y posteriores. Las venas anteriores o venas orbitarias ocupan el lóbulo orbitario; la mayoría de ellas se dirigen hacia delante, al polo frontal, y se abren en el seno longitudinal superior; las otras, siguiendo un trayecto inverso, convergen hacia el espacio perforado anterior para desembocar en las venas de la base. Las venas posteriores o venas temporooccipitales siguen un trayecto muy irregular: terminan en la parte horizontal del seno lateral, en el seno petroso superior, en la vena basilar y en la ampolla de Galeno.

B. VENAS DE LOS NÚCLEOS CENTRALES. — Las venas de los núcleos centrales o *venas profundas* nacen a la vez de los núcleos optostriados, de las paredes ventriculares y de una parte del centro oval, condensándose, en la tela coroidea superior, en dos troncos voluminosos, derecho e izquierdo, conocidos con el nombre de *venas de Galeno*. Estas dos venas discurren de delante atrás, llegan a la base de la tela

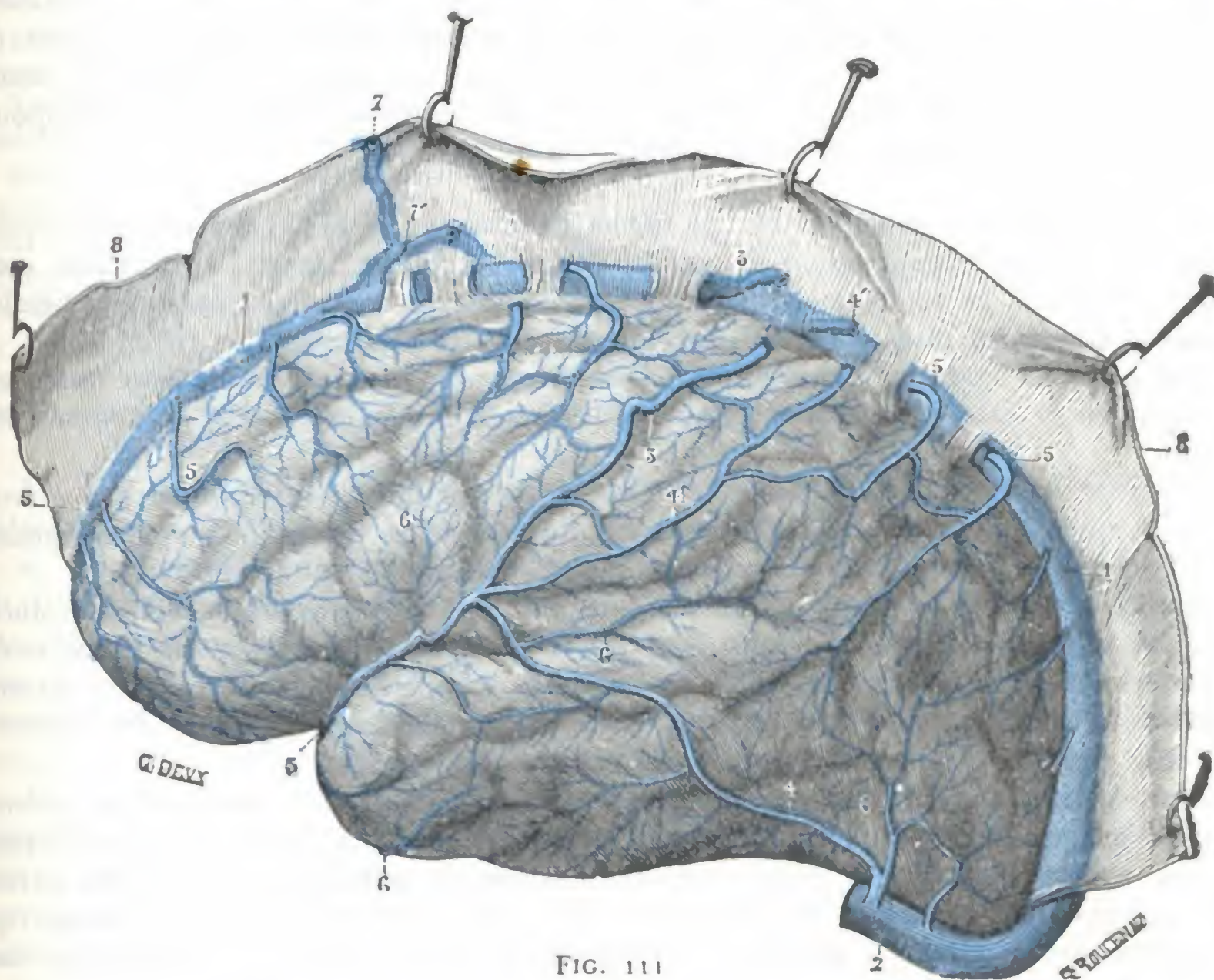


FIG. 111

Venas de la cara externa del cerebro (hemisferio izquierdo) (T.).

(La duramadre ha sido seccionada a 4 cm de la línea media y su parte interna levantada para mostrar el modo como las venas cerebrales externas terminan en el seno longitudinal superior.)

1, seno longitudinal superior. — 2, porción horizontal del seno lateral. — 3, gran vena anastomótica de Trolard. — 4, vena anastomótica de Labbé. — 4', conducto anastomótico entre la vena de Trolard y el seno longitudinal superior. — 5, 5, 5, venas ascendentes del hemisferio. — 6, 6, 6, venas descendentes. — 7, rama de la meníngea media anastomosándose, en 7', con una vena cerebral ascendente de la porción sinusal de esta última. — 8, 8, duramadre.

(En esta figura se ve que cierto número de venas ascendentes se introducen en el espesor de la duramadre antes de abrirse en el seno longitudinal, transformándose en *sinusales* junto a su terminación.)

coroidea y se fusionan así en un tronco único, impar y medio, la *ampolla de Galeno*, que, después de un trayecto muy corto, desemboca en la extremidad anterior del seno recto.

C. VENAS DE LA BASE. — En la base del cerebro encontramos dos venas voluminosas, una derecha y otra izquierda, que se extienden desde el espacio perforado anterior hasta la ampolla de Galeno: son conocidas por la denominación de *venas basilares*. Cada una de ellas es continuación de la *vena cerebral anterior*, que presenta el mismo trayecto que la arteria homónima, aunque es más pequeña, puesto que su territorio no pasa de la rodilla del cuerpo calloso. Siguiendo casi el mismo trayecto que la cintilla óptica, alcanza la parte lateral de la hendidura de Bichat, cruza en dirección oblicua la cara inferior del pedúnculo cerebral, asciende por los lados del istmo y, por último, va a abrirse en la ampolla de Galeno o en la porción inicial del seno recto.

La vena basilar va recibiendo de paso afluentes internos y externos. El más importante de ellos es la *vena insular*, que viene del territorio silviano y conduce a la vena basilar, además de la sangre venosa de la ínsula, la de la pared inferior de los núcleos caudado y lenticular.

Las dos venas basilares están unidas a otra por dos venas transversales: la *comunicante anterior*, que está colocada por delante del quiasma óptico, y la *comunicante posterior*, que costea el borde anterior de la protuberancia. Gracias a estas dos anastomosis, que establecen una solidaridad entre la circulación venosa de los hemisferios, existe en la base del cerebro una especie de *polígono venoso*, que corresponde con bastante exactitud al polígono arterial de WILLIS.

D. ANASTOMOSIS DIVERSAS DE LAS VENAS CEREBRALES. — Si las arterias del cerebro conservan una independencia relativa, las venas cerebrales tienen, en cambio, como carácter esencial la tendencia general a anastomosarse unas con otras, supliéndose así mutuamente en el caso de obliteración de una de ellas.

En primer lugar, las venas superficiales presentan entre sí numerosas anastomosis, tanto en la cara libre de las circunvoluciones como en el fondo de los surcos y cisuras.

Por último, señalaremos, en el espesor de la piamadre, las *anastomosis arterio-oblicuas*, que van de un lado a otro, uniendo las redes venosas de ambos hemisferios; entre ellas se hallan las dos venas comunicantes ya señaladas antes.

Existen también vías anastomóticas que van de las venas de las circunvoluciones a las venas de Galeno: 1.º, entre las venas estriadas superiores y las venas estriadas inferiores (HÉDON); 2.º, entre las venas de Galeno y las venas cerebrales internas a través del centro oval (TESTUT); 3.º, entre las raicillas de las venas de Galeno y las venas cerebrales externas a través del centro oval (TESTUT).

Por último, señalaremos, en el espesor de la piamadre, las *anastomosis arterio-venosas*, que establecen una comunicación directa entre las arterias y las venas, independiente de la red capilar. Estas últimas anastomosis, admitidas por ciertos autores y rechazadas por otros, nos parecen innegables. Conviene añadir, sin embargo, que son relativamente raras y también muy variables, tanto en cuanto a su volumen como respecto a su longitud.

3. COMPARTIMIENTO HIPOFISARIO: HIPOFISIS

El compartimiento hipofisario corresponde a la parte inferior y media del gran compartimiento cerebral, del que está separado por la tienda de la hipófisis, pero con el que comunica mediante un pequeño orificio redondeado que da paso al tallo pituitario: no es, pues, más que un divertículo del compartimiento cerebral que contiene la hipófisis.

La hipófisis, denominada también *cuerpo pituitario*, *glándula pituitaria*, o simplemente *pituitaria*, es un órgano diminuto, impar y medio, colgante de la cara inferior del cerebro infundíbulo. Hállase situado en la silla turca, que llena casi por completo.

Si durante mucho tiempo se había considerado la hipófisis como de interés secundario, tanto desde el punto de vista fisiológico como desde el patológico, la clínica, desde hace casi medio siglo ha establecido sólidamente que, a pesar de sus pequeñas dimensiones, es una de las glándulas endocrinas más importantes de la economía. Aunque se creyó que su destrucción experimental o patológica era incompatible con la vida, nuevas investigaciones experimentales y anatomoclínicas, entre las cuales citaremos, a causa de su importancia, las de J. CAMUS y de G. ROUSSY, modificaron completamente las ideas sobre este punto. Dichas investigaciones demues-

tran que la extirpación completa de la glándula no ocasiona la muerte de los sujetos en quienes se practica; demuestran igualmente que la mayoría de los síntomas que se atribuían erróneamente a la lesión hipofisaria son provocados en el animal en que se experimenta y también en el hombre en el curso de ciertas afecciones, por una lesión de puntos bien limitados de la región del túbulo cinéreo.

¿Hay que concluir, por lo tanto, que el papel de la hipófisis no tiene importancia? Sería esto un error ciertamente.

Tanto desde el punto de vista fisiológico, como desde el histológico, la hipófisis ofrece los caracteres de una glándula endocrina, y sus productos de secreción, si no poseen todas las acciones que se les atribuían, tienen, sin embargo, una influencia evidente sobre el desarrollo del esqueleto (*gigantismo, acromegalia*) y, como J. CAMUS sostenía, y las investigaciones histológicas de R. COLLIN y de J.-J. ABEL parecen confirmarlo, sobre la nutrición y el funcionamiento de los centros nerviosos orgánicos importantes de la región infundibular.

Finalmente, desde el punto de vista patológico y sea cual fuere el verdadero papel fisiológico de la hipófisis, sus lesiones, y en particular sus tumores, se manifiestan por un conjunto de síntomas (*síndrome hipofisario*) patognomónicos que en muchos casos permiten al clínico llegar al diagnóstico y al cirujano intervenir con probabilidades de éxito.

1.º Consideraciones generales. — Estudiaremos desde este punto de vista: 1.º, la *conformación exterior* de la hipófisis; 2.º, su *situación*; 3.º, su *celda*.

a) *Conformación exterior.* — Examinada aisladamente, fuera de su celda, la hipófisis tiene la forma de una pequeña masa elipsoidea, de eje mayor transversal, suspendida del extremo inferior del tallo pituitario. Su volumen y forma recuerdan bastante bien los de un guisante. Sus dimensiones son las siguientes: diámetro transversal, el mayor de todos, 12 a 15 mm; diámetro anteroposterior, 8 mm; diámetro vertical, 6 mm. Su peso por término medio es de 0,56 gramos (RASMUSSEN).

Morfológicamente, la hipófisis se halla constituida por dos porciones o lóbulos íntimamente unidos uno a otro: un *lóbulo anterior* y un *lóbulo posterior*. El *lóbulo anterior* es el más voluminoso de ambos; está un poco excavado a nivel de su cara posterior para alojar el otro lóbulo y su coloración es rojiza. El *lóbulo posterior*, mucho menor que el precedente, es gris amarillento; en él y no en el lóbulo anterior es donde se implanta el tallo pituitario.

Cada uno de estos dos lóbulos tiene una significación especial. El *lóbulo anterior* no es más que una evaginación del epitelio bucal del embrión, emigrado a la cavidad craneal a través de lo que será más tarde la bóveda de la faringe. En la mayor parte de sujetos, bien a nivel de la mucosa faríngea (*hipófisis faríngea*, CITELLI), bien en el espesor del esfenoideas o en el mismo suelo de la silla turca, se encuentran masas celulares que tienen exactamente la misma estructura que la hipófisis y que son vestigios del pedículo que enlazaba esta última en la cavidad bucal del embrión. En cuanto al *lóbulo posterior*, hállase constituido por una prolongación emanada del cerebro intermedio, la cual se dirige hacia abajo y adelante para venir a unirse a la cara posterior del mamelón procedente del epitelio bucal (para más detalles, véanse los tratados de Anatomía descriptiva y de Embriología).

b) *Situación, compartimiento hipofisario.* — La hipófisis, como hemos dicho, está situada en la silla turca. Ocupa una a manera de celda osteofibrosa, el *compartimiento hipofisario*, formado a la vez por el esqueleto de la silla turca y las porciones de duramadre próximas a ella.

Si seguimos de atrás adelante la duramadre de la base del cráneo (fig. 112), vemos que, después de haber tapizado la cara posterior de la lámina cuadrilátera y de llegar al borde superior de la misma, se divide en dos hojillas, una superficial y otra profunda. La hoja superficial, pasando como un puente por encima de la silla turca, se dirige horizontalmente hacia delante y va a fijarse al labio posterior del canal óptico: es la *tienda de la hipófisis*. La hojilla profunda desciende a la silla

turca, la cubre de atrás adelante en toda su extensión y va a juntarse con la hojilla precedente en el canal óptico. Por los lados (es claramente visible en la figura 112, B), esta misma hojilla profunda se levanta para alcanzar la hojilla superficial y formar así, en los límites laterales de la silla turca, un tabique vertical, que constituye la pared interna del seno cavernoso. El espacio comprendido entre la hojilla superficial y la profunda no es más que el compartimiento hipofisario. Este está cerrado por todas partes, excepto por arriba, donde presenta, en el mismo centro de la tienda hipofisaria, un pequeño orificio destinado al paso del tallo pituitario. La glándula se adhiere por todo su contorno a las paredes de su celda, hasta cuyo nivel no descienden los espacios subaracnoideos, pues terminan en fondo de saco a la altura de la parte media del tallo pituitario (ERDHEIM).

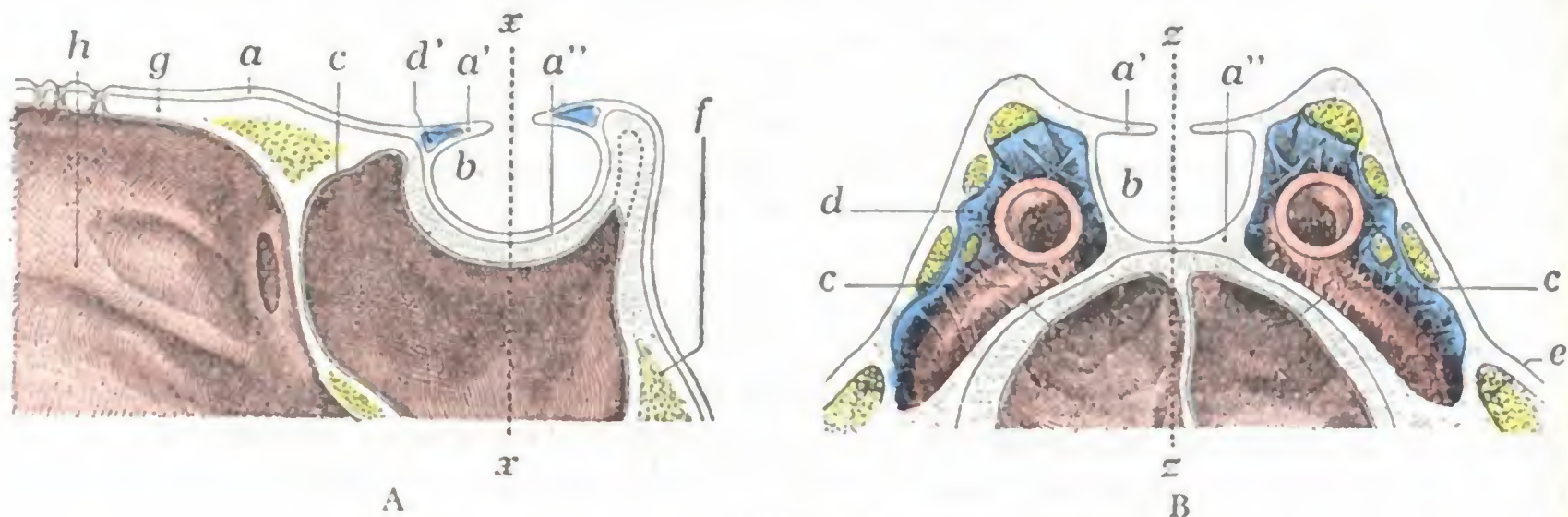


FIG. 112

La celda hipofisaria, vista en dos cortes de la base del cráneo.

A, corte sagital; B, corte frontal.

a, duramadre, con a', hojilla superficial del desdoblamiento que forma la tienda de la hipófisis, y a'', hojilla profunda. — b, celda hipofisaria. — c, senos esfenoidales. — d, seno cavernoso de la carótida interna y los nervios que discurren por su cavidad; d', seno coronario contenido en el espesor de la tienda de la hipófisis. — e, celda de Meckel y ganglio de Gasser. — f, lámina cuadrilátera. — g, canal óptico. — h, fosa nasal. — x x, plano según el cual se ha practicado el corte B. — z z, plano según el cual se ha practicado el corte A.

2.º Relaciones.—El estudio de las relaciones de la hipófisis ofrece cierto interés práctico, pues nos da la explicación de determinados síntomas observados en la evolución de las afecciones hipofisarias. Por otra parte, permite comprender las vías de acceso seguidas por los cirujanos para alcanzar el órgano alterado. Desde este punto de vista podemos distinguir, en la hipófisis, seis caras: 1.ª, una *cara superior*; 2.ª, dos *caras laterales*, una derecha y otra izquierda; 3.ª, una *cara inferior*; 4.ª, una *cara anterior*, y 5.ª, una *cara posterior*.

a) *Caras superior.*—La cara superior, ordinariamente plana, corresponde, por medio de la tienda de la hipófisis (y del seno coronario incluido en su espesor como sabemos), a aquella porción de la cara inferior del cerebro que comprende el túber cinéreo, el infundíbulo, el quiasma óptico y el origen de las cintas ópticas.

El quiasma óptico (fig. 113) está más particularmente relacionado con la parte anterior de la cara superior de la glándula, sobre la cual descansa. Así se explica que pueda ser fácilmente comprimido en los casos de tumor de la hipófisis, de donde la frecuencia de los trastornos visuales, y de modo especial de la *hemianopsia bitemporal*, observados en caso semejante. Se explica así igualmente por qué su lesión es casi fatal cuando se intenta llegar a la glándula por la *vía endocraneal frontal*; éste es uno de los motivos por los cuales esta vía de acceso ha sido abandonada por la mayoría de los cirujanos, salvo indicaciones especiales (*tumores supraselares*, véase más adelante).

El infundíbulo y el túber cinéreo corresponden sobre todo a la mitad posterior de la cara superior de la hipófisis. Como el quiasma, pueden ser invadidos

durante el curso del desarrollo de un tumor hipofisario. Esta invasión se manifiesta por síntomas especiales (*síndrome adiposogenital, poliuria y diabetes insípida, glucosuria*).

b) *Caras laterales.* — Las caras laterales están en contacto, a derecha e izquierda, con la parte interna del seno cavernoso. Está, pues, en relación: 1.º, con este seno cavernoso; 2.º, con la carótida interna y el nervio motor ocular externo, que están situados en el interior mismo del seno; 3.º, con los tres nervios motor ocular común,

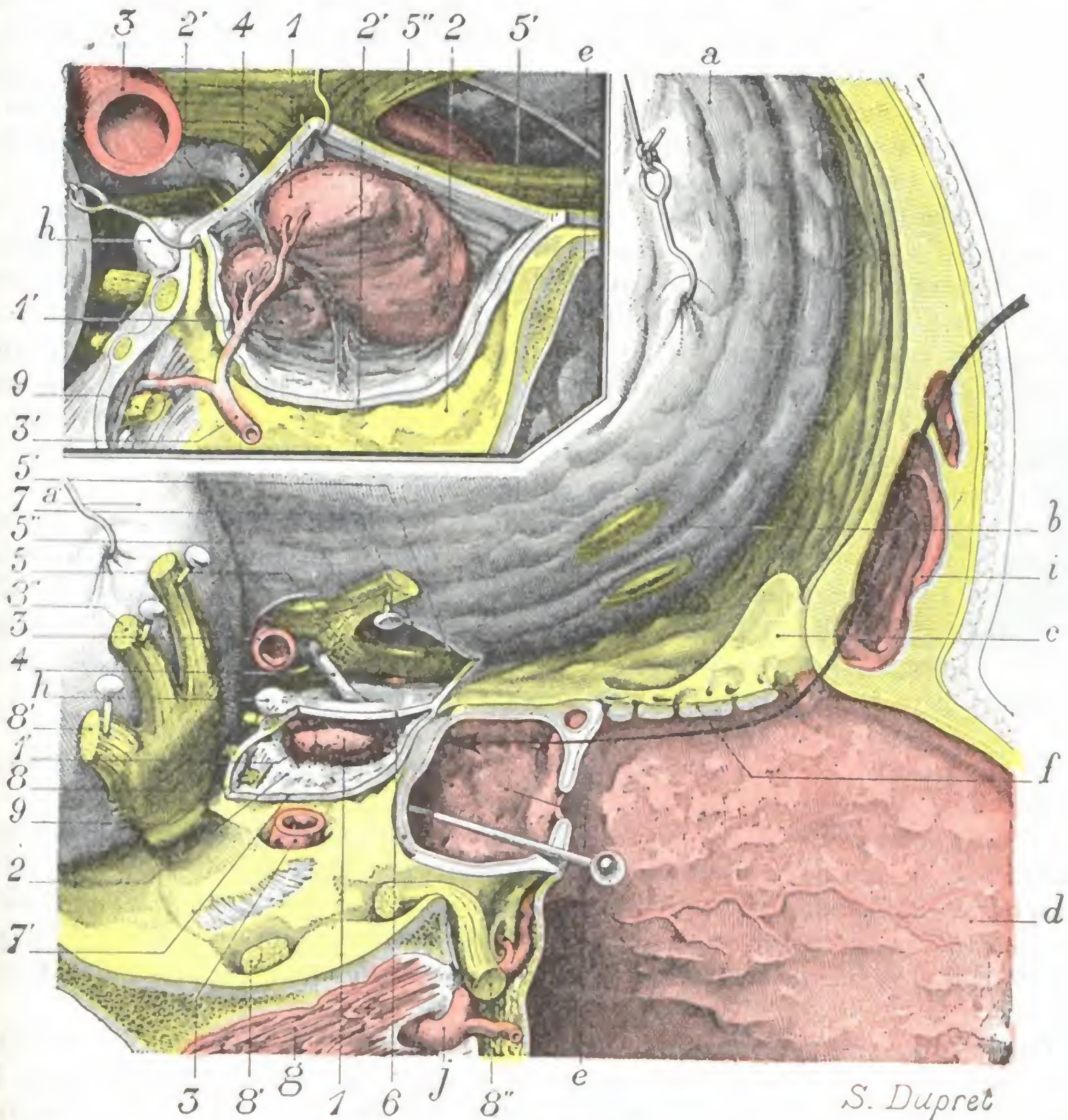


FIG. 113

La hipófisis *in situ*, vista por su cara lateral derecha.

En la *figura mayor*, en que la región está representada de tamaño natural, la hipófisis es vista a través de la parte interna del seno cavernoso (la pared externa del seno y el contenido, es decir, los nervios y la carótida interna, han sido extirpados).

En la *figura pequeña*, que no es más que el segmento hipofisario de la figura mayor agrandado tres veces, la pared interna del seno cavernoso ha sido incidida, y la hipófisis disecada para mostrar la celda hipofisaria; los dos lóbulos de la glándula y la forma de éstos.

1, hipófisis (lóbulo anterior), y 1', lóbulo posterior. — 2, seno cavernoso abierto por resección de su pared externa, y 2', pared interna de este mismo seno incidida y separada para desprender la hipófisis de las paredes de su celda. — 3, carótida interna, con 3', rama que se distribuye por la hipófisis y nace por la parte intrasinusal de la carótida reseçada en la preparación. — 4, tallo pituitario. — 5, quiasma óptico, con 5', nervio óptico izquierdo que desaparece en el agujero óptico correspondiente; 5'', nervio óptico derecho seccionado y levantado en alto. — 6, tienda de la hipófisis. — 7, bordes de la ventana practicada a la duramadre, y 7', el seno cavernoso derecho. — 8, ganglio de Gasser, con 8', nervio maxilar inferior; 8'', nervio maxilar superior. — 9, nervios motor ocular común, motor ocular externo y patético seccionados a su entrada en el seno cavernoso.

a, duramadre frontal, y a', duramadre temporoesfenoidal. — b, lóbulo olfatorio. — c, apófisis cristagalli. — d, tabique de las fosas nasales. — e, seno esfenoidal derecho, muy desarrollado en este sujeto y que se extiende, como lo señala el alfiler introducido en su cavidad, hasta las apófisis clinoides posteriores. — f, lámina cribosa. — g, músculo pterigoideo externo. — h, clinoides posterior. — i, seno frontal. — j, arteria maxilar interna.

(La flecha indica la vía de acceso quirúrgico a la hipófisis.)

patético y oftálmico, que discurren por el espesor de su pared externa. La lesión de estos diversos órganos es particularmente de temer cuando se descubre la hipófisis por la vía *endocraneal temporal* (véase más adelante); por esto esta vía de acceso, como la frontal indicada antes, está en la actualidad únicamente reservada para los casos raros en que el tumor de la glándula pineal se desarrolla hacia la cavidad craneal (*tumores supraselares* de CUSHING) en lugar de desarrollarse en la silla turca (*tumores intraselares* de CUSHING), que es la regla general.

c) *Caras anterior, inferior y posterior.* — Por sus tres caras anterior, inferior y posterior, la hipófisis descansa directamente sobre la silla turca. Cuando se hipertrofia (tumores hipofisarios, quistes) determina, por una especie de desgaste, el agrandamiento más o menos considerable de esta última. Sabemos que este agrandamiento puede ser visible en el examen radiográfico y que constituye un excelente signo de diagnóstico de los tumores hipofisarios.

En la silla turca, el esfenoides está excavado por dos cavidades anexas a las fosas nasales, los *senos esfenoidales*, cuyo desarrollo, como veremos más adelante, varía considerablemente según los sujetos. La hipófisis está, pues, muy próxima a ambos senos, y las relaciones que establece con ellos son tanto más extensas cuanto más desarrollados están los senos. Así, en el sujeto representado en la figura 113, en el cual las cavidades sinusales se extendían por atrás hasta las apófisis clinoides posteriores, las tres caras anterior, inferior y posterior de la glándula correspondían en toda su extensión a la cavidad sinusal: sólo estaban separadas de ésta por una delgada laminilla ósea de menos de un milímetro de espesor.

Relaciones tan íntimas entre la glándula y los senos esfenoidales nos explican cómo un factor hipofisario puede destruir la silla turca y formar hernia en la cavidad sinusal; así como por qué se ha aconsejado en cirugía operatoria alcanzar la hipófisis pasando por las fosas nasales y senos esfenoidales. Esta vía de *acceso transnasoesfenoidal* (MOURE, J. L. FAURE, HIRSCH, SEGURA) se considera como una de las *vías de elección* para la extirpación de los tumores hipofisarios.

3.º Estructura. — Cada uno de los dos lóbulos de las hipófisis tiene una estructura peculiar.

a) El *lóbulo posterior*, derivado del neuroeje, está constituido por una delgada membrana envolvente de naturaleza conjuntiva, por fibras nerviosas y por células neuróglícas: las células nerviosas probablemente faltan. Se encuentra también en él cierta cantidad de pigmento que, por razón de sus afinidades químicas, tiene gran parecido con el pigmento de la zona reticulada de las glándulas suprarrenales (CLUNET y JONNESCO).

Finalmente, se encuentra una substancia, denominada *pituitrina* o *hipofisina*, que goza de una acción notablemente poderosa sobre las fibras musculares lisas. Esta acción se utiliza en terapéutica médica contra las hemoptisis, las metrorragias, la atonía intestinal y, sobre todo, en obstetricia contra la inercia uterina.

Hecho importante que debemos señalar, y que investigaciones, fisiológicas e histológicas (MESTREZAT, VAN CAULAERT, R. COLLIN), vienen a evidenciar, es que la pituitaria existe en el líquido cefalorraquídeo de los ventrículos cerebrales, pero no se la encuentra en el líquido del espacio subaracnoideo. Llegaría a los ventrículos en forma de granulaciones de la substancia coloidal desde la hipófisis o a través del tejido hipofisario y del tejido nervioso de la región infundibular. Estas diversas comprobaciones demuestran que no se ha dicho todavía la última palabra sobre el papel endocrino de la hipófisis.

β) El *lóbulo anterior*, derivado del epitelio bucal, tiene todos los caracteres de una glándula endocrina. Está constituido por una cápsula conjuntiva, de la que parten delgados tabiques que circunscriben un sistema de celdas, en las cuales se acu-

mulan cordones epiteliales llenos o huecos. Estos se bañan en una red de capilares sanguíneos que discurren a lo largo de los tabiques precitados y que reciben directamente el producto de secreción de los elementos glandulares.

Las afecciones de la hipófisis son relativamente frecuentes. Es posible observar lesiones inflamatorias, tuberculosas o sifilíticas, pero lo que más a menudo se encuentra en clínica son los tumores de los que ya en 1923 H. H. CUSHING comunicó 500 observaciones; representarían un cuarto aproximadamente del conjunto de los tumores del cerebro.

Estos tumores provocan por su volumen y su crecimiento accidentes de compresión o de irritación sobre las regiones próximas (quiasma óptico, región tuboinfundibular), que hemos señalado antes. Determinan también, a consecuencia de la alteración del tejido hipofisario, trastornos del funcionamiento de la hipófisis que se manifiestan por signos de distrofia ósea de los cuales el más importante y conocido es la *acromegalia*.

La acromegalia (de *αχος*, extremidad, y *μεγας*, grande) fue descrita por primera vez en 1886 por P. MARIE. Como su nombre indica, se caracteriza principalmente (fig. 114) por una hipertrofia singular, no congénita, de las extremidades superiores (manos), inferiores (pies) y cefálica (huesos de la cara). Es de notar que la acromegalia no se observa más que en sujetos adultos. Cuando la lesión hipofisaria se produce en el curso del crecimiento, es decir, en la edad infantil, la acromegalia es reemplazada por el gigantismo (BRISSAUD y H. MEIGE). En ciertos casos, por el contrario, se observa el *enanismo*.

El conjunto de los síntomas que acabamos de recordar permite, en clínica, hacer el diagnóstico de asiento de la lesión y en muchos casos intervenir eficazmente. Los tumores de la hipófisis abandonados a su propio curso ocasionan tarde o temprano la muerte del enfermo. Tratados quirúrgicamente, y algunos por los rayos X, pueden curar.



FIG. 114

Manos y facies acromegálicas
(según Pierre MARIE).

4.º **Vasos y nervios.** — Las *arterias* de la hipófisis, ordinariamente en número de dos, una derecha y otra izquierda, nacen del tronco de la carótida interna, en el seno cavernoso; son de calibre muy pequeño. Las *venas* desembocan parcialmente en el seno cavernoso y en parte en la pared de la piamadre de la base del cerebro. Los *linfáticos* no son conocidos. Los *nervios*, exclusivamente destinados al lóbulo anterior, provienen de la red fibrilar del lóbulo posterior.

5.º **Vías de acceso.** — Las vías de acceso a la hipófisis son dos: la *vía intracraneal* y la *vía extracraneal*.

a) La *vía intracraneal* conduce a la hipófisis, bien por el departamento anterior de la base del cráneo, después de trepanación frontal (*vía frontal extradural*, KRAUSE, o *vía frontal intradural*, KILLIANI), bien por el departamento medio previa trepanación temporal (*vía temporal*, HORSLEY). Recordemos que sólo se utiliza hoy para los casos de tumores supraselares. CUSHING, que fue el cirujano con mayor experiencia en las intervenciones en la hipófisis, sólo la empleó en 27 casos con 11 resultados favorables.

β) La *vía extracraneal*, también llamada *transnasomaxiloesfenoidal* (MOURE, J. L. FAURE, HIRSCH, SEGURA) da acceso a la hipófisis por la cavidad de los senos nasales esfenoidales (fig. 113), previa su amplia abertura y la de las fosas nasales. Ya hemos dicho que es una vía aconsejable. En los 24 casos de hipofisectomía recopilados por TOUPET (Tesis de París) se empleó 22 veces. Por su parte CUSHING la utilizó 154 veces con 70 % de resultados más o menos favorables y una mortalidad del 8 %.

4. COMPARTIMIENTO CEREBELOSO: CEREBELO E ISTMO

El compartimiento cerebeloso está situado detrás y debajo del compartimiento cerebral. Está limitado: 1.º, delante, por el canal basilar y por la cara posterosuperior de los dos peñascos; 2.º, abajo, por las fosas occipitales inferiores; 3.º, arriba, por la tienda del cerebelo. Comunicando por arriba con el compartimiento cerebral, se continúa por abajo, a nivel del agujero occipital, con el conducto raquídeo: contiene el *cerebelo* y el *istmo del encéfalo*.

a) Cerebelo

El cerebelo ocupa la parte posterior e inferior de la cavidad craneal. Es un elipsoide aplastado de arriba abajo, con su diámetro mayor transversal, y bastante parecido, cuando se le mira por arriba, a un corazón de naipes francés. Organó impar, medio y simétrico, se compone de tres partes: una parte media que constituye el *lóbulo medio*; dos partes laterales, simétricas, que constituyen los *lóbulos laterales* o *hemisferios cerebelosos*.

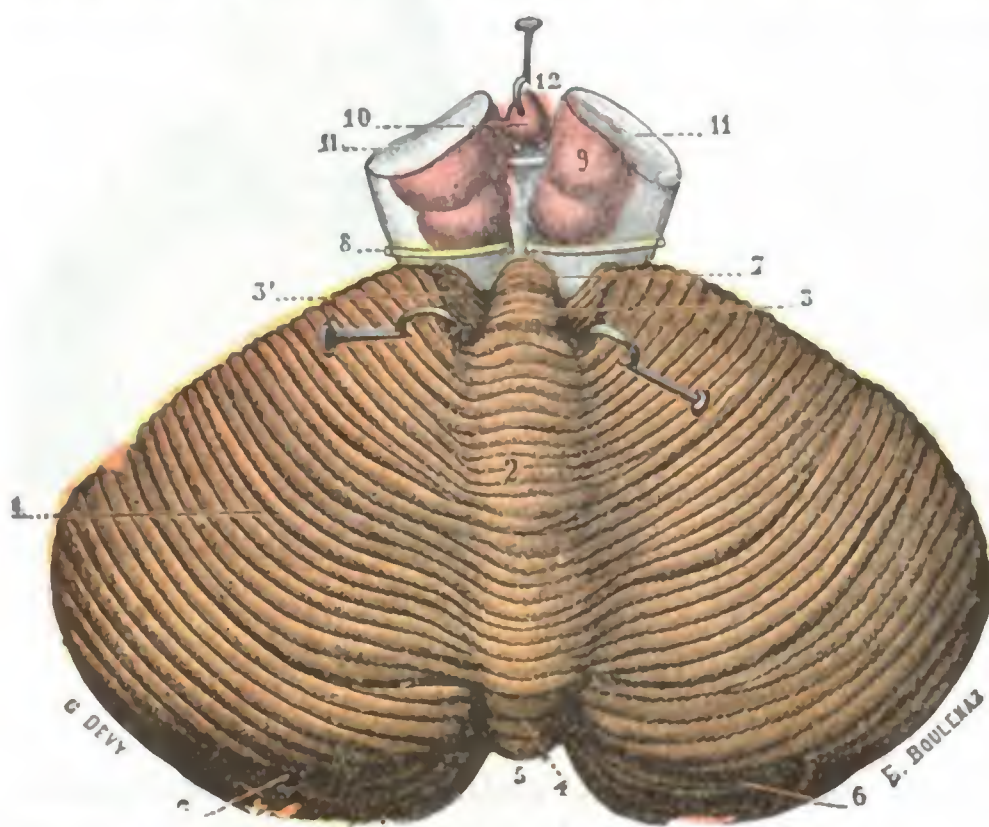


FIG. 115

Cerebelo, visto por su cara superior (T.).

1, cara superior del cerebelo. — 2, vermis superior. — 3, lóbulo central, con 3', sus alas laterales. — 4, vermis posterior. — 5, escotadura posterior del cerebelo. — 6, 6, gran surco circunferencial de Vicq d'Azyr. — 7, válvula de Vieussens. — 8, nervio patético. — 9, tubérculos cuadrigéminos. — 10, glándula pineal, erizada hacia delante. — 11, corte de los pedúnculos cerebrales. — 12, tercer ventrículo.

de los reflejos; estos síntomas, con la cefalea occipital, los vómitos, el nistagmo y la neuritis óptica, constituyen lo que en patología nerviosa se llama el *síndrome cerebeloso*.

1.º Dimensiones. — El cerebelo presenta las dimensiones siguientes: su diámetro transversal mide, por término medio, 9 cm; su diámetro anteroposterior, 6 cm; su diámetro vertical, 5 cm. Pesa de 130 a 150 gramos, o sea la octava parte del peso del cerebro.

2.º Conformación exterior y relaciones. — El cerebelo, considerado desde el punto de vista de su conformación exterior y relaciones, nos ofrece una cara superior, una cara inferior y una circunferencia.

a) *Cara superior.* — La cara superior (fig. 115) presenta, en la línea media, una eminencia longitudinal, el *vermis superior*; según NOTHNAGEL, las lesiones del vermis son las que sobre todo se acompañarían de ataxia y de vértigo cerebeloso (marcha en

El cerebro forma con los núcleos de Deiters y de Bechterew, con el núcleo rojo y los núcleos del puente, el *centro del aparato del equilibrio y de la coordinación*; desempeña igualmente un importante papel en la regulación del tono muscular (A. THOMAS). De aquí que las lesiones de esta parte del encéfalo se traduzcan por vértigos y fenómenos de propulsión (rotación, sensación giratoria, titubeo), por asinergia (BABINSKI), es decir, trastornos de la motilidad debidos a la perturbación de la facultad de asociación de los movimientos, y por la exageración

separada por el *cuarto ventrículo* y a los que puede comprimir más o menos cuando en ella radica algún tumor. Nos explicamos así la complejidad de síntomas que presentan estos tumores de la cara inferior del cerebelo si pensamos que a los síntomas que le son propios se añaden los que resultan de la compresión de la protuberancia y el bulbo. A los lados, la cara inferior de los hemisferios cerebelosos está sucesivamente en relación, de delante atrás: 1.º, con la cara posterosuperior del peñasco y las cavidades del oído que están excavadas en este último (véase *Aparato de la audición*); 2.º, con la sutura temporooccipital; 3.º, con el agujero rasgado posterior y los órganos que lo atraviesan; 4.º, con las fosas occipitales inferiores.

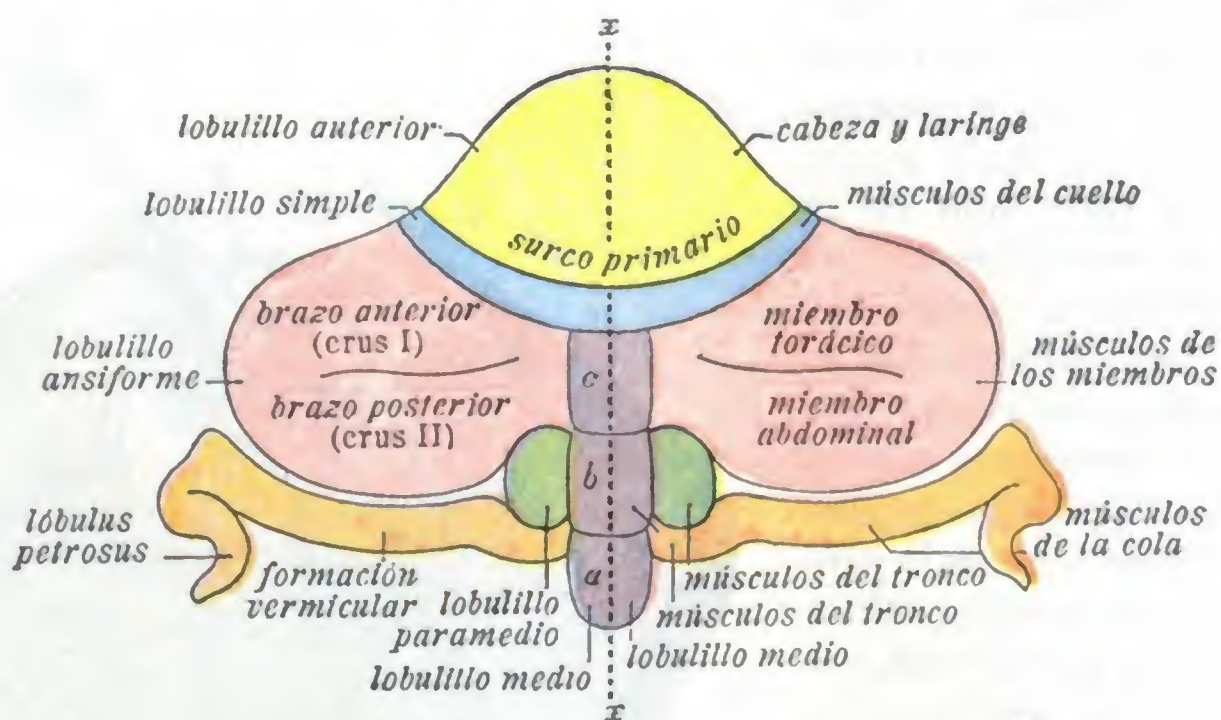


FIG. 117

Esquema de la segmentación periférica del cerebelo de un mamífero (según BOLKI) (T.).

En el lado izquierdo han sido indicados los distintos segmentos del cerebelo; en el lado derecho, la significación fisiológica de cada uno de aquellos segmentos.

c) *Circunferencia*. — La circunferencia del cerebelo nos presenta, primeramente, dos escotaduras medias: una posterior, de forma trapezoidal, es la *escotadura marsupial* de los anatomistas alemanes, y otra anterior, más ancha que la precedente, la *escotadura semilunar* de los anatomistas alemanes.

A cada lado de estas escotaduras medias, la circunferencia del cerebelo toma la forma de un borde redondeado y obtuso. Fuertemente convexo hacia fuera, este borde presenta en su parte más externa una especie de eminencia angular llamada *ángulo lateral del cerebelo*.

Esta circunferencia corresponde: 1.º, por detrás del ángulo, a la porción horizontal del canal lateral y del seno lateral; 2.º, por delante del ángulo, al borde superior del peñasco y al seno petroso superior. En cuanto a las dos escotaduras, la posterior está en relación con el borde anterior de la hoz del cerebelo y la cresta occipital interna; la anterior aloja la protuberancia anular y el bulbo raquídeo. Por esa última escotadura, especie de *hilio* del cerebelo, es por donde salen los *pedúnculos cerebelosos*.

3.º **Modo de segmentación periférica**. — La superficie exterior del cerebelo, lo mismo en el lóbulo medio que en los hemisferios y lóbulos laterales, hállase recorrida por multitud de surcos (*surcos de primer orden*), en su mayoría curvilíneos y concéntricos, que descomponen estos lóbulos en segmentos más pequeños llamados *lobulillos*. Los lobulillos están divididos, a su vez, por nuevos surcos llamados de *segundo orden*, en segmentos menos importantes, aplastados y aplicados unos contra otros: son las *láminas* y las *laminillas*.

Los surcos de *primer orden* son en número de doce a quince. El más importante de todos es el *gran surco circunferencial* de VICO D'AZYR (fig. 115, 6), que ocupa, como

indica su nombre, la mitad posterior de la circunferencia del cerebelo y parece, por lo tanto, dividir el órgano en dos partes, una superior y otra inferior. Se describe, además, con el nombre de *gran surco superior*, otro surco de primer orden, concéntrico al precedente y situado en la parte más posterior de la cara superior del cerebelo.

En cuanto a los *lobulillos*, son también muy numerosos, pero no se describen ordinariamente más que dos: 1.º, el *lobulillo del neumogástrico* o *flocculus*, recostado sobre el borde inferior del pedúnculo cerebeloso medio, por delante y encima del nervio neumogástrico; 2.º, el *lobulillo raquídeo* o *tonsila*, así llamado porque está situado por detrás y a los lados del bulbo. Los otros lobulillos, muy numerosos (en otro tiempo se llegaban a describir veintiséis), hállanse, con justicia, poco menos que olvidados en la actualidad. Su nomenclatura no tiene ningún significado funcional y, por lo tanto, ninguna importancia clínica.

El antiguo esquema de los lobulillos cerebelosos ha sido substituido por BOLK por otro, basado, no ya en el exclusivo examen del cerebro humano, sino en numerosas investigaciones de anatomía comparada y de embriología, que están resumidas en la figura 117. Primeramente describe BOLK un *surco primario*, situado en la cara superior del órgano, extendiéndose de uno a otro borde y dividiendo el cerebelo en dos partes: una anterior, que constituye el *lóbulo anterior*, y otra posterior, que es el *lóbulo posterior*.

El *lóbulo anterior* es relativamente pequeño; impar, medio y simétrico, tiene la forma de una elipse de eje mayor transversal.

El *lóbulo posterior*, mucho más voluminoso, comprende todo lo situado detrás del surco primario: ocupa a la vez la cara superior (tan sólo en parte) y la cara inferior (por completo) del cerebelo. Presenta: 1.º, una *parte anterior* (en azul), relativamente sencilla, pues se halla formada por una zona estrecha semilunar, y es el *lobulillo simple*; 2.º, una *parte posterior*, mucho más compleja, que contiene un *lobulillo medio* y dos *lobulillos laterales*. El *lobulillo medio* (en violeta), situado en la línea media, se presenta en forma de cuerpo cilindroide, alargado de delante atrás. Dos pequeños surcos transversales lo dividen en tres sublobulillos que, yendo de abajo arriba, se denominan *sublobulillo a*, *sublobulillo b* y *sublobulillo c*. Los *lobulillos laterales* se dividen a su vez en tres partes, cada una de las cuales tiene el valor de un sublobulillo. Son: 1.º, el *lobulillo ansiforme* (en rosa), relativamente voluminoso, situado delante y afuera y dividido por un surco transversal (*surco intercrural*) en dos segmentos, el *brazo anterior* o *crus I* y el *brazo posterior* o *crus II*; 2.º, el *lobulillo paramedio* (en verde), de muy pequeño volumen, situado por fuera del lobulillo medio, entre éste y el brazo posterior del *lobulillo ansiforme*; 3.º, el *lobulillo vermicular* (en anaranjado) situado inmediatamente por detrás del lobulillo ansiforme.

En el *Tratado de Anatomía humana* de uno de nosotros (TESTUT, 9.ª edición, tomo II) se hallará la homologación del esquema de BOLK, con el cerebro del perro, primero, y

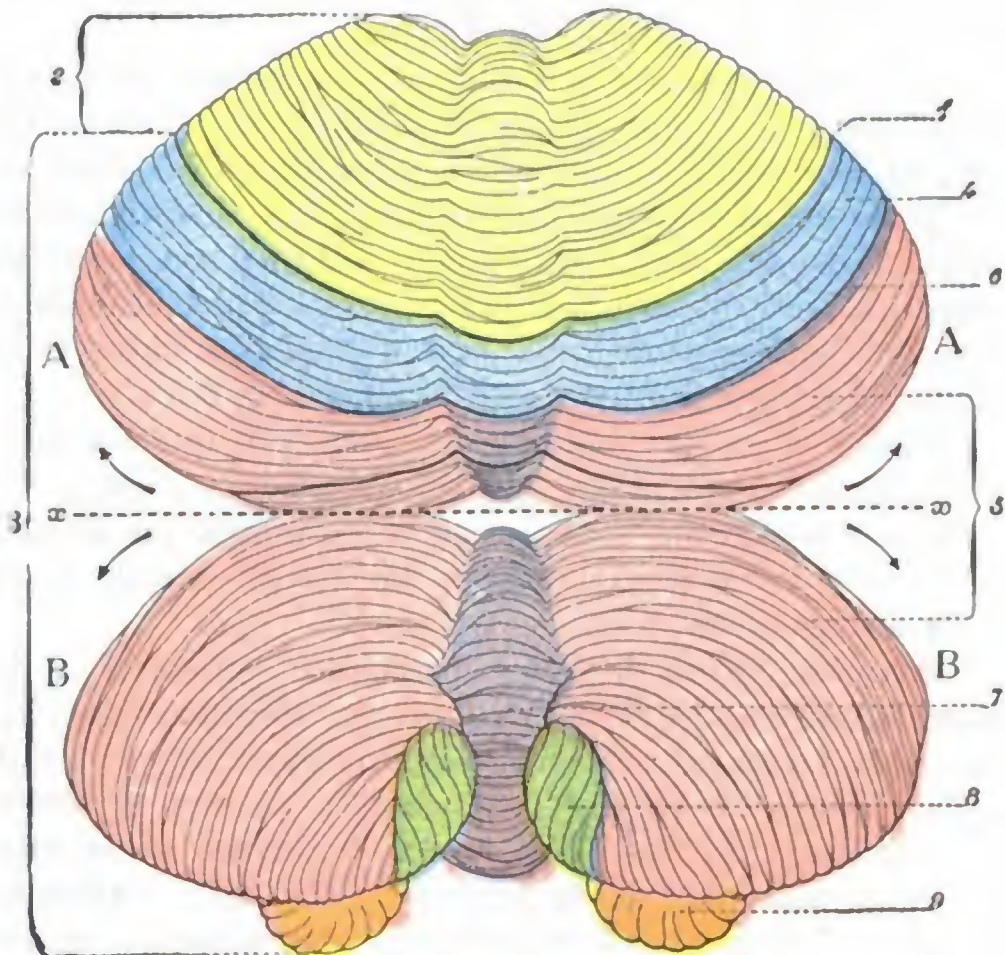


FIG. 118

Aplicación del esquema de Bolk al cerebelo del hombre (T.).

El cerebelo ha sido dividido por un corte horizontal en dos mitades, una superior y otra inferior. Luego, estas mitades, girando alrededor del eje *z z*, en sentido inverso, se han separado una de otra, de manera que su superficie externa ocupe el mismo plano. Así tenemos a la vista: en A A, la cara superior del órgano; en B B, la cara inferior.

1, surco primario. — 2, lóbulo anterior. — 3, lóbulo posterior. — 4, lobulillo simple. — 5, lobulillo ansiforme separado del lobulillo simple por 6, surco superior de Vioq d'Azyr. — 7, vermis inferior o lobulillo medio. — 8, amígdala o lobulillo paramedio. — 9, flocculus.

luego con el del hombre. Sólo recordaremos aquí (fig. 118): 1.º, que el *surco primario*, que separa el lóbulo anterior del lóbulo posterior, está representado en el cerebelo humano por el surco transverso, curvo, con cavidad anterior, que divide en dos partes el lóbulo cuadrilátero de la nomenclatura antigua; 2.º, que el *lóbulo anterior* es todo lo que se halla por delante de este surco; 3.º, que el *lobulillo simple* está situado inmediatamente detrás de este surco primario; 4.º, que el *lobulillo medio* de BOLK está representado por la parte más posterior del vermis superior, por el vermis posterior y por todo el vermis inferior; 5.º, que el *lobulillo ansiforme* tiene su homólogo en la parte posterior y en la parte inferior de los hemisferios cerebelosos; 6.º, que el *lobulillo paramedio* corresponde a la amígdala; 7.º, finalmente, que el *lobulillo vermicular* se halla representado por el flócculus con su pedúnculo y por la válvula de TARIN.

El cerebelo, como es sabido, es el órgano de coordinación motriz. Ahora bien, es lógico admitir *a priori* que, como el cerebro, el cerebelo no es funcionalmente homogéneo, sino que, al contrario, comprende centros distintos, cada uno de los cuales se halla en relación con determinados grupos musculares. Las investigaciones, ya antiguas, de FERRIER y las más recientes de VAN RINBERK, PAGANO y LUNA son favorables a esta opinión. Sería posible establecer, al lado de la *topografía anatómica* que acabamos de indicar, una *topografía funcional*, es decir, indicar para cada uno de los segmentos cerebelosos el papel que en la mecánica animal le corresponde. Es lo que ha hecho BOLK.

Establece primeramente como principio que las *formaciones medias* tienen bajo su dependencia grupos musculares que van a órganos medios y que, por tal motivo, funcionan sinérgicamente a derecha e izquierda. En cambio, las *formaciones laterales* hallaríanse en relación con grupos musculares laterales, tales como los de los miembros, que por lo general se contraen aisladamente.

Pasando luego de estos principios generales a las localizaciones propiamente dichas, BOLK las distribuye como se indica a continuación (véase la figura 117, donde están indicados, a la vez, a la izquierda los diferentes segmentos del cerebelo y a la derecha la significación fisiológica de estos segmentos): 1.º, en el *lóbulo anterior*, el centro de coordinación de todos los músculos de la cabeza (músculos de la mímica, músculos del ojo, músculos masticadores, músculos de la lengua), a los que convendría añadir los músculos de la laringe; 2.º, en el *lóbulo simple*, el centro de coordinación de los músculos del cuello; 3.º, en el brazo anterior y en el brazo posterior del *lobulillo ansiforme*, el centro de coordinación de los movimientos del miembro superior y del miembro inferior; debe notarse que en ciertas condiciones los miembros derecho e izquierdo funcionan sinérgicamente, por lo cual, además del *centro lateral* que acabamos de indicar, les es preciso un centro medio en relación con la función bilateral o sinérgica; este segundo centro, según BOLK, estaría colocado en la porción superior del *lobulillo medio (sublobulillo c)*, en el punto en que precisamente están en contacto recíproco el brazo anterior y posterior de los dos lobulillos ansiformes derecho e izquierdo; 4.º, en el *lobulillo paramedio o tonsila* y en la parte media del *lobulillo medio (sublobulillo b)*, el centro de coordinación de los movimientos del tronco; 5.º, en la *formación vermicular*, finalmente, representada en el hombre por el *flócculus*, el centro de coordinación de los movimientos de la cola; y así nos explicamos el desarrollo tan diferente de esta formación en los animales y en el hombre.

Por desgracia, todo esto no son más que suposiciones un poco teóricas y seguirán siendo tales mientras falte la doble comprobación de la experimentación y de la clínica. En cuanto a la clínica, es preciso reconocer que no ha proporcionado todavía hechos susceptibles de esclarecer completamente el asunto. Pero no acontece lo mismo con la experimentación. Esta, en manos de VAN RINBERK, ha confirmado ya las conclusiones de BOLK por lo que se refiere al valor funcional del *lobulillo simple* y del *brazo anterior del lobulillo ansiforme*, que evidentemente, al menos en el perro, son, el *primero*, el centro de coordinación de los movimientos del cuello, y el *segundo*, el centro coordinador de los movimientos del miembro torácico.

Con las investigaciones de BOLK y de VAN RINBERK, el problema de las *localizaciones cerebelosas* está claramente establecido, y es de esperar que en un porvenir más o menos próximo será resuelto de una manera satisfactoria.

4.º Conformación interior y constitución anatómica.—El cerebelo se compone esencialmente de dos clases de substancia: substancia gris y substancia blanca.

a) *Substancia gris*. — La substancia gris se extiende, todo alrededor del cerebelo, en forma de una lámina muy delgada y continua: es la *substancia cortical*. Forma, además, en el espesor mismo del órgano, cierto número de núcleos que son los *núcleos dentados*, los *núcleos dentados accesorios* (*embolso y núcleo globuloso*) y los *núcleos del techo*. Su significación morfológica no se conoce todavía muy bien. En cuanto al papel que desempeñan en el equilibrio del cuerpo y respecto a los síntomas que son consecutivos a su lesión, los hemos señalado ya anteriormente y volveremos a insistir acerca de ellos al estudiar el oído interno (véase *Vía auditiva*).

b) *Substancia blanca*. — La substancia blanca forma en el centro una masa voluminosa llamada *centro medular*. Esta masa central emite por todo su contorno numerosas prolongaciones que, con el nombre de *árboles de la vida*, van a ramificarse en los lobulillos y láminas. Del centro medular es de donde nacen los pedúnculos cerebelosos.

5.º **Pedúnculos del cerebelo**. — En número de seis, tres a cada lado, los pedúnculos del cerebelo (fig. 119) se distinguen, según la dirección que toman, en superiores, medios e inferiores.

a) Los *pedúnculos cerebelosos inferiores* se dirigen oblicuamente abajo y atrás hacia el bulbo raquídeo, donde toman el nombre de *cuerpos restiformes*. Ponen en relación el cerebelo (en especial el vermis y los núcleos grises centrales), por una parte con el bulbo y por otra con la medula espinal, principalmente con las columnas de CLARKE y

con las astas anteriores o motrices (véase *Vía acústica*). Por ellos recibe las impresiones de orientación de los miembros y del tronco, las impresiones laberínticas y las impresiones cinestésicas oculomotrices; y es también por ellos por donde aquel órgano envía incitaciones motrices directas a la medula (LUCIANI).

β) Los *pedúnculos cerebrales medios* ocupan las partes laterales del istmo del encéfalo. Saliendo del cerebelo, se dirigen oblicuamente abajo y adentro, llegan a las partes laterales de la protuberancia y desaparecen en su espesor. Ponen el lóbulo lateral del cerebelo en relación con los núcleos grises protuberanciales (*nuclei pontis*) del lado opuesto y, por medio de estos núcleos, con la corteza cerebral.

γ) Los *pedúnculos cerebelosos superiores* se dirigen de atrás adelante y de abajo arriba, desapareciendo por debajo de los tubérculos cuadrigéminos; están unidos entre sí por la *válvula de Vieussens*. Las fibras que los constituyen, al llegar por debajo de los tubérculos cuadrigéminos, se entrecruzan casi en su totalidad en la línea media, atraviesan el *núcleo rojo* de la calota y van a terminar en el tálamo óptico y, por medio de las fibras talamocorticales, en la corteza cerebral.

Como se ve, el cerebelo está unido por sus tres pedúnculos a la medula y al bulbo (pedúnculos inferiores), a la protuberancia (pedúnculos medios) y al cerebro (pedúnculos superiores). Conviene añadir que cada uno de ellos se compone de dos clases de fibras: unas que nacen en el cerebelo y van a terminar por fuera de él: son las *fibras centrífugas* (la palabra

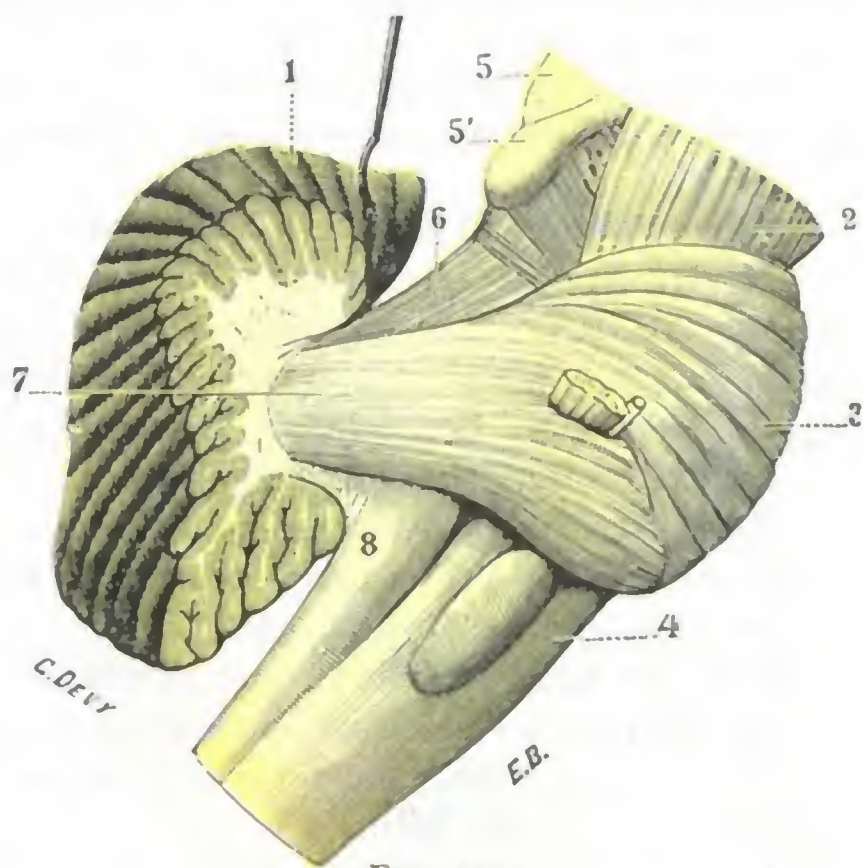


FIG. 119

Pedúnculos cerebrales del lado derecho: vista lateral (T.).

(Han sido resecaadas las porciones del cerebelo que recubren a los tres pedúnculos y los hacen poco visibles antes de toda preparación.)

1, cerebelo. — 2, pedúnculo cerebral. — 3, protuberancia anular. — 4, bulbo levantado. — 5, 5', tubérculos cuadrigéminos superiores e inferiores. — 6, pedúnculo cerebeloso superior. — 7, pedúnculo cerebeloso medio. — 8, pedúnculo cerebeloso inferior.

centro designa aquí el cerebelo o *fibras descendentes*); otras que nacen fuera del cerebelo y van a terminar en su espesor: son las *fibras centripetas* o *ascendentes*. Las primeras degeneran a consecuencia de lesiones cerebelosas; las segundas, consecutivamente a lesiones que radican en la medula, bulbo, protuberancia o cerebro.

El vermis o cerebelo primitivo está principalmente en relación con los centros inferiores (espinales, bulboprotuberanciales); los lóbulos, con los centros superiores (corteza cerebral, núcleos centrales del cerebro). La acción del cerebro puede ser ejercida, bien por vía refleja (núcleo del nervio vestibular, núcleo rojo), bien por medio del cerebro (pedúnculo cerebeloso superior y fibras talamocorticales). El vermis, cuyas relaciones con los núcleos del nervio vestibular son muy íntimas, está más especialmente dedicado a la regulación de las coordinaciones reflejas de que dependen el equilibrio y la estática del cuerpo; los hemisferios, a la regulación de los movimientos voluntarios (ANDRÉS THOMAS).

6.º **Vasos.** — El cerebelo tiene, como el cerebro, una circulación muy rica.

a) *Arterias.* — La red arterial del cerebelo está alimentada por seis ramas, tres en cada lado: 1.ª, la *cerebelosa inferior y posterior* (rama de la vertebral), y la *cerebelosa inferior y anterior* (rama del tronco basilar), que irrigan la cara inferior del órgano, la primera por delante, la segunda por detrás; 2.ª, la *cerebelosa superior* (rama del tronco basilar), que se distribuye con preferencia por su cara superior.

Estas tres arterias, ampliamente anastomosadas entre sí, cubren con sus ramificaciones irregulares y flexuosas toda la superficie exterior del cerebelo.

De esta red periférica, contenida en el espesor de la piamadre, se desprenden multitud de finas arteriolas, que penetran en el espesor del cerebro y se distribuyen por los diferentes elementos anatómicos de este órgano. Una de estas ramas, más voluminosa que las otras, la *arteria del núcleo dentado*, va al núcleo dentado, en el que penetra a nivel del hilio.

Como las del cerebro, aunque más raramente que ellas, las arterias del cerebelo pueden, en los sujetos afectos de arteriosclerosis, ser asiento de aneurismas miliares, cuya rotura es la causa de las hemorragias cerebelosas. La arteria del núcleo dentado es la que se altera con más frecuencia: de aquí el nombre de *arteria de la hemorragia cerebelosa de gran foco* que le da DURET.

b) *Venas.* — Las *venas* son independientes de las arterias: se las divide, según su situación, en *venas medias* y *venas laterales*. Las primeras, llamadas también *venas vermianas* porque caminan sobre el vermis, desembocan en parte (las superiores) en las venas de Galeno, en parte (las inferiores) en el seno recto o en uno de los senos laterales. En cuanto a las venas laterales, ocupan la superficie de los hemisferios cerebelosos y terminan unas en el seno lateral y otras en el seno petroso superior.

b) Istmo del encéfalo

El istmo del encéfalo, al cual agregaremos el bulbo raquídeo, es aquella porción de la masa encefálica que une entre sí el cerebro, el cerebelo y la medula espinal. Comprende, además de los *pedúnculos cerebelosos* que hemos descrito antes, las cuatro formaciones siguientes: 1.ª, los *pedúnculos cerebrales*; 2.ª, los *tubérculos cuadrigéminos*; 3.ª, la *protuberancia anular*; 4.ª, el *bulbo raquídeo*, que está como cabalgando entre la cavidad craneal y la cavidad raquídea. Estudiaremos primeramente cada una de estas formaciones y luego daremos una descripción de conjunto del *cuarto ventrículo*, que evidentemente corresponde al istmo.

1.º PEDÚNCULOS CEREBRALES

Los pedúnculos cerebrales, situados en la parte superior del istmo, van de la protuberancia al hilio del hemisferio. Conducen al cerebro numerosos fascículos de fibras, procedentes de la medula, bulbo, cerebelo y protuberancia anular.

1.º **Conformación exterior.** — Los pedúnculos cerebrales se presentan en forma de dos fascículos cilindroides (fig. 123, 9), cuya coloración es blanca y su trayecto ligeramente divergente. Su longitud varía de 15 a 18 mm; su anchura, que es de 14 mm en su origen, llega a 18 mm en su terminación. En cada uno de los pedúnculos se consideran dos extremos y cuatro caras.

a) *Extremos.* — Se distinguen en superior e inferior. El *extremo inferior* se confunde con la cara superior de la protuberancia. El *extremo superior* corresponde a la parte inferior de los núcleos optostriados: el pedúnculo se confunde allí con la cápsula interna.

b) *Caras.* — Las cuatro caras de los pedúnculos cerebrales se distinguen, por su orientación, en inferior, superior, externa e interna. La *cara inferior*, fuertemente convexa en sentido transversal, corresponde primero a la parte superior de la lámina cuadrilátera del esfenoides; más lejos descansa sobre la silla turca o, más exactamente, sobre las partes laterales del diafragma de la hipófisis. Puede ser lesionada, al mismo tiempo que el quiasma y las cintas ópticas, por un agente vulnerante que penetra por la órbita (MARTIAL). Esta misma cara está cruzada oblicuamente, en su parte posterior, por la arteria cerebelosa superior y por la cerebral posterior, y en su parte anterior, por la cintilla óptica. La *cara superior*, artificial del todo, sirve de base a los tubérculos cuadrigéminos y forma cuerpo con ellos. La *cara externa*, más o menos recubierta por la circunvolución del hipocampo, contribuye a formar, con esta última, la parte lateral de la hendidura de Bichat. Encontramos en ella un surco longitudinal, el *surco lateral del istmo*, y por encima de este surco, el *fascículo lateral del istmo* o *porción interna de la cinta de Reil*, especie de cintilla triangular que del surco precitado se eleva hacia los tubérculos cuadrigéminos posteriores y desaparece debajo de ellos. La *cara interna*, por último, nos presenta en su parte inferior el *surco del motor ocular común*, de donde emerge el nervio del mismo nombre. Por encima de este surco, la cara interna del pedúnculo corresponde al rafe medio no siendo visible sino en los cortes.

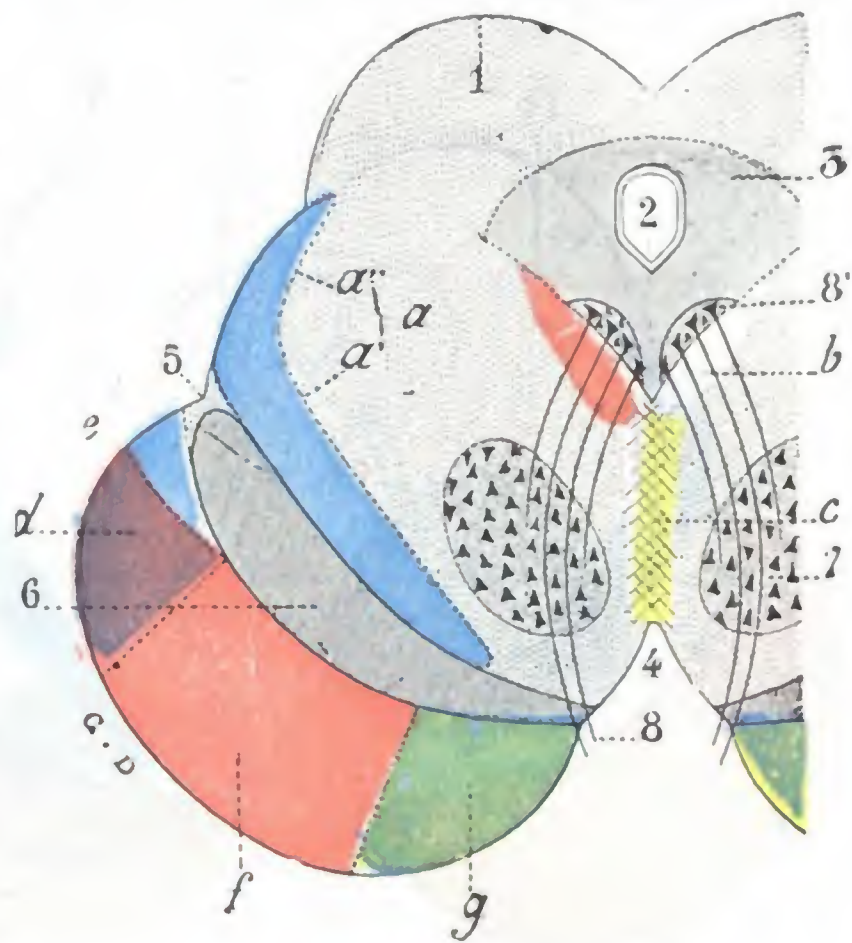


FIG. 120

Pedúnculo cerebral izquierdo visto en corte frontal con su sistematización funcional (T.).

1. tubérculos cuadrigéminos. — 2. acueducto de Silvio. — 3. sustancia gris del acueducto. — 4. espacio interpeduncular. — 5. surco lateral del istmo. — 6. locus niger. — 7. núcleo rojo de la calota. — 8. núcleo de origen del nervio motor ocular común, con 8', su núcleo de origen. — a, cinta de Reil (en azul), con: a', su porción interna o fascículo acústico. — b, cintilla longitudinal posterior (en rosa). — c, fibras comisurales de asociación (en amarillo), del fascículo piramidal (o pie del lemnisco) profundo (en azul). — d, fascículo corticoprotuberancial posterior (en violeta). — e, fascículo aberrante. — f, fascículo piramidal, con fibras corticoprotuberanciales anteriores (en rojo). — g, fascículo geniculado, con fibras corticoprotuberanciales anteriores (en verde).

2.º **Constitución anatómica.** — El pedúnculo cerebral, como la protuberancia, se divide en dos pisos, un *piso inferior* o *pie* y un *piso superior* o *calota*, que están separados uno de otro por un rastro de sustancia negra, el *locus niger* de SCHEMMEING. Considerado desde el punto de vista de su constitución anatómica, el pedúnculo cerebral se compone de dos sustancias: sustancia gris y sustancia blanca.

a) *Substancia gris.* — La sustancia gris está por completo contenida en la calota. Nos ofrece primeramente una columna longitudinal, situada un poco por debajo del acueducto de Silvio, que es el *núcleo de origen del motor ocular común* y del

patético (base del asta anterior) y que volveremos a encontrar más lejos, cuando estudiemos los nervios de la órbita (véase *Orbita*). Luego presenta un núcleo que le pertenece en propiedad (su extremo anterior, sin embargo, invade, como hemos visto antes, la región infraóptica) y que ocupa la parte más anterior de la calota, el *núcleo rojo* de STILLING, en el que terminan las fibras del pedúnculo cerebeloso superior, que, después de entrecruzarse, penetran en él por su polo posterior.

b) *Substancia blanca*. — La substancia blanca forma cierto número de fascículos (fig. 120) de significación especial y que se disponen sistemáticamente, unos en la

región de la calota y otros en la región del pie.

a) *En la calota* se encuentran tres fascículos principales: 1.º, el *pedúnculo cerebeloso superior*, que, como acabamos de ver, termina en el núcleo rojo; 2.º, el *fascículo sensitivo* o *parte interna de la cinta de Reil*, que, formando una ancha cinta, se extiende sobre la cara dorsal del *locus niger*, por consiguiente, en la parte inferior de la calota; 3.º, el *fascículo de asociación longitudinal* y la *cinilla longitudinal posterior*, que es una dependencia suya, situada a derecha e izquierda de la línea media en la formación reticular. Se encuentran también en ella las fibras radicales emanadas del núcleo de origen del motor ocular común; estas fibras atraviesan

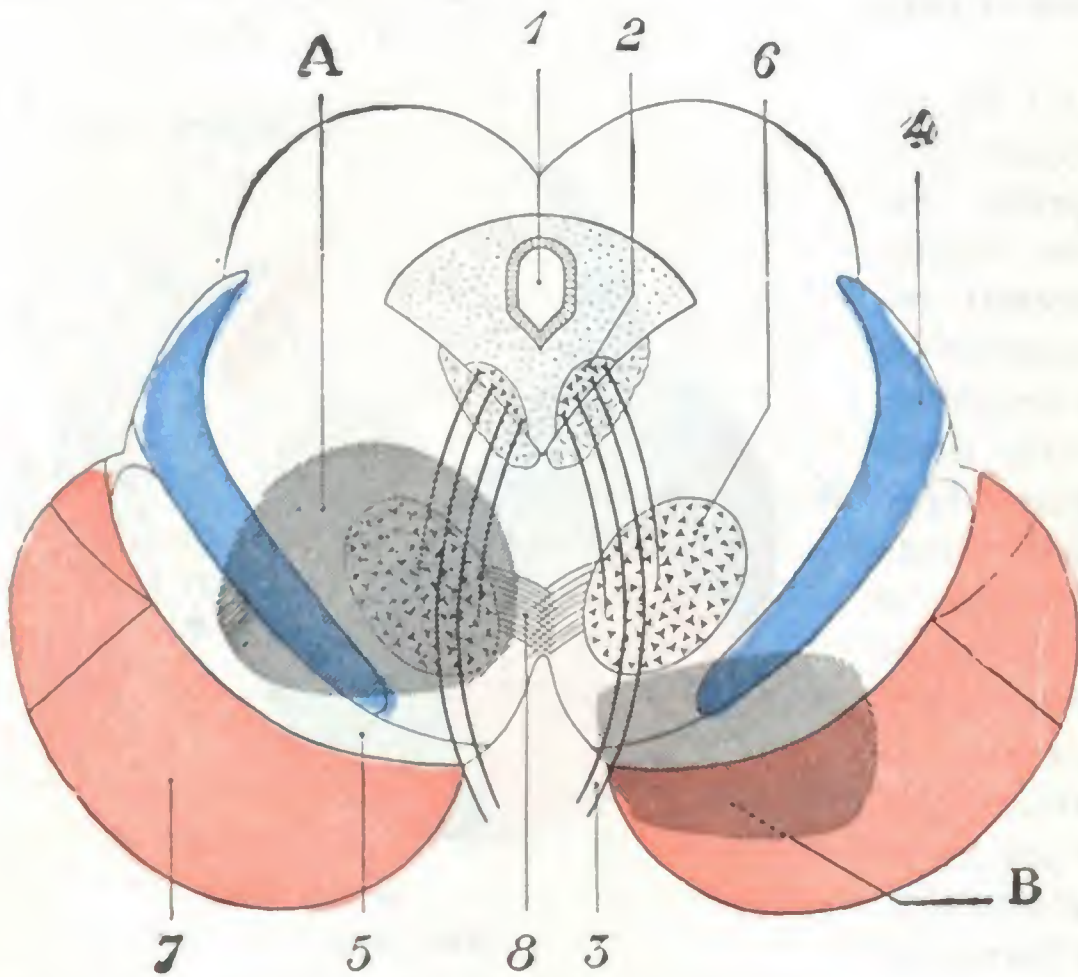


FIG. 121

Corte esquemático de los pedúnculos cerebrales que muestra el asiento de las lesiones que se acompañan del síndrome de Benedikt (A) y del síndrome de Weber (B).

1, acueducto de Silvio. — 2, núcleo de origen del III par. — 3, III par. — 4, vía sensitiva (calota del pedúnculo). — 5, locus niger. — 6, núcleo rojo. — 7, vía piramidal o motriz (pie del pedúnculo). — 8, pedúnculo cerebeloso que se entrecruza con el del lado opuesto.

la región de la calota para emerger en la región interpeduncular. Las lesiones del pedúnculo cerebral localizadas en la calota van acompañadas de parálisis, completa o incompleta, del motor ocular común del mismo lado y hemianestesia del lado opuesto; se pueden observar, además, desórdenes del equilibrio (hemicorea) cuando las vías cerebrales (núcleo rojo, pedúnculo cerebeloso superior) están también interesadas. Este conjunto sintomático se designa con el nombre de *síndrome de Benedikt* (fig. 121, A).

β) *En el pie* se disponen tres importantes fascículos, los tres de origen cortical, que descienden hacia los núcleos grises de la protuberancia, bulbo y medula. Son: 1.º, en sus tres quintos medios, el *fascículo piramidal*; 2.º, en su quinto interno, el *fascículo geniculado*; 3.º, en su quinto externo, el *fascículo corticoprotuberancial posterior* o *fascículo de Meynert*. Al lado de las fibras corticoprotuberanciales posteriores existen otras fibras corticoprotuberanciales anteriores; pero estas fibras últimas, en lugar de formar, como las posteriores, un fascículo distinto, se esparcen y se mezclan íntimamente, en los cuatro quintos internos del pie con las fibras consecutivas de los dos fascículos piramidal y geniculado. Las lesiones del pie del pedúnculo determinan una parálisis parcial o total del motor ocular común del mismo lado y una parálisis de los miembros y la cara en el lado opuesto (*hemiplejia alterna del tipo superior*

o de Weber, fig. 121, B); si la lesión se extiende hasta las fibras más internas de los fascículos piramidal y geniculado que rigen la lateralidad de la mirada hacia el lado opuesto, se observaría igualmente una desviación de los ojos hacia el lado sano (*síndrome de Foville* del tipo superior).

3.º Vasos. — Las *arterias* destinadas al pedúnculo nacen de orígenes diversos: del tronco basilar, de la cerebral posterior, de la cerebelosa superior, de la comunicante posterior y de la coroidea. Se las distingue en medias y laterales: las primeras, continuando la serie de arterias medias de la protuberancia, llegan al pedúnculo por su lado interno; las segundas penetran en el órgano por su cara inferior y por su lado externo. La lesión de estas arterias, que lo más a menudo dependen de la arteriosclerosis (arteritis, ateroma, aneurismas miliares), originaría los focos de reblandecimiento y las hemorragias que se observan a veces en los pedúnculos. Las *venas*, todas de pequeño calibre y de trayecto muy irregular, desembocan en parte en las venas basilares y en parte en la vena comunicante posterior.

2.º TUBÉRCULOS CUADRIGÉMINOS Y ACUEDUCTO DE SILVIO

Se da el nombre de tubérculos cuadrigéminos a cuatro eminencias mamelonadas que se encuentran situadas en la parte posterosuperior de la protuberancia y de los pedúnculos cerebrales.

1.º Conformación exterior. — En número de cuatro, dos a cada lado, los tubérculos cuadrigéminos (fig. 122) se dividen en anteriores y posteriores. Los *tubérculos cuadrigéminos anteriores* o *nates*, de coloración grisácea, presentan cada uno la forma de un ovoide, con el eje mayor dirigido adelante y afuera. Miden, por término medio, 10 mm de longitud por 7 mm de anchura. Los *tubérculos cuadrigéminos posteriores* o *testes* son algo menores, no miden más que 8 mm de longitud por 6 mm de anchura y difieren además de los anteriores por su coloración, que es de un gris más claro, y por su forma, que es menos alargada, casi hemisférica. Del lado externo de cada tubérculo sale un pequeño cordón blanquecino que se dirige transversalmente hacia fuera: el que nace del tubérculo cuadrigémino anterior se llama *brazo conjuntival anterior* y termina en el cuerpo geniculado externo; el que sale del tubérculo cuadrigémino posterior, llamado *brazo conjuntival posterior*, se dirige al cuerpo geniculado interno. Los tubérculos cuadrigéminos descansan en la cara superior de los pedúnculos cerebrales, con los que, como hemos dicho, forman cuerpo (fig. 120). Debajo de ellos o, de un modo más preciso, entre la base y los núcleos de origen de los nervios motores oculares comunes y de los nervios patéticos, camina el acueducto de Silvio, conducto de un centímetro y medio de longitud aproximadamente, que comunica la cavidad del tercer ventrículo cerebral con la del cuarto (véase más adelante).

2.º Constitución anatómica y conexiones. — Los tubérculos cuadrigéminos se componen de sustancia blanca y de sustancia gris; pero la significación morfológica de los anteriores y de los posteriores es muy distinta.

a) Los *tubérculos cuadrigéminos anteriores*, como veremos más adelante (véase *Vía óptica*), en esencia están relacionados con la visión y accesoriamente con el sentido del oído. Están en conexión: 1.º, por una parte, por sus *fibras aferentes*, con el cuerpo geniculado externo y, por su mediación, con la rama de bifurcación externa de la cintilla óptica, que contiene las fibras retinianas; 2.º, por otra parte, con sus *fibras eferentes*, con el fascículo óptico intracerebral que va a la corteza occipital.

β) Los *tubérculos cuadrigéminos posteriores* están esencialmente relacionados con el sentido del oído (véase *Vía auditiva*). Sus *fibras aferentes* proceden del fascículo

acústico o porción externa de la cinta de Reil. Sus *fibras eferentes* alcanzan el brazo conjuntival posterior, para de allí ir a la corteza del lóbulo temporal, donde se encuentra el centro cortical de la vía acústica.

La sintomatología de las afecciones de los tubérculos cuadrigéminos no es todavía bien conocida, lo cual es debido a que las lesiones nunca quedan limitadas a esta porción del neuroeje, sino que interesan más o menos las regiones vecinas. No obstante, según NOTHNAGEL, dos síntomas tienen cierta importancia para el diagnóstico,

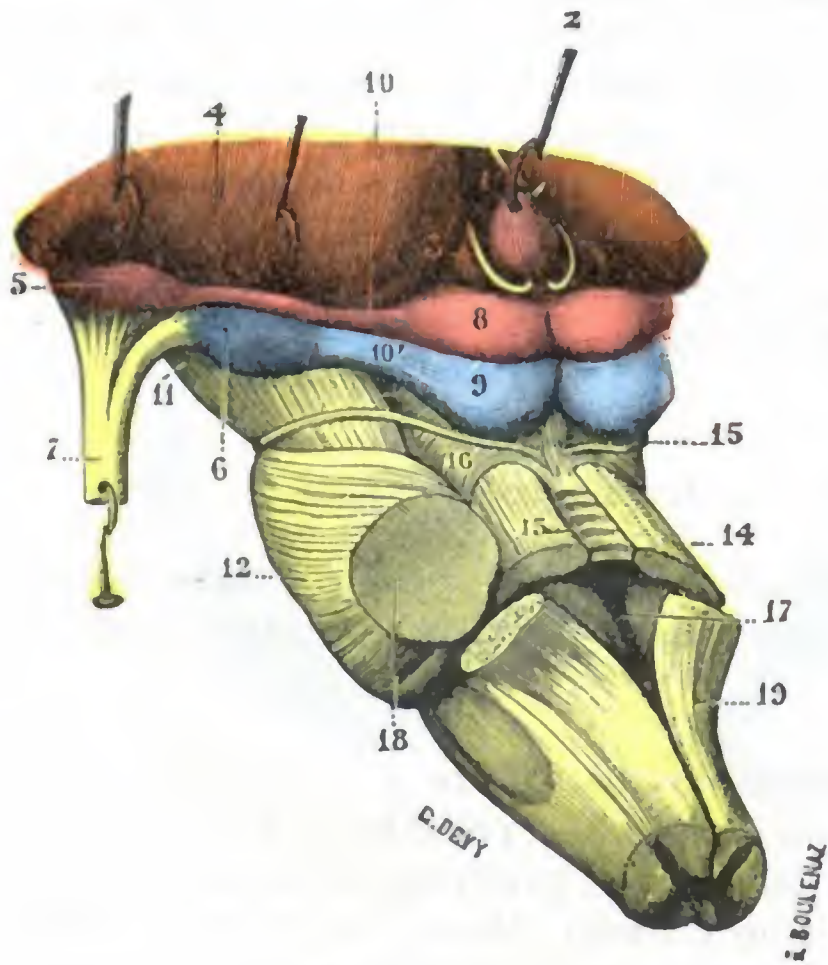


FIG. 122

Istmo del encéfalo, visto desde arriba y de la izquierda para mostrar los tubérculos cuadrigéminos y sus relaciones con los cuerpos geniculados (T.).

1, ventrículo medio. — 2, glándula pineal. — 3, triángulo de la habénula. — 4, extremidad posterior del tálamo óptico, levantada para dejar ver: 5, el cuerpo geniculado externo; 6, el cuerpo geniculado interno; 7, la cintilla óptica con sus raíces. — 8, tubérculo cuadrigémino anterior. — 9, tubérculo cuadrigémino posterior. — 10, brazo anterior, y 10', brazo posterior de los tubérculos cuadrigéminos. — 11, pedúnculo cerebral. — 12, protuberancia. — 13, válvula de Vieussens. — 14, pedúnculos cerebelosos superiores. — 15, nervio patético. — 16, fascículo lateral del istmo. — 17, cuarto ventrículo. — 18, pedúnculos cerebelosos medios. — 19, pedúnculos cerebelosos inferiores.

y son: 1.º, una marcha vacilante y titubeante, que aparece desde el principio de la afección; 2.º, una oftalmoplejía bilateral que afecta sobre todo los músculos rectos superior e inferior.

3.º Vasos. — Las *arterias cuadrigéminas*, muy pequeñas, son en número de tres: anterior, media y posterior. Las dos primeras nacen de la cerebral posterior; la posterior procede de la cerebelosa superior. La mayoría de las *venas* terminan en las venas de Galeno.

3.º PROTUBERANCIA ANULAR

La protuberancia anular es la eminencia de color blanco y de forma cuadrilátera que ocupa la parte central del istmo. Se llama también *mesocéfalo* o *punto de Varolio*.

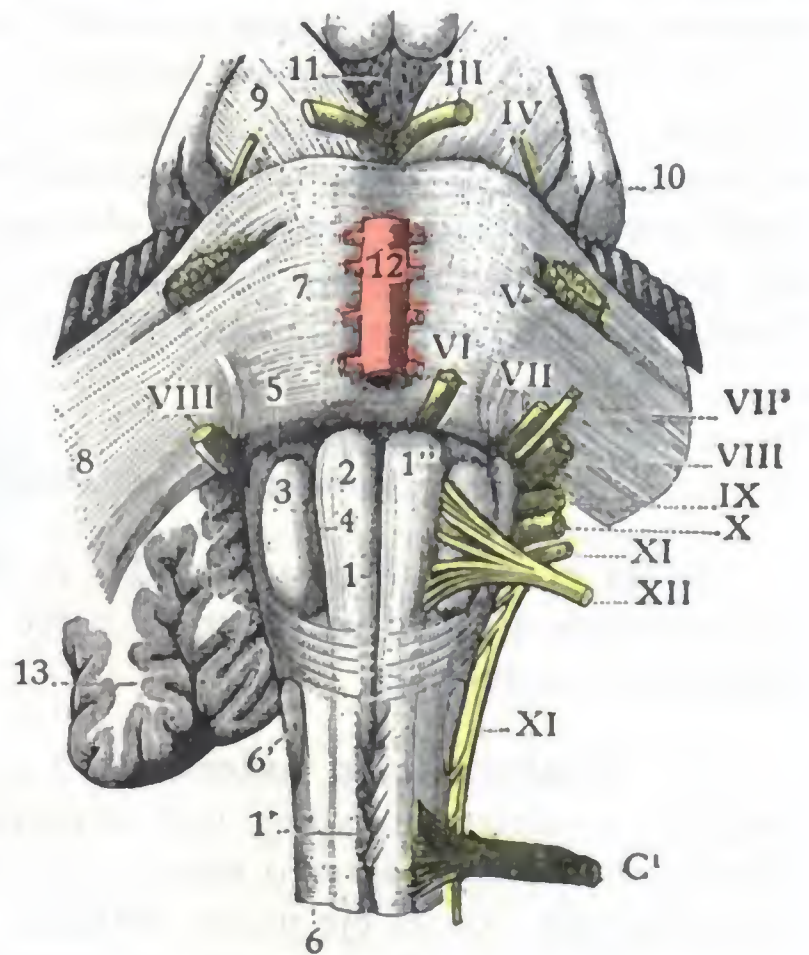


FIG. 123

Bulbo y protuberancia, vistos por su cara anterior (T.).

1, surco medio anterior del bulbo, con 1', decusación de las pirámides; 1'', agujero ciego. — 2, pirámide anterior. — 3, oliva. — 4, surco preolivar. — 5, fosita supraolivar y fosita lateral. — 6, fascículo lateral, con 6', tubérculo ceniciento de Rolando. — 7, protuberancia anular. — 8, pedúnculos cerebelosos medios. — 9, pedúnculos cerebrales. — 10, cintilla óptica y cuerpos geniculados. — 11, espacio interpeduncular. — 12, tronco basilar. — 13, cerebelo.

III, motor ocular basilar. — IV, patético. — V, trigémino. — VI, motor ocular externo. — VII, facial. — VII', intermedio, de Wrisberg. — VIII, auditivo. — IX, glossofaríngeo. — X, neumogástrico. — XI, espinal. — XII, hipogloso. — C¹, primer par cervical.

1.º **Conformación exterior y relaciones.** — De forma irregularmente cuboidea, la protuberancia anular (fig. 123) ofrece a nuestra consideración seis caras: una cara inferior, una cara superior, dos caras laterales, una cara anterior y una cara posterior.

a) *Cara inferior y cara superior.* — La cara inferior y la cara superior, puramente convencionales, se continúan directamente, la primera con el bulbo raquídeo y la segunda con los pedúnculos cerebrales.

b) *Caras laterales.* — Las caras laterales se continúan también, sin líneas de demarcación alguna, con los pedúnculos cerebelosos medios. Junto con los hemisferios cere-

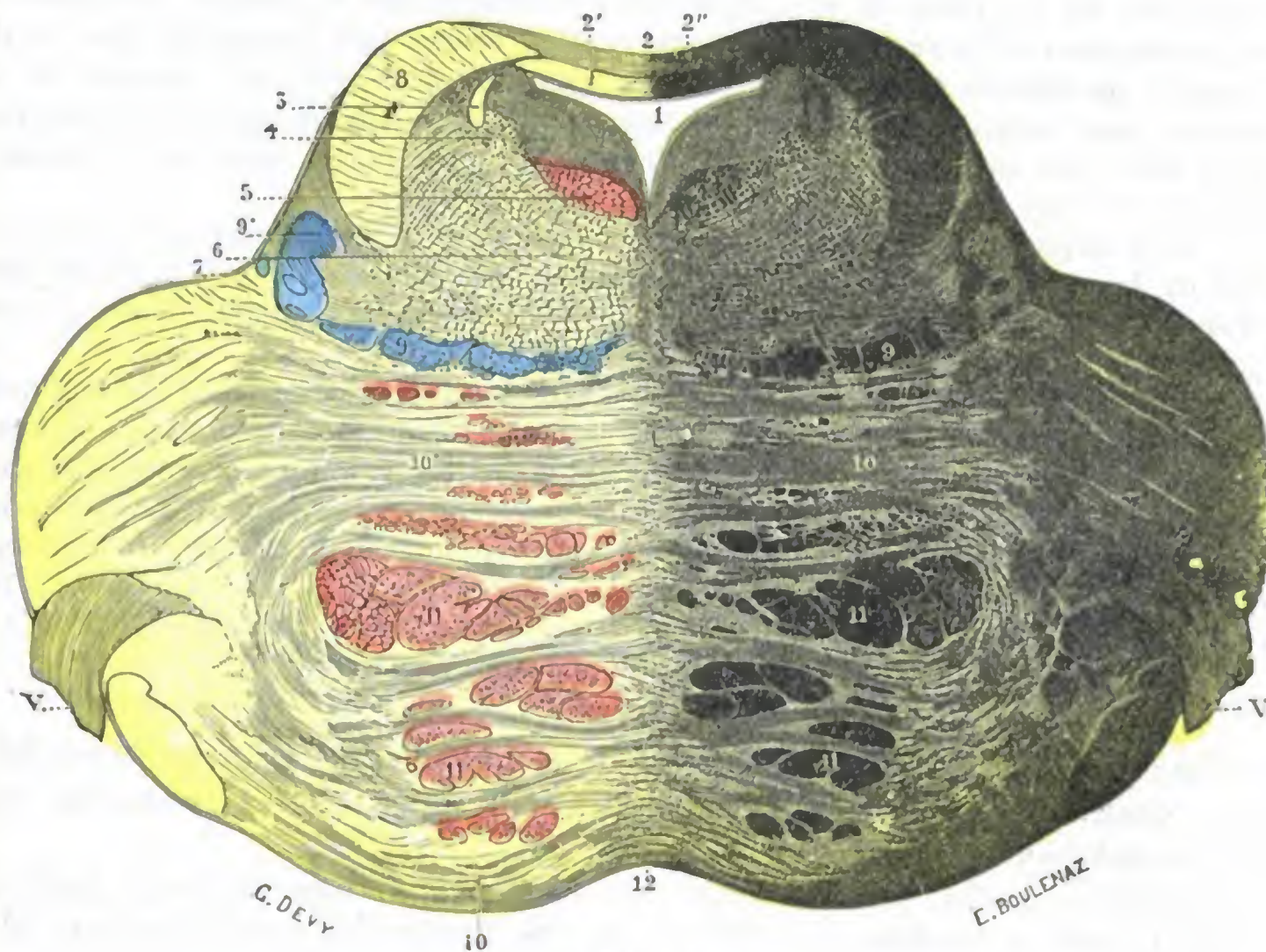


FIG. 124

Corte verticotransversal de la protuberancia a nivel de su parte superior (según STILLING) (I.).

1, cuarto ventrículo. — 1', su epéndimo (en amarillo). — 2, válvula de Vieussens, con 2', su capa blanca (*velum medullare anticum*); 2'', su capa gris (*lingula*). — 3, raíz superior del trigémino. — 4, células nerviosas que acompañan a esta raíz. — 5, cintilla longitudinal posterior. — 6, formación reticular. — 7, surco lateral del istmo. — 8, corte de los pedúnculos cerebelosos superiores. — 9, 9', porción interna y porción externa de la cinta de Bell. — 10, 10, fibras transversales de la protuberancia. — 11, 11, sus fibras longitudinales. — 12, rafe. — V, trigémino.

belosos, limitan dos fositas, una derecha y otra izquierda, llamadas *fositas* o *ángulos pontocerebelosos* (fig. 135 y pág. 195). Estas fositas pontocerebelosas pueden ser el asiento de tumores, que presentan gran interés desde el punto de vista medicoquirúrgico.

c) *Cara anterior.* — La cara anterior de la protuberancia, que se halla completamente libre, es con frecuencia convexa y descansa sobre la parte anterior del canal basilar.

Por medio de este canal hállase en relación con la cavidad bucofaringea, y así se comprende que un agente vulnerante introducido por la boca pueda alcanzar y lesionar la protuberancia.

La cara anterior presenta sucesivamente, yendo de dentro afuera: 1.º, un surco medio, el *surco basilar*, ocupado por el tronco basilar; un aneurisma de esta arteria podrá, pues, comprimir la protuberancia y producir, por esto, en un momento dado de su evolución, la muerte del enfermo; 2.º, una eminencia longitudinal, el *rodete piramidal*, formado por el fascículo piramidal, levantando a su nivel la capa super-

ficial de la protuberancia; 3.º, la emergencia de las dos raíces del trigémino, la raíz grande o sensitiva, voluminosa (5 a 8 mm) y la pequeña o motriz, mucho menor (1 a 2 mm).

Estas dos raíces salen de la protuberancia por la parte superior del ángulo pontocerebeloso. Desde este punto se dirigen (la raíz motriz aplicada al lado interno de la raíz sensitiva) oblicuamente hacia arriba, adelante y afuera, hacia el borde superior del vértice del peñasco. Allí penetran en la celda de MECKEL, donde está contenido el ganglio de GASSER.

Se ha aconsejado (FRAZIER, KEEN, SPILLER, RAZOUMOWSKY, JABOULAY, BROECKAERT y DE BEULE) practicar, en los casos de neuralgia grave y rebelde del trigémino, la sección de las raíces con preferencia a la resección del ganglio de GASSER. Esta operación, que se designa con el nombre de *neurotomía retrogasseriana* o *resección fisiológica del ganglio de Gasser*, proporcionaría una curación mucho más radical y más permanente que la simple *gasserectomía* (ocho enfermos, ocho curaciones, DE BEULE). Por otra parte, sería relativamente fácil. En efecto, es suficiente para alcanzar este nervio.

1.º O bien trepanar ampliamente la escama temporal y desprender con precaución la duramadre de la cara anterior y del borde superior del peñasco, hasta el tronco nervioso, lo cual constituye la *vía temporal extradural*, seguida hasta la actualidad por la mayoría de cirujanos.

2.º O bien cortar en el occipital un amplio colgajo osteocutáneo, escindir la duramadre y separar el hemisferio cerebeloso, puesto así al descubierto, de la cara posterior del peñasco, sobre la cual se perciben (fig. 143), yendo de abajo arriba y a una profundidad cada vez mayor, los nervios mixtos (IX, X y XI pares), desapareciendo en el agujero rasgado posterior, el auditivo y el facial penetrando en el agujero auditivo interno y el trigémino introduciéndose en la celda de MECKEL: tal es la *vía occipital intradural* o *vía cerebelosa* que permite alcanzar, no tan sólo el nervio trigémino (DURAND y LANNOIS), sino también el nervio auditivo (BALLANCE) y da acceso a los tumores del ángulo pontocerebeloso.

d) *Cara posterior*. — La cara posterior de la protuberancia forma parte del suelo del cuarto ventrículo, del que representa la mitad superior o el triángulo superior, *triángulo protuberancial*.

Distinguimos en ella, primeramente, un *surco medio* que prolonga hacia arriba el tallo del cálamo y conduce, por debajo de los tubérculos cuadrigéminos, al acueducto de SILVIO.

A cada lado de este surco hallamos sucesivamente: 1.º, en la parte más posterior, la *eminencia teres*, eminencia redondeada que corresponde al origen del motor ocular externo; 2.º, delante de esta eminencia y continuándola, por decirlo así, un fascículo redondeado que se extiende hasta el acueducto de SILVIO, y es el *funiculus teres*; 3.º, algo por fuera de la eminencia teres, una depresión más o menos acentuada, la *fovea superior* (*fosita superior*); 4.º, delante de esta fosita, una mancha de color negro azulado y de contornos poco definidos, el *locus cæruleus*, donde van a parar una parte de las fibras del trigémino.

La cara posterior de la protuberancia está cubierta, como todo el ventrículo, por el cerebelo.

2.º **Constitución anatómica.** — Vista la protuberancia en cortes transversales (fig. 124), nos presenta, como el pedúnculo cerebral del que es continuación, dos pisos: un *piso inferior*, más blanco, más duro, más compacto, y un *piso superior* o *calota*, más blando, ligeramente grisáceo y de aspecto más complejo. Por lo demás, se compone, como el bulbo, de dos substancias: substancia blanca y substancia gris.

A. **SUBSTANCIA BLANCA.** — La substancia blanca comprende tres órdenes de fibras: transversales, longitudinales y arciformes.

a) *Fibras transversales.* — Las fibras transversales proceden, en gran parte, de los pedúnculos cerebelosos medios; la mayoría de ellas terminan en los *núcleos de puen-*

te, de donde, con el nombre de *fibras corticoprotuberanciales*, parten en seguida nuevas fibras, de dirección longitudinal, que remontan hacia la corteza cerebral. A estas fibras transversales, de origen cerebeloso, se añaden las fibras transversales del *cuerpo trapezoide*, las cuales se relacionan con la función auditiva.

b) *Fibras longitudinales*. — Se reparten en tres fascículos que se prolongan hasta el bulbo, a saber:

a) El *fascículo motor*, constituido por el *fascículo piramidal*, motor voluntario de los miembros, al cual se añade el *fascículo geniculado*, motor voluntario para los ojos, la cara y una parte del cuello. Como sabemos, el fascículo piramidal se entrecruza con el del lado opuesto, bien en la parte inferior del bulbo (*fascículo piramidal cruzado*), bien en toda la altura de la medula espinal (*fascículo piramidal directo*), para ir a terminar en las astas anteriores de la medula. En cuanto a las fibras constitutivas del fascículo geniculado, se entrecruzan también en pequeños grupos, para ir a terminar en los diferentes núcleos de los nervios craneales que se extienden por toda la altura del istmo, desde los núcleos del hipogloso hasta los del motor ocular común. El fascículo motor ocupa en la protuberancia la parte o piso inferior y está rodeado por todos lados por las fibras transversales anteriormente descritas.

β) El *fascículo sensitivo* o *cinta de Reil* está situado en la parte inferior y externa de la calota; su lesión se traduce por una hemianestesia cruzada con integridad del oído, olfato, gusto y vista.

γ) El *fascículo de asociación longitudinal*, prolongación del fascículo fundamental del cordón anterolateral, situado en la calota, representado aquí, como en la medula y el bulbo, por una serie numerosa de haccillos que unen entre sí los pisos sucesivos de la columna gris central. Con este sistema de asociación longitudinal se relaciona la *cintilla longitudinal posterior*, situada en la parte más posterior de la protuberancia, un poco por debajo del suelo del cuarto ventrículo y del acueducto de Silvio.

c) *Fibras arciformes*. — Las fibras arciformes ocupan la formación reticular. Se dirigen de fuera adentro, llegan a la línea media y se entrecruzan con las del lado opuesto, formando el *rafe*. Su significación no es todavía bien conocida. Se admite que algunas proceden de los núcleos del puente y las otras del cerebelo.

B. SUBSTANCIA GRIS. — La sustancia gris de la protuberancia nos ofrece dos órdenes de formaciones: formaciones de origen bulbospinal y formaciones que pertenecen exclusivamente a la protuberancia:

a) Las primeras, como su nombre indica, provienen del bulbo y de la medula. Son: 1.º, el *núcleo del motor ocular externo*; 2.º, el *núcleo de la raíz motora* y el *núcleo de la raíz sensitiva* del trigémino; 3.º, la sustancia gris del *locus cæruleus*, que representa aquí la parte más elevada de la base del asta posterior; 4.º, la parte superior de los *núcleos del facial* y de la *rama vestibular del auditivo* (núcleos de DEITERS y de BECHTEREW, núcleo triangular).

β) La sustancia gris peculiar de la protuberancia forma la *oliva superior* y los *núcleos protuberanciales* o *núcleos del puente*. La oliva superior, colocada en el trayecto del cuerpo trapezoide, se relaciona, como este último, con la formación auditiva. En cuanto a los núcleos del puente, sirven de intermediarios, como hemos visto antes, entre las fibras cerebelosas y las fibras corticoprotuberanciales.

Las lesiones de la protuberancia interesan, bien la vía sensitiva, bien la vía motriz, o más a menudo ambas a la vez: de donde provienen, como consecuencia, una hemiplejía y una hemianestesia cruzada, tanto más acentuadas cuanto más completa es la interrupción de las vías sensitiva y motriz. Pero, y ésta es una de las características de las afecciones protuberanciales, la lesión alcanza, siempre al mismo tiempo que las vías de conducción corticospinales, uno o varios núcleos de origen de los nervios craneales, o las fibras radiculares de dichos nervios. Resulta de ello que a la hemiplejía y a la hemianestesia cruzadas se añade

siempre una parálisis directa de uno de los nervios de la cara que tienen su núcleo de origen en la protuberancia. Ya hemos dicho en páginas anteriores que se daba el nombre de *hemiplejía alterna* a esta asociación de una hemiplejía cruzada y una parálisis directa.

Los dos tipos de hemiplejía alterna más a menudo observados como consecuencia de las lesiones de la protuberancia son el tipo *Raymond-Cestan* o *protuberancial superior* y el tipo *Millard-Gubler* o *protuberancial inferior*.

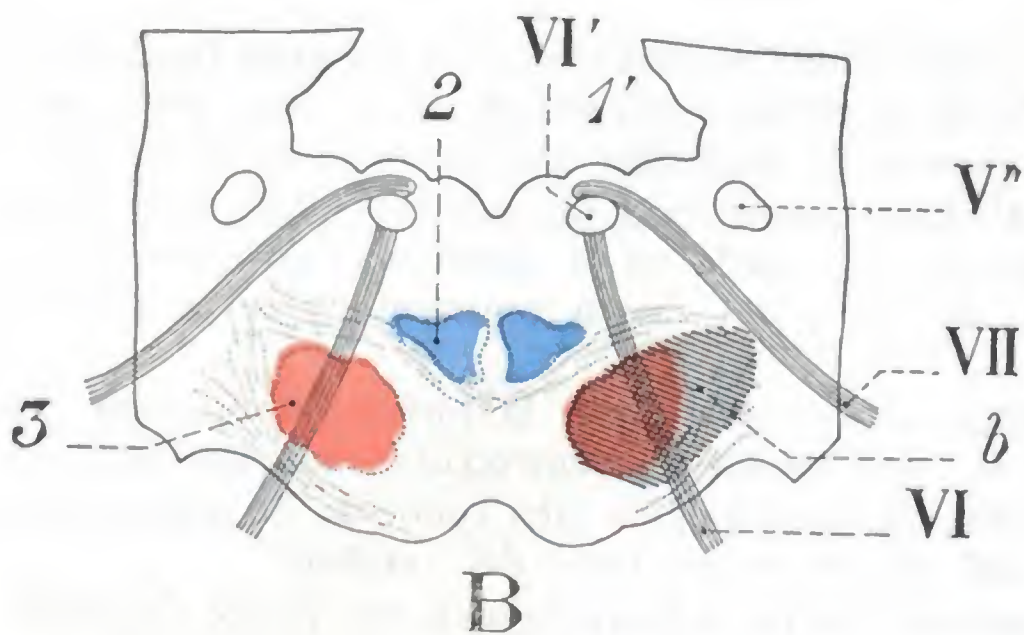
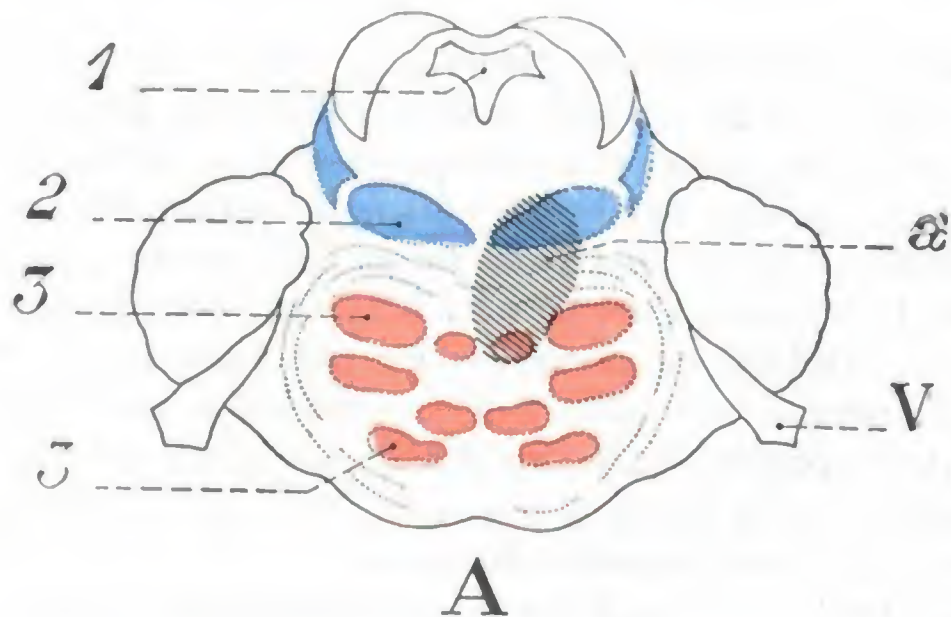


FIG. 125

Asiento de las lesiones que determinan los síndromes protuberanciales superior e inferior (imitación de Roussy).

Las figuras representan cortes esquematizados que pasan: A, por la parte superior de la protuberancia; B, por su parte inferior. Las lesiones se representan en negro, la vía motriz en rojo, la vía sensitiva en azul.

1, acueducto de Silvio, y 1', cuarto ventrículo. — 2, cinta de Rell (vía sensitiva). — 3, vía piramidal (vía motriz). — V, VI, VII, trigémino, motor ocular común, facial. — V' y VI', núcleos de origen de los nervios correspondientes. — a, lesión que origina el síndrome de RAYMOND y CESTAN. — b, lesión que produce el síndrome de MILLARD-GUBLER.

bien el reblandecimiento, bien hemorragias de la protuberancia. Las venas se dirigen hacia la cara inferior del órgano, donde forman una gran red, la *red venosa protuberancial*. Las venas que salen de ella terminan, las *superiores*, en la vena comunicante posterior, y las *inferiores y laterales*, en los senos petrosos o en las venas cerebelosas.

4.º BULBO RAQUÍDEO

El bulbo raquídeo es una formación cilindroide, un poco aplastada de delante atrás, más ancha en su parte superior que en la inferior, situada entre la medula, de la que es continuación, y la protuberancia anular, en la cual termina. Su longitud es de 37 a 40 mm; su anchura media, de 16 mm; su peso, de 6 a 7 gramos.

En el tipo *protuberancial superior* (RAYMOND y CESTAN), la lesión radica en la parte superior de la protuberancia e interesa especialmente la vía sensitiva, muy poco la vía motriz y por completo las fibras radicales del motor ocular común y del patético (figura 125, A) y de aquí que se observen la hemiplejía ligera, hemanestesia acentuada y parálisis de los movimientos asociados bilaterales de los globos oculares.

En el tipo *protuberancial inferior*, descrito por MILLARD y GUBLER, hay destrucción de la vía motriz y de las fibras radicales del facial y del motor ocular externo (fig. 125, B), y de aquí hemiplejía cruzada y parálisis facial directa con estrabismo del mismo lado.

3.º Vasos. — Las arterias de la protuberancia proceden del tronco basilar. Se dividen en *medias* y *laterales*; las primeras desaparecen en el surco medio y las segundas penetran en la protuberancia por los puntos más diversos. La más importante de este último grupo es la *arteria del trigémino*, destinada, como su nombre indica, al nervio del quinto par. El tronco basilar y sus ramas son a veces asiento de trombosis o de arteritis, y estas lesiones, aquí, como en otras regiones del encéfalo, determinan,

1.º **Conformación exterior y relaciones.** — Considerado desde el punto de vista de su conformación exterior, el bulbo raquídeo ofrece a nuestra consideración: 1.º, cuatro caras que se distinguen en anterior, posterior y laterales; 2.º, una base; 3.º, un vértice.

a) *Cara anterior.* — La cara anterior (fig. 123) presenta, en la línea media, el *surco medio anterior*, interrumpido abajo por la *decusación de las pirámides*, terminándose hacia arriba por el *foramen cæcum* o *agujero ciego*. A cada lado de este surco se ven las dos *pirámides anteriores* (en cuya base nacen los nervios motores

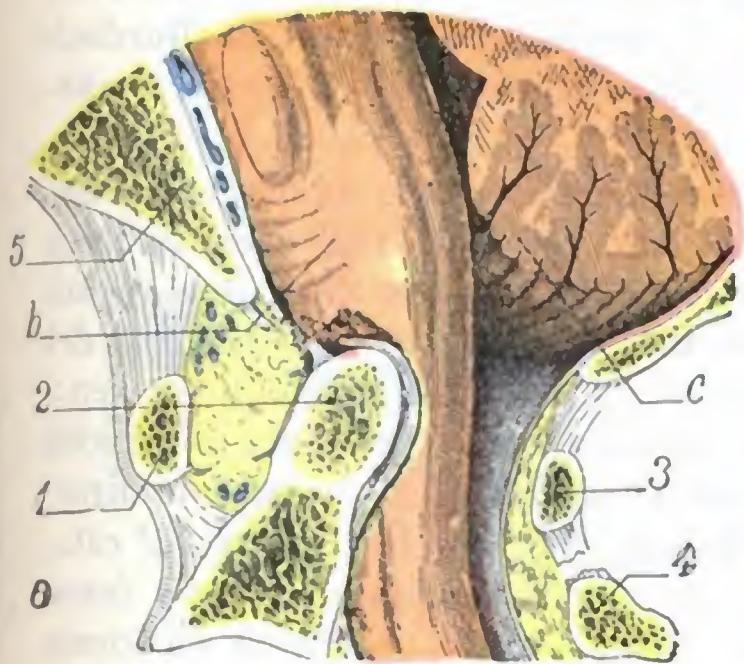


FIG. 126

Dilaceración del bulbo por la apófisis odontoides en caso de luxación hacia delante del atlas sobre el axis.

(El bulbo y la protuberancia vistos por su cara lateral.)

1, arco anterior del atlas desplazado y sobresaliendo en la pared posterior de la faringe. — 2, odontoides del axis. — 3, arco posterior del atlas desplazado hacia delante. — 4, axis. — 5, apófisis basilar. — a, faringe. — b, bulbo. — c, cerebello.

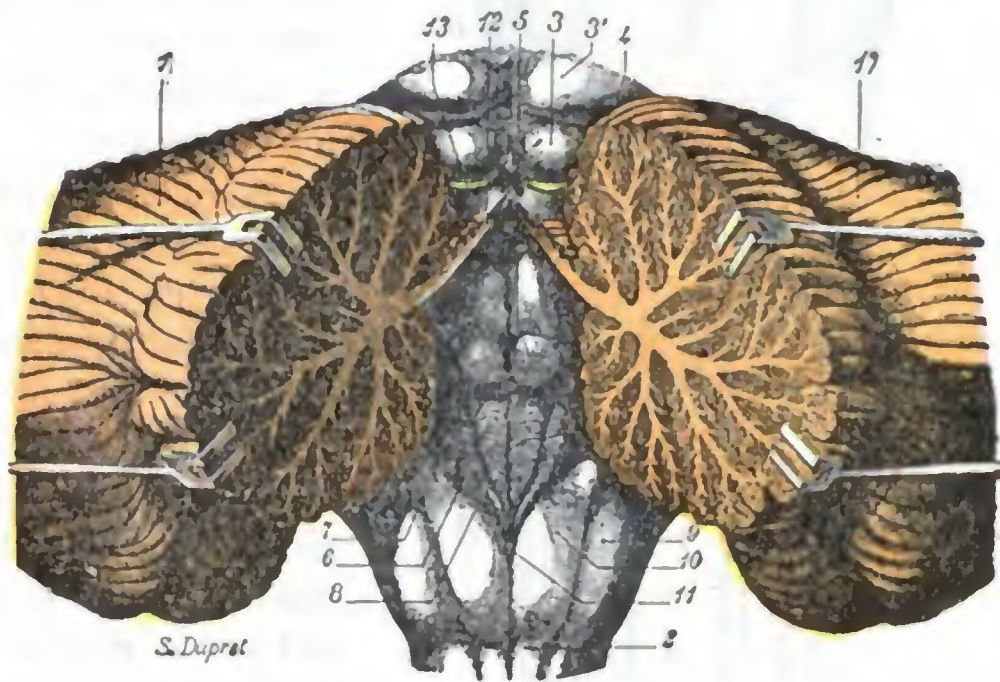


FIG. 127

El cuarto ventrículo visto por arriba previa incisión media del cerebello y separación de las dos mitades de este órgano (T.).

1, 1', los dos hemisferios cerebelosos fuertemente separados el uno del otro. — 2, bulbo raquídeo. — 3, 3', tubérculos cuadrigéminos inferiores y superiores. — 4, cuarto ventrículo, con: 5, eminentia teres; 6, ala blanca interna; 7, ala blanca externa; 8, ala gris. — 9, cuerpo restiforme. — 10, clava. — 11, ópex. — 12, válvula de Vieussens. — 13, nervio patético.

oculares externos), y, por fuera de ellas, el *surco colateral anterior* o *preolivar*, de donde emergen los fascículos radiculares del hipogloso.

Esta cara anterior corresponde sucesivamente, de arriba abajo, al canal basilar del occipital y a la mitad superior de la apófisis odontoides del axis.

Esta última relación nos explica los casos de muerte repentina observados en la luxación atloidoaxoidea, ya que cuando se rompen o destruyen los ligamentos que mantienen la apófisis odontoides aplicada sobre el arco anterior del atlas (véase *Articulación atloidoaxoidea*), como se observa, por ejemplo, en el mal de Pott suboccipital, puede suceder que la apófisis bascule hacia atrás y que su punta dilacere el bulbo (fig. 126).

La lesión del bulbo por la apófisis odontoides luxada fue considerada por J. L. PETIT como la causa ordinaria de la muerte en los ahorcados. Sin embargo, hoy está demostrado que, si bien en tales casos puede observarse la luxación atloidoaxoidea (MALGAINE, BARDINET), es, no obstante, en extremo rara (MACKENZIE, MONRO, ORFILA). Se la observa sobre todo en el mal de Pott suboccipital, y precisamente la gravedad de esta localización de la tuberculosis vertebral se debe a la posibilidad de esta complicación: en esta afección, un movimiento insignificante basta, a veces, para producir la luxación y causar la muerte súbita; por esto se aconseja inmovilizar rigurosamente la cabeza y el cuello de tales enfermos.

b) *Cara posterior.* — Visto por su cara posterior (fig. 127), el bulbo es muy diferente en su mitad superior y en su mitad inferior

a) En su mitad inferior presenta exactamente la misma configuración que la medula cervical: 1.º, un surco medio posterior; 2.º, un surco colateral posterior, de donde emergen los tres nervios espinal, neumogástrico y glossofaríngeo; 3.º, un cordón posterior, dividido por el surco paramedio en dos fascículos secundarios, el fascículo de Goll y el fascículo de Burdach.

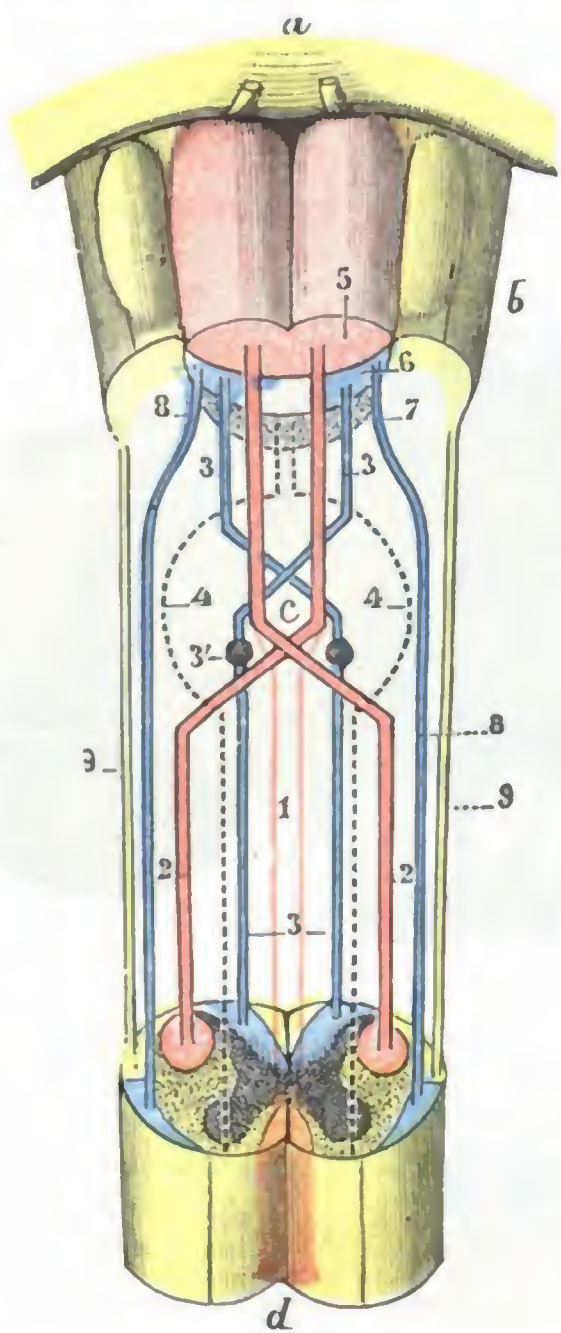


FIG. 128

Esquema que representa el paso de los diferentes fascículos de la medula al bulbo (T.).

a, protuberancia anular. — b, bulbo, visto por su cara anterior. — c, entrecruzamiento de las pirámides. — d, segmento de medula cervical.

1, fascículo piramidal directo (en rojo). — 2, fascículo piramidal cruzado (en rojo). — 3, fascículo sensitivo (en azul), con 3', núcleos de Goll y de Burdach. — 4, fascículo fundamental anterolateral (punteado negro). — 5, fascículo piramidal. — 6, fascículo sensitivo o cinta de Reil. — 7, fascículo fundamental del bulbo. — 8, fascículo de Gowers (en azul). — 9, fascículo cerebeloso directo (en amarillo).

En cuanto a sus relaciones, la cara posterior del bulbo está recubierta, en su parte superior, por el cerebelo. Por debajo del cerebelo corresponde al ancho espacio comprendido entre el agujero occipital y el arco posterior del atlas, espacio cerrado por la membrana occipitoatloidea (véase *Región de la nuca*).

c) *Caras laterales*. — La cara lateral del bulbo está representada por el cordón lateral, en cuyas partes anterior y superior hay una eminencia ovoidea, la *oliva bulbar*. Esta es oblongada, con su eje mayor vertical, de color blanquecino, superficie de ordinario lisa y uniforme y situada inmediatamente por fuera de la pirámide anterior. Su altura varía de 12 a 16 mm; su anchura es de 4 a 5 mm.

β) En su mitad superior, los dos fascículos de Goll y de Burdach se curvan hacia fuera y arriba y, al mismo tiempo, cambian de nombre: el fascículo de Goll toma el nombre de *pirámide posterior*; el de Burdach se transforma en *cuerpo restiforme* o *pedúnculo cerebeloso inferior*.

Gracias a esta separación en V de los fascículos del lado izquierdo y del lado derecho, existe en la línea media, en lugar del sencillo surco medio, una región triangular, que no es más que el triángulo inferior del suelo del cuarto ventrículo. En este triángulo se ven: 1.º, un surco medio, el *tallo del cálamo*; 2.º, a derecha e izquierda de este surco, tractos blanquecinos de dirección transversal u oblicua, que son las *barbas del cálamo* o *estrias acústicas*; 3.º, inmediatamente por fuera del surco medio, una eminencia blanquecina de forma triangular con la base superior, que es el *ala blanca interna*, a menudo dividida en dos partes por un surco longitudinal; 4.º, por fuera del ala blanca interna, otra eminencia blanquecina, igualmente triangular con la base superior, que es el *ala blanca externa*, que hacia fuera y arriba se continúa por una eminencia ovoidea, a veces muy acentuada, pero otras poco visible, que no es más que el *tubérculo acústico*; 5.º, entre las dos alas blancas, una zona de coloración grisácea también triangular, pero orientada en sentido inverso, es decir, teniendo en la base hacia abajo: el *ala gris*. En tanto que las dos alas blancas son prominentes, el ala gris presenta una depresión que constituye la *fosita inferior del bulbo* (véanse, para más detalles, los tratados de Anatomía descriptiva). El ala blanca interna representa el núcleo principal del hipogloso, el ala blanca externa y el tubérculo acústico son los núcleos de origen de las dos ramas del auditivo (el nervio vestibular y el nervio coclear) y del ala gris nacen las fibras sensitivas de los tres nervios neumogástrico, glossofaríngeo e intermedio de Wrisberg.

La cara lateral del bulbo está en relación con los cóndilos del occipital y con la articulación que une estos cóndilos a las masas laterales del atlas: está cruzada oblicuamente por la arteria vertebral.

d) *Base*. — La base del bulbo, dirigida hacia arriba, se confunde con la protuberancia en la parte media del canal basilar. Está claramente separada de ella por un surco transversal, el *surco bulboprotuberancial*. Este surco forma, a nivel de la oliva, la *fosita supraolivaria* y por encima del cordón lateral, la *fosita lateral* del bulbo. De la fosita supraolivaria y de la fosita lateral nacen los tres nervios facial, intermedio y auditivo. Las relaciones íntimas del bulbo con la protuberancia nos explican por

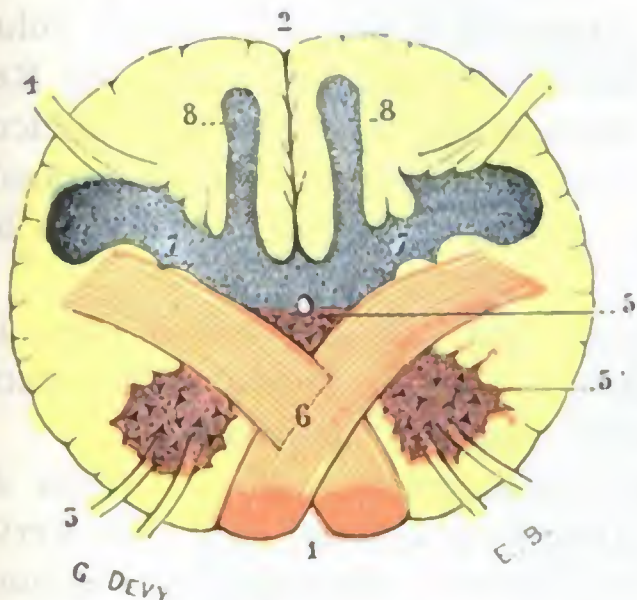


FIG. 129

Corte del bulbo raquídeo, a nivel de la decusación de las pirámides (T., según M. DUVAL).

1, surco medio anterior. — 2, surco medio posterior. — 3, raíces motoras. — 4, raíces sensitivas. — 5, base de las astas anteriores, cuya cabeza (5') ha sido separada por el paso del fascículo piramidal cruzado. — 6, entrecruzamiento de los dos fascículos piramidales. — 7, astas posteriores (en azul). — 8, núcleos de Burdach o postpiramidales.

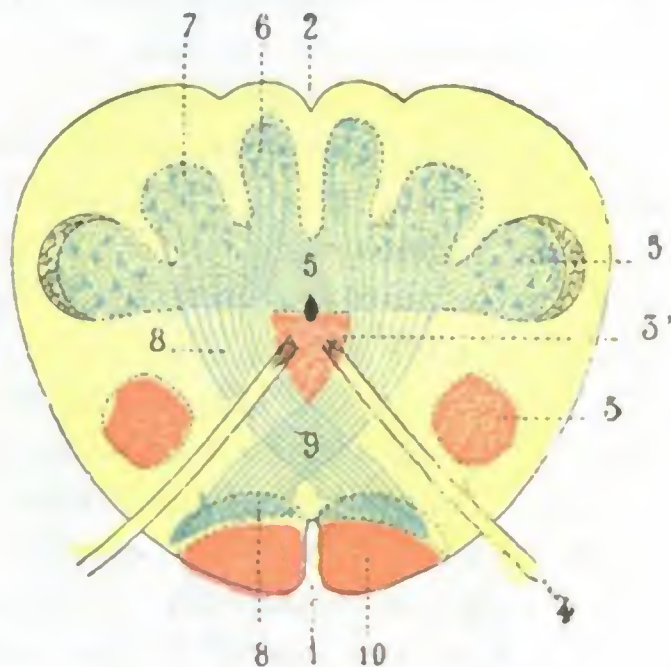


FIG. 130

Corte transversal del bulbo raquídeo un poco por encima del precedente, que pasa por decusación sensitiva (T.).

1, surco medio anterior. — 2, surco medio posterior. — 3 y 3', cabeza y base anterior (en rojo). — 4, hipogloso mayor. — 5 y 5', cabeza y base del asta posterior. — 6, núcleo de Goll. — 7, núcleo de Burdach. — 8, 8, cinta de Reil o fascículo sensitivo, dirigiéndose hacia adelante y adentro para entrecruzarse en la línea media con el del lado opuesto. — 9, entrecruzamiento sensitivo. — 10, fascículo piramidal.

qué las lesiones del bulbo alcanzan tan a menudo la protuberancia, o, recíprocamente, por qué, en clínica, la sintomatología de estas lesiones es con más frecuencia bulbo-protuberancial que bulbar o protuberancial.

e) *Vértice*. — El vértice, truncado, se continúa directamente con la medula cervical. El punto en que se hace la fusión de estos dos órganos ha recibido, impropriamente, el nombre de *cuello del bulbo*: corresponde a un plano que pasa por la articulación que une los cóndilos del occipital a las masas laterales del atlas.

2.º **Constitución anatómica**. — El bulbo raquídeo, como la medula, se compone de sustancia blanca y de sustancia gris, subdividida esta última en sustancia gris de origen espinal y sustancia gris propia del bulbo.

a) *Substancia blanca*. — Representan la sustancia blanca los fascículos de la medula, que en el cuello (fig. 128) se prolongan todos hacia el bulbo. Son éstos:

1.º El *fascículo piramidal directo*, que pasa *directamente* (queremos decir sin entrecruzarse) de la medula al bulbo, para colocarse en la parte externa de la pirámide del lado correspondiente.

2.º El *fascículo piramidal cruzado*, que se entrecruza con su homólogo y pasa a la pirámide del lado opuesto.

3.º El *fascículo de Gowers*, que, sin entrecruzarse, alcanza el cordón lateral del bulbo; se extingue en parte en el núcleo de este cordón, al paso que las fibras restantes ascienden hasta el cerebelo.

4.º El *fascículo cerebeloso directo*, que también continúa en el mismo lado y contribuye a la formación del cuerpo restiforme, desde donde remonta hasta el cerebelo.

5.º El *fascículo fundamental del cordón anterolateral*, que, como el precedente, no se entrecruza, colocándose en el bulbo junto al plano medio.

6.º Los dos *fascículos de Goll y de Burdach*, que terminan en la parte media del bulbo, en los *núcleos correspondientes de Goll y de Burdach*; de estos núcleos nacen nuevas fibras que constituyen las *cintas de Reil* y que, casi inmediatamente después de su origen, se entrecruzan de modo recíproco en la línea media para ir a colocarse detrás de los fascículos piramidales.

De todas estas modificaciones introducidas en la situación respectiva de los fascículos medulares resulta que encontramos sucesivamente a nivel de la pirámide anterior, yendo de delante atrás; 1.º, el fascículo piramidal o fascículo motor voluntario, en parte directo y en parte cruzado; 2.º, el fascículo sensitivo o cinta de Reil, fascículo cruzado; 3.º, el fascículo fundamental del cordón anterolateral, fascículo no cruzado. Hemos visto ya antes, al estudiar las vías de conducción corticospinales cuáles eran los síntomas propios de las lesiones bulbares de estos fascículos, y no hay por qué repetirlos aquí.

b) *Substancia gris de origen espinal*. — La substancia gris del bulbo (figs. 129 y 130) está constituida en su mayor parte por prolongaciones de la masa gris central de la medula espinal, muy modificada así en su forma como en su situación.

Primero el asta anterior, decapitada por el entrecruzamiento motor, forma dos columnas, una que representa la *base* y otra que representa la *cabeza*. El asta posterior, decapitada a su vez por el entrecruzamiento sensitivo, forma también dos columnas, una en relación con la *base* y la otra con la *cabeza*.

Luego, por la influencia de la formación del cuarto ventrículo, las dos columnas sensitivas se encuentran transportadas hacia fuera y adelante; las dos columnas motrices conservan poco más o menos su situación inicial.

Por último, bajo la acción de las fibras arciformes, las cuatro columnas precitadas están divididas en una serie de fragmentos superpuestos, los cuales constituyen los *núcleos de origen* de los nervios bulbares, viéndose en seguida que de los núcleos derivados del asta anterior (sea de la cabeza, sea de la base) nacen los nervios motores (*núcleos de origen* de los nervios motores), al paso que los núcleos derivados de las astas posteriores serán estación terminal de los nervios sensitivos (*núcleos de origen* o, mejor, *núcleos terminales* de los nervios sensitivos).

Recordemos como nervios emanados del bulbo: 1.º, el *hipogloso mayor*, que tiene su origen en el ala blanca interna (base del asta anterior); 2.º, el *facial*, que proviene del núcleo del facial (cabeza del asta anterior); 3.º, el *espinal* y los fascículos motores del *neumogástrico* y del *glosofaríngeo*, que derivan del *núcleo ambiguo* (cabeza del asta anterior); 4.º, el *intermediario de Wrisberg*, así como los fascículos sensitivos del *glosofaríngeo* y del *neumogástrico*, que nacen del ala gris (base del asta posterior); 5.º, el *auditivo*, que proviene (el nervio vestibular por lo menos) del ala blanca externa (base del asta posterior); 6.º, el *trigémico sensitivo*, cuya raíz descendente emana de una columna gris de dirección vertical, que representa la cabeza del asta posterior.

Los núcleos de origen de estos diferentes nervios están tan próximos, que en las afecciones descritas con el nombre de *parálisis bulbares*, y especialmente en la *parálisis glosolabiolaringea*, la más frecuente de las parálisis bulbares, se lesionan simultánea o progresivamente. Es sabido que la parálisis glosolabiolaringea complica la mayoría de veces la esclerosis lateral amiotrófica y que constituye la terminación habitual de esta enfermedad. Reconoce por causa una atrofia sistemática de los núcleos de los nervios motores craneales situados en la mitad inferior del bulbo (CHARCOT). Su pronóstico es fatal.

c) *Substancia gris propia del bulbo.* — Además de la substancia gris antes descrita, que proviene de la medula, el bulbo raquídeo posee algunas formaciones que le son propias. Tales son las *olivas* y sus núcleos accesorios, la *paraoliva interna* y la *paraoliva externa*; tienen conexiones importantes con el cerebelo, y su lesión se traduce por síntomas pseudocerebelosos (LECLERC). Tales son también los *núcleos de Goll* y de *Burdach*, de los que ya hemos tratado, la *formación reticular* y algunas otras formaciones menos importantes. Para estas formaciones propias del bulbo, remitimos al lector a los tratados de Anatomía descriptiva.

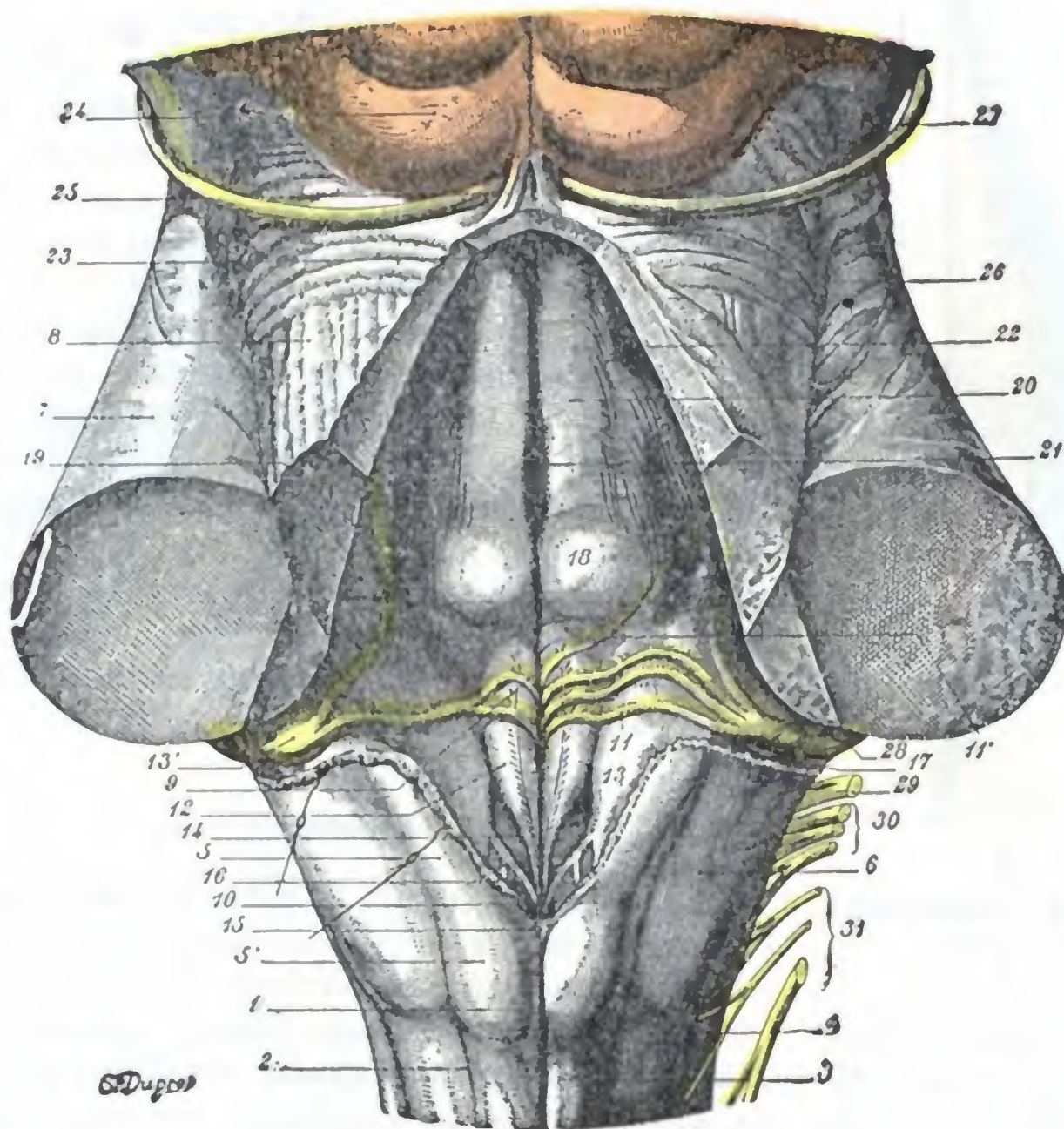


FIG. 131

Suelo del cuarto ventrículo después de la sección de los tres pedúnculos cerebelosos (T.).

1, surco medio posterior del bulbo raquídeo. — 2, surco paramedio. — 3, fascículo de Goll. — 4, fascículo de Burdach. — 5, pirámides posteriores, con 5', la clava. — 6, cuerpo restiforme o pedúnculos cerebelosos inferiores. — 7, pedúnculos cerebelosos medios. — 8, pedúnculos cerebelosos superiores. — 9, tallo de cálamo. — 10, pico del cálamo. — 11, barbas del cálamo, con 11', varilla de armonía de Bergmann. — 12, ala blanca interna, dividida por un surco longitudinal en dos partes: una interna (área medialis) y otra externa (área plumiformis). — 13, ala blanca externa, con 13', tubérculo acústico. — 14, ala gris, correspondiente a la fosita inferior con el funiculus separans y el área postrema en la parte más baja. — 15, óbex. — 16, lígula. — 17, recessus lateralis de REICHERT, correspondiente a los ángulos laterales del rombo ventricular. — 18, eminentia teres. — 19, fosita lateral. — 20, funiculus teres. — 21, fosita media. — 22, locus caeruleus. — 23, ángulo superior correspondiente al origen del acueducto de Silvio. — 24, tubérculos cuadrigéminos inferiores o testes. — 25, frenos de la válvula de Vieussens. — 26, surco lateral del istmo. — 27, nervio patético. — 28, raíz coclear del auditivo. — 29, glosofaríngeo. — 30, neumogástrico. — 31, espinal.

En conjunto, el bulbo raquídeo, a pesar de sus pequeñas dimensiones, es una de las partes más importantes del encéfalo. Las grandes vías motrices y sensitivas discurren por él y se entrecruzan a su nivel; el neumogástrico, el espinal, el glosofaríngeo, el hipogloso mayor tienen su origen en él. Contiene además cierto número de centros reflejos cuya integridad es vital: centro respiratorio, centro moderador del corazón, centro vasomotor, centro térmico, centro de los movimientos de deglución, centro de la secreción glucogénica, centro principal de la secreción sudoral, centro de la secreción salival. Nos explicamos así la extrema gravedad de las lesiones bulbares, y por otra parte la complejidad de los síntomas por que se manifiestan estas lesiones. En efecto, en las afecciones del bulbo pueden observarse: una hemiplejía y una hemianestesia cruzadas; síndromes cerebelosos (hemisíndrome

cerebeloso directo); parálisis motrices alternas; trastornos de la respiración (disnea, estertor, ritmo de Cheyne-Stokes); trastornos de los latidos cardíacos (taquicardia, bradicardia); trastornos de la deglución y de la fonación; sialorrea; sudores profusos; glucosuria y poliuria, trastornos vasomotores (asfixia local de las extremidades).

3.º Vasos. — Las *arterias* del bulbo provienen de la arteria vertebral o de sus ramas. Se las divide, como a las de la medula, en tres grupos: 1.º, las *arterias medias* que se introducen en los surcos medios, sea en el anterior (*medias anteriores*), sea en el posterior (*medias posteriores*); 2.º, las *arterias radicales*, que se dirigen hacia las raíces de los nervios y se dividen cada una en dos ramos, un ramo externo que acompaña al nervio hacia la periferia y un ramo interno que remonta con el nervio hasta su núcleo de origen; 3.º, las *arterias periféricas*, que penetran en el bulbo por puntos que no son ni los surcos medios ni la emergencia de los nervios bulbares.

Su lesión (arteritis) produce una parálisis labioglosolaríngea que no se distingue de la parálisis consecutiva a la atrofia lenta de los núcleos de origen de los nervios bulbares más que por la rapidez de su evolución. Las *venas* del bulbo forman alrededor de este órgano una rica red que se continúa, por una parte, con la red venosa de la medula, y por otra, con la de la protuberancia. Los troncos y tronquitos que nacen de aquella terminan en parte en las venas raquídeas y en parte en los senos posteriores de la base del cráneo.

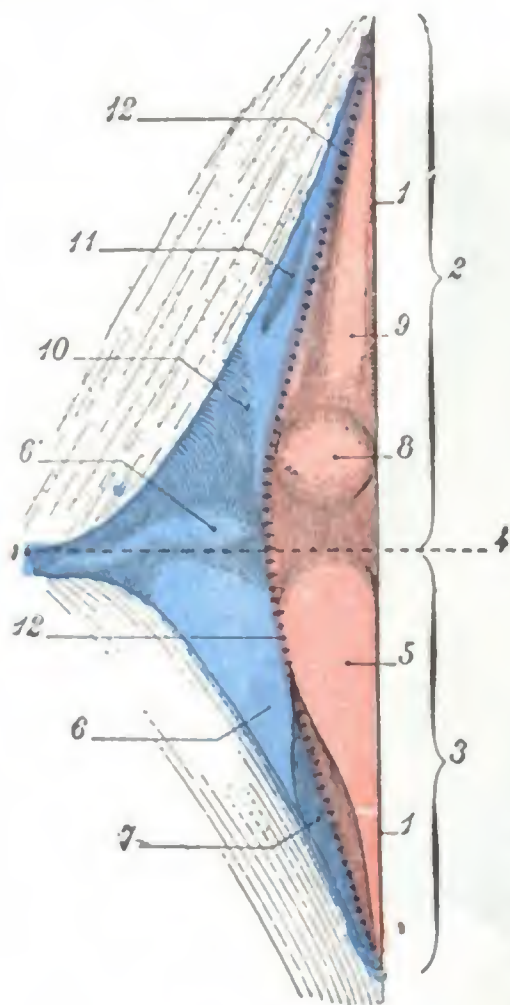


FIG. 132

Representación esquemática del suelo del cuarto ventrículo (T.).

(La zona motriz está coloreada de rosa: la zona sensitiva, de azul.)

1, surco medio o tallo del cálamo. — 2, triángulo bulbar. — 3, triángulo protuberancial. — 4, eje transversal que separa ambos triángulos. — 5, ala blanca interna. — 6, ala blanca externa, con 6', tubérculo acústico. — 7, ala gris (fóvea inferior o fóvea vagi). — 8, eminentia teres. — 9, funiculus teres. — 10, fóvea superior o fóvea trigémini. — 11, locus caeruleus. — 12, surco limitante.

haremos a dar aquí una descripción de conjunto.

De forma romboidal, alargado en sentido vertical y fuertemente aplanado de atrás adelante, ofrece a nuestra consideración: 1.º, *dos paredes*, una anterior y otra posterior; 2.º, *cuatro lados*; 3.º, *cuatro ángulos*.

1.º **Pared anterior o suelo.** — La pared anterior o suelo tiene, como la cavidad, una forma bastante regularmente romboidal. Su *diámetro mayor*, dirigido en sentido longitudinal, corresponde a la línea media. Su *diámetro menor*, transversal, lo divide en dos triángulos: uno inferior, que corresponde al bulbo, y es el *triángulo bulbar*; y otro superior, que corresponde a la protuberancia, y es el *triángulo protuberancial*.

a) El *triángulo bulbar* ofrece un surco medio, que se designa con el nombre de *tallo del cálamo*: termina por abajo en el conducto del epéndimo que lo continúa. A cada lado del surco medio hallamos sucesivamente el *ala blanca interna*, el *ala gris*

5.º CUARTO VENTRÍCULO

El cuarto ventrículo, también denominado *ventrículo bulbocerebeloso*, es una cavidad situada en el plano dorsal del istmo, entre el cerebelo, el bulbo y la protuberancia. Continuando hacia abajo el conducto del epéndimo, se prolonga hacia arriba por el acueducto de Silvio. Como los ventrículos cerebrales, el ventrículo bulbocerebeloso no es otra cosa que una porción del conducto central del neuroeje y embriológicamente representa la cavidad primitiva del cerebro posterior y del postcerebro. Ya lo hemos encontrado y descrito parcialmente, a propósito de los diferentes segmentos del istmo. Nos limi-

y el *ala blanca externa*, siendo las dos alas blancas prominentes y correspondiendo, por el contrario, el ala gris a una depresión más o menos acentuada, la *fosita inferior*. Sabemos que estas tres zonas están formadas en gran parte por masas de substancia gris que constituyen los núcleos de origen de cierto número de nervios craneales; así, el ala blanca externa contiene el núcleo principal del hipogloso mayor; el ala blanca interna, con el tubérculo acústico que la prolonga por arriba y afuera, es el punto adonde van a parar las fibras del nervio auditivo; el ala gris da origen a las fibras sensitivas de los tres nervios neumogástrico, glossofaríngeo e intermediario de Wrisberg. Sobre las alas arriba indicadas corren, debajo del epéndimo, transversal u oblicuamente, cierto número de tractos blanquecinos, fascículos nerviosos pertenecientes a la vía auditiva, que se designan con el nombre de *barbas del cálamo* o *estriás acústicas*.

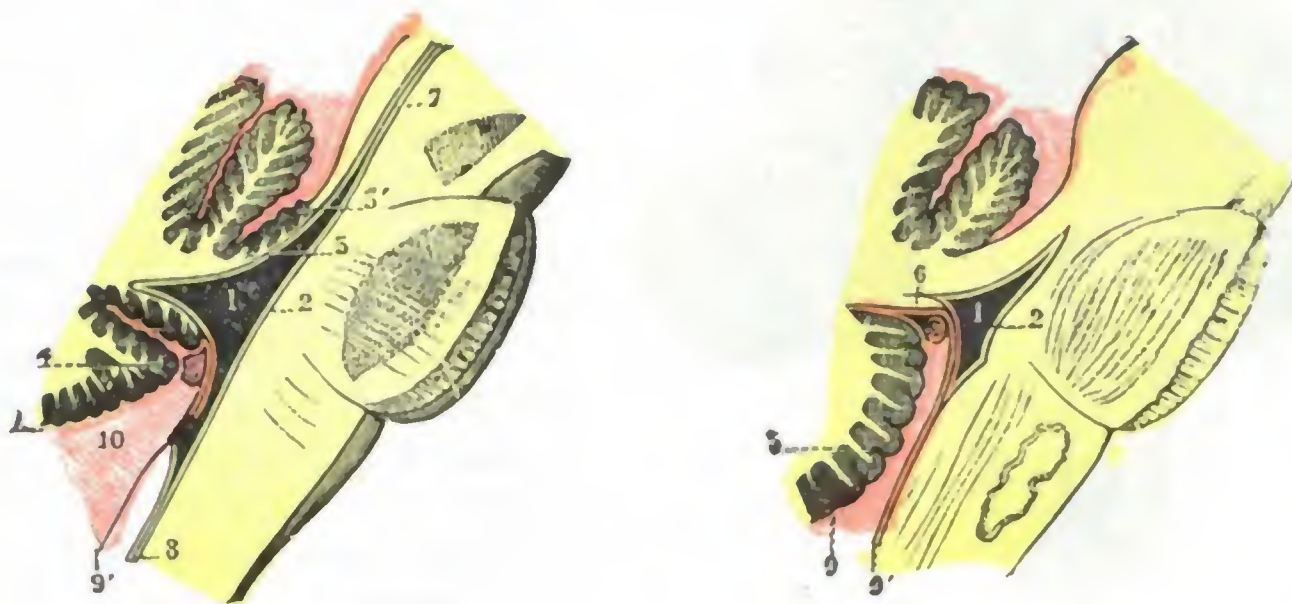


FIG. 133

Pared posterior o techo del cuarto ventrículo, vista: A, en un corte verticomedio; B, en un corte verticolateral que pasa algo por fuera de la línea media (T.).

1, cuarto ventrículo. — 2, su suelo. — 3, válvula de Vieussens, con 3', língula. — 4, úvula. — 5, amígdala. — 6, válvula de Tassin. — 7, acueducto de Silvio. — 8, conducto del epéndimo. — 9, 9', hojilla superior y hojilla inferior de la tela corioidea. — 10, espacio subaracnoideo, que comunica con el cuarto ventrículo por el agujero de Magendie.

(En rojo la plamadre y sus dependencias.)

β) El *triángulo protuberancial* presenta también un *surco medio*, que es la continuación del cálamo. A derecha e izquierda de este surco se observan las cuatro formaciones siguientes: 1.^a, en la parte más baja, la *eminencia teres*, redondeada, que representa el núcleo del motor ocular externo; 2.^a, delante de esta eminencia, y a lo largo del surco medio, dos fascículos longitudinales, uno derecho y otro izquierdo, que se extienden hasta el acueducto de Silvio, y son los *funiculi teres* o *cordones redondos*; 3.^a, por fuera de la eminencia teres, una depresión, más o menos patente, que es la *fosita superior*; 4.^a, delante de esta fosita, una pequeña superficie oblonga de un gris pizarroso, el *locus cæruleus*, donde va a terminar una de las raíces del trigémino.

En resumen, el suelo del cuarto ventrículo presenta (fig. 132), a derecha e izquierda del surco medio, dos clases de formaciones, unas *paramedias* y otras *laterales*. Como formaciones paramedias tenemos tres eminencias, que son, yendo de abajo arriba, el ala blanca interna, la eminencia teres y el funículo teres. Como formaciones laterales tenemos el ala blanca externa (con el tubérculo acústico), el ala gris y el locus cæruleus. Las observaciones anatomoclínicas nos enseñan: 1.º, que las formaciones paramedias se relacionan con la función motriz, constituyendo en su conjunto la *zona motriz* del suelo del cuarto ventrículo; 2.º, que las formaciones laterales, por el contrario, corresponden a la función sensitiva y forman por esto la *zona sensitiva*. Entre la zona motriz y la zona sensitiva existe un surco de separación que se designa con el nombre de *surco limitante* o *surco límite*. Como puede verse en la figura 132, donde está señalado por una línea de crucechitas, este surco

limitante sigue al principio el lado externo del ala blanca interna, a la que separa del ala gris; se insinúa luego entre las dos alas blancas; pasa por fuera de la eminencia teres y, finalmente, sigue a lo largo del lado externo del funículus teres hasta su extremo superior.

2.º **Bordes.** — Los cuatro bordes del cuarto ventrículo se distinguen en anteriores y posteriores. Los *bordes anteriores* o *superiores*, oblicuamente dirigidos hacia

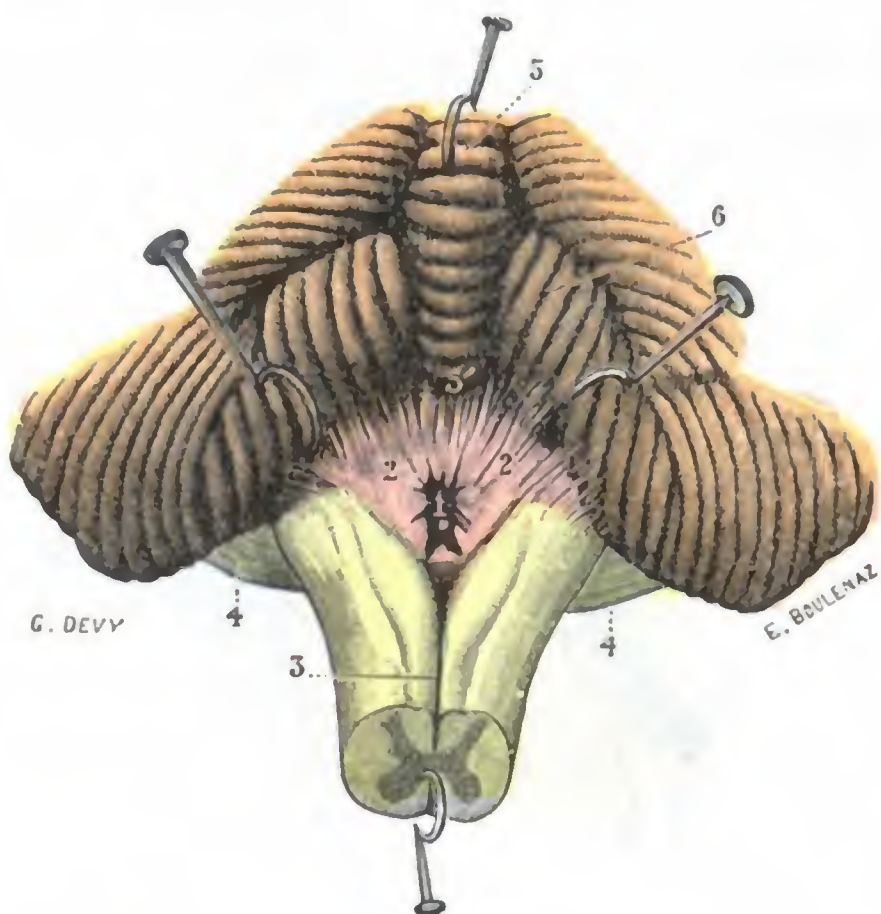


FIG. 134

Agujero de Magendie (T.).

El bulbo visto por su cara posterior, estando el vermis fuertemente erinado hacia arriba y los hemisferios cerebelosos hacia fuera.

1, agujero de Magendie. 2, 2, tela coroidea del IV ventrículo. — 3, surco medio posterior del bulbo. — 4, 4, protuberancia. — 5, vermis inferior, con 5', úvula. — 6, amígdala.

dos, a manera de corredores transversales, que se designan, desde REICHET, con el nombre de *recessus lateralis*.

4.º **Pared posterior o bóveda.** — La pared posterior del cuarto ventrículo, llamada también *bóveda* o *techo*, comprende dos partes muy diferentes, una superior y otra inferior:

a) *Por arriba (parte superior)*, la bóveda ventricular está constituida a la vez por la cara anterior de los *pedúnculos cerebelosos superiores*, y, entre ambos, por la *válvula de Vieussens* o *velo medular anterior*.

β) *Por arriba (parte inferior)*, la cavidad ventricular está cerrada por una simple membrana epitelial, designada con el nombre de *membrana tectoria*; no es más que una porción (la parte posteroinferior) de la membrana endimaria que reviste interiormente la cavidad ventricular. De forma triangular, como la parte bulbar del ventrículo sobre la cual se extiende, la membrana tectoria corresponde, por arriba, a nivel de su base, por una parte al vértice de la úvula, por otra al borde anterior de las válvulas de Tarin. Por los lados corresponde al borde interno de las pirámides posteriores del bulbo. Hacia abajo, finalmente, a nivel del pico del cálamo, se continúa con el epéndimo del conducto central de la medula. La membrana tectoria está recubierta por detrás por una doble hojilla de la piamadre que adopta como ella la forma de un triángulo de base superior, y es la *tela coroidea del*

arriba y adentro, corresponden a los pedúnculos cerebelosos superiores o, más exactamente, a la línea de unión de estos pedúnculos con la protuberancia. Los *bordes posteriores* o *inferiores*, oblicuos hacia abajo y adentro, están formados por los cuerpos restiformes.

3.º **Ángulos.** — De los cuatro ángulos del ventrículo, el *ángulo inferior* corresponde a la extremidad inferior del tallo del cálamo y está representado por una pequeña región triangular llamada *pico*. Por encima de ella, o más exactamente por detrás, se extiende transversalmente una lámina grisácea, resto de la comisura posterior de la medula, el *obex* o *cerrojo*. El *ángulo superior*, situado en la unión de los dos bordes anteriores, es fuertemente agudo; corresponde al orificio inferior del acueducto de Silvio. Los *ángulos laterales*, uno derecho y otro izquierdo, corresponden a la extremidad del diámetro transversal del ventrículo. Se prolongan, lateralmente, en

cuarto ventrículo o tela coroidea inferior. A lo largo de su base, y también a nivel de su porción media, se observan los cordones celulovasculares, que constituyen lo que se conoce como *plexos coroideos del cuarto ventrículo*. En conjunto, los plexos coroideos, unos transversales y otros longitudinales, recuerdan bastante bien una T mayúscula.

De la descripción que precede, resulta que el cuarto ventrículo es una cavidad cerrada por todas partes, excepción hecha del acueducto de Silvio, que lo enlaza a los ventrículos cerebrales, y de su comunicación libre con el conducto del epéndimo o ventrículo de la médula. Sin embargo, no es así, pues cuando se levanta la parte posterior del cerebro para descubrir la tela coroidea, se perciben siempre a nivel del pico del cálamo, o más exactamente por encima de este pico, un orificio redondeado u oval, de bordes irregulares y como deshilachados. Este orificio, señalado por vez primera por MAGENDIE, y denominado después *agujero de Magendie*, interesa a la vez la tela coroidea y la membrana tectoria: establece, por consiguiente, una comunicación directa entre el cuarto ventrículo y la cavidad subaracnoidea.

Independientemente del agujero de Magendie, el cuarto ventrículo presenta dos orificios laterales que lo ponen en comunicación con los espacios subaracnoideos. Estos dos orificios, señalados hace mucho tiempo por LUSCHKA (*agujeros de Luschka*), así como por KEY y RETZIUS, son casi siempre constantes. Ocupan, a derecha e izquierda, la extremidad externa del divertículo (*recessus lateralis*), que la cavidad ventricular envía hasta el origen de los nervios mixtos, neumogástrico y glosofaríngeo. A través de los agujeros de Luschka salen las extremidades, más o menos abultadas, de los plexos coroideos del cuarto ventrículo.

La cavidad ventricular no está, pues, cerrada, sino que comunica por tres puntos el agujero de Magendie y los dos agujeros de Luschka, con los espacios subaracnoideos. Resulta de ello que el líquido cefalorraquídeo puede pasar libremente de la cavidad ventricular a la cavidad subaracnoidea o, viceversa, de la cavidad subaracnoidea al ventrículo.

Cuando, en ciertas condiciones patológicas (inflamación meníngea, endimitis, adherencias), los orificios de comunicación se obliteran, se produce entonces una retención de líquido en los ventrículos (*hidropesía ventricular u obstrucción*). En semejante caso, como DANDY, FRASER y NORMAN DOTT han demostrado, es posible, por una operación relativamente sencilla (trepanación occipital y descubrimiento de la región bulbo cerebelosa), reconocer «de virus» la existencia de la obstrucción y restablecer con un simple tijeretazo la permeabilidad del agujero de Magendie y la libre circulación del líquido cefalorraquídeo. También se puede, si el obstáculo reside en el acueducto de Silvio, introducir muy profundamente una sonda fina de goma en su cavidad y suprimir este obstáculo. En 13 intervenciones practicadas por DANDY, FRASSER y DOTT, se obtuvieron 6 muertes, 3 mejorías y 4 curaciones completas.

ARTICULO IV

TOPOGRAFIA CRANEOENCEFALICA

La topografía craneoencefálica es el estudio de las relaciones precisas que las diversas partes del encéfalo guardan con la capa craneal y partes blandas que la recubren. Tiene por objeto proporcionar al clínico, dada la existencia de un síntoma que traduzca la lesión de una parte del encéfalo, las muestras necesarias para «señalar» sobre el cuero cabelludo o sobre el esqueleto desnudo la situación exacta del punto lesionado.

Este estudio sólo es aplicable a la parte de la superficie cerebral que corresponde a la bóveda del cráneo; la topografía de la cara inferior del encéfalo con relación a la base del cráneo no ofrece, desde el punto de vista de la terapéutica quirúrgica, más que una importancia secundaria. Aunque limitada a las relaciones del encéfalo con la bóveda del cráneo, la topografía craneoencefálica presenta un gran interés práctico, en razón de las numerosas intervenciones que hoy son posibles gracias a la

asepsia por una parte y gracias por otra a un conocimiento más perfecto de la fisiología patológica del sistema nervioso central. Sabiendo que ciertas partes del cerebro reaccionan a las diversas causas de excitación o de destrucción (traumatismos, tumores, abscesos) por medio de síntomas localizados (parálisis, convulsiones, epilepsia jacksoniana), el estudio de estos últimos indica al cirujano cuál es el punto lesionado y, por consiguiente, a qué parte del cráneo y del cerebro debe dirigirse su intervención.

Examinaremos primeramente las relaciones que, con la superficie del cráneo, presentan: 1.º, los *bordes del cerebro y del cerebelo*; 2.º, las *cisuras y los surcos del cerebro*; 3.º, los *núcleos optostriados y los ventrículos laterales*. Estudiaremos luego las *relaciones del encéfalo con las suturas del cráneo*, indicando también la *topografía de los diversos centros corticales*. Por último, estableceremos el *diagnóstico topográfico de las lesiones encefálicas*. En este estudio, naturalmente sintético, no insistiremos más que sobre los datos más importantes, remitiendo para más detalles a los numerosos tratados especiales.

1.º Líneas de referencia de los hemisferios cerebrales y de los hemisferios cerebelosos. — La cara externa del cerebro, la única que está en relación con el plano lateral del cráneo, está claramente circunscrita, arriba por el *borde superior* del hemisferio, abajo por el *borde inferior o externo* de este mismo hemisferio. Veamos, pues, sobre la cara lateral del cráneo, cuáles son las líneas que corresponden a estos dos bordes.

a) *Borde superior del cerebro.* — El borde superior de los hemisferios cerebrales, regularmente redondeado, corresponde a la línea mediosagital extendida de la glabella al inión. Esta línea señala también el seno longitudinal superior, la cisura interhemisférica y el borde superior de ambos hemisferios.

b) *Borde inferior del cerebro.* — El borde inferior y externo del cerebro, muy irregular, corresponde sucesivamente al lóbulo frontal (borde frontal), al lóbulo temporal (borde temporal) y al lóbulo occipital (borde occipital).

α) El *borde frontal*, es decir, el borde inferoexterno del lóbulo frontal, seguido de delante atrás, corresponde en la línea media a la sutura nasofrontal o, lo que es lo mismo, al ángulo nasofrontal. Al dejar la línea media para dirigirse hacia fuera, se eleva ligeramente para alcanzar una altura que mide de 6 a 12 mm por encima de la mitad externa de la arcada orbitaria, y de 8 a 15 mm a nivel de la apófisis orbitaria externa.

β) Al borde frontal sigue el *borde temporal*. La punta del lóbulo temporal se encuentra situada a 15 mm por detrás del borde externo de la apófisis orbitaria externa y a 2 cm por encima del arco cigomático. De allí, su borde inferior se dirige oblicuamente abajo y atrás hacia el meato auditivo, toma ligeramente el borde superior del arco cigomático a nivel de la cavidad glenoidea, luego se eleva un poco, pasa a una distancia que varía de 4 a 10 mm por encima del agujero auditivo externo y continúa muy oblicuamente ascendente, hasta el borde anterosuperior del peñasco, es decir, hasta el asterión. De este punto hasta el inión se convierte en *borde inferior del lóbulo occipital o borde occipital* y corresponde a la línea curva occipital superior (recordemos de paso que esta línea señala también el seno lateral).

γ) Tales son las cifras dadas por POIRIER. Según DANA, el borde inferior del lóbulo temporooccipital estaría señalado por una línea trazada desde el punto situado aproximadamente a 12 cm por encima del cigoma y del meato auditivo hasta el asterión y prolongada luego por la línea curva occipital. Importa hacer notar que estas diferentes cifras no representan sino un término medio y que existen diferencias, sensibles a veces, según la edad y según los sujetos.

c) *Cerebelo.* — El cerebelo, según CHIPAULT, corresponde a la parte del cráneo situada por debajo de una línea que vaya del *tubérculo retroorbitario* a un punto

situado a un centímetro por encima del inión. El tubérculo retroorbitario, que permite trazar la línea-señal del cerebelo, se encuentra aproximadamente en la parte media del borde posterior de la apófisis orbitaria externa; se le reconoce fácilmente, de ordinario, siguiendo con el dedo el borde posterior de la apófisis.

2.º Líneas de referencia de las cisuras cerebrales. — Importa conocer las relaciones que las cisuras guardan con la superficie craneal, porque alrededor de ellas,

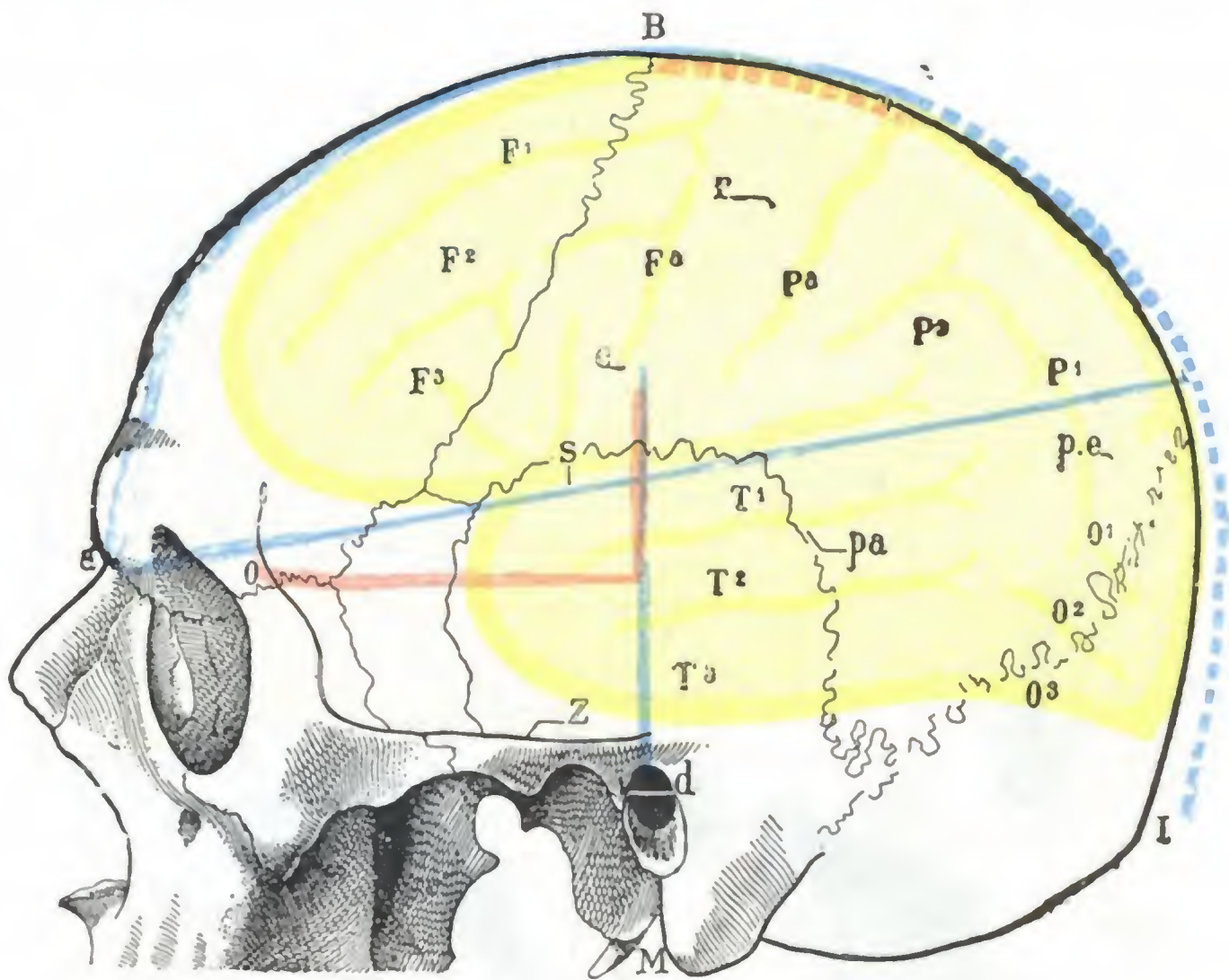


FIG. 135

Procedimiento de L. CHAMPIONNIÈRE y de POIRIER para señalar la cisura de Rolando y de Silvio sobre el cráneo.

(Las líneas de CHAMPIONNIÈRE, están en rojo; las de POIRIER, en azul.)

a, ángulo nasofrontal. — b, extremidad superior de la cisura de Rolando. — c, su extremidad inferior. — d, depresión pretragiana. — e, punto situado a un centímetro por encima del lambda. — pa, cisura paralela. — r, cisura de Rolando.

B, bregma. — I, inión. — M, punta de la apófisis mastoideas. — O, apófisis orbitaria externa. — S, cisura de Silvio. — Z, cigoma. — F¹, F², F³, F⁴, circunvoluciones frontales. — P¹, P², P³, circunvoluciones parietales. — O¹, O², O³, circunvoluciones occipitales. — T¹, T², T³, circunvoluciones temporales.

y particularmente alrededor de la cisura de Rolando, es donde se agrupan los centros corticales. En todos los países se han publicado numerosos trabajos acerca de esta cuestión. Citaremos, entre otros, los estudios de P. BROCA, de LUCAS CHAMPIONNIÈRE, de POIRIER, de R. LE FORT, de MASSE y WOOLONGHAM, de CHIPAULT, de BERGMANN, de MERKEL, de R. BROCA y MAUBRAC, de FRORIEP, de KRÖNLEIN, de GERLACH, etcétera. Con MONOD y VANVERTS se pueden dividir los múltiples procedimientos que han sido propuestos para señalar las cisuras sobre el cráneo en *procedimientos simples* u *ordinarios* y *procedimientos proporcionales*. Los primeros, como su nombre indica, son fáciles de aplicar, y su exactitud es suficiente para los cráneos de índice cefálico mediano; pero no sirven para los cráneos de pequeño volumen, así como tampoco para los de índices cefálicos extremos (índice pequeño o, al contrario, índice elevado). En realidad los segundos son complejos, pero cabe aplicarlos a todos los casos, cualesquiera que sean las dimensiones y la forma del cráneo; su exactitud es muy grande.

A. PROCEDIMIENTOS SIMPLES. — Dos de estos procedimientos (fig. 135) son más especialmente utilizados en Francia: el procedimiento de P. BROCA, adoptado por L. CHAMPIONNIÈRE, y el de POIRIER.

a) *Cisura de Rolando*. — Para trazar en el cráneo la cisura de Rolando es preciso determinar primeramente sus dos extremos (extremo superior y extremo inferior), reuniéndose después por una línea recta.

El *extremo inferior* (*punto rolándico inferior*) se obtiene, con el procedimiento de L. CHAMPIONNIÈRE, trazando, a partir del ángulo que forma el borde posterior

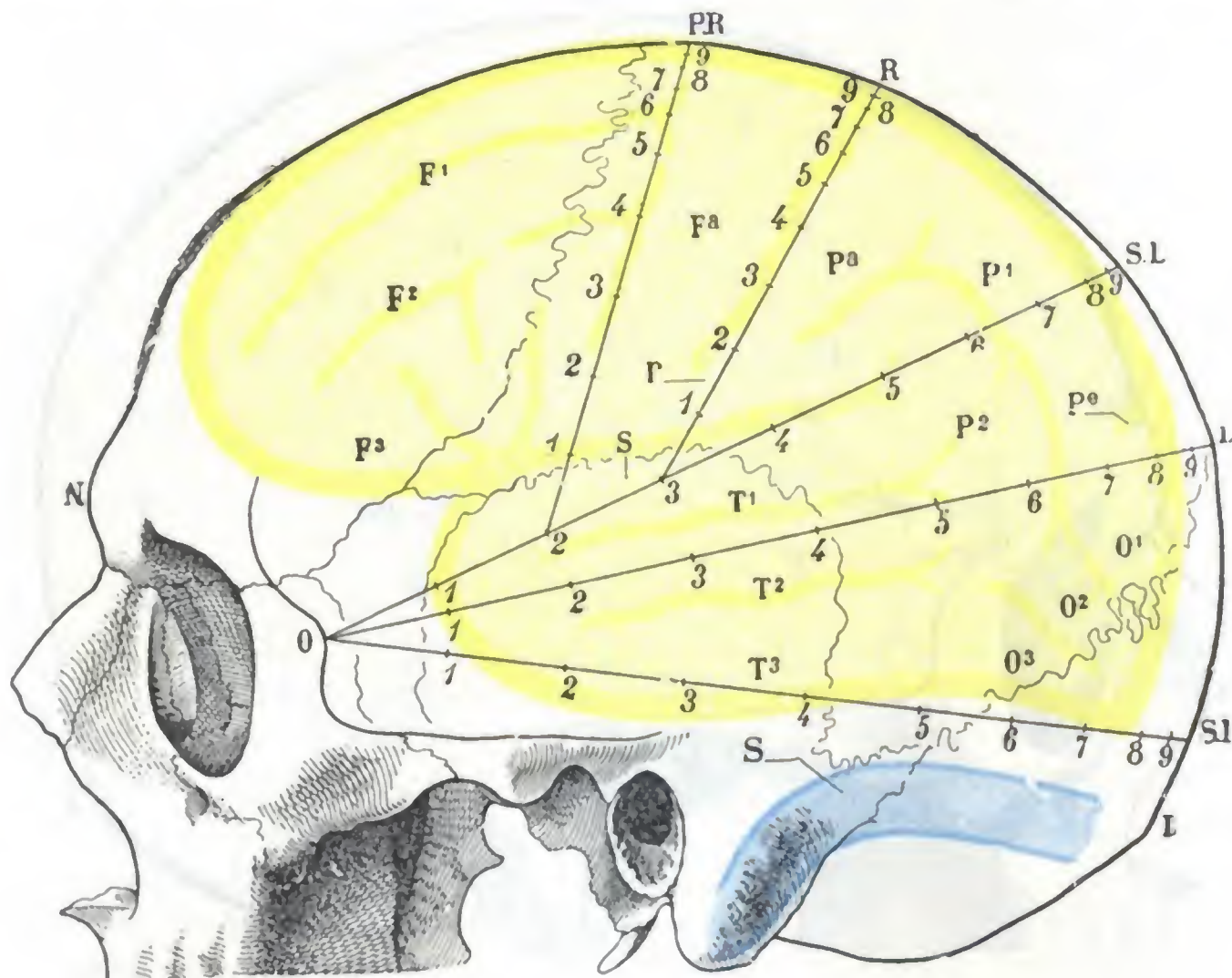


FIG. 136

Procedimiento proporcional de topografía craneoencefálica (según CHIPAULT).

I, inión. — L, punto lambdaideo. — N, nasión. — O, tubérculo retroorbitario. — R, punto rolándico. — S, seno lateral. — SI, punto suprainiac. — SL, punto supralambdaideo.

(Para el resto de la explicación, véase el texto; véase igualmente la explicación de la figura 135.)

de la apófisis orbitaria externa con la cresta temporal, una horizontal, de 7 cm de longitud en el hombre y 6,5 cm en la mujer, paralela al arco cigomático, y levantando, sobre su extremidad terminal, una perpendicular de 3,5 cm: en el extremo superior de esta perpendicular es donde se halla el extremo inferior de la cisura. En el procedimiento de POIRIER, derivado del de BERGMANN-MERKEL, se señala esta misma extremidad inferior marcando con un lápiz el borde superior del arco cigomático y levantando sobre este último una perpendicular que mida 7 cm y que pase por delante del trago, en la depresión preauricular. Como en el caso anterior, al extremo superior de esta perpendicular corresponde el inferior de la cisura de Rolando.

El *extremo superior* de la cisura (*punto rolándico superior*) se encuentra, según L. CHAMPIONNIÈRE, a 5 cm aproximadamente por detrás del bregma, es decir, por detrás del punto en que un plano rigurosamente frontal, que pasa por los dos conductos auditivos externos (*plano biauricular*), cruza la línea mediosagital. Según POIRIER, el punto rolándico superior se obtiene midiendo la distancia que, sobre la línea mediosagital, separa el fondo del surco nasofrontal de la protuberancia occipital externa y tomando la mitad más 2 cm de esta distancia, a partir del punto nasal.

Sea, por ejemplo, un sujeto en el que la distancia nasoiniaca sea de 32 cm; en él la extremidad superior de la cisura estará $32:2 \div 2$, es decir, a 18 cm del punto nasal.

b) *Cisura de Silvio*. — Para L. CHAMPIONNIÈRE, la línea silviana comienza a 3 cm por detrás de la apófisis orbitaria externa, y desde este punto corre paralelamente al arco cigomático a 5 cm por encima de él. Según POIRIER, la cisura de Silvio sigue, en una longitud de 4 a 6 cm, la *línea nasolamboidea lateral*. Esta línea va del ángulo nasofrontal o nasión (pág. 3) a un punto situado en la línea mediosagital, a un centímetro por encima del lambda, y pasa por la cara lateral del cráneo, a 6 cm por encima del agujero auditivo externo. El lambda se reconoce generalmente por la palpación; algunas veces, sin embargo, no se traduce por ningún relieve exterior, y en este caso se recordará que se encuentra a 6 ó 7 cm por delante de la protuberancia occipital externa.

c) *Cisura perpendicular externa*. — Su dirección la señala una línea que va del lambda al asterión (R. LE FORT); corresponde aproximadamente al lambda; algunas veces, sin embargo, se encuentra situada a 2 ó 5 mm por delante de este punto (POIRIER).

B. PROCEDIMIENTOS PROPORCIONALES. — Entre los procedimientos proporcionales propuestos por los autores para determinar sobre el cráneo la situación exacta de las cisuras y de los surcos del cerebro, citaremos únicamente los más sencillos: el de CHIPAULT (fig. 136) y el de KRÄNLEIN (fig. 137).

a) *Procedimiento de Chipault*. — Este autor recomienda trazar, primeramente, la línea mediosagital, que parte del *nasión* (punto donde la tangente al borde superior de las dos órbitas corta la línea media) para terminar en el inión. Estando la línea exactamente señalada y trazada sobre el cráneo, se trata ahora de señalar en ella una serie de puntos que, según su situación, se llaman, yendo de delante atrás, *punto prerrolándico PR*, *punto rolándico R*, *punto supralamboideo o silviano SL*, *punto lamboideo L*, *punto suprainiaco SI*.

Estos puntos corresponden:

| | | |
|---|--------|------------------------|
| El punto prerrolándico, a los | 45/100 | de la línea nasoiniaca |
| » rolándico, a los | 55/100 | » » » |
| » supralamboideo, a los | 70/100 | » » » |
| » lamboideo, a los | 80/100 | » » » |
| » iniaco, a los | 95/100 | » » » |

Su situación se obtiene multiplicando la longitud nasoiniaca encontrada en el sujeto que se examina por las cifras 45, 55, 70, 80, 95, que corresponden a los puntos buscados, y considerando como decimales las dos últimas cifras del total. Sea, por ejemplo, 30 cm de longitud nasoiniaca obtenida en un sujeto; en él el punto prerrolándico estará a $30 \times 45 = 13,50$ cm del nasión; el punto rolándico, a $30 \times 55 = 16,50$ cm, etc.

Una vez señalados estos diversos puntos en la línea mediosagital del cráneo, se reúnen (fig. 136) el punto supralamboideo, el punto lamboideo y el punto suprainiaco en el borde superior del tubérculo retroorbitario: este tubérculo está situado aproximadamente a la mitad del borde posterior de la apófisis orbitaria externa. Se obtienen de este modo cierto número de líneas, cada una de las cuales señala un accidente importante de la superficie del cerebro; la línea que une el punto supralamboideo con el tubérculo orbitario corresponde a la cisura de Silvio, pudiendo, por consiguiente, llamarse *línea silviana*; la segunda, extendida del punto lamboideo al mismo tubérculo, sigue el surco paralelo temporal y es la *línea paralela*; la tercera, por último, que va del punto suprainiaco al mismo tubérculo retroorbitario, corta en su parte anterior el lóbulo temporal y corresponde en su parte posterior a la porción transversal del seno lateral; es la *línea temporosinusal*. Para obtener la *línea*

prerrolándica y la *línea rolándica*, es decir, las dos líneas que corresponden al surco prerrolándico y a la cisura de Rolando, es preciso dividir en diez partes iguales la línea silviana. Reuniendo después el punto prerrolándico con el punto de unión del segundo y tercer décimos inferiores de la línea silviana, tenemos la *línea prerrolándica*. Del mismo modo se reúne el punto rolándico con la unión del tercero y el cuarto décimos de la misma línea silviana, para tener la *línea rolándica*.

La división en décimos de cada una de las líneas precitadas permitirá precisar en cada una de ellas la situación exacta de los centros corticales y encontrarlos fácil-

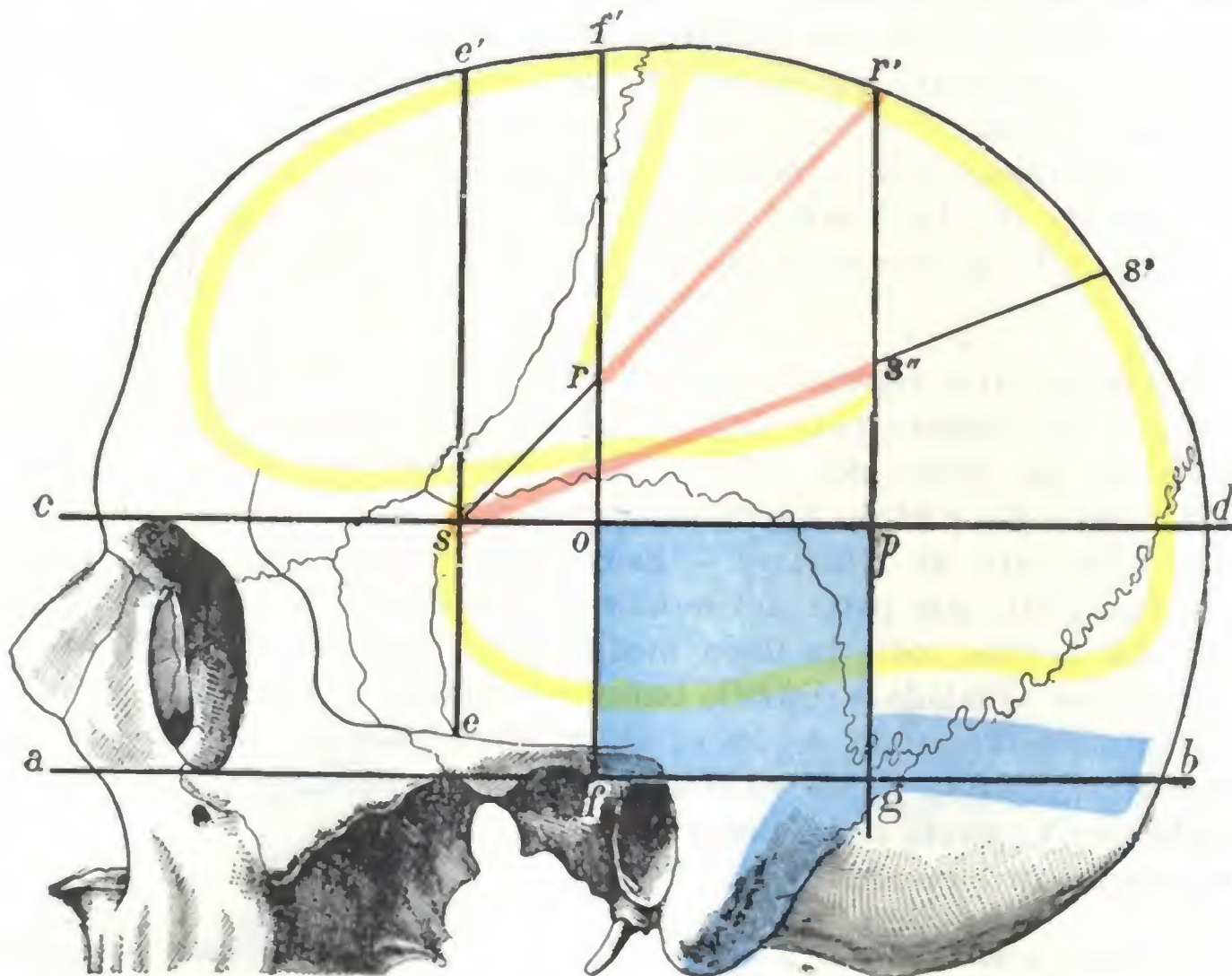


FIG. 137

Procedimiento de topografía craneocerebral de KRÆNLEIN.

ab, horizontal inferior. — *ed*, horizontal superior. — *ee'*, vertical anterior. — *ff'*, vertical media. — *gr'*, vertical posterior. — *rr'* (en rojo), cisura de Rolando. — *sr'*, línea rolándica. — *ss'* línea silviana. — *ss''* (en rojo), cisura de Silvio. — *s*, punto de referencia para descubrir la rama anterior de la menínea media. — *pσ*, punto de referencia para la rama posterior de la misma arteria. — *op/σ*, rectángulo de Bergmann (en azul), lugar de elección para la abertura de los abscesos del lóbulo temporal.

(Para las restantes explicaciones, véase fig. 135.)

mente en el sujeto. Se trata, por ejemplo, de hallar el pie del segundo surco frontal, que sabemos está en la unión del tercero y cuarto décimos de la línea prerrolándica: se mide esta línea, que tendrá, supongamos, 13 cm; una décima de esta longitud será 1,3 cm; el punto buscado estará, pues, a $1,3 \times 3 = 3,9$ cm del pie de la línea prerrolándica.

b) *Procedimiento de Krænlein*. — Este procedimiento, deducido de las investigaciones topográficas de FRORIEP, no requiere cifras ni medidas de ángulos, sino tan sólo el trazado de cierto número de líneas, unas horizontales y otras verticales (fig. 137). Las *líneas horizontales* son en número de dos: 1.^a, una inferior que pasa por el borde inferior de la órbita y el borde superior del meato auditivo, es la *línea aurículo-suborbitaria* (*ab*); 2.^a, otra, superior, sigue el borde superior de la órbita y es la *línea supraorbitaria* (*cd*). Las *líneas verticales* son en número de tres: 1.^a, una vertical anterior (*línea cigomática*, *ee'*) que parte del centro del arco cigomático; 2.^a, una vertical media (*línea auricular*, *ff'*), trazada por la articulación temporomaxilar; 3.^a, una vertical posterior (*línea retromastoidea*, *gr'*) que pasa por la parte más pos-

terior de la base de la apófisis mastoides. Estas tres líneas verticales deben ser paralelas entre sí, cortar perpendicularmente la horizontal auriculosuborbitaria y llegar hasta la línea mediosagital.

Una vez trazadas las líneas horizontales y las verticales, es fácil señalar la línea rolándica y la línea silviana. La *línea rolándica* (sr') se obtiene reuniendo el punto en que la vertical anterior cruza a la horizontal superior (punto s) con el surco en que la vertical posterior encuentra la línea mediosagital (punto r'); la extremidad superior del surco de Rolando corresponde al punto r' ; la extremidad inferior, al punto r , en que la línea rolándica corta la vertical media. La *línea silviana* (ss') no es más que la bisectriz del ángulo formado por la línea rolándica y la horizontal superior, correspondiendo la extremidad anterior de la cisura de Silvio al punto en que la vertical anterior cruza a la horizontal superior, y su extremidad posterior (s''), al punto en que la línea silviana halla la vertical posterior.

Como ha podido verse, el procedimiento de KRÆNLEIN es relativamente sencillo y los puntos de referencia que utiliza para trazar las líneas antes indicadas (bordes superior e inferior de la órbita, meato auditivo, punto medio del arco cigomático, borde posterior de la mastoides) son fáciles de hallar. Además es lo bastante exacto (a menudo rigurosamente exacto, según las investigaciones de BERT y de VIGNARD). Recordemos, por último, que este mismo procedimiento de KRÆNLEIN permite también: 1.º, descubrir, en caso de hematoma de la meníngea media, bien la rama anterior de la arteria lesionada (corresponde al punto s), bien su rama posterior (corresponde al punto p , véase fig. 40); 2.º, limitar exactamente, en los casos de absceso del lóbulo temporal de origen ótico, la zona en donde debe trepanarse el cráneo (*rectángulo de Bergmann, o-p-f-g, fig. 137*).

3.º Líneas de referencia para los núcleos optostriados y los ventrículos laterales. — De las diferentes formaciones que entran en la constitución anatómica del cerebro, en la práctica quirúrgica no interesa ordinariamente más que la topografía de los *núcleos optostriados* y los *ventrículos laterales*.

a) *Núcleos optostriados.* — Los núcleos optostriados están situados, como sabemos, por debajo del cuerpo calloso y se extienden aproximadamente desde el rodete hasta la rodilla. Como, por otra parte, el trígono cerebral contornea la extremidad anterior del tálamo óptico, basta, para formarse una idea exacta de las relaciones que los núcleos optostriados presentan con las circunvoluciones de la cara externa del cerebro, proyectar sobre esta cara externa (fig. 138) el cuerpo calloso y el trígono, éste último con el tubérculo mamilar que señala el extremo de sus pilares anteriores. Hemos emprendido con este objeto cierto número de investigaciones, y he aquí los resultados a que llegamos:

a) El extremo anterior del cuerpo calloso (*rodilla*) corresponde a la parte media de la cabeza de la tercera frontal, inmediatamente por detrás de la cisura de la cabeza, cuando existe. El extremo posterior (*rodete*), a su vez, se encuentra situado hacia la parte media de la segunda circunvolución temporal (algunas veces sobre el surco paralelo), a 7 u 8 cm por detrás del extremo anterior. En cuanto al tubérculo mamilar, puede localizarse de la manera siguiente: se miden sobre el cuerpo calloso 35 mm a partir de la rodilla y se baja desde este punto una perpendicular; el tubérculo mamilar se encuentra sobre esta línea a 34-40 mm por debajo del cuerpo calloso, hallándose situado de ordinario sobre la segunda circunvolución temporal, a 40 mm de la punta del lóbulo temporal.

β) Sabido esto y dadas las relaciones bien conocidas de los núcleos optostriados con las partes ya proyectadas, nada más fácil que señalar sobre el hemisferio (siempre, desde luego, de una manera aproximada, porque las variaciones individuales son considerables): 1.º, el tálamo óptico, que se encuentra colocado por debajo y

atrás del trigono, en la curva que describe éste con su cuerpo y sus pilares anteriores; 2.º, el núcleo caudado, cuya cabeza corresponde a la rodilla y cuya cola se extiende hasta la parte posterior del tálamo óptico; 3.º, el séptum lúcidum, que ocupa el ángulo, abierto hacia delante, que forman al separarse uno de otro el cuerpo caloso y el trigono. Como nos lo muestra la figura 138, el tálamo óptico corresponde a la cisura de Silvio, a la primera temporal y un poco a la segunda. La cabeza del núcleo caudado corresponde a la porción inicial de la cisura de Silvio, al pie y a la cabeza de la tercera frontal y a la extremidad anterior de la primera temporal.

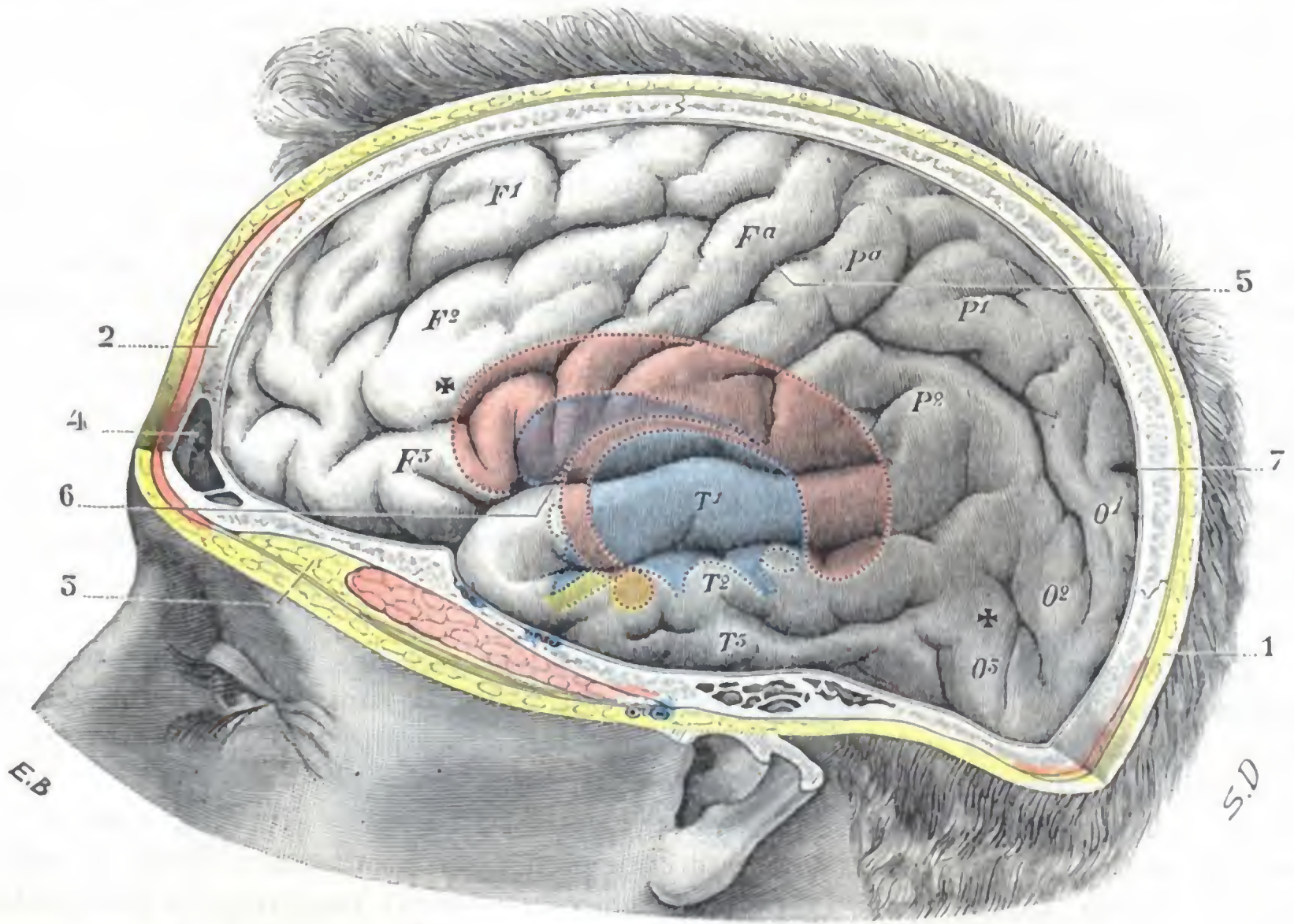


FIG. 138

Proyección, sobre la cara externa del hemisferio, del cuerpo caloso, el trigono, el séptum lúcidum y el tercer ventrículo, etc.

(El cuerpo caloso, en rojo; el trigono cerebral, en rojo; el séptum lúcidum, en rojo; el ventrículo medio, en azul; el quiasma óptico, en amarillo; el tubérculo mamilar, en amarillo naranja; las dos cruces (+, +), colocadas una sobre la tercera circunvolución occipital y otra sobre la segunda frontal. Indican los límites posterior y anterior del ventrículo lateral.)

1, cuero cabelludo, incidido en la línea media. — 2, pared craneal, aserrada también en la línea media. — 3, fosa temporal y músculo temporal. — 4, seno frontal. — 5, cisura de Rolando. — 6, cisura de Silvio. — 7, cisura perpendicular externa.

Las circunvoluciones están indicadas según la nomenclatura ordinaria: F¹, F², F³, Fa, primera, segunda, tercera frontales y frontal ascendente; P¹, P², Pa, primera y segunda parietales, parietal ascendente; T¹, T², T³, primera, segunda y tercera temporales; O¹, O², O³, primera, segunda y tercera occipitales.

γ) Los núcleos optostriados pueden señalarse sobre la cara externa del cráneo de la manera siguiente, según POIRIER: 1.º, adelante, por una línea vertical que pasa a 18 mm por detrás de la apófisis orbitaria externa; 2.º, atrás, por una línea igualmente vertical, trazada desde el punto que corresponde a la extremidad superior de la cisura de Rolando; 3.º, arriba, por una tercera línea, ésta horizontal, trazada a 45 mm por debajo de la convexidad del cráneo. Los planos frontales, que han sido trazados siguiendo las líneas verticales, y el plano horizontal, que lo ha sido siguiendo la línea horizontal, tocan: el primero, la cabeza del núcleo lenticular del cuerpo estriado; el segundo, la extremidad posterior del tálamo óptico, y el tercero, su cara superior.

b) *Ventriculos laterales*. — Los ventrículos laterales están inscritos, a su vez, en el rectángulo constituido con las cuatro líneas siguientes: 1.º, una *primera línea*, horizontal, situada a 5 cm por encima del arco cigomático; 2.º, una *segunda línea*, asimismo horizontal, pero situada más abajo, a 2 cm solamente por encima del arco; 3.º, una *tercera línea* vertical, perpendicular al arco cigomático, que parte de la unión del tercio anterior con los dos tercios posteriores de esta apófisis; 4.º, una *cuarta línea*, vertical también, que pasa a 5 cm por detrás del vértice de la mastoide. Los plazos trazados siguiendo estas líneas corresponden: el superior, a la cara superior del asa frontal; el inferior, a la pared inferior del asta temporoesfenoidal; el anterior, a la punta de asta frontal; el posterior, a la punta del asta occipital. Ya hemos dicho antes que el lugar de elección para practicar la punción ventricular en la hidrocefalia era el asta temporoesfenoidal; así, pues, inmediatamente por encima de la horizontal que pasa a 2 cm por encima del arco, es donde debe aplicarse la fresa del trépano. Más exactamente, a 4 cm por detrás y a 2 cm por encima del meato auditivo, se introducirá el trocar perpendicularmente a la superficie del cerebro y no se dejará penetrar más allá de 4,5 cm (véase fig. 99).

4.º **Relaciones del encéfalo con las suturas del cráneo**. — Acabamos de indicar los medios que permiten señalar en la superficie exterior del cráneo las diversas partes constituyentes del cerebro. Así se procede en clínica para diagnosticar la localización de una lesión del encéfalo, a consecuencia de un balazo, por ejemplo; igualmente se procede así antes de una operación para precisar el punto sobre el cual debe aplicarse el trépano. Desgraciadamente, cuando el cirujano ha incidido los tegumentos, las líneas que había trazado no son ya utilizables; en cambio, otras señales, inapreciables hasta entonces (las *suturas* particularmente), se hacen visibles y pueden proporcionar indicaciones precisas. Es, pues, necesario estudiar las relaciones que las suturas craneales presentan en los órganos intracraneales (véase fig. 139).

Ante todo hay que advertir que los lóbulos cerebrales no corresponden a los huesos homónimos. Como hizo notar R. LE FORT, el lóbulo frontal se extiende muy lejos hacia atrás bajo el hueso parietal; el lóbulo parietal, por el contrario, es menos extenso que el hueso del mismo nombre (este segmento del esqueleto craneal recubre a veces una parte del lóbulo occipital); el lóbulo temporal rebasa la porción escamosa del temporal. En cuanto al cerebelo, corresponde solamente a la porción del occipital que está por debajo de la línea curva superior.

Establecido esto, examinemos las relaciones de las cisuras cerebrales con las suturas. La *cisura de Rolando*, la que importa más señalar, se encuentra situada por detrás de la cisura frontoparietal. Su extremidad superior (*punto rolándico superior*), que está a 5 cm por detrás del bregma, está por consiguiente situada a 5 cm por detrás de la sutura frontoparietal. Su extremo inferior (*punto rolándico inferior*) no está más que a 25 ó 30 mm de esta sutura; dista sólo un centímetro y medio de la sutura temporoparietal (CHIPAULT). El *surco prerrolándico* está inmediatamente por detrás de la cisura parietofrontal (HORSLEY). La *cisura de Silvio* corresponde, por su extremidad anterior, al ángulo anterior del pterión; algunos milímetros por detrás de este ángulo nace la prolongación ascendente o rama vertical de la cisura. Después de originar esta prolongación, la cisura de Silvio sigue la sutura temporoparietal en una longitud de 4 a 5 cm. Luego se eleva por encima de esta misma sutura, alejándose cada vez más de ella. El *primer surco temporal* o *surco paralelo* está situado, en los dos tercios de su trayecto, por debajo de la sutura temporoparietal, cuya dirección general sigue, y está separado de ella por una distancia de 1,5 cm aproximadamente. La *cisura perpendicular externa*, ordinariamente muy corta (es con frecuencia una simple muesca), es perpendicular a la línea sagital y casi paralela a la sutura occipitoparietal, un poco por delante de la cual está situada.

Las relaciones que acabamos de indicar entre las suturas del cráneo y el encéfalo se refieren al adulto; en el niño son esencialmente diferentes, pues, como es sabido, los huesos, y en particular el temporal, no han adquirido todo su desarrollo. En esta edad, la cisura de Silvio se encuentra situada por encima de la sutura parietotemporal y el surco de Rolando está más cerca de la sutura parietofrontal.

5.º **Proyección, sobre la superficie exterior del cráneo, de los diversos centros corticales.** — Conociendo por una parte la localización de los diversos centros cortica-

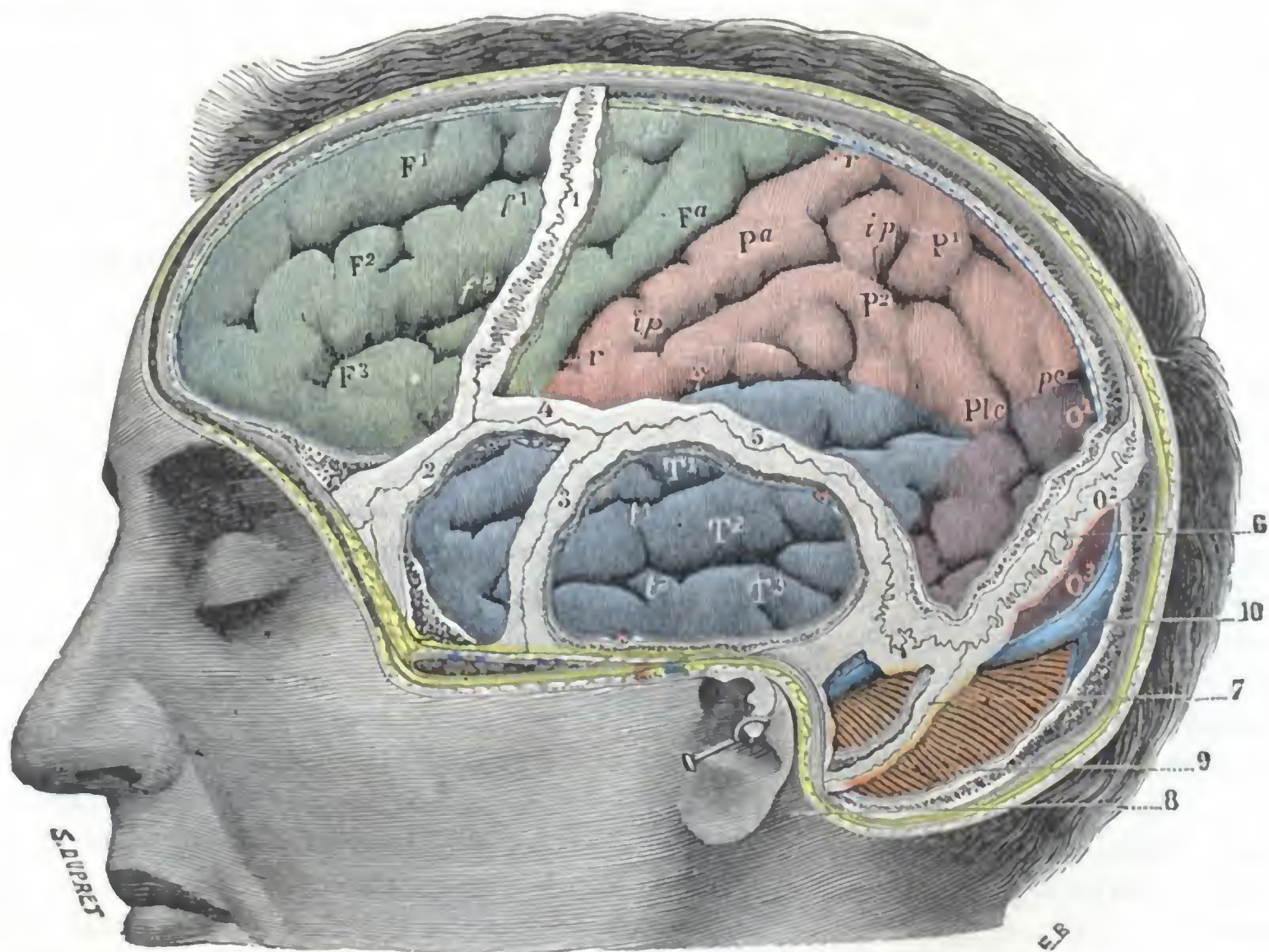


FIG. 139

Circunvoluciones de la cara externa del cerebro en sus relaciones con las suturas craneales.

La pared craneal ha sido reseca en la mayor parte de su extensión; sólo han sido conservadas las suturas y las porciones óseas que las forman; la duramadre ha sido incidida y reseca a su vez para dejar ver las circunvoluciones cerebrales.

1, sutura coronal. — 2, sutura esfenofrontal. — 3, sutura esfenoescaamosa. — 4, pterión. — 5, sutura parieto-escamosa. — 6, sutura parietooccipital. — 7, sutura occipitomastoidea. — 8, apófisis mastoideas. — 9, cerebello. — 10, seno lateral. — *e*, cisura de Silvio. — *r*, cisura de Rolando. — *pe*, cisura perpendicular externa. — *f*¹, surco frontal superior. — *f*², surco frontal inferior. — *pr*, surco prerrolándico. — *ip*, surco interparietal. — *t*¹, surco temporal superior o paralelo. — *t*², surco temporal inferior. — *F*¹, *F*², *F*³, primera, segunda y tercera circunvoluciones frontales. — *Fa*, frontal ascendente. — *P*¹, *P*², parietal superior y parietal inferior. — *Pa*, parietal ascendente. — *O*¹, *O*², *O*³, primera, segunda y tercera occipitales. — *T*¹, *T*², *T*³, primera, segunda y tercera temporales. — *Pic*, pliegue curvo.

les en la superficie cerebral y por otra la posición exacta de los lóbulos, cisuras y surcos del cerebro con relación a la superficie craneal, nos será fácil determinar sobre el cráneo (fig. 140) la situación exacta de cada uno de estos centros y descubrirlos aisladamente en el curso de una operación.

a) Los *centros corticales del miembro inferior* serán puestos al descubierto trepanando en el tercio superior de la línea rolándica: los *centros motores* se hallarán inmediatamente por delante de esta línea y los *centros sensitivos* inmediatamente por detrás. Recordemos que, para no lesionar el seno longitudinal durante la trepanación, será prudente mantenerse alejados de la línea media unos 2 cm.

β) Los *centros corticales del miembro superior* se encuentran abriendo el cráneo a nivel de la parte media de la línea de Rolando: aquí también los *centros motores* estarán por delante de aquella línea y los *centros sensitivos* por detrás de la misma.

γ) La trepanación practicada inmediatamente por delante del tercio inferior de la línea rolándica y extendiéndose, por abajo, hasta la línea silviana, dará acceso a los *centros motores de la cara, de la lengua, de la laringe y de la faringe*.

δ) Practicada un poco por delante de este punto, nos conducirá sobre el *centro del lenguaje articulado*. Hecha la trepanación inmediatamente por debajo de la línea silviana, a 10 cm del lambda en el adulto y a 7 cm en el niño, descubrirá el *centro visual de las palabras*. El *centro auditivo de las palabras* será accesible si se aplica la

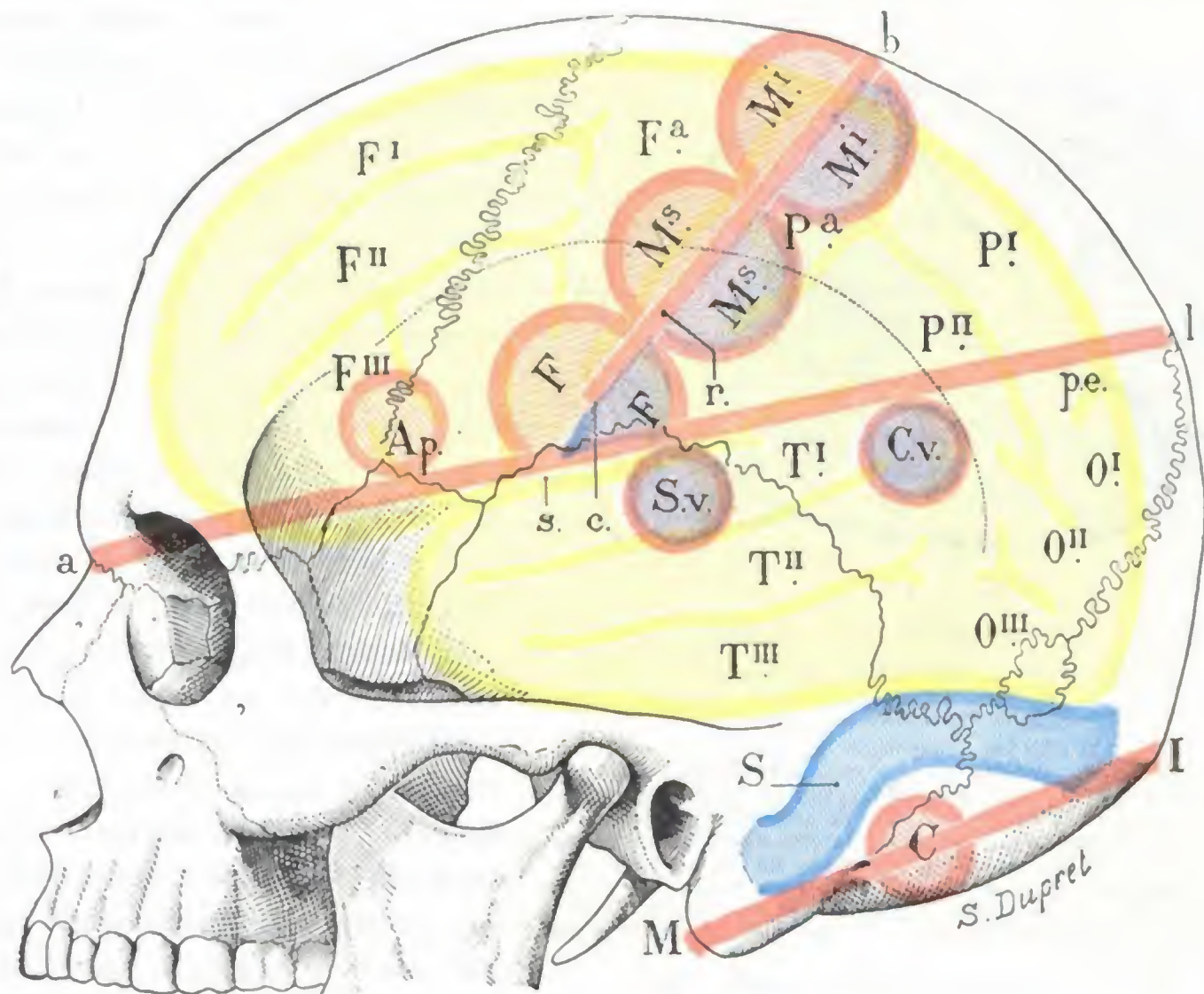


FIG. 140

Puntos en que es preciso trepanar el cráneo para descubrir los principales centros corticales.

a l, línea de referencia para la cisura de Silvio. — b c, línea de referencia para la cisura de Rolando. — Ap, punto donde se trepana en el caso de afasia. — C, punto donde se trepana para descubrir el cerebelo. — Cv, punto donde se trepana en el caso de ceguera verbal. — Sv, punto donde se trepana en el caso de sordera verbal. — F, punto de la trepanación en el caso de lesión del centro de la cara, de la lengua y de la laringe. — M i, punto donde se trepana en el caso de lesión del centro del miembro inferior. — M s, punto donde se trepana en el caso de lesión del centro del miembro superior.

fresa del trépano entre el conducto auditivo y la línea silviana, en un punto muy próximo a esta última.

ε) Finalmente, el *cerebelo* es accesible en la mitad de la línea que une el vértice de la apófisis mastoides a la protuberancia occipital externa (POIRIER); se evitan así la porción horizontal y la porción descendente del seno lateral. PICQUÉ y MAUCLAIRE descubren a la vez la porción descendente del seno y el cerebelo en una gran extensión, practicando en el occipital una abertura que tiene 5 cm de altura y 7 cm de longitud. La línea de incisión se extiende, hacia arriba, hasta un centímetro por debajo de la línea curva occipital superior; hacia dentro, queda alejada 2 cm aproximadamente de la línea media; hacia fuera, llega hasta la parte posterosuperior de la mastoides.

6.º **Diagnóstico topográfico de las lesiones del encéfalo.** — La topografía craneoencefálica, como hemos dicho antes, tiene por objeto proporcionar al clínico los puntos de mira necesarios para poder señalar sobre el cuero cabelludo o sobre el

esqueleto desnudo la situación exacta de tal o cual parte de los centros nerviosos, en la cual ciertos síntomas, llamados *síntomas focales*, han permitido previamente localizar el proceso morboso. El estudio de los síntomas focales, o sea el estudio del diagnóstico topográfico de las lesiones del encéfalo, es, pues, el complemento necesario de la topografía craneoencefálica, por lo que creemos conveniente dedicarle aquí algunas consideraciones. Entre las lesiones que dan lugar a síntomas focales, las más frecuentes y las más interesantes, desde el punto de vista de la intervención quirúrgica, son los tumores cerebrales (*tubérculos, sifilomas, sarcomas, gliomas*); por esto

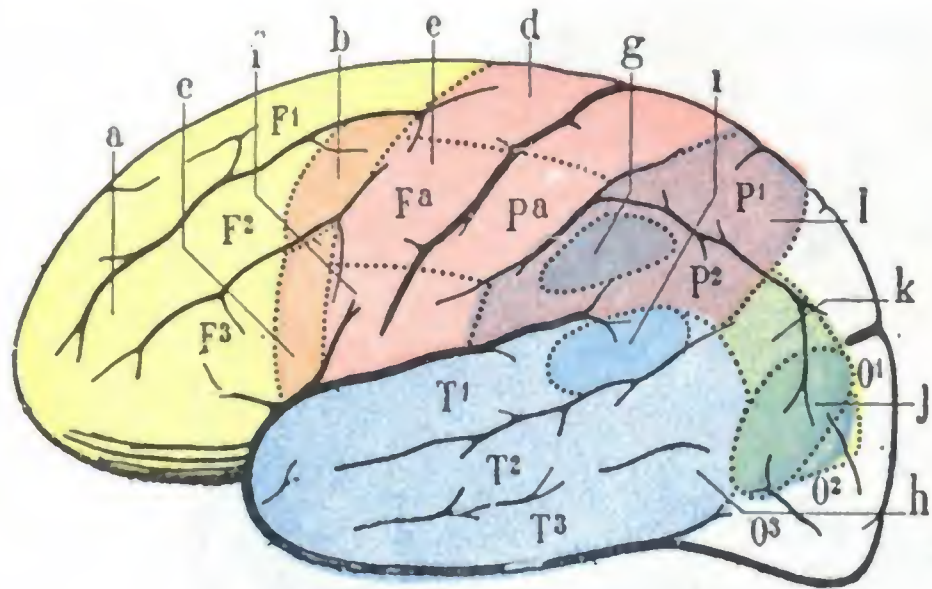


FIG. 141

Topografía de los síntomas de localización de los tumores de la convexidad del cerebro (según RAYMOND).

(Cerebro visto por su cara externa izquierda.)

a (en amarillo), zona de los trastornos intelectuales. — b (en anaranjado), zona de la agrafia. — c (en anaranjado), zona de la afasia motriz. — d (en rosa), zona de la parálisis de los miembros superiores. — e (en rosa), zona de la parálisis de la cara, de la lengua y de la laringe. — f (en violeta oscuro), zona de la ptosis cortical. — g (en violeta claro), zona de la sordera psíquica. — h (en azul claro), zona de la sordera verbal. — i (en azul oscuro), zona de la afasia óptica. — j (en verde oscuro), zona de la ceguera verbal ordinaria. — k (en verde claro), zona de la anestesia muscular.

(Para el resto de la explicación véase la figura 78.)

do en cuenta más que estos últimos síntomas, los tumores cerebrales pueden dividirse en *tumores de la convexidad* y *tumores de la base*, según que se desarrollen sobre la parte convexa del cerebro (en relación entonces con la bóveda del cráneo) o sobre la parte inferior (en relación en este caso con la base craneal).

A. TUMORES DE LA CONVEXIDAD. — Los tumores de la convexidad corresponden a aquella parte del encéfalo que contiene el mayor número de centros corticales. Según la localización (fig. 141), se distinguen en: 1.º, *tumores de la zona prefrontal*; 2.º, *tumores de la zona rolándica*; 3.º, *tumores del lóbulo parietal*; 4.º, *tumores del lóbulo temporal*; 5.º, *tumores del lóbulo occipital*.

a) Los *tumores de la zona prefrontal* (esta zona, según RAYMOND, comprende las tres circunvoluciones frontales, excepción hecha del pie de estas mismas circunvoluciones) ordinariamente dan lugar a trastornos demenciales, a los que se añaden trastornos del equilibrio (probablemente por compresión o destrucción de las fibras frontopontocerebelosas) y, de un modo precoz, trastornos de la olfacción (hiperosmia durante el período de irritación anosmia en el momento de la destrucción de la vía olfatoria, PUUSSEPP).

β) Los *tumores de la zona rolándica* (pie de las tres circunvoluciones frontales, circunvoluciones frontal y parietal ascendente), cuando interesan las circunvoluciones frontal y parietal ascendentes, producen convulsiones (epilepsia jacksoniana); después, ulteriormente, parálisis del movimiento y de la sensibilidad, que afectan,

nos ocuparemos aquí únicamente en el diagnóstico topográfico de los tumores del cerebro. Utilizaremos para este estudio las notables lecciones que RAYMOND dedicó a este asunto en sus clínicas de enfermedades del sistema nervioso. Los síntomas de los tumores intracraneales son de dos órdenes: los unos se observan en todos los tumores, sea cual fuere su localización, y son debidos a la compresión difusa y lenta del cerebro por el neoplasma (cefalalgia, estasis papilar, vómitos, torpeza intelectual); los otros son particulares de los tumores de tal o cual región del cerebro y son la consecuencia de la irritación o la destrucción de un territorio determinado del encéfalo; estos últimos son los únicos síntomas sobre los cuales debemos apoyarnos para hacer un diagnóstico topográfico. No teniendo

según los casos, la cara o los miembros superiores o inferiores del lado opuesto. Cuando ocupan el pie de la tercera frontal izquierda en los manidiestros y el pie de la tercera frontal derecha en los zurdos, dan lugar a la afasia motriz. Cuando interesan el pie de la segunda frontal (la del lado izquierdo en los manidiestros y la del lado derecho en los zurdos) van acompañados de agrafia. Conviene añadir, no obstante, que muchos autores ponen en duda el valor de este último síntoma de localización.

γ) Los tumores del lóbulo parietal (salvo los de la circunvolución parietal ascendente, que forma parte de la zona rolándica) se acompañan: 1.º, de la desaparición del sentido muscular en los miembros del lado opuesto al de la neoformación, sin parálisis motriz concomitante; 2.º, de ptosis o caída del párpado superior también del lado opuesto.

δ) Los tumores del lóbulo temporal, cuando interesan a la vez el lóbulo derecho y el izquierdo, se traducen por lo que los alemanes llaman *sordera psíquica*, lo que quiere decir que el enfermo conserva el oído, pero no tiene conciencia de los sonidos que impresionan su aparato auditivo. Si interesan solamente el lóbulo derecho, dan lugar a los trastornos de lenguaje llamados *parafasia* y a la *sordera verbal*, la cual se distingue de la *sordera psíquica* en que el enfermo tiene conciencia de los sonidos que impresionan su oído, pero sin comprender las palabras que oye. Esos síntomas consecutivos a los tumores del lóbulo temporal izquierdo no se observan sino en los manidiestros; en los zurdos, la lesión del lóbulo derecho es la que va acompañada de *sordera verbal* y de *parafasia*.

ε) Los tumores del lóbulo occipital, cuando se desarrollan en el lóbulo izquierdo (en los manidiestros), pueden ir acompañados de *ceguera verbal*; el enfermo no comprende el sentido de la palabra escrita. Cuando radican en uno cualquiera de los dos lóbulos, producen una *hemianopsia homónima* (véase *Vía óptica*): el enfermo tiene una parálisis de una mitad de la retina de cada ojo (las dos mitades derechas de ambos ojos en el caso de lesión del lóbulo occipital izquierdo y las dos mitades izquierdas en el caso de lesión del lóbulo occipital derecho). Cuando están situados en el límite común al lóbulo occipital y al lóbulo temporal izquierdos, dan lugar a un trastorno afásico conocido con el nombre de *afasia óptica*; el enfermo ve y reconoce perfectamente los objetos que se colocan delante de él, pero ha perdido la facultad de decir su nombre.

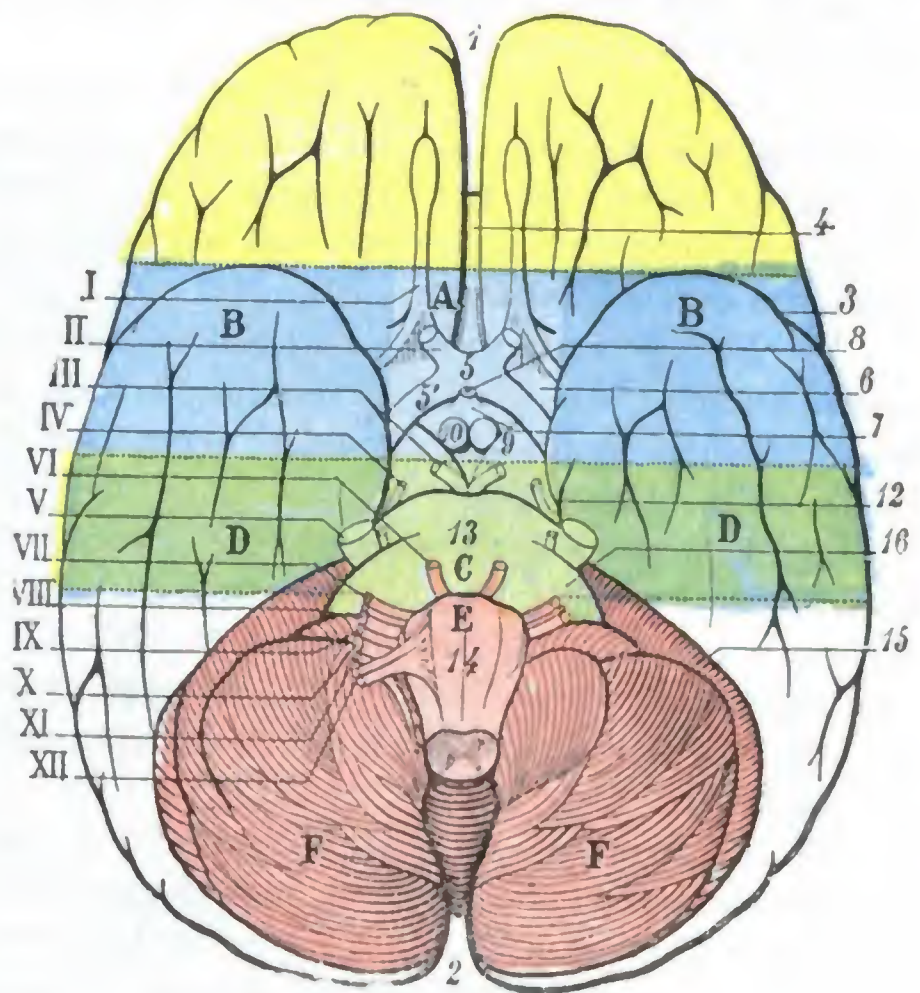


FIG. 142

Topografía de los síntomas de localización de los tumores de la base del cráneo y del cerebro.

(Cerebro visto por su cara inferior.)

En amarillo, segmento orbitoolfatorio: zona de los trastornos intelectuales y de la anosmia. — En azul, segmento temporo-opticoapendicular. — En verde, segmento occipitoprotuberancial. — En rojo, segmento cerebelobulbar.

A (azul claro), zona de la hemianopsia y de la hemiplejía — B (azul oscuro), zona de los trastornos intelectuales. — C (verde oscuro) zona de la afasia óptica. — E (rosa), zona de las parálisis bulbares. — F (rojo), zona del síndrome cerebeloso.

1, extremidad anterior, y 2, extremidad posterior de la cisura interhemisférica. — 3, cisura de Silvio. — 4, rodilla del cuerpo caloso. — 5, quiasma de los nervios ópticos, con 5', cintillas ópticas. — 6, espacio perforado anterior. — 7, túbulo cinéreo. — 8, tallo pituitario. — 9, pedúnculos cerebrales. — 10, tubérculos mamilares. — 12, parte posterior de la hendidura cerebral de Bichat. — 13, protuberancia anular. — 14, bulbo raquídeo. — 15, cerebelo. — 16, pedúnculo cerebeloso medio.

I, nervio olfatorio. — II, nervio óptico. — III, motor ocular común. — IV, patético. — V, trigémino con sus raíces. — VI, motor ocular externo. — VII, facial. — VIII, auditivo: entre el facial y el auditivo se ve el pequeño nervio intermedio de Wrisberg. — IX, glossofaríngeo. — X, neumogástrico. — XI, espinal. — XII, hipogloso mayor.

B. TUMORES DE LA BASE. — Los tumores de la base ocupan la parte del encéfalo de donde emergen los nervios craneales, de lo que resulta que casi siempre van acompañados, además de los síntomas que traducen la compresión difusa del encéfalo (cefalalgia, vómitos, estasis papilar, etc.), de síntomas de compresión de los nervios craneales, que, en la mayoría de los casos, permiten hacer el diagnóstico topográfico del tumor con bastante exactitud.

a) *División de la base en cuatro segmentos.* — Desde el punto de vista del diagnóstico topográfico de los tumores cerebrales, la base del encéfalo puede dividirse en cuatro segmentos (fig. 142): 1.º, un segmento orbitoolfatorio; 2.º, un segmento temporoópticopeduncular; 3.º, un segmento occipitocerebeloprotuberancial; 4.º, un segmento cerebelobulbar.

α) El *segmento orbitoolfatorio* corresponde a la porción del lóbulo orbitario que se encuentra situada por delante de una línea horizontal que pasa por la punta de los lóbulos temporooccipitales: contiene el lóbulo orbitario, el lóbulo olfatorio y la cintilla olfatoria.

β) El *segmento temporoópticopeduncular* está comprendido entre las dos líneas horizontales, una de las cuales es la que pasa por la punta de cada lóbulo temporooccipital, pasando la otra algunos centímetros por delante del borde anterior de la protuberancia: contiene la parte anterior de los lóbulos temporooccipitales, las raíces del nervio olfatorio, el quiasma, las cintillas ópticas, el cuerpo pituitario, los pedúnculos cerebrales.

γ) El *segmento occipitocerebeloprotuberancial* está limitado por dos líneas transversales paralelas que pasan, una algunos milímetros, por delante del borde anterior de la protuberancia y la otra por el borde posterior de esta última. Se encuentra en él la parte posterior de los lóbulos temporooccipitales, la parte anterior de los hemisferios cerebelosos, la protuberancia y los nervios motor ocular común, patético, trigémino y motor ocular externo.

La región (fig. 143) que corresponde al ángulo formado por el borde lateral de la protuberancia y el hemisferio cerebeloso correspondiente de este segmento occipitocerebeloprotuberancial, se designa con el nombre de *fosa* o *ángulo pontocerebeloso* y su fondo está ocupado por el pedúnculo cerebeloso medio. En la parte superior se observan el trigémino y acercándonos al bulbo, el motor ocular externo, el facial y el auditivo. Como luego veremos, esta región ofrece un gran interés desde el punto de vista medicoquirúrgico.

δ) El *segmento cerebelobulbar* está situado por detrás de la línea tangente al borde posterior de la protuberancia. Contiene la cara inferior del cerebro y del bulbo, los nervios facial, auditivo, neumogástrico, glosofaríngeo, hipogloso y espinal.

b) *Síntomas propios de los tumores de cada uno de los segmentos de la base.* — Veamos ahora cuáles son los síntomas propios de los tumores desarrollados en cada uno de estos cuatro segmentos.

α) Los *tumores del segmento orbitoolfatorio* van acompañados de ambliopía, hemianopsia y trastornos intelectuales que pueden simular los que se observan en la parálisis general.

β) Los *tumores del segmento temporoópticopeduncular*, cuando ocupan la parte media de este segmento (fig. 142, A), dan lugar a hemianopsia, hemiplejía, anosmia y exoftalmía, si el neoplasma penetra en la órbita por la hendidura esfenoidal. Cuando interesan la parte lateral de este mismo territorio (fig. 142, B), pueden traducirse por los mismos síntomas que los tumores del segmento orbitoolfatorio.

γ) Los *tumores del segmento occipitocerebeloprotuberancial* determinan, cuando están situados cerca de la línea media (fig. 142, C), una *parálisis alterna*, es decir, la asociación de una hemiplejía motriz del lado opuesto al tumor con parálisis de uno o varios nervios de este segmento (motor ocular común, trigémino, patético, etc.), del

mismo lado que el tumor. Cuando se desarrollan más hacia fuera (fig. 143, D), pueden dar lugar a la afasia óptica, pero de ordinario no se revelan por fenómenos claros de localización.

En cambio, cuando nacen en el ángulo pontocerebeloso (*tumores del ángulo pontocerebeloso*, HENNEBERG, KOCH, LECENNE, LANNOIS, DURAND, LEISCHNER), se mani-

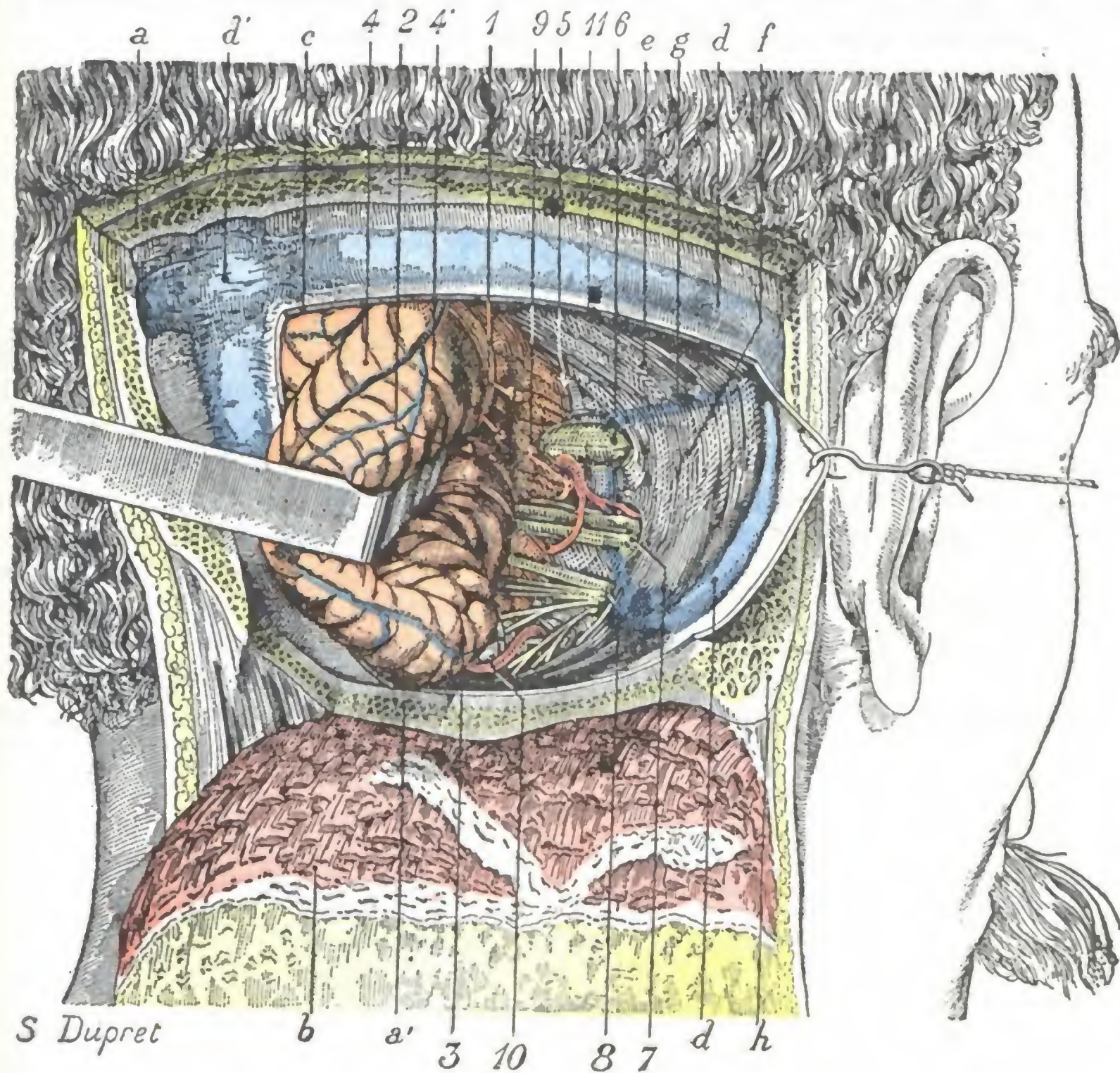


FIG. 143

Ángulo pontocerebeloso (lado derecho).

La mitad derecha del occipital ha sido resecada hasta las proximidades del agujero occipital, del que sólo queda un estrecho reborde. Luego se ha practicado una amplia ventana en la duramadre de la celda cerebelosa y, a través de esta ventana, el hemisferio derecho del cerebelo ha sido fuertemente reclinado hacia dentro y atrás (esta es, aproximadamente, la vía de acceso utilizada para la extirpación de los tumores del ángulo pontocerebeloso).

1, ángulo pontocerebeloso. — 2, protuberancia o puente de Varolio. — 3, bulbo raquídeo. — 4, cerebelo (hemisferio derecho), con 4' el pedúnculo cerebeloso medio. — 5, patético. — 6, trigémino que penetra en el orificio de la celda de Meckel. — 7', facial, intermediario de Wrisberg y auditivo, penetrando en el conducto auditivo interno. — 8, nervios mixtos (yendo de arriba abajo: glosofaríngeo, neumogástrico, espinal e hipogloso) que desaparece en el agujero rasgado posterior. — 9, motor ocular externo, visible gracias a la separación muy grande del cerebelo y el ligero reclinamiento hacia atrás de la protuberancia que es consecuencia de esta separación exagerada. — 10, arteria cerebelosa superior. — 11, arteria que procede de la basilar y cruza la cara externa del auditivo, del intermediario y del facial, dando nacimiento a la arteria auditiva.

a, occipital, con a', borde posterior del agujero occipital. — b, colgajo de cuero cabelludo y músculos de la nuca desprendidos del occipital y reclinados hacia abajo. — c, duramadre. — d, seno lateral, con d', prensa de Herófilo. — e, flenda del cerebelo. — f, cara posterior del peñasco. — g, seno petroso superior. — h, mastoides parcialmente resecada.

fiestan por una sintomatología clara, que hace relativamente fácil su diagnóstico precoz. Se caracteriza por trastornos del oído (sordera), por trastornos en la esfera del facial, del trigémino y del motor ocular externo, y, por último, por signos de compresión cerebelosa (vértigo, nistagmo). Dado que estos tumores son casi siempre encapsulados y, por consiguiente, fácilmente enucleables, y por otra parte, accesibles

al operador, se comprenderá que sean considerados en la actualidad como tumores esencialmente quirúrgicos (LECENE), los más quirúrgicos, podríamos decir, de los tumores del encéfalo.

δ) Los *tumores del segmento cerebelobulbar* producen la parálisis de uno o varios nervios bulbares (facial, auditivo, neumogástrico, etc.), cuando ocupan la línea media (fig. 143, E). Si están más hacia fuera (fig 143, F), comprimen el cerebelo y originan las manifestaciones del llamado *síndrome cerebeloso*.



CAPITULO II

CARA

La cara, segundo segmento de la cabeza, está situada en la parte anterior e inferior del cráneo. Está constituida por un macizo óseo de forma muy irregular, sembrado de cavidades profundas, que alojan algunos aparatos sensoriales y la porción inicial de los dos conductos digestivo y respiratorio. Libre en su parte anterior, e íntimamente unida al cráneo por su parte superior, confina por detrás y abajo con las regiones superiores del cuello. Dejando de lado los aparatos sensoriales, que reuniremos después en un capítulo aparte, estudiaremos sucesivamente en el presente capítulo:

1.º Las partes esqueléticas que forman lo que se designa ordinariamente con el nombre de *macizo óseo de la cara*;

2.º Las partes blandas, relativamente superficiales, que con el nombre de *regiones superficiales de la cara* recubren las partes anterolaterales del macizo óseo;

3.º Las partes blandas, más profundas, que se disponen en la parte postero-inferior de este mismo macizo óseo y que constituirán para nosotros las *regiones profundas de la cara*.

ARTICULO PRIMERO

MACIZO OSEO DE LA CARA

El macizo óseo cuyo conjunto constituye la cara está como suspendido en la parte anterior e inferior de la base del cráneo e íntimamente unido a ella por numerosas y potentes suturas que no pueden separarse, por lo menos en el adulto.

1. CONSIDERACIONES GENERALES

1.º **Conformación exterior.** — El esqueleto facial tiene esquemáticamente la forma de un prisma triangular y, por lo tanto, ofrece a nuestra consideración, como todo prisma triangular: 1.º *dos bases*; 2.º, *tres paredes o caras*.

A. BASES. — Las bases (fig. 146) son laterales, y de aquí el nombre de *caras laterales* con que las designan algunos autores. Están esencialmente constituidas por la cara externa del hueso malar, la porción posterior del reborde alveolar del maxilar superior y la cara externa de la rama del maxilar inferior. En ella encontramos: 1.º, el *agujero malar* en la cara externa del hueso de este mismo nombre; 2.º, la *escotadura sigmoidea* del maxilar inferior, por encima del arco cigomático, que está limitada, por delante, por la apófisis coronoides, y por detrás, por el cuello del cóndilo; volveremos a insistir en ello al tratar de la región maseterina.

B. CARAS. — Las tres caras del macizo facial se distinguen en *anterior*, *superior* y *posterior*.

a) *Cara anterior*. — La cara anterior (fig. 144), limitada arriba por una línea transversal que pasa por las dos suturas frontomales, tiene por límite, por abajo, el borde inferior del cuerpo del maxilar inferior y también el borde inferior de su

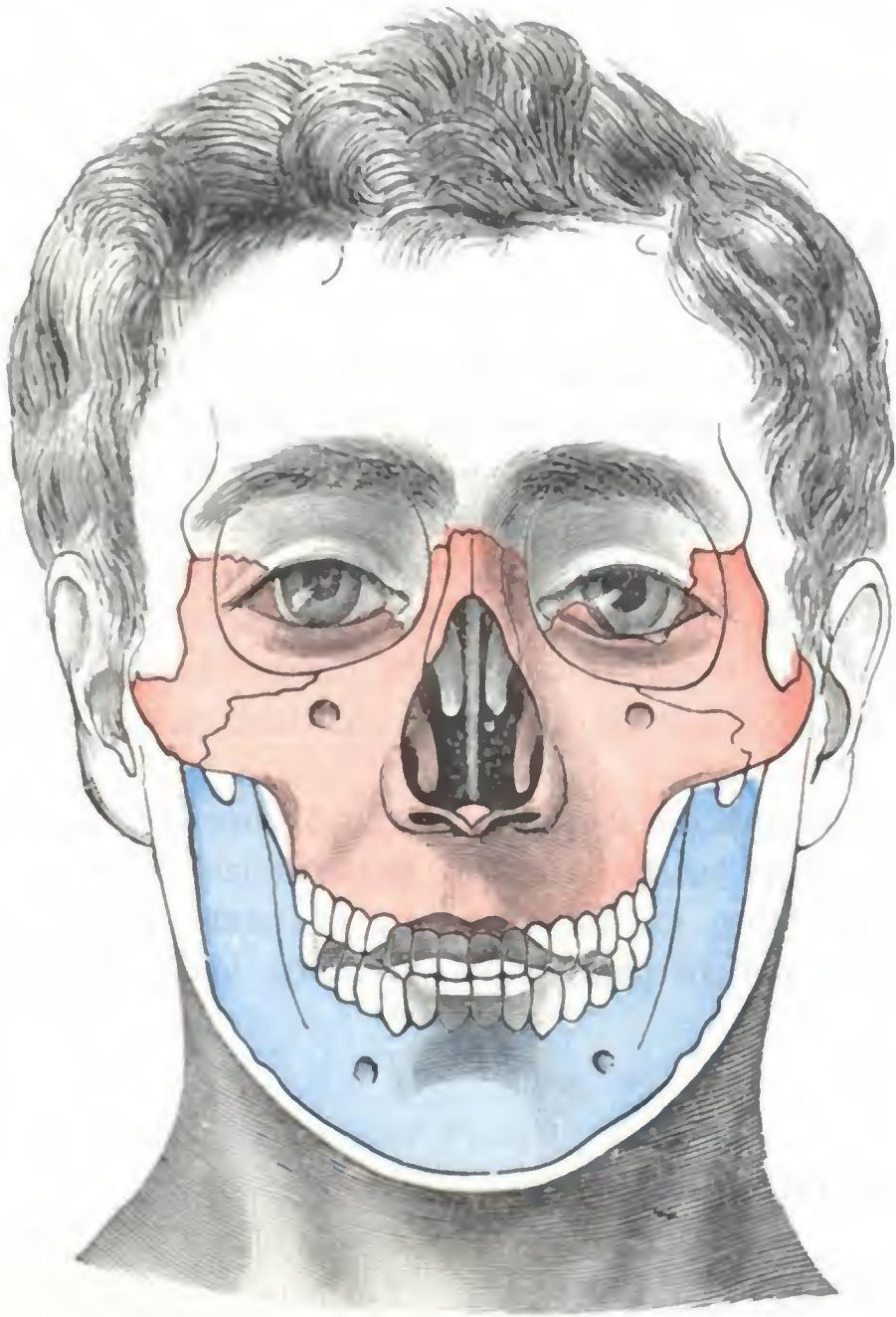


FIG. 144

Macizo óseo de la cara, vista anterior.

(En rojo, la mandíbula superior; en azul, la mandíbula inferior.)

rama ascendente hasta el gonión. En ella observamos: 1.º, en la línea media, el orificio anterior de las fosas nasales u orificio piriforme (*apertura piriformis* de los anatomistas ingleses y alemanes), a través de la cual se ve el borde anterior del vómer; la sínfisis del mentón y, por debajo de ella, la eminencia mentoniana; 2.º, a cada lado de la línea media, la base de la órbita, el agujero infraorbitario, la fosa canina, la fosita mirtiliforme (con la eminencia canina), los dos bordes alveolares con sus hileras de dientes y, finalmente, la cara anterior del cuerpo del maxilar inferior con su línea oblicua externa, que se dirige hacia arriba y atrás, y su agujero mentoniano, que se abre un poco por encima de esta línea.

b) *Cara superior*. — En relación con la base del cráneo, se extiende (fig. 144) desde la articulación nasofrontal, *punto externo anterior*, hasta la parte más posterior de la articulación esfenovomeriana, *punto extremo posterior*. Esta íntimamente unida a la parte correspondiente del cráneo por tres pilares que limitan entre sí las dos cavidades orbitarias. Son:

1.º Un *pilar medio*, representado por los huesos nasales y sobre todo por las ramas ascendentes de los maxilares superiores, que, como se sabe, van a articularse con las apófisis orbitarias internas.

2.º Dos *pilares laterales*, derecho e izquierdo, representados por la porción ascendente del hueso malar, que se articula con la apófisis orbitaria externa. A cada pilar lateral va anexo un arbotante, dirigido horizontalmente, que une el hueso malar con la parte posteroinferior del temporal: el arco cigomático.

A nivel de estos pilares, el macizo facial es mucho más resistente que en cualquiera otra parte.

c) *Cara posterior*. — La cara posterior (fig. 145) representa una vasta cavidad que se encuentra circunscrita: 1.º, hacia atrás y arriba, por una línea convencional que pasa por las dos cavidades glenoideas; 2.º, en el resto de su contorno, por el borde inferior del cuerpo del maxilar y el borde posterior de su rama. Esta vasta región, en la cual se encuentran la lengua, el velo del paladar, la faringe, las regiones parotídea y cigomática, etc., nos muestra en el esqueleto una serie de detalles, eminencias y depresiones, canales y agujeros, los principales de los cuales son los siguientes: los orificios

posteriores de las fosas nasales o *coanas*, separados entre sí por el borde posterior del vómer; por debajo de este hueso, en la línea media, la espina nasal posterior; la bóveda palatina, con sus conductos palatinos anteriores, palatinos posteriores y palatinos accesorios; en la cara posterior del maxilar inferior, la sínfisis mentoniana, las cuatro apófisis geni, la línea oblicua interna con el canal milohioideo; por último, el orificio superior del canal dentario y la espina de Spix, que lo limita por abajo.

2.º **Variaciones diversas de la forma general de la cara.** — La forma general y las dimensiones del macizo óseo de la cara pueden sufrir, tanto en estado normal como en estado patológico, modificaciones que interesa conocer por la influencia profunda que ejercen sobre la fisonomía del sujeto.

A. **EN ESTADO NORMAL.** — El esqueleto de la cara presenta un desarrollo variable según la edad y la raza a que pertenece el sujeto de observación.

a) *Variaciones según la edad.* — En el niño, su porción inferior nasobucal es muy reducida, debido a la ausencia del seno maxilar y a la oblicuidad de la rama del maxilar inferior, resultando que en él el diámetro vertical de la cara es proporcionalmente mucho más corto que en el adulto y que, en su conjunto, la cara está poco desarrollada con relación a la bóveda craneal. En el adulto, la aparición del seno maxilar y el desarrollo de los dientes aumentan considerablemente las dimensiones verticales de la cara. En el viejo, la caída de los dientes y la resorción consiguiente de los bordes alveolares, que es su consecuencia, disminuyen, en una proporción a menudo considerable, las dimensiones verticales de la cara, acercándose así, en su conjunto, a la configuración infantil; difiere, sin embargo, en que el mentón, que en el niño se dirige hacia atrás, se dirige en el viejo hacia delante, hacia la nariz, y en que la sínfisis es oblicua hacia abajo y delante, mientras que en el niño esta línea presenta una oblicuidad en sentido contrario.

b) *Variaciones étnicas.* — La cara presenta también variaciones étnicas importantes. Sólo señalaremos las dos siguientes: en la *raza mongólica*, el diámetro transversal bimalar está particularmente desarrollado; de aquí los salientes que son los pómulos y la anchura considerable que presenta la cara en los sujetos de esta raza. En la *raza negra*, por lo contrario, predomina el diámetro vertical, debido a la exagerada prominencia del maxilar inferior, la cual contribuye a dar a la facies del negro su aspecto característico.

B. **EN ESTADO PATOLÓGICO.** — En estado patológico, las modificaciones que sufre el macizo óseo facial pueden ser consecutivas a lesiones difusas que comprendan todos

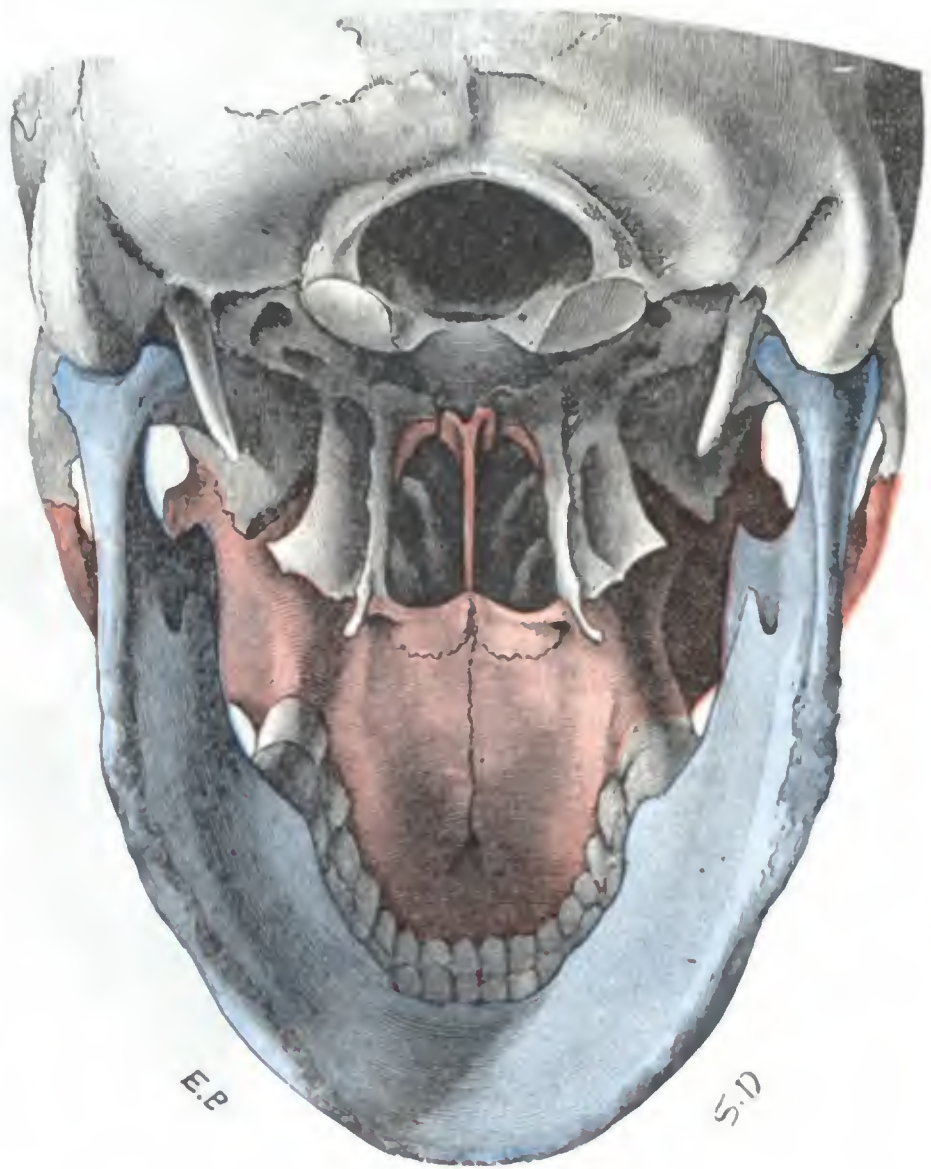

FIG. 145

Macizo óseo de la cara, vista posterior.

(En rojo, la mandíbula superior; en azul, la mandíbula inferior; en negro, los huesos del cráneo.)

los huesos de la cara, como, por ejemplo, en la acromegalia y en la leontiasis ósea; o bien pueden ser consecutivas a lesiones localizadas, no interesando más que uno de los segmentos óseos, como se observa en la mayor parte de traumatismos (fracturas) o de inflamaciones (osteítis) del esqueleto de la cara.

En el caso de lesiones difusas, la deformación de la cara es siempre muy acentuada. En la leontiasis ósea, afección caracterizada, como es sabido, por un engrosa-

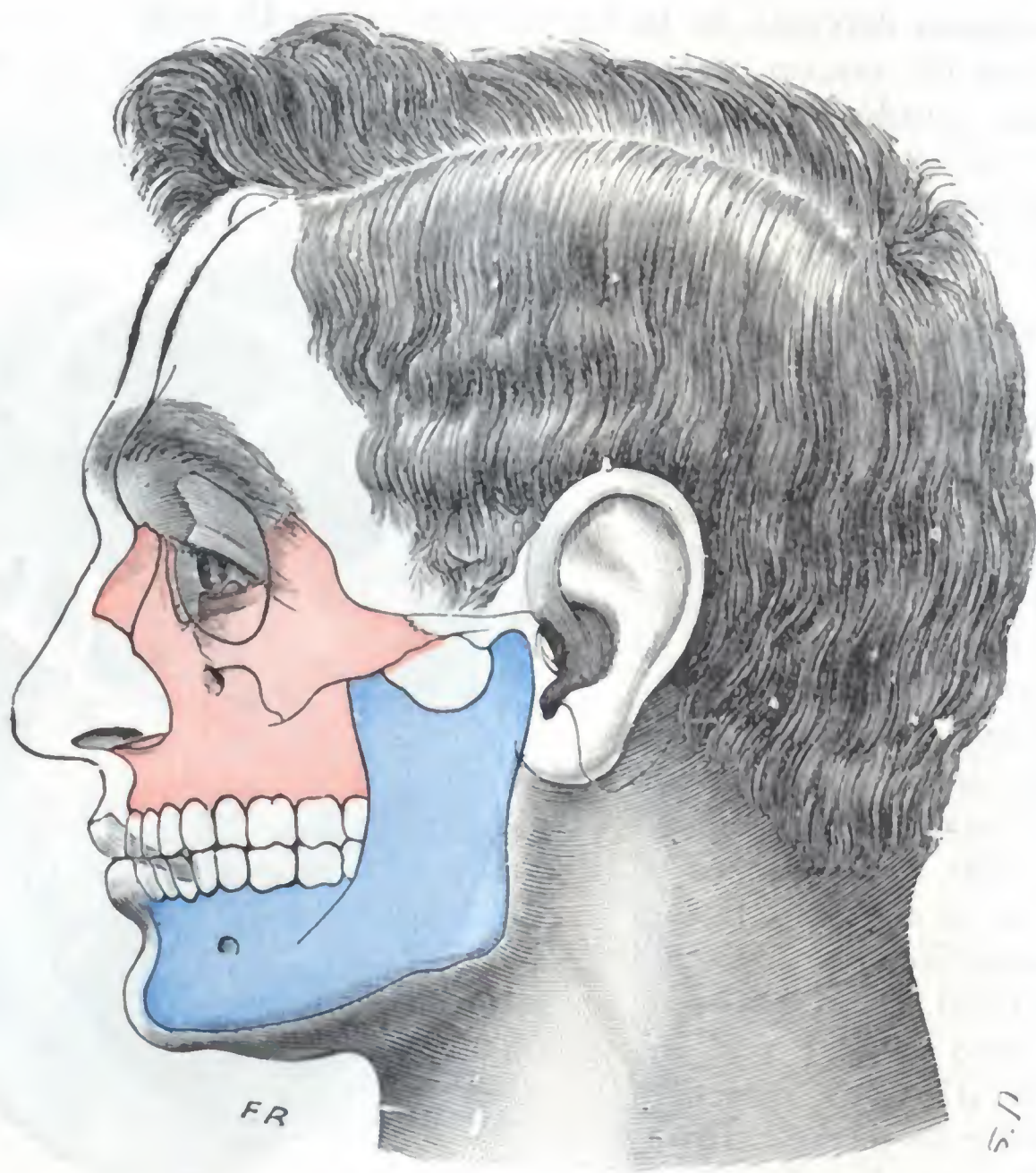

FIG. 146

Macizo óseo de la cara, vista lateral.

(En rojo, la mandíbula superior; en azul, la mandíbula inferior.)

miento difuso de los huesos de la cara y del cráneo (VIRCHOW), la deformación es tal que la cara del enfermo se parece bastante al hocico del león (facies leonina).

Las lesiones localizadas producen también una deformación notable. Sin embargo, entre estas lesiones, las del maxilar inferior, las del hueso malar y, sobre todo, las de los huesos de la nariz tienen sobre la fisonomía del enfermo una influencia mucho más considerable que las lesiones del maxilar superior; sorprende el ver lo poco que se modifica el aspecto de la cara después de destrucciones extensas de este último hueso.

La cara, como el cráneo, han sido minuciosamente estudiados por los antropólogos, que nos han dado numerosas medidas referentes a su conformación general y a su desarrollo. Sólo indicaremos aquí, y aun muy ligeramente, las principales, aconsejando para más detalles la consulta de tratados especiales.

A. PRINCIPALES MEDIDAS DE LA CARA. — Son la *anchura*, la *longitud* y la *altura*.

a) La *anchura* de la cara la indican dos diámetros: 1.º, el *diámetro bimalar*, que va de un malar al otro, y es la distancia que en el vivo separa en línea recta ambos pómulos,

y 2.º, el *diámetro bicigomático* o *biyugal*, que mide la máxima distancia existente entre ambos arcos cigomáticos. Este último diámetro predomina siempre sobre el precedente hasta en las razas amarillas, caracterizadas, como es sabido, por pómulos notablemente salientes: de aquí que venga a ser el *diámetro transverso máximo de la cara*, es decir, que representa la anchura máxima del macizo facial.

β) La *longitud* de la cara es la línea recta, medida con el compás de varas, que, en la línea media, une su extremo superior al inferior. La mayoría de los antropólogos colocan la extremidad superior en el *punto supraorbitario* u *ofrión*. En cuanto al extremo inferior, está representado (según que se considere o no como de la cara al maxilar inferior) por el *punto alveolar* o por el *punto mentoniano*. Es preciso, pues, distinguir dos longitudes: 1.º, la *longitud total*, que corresponde a la cara completa, es decir, a las dos mandíbulas, y que va del ofrión al punto mentoniano (*línea ofriomentoniana*); 2.º, la *longitud simple* de la cara, que corresponde a la cara propiamente dicha, es decir, a la mandíbula superior exclusivamente, y que va del ofrión al punto alveolar (*línea ofrioalveolar*).

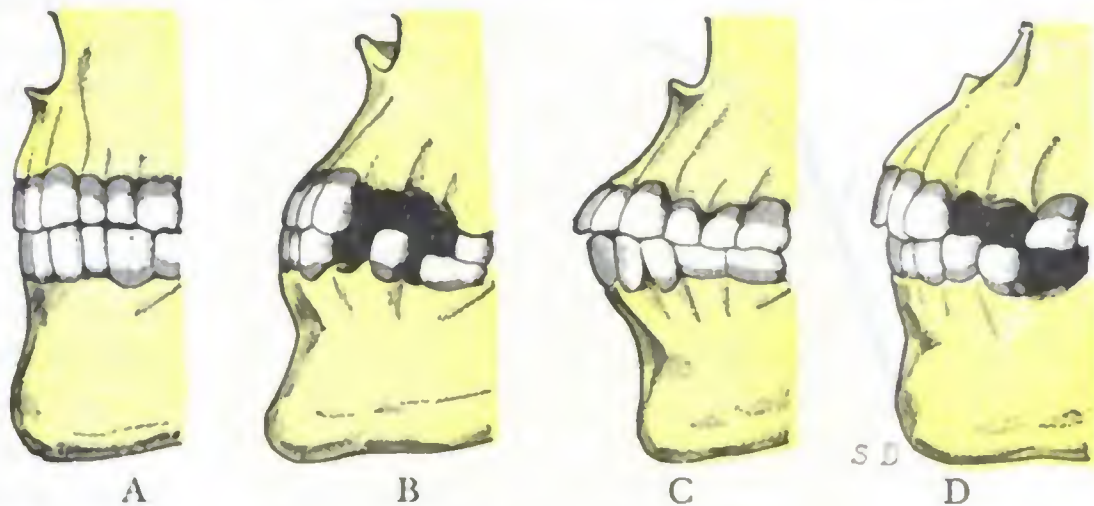


FIG. 147

Variedades de prognatismo: A, parisiense del siglo XIII; B, cráneo de bávaro; C, neocaledonio de la Isla de Pinos; D, negro de Kordofán (según TOPINARD).

γ) La *altura* de la cara, que es preciso no confundir con la longitud, viene dada por la vertical que, partiendo de la extremidad superior de la cara u ofrión, va a terminar en el plano alveolocondíleo, es decir, en el plano horizontal que pasa a la vez por los dos cóndilos occipitales y por el punto alveolar. Como se comprende, esta última medida sólo puede ser tomada sobre dibujos de proyección lateral de la cabeza.

B. INDICE FACIAL. — La relación centesimal entre la longitud simple de la cara y el diámetro biyugal constituye el *índice facial*, cuya fórmula es la siguiente:

$$\text{Índice facial} = \frac{\text{Línea ofrioalveolar}}{\text{Diámetro biyugal}} \times 100.$$

El índice facial es de 73,4 en los esquimales, de 68,8 en los negros, de 66,2 en los neocaledonios, de 65,6 en los australianos, de 62,6 en los tasmanios. Entre la población de París está representado por la cifra de 65,9.

C. PROGNATISMO. — Con la conformación general de la cara se relaciona lo que PRICHARD denominó *prognatismo*. El prognatismo, como indica su nombre (de *πρό*, adelante, y *γνάθος*, mandíbula), designa simplemente la prominencia del macizo facial por delante del cráneo. Esta prominencia (fig. 147) se ve claramente, lo mismo en el vivo que en el esqueleto, con sólo mirar la cabeza de perfil: idealmente, se traza una vertical que pase por el extremo superior de la cara, y se comprueba que la cara está en gran parte situada por delante de esta línea; pero cuando se trata de estudiarlo científicamente y representarlo por cifras, se tropieza con numerosas dificultades.

Desde luego, es poco menos que imposible estudiar el prognatismo en el vivo, a causa de que las partes blandas (principalmente los labios), ocultan los puntos de referencia e impiden colocar en ellos los instrumentos.

Además, no existe un *prognatismo*, sino *prognatismos*, según las partes de la cara que se consideren. Si se consideran las dos mandíbulas a la vez, se tiene el prognatismo de toda la cara o *prognatismo total* (*prognatismo bimaxilar* de MANOUVRIER), que consiste en la prominencia de la cara en conjunto, por delante del cráneo. Está bastante bien representado (figura 148) por el *ángulo maxilar* de Camper, ángulo medio cuyo vértice está constituido por los extremos cortantes de los incisivos medios superiores e inferiores, y cuyos lados están formados: el *superior*, por una línea que va del vértice al ofrión, y el *inferior*, por una

línea que va del vértice al punto mentoniano. Cuando más agudo sea este ángulo, más acentuado es el prognatismo. El ángulo maxilar de Camper es valioso, pues separa claramente al hombre de los demás mamíferos, que en mayor o menor grado poseen todos un *hocico*: mide (TOPINARD) 77° en varias fieras, 82° en el macaco, 96° en el cinocéfalo, 99° en el chimpancé, 102° en el gorila, 109° en el orangután, elevándose en el hombre a 155° . Entre el prognatismo humano y el de los monos, incluso los antropoides, existe, pues, una gran diferencia de grado.

La prominencia del maxilar inferior solo o mandíbula constituye una segunda variedad de prognatismo: el *prognatismo del maxilar inferior* o *prognatismo facial inferior*. La pro-

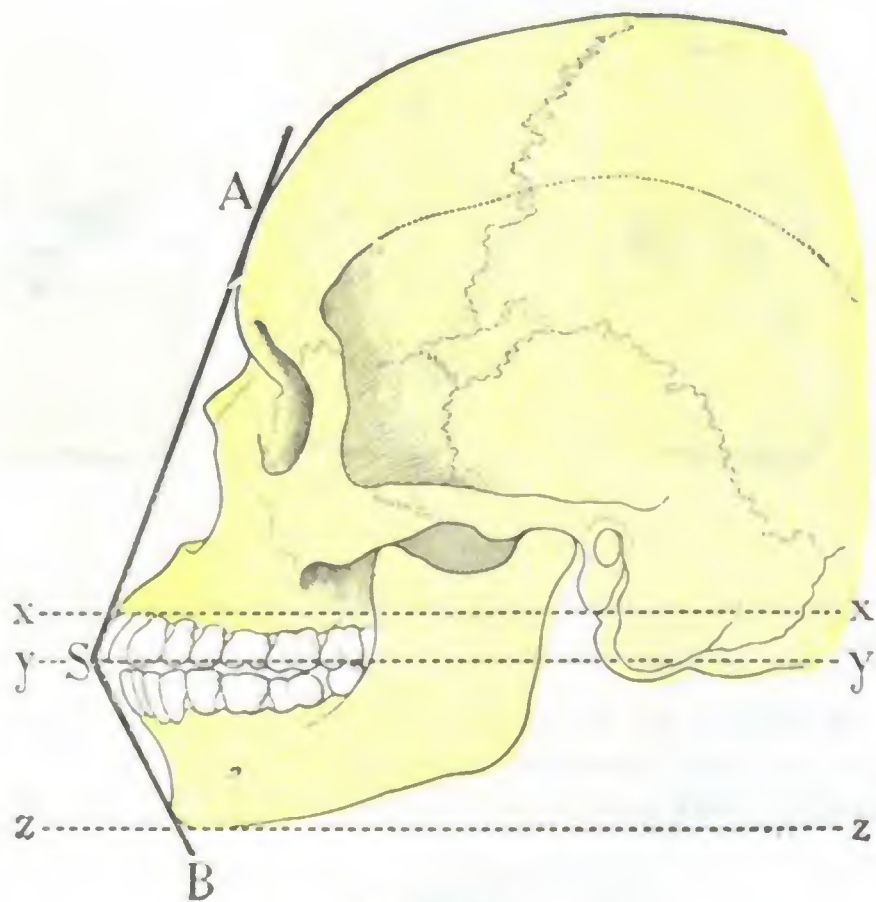


FIG. 148

Ángulo maxilar de Camper, que da la medida del prognatismo total, según TOPINARD.

S, extremidades cortantes de los dientes incisivos medios superiores e inferiores, vértice del ángulo maxilar. — A S, línea que pasa por el ofrión. — B S, línea que pasa por el punto mentoniano. — A S B, ángulo maxilar de Camper. — x x, plano alveolocondíleo. — y y, plano paralelo al precedente que pasa por el vértice del ángulo maxilar. — z z, otro plano paralelo al alveolocondíleo, que pasa por el punto mentoniano.

reglados los procedimientos usados para su estudio, volverá a ocupar en antropología el lugar que le corresponde. Por ahora sólo cabe considerarlo como un simple carácter morfológico, que en anatomía descriptiva, como ya hemos dicho, designa la prominencia que hacen por delante del cráneo el macizo óseo total de la cara o sus diferentes segmentos.

3.º División. — La cara se divide en dos porciones llamadas *mandíbulas*: la mandíbula superior y la mandíbula inferior. La primera, constituida por huesos delgados y frágiles, está íntimamente unida a la base del cráneo por su cara superior y reforzada y apoyada contra las dos apófisis pterigoides por su cara posterior. La segunda, formada por un hueso único y resistente, el maxilar inferior, es movable y está en relación con la base del cráneo por dos puntos tan sólo, que corresponden a las articulaciones temporomaxilares.

Colocada la mandíbula inferior por detrás y debajo de la superior, encuadra en parte a ésta y en muchos casos la protege con eficacia contra los traumatismos. Por eso las fracturas de la mandíbula superior son relativamente raras.

Las relaciones que las mandíbulas presentan con la base del cráneo explican cómo los traumatismos que actúan sobre la cara pueden transmitirse al cráneo y fracturarlo.

minencia de la mandíbula superior sola (en otros términos, de la cara excepto la mandíbula) constituye el *prognatismo facial superior*. Y si en esta mandíbula superior no se considera más que la parte inferior, o sea la que va de la espina nasal al punto alveolar, se tiene el *prognatismo alveolo-subnasal*. Hasta se ha descrito el *prognatismo alveolodentario*, designado con este nombre la prominencia que hacen los dientes por delante de sus alvéolos.

Los antropólogos, para evaluar los diversos grados de prognatismo, han recurrido sucesivamente: 1.º, a los *ángulos faciales*; 2.º, a las *verticales trazadas desde tal o cual punto de la cara al plano alveolocondíleo* y a la medida de la distancia comprendida entre la base de estas verticales y el punto alveolar; 3.º, a los *distintos ángulos que constituyen los diferentes segmentos de la cara con el plano alveolocondíleo*, etc. Pero los resultados obtenidos no han respondido a lo que esperaban los investigadores y el prognatismo ha perdido en la actualidad mucha parte de la importancia que se le asignaba en otro tiempo; hasta el punto que TOPINARD escribió «que debe ser desechado en absoluto como carácter serio». Este juicio nos parece severo y es probable que el prognatismo, cuando sea más claramente definido y estén mejor

Recíprocamente, nos explican también la posible irradiación de una fractura del plano anterior del cráneo a los huesos de la mandíbula superior.

4.º Relaciones generales con las cavidades sensoriales. — Los huesos que forman la mandíbula superior limitan, con la base del cráneo, las *cavidades orbitarias* y las *cavidades nasales* donde se aloja el substrato anatómico de dos de nuestros sentidos: en la primera, el globo ocular; en la segunda, la mucosa pituitaria. Limitan también, con el maxilar inferior, otra cavidad impar y media, la *cavidad bucal*, primer segmento del aparato digestivo. El macizo óseo facial forma, pues, el esqueleto, las paredes, de estas cavidades; por eso sus lesiones influyen no solamente en la armonía de los rasgos de la cara, sino que también pueden, según su localización, provocar trastornos, tanto de la visión, como de la respiración o de la digestión.

No es esto todo: dos de estas cavidades, cuyas paredes están constituidas por el esqueleto facial, las fosas nasales y sobre todo la boca, encierran, aun en estado normal, numerosos gérmenes, que en ciertas circunstancias (fracturas, inflamaciones crónicas de las mucosas nasal y bucal) pueden invadir el esqueleto, dando lugar a infecciones locales o generales. Se conocen, por ejemplo, accidentes graves consecutivos a ciertas fracturas del maxilar inferior, a la necrosis fosfórica de este hueso y hasta a una simple extracción de un diente.

Terminaremos esta revisión de conjunto del macizo óseo de la cara recordando que las dos mandíbulas presentan, en su borde libre, los *arcos dentarios*, y que estos últimos desempeñan en la patología de la región un papel considerable, sobre el cual insistiremos más adelante.

2. MANDIBULA SUPERIOR

La mandíbula superior se compone de trece huesos, de los cuales uno solo, el vómer, es impar: todos los demás son pares y están dispuestos simétricamente a cada lado de la línea media. Son: el maxilar superior (el más importante, alrededor del cual se agrupan los otros), el hueso malar, el unguis, el cornete inferior, el hueso propio de la nariz o nasal y el palatino. La descripción de estos diversos huesos y de las articulaciones que los unen corresponden a la Anatomía descriptiva. Considerados únicamente desde el punto de vista de la Anatomía medicoquirúrgica, estos trece huesos, articulados entre sí, constituyen como una sola pieza ósea, unida por encima y por debajo de las fosas nasales con la del lado opuesto y designada con el nombre de mandíbula superior. Como se ve, el nombre *mandíbula superior* tiene, en Anatomía topográfica, una significación más extensa que en Anatomía descriptiva, puesto que con este nombre se comprende, como hemos visto, no solamente el hueso maxilar superior, sino también los diversos huesos que completan este último y que forman con él un «bloque» que el cirujano puede resear de una sola vez. Este bloque óseo está excavado por una cavidad anexa de las fosas nasales, el *seno maxilar*, que desempeña un importante papel en la patología de la región.

1.º Mandíbula superior. — Comprendiéndolo como acabamos de decir, la mandíbula superior se encuentra situada por fuera de la cavidad nasal, por encima de la cavidad bucal, por debajo de la cavidad orbitaria y por delante de la cavidad faríngea. Esta última relación nos explica por qué la resección de este macizo óseo está a veces indicada como operación preliminar para extirpar los tumores voluminosos y «difíciles» de la faringe y en particular los *pólipos nasofaríngeos*; como se comprende, esta operación proporciona un amplio acceso a la cavidad faríngea. Introducida en la práctica quirúrgica por GENSOU, se practica por lesiones del maxilar (cáncer) y para abrir un camino más ancho por donde penetrar en las regiones profundas.

A. CONFORMACIÓN EXTERIOR Y RELACIONES. — La mandíbula superior (fig. 149) tiene la forma de un cubo irregular; podemos, pues, esquemáticamente, distinguir en ella una cara anterior, una cara externa, una cara posterior, una cara superior, una cara interna y una cara inferior.

a) *Cara anterior.* — La cara anterior es subcutánea y está cubierta solamente por las partes blandas de la mejilla; es la «cara quirúrgica» que se ataca y se descubre primeramente en las resecciones de este macizo óseo.

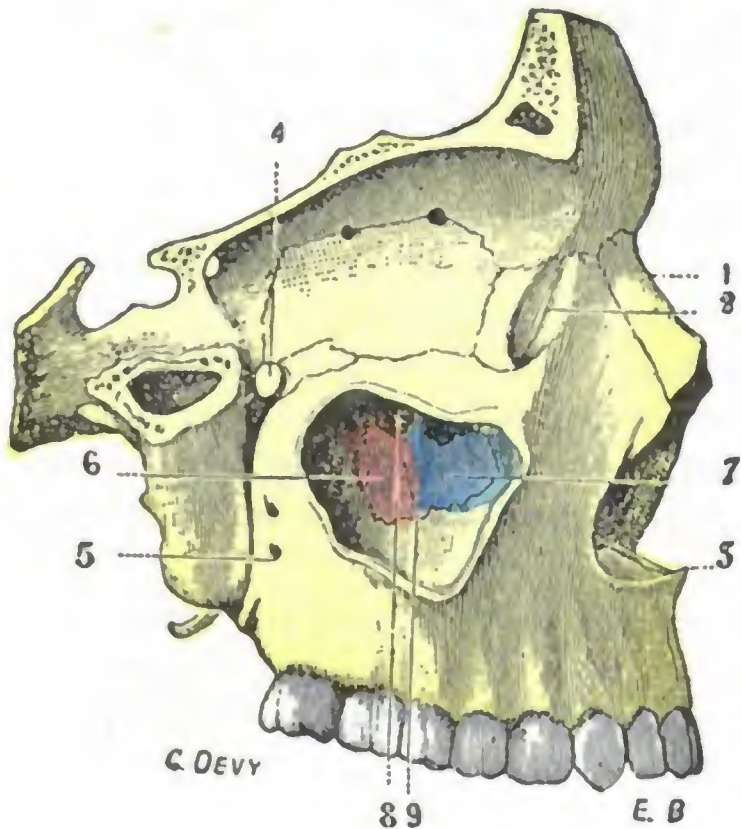


FIG. 149

Mandíbula superior vista por su cara externa (T.).

1, hueso propio de la nariz. — 2, canal lacrimo-nasal. — 3, espina nasal anterior. — 4, agujero esfenopalatino. — 5, agujeros dentarios posteriores. — 6, porción del palatino que estrecha el orificio de entrada del seno maxilar. — 7, apófisis auricular del cornete inferior, recubierta en estado fresco por la mucosa del seno. — 8, parte posterior de la entrada del seno, igualmente recubierta por la mucosa. — 9, apófisis uncliforme del etmoides.

resultaría, por trastorno trófico, la fusión purulenta del ojo correspondiente.

En el ángulo anterointerno de la cara superior de la mandíbula superior encontramos el saco lagrimal, el cual, al resecar aquel macizo óseo, conviene desprender cuidadosamente de su celda en el momento en que se secciona la apófisis ascendente del maxilar.

e) *Cara interna y cara inferior.* — La cara interna y la cara inferior de la mandíbula superior constituyen: la primera, la mitad inferior de la pared externa de las fosas nasales; la segunda, la pared palatina de la cavidad bucal. Están tapizadas únicamente por la mucosa nasal y bucal, cuyo plano profundo desempeña para ellas el papel del periostio.

En la resección de la mandíbula superior, en el momento en que el cirujano desprende estas dos caras, las cavidades nasal y bucal quedan forzosamente abiertas; la sangre, que hasta entonces había ido derramándose al exterior, cae en la faringe y a veces hasta en las vías respiratorias, resultando un gran peligro para el enfermo, que se conjura reservando para los últimos tiempos de la operación la liberación de estas paredes y suprimiendo en este momento la anestesia.

Para evitar este peligro, ciertos cirujanos recomiendan también poner la cabeza del paciente en la llamada *posición de Rose*, es decir, colocar la cabeza colgando fuera de la mesa de operaciones. Otros aconsejan llevar a cabo como medida preventiva,

b) *Cara externa.* — La cara externa, convexa, continúa la precedente; está igualmente en relación con las partes blandas de la cara y en particular con las de la región cigomática.

c) *Cara posterior.* — La cara posterior adhiere a la apófisis pterigoides: forma la pared anterior de la fosa pterigomaxilar.

d) *Cara superior.* — La cara superior toma parte en la constitución de la órbita; sobre ella reposa el globo ocular. Su denudación en las intervenciones de que es objeto debe hacerse con gran cuidado; tiene que practicarse por vía subperióstica siempre que sea posible para evitar, no solamente la herida del ojo, sino también la abertura de la cavidad orbitaria, que, como consecuencia, podría determinar un flemón de la órbita.

La cara superior está recorrida por el nervio supraorbitario. En la resección, este nervio, que está alojado en un conducto en parte óseo, constituido a expensas de esta cara, debe ser seccionado en el momento en que se bascula el hueso; de no hacerlo así, se corre el riesgo de lesionar el ganglio de Gasser, de lo que

ya sea el taponamiento del orificio posterior de las fosas nasales, ya sea la traqueotomía, haciendo siempre uso, en este último caso, de la cánula tapón de TRENDLENBURG.

f) *Cara inferior.* — La cara inferior o bucal da inserción, por su borde posterior, al velo del paladar, cuya desinserción, al reseca el hueso, debe efectuarse con cuidado. Esta misma cara está cubierta, como hemos dicho, por la mucosa palatina que le adhiere íntimamente y que, en la operación precitada, es arrancada al mismo tiempo que el hueso si no se ha tenido el cuidado de incidirla en el momento en que se practica la sección de la apófisis palatina.

B. CONEXIONES DEL MAXILAR SUPERIOR CON LOS OTROS HUESOS DE LA CARA. — El maxilar superior está sólidamente unido por cuatro puntos con los otros huesos de la cara de una parte, con la base del cráneo de la otra, a saber: 1.º, por fuera y arriba, con el malar; 2.º, arriba y adentro, por mediación de su rama ascendente, con los huesos propios de la nariz; 3.º, por detrás, con la apófisis pterigoides; 4.º, abajo y en la línea media, con el maxilar superior del lado opuesto. En la resección del hueso, cada uno de estos puntos de unión debe ser dividido completamente para que el maxilar pueda ser bajado y extraído. La unión con el malar es la más resistente de todas, exigiendo el escoplo o la sierra de cadena, al paso que para las otras bastan uno o varios golpes de cizalla.

C. ARQUITECTURA. — Los diversos huesos que constituyen la mandíbula superior, exceptuando el hueso malar y el reborde alveolar del maxilar superior, están formados casi exclusivamente por una laminilla de tejido compacto: son, por consiguiente, delgados y frágiles. Esta fragilidad está aumentada todavía por la presencia del *seno maxilar* en el centro del macizo óseo, cavidad que está más o menos desarrollada según los sujetos. De aquí que las fracturas de causa directa no sean raras en la mandíbula superior que, por ejemplo, un choque sobre el pómulo puede muy bien hundir este hueso en el maxilar superior. Conviene, sin embargo, hacer notar que, a pesar de su fragilidad, el esqueleto de la mandíbula superior resiste bastante bien las presiones que obran de arriba abajo y de abajo arriba gracias a los pilares señalados antes que la unen con el cráneo y que transmiten a este último, descomponiéndola, la fuerza que obra sobre ellos.

La extrema delgadez de los huesos favorece mucho la propagación de la inflamación de las mucosas que los cubren inmediatamente en numerosos puntos, en especial a nivel del seno, de la pared externa de las fosas nasales y de la bóveda palatina.

El periostio que reviste el esqueleto facial es poco «fértil»; por eso el maxilar superior, al contrario de lo que pasa con el inferior, se regenera muy rara vez después de la resección subperióstica.

Como ya hemos indicado, los huesos de la mandíbula superior están atravesados por numerosos nervios (nervio infraorbitario, nervios dentarios), que pueden ser lesionados en las osteítis, bastante frecuentes, de esta región, originándose neuritis o neuralgias. Estos nervios pueden también ser seccionados por una esquirla o comprimidos en el callo de una fractura, resultando entonces una anestesia más o menos duradera de los tegumentos inervados por el nervio lesionado, o también neuralgias rebeldes. Recordemos, por último, que el borde libre de la mandíbula superior aloja dos dientes, que desempeñan en la patología del maxilar (tumores malignos, quistes, osteítis, sinusitis) un papel importante. Volveremos a referirnos a ellos al estudiar la cavidad bucal.

2.º **Seno maxilar.** — El seno maxilar, abriéndose en el meato medio, es un simple divertículo de las fosas nasales. Pertenece lógicamente a estas últimas cavidades y lo describiremos con ellas (véase *Fosas nasales*).

3. MANDIBULA INFERIOR

La mandíbula inferior es mucho menos compleja que la mandíbula superior; por esto las consideraciones generales que hemos hecho al principio de este artículo nos permitirán ser breves. Merece consignarse que es la única porción movable del esqueleto facial que, por otra parte, no contiene en su espesor ninguna cavidad. En el feto está constituida por dos huesos, que pronto se unen en la línea media (*sinfisis mentoniana*) para formar un hueso único, el *maxilar inferior*.

Se distinguen en el maxilar inferior un *cuerpo* y *dos ramas*, una derecha y otra izquierda. Su estudio detallado pertenece a la anatomía descriptiva; aquí nos limita-

remos a recordar que el cuerpo es horizontal y tiene forma de herradura; que las ramas, llamadas también algunas veces *ramas ascendentes*, por su dirección, son casi verticales en el adulto y muy oblicuas hacia atrás en el recién nacido; que se unen al cuerpo formando un ángulo que lleva el nombre de *ángulo maxilar* y, por último, que las ramas terminan hacia arriba por dos eminencias, la *apófisis coronoides* y el *cóndilo*: este último está destinado, articulándose con la cavidad glenoidea del temporal, a formar la articulación de la mandíbula inferior o temporomaxilar.

Aplastado en sentido transversal, el maxilar inferior nos ofrece una cara externa y una cara interna, un borde superior y un borde inferior. Describiremos estas caras y estos bordes con las regiones a que pertenecen; aquí únicamente anotaremos que la cara externa está cubierta por

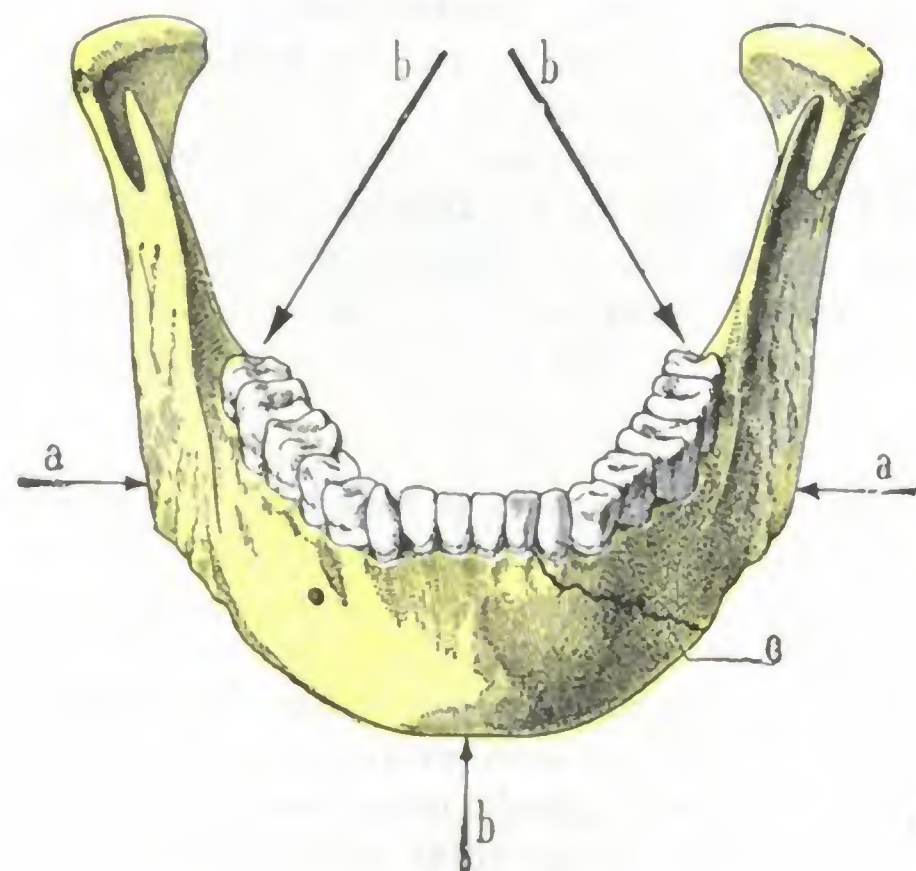


FIG. 150

Mecanismo de las fracturas indirectas de la mandíbula.

a, a, dirección según la cual se ejercen las presiones que tienden a disminuir el radio de curvatura del maxilar. — b, b, b, dirección según la cual se ejercen las presiones que tienden a enderezar la curvatura del maxilar. — c, trazo de fractura.

las partes blandas de las regiones mentonianas, yugal y maseterina y que la cara interna limita la cavidad bucal, en la que forma relieve y por donde puede muy fácilmente explorarse. En cuanto a los bordes, el inferior es redondeado, romo, subcutáneo. El superior varía mucho de aspecto según se le considere a nivel del cuerpo o a nivel de las ramas; en la porción que corresponde al cuerpo de la mandíbula es relativamente grueso y está ocupado por los dientes, siendo delgado, cortante y sobresaliendo en la cavidad bucal en la porción que corresponde a la rama ascendente.

Mientras que la mandíbula superior está formada por huesos delgados y frágiles, la mandíbula inferior, por el contrario, está formada por un solo hueso grueso, resistente, constituido por un tejido compacto, muy duro y muy difícil de aserrar. A pesar de esto, las fracturas del maxilar inferior son observadas más frecuentemente que las del maxilar superior, lo que depende, por un lado, de que la mandíbula inferior está menos protegida que la superior y, por otra parte, de que su curvatura la predispone a las fracturas indirectas.

Esta variedad de fractura del maxilar inferior (fig. 150) se produce cuando un traumatismo, obrando sobre el hueso, tiende: 1.º, a enderezar la curvatura (explosión de un tiro disparado en la boca); 2.º, a disminuir su diámetro (mandíbula compri-

mida entre el suelo y un cuerpo pesado). En ambos casos, la línea de fractura ocupa el cuerpo del hueso más a menudo (50 veces en 52 casos según HAMILTON) que las ramas. La estructura compacta del maxilar inferior hace que, en los traumatismos por bala, este hueso se fracture según los tipos de diáfisis y no según los de los huesos esponjosos (véase tomo II, *Húmero*).

El periostio que cubre el maxilar inferior es muy «fértil», a la inversa del correspondiente superior; por ello el hueso de la mandíbula inferior se regenera con bastante facilidad, después de su resección, siempre que se haya conservado el periostio.

ARTICULO II

REGIONES SUPERFICIALES DE LA CARA

La cara, como hemos dicho, presenta por delante y en la línea media dos orificios: el orificio inferior de las ventanas nasales y el orificio bucal, el uno constantemente abierto, el otro por lo regular cerrado y dispuesto entonces en forma de hendidura transversal. Estos dos orificios representan, el primero, la entrada del conducto respiratorio, y el segundo, la del conducto digestivo.

Alrededor de ellos, y sobre toda la parte libre del macizo facial, se disponen las partes blandas, de valor diferente, que constituyen lo que llamaremos *regiones superficiales de la cara*, partes blandas formadas, además de los tegumentos que lo cubren todo, por músculos, vasos y nervios. Los *vasos son muy numerosos*, siendo la cara una de las regiones más vascularizadas de la economía. Los *nervios*, en parte sensitivos, en parte motores, traducen al exterior las impresiones de diversa naturaleza que tienen su asiento real en el encéfalo.

En cuanto a los *músculos*, pertenecen todos, salvo uno (el masetero, que es un músculo masticador), a la clase de los cutáneos y, como tales, derivan morfológicamente del pánículo carnoso de los mamíferos. Su contracción voluntaria o refleja, produce los diferentes grados de abertura o de oclusión de los orificios precitados. Pero los músculos cutáneos de la cara poseen en el hombre una nueva función tan importante como aquélla: la de presidir los movimientos fisognómicos.

Las partes blandas, prefaciales y laterofaciales, forman cinco regiones, a saber: 1.^a, en la línea media y de arriba abajo, la *región nasal*, la *región labial* y la *región mentoniana*; 2.^a, hacia atrás, recostada sobre la rama del maxilar inferior, la *región maseterina*; 3.^a, a los lados, entre la región maseterina y la región media, la *región geniana*. Todas estas regiones profundizan hasta el esqueleto de la cara.

1. REGION NASAL

La región nasal es una región impar y media, situada entre la frente y el labio superior. Corresponde exactamente a la eminencia, de forma piramidal, que se designa de ordinario con el nombre de nariz. Es la llamada *región de la nariz* por ciertos autores.

1.º **Límites.** — Tiene por límites, lo propio que la nariz misma: 1.º, por arriba, una línea transversal muy corta que va de una ceja a la otra; 2.º, por abajo, una segunda línea transversal paralela a la precedente, pero mucho más larga, que pasa por la extremidad superior del subtabique; 3.º, por los lados, una línea oblicua hacia abajo y afuera que, partiendo del ángulo interno del ojo, termina en el punto más externo del ala de la nariz (*línea nasogeniana*).

Así comprendida, la región nasal confina sucesivamente con las regiones ciliar, palpebral, geniana y labial.

En profundidad se extiende hasta las fosas nasales.

2.º **Forma exterior y exploración.** — La nariz presenta una pirámide triangular hueca, cuya cavidad está constituida por la parte anterior de las fosas nasales; puede decirse también que las fosas nasales se prolongan delante del plano facial y que el relieve que forman al exterior es la nariz. La eminencia nasal, que es ósea, y por consiguiente fija, en su mitad superior, y al contrario fibrocartilaginosa, y por lo tanto relativamente movilizable, en su mitad inferior, protege y «cubre» al mismo tiempo las fosas nasales, de cuyo orificio anterior sobresale a la manera de un alero. Es, pues,

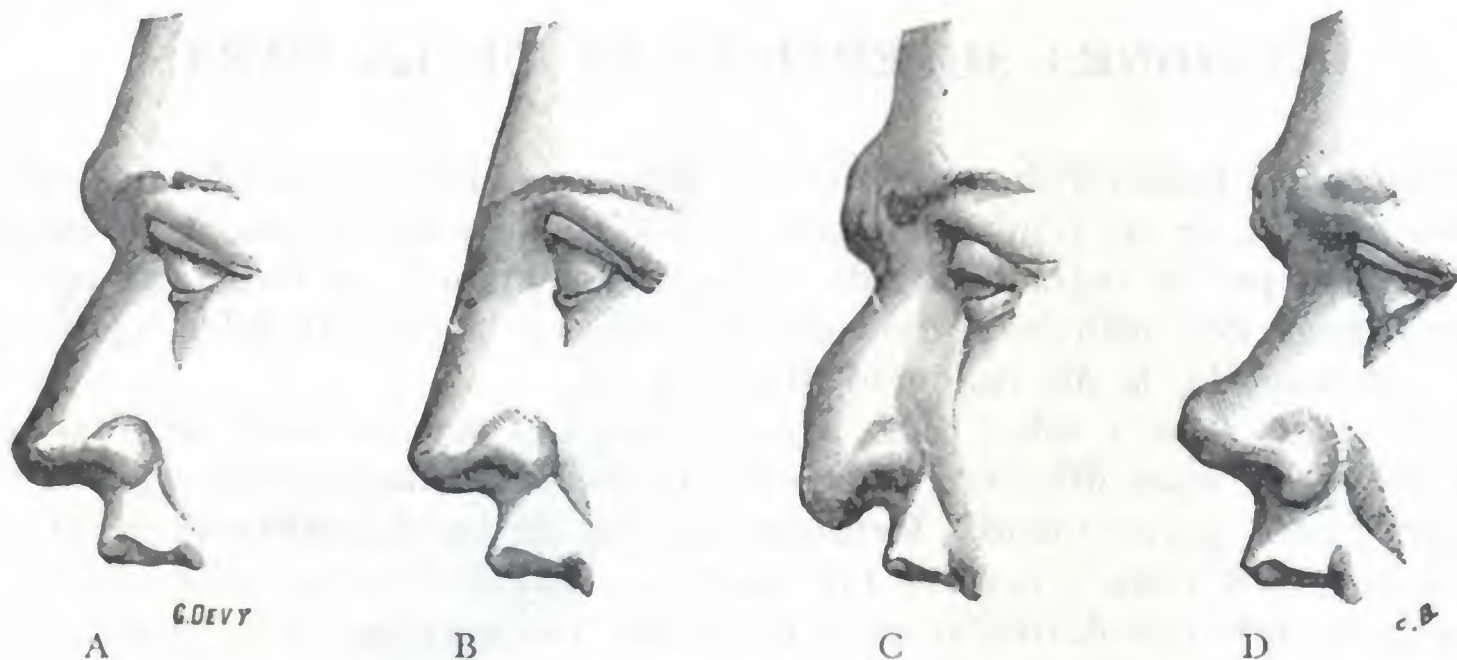


FIG. 151

Diferentes tipos de nariz vistos de perfil (T.).

A. nariz recta (AUGUSTO) — B. nariz erglega (VENUS DE MILO). — C. nariz arqueada (DANTE).
D. nariz respingada o arremangada (SÓCRATES).

necesario en ciertos casos, cuando el cirujano desea tener un amplio acceso para penetrar en estas cavidades, «separar temporalmente» este alero, sea por completo (*rinotomía* de E. BOECKEL, CHALOT OLLIER), sea solamente en su porción fibrocartilaginosa (*rinotomía transversal* de CASTEX, *rinotomía sublabial* de ROUGE).

El *eje mayor* de la pirámide nasal se dirige oblicuamente de abajo arriba y de delante atrás. En la mayoría de los sujetos presenta además una ligera oblicuidad de derecha a izquierda, de modo que la punta de la nariz está un poco desviada hacia la derecha.

Desde el punto de vista descriptivo, hemos de considerar en la nariz tres caras, tres bordes, una base y un vértice. De las tres *caras* de la pirámide, las dos laterales son planas, salvo por abajo, donde presentan la eminencia que forma el *ala de la nariz*. La posterior no existe: corresponde a la cavidad de las fosas nasales. De los tres *bordes*, los laterales forman con el plano de la cara un surco longitudinal que, de arriba abajo, toma sucesivamente los nombres de *surco nasopalpebral*, *surco nasogeniano*, *surco nasolabial*; en las intervenciones sobre esta región, cuando puede elegirse, las incisiones deben practicarse en este surco, pues la cicatriz que resulta es de este modo menos visible. En cuanto al borde anterior, llamado también *dorso de la nariz*, forma una línea más o menos inclinada hacia delante que termina inferiormente por una eminencia redondeada, el *lóbulo de la nariz*. La dirección del dorso de la nariz (fig. 151), aunque muy variable según los sujetos, constituye un carácter de raza; puede ser rectilínea (*nariz recta* de las razas arias), convexa, encorvada en pico de águila (*nariz aguileña* o *arqueada* de las razas semíticas), cóncava (*nariz arremangada* de las razas célticas). El *vértice* o *raíz de la nariz* corresponde al ángulo nasofrontal:

si este ángulo no existe, el dorso de la nariz se continúa directamente con la línea de la frente (*nariz griega*). La base presenta los *orificios inferiores de las ventanas nasales*, separados por un tabique anteroposterior y medio, el *subtabique*.

Todos sabemos el papel tan importante que desempeña en la estética de la cara; por lo que las modificaciones que las lesiones patológicas pueden imprimir a su forma normal tienen, desde ese punto de vista, una gran importancia. La nariz puede hallarse únicamente deformada o bien estar destruida en totalidad o en parte. Su *destrucción*, consecutiva sobre todo a ulceraciones cancerosas y lúpicas, y también una lesión del esqueleto de origen traumático (*nariz rota*), o infeccioso (sifilítico o tuberculoso, *nariz hundida*, *nariz en catalejo*, FOURNIER); cuando son poco acentuadas, frecuentemente son consecutivas a una lesión de la nasofaringe desarrollada en la infancia; en los sujetos con obstrucción nasal antigua, la nariz se aplasta transversalmente (*nariz en hoja de cuchillo*) o queda *infantil* por su forma y sus dimensiones. Su *destrucción*, consecutiva sobre todo a ulceraciones cancerosas y lúpicas, y también a abrasiones traumáticas, constituye, cuando es extensa, una dolencia tal que ya desde los tiempos más antiguos se ha tratado de remediarla colocando por delante de las fosas nasales, ampliamente abiertas, un colgajo tomado de la frente (*rinoplastia por el método indiano*). Insistiremos en ello más adelante.

3.º Planos superficiales. — El escalpelo descubre sucesivamente, por encima del esqueleto nasal, los cuatro planos siguientes: 1.º, la *piel*; 2.º, el *tejido celular subcutáneo*; 3.º, cierto número de músculos que constituyen la *capa muscular*; 4.º el *periostio* y el *pericondrio*. Estos diversos planos forman, no obstante, una capa muy delgada.

A. PIEL. — La piel de la región nasal se continúa con la de las regiones vecinas. Movable en la nariz y el segmento que corresponde a la armazón ósea de la pirámide, se engruesa y adhiere al plano subyacente en la porción que corresponde a los cartílagos. Esta adherencia es particularmente íntima en el lóbulo, en las alas de la nariz y en el subtabique. Lo que caracteriza esencialmente la piel de la nariz es su riqueza en glándulas sebáceas; se las encuentra de todas las dimensiones, ocupando las más gruesas, sobre todo, el tegumento del lóbulo y de las alas. La materia sebácea se cuaja a veces en el orificio exterior de la glándula, y entonces se muestra con el aspecto de un pequeño punto negruzco (*nariz salpicada de puntos negros*); una simple presión ejercida en este caso en los alrededores del orificio así obliterado basta generalmente para hacer salir un pequeño cilindro de materia sebácea, que parece un gusano pequeño. Estas glándulas sebáceas pueden ser el punto de partida del *epitelioma* o *cancroide de la nariz*. Su hipertrofia difusa es la lesión dominante de las afecciones descritas con el nombre de *acné hipertrófica* y de *elefancia de la nariz* (*rinofima*), afecciones que transforman este órgano en un apéndice abollado y voluminoso.

B. TEJIDO CELULAR SUBCUTÁNEO. — El tejido celular subcutáneo, siempre poco desarrollado y pobre en grasa, no forma una capa bien clara más que en los puntos en que la piel es movable.

C. CAPA MUSCULAR. — Constituida únicamente por músculos cutáneos, esta capa (fig. 152) no presenta, desde el punto de vista de la anatomía medicoquirúrgica, más que una importancia relativa. Encontramos en ella:

1.º El *piramidal*, que, partiendo de los cartílagos laterales y de los bordes inferior e interno de los huesos propios de la nariz, va a insertarse en la cara profunda de la piel de la región interciliar.

2.º El *transverso de la nariz*, de forma triangular, que se inserta por su base en la piel del ala de la nariz.

3.º El *mirtiforme*, que nace en el maxilar superior a nivel de la fosita mirtiforme, por delante del diente canino, y que por su otro extremo se inserta en el subtabique y en el borde posterior del cartílago del ala de la nariz; algunas de sus fibras más extensas se continúan con las del transverso de la nariz.

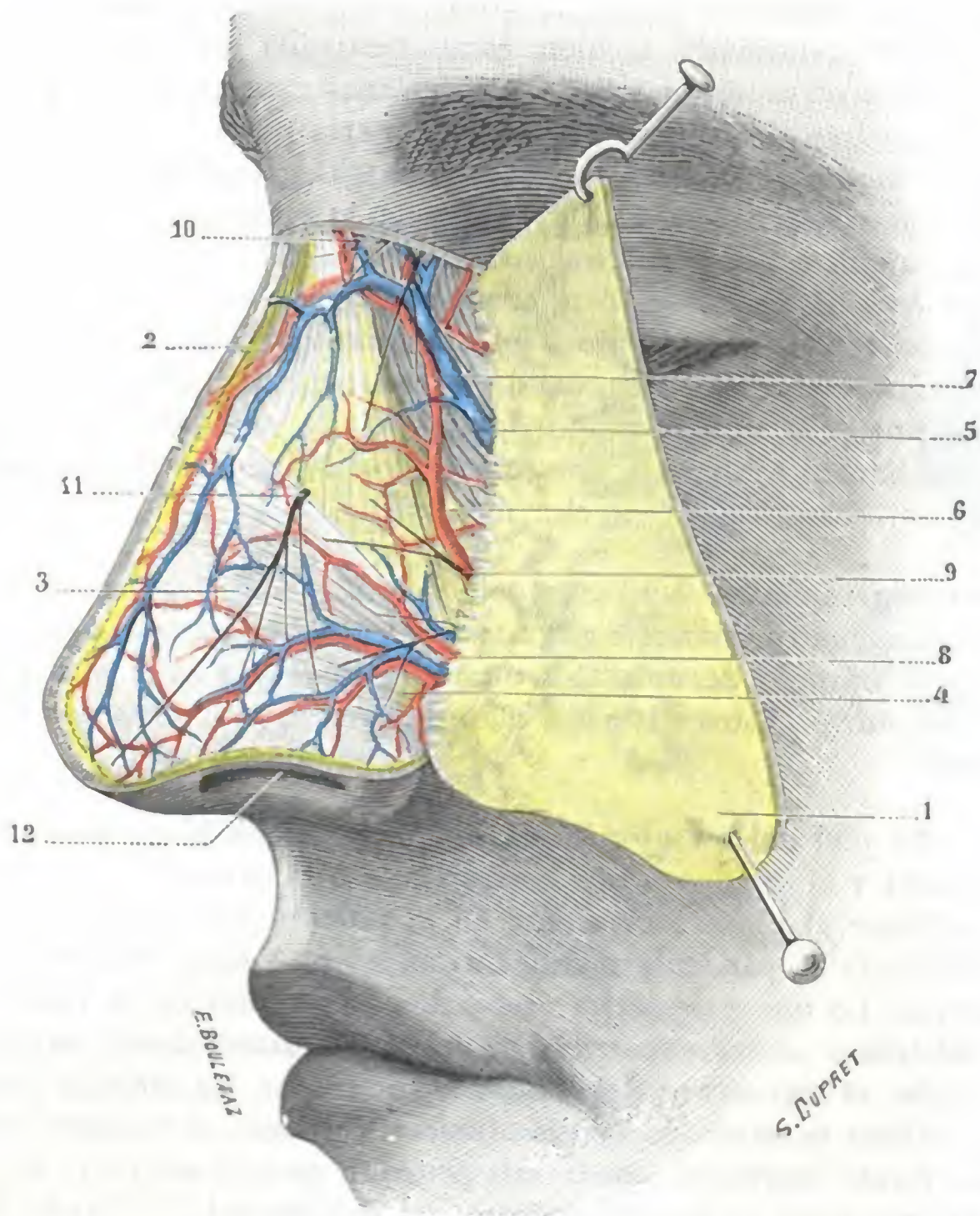


FIG. 152

Región nasal, plano superficial

1. colgajo cutáneo reclinado hacia fuera. — 2. piramidal. — 3. triangular de la nariz. — 4. ala de la nariz y dilatador de la misma. — 5. vena facial. — 6. arteria facial. — 7. su fusión con la arteria nasal, rama de la oftálmica. — 8. arteria y venas dorsales de la nariz. — 9. ramos del facial. — 10. ramos del nasal externo. — 11. nervio nasolobular. — 12. fosa nasal izquierda.

4.º El *elevador común del ala de la nariz y del labio superior*, que costea el lado interno de la región y cuyos fascículos más internos se insertan en la piel de la parte posterior del ala de la nariz.

5.º El *dilatador propio de la nariz*, que está recostado sobre la cara externa del cartílago del ala de la nariz.

Todos estos músculos, a excepción del piramidal, obran sobre el orificio anterior de las fosas nasales; el triangular y el mirtiforme son constrictores; el dilatador, como su nombre indica, así como el elevador común del ala de la nariz y del labio superior, ensanchan la nariz.

D. PERIOSTIO. — Nos limitaremos a citar el periostio y el pericondrio de la región nasal, pues no presentan nada de particular.

E. VASOS Y NERVIOS SUPERFICIALES. — La región nasal es muy rica en vasos y nervios.

a) *Arterias.* — Las arterias proceden de dos orígenes: 1.º, de la *nasal*, rama de la oftálmica, que irriga la parte más superior de la región; 2.º, de la *facial*, que emite por la cara lateral de la nariz la arteria dorsal, y por su base la arteria del subtabique.

Las ramificaciones de estas dos arterias, anastomosándose entre sí, forman por debajo de los tegumentos una red extremadamente rica que ocupa toda el área de la región. Gracias a su riqueza vascular, los planos superficiales gozan de una gran vitalidad. Es sabido que una parte de la nariz, separada completamente del resto del órgano, puede seguir viviendo, si el segmento seccionado se reaplica inmediatamente y es convenientemente mantenido *in situ*; se han visto prender estos segmentos aun después de una hora de espera (GALIN, HOFFACKER). Esta riqueza vascular explica la coloración roja y las varicosidades que presenta la nariz a consecuencia de hábitos alcohólicos; se observa también esto en ciertos sujetos atacados de congestión periódica de la cara (eccema, afecciones del estómago).

b) *Venas.* — Las venas siguen un trayecto independiente del de las arterias. Unas terminan en la vena angular y las otras (la mayoría) en la vena facial, que, como se sabe, desciende por el surco nasogeniano.

c) *Linfáticos.* — Los linfáticos, bien estudiados por KUTTNER y MARC ANDRÉ, forman una rica red de mallas anchas en la piel del ala de la nariz y, por el contrario, de mallas pequeñas en la raíz, el lóbulo y el subtabique, donde comunican con la red del

vestíbulo y, por mediación de ésta, con la de la pituitaria. Los tronquitos y troncos que emanan de ella se dividen (fig. 153) en tres grupos: 1.º, un *grupo superior*, que va a los ganglios parotídeos superiores; 2.º, un *grupo medio*, que desemboca en los ganglios parotídeos inferiores; 3.º, un *grupo inferior*, el más importante de los tres, que se dirige oblicuamente hacia las partes laterales de la cara para descender a los ganglios submaxilares siguiendo el trayecto de los vasos faciales; según MARC ANDRÉ, algunos vasos de este grupo inferior irían a parar a los ganglios suprahioides medios.

d) *Nervios.* — Los nervios se dividen en motores y sensitivos. Los *ramos motores*, destinados a los músculos, proceden todos del facial. Los *ramos sensitivos*, destinados a los tegumentos, emanan del trigémino por mediación: 1.º, del *nasal externo*, que se distribuye por la raíz de la nariz y cuyo arrancamiento propuso BADAL en ciertos casos de glaucoma; 2.º, del *infraorbitario*, que emite numerosos ramos destinados a las partes de las caras laterales cercanas al surco nasogeniano; 3.º, del propio de la nariz y el cartílago lateral correspondiente y cubre con sus finas ramificaciones la región del lóbulo.

4.º **Plano esquelético.** — El esqueleto de la nariz (fig. 154) está formado a la vez por huesos cartílagos y una membrana fibrosa. Estas formaciones osteofibrocartilaginosas dan a la nariz su solidez y sobre todo su forma, constituyendo su verdadera armazón. Esto nos explica también por qué ninguno de los numerosos procedimientos de *rinoplastia* puede, cuando el esqueleto ha sido destruido, «rehacer una nariz que

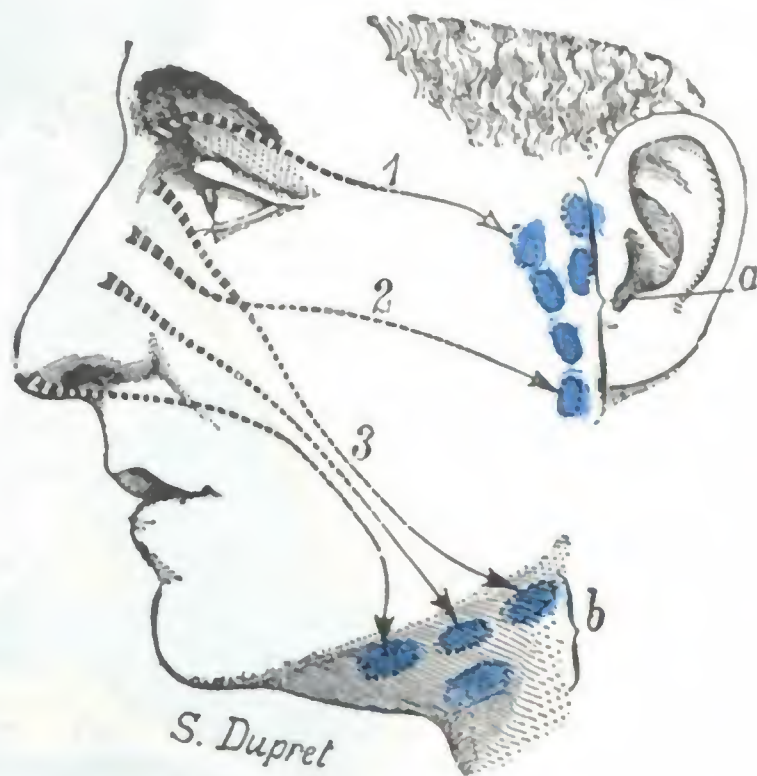


FIG. 153

Esquema de los linfáticos de la nariz.

a, ganglios parotídeos. — b, ganglios submaxilares. — 1, grupo de los linfáticos superiores. — 2, grupo medio. — 3, grupo inferior.

parezca una nariz». Se ha intentado, no obstante, reemplazar el esqueleto desaparecido, sea por una armadura metálica (*trípode metálico* de CL. MARTIN), por desgracia generalmente mal soportada por el enfermo, ora por un colgajo óseo sacado del frontal (NÉLATON), ora por un cartílago costal injertado bajo la piel de la frente (MORESTIN). Este último método, extensamente utilizado durante la guerra, es el único que ha dado buenos resultados, en particular en manos de su autor.

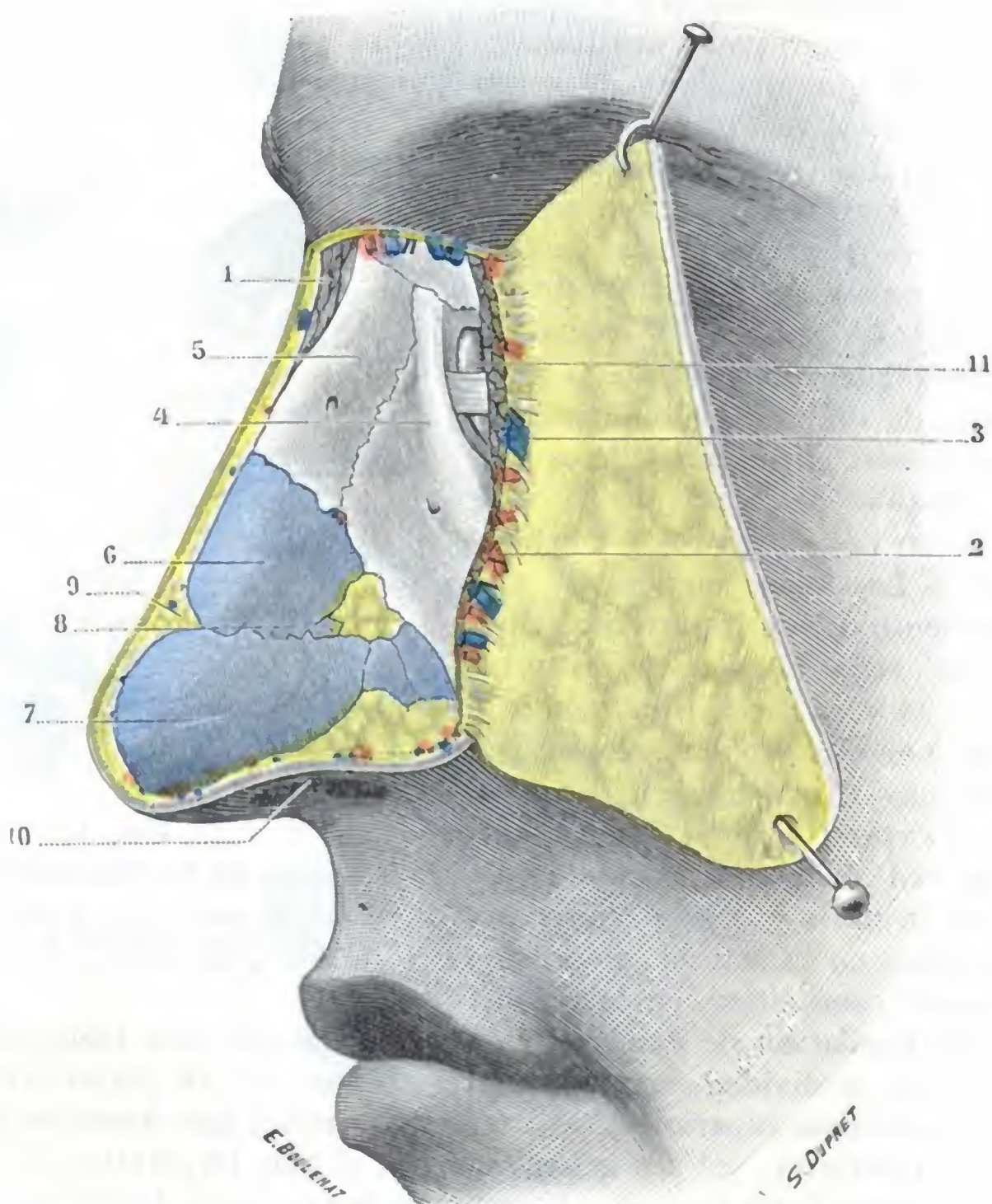


FIG. 154

Región nasal, plano esquelético.

La misma preparación que en la figura 152; todos los músculos, vasos y nervios de la región han sido reseca- dos; a lo largo del borde adherente del colgajo cutáneo se ve la sección de los músculos cutáneos que costean el borde posterior de la nariz (orbicular de los párpados, triangular de la nariz, elevadores del ala de la nariz y del labio superior).

1. corte del piramidal. — 2. arteria facial. — 3. vena facial. — 4. rama ascendente del maxilar superior. — 5. huesos propios de la nariz. — 6. cartílago lateral de la nariz. — 7. cartílago del ala de la nariz. — 8. cartílagos accesorios. — 9. membrana fibrosa. — 10. fosa nasal izquierda. — 11. saco lagrimal, cruzado por delante por el tendón del orbicular.

A. HUESOS. — Los huesos que entran en la constitución anatómica de la nariz son: los dos huesos propios de la nariz, la rama ascendente del maxilar superior y el borde anterior de la apófisis palatina.

a) La *apófisis ascendente* prolonga el ángulo anterosuperior del maxilar. Larga, dirigida verticalmente, unida por arriba con la apófisis orbitaria interna del frontal, por delante con los huesos nasales, por detrás con el unguis, es muy resistente y contribuye, por su parte superoexterna, a alojar el saco lagrimal; por eso sus fracturas pueden complicarse con una lesión y ulteriormente con la estrechez y la obliteración de dicho saco lagrimal.

β) La *apófisis palatina*, por su borde anterior, forma la parte más posterior del orificio anterior de las fosas nasales u *orificio piriforme*.

γ) Los *huesos propios de la nariz* o *huesos nasales* son dos pequeños huesos de forma rectangular, con su eje mayor dirigido de arriba abajo y de atrás adelante. Adosados uno al otro por la línea media, forman en conjunto una especie de bóveda que se apoya, por detrás, en el borde anterior de la rama ascendente, y arriba, en la espina frontal. La lámina perpendicular del etmoides se articula con ellos en una extensión más o menos grande, de donde la posibilidad, a consecuencia de una lesión traumática de los huesos propios de la nariz, de observar una fractura de la línea perpendicular y, lo que es más importante, una fractura de la lámina cribosa del etmoides, la cual, como es sabido, continúa la lámina perpendicular. De esta complicación puede resultar una meningitis. Los huesos propios de la nariz pueden fracturarse a consecuencia de un traumatismo sobre la nariz y pueden luxarse, es decir, separarse en bloque de la apófisis ascendente (LONGUET), a consecuencia de un golpe dirigido en sentido tangencial a la cara. Finalmente, son, con los otros huesos de las fosas nasales (vómer, lámina perpendicular), uno de los asientos de elección de la sífilis terciaria. Desde el punto de vista operatorio, interesa saber que los huesos propios de la nariz cubren el segmento de la fosa nasal más importante, patológicamente considerado (laberinto etmoidal), y que su resección es la «clave» de toda operación que tenga por objeto llegar a esta difícil región (PICQUÉ y TOUBERT).

B. CARTÍLAGOS. — Tres cartílagos principales, a los cuales se añaden algunos cartílagos accesorios, contribuyen a formar el esqueleto de la nariz: el cartílago del tabique, los cartílagos laterales y los cartílagos del ala de la nariz.

a) El *cartílago del tabique* será estudiado con este último; aquí consignaremos únicamente que forma el pilar que sostiene la porción cartilaginosa de la nariz; por esto, cuando se destruye por una u otra causa, el segmento por él sostenido puede «invaginarse» en la nariz ósea intacta y se produce la deformación descrita por FOURNIER con el nombre de *nariz en anteojo*.

β) Los *cartílagos laterales* son en número de dos: derecho e izquierdo. De forma triangular, están generalmente constituidos por una expansión del cartílago del tabique; se unen al borde óseo del orificio piriforme.

γ) Los *cartílagos del ala de la nariz*; igualmente en número de dos, tienen la forma de herradura con la convexidad dirigida hacia delante: corresponden al lóbulo de la nariz y están adosados el uno al otro por su rama interna; la rama externa, más larga, se extiende por el ala de la nariz.

En los intersticios de los *cartílagos principales* que acabamos de describir, se disponen otros cartílagos mucho más pequeños, los *cartílagos accesorios*. Su número, forma y dimensiones son en extremo variables. Se describen de ordinario: 1.º, los *cartílagos cuadrados*, pequeñas láminas irregularmente cuadriláteras que se encuentran situadas en la parte posterior e inferior de la nariz; 2.º, los *cartílagos sesamoideos*, que ocupan el espacio comprendido entre el cartílago lateral y el cartílago del ala de la nariz; 3.º, los *cartílagos vomerianos* o *cartílagos de Huschke*, pequeñas laminitas longitudinales que ocupan el borde posterior del cartílago del tabique.

c) *Membrana fibrosa*. — Todos los espacios que dejan libres las piezas cartilaginosas que acabamos de describir están ocupados por una membrana fibrosa por lo regular muy resistente, que une entre sí los diferentes cartílagos, así como éstos con los huesos vecinos. Morfológicamente considerada, esta membrana es una dependencia del periostio y del pericondrio que revisten los huesos y los cartílagos vecinos.

5.º **Revestimiento mucoso**. — La cara profunda del esqueleto nasal está tapizada por una membrana mucosa, la pituitaria, dependencia de las fosas nasales con las cuales será descrita más adelante (véase *Fosas nasales*).

2. REGION LABIAL

Es una región impar y media, más ancha que alta, que comprende todas las partes blandas que constituyen los labios. Forma la pared anterior de la cavidad bucal.

1.º **Límites.** — Le asignamos por límites: 1.º, arriba, la extremidad superior del subtabique, el borde de las ventanas nasales, la extremidad posterior del ala de la nariz y un surco, el *surco labiogeniano*, que se dirige oblicuamente de dentro afuera y de arriba abajo; 2.º, por abajo, un surco transversal, el *surco mentolabial*, prolongado a derecha e izquierda hasta la línea vertical que limita por dentro de la región




FIG. 155

Labios en el blanco y en el negro.

A, europeo; B, negro de Khartum (en cada una de las mejillas presenta dos tatuajes lineales).

geniana; 3.º, por los lados, la línea vertical mencionada, la cual, como se sabe, pasa a 10 ó 12 mm por fuera de la comisura de los labios. Así limitada, la región labial confina con las tres regiones siguientes: por arriba, con la región nasal; por abajo, con la región mentoniana; lateralmente, con la región geniana.

2.º **Forma exterior y exploración.** — Los labios son unos velos musculomembranosos, blandos, fácilmente depresibles y muy movibles; en número de dos, uno superior y otro inferior, se unen por fuera para formar las *comisuras*. Quedan ambos independientes en la mayor parte de su extensión, circunscribiendo así un orificio central, el *orificio bucal*, por el cual el tubo digestivo comunica con el medio exterior. Este orificio, como el orificio palpebral, puede estar abierto o cerrado. Abierto con amplitud al separar al máximo los dos maxilares, es irregularmente circular, más alto que ancho, permitiendo al ojo o al dedo explorar las paredes de la boca. Al cerrarlo, cuando los dos labios se acercan, el orificio bucal no es sino una simple hendidura transversal, la *hendidura bucal*, que va de una a otra comisura y mide de 45 a 55 mm.

Los dos labios descansan sobre los arcos dentarios y las encías, y son ligeramente convexos en sentido transversal. Son verticales en los sujetos de raza blanca, más o menos salientes y vueltos hacia fuera en los negros (fig. 155): esta disposición que caracteriza la mayor parte de las razas salvajes depende a la vez del prognatismo alveolodentario y del desarrollo exagerado de los labios. Por lo demás, hasta en nuestras razas europeas los labios presentan variaciones muy numerosas según los sujetos,

las cuales afectan a la altura, anchura, espesor y también a su grado de verticalidad. Sabido es que los labios anchos y gruesos son patrimonio de los temperamentos linfáticos.

Cada uno de los labios tiene caracteres morfológicos que le son propios. El *labio superior* nos ofrece, en la línea media, el *surco infranasal* o *philtrum* que, del subtabique, desciende hacia el borde libre del labio, terminando allí en un tubérculo más o menos acentuado, según los sujetos, el *tubérculo del labio superior*; a cada lado de este surco se ven dos superficies triangulares, casi planas, cubiertas en el adulto por pelos largos y rígidos, cuyo conjunto constituye el *bigote*. El *labio inferior* presenta, en la línea media, una pequeña depresión o fosita, en la cual se implanta ese

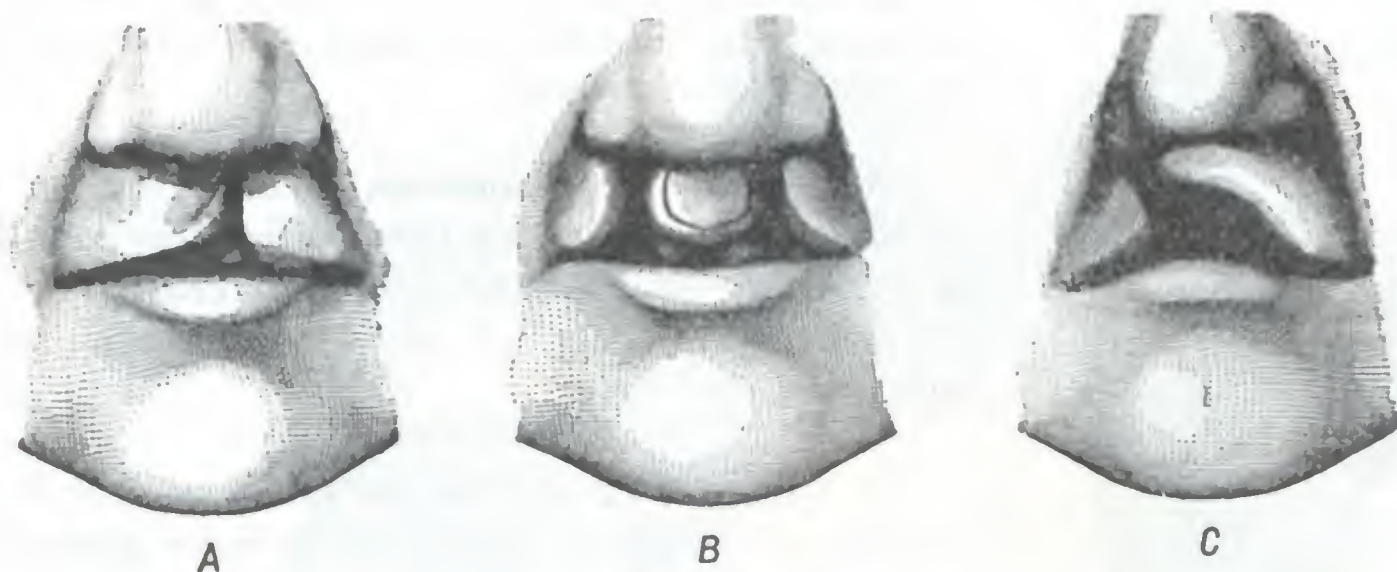


FIG. 156

Algunos tipos de labio leporino (según BROCA).

A, labio leporino unilateral. — B, labio leporino simple bilateral. — C, labio leporino complicado.

fascículo de pelos conocido con el nombre vulgar de *mosca*; a derecha e izquierda de esta fosita el labio está formado por una superficie ligeramente cóncava donde no crecen más que pelos ralos y cortos.

Gracias a su situación superficial, ambos labios son fáciles de explorar. Basta cogerlos entre los dedos y volverlos hacia fuera para poder examinarlos fácil y completamente en toda su extensión.

Los dos labios forman, en estado normal, dos velos musculomembranosos continuos. En estado patológico pueden presentar pérdidas de substancia o fisuras debidas, según los casos, a traumatismos, a ulceraciones tuberculosas, lúpicas o cancerosas, o también a un trastorno en el desarrollo de los mamelones que constituyen la cara. Esta última lesión, que radica siempre en el labio superior y que va a menudo acompañada de una fisura de la bóveda palatina, constituye la deformidad descrita con el nombre de *labio leporino*.

Se sabe que las paredes blandas y el esqueleto de la cara se desarrollan a expensas de tres mamelones: un *mamelón medio* o *mamelón frontal*, que desciende de la parte anterior del cráneo, y dos *mamelones laterales* o *arcos mandibulares*, derecho e izquierdo, que emanan de la base del cráneo (fig. 157).

Estos dos arcos mandibulares se bifurcan pronto, originándose los arcos maxilares inferiores derecho e izquierdo. Los arcos *maxilares inferiores*, que formarán el maxilar inferior y el labio inferior, se sueldan muy rápidamente el uno del otro en la línea media. La ausencia de su soldadura se manifiesta por una *fisura del labio inferior*, que no puede ser sino central, puesto que la unión de los dos surcos maxilares inferiores se efectúa en la línea media. Esta fisura es muy rara; no se conocen de ella más que algunos ejemplos. Los *arcos maxilares superiores*, como los inferiores, convergen el uno hacia el otro, pero no pueden reunirse ambos en la línea media como los precedentes; entre ellos se interpone el mamelón medio descendido de la parte anterior del cráneo, y a este mamelón es al que se unen; el mamelón

medio formará las fosas nasales, el hueso incisivo o intermaxilar y la parte media del labio superior; los arcos maxilares superiores, a su vez, darán lugar al hueso malar, al maxilar superior y la parte lateral del labio. La falta de soldadura entre los arcos maxilares superiores y el mamelón medio constituye el labio leporino y se observa con bastante frecuencia. La deformidad resultante varía según que la soldadura falte en un solo labio (*labio leporino unilateral*, derecho o izquierdo) o en ambos lados a la vez (*labio leporino bilateral*).

Ordinariamente, la fisura no es más que labial (es decir, que interesa tan sólo las partes blandas del labio superior) y el labio leporino se llama *simple* (fig. 156, A y B). Otras veces la hendidura interesa igualmente el reborde alveolar, el paladar óseo y hasta el velo del paladar; en este caso el labio leporino se llama *complicado* o también *boca de lobo* (fig. 156, C); en esta variedad de labio leporino las cavidades bucal y nasal comunican ampliamente entre sí (para más detalles sobre la patogenia y las variedades de labio leporino, véanse los tratados de Patología externa).

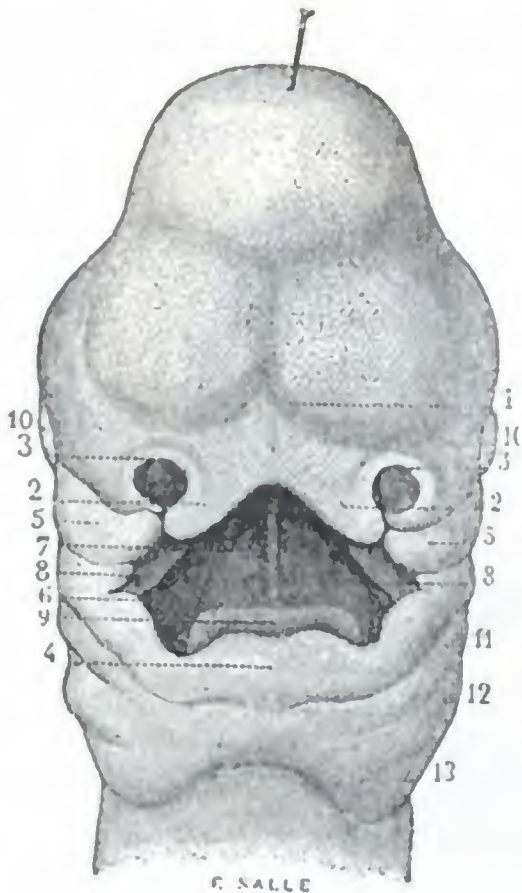


FIG. 157

Bocca de un embrión de treinta y cinco días (según SAPPEY).

1, mamelón medio, fuertemente escotado en su parte inferior. — 2, 2, mamelones incisivos, producidos por esta muesca. — 3, 3, ventanas nasales. — 4, labio y mandíbula inferiores, formados por la reunión de los mamelones maxilares inferiores. — 5, 5, mamelones maxilares superiores contiguos a los mamelones incisivos. — 6, boca todavía confundida con las fosas nasales. — 7, vestigio del tabique de las fosas nasales. — 8, 8, vestigios de ambas mitades de la bóveda palatina. — 9, lengua. — 10, 10, ojos. — 11, 12, 13, arcos branquiales.

la que la dermis adhiere íntimamente a los músculos subyacentes.

C. CAPA MUSCULAR. — La capa muscular está constituida en su mayor parte por el *músculo orbicular de los labios* (fig. 158). Este músculo está dispuesto alrededor del orificio bucal a la manera de un anillo aplastado o, más exactamente, a la manera de una elipse con su diámetro mayor transversal. Se le divide de ordinario en dos porciones: una porción superior, o *semiorbicular superior*, que ocupa el labio superior y una porción inferior o *semiorbicular inferior*, que se encuentra situada en el labio inferior. Ambas constan de fibras arciformes que se extienden transversalmente de una comisura a la otra y cuya concavidad mira al orificio bucal, hacia abajo el semiorbicular superior y hacia arriba el semiorbicular inferior. Estas fibras se insertan en la línea media y sus inmediaciones, a la vez en la piel y la mucosa bucal: al llegar a la comisura se entrecruzan primero las superiores con las inferiores, después con las fibras correspondientes del buccinador, para terminar por último, parte en la cara

3.º Planos constitutivos. — Respecto a su estructura, los labios comprenden cinco capas, que son, de delante atrás: 1.ª la *piel*; 2.ª, el *tejido celular subcutáneo*; 3.ª, la *capa muscular*; 4.ª, la *capa glandular*; 5.ª, la *mucosa*.

A. PIEL. — La piel de los labios es gruesa, muy resistente, y se adhiere íntimamente a los fascículos musculares subyacentes, los cuales toman en la cara profunda de aquélla la mayor parte de sus puntos de apoyo.

Al mismo tiempo es muy rica en folículos pilosos y, por consiguiente, posee numerosas glándulas sebáceas anexas a estos folículos. Estas glándulas pueden, aquí como en cualquier otra parte, ser el punto de partida de furúnculos.

La piel del labio superior, en razón de las relaciones que presenta con el orificio de las fosas nasales, es con frecuencia asiento de eccema y de foliculitis rebeldes, causados por el contacto irritante de las secreciones nasales y coincidiendo a menudo con afecciones intranasales.

B. TEJIDO CELULAR SUBCUTÁNEO. — Este tejido, en realidad, no existe más que en las partes laterales de la región. Falta casi por completo en la parte media, en

profunda de la piel y parte en la cara profunda de la mucosa. Su disposición explica la tendencia a la separación que presentan las heridas de los labios.

Al orbicular, músculo esencial de los labios, van a unirse, a título de fascículos accesorios, las extremidades de una porción de otros músculos, los cuales, partiendo de las diferentes regiones de la cara, van, como otros tantos radios convergentes, a insertarse en los alrededores del orificio bucal. Son, de arriba abajo: 1.º, el *mirtiforme*, situado por debajo de la ventana nasal y cubierto casi en su totalidad por el semi-orbicular superior; 2.º, por fuera del mirtiforme y descendiendo como él hacia el labio superior, el *elevador común del ala de la nariz y del labio superior*, el *elevador propio del labio superior*, el *canino*, los *cigomáticos menor y mayor* y el *risorio de*

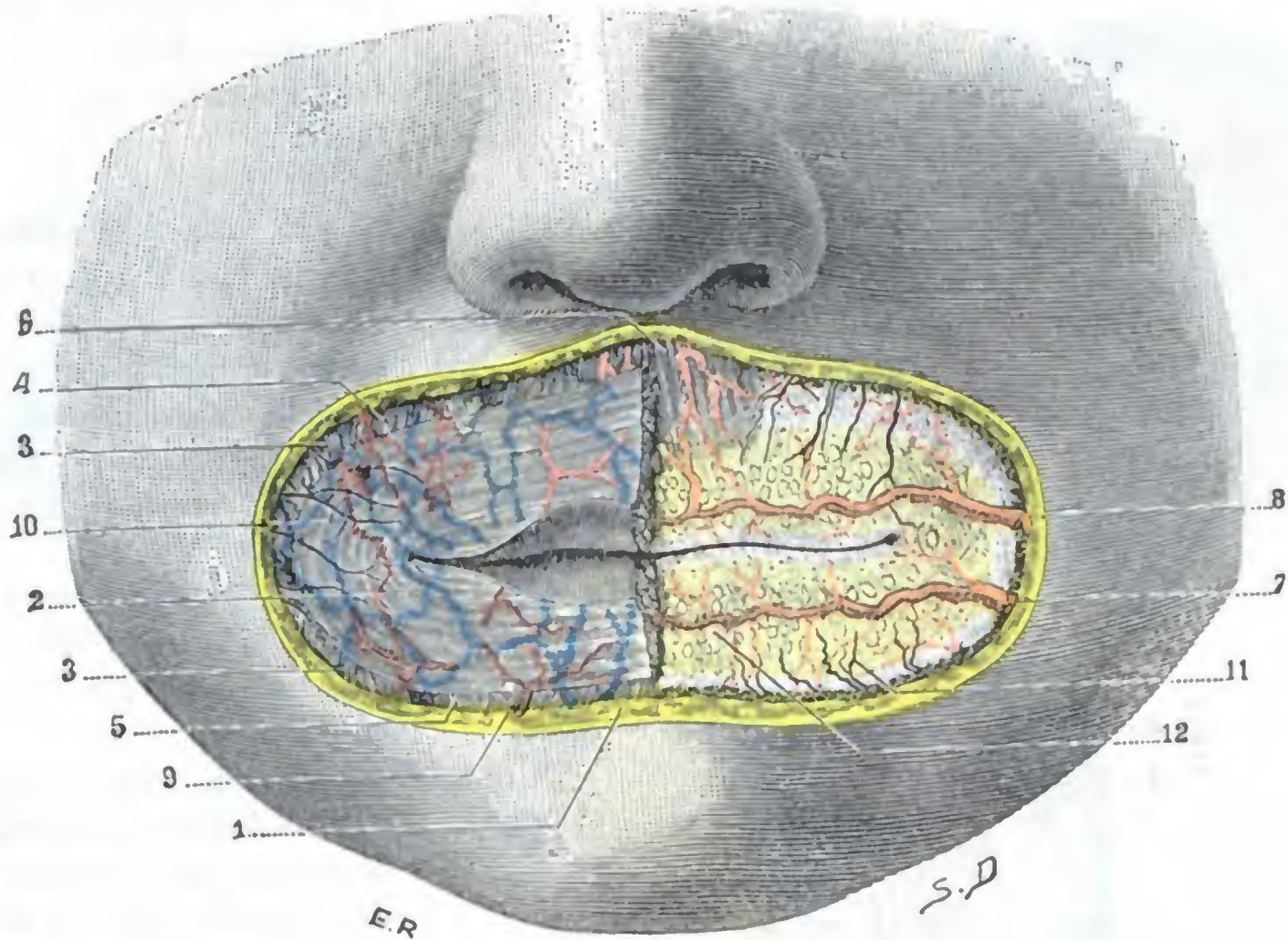


FIG. 158
Región labial.

(A la derecha, el músculo orbicular *in situ*; a la izquierda, se ha resecao para poner al descubierto la mucosa labial.)
1, sección de la piel. — 2, orbicular de los labios. — 3, 3, músculos de la comisura. — 4, músculos elevadores del labio superior. — 5, cuadrado del mentón. — 6, mirtiforme. — 7, coronaria inferior. — 8, coronaria superior, con la arteria del sublabio. — 9, ramas de la submentoniana. — 10, venas superficiales. — 11, ramos nerviosos. — 12, mucosa labial con la capa glandular submucosa.

Santorini; 3.º, el *buccinador*, cuya extremidad externa se confunde más o menos, a nivel de la comisura, con los fascículos de los dos semi-orbiculares; el *triangular de los labios* y, por último, el *cuadrado del mentón*, que de la región mentoniana se dirige hacia el labio inferior.

A excepción del orbicular, todos los músculos que se disponen alrededor del orificio bucal son dilatadores de este orificio. Sólo el orbicular es constrictor, de lo que resulta que, cuando está paralizado (parálisis facial) o destruido parcialmente (ulceraciones de la comisura), el orificio bucal no puede cerrarse y, por consiguiente, la saliva se escapa fuera de la boca. Además, como el orbicular coopera a una porción de actos, tales como la succión, silbido, articulación de las consonantes llamadas labiales, su parálisis o su destrucción se traduce también por la imposibilidad, para el enfermo, de silbar, de pronunciar correctamente ciertas letras, etc.

Recordaremos aquí que, además de las fibras transversales del orbicular y de las fibras radiadas de los músculos de inserción extralabial, cada uno de los labios posee, cerca de

su borde libre, cierto número de fibras de dirección anteroposterior, que le son propias y que van de la piel a la mucosa: su conjunto constituye el *músculo compresor* de los labios (*rectus labii* de KLEIN, *proprius labii* de KRAUSE). Está particularmente desarrollado en el recién nacido y debe probablemente desempeñar un papel importante en el acto de la succión.

D. CAPA GLANDULAR. — Está constituida por multitud de pequeñas glándulas salivales, las *glándulas labiales*, apretadas unas contra otras, de modo que forman, entre el orbicular y la mucosa (fig. 159), una superficie casi continua. Si se pasa el dedo por la cara profunda de los labios se perciben claramente en forma de pequeñas

masas salientes, duras e irregulares. Estas glándulas pueden ser el origen de quistes o tumores mixtos que sobresaldrán en la cara interna del labio.

E. MUCOSA LABIAL. — La mucosa labial forma el plano profundo de los labios: tiene una coloración grisácea y un aspecto mamelonado, debido a las glándulas subyacentes que la levantan en algunos sitios.

En las comisuras se continúa, sin línea de demarcación alguna, con la mucosa geniana.

En el borde adherente de los labios se refleja sobre sí misma para tapizar el borde alveolar de los maxilares y transformarse en la *mucosa gingival*, formando así, en el límite de los labios y las encías, un largo surco transversal que designaremos con el nombre de *surco gingivolabial*. En la línea media, tanto arriba como abajo, la mucosa se adosa a sí misma para formar un

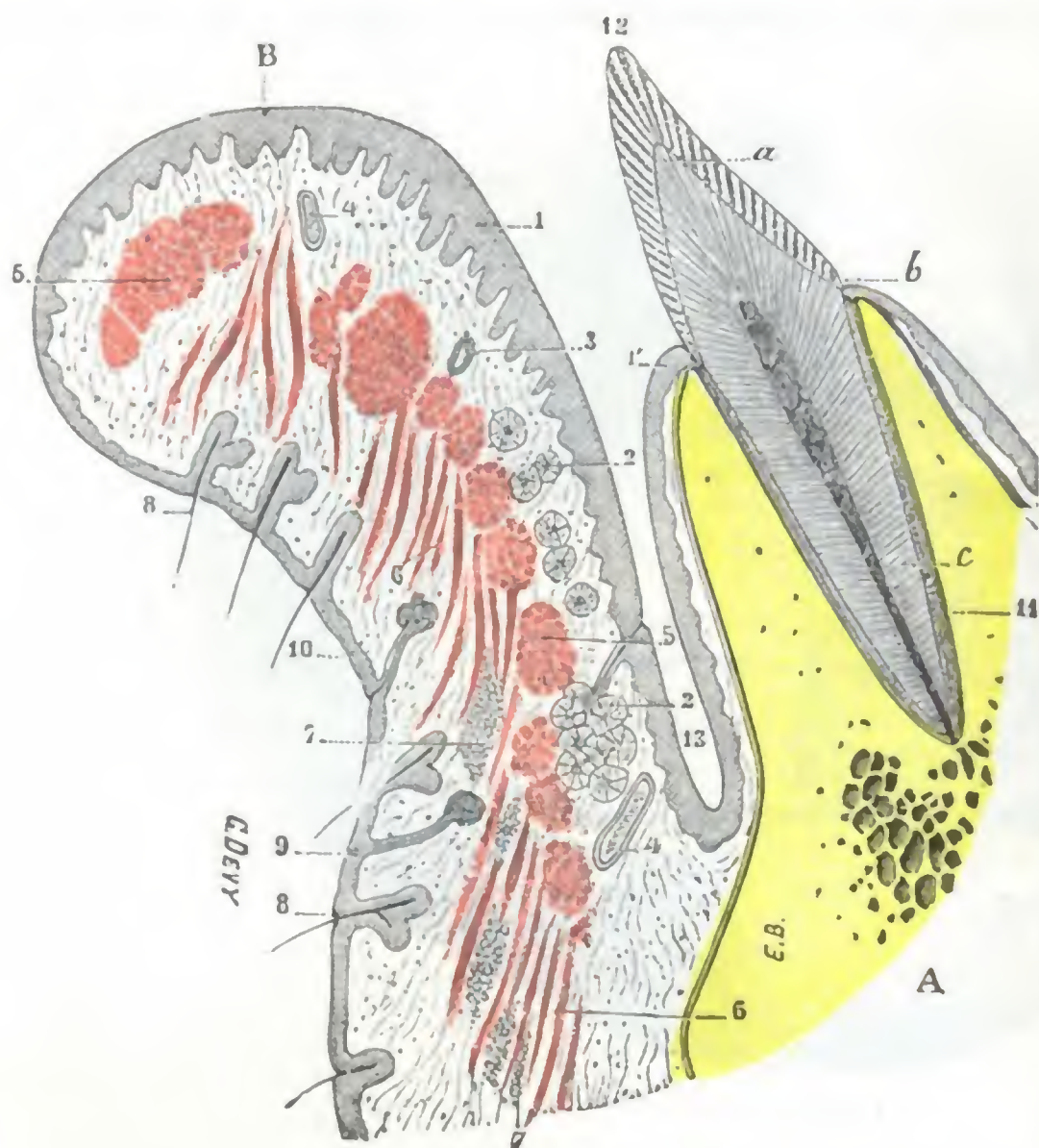


FIG. 159

Corte sagital del labio inferior y del vestibulo de la boca (T.).

A, maxilar inferior. — B, labio inferior. — 1, epitelio de la mucosa labial. — 1', epitelio de la mucosa gingival. — 2, 2, glándulas labiales. — 3, arteria coronaria. — 4, 4, venas. — 5, 5, fascículos del músculo orbicular. — 6, 6, fascículos musculares longitudinales (cuadrado del mentón). — 7, 7, pelotones adiposos. — 8, 8, pelos con sus glándulas sebáceas. — 9, glándula sudorípara. — 10, epidermis. — 11, periestio alveolodentario. — 12, diente incisivo externo, con a, su corona; b, su cuello; c, su raíz. — 13, fondo de saco gingivolabial.

pequeño repliegue triangular, dispuesto en sentido sagital: es el *frenillo del labio*, siempre más desarrollado en el labio superior (fig. 160) que en el inferior.

Finalmente, a nivel del borde libre de los labios, la mucosa labial, más delgada, más sonrosada, más adherente, se continúa con la piel. Es bastante difícil, macroscópicamente por lo menos, establecer el límite respectivo de la piel y la mucosa. Semejante limitación no tiene, por lo demás, gran importancia quirúrgica ni anatómica. Es de notar que los epiteliomas que se desarrollan en este sitio son más graves que los cutáneos; su evolución es más rápida y siguen el curso de los epiteliomas de las mucosas, cuya malignidad es conocida.

4.º Vasos y nervios. — Los labios, como todas las regiones superficiales de la cara, son muy ricos en vasos y nervios (fig. 158).

a) *Arterias.* — Las arterias proceden de las dos coronarias, ramas de la facial: la *coronaria inferior*, nacida un poco por debajo de la comisura, se dirige hacia dentro, pasa por debajo del triangular, llega al espesor del labio inferior y en la línea media se anastomosa por inosculación con la coronaria inferior del lado opuesto: la *coronaria superior*, nacida a nivel de la comisura, se dirige al labio superior y, como la precedente, se anastomosa en la línea media con su homónima del lado opuesto.

De esta doble anastomosis resulta que las cuatro coronarias (las dos del lado izquierdo y las dos del lado derecho) constituyen alrededor del orificio bucal un círculo arterial completo. Este círculo arterial, como lo demuestra el corte representado en la figura 159, está situado cerca del borde libre y en su parte posterior, próximo a la

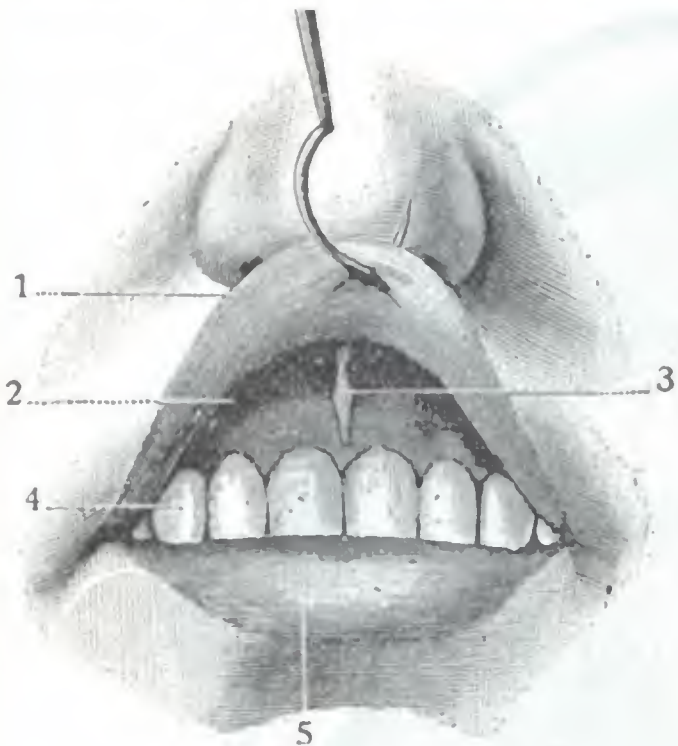


FIG. 160

Frenillo del labio superior (F.).

1, labio superior, fuertemente reclinado hacia arriba. — 2, surco gingivolabial. — 3, frenillo del labio superior. — 4, arco dentario superior. — 5, labio inferior.

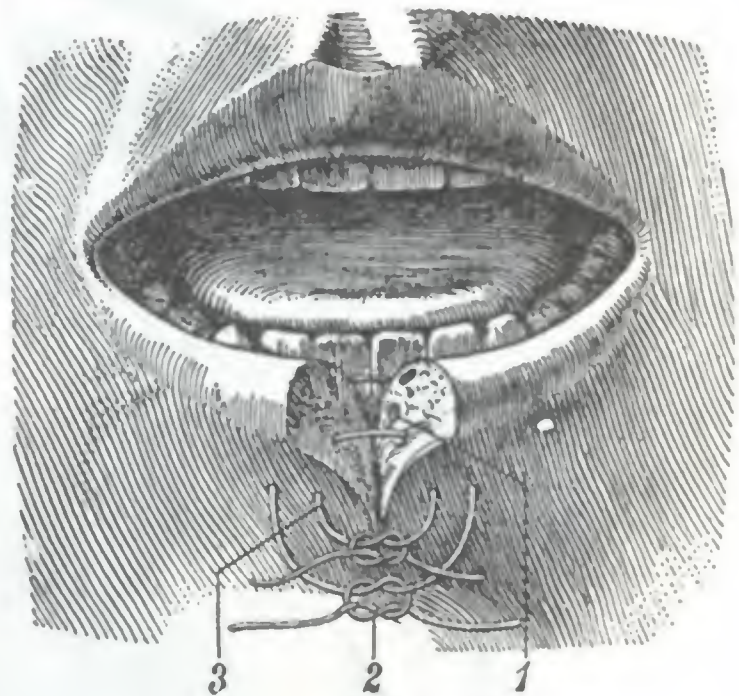


FIG. 161

Herida que interesa el labio en toda su profundidad.

Este esquema está destinado a demostrar cómo debe practicarse la sutura para que sea hemostática.

1, arteria coronaria. — 2, buena sutura, abrazando todo el espesor de la herida. — 3, mala sutura, pues deja por fuera de ella la parte posterior de la herida y la arteria, por lo que el vaso continúa sangrando.

mucosa; más exactamente, entre la capa muscular y la capa glandular. Para detener la hemorragia consecutiva a una herida que interese el labio en todo su espesor, deberá comprenderse en la sutura todo el espesor del labio y no solamente su parte anterior (fig. 161); de lo contrario, la arteria coronaria quedaría por fuera y continuaría sangrando; es un detalle que no debe olvidarse cuando se opera un labio leporino en el niño, en el cual una pérdida de sangre relativamente ligera puede ser mortal. El círculo arterial de los labios describe numerosas flexuosidades y va proporcionando, durante su trayecto, ramos más o menos delgados destinados a las glándulas, a los músculos, a la piel y a la mucosa de los dos labios.

Además de las coronarias, los labios reciben también algunos de los ramitos terminales de la *infraorbitaria*, de la *bucal* y de la *transversal de la cara*.

b) *Venas.* — Las venas, independientes de la arteria, caminan la mayoría debajo de la piel, donde forman una red más o menos rica. Terminan, parte en la vena facial, parte en las venas submentales.

c) *Linfáticos.* — El estudio de los linfáticos de la región labial, realizado de nuevo por DORENDORF y por STIEDA, presenta cierto interés práctico por causa de la frecuencia del cáncer de los labios y principalmente del cáncer del labio inferior. Esta afección invade al punto los ganglios tributarios del labio afecto, por lo que importa conocer la situación precisa de tales ganglios, para poderlos explorar durante un examen clínico o extirparlos en el curso de una intervención.

Los linfáticos de los labios tienen su origen en dos redes, de las cuales una está en relación con la mucosa (*red mucosa*) y otra con la piel (*red cutánea*), comportándose de distinta manera los del labio superior de los del inferior. Los *linfáticos del labio superior*, tanto los emanados de la red mucosa como los procedentes de la red cutánea, siguen el trayecto de la vena facial y van a parar a los ganglios submaxilares, y más particularmente al ganglio que está situado en el punto en que la facial cruza el borde inferior del maxilar (fig. 162, 1). Los *linfáticos del labio inferior* se dirigen: 1.º, los que proceden de la red mucosa, a los ganglios submaxilares (figura 162, 3); 2.º, los que nacen en la parte lateral de la red cutánea, a los ganglios

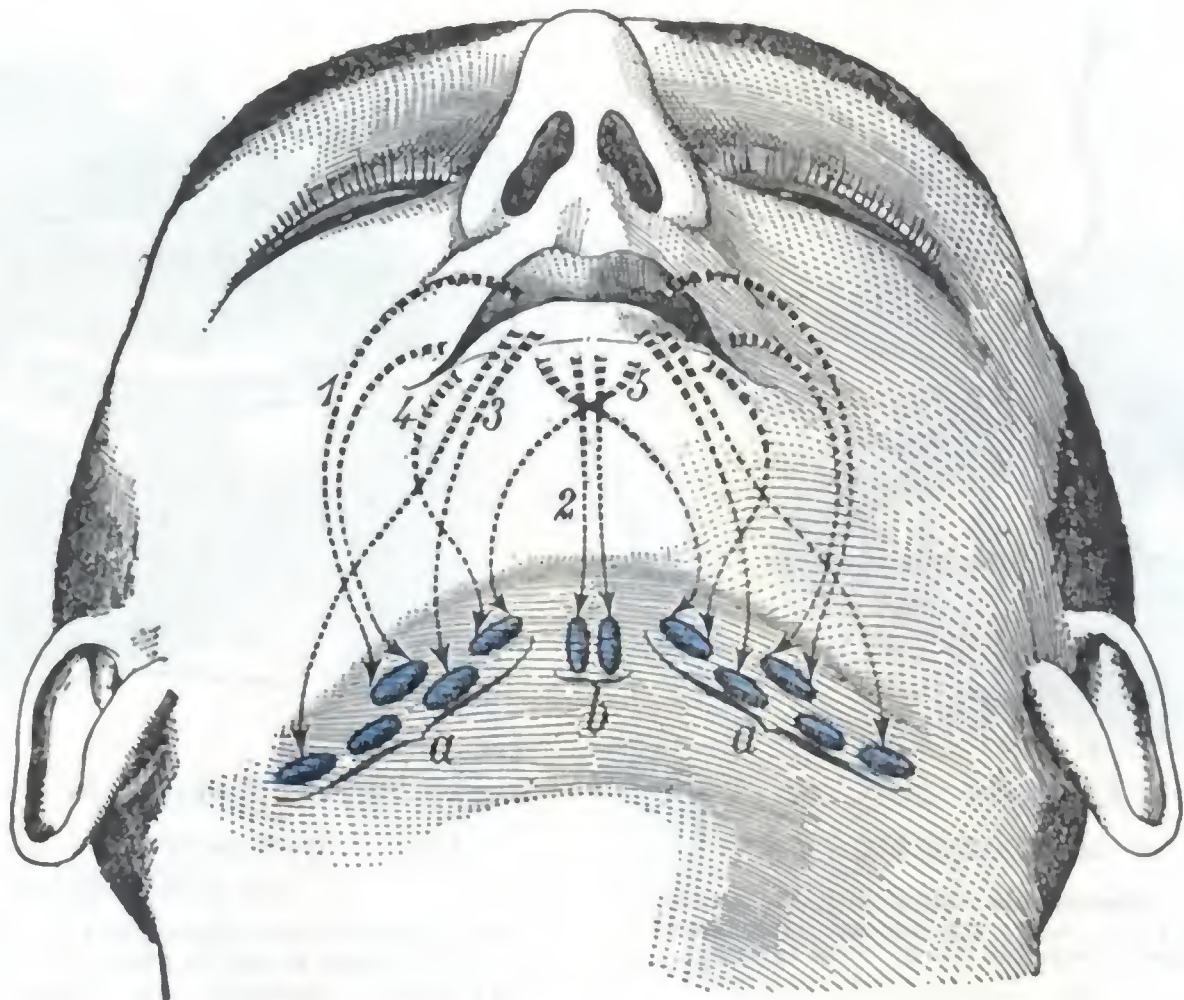


FIG. 162

Esquema de los linfáticos de la región labial.

a. ganglios submaxilares. — b. ganglios infrahioideos medios.

1. colectores linfáticos submucosos y cutáneos del labio superior. — 2. colectores subcutáneos de la parte media del labio inferior. — 3. colectores submucosos del labio inferior. — 4. colectores subcutáneos de la porción yuxtacomisural del labio inferior. — 5. colectores subcutáneos del labio inferior, entrecruzándose en la línea media para ir a parar a los ganglios submaxilares del lado opuesto.

submaxilares también, pero principalmente al más anterior de estos ganglios (figura 162, 4); 3.º, los que proceden de la parte media de esta misma red cutánea, a los ganglios suprahioideos medios, conocidos también con el nombre de *ganglios submentonianos* (fig. 162, 2).

Importa hacer notar que algunos linfáticos cutáneos del labio inferior se entrecruzan frecuentemente en la línea media para ir: los procedentes de la parte derecha del labio, a los ganglios submaxilares izquierdos, y viceversa, los nacidos en la parte izquierda, a los ganglios submaxilares derechos. En las intervenciones que se practican para el tratamiento del cáncer del labio inferior es, pues, prudente extirpar, no sólo los ganglios suprahioideos y los submaxilares del lado afecto, sino también los ganglios homónimos del lado opuesto.

d) *Nervios*. — Los nervios de la región labial se distinguen, como los de la región nasal, en motores y sensitivos. Los *ramos motores*, destinados a los fascículos musculares, provienen todos del facial. Los *ramos sensitivos*, siempre muy delgados, nacen del infraorbitario (para el labio superior) y del mentoniano (para el labio inferior); se distribuyen por la piel, las glándulas y la mucosa.

3. REGION MENTONIANA

La región mentoniana es, como las dos precedentes, impar y media. Comprende la eminencia mentoniana del maxilar inferior, con las partes blandas que, por delante, la cubren.

1.º **Límites.** — Es de forma cuadrilátera y tiene por límites superficiales: 1.º, hacia arriba, el surco mentolabial, que la separa del labio inferior; 2.º, por abajo, el borde inferior del maxilar, que la separa de la región suprahioidea; 3.º, a los lados,

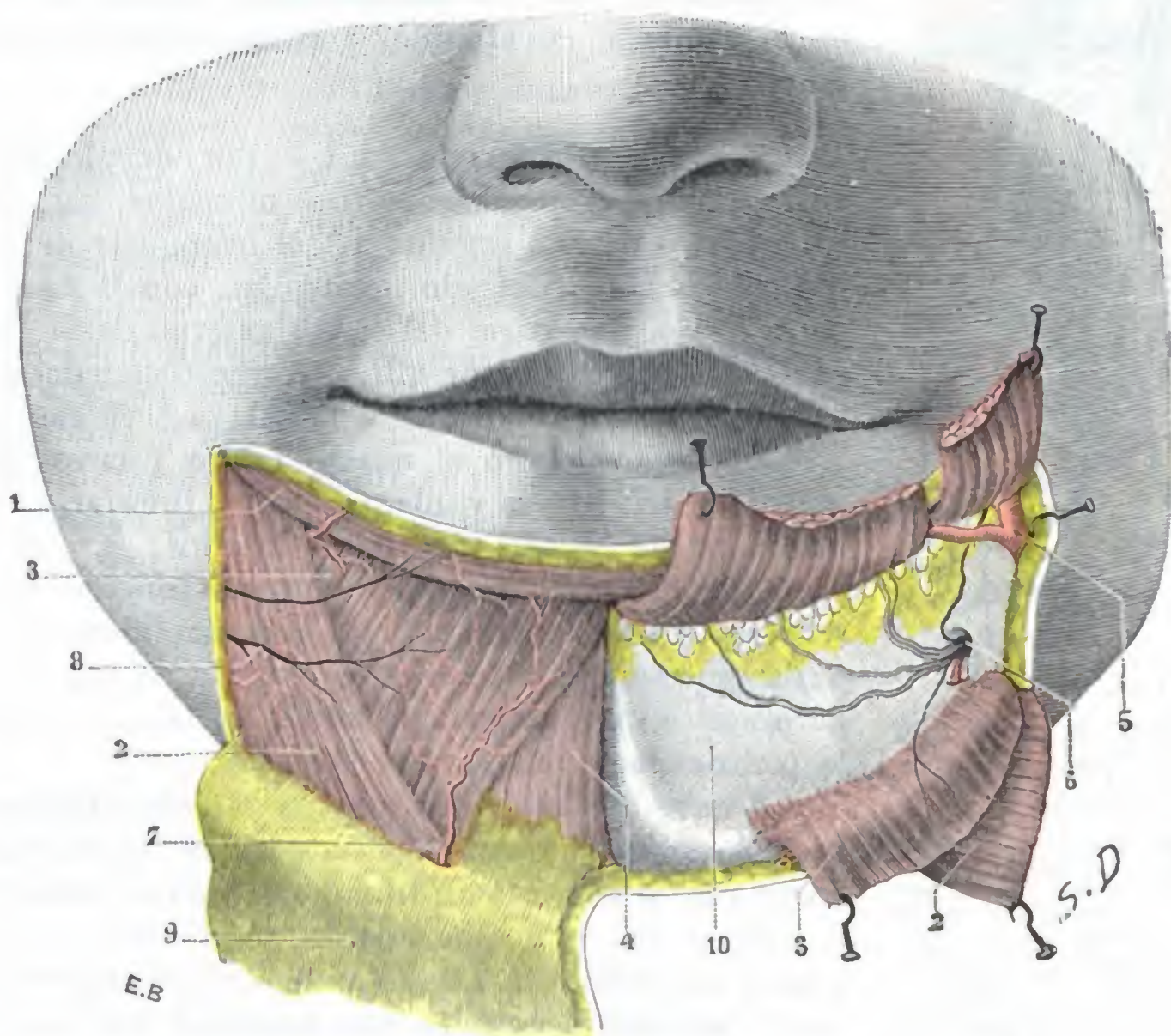


FIG. 163

Región mentoniana, vista de cara.

(A a derecha, los músculos están *in situ*; a la izquierda, se han resecado y reclinado.)

1, orbicular de los labios. — 2, triangular. — 3, cuadrado del mentón. — 4, músculo borla de la barba. — 5, arteria facial con la coronaria inferior. — 6, agujero mentoniano, con el nervio y los vasos mentonianos. — 7, rama de la submentoniana. — 8, ramos del facial. — 9, colgajo cutáneo separado hacia abajo. — 10, maxilar inferior.

una vertical trazada por la extremidad externa del surco labiogeniano, a 10 ó 12 mm por fuera de la comisura; esta línea vertical separa la región mentoniana de la parte inferior de la región geniana.

En profundidad, la región mentoniana se extiende hasta el maxilar inferior.

2.º **Forma exterior y exploración.** — La región mentoniana es convexa en todos los sentidos. Se nota a veces, en su parte media, una fosita más o menos acentuada, la *fosita mentoniana*, debida a la presencia, en la línea media, de una lámina a la vez fibrosa y elástica, que se extiende de la sínfisis mentoniana a la cara profunda de la piel. El mentón, como la región de los labios, presenta, desde el punto de vista de su forma exterior y de su desarrollo, extensas variaciones individuales.

Por variables que sean su forma y su desarrollo, el mentón, como las otras regiones superficiales de la cara, es fácil de explorar en clínica. El esqueleto, en particular, puede ser fácilmente examinado a través de las partes blandas que lo cubren, o también con un dedo introducido en el fondo de saco labiogingival inferior.

3.º Planos superficiales. — En la masa de partes blandas que se disponen por delante del maxilar, no encontramos en realidad sino tres capas: 1.ª, la *piel*; 2.ª, la *capa muscular*, que mejor llamaríamos la *capa musculograsa*; 3.ª, el *periostio*.

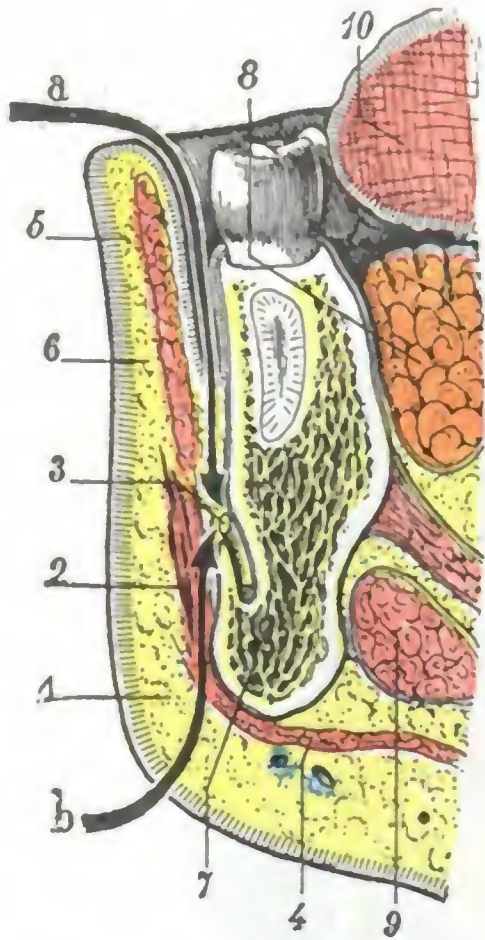


FIG. 164

Corte sagital de la región mentoniana por el agujero mentoniano.

1, piel del mentón. — 2, borla de la barba. — 3, nervio mentoniano. — 4, cutáneo. — 5, piel del labio. — 6, orbicular de los labios. — 7, maxilar inferior. — 8, glándula sublingual. — 9, glándula submaxilar. — 10, lengua.

a, vía de acceso al nervio mentoniano por el surco gingivolabial del vestíbulo bucal. — b, vía de acceso cutánea al mismo nervio.

mos que deba admitirse, en la región mentoniana, la capa celulosa subcutánea que todavía describen ciertos autores de Anatomía topográfica. RICHER encontró en algunos sujetos en el vértice del mentón, entre las partes blandas y el periostio, una bolsa serosa a la que ha dado el nombre de *bolsa prementoniana*, la cual a menudo es multilocular y está limitada por paredes gruesas.

C. PERIOSTIO. — El periostio, que descansa directamente sobre el maxilar, no presenta ninguna particularidad que merezca ser señalada.

4.º Plano esquelético. — El esqueleto de la región mentoniana está constituido por la parte media del cuerpo del maxilar inferior; su porción central o sínfisis presenta un espesor y una resistencia notables. En la fractura de la mandíbula inferior rara vez radica en ella la línea de fractura, sino que ésta se encuentra de ordinario entre los dos incisivos o entre el incisivo y el canino. A derecha e izquierda de la sínfisis se ve el *agujero mentoniano*, por el cual salen los vasos y nervios del

A. PIEL. — La piel es notable por su espesor y por su riqueza en folículos pilosos; está cubierta de vello fino en la mujer y en el niño, y pelos largos en el hombre adulto.

B. CAPA MUSCULOGRASOSA. — Por debajo de la piel encontramos primeramente tres músculos (fig. 163), que son propios de esta región: 1.º, el *triangular de los labios*, músculo ancho y delgado, triangular, con la base dirigida hacia abajo, que parte del tercio externo de la línea oblicua del maxilar y desde allí se dirige oblicuamente arriba y afuera, hacia la comisura labial; 2.º el *cuadrado del mentón*, que nace en el mismo punto y cuyos fascículos, oblicuos hacia arriba y adentro, van a insertarse en la cara profunda de la piel del labio inferior; 3.º, el *músculo borla de la barba*, pequeño músculo conoide, que se inserta en la sínfisis mentoniana, inmediatamente por debajo de la mucosa de las encías, se ensancha en seguida a modo de pincel o de fleco para terminar en la cara profunda de la piel del mentón.

A estos tres músculos conviene añadir algunos fascículos del cutáneo cervical que costean el borde externo del triangular y, como este último, alcanzan la comisura.

Entre los músculos citados se diseminan numerosos tractos celulofibrosos que se extienden de la piel al periostio. Se encuentra también una cantidad más o menos considerable de grasa, la cual no forma una capa continua intermedia entre la piel y el músculo, por lo que no creemos que deba admitirse, en la región mentoniana, la capa celulosa subcutánea que todavía describen ciertos autores de Anatomía topográfica. RICHER encontró en algunos sujetos en el vértice del mentón, entre las partes blandas y el periostio, una bolsa serosa a la que ha dado el nombre de *bolsa prementoniana*, la cual a menudo es multilocular y está limitada por paredes gruesas.

mismo nombre, de los que estudiaremos seguidamente la situación, al tiempo que indicamos el medio de ponerlos al descubierto.

5.º **Vasos y nervios.** — a) Las *arterias*, siempre muy pequeñas, son proporcionadas: 1.º, por la *mentoniana*, rama de la dentaria inferior, que llega a la región por el agujero mentoniano; 2.º, por la *submentoniana* y por la *coronaria labial inferior* (ramas de la facial).

β) Las *venas*, igualmente poco voluminosas, terminan parte en la vena facial y parte en la vena submentoniana.

γ) Los *linfáticos*, siguiendo un trayecto descendente, pasan a la región supra-hioidea y terminan, unos (los laterales), en los ganglios submaxilares, otros (los medios), en los ganglios suprahioideos.

δ) Los *nervios* son de dos órdenes, motores y sensitivos. Los *ramos motores*, destinados a los músculos, son proporcionados por el facial. Los *ramos sensitivos*, destinados a los tegumentos, provienen de dos orígenes: de la rama transversa del plexo cervical superficial y del nervio mentoniano. Este último, una de las ramas terminales del nervio dentario inferior, penetra en la región por el agujero mentoniano, al mismo tiempo que la arteria homónima, dividiéndose en seguida en un pequeño ramillete de ramitos divergentes que se dirigen en todas direcciones. Este nervio es fácil de descubrir si se recuerda que el agujero mentoniano está situado por debajo del espacio que separa los dos primeros molares, casi equidistante del borde inferior de la mandíbula y del borde alveolar. Puede llegarse a él (fig. 164), bien por la cavidad bucal después de incidir el surco gingivolabial (MALGAIGNE), bien por el exterior practicando la sección de los tegumentos a nivel del borde inferior de la mandíbula o a un centímetro por encima (BRUNS).

4. REGION MASETERINA

La región maseterina, como el músculo masetero al cual debe su nombre, se encuentra situada en la parte posterolateral de la cara. Comprende a la vez la rama del maxilar inferior y las partes blandas que por fuera la cubren. Algunos autores creemos que, erróneamente, la describen con la región geniana.

1.º **Límites.** — Sus *límites superficiales* son, bastante exactamente, los del músculo masetero, a saber: por arriba, el arco cigomático; por abajo, el borde inferior del maxilar; por detrás, el borde posterior de su rama ascendente; por delante, el borde anterior del masetero, que, como es sabido, se dirige oblicuamente de arriba abajo y de delante atrás.

Por lo que se refiere a sus *límites profundos*, los autores distan de estar acordes; mientras unos, rebasando la rama del maxilar, incorporan a la región maseterina los músculos pterigoideos interno y externo, los otros, por el contrario, la extienden sólo hasta la rama del maxilar. Nosotros somos de esta última opinión y describiremos los dos pterigoideos en una región especial: la de la fosa cigomática.

2. **Forma exterior y exploración.** — Comprendida de este modo, la región maseterina tiene, como el masetero, la forma de un cuadrilátero alargado en sentido vertical. Confina: por arriba, con la región temporal; por abajo, con la región suprahioidea; por delante, con la región geniana propiamente dicha; por detrás, con la región parotídea; profundamente, y más allá de la rama maxilar, con la región de la fosa cigomática.

La región maseterina, vista de frente, es plana o ligeramente convexa. Sobresale entre la región geniana y la región parotídea, las cuales (la última sobre todo) parecen

con relación a ella más o menos deprimidas. Esta depresión pre y retromaseterina se exagera en los individuos delgados; aumenta también cuando se contrae el masetero, apareciendo entonces mucho más claros los límites anterior y posterior de la región.

La palpación permite reconocer: hacia arriba, a nivel del ángulo posterosuperior de esta región, una eminencia ósea, movable cuando se abre o se cierra la boca, el cóndilo del maxilar; entre este último y el trago pueden percibirse los latidos

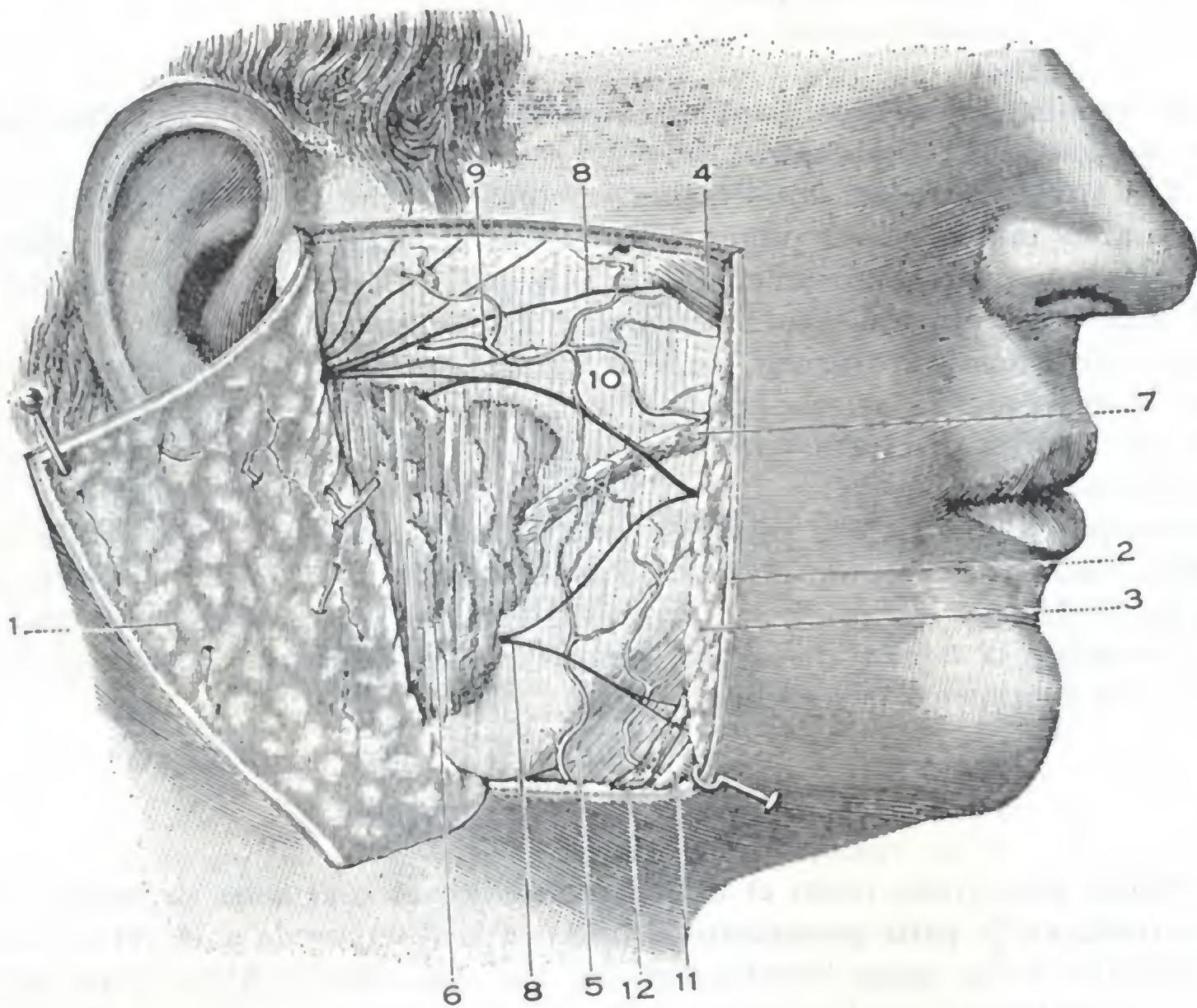


FIG. 165

Región maseterina, plano supraaponeurótico.

1. colgajo cutáneo erinado hacia atrás, con el pánsculo adiposo subcutáneo en su cara profunda. — 2. sección de la piel. — 3. tejido celular subcutáneo. — 4. músculo cigomático. — 5. cutáneo del cuello. — 6. parótida con su prolongación anterior. — 7. conducto de Stenon con su red vascular. — 8, 8, ramas del nervio facial. — 9. arteria transversal de la cara. — 10. aponeurosis maseterina. — 11. arteria facial. — 12. vena facial.

de la arteria temporal superficial. Hacia abajo y adelante, a nivel del ángulo antero-inferior de la región, inmediatamente por delante del borde anterior del masetero, perceptible cuando se contrae la mandíbula, se notan con bastante facilidad, sobre la cara externa del maxilar inferior, las pulsaciones de la arteria facial.

3.º Planos superficiales. — Describiremos con este nombre todas las partes blandas supraaponeuróticas, es decir, la *piel* y el *tejido celular subcutáneo*.

A. PIEL. — La piel, lampiña en la mujer, está cubierta en el hombre por pelos más o menos abundantes y largos, vulgarmente llamados *patillas*. Se desliza fácilmente sobre la aponeurosis subyacente y se continúa, sin línea de demarcación alguna, con la piel de las regiones vecinas.

B. TEJIDO CELULAR SUBCUTÁNEO. — Una capa de tejido celular, más o menos rica en grasa, se extiende por debajo de la piel en toda la región. En esta capa celular

adiposa (fig. 165) se encuentran las formaciones siguientes: 1.^a, la *arteria transversal de la cara*; 2.^a, el *nervio facial*; 3.^a, la *prolongación anterior de la parótida*; 4.^a, el *conducto de Stenon*; 5.^a, algunos fascículos musculares del *risorio* y del *cutáneo del cuello*; 6.^a, por último, la *arteria y la vena faciales*.

α) La *arteria transversal de la cara*, rama de la temporal superficial, ocupa la parte superior de la región y discurre paralelamente al arco cigomático, a un centímetro poco más o menos por debajo de él. Esta arteria, así como el conducto de Stenon y las ramas principales del nervio facial que describiremos después, tienen una dirección sensiblemente horizontal; de aquí el consejo de dar a las incisiones practicadas en esta región, una dirección transversal, y por consiguiente paralela a aquellos órganos, a fin de evitar su lesión. Una incisión vertical, practicada en los tres centímetros superiores y que llegase hasta la aponeurosis, interesaría casi con seguridad la arteria transversal de la cara, algunos ramos del facial y el conducto de Stenon, y, por consiguiente, originaría una hemorragia más o menos abundante, una parálisis motriz y una fístula salival.

β) Las *ramificaciones divergentes del nervio facial* (ramas temporofacial y cervicofacial) forman en conjunto un vasto abanico, pero no hacen más que atravesar la región maseterina para pasar, según el nivel que ocupen, a la región temporal, a la región geniana, o a las regiones mentoniana o suprahioidea.

γ) La *prolongación anterior de la parótida* (véase *Anatomía descriptiva*), más o menos desarrollada según los sujetos, adopta de ordinario la forma de un cono aplastado, cuyo vértice se dirige hacia arriba y adelante; añadamos que esta prolongación anterior de la parótida está cubierta, como la parótida, por una delgada hoja aponeurótica, que no es otra que la continuación de la aponeurosis parotídea superficial y que se fusiona, en los límites de dicha prolongación, con la aponeurosis maseterina; esta disposición se ve muy claramente (fig. 166) en los cortes horizontales de la región.

δ) El *conducto de Stenon* emerge de la cara profunda de la prolongación parotídea, se dirige luego de atrás adelante (a 2 cm aproximadamente por debajo del arco cigomático, siguiendo una línea que une el lóbulo de la oreja al ala de la nariz) y, rodeando el borde anterior del masetero, desciende a la región geniana, donde lo volveremos a encontrar. La línea de incisión que va del trago a la comisura labial lo cruza más o menos oblicuamente y permite descubrirlo con facilidad. El conducto de Stenon, como la prolongación glandular de que procede, está cubierto por una prolongación de la aponeurosis parotídea superficial que lo separa de la piel. De 5 a 6 cm de longitud y 4 mm de anchura, poco grueso, semejando una vena

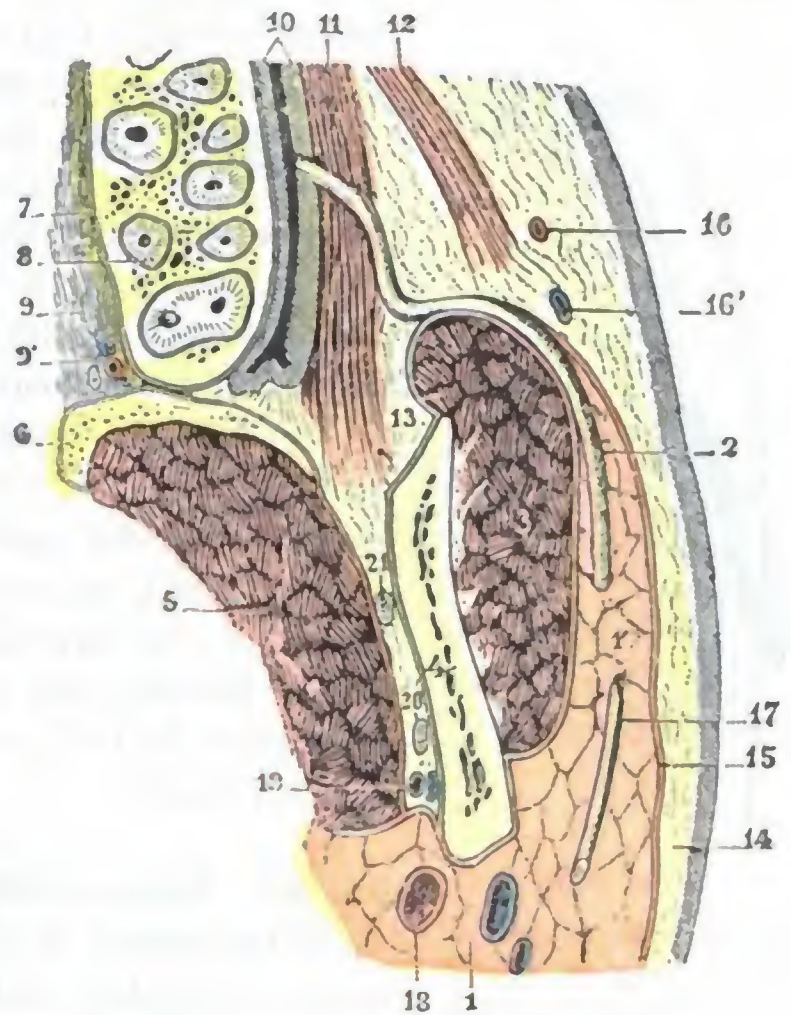


FIG. 166

Conducto de Stenon visto en un corte horizontal de la cara (lado derecho, segmento inferior del corte visto por arriba) (T.).

1, glándula parótida, con 1', su prolongación anterior. — 2, conducto de Stenon. — 3, masetero. — 4, maxilar inferior. — 5, pterigoideo interno. — 6, apófisis pterigoides. — 7, maxilar superior seccionado a nivel de la raíz de los dientes. — 8, raíces del segundo molar superior. — 9, bóveda palatina, con 9', vasos y nervios palatinos posteriores. — 10, mucosa bucal. — 11, buccinador. — 12, músculo cigomático. — 13, bola adiposa de Bichat. — 14, tejido celular subcutáneo. — 15, aponeurosis superficial. — 16, 16', arteria y vena faciales. — 17, nervio facial. — 18, arteria carótida externa. — 19, arteria y vena dentarias inferiores. — 20, nervio dentario inferior. — 21, nervio lingual.

vacía, cuesta trabajo reconocerlo en una herida y, en consecuencia, es fácil lesionarlo si nos olvidamos de fijar su situación. Las fístulas salivales consecutivas a su lesión (heridas, operaciones en la mejilla) son de curación difícil cuando radican en la porción maseterina del conducto. Para curarlas es preciso abocar la fístula a la cavidad bucal, lo cual es casi imposible debido al espesor de las partes musculosebáceas, que a este nivel separan el conducto de Stenon de la boca. Se ha intentado también conseguir la curación perforando oblicuamente la mejilla, mediante un trocar, de atrás adelante, de la fístula a la mucosa bucal, y dejando un desagüe en el trayecto así

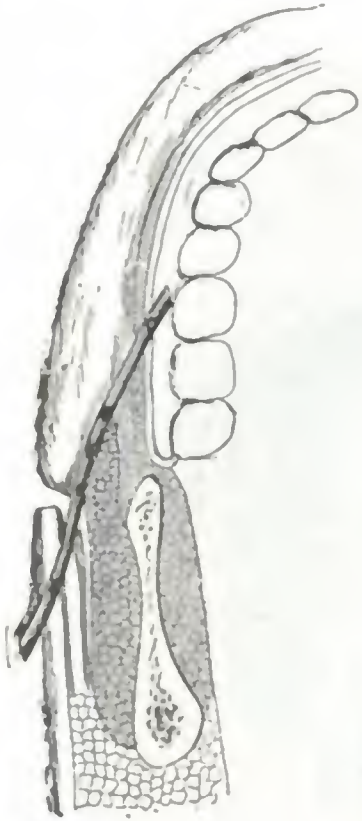


FIG. 167

Procedimiento de Richelot para el tratamiento de las fístulas salivales (IMBERT).

La figura presenta un corte horizontal esquemático de la región yugomaxilar. Un drenaje discurre oblicuamente por el espesor de la mejilla, desde el orificio fistuloso a la cavidad bucal; no obstante, para conseguir más fácilmente el cierre de la fístula, el extremo exterior del drenaje no sale por esta última, sino que sale por un nuevo orificio creado por punción a alguna distancia por detrás del orificio fistuloso.

formado, con objeto de obtener por epidermización un nuevo conducto (fig. 167). Pero este nuevo conducto, forzosamente algo largo, rara vez se mantiene permeable, y lo más frecuente es la reproducción de la fístula. MORESTIN propuso, en último término, para conseguir la curación de tales fístulas, provocar la atrofia de la glándula parótida, practicando la ligadura del conducto por encima del orificio fistuloso. Este procedimiento es teóricamente racional, pues es sabido que una glándula cuyo conducto excretorio esté obliterado, por regla general se atrofia.

ε) Abajo, en la parte inferior del masetero, se ven el *risorio de Santorini* (cuando existe) y los fascículos más posteriores del *cutáneo del cuello*.

ζ) Señalemos también, a nivel del ángulo anteroinferior del masetero, la *arteria* y la *vena faciales* (fig. 165) que rodean el borde inferior del maxilar para pasar de la región del cuello a la región de la cara. Pero esto corresponde ya al extremo límite de esta región.

4.º Aponeurosis maseterina, compartimiento maseterino.

— Si reseca la piel y el tejido celular subcutáneo, se nos presenta, extendida sobre toda la región, una amplia aponeurosis, la *aponeurosis maseterina*.

Cuadrilátera como el músculo que cubre esta aponeurosis se inserta: arriba, en el arco cigomático; abajo, en el borde inferior del maxilar; atrás, en el borde posterior de la rama ascendente; delante, rodea el borde anterior del masetero, pasa a la cara interna de este músculo y, siguiendo entonces un trayecto retrógrado, va a fijarse, en parte, a la apófisis coronoides, y, en parte, al borde anterior de la cara externa de la rama ascendente.

Así dispuesta, la aponeurosis maseterina forma, con la rama del maxilar, una cavidad osteofibrosa, el *compartimiento maseterino* (fig. 168, 5). Este compartimiento, óseo por dentro y aponeurótico por fuera, está cerrado por todas partes excepto a nivel de la escotadura sigmoidea, por donde comunica libremente con la región de la fosa cigomática. Por esta escotadura sigmoidea pasan la arteria, la vena y el nervio maseterino.

5.º Contenido del compartimiento maseterino, masetero. — La celda maseterina está ocupada por el músculo masetero.

El masetero (fig. 169) es un músculo voluminoso, de forma cuadrilátera, perteneciente al grupo de los masticadores. Se inserta en el borde inferior y en la cara interna del arco cigomático por dos fascículos: un fascículo anterior o superficial, oblicuamente dirigido hacia abajo y atrás, y un fascículo posterior profundo, oblicuo abajo y adelante. Estos dos fascículos, bastante distintos en su origen, se fusionan pronto en un cuerpo muscular único, el cual va a fijarse en el ángulo del maxilar

y en la cara externa de la rama ascendente, desde su borde inferior hasta la base de la apófisis coronoides.

Es útil recordar que el masetero, aunque cuadrilátero como la rama ascendente que cubre, no se superpone exactamente a esta lámina ósea y por detrás (fig. 169) deja al descubierto una cierta parte del cóndilo y su cuello y la articulación temporomaxilar; por delante, al contrario, la rebasa uno o dos centímetros, descansando entonces esta «parte desbordante» (si se nos permite la expresión) sobre el maxilar superior, sobre el buccinador (del que está separada por la *bola adiposa* de BICHAT) y un poco sobre el cuerpo del maxilar inferior.

El masetero, músculo elevador de mandíbula, es uno de los primeros que se contracturan en el tétanos; sabido es que el *trismo* (así se designa la contractura del masetero) es uno de los síntomas iniciales, generalmente el primer signo de esta infección. A consecuencia de osteítis del maxilar inferior, de miositis crónica, el masetero puede sufrir la degeneración fibrosa, y de ello resulta la imposibilidad absoluta para el enfermo de separar uno de otro los arcos dentarios, y, por lo tanto, un obstáculo considerable para la alimentación (*constricción de las mandíbulas*). En casos semejantes, LE DENTU y KO-

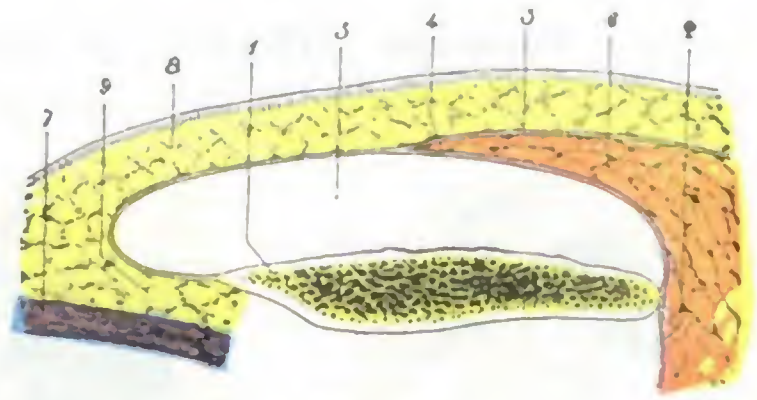


FIG. 168

Cavidad maseterina, vista en un corte horizontal (lado derecho, segmento inferior del corte).

1, maxilar inferior.— 2, aponeurosis parotídea profunda.— 3, aponeurosis parotídea superficial.— 4, aponeurosis maseterina.— 5, celda maseterina.— 6, parótida.— 7, músculo buccinador.— 8, tejido celular subcutáneo.— 9, bola adiposa de BICHAT.

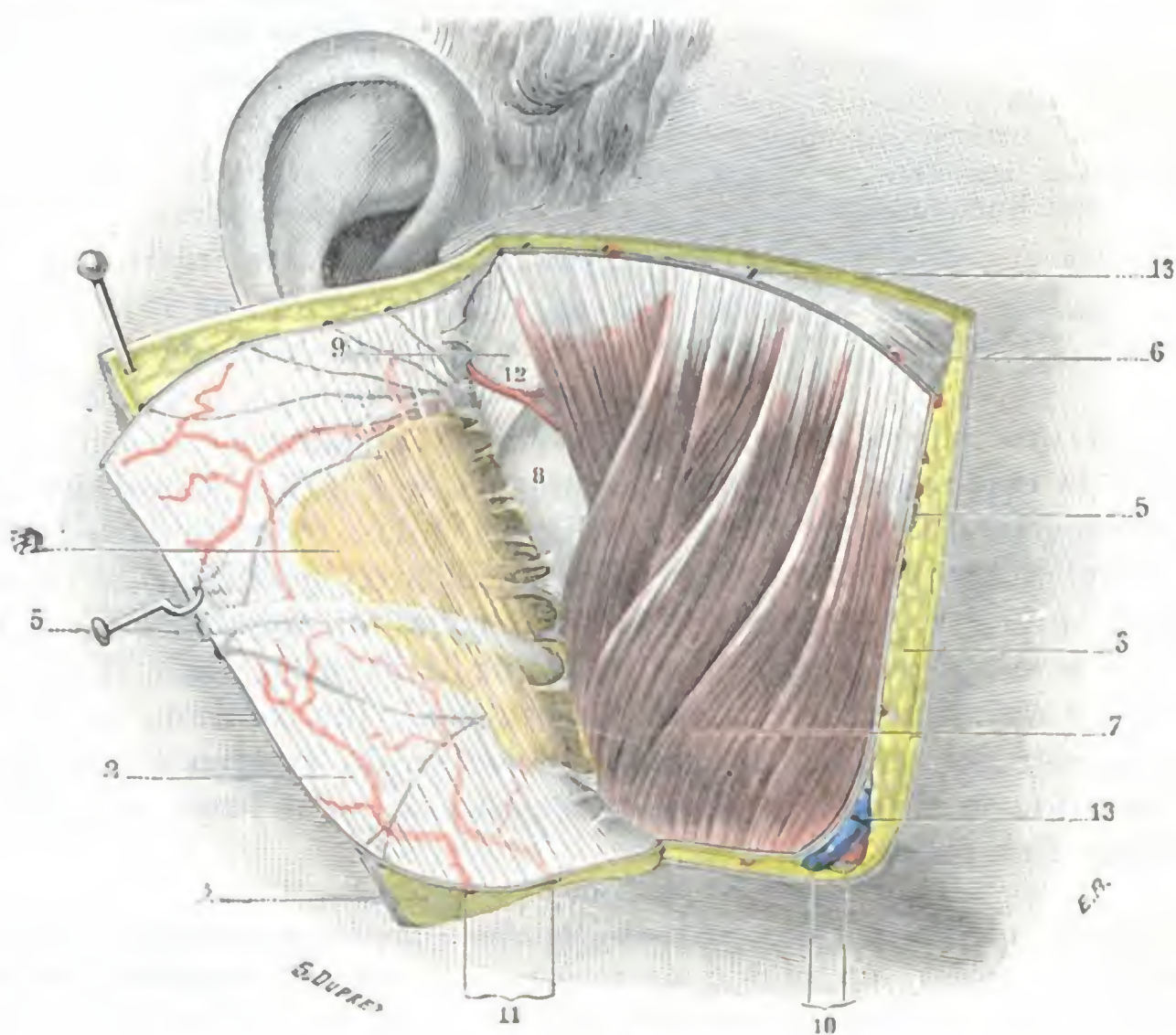


FIG. 169

Región maseterina, plano subaponeurótico.

1, colgajo cutáneo, reclinado hacia atrás.— 2, aponeurosis maseterina, reclinada igualmente hacia atrás, con, sobre su cara externa, los vasos y nervios superficiales (véase la figura 165).— 3, tejido celular subcutáneo.— 4, glándula parótida, reclinada hacia atrás con la aponeurosis.— 5, 5, conducto de Stenon, seccionado y reclinado.— 6, cigomático.— 7, masetero.— 8, borde posterior del maxilar.— 9, ligamento lateral externo de la articulación temporomaxilar.— 10, arteria y vena faciales.— 11, dos ramas maseterinas de la facial.— 12, ramo submaseterino de la transversal de la cara.— 13, 13, ramas del nervio facial.

CHER aconsejan practicar la desinserción del músculo en el ángulo de la mandíbula, aunque conservando su continuidad con el periostio; si se opera de este modo, en realidad lo que se hace es avanzar la inserción del músculo que se ha hecho demasiado corto; la intervención es análoga a la que se practica en los músculos del ojo en el caso de estrabismo.

6.º **Periostio.** — El periostio cubre en toda su extensión la rama ascendente del maxilar inferior adhiriendo íntimamente al músculo, que fija en él sus inserciones inferiores. Por su mediación, el

músculo pterigoideo interno, que se inserta también en él, forma con el masetero una especie de músculo digástrico, cuya continuidad, al resecar el maxilar inferior, debemos esforzarnos en conservar desprendiendo con cuidado el periostio.

7.º **Plano esquelético.** — El plano esquelético de la región maseterina está representado: 1.º, por el arco cigomático; 2.º, por la rama del maxilar inferior; 3.º, por la articulación temporomaxilar.

A. **ARCO CIGOMÁTICO.** — Situado en el punto de unión de las tres regiones temporal, maseterina y cigomática, el arco cigomático o simplemente el *cigoma* es una potente apófisis, horizontalmente dirigida, que une la parte inferior de la escama del temporal, de la cual sale, al hueso malar. Mide de 3,5 a 4 cm de longitud por 4 a 6 mm de grosor y forma

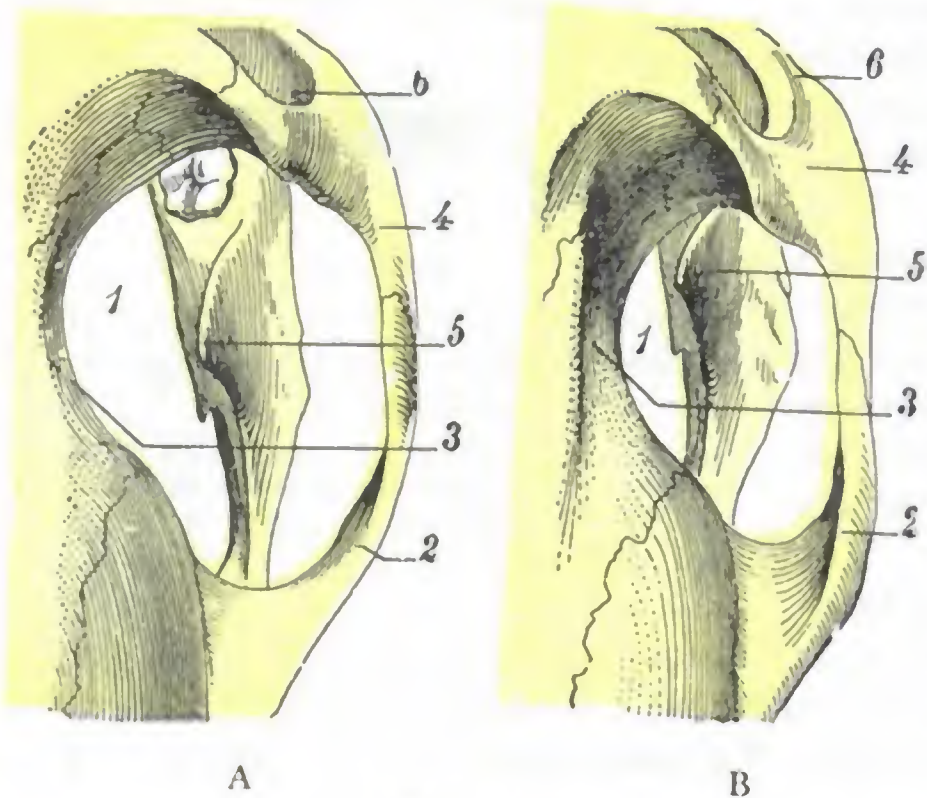


FIG. 170

Tipos anormales de orificio cigomático: A, orificio cigomático grande: la coronoides queda lejos del hueso malar. — B, orificio cigomático pequeño: la apófisis coronoides llega cerca de la cara posterior del hueso malar.

La figura representa el orificio cigomático derecho visto por arriba.

1, orificio cigomático. — 2, arco cigomático. — 3, fosa temporal. — 4, hueso malar. — 5, apófisis coronoides del maxilar inferior. — 6, órbita.

bajo la piel una relieve claramente visible en las personas delgadas y accesible con facilidad a la exploración en todos los sujetos, por lo que constituye uno de los puntos de referencia más importantes, utilizados sobre todo en topografía craneocerebral. Al implantarse en la escama temporal, el arco cigomático se divide en dos ramas o raíces, que se separan una de la otra según un ángulo de 85º: 1.º, la *raíz transversa*, que se dirige de fuera adentro y que toma parte en la formación de la articulación de la mandíbula; 2.º, la *raíz longitudinal*, que continúa primero la dirección anteroposterior del cigoma, formando, sobre la cara externa de la mastoides, lo que hemos descrito con el nombre de *línea temporalis*, y que luego se hace ascendente (véase *Anatomía descriptiva*).

El arco cigomático limita por una parte con la cresta temporo-esfenoidal, y por la otra con la cara posterior del malar, un orificio de forma oval, con la extremidad mayor anterior y la extremidad menor posterior: el *orificio cigomático*, por el cual la fosa temporal comunica ampliamente con las regiones geniana y cigomática y en el que se mueve la coronoides en los diversos desplazamientos de la mandíbula. Las dimensiones anteroposteriores de este orificio son susceptibles de variar del simple al doble (FARABEUFF) según los sujetos, como también varían la longitud del arco cigomático y su separación de la cara lateral del cráneo. Resulta de ello que la distancia que normalmente separa el borde anterior de la coronoides de la parte anterior del orificio (cara posterior del malar) presenta grandes diferencias según los

casos: cuando el orificio es muy grande (fig. 170, A), esta distancia puede llegar a 20 mm; cuando, por el contrario, este orificio es pequeño (fig. 170, B), esta misma distancia puede ser únicamente de 5 a 6 mm. En este último caso, apenas está asegurado el juego fisiológico de la mandíbula y, como FARABEUF hizo notar con razón, basta un movimiento exagerado de propulsión, según se observa en el caso de luxación de la mandíbula, para que choque el borde anterior de la apófisis coronoides con el hueso malar. Veremos después, al estudiar la rama del maxilar inferior, que este mismo contacto de coronoides con la cara posterior del hueso malar puede también observarse cuando, presentando el orificio cigomático las dimensiones anteroposteriores normales, la apófisis coroides está anormalmente desarrollada.

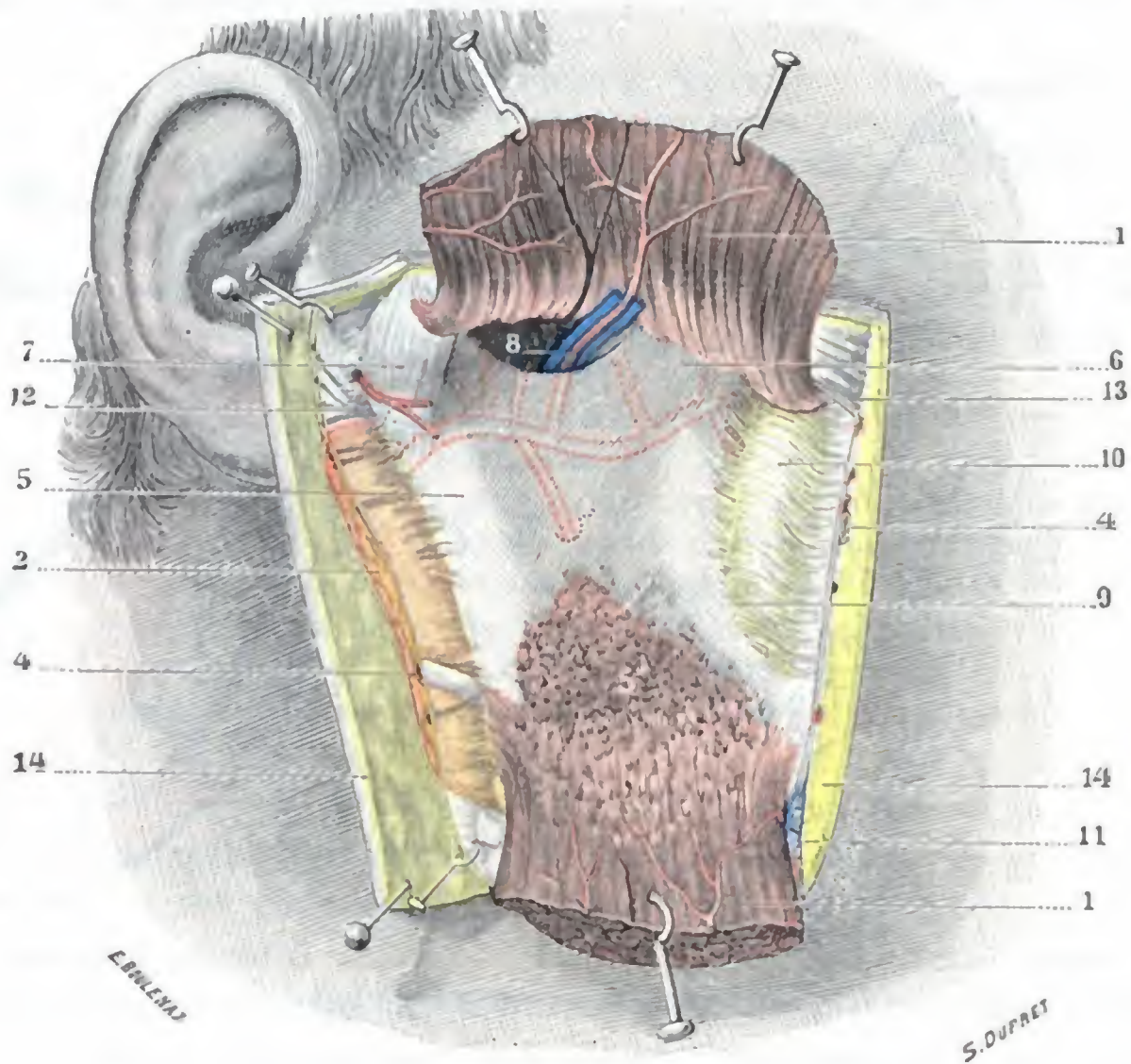


FIG. 171

Región maseterina, plano esquelético.

1, masetero incidido en sentido transversal y fuertemente separado hacia arriba y abajo. — 2, prolongación anterior de la parótida reclinada hacia atrás al mismo tiempo que la aponeurosis maseterina. — 4, 4, conducto de Stenon. — 5, rama del maxilar inferior, con 5', superficie donde las inserciones del masetero han sido desgarradas (el punteado rojo indica el trayecto, sobre la cara interna del hueso, de la maxilar interna y de sus ramas; el punteado negro, la situación del orificio superior del conducto dentario y la espina de Spix). — 6, apófisis coronoides. — 7, ligamento lateral externo de la articulación temporomaxilar. — 8, vasos y nervios maseterinos atravesando la escotadura sigmoidea. — 9, aponeurosis maseterina que se inserta en el borde anterior de la rama del maxilar. — 10, bola adiposa de Bichat, situada por debajo de la aponeurosis y vista por transparencia. — 11, arteria y vena faciales. — 12, nervio facial. — 13, músculo cigomático mayor. — 14, 14, piel y tejido celular subcutáneo.

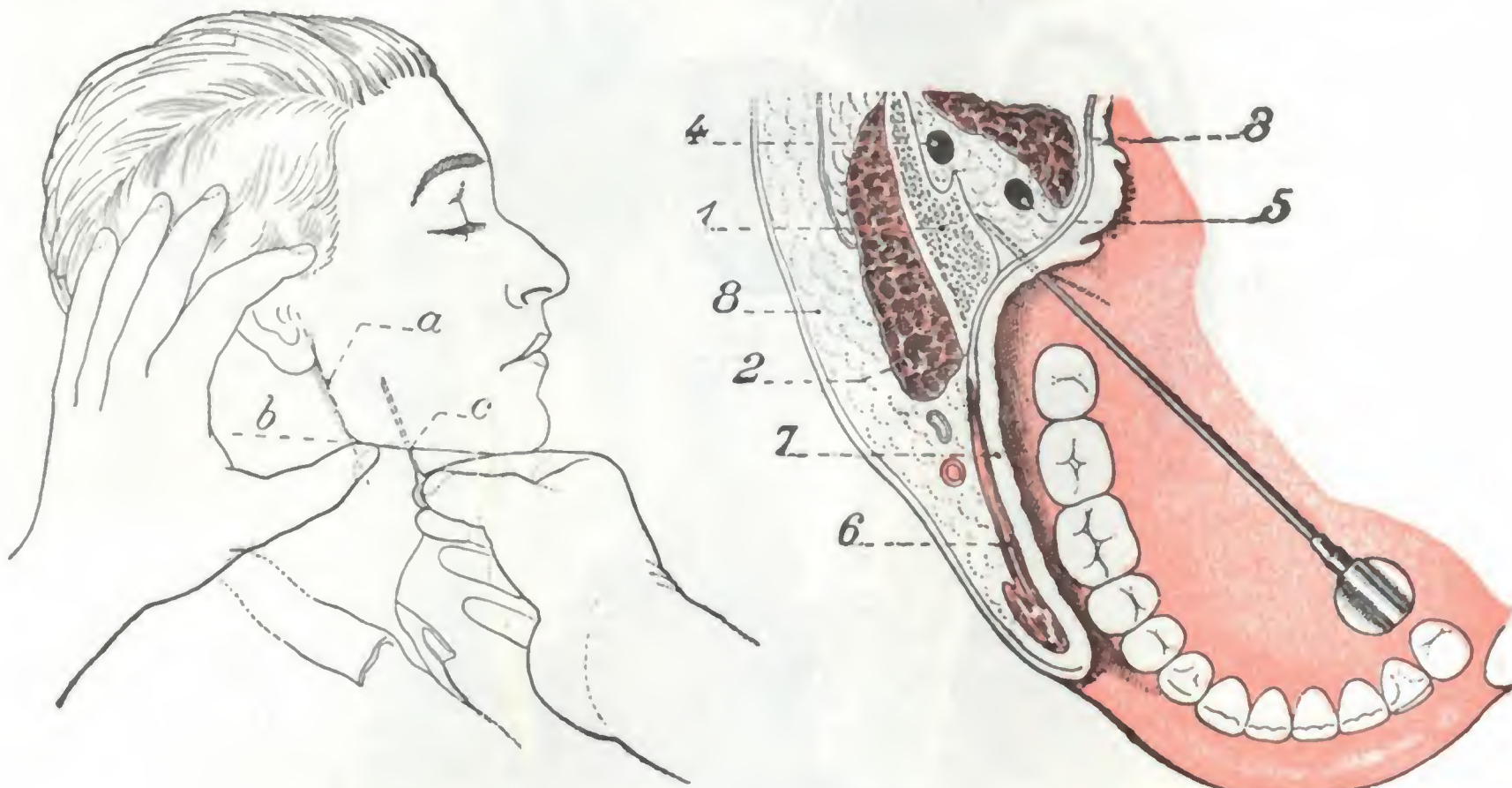
Entonces mostraremos el papel que ciertos autores le atribuyen para explicar lo irreducible del maxilar inferior en el caso de luxación de la mandíbula.

B. RAMA DEL MAXILAR INFERIOR. — La rama del maxilar inferior (fig. 171), denominada a veces *apófisis ascendente*, o también *porción vertical* del maxilar, es una lámina ósea, cuadrilátera, que continúa hacia atrás el cuerpo o parte horizontal de aquel hueso y forma con esta porción horizontal un ángulo más abierto en los sujetos de raza inferior que en los sujetos de raza superior y más abierto igualmente en el niño que en el adulto. La rama del maxilar inferior puede ser como el cuerpo, aunque menos que él, asiento de fracturas que, ordinariamente, no van acompañadas de desplazamiento de los fragmentos, pues éstos son mantenidos *in situ* por los dos músculos masetero y pterigoideo interno, que les forman una a modo de férula.

Morfológicamente, la rama del maxilar ofrece a nuestra consideración: 1.º, dos caras, externa e interna; 2.º, dos bordes, anterior y posterior; 3.º, dos extremos, superior e inferior.

a) *Cara externa.* — La cara externa presenta fuertes líneas rugosas que se hallan destinadas a la inserción inferior del masetero. Estas rugosidades, que se exageran con la potencia del músculo, son sobre todo acentuadas en gran manera en la porción inferior de esta cara.

b) *Cara interna.* — La cara interna no está orientada según un plano rigurosamente sagital, ya que mira hacia dentro y atrás. Presenta a la mitad de la distancia del borde anterior al borde posterior, y a la mitad de la distancia también entre el



A (según CIESZYNSKI)

FIG. 172

B (según BERCHER)

Vías de acceso extrabucal (A) e intrabucal (B) para el nervio dentario.

La figura B representa un corte esquemático horizontal de la cavidad bucal que pasa por las comisuras: 1, mandíbula. — 2, masetero. — 3, pterigoideo interno. — 4, nervio dentario. — 5, nervio lingual. — 6, buccinador. — 7, mucosa de la lengua. — 8, mejilla.

borde superior y el ángulo del maxilar, el *orificio superior del conducto dentario* situado 3,5 cm por encima del borde inferior del hueso, de 12 a 15 mm por detrás del labio interno del canal que ofrece el borde anterior de la mandíbula; es perceptible a la palpación por la cavidad bucal, en un plano horizontal que pasa un centímetro aproximadamente por encima del plano de los molares inferiores (J. BERCHER). Por este orificio, limitado por delante y abajo por una pequeña eminencia ósea, la *espina de Spix*, el nervio dentario inferior y la arteria del mismo nombre penetran en el conducto dentario, lo recorren en toda su extensión y salen después a la región mentoniana (pág. 221) por el agujero mentoniano. El nervio dentario puede ser descubierto en su conducto y resecado en caso de neuralgia, sea a nivel del cuerpo del maxilar, sea a nivel de su rama. Es preferible atacarlo antes de su entrada en el conducto dentario, cuando todavía no ha emitido ninguna rama; la trepanación de la cara externa de la rama ascendente en el punto que corresponde al orificio del conducto dentario (después de haber desprendido previamente las inserciones inferiores del masetero) conduce fácilmente hasta el nervio (VELPEAU).

En estomatología, se insensibiliza el nervio dentario inferior antes de su entrada en el conducto dentario, por medio de una inyección de novocaína introducida, ora por *vía extrabucal*, ora por *vía intrabucal (anestesia regional)*.

A. CIESZYNSKI fijó la técnica de la operación por vía extrabucal. Se trazan (fig. 172, A) en la piel del enfermo dos líneas: 1.º, una línea vertical, *a*, que corresponde al borde posterior de la rama ascendente del maxilar; 2.º, otra línea, ésta horizontal, *b*, trazada por el borde inferior de la mandíbula. Estas dos líneas se cruzan por detrás. A un centímetro y medio por delante de este punto de cruzamiento, en la línea *b*, se introduce la aguja *c* y se la hace pasar paralelamente a la línea *a*, es decir, al borde posterior del maxilar, en una longitud de 4 cm, en contacto con la cara profunda de la rama ascendente. Habiendo la aguja penetrado así a una profundidad de 4 cm, el operador se encuentra algo por encima del orificio del conducto dentario, sobre el mismo nervio, y no hay que hacer más que empujar el émbolo de la jeringuilla que contiene la solución anestésica para obtener una anestesia perfecta de los molares y premolares y de la mitad del labio inferior del lado correspondiente.

Igualmente es posible por esta vía extrabucal, y siguiendo la misma técnica, anestesiarse el nervio lingual, que, como veremos más adelante, discurre al lado del nervio dentario en este punto. Basta, habiendo penetrado la aguja como se ha dicho antes a 4 cm de profundidad, retirarla medio centímetro aproximadamente y hundirla de nuevo medio centímetro, pero dirigiéndola esta vez hacia delante, de suerte que forme un ángulo de 20 grados con su primera dirección. Se llega así al nervio lingual al mismo nivel del borde anterior de la rama ascendente del maxilar. Añadiendo la anestesia del nervio lingual a la del nervio dentario inferior, se hace posible intervenir a la vez sobre la región dentaria del maxilar inferior y en el suelo de la boca (CIESZYNSKI).

La técnica de la anestesia del nervio dentario por vía intrabucal fue introducida por BERGER. Este cirujano aconseja reconocer por palpación intrabucal la cresta interna del canal que forma el borde anterior del maxilar (está a un centímetro por detrás de la cresta externa que sobresale en la boca) y hundir la aguja a este nivel a un centímetro por encima del plano de los molares inferiores hasta el hueso. La punta de la aguja, conservando el contacto óseo (y para esto es necesario que el pabellón de la aguja [fig. 172, B] esté a nivel del canino o de los premolares del lado opuesto), avanza en seguida en una profundidad de 10 a 12 mm, momento en que nos hallamos en el orificio del conducto dentario.

c) *Borde posterior*. — El borde posterior de la rama del maxilar, oblicuamente dirigido abajo y adelante, ligeramente retorcido en *S* itálica, es redondeado y liso. En toda su extensión está en relación con la parótida: es el *borde parotídeo* de ciertos autores.

d) *Borde anterior*. — El borde anterior, igualmente oblicuo hacia abajo y adelante, representa una especie de canal, cuyos dos labios, confundidos por arriba, se separan al descender para continuarse respectivamente, a nivel del cuerpo del hueso, con las dos líneas oblicuas interna y externa. Este borde forma relieve en la cavidad bucal, y por este hecho constituye una guía importante cuando, siguiendo el procedimiento aconsejado por MICHEL, nos proponemos descubrir el nervio dentario inferior por la boca: una incisión practicada sobre la mucosa bucal, inmediatamente por dentro de este borde, permite encontrar el nervio situado entre el músculo pterigoideo interno y el esqueleto.

e) *Extremo inferior*. — La extremidad inferior o borde inferior de la rama del maxilar se continúa, sin línea de demarcación ninguna, con el borde inferior del cuerpo. El punto saliente en donde se encuentra por detrás el borde inferior del hueso constituye el *ángulo del maxilar* o *ángulo mandibular*; es un punto de referencia de primer orden para la mayor parte de mediciones que en antropología se practican sobre el maxilar inferior. BROCA llama gonión al vértice del ángulo y reserva el término de ángulo mandibular para el ángulo mismo.

f) *Extremo superior*. — En la extremidad superior de la rama del maxilar observamos dos apófisis voluminosas: una anterior, la *apófisis coronoides*, y otra posterior, el *cóndilo del maxilar*. Entre las dos se encuentra una escotadura, la *escotadura sigmoidea*, de la que ya hemos hablado antes.

a) El *cóndilo del maxilar* forma con la cavidad glenoidea del temporal la articulación temporomaxilar. Lo describiremos luego a propósito de esta articulación. Diga-

mos aquí, únicamente, que está unido a la rama del maxilar por una porción adelgazada llamada *cuello del cóndilo*. El cuello del cóndilo representa el punto débil de la apófisis, por lo cual a su nivel es donde aquélla se fractura ordinariamente como consecuencia de un traumatismo a menudo indirecto (caída sobre el mentón). La *fractura del cóndilo* va acompañada por lo común de un desplazamiento del fragmento superior hacia dentro, debido a la acción del músculo pterigoideo externo; puesto que, como luego vamos a ver, este músculo fija su inserción externa en el cóndilo del maxilar.

β) La *apófisis coronoides*, de forma triangular, es delgada y cortante en el esqueleto. En el vivo está rodeada por el tendón del temporal, que se inserta particularmente en sus bordes anterior y posterior y sobre su cara interna. En la resección del maxilar inferior, uno de los tiempos difíciles de la operación es la desinserción de

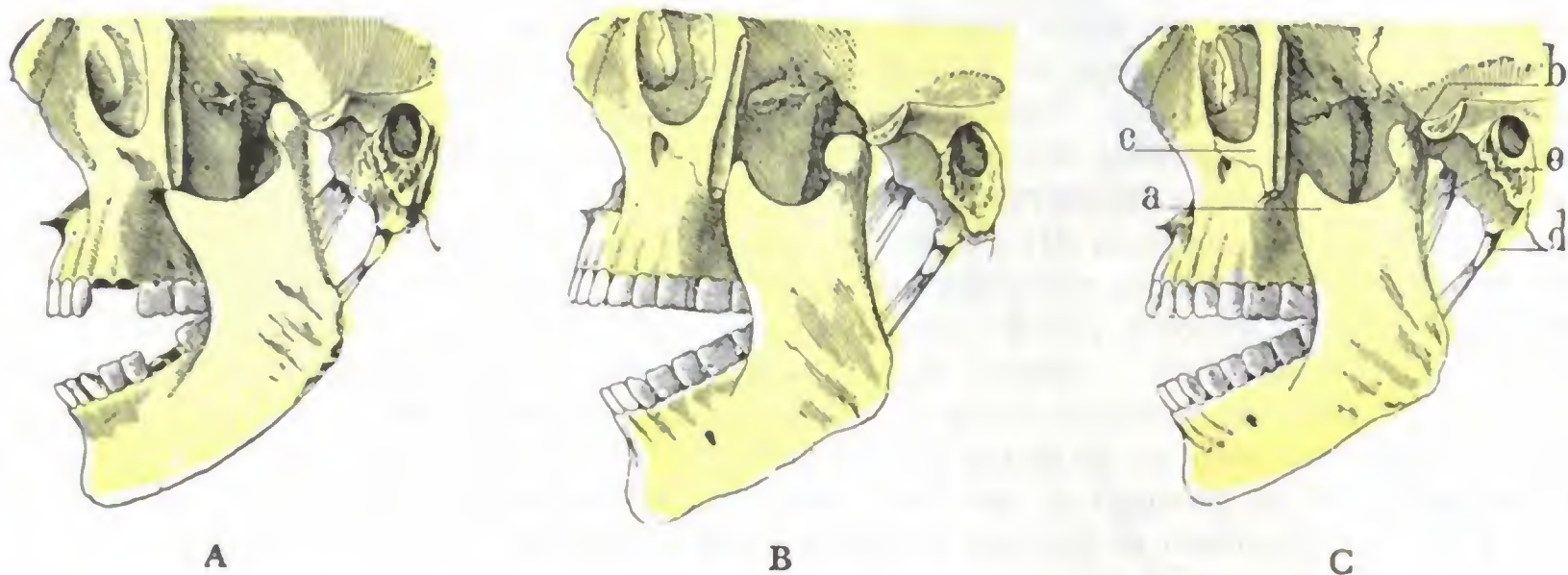


FIG. 173

Diversos tipos de apófisis coronoides y su papel en la luxación de la mandíbula: A, apófisis coronoides de dimensiones normales; no llega a ponerse en contacto con el malar; B, apófisis coronoides larga y voluminosa: *se apoya* contra el hueso malar; C, apófisis coronoides corta y abultada: *se engancha* en el borde inferior del malar.

(Esqueleto visto por su cara lateral izquierda; mandíbula inferior luxada.)

a, apófisis coronoides. — b, cóndilo del maxilar inferior. — c, hueso malar seccionado.
d, apófisis estiloides y ligamento estilomaxilar. — e, ligamento esfenomaxilar.

este tendón, por lo cual siguiendo los consejos de CHASSAIGNAC, es preferible seccionar la coronoides por su base y abandonarla con el músculo, que exponerse a desgarrar las fibras musculares al intentar desprenderla. La apófisis coronoides, con el cóndilo de la mandíbula, puede ser asiento de fracturas (*fracturas de la coronoides*), las cuales son, no obstante, extremadamente raras y casi siempre de causa directa. La exploración (mediante el dedo) del vestíbulo bucal, en el cual la coronoides forma eminencia, permite reconocerlas con facilidad.

El desarrollo de la apófisis coronoides varía según los sujetos (fig. 173), y, desde este punto de vista, es posible distinguir *apófisis cortas* o *largas* y *apófisis voluminosas* y *abombadas* o, al contrario, *apófisis estrechas*.

Las apófisis voluminosas y abombadas (fig. 173, B y C), sean largas o cortas, establecen relaciones más inmediatas de lo normal con la cara profunda del malar y con su borde inferior (las cosas pasan de la misma manera cuando, como ya hemos indicado antes, presentando la coronoides dimensiones normales, el orificio cigomático está poco desarrollado). Si en estas condiciones se produce una luxación de la mandíbula y la coronoides es larga (fig. 173, B), su borde anterior, cercano a la cara posterior del hueso malar por el desplazamiento hacia delante del maxilar, se apoya contra la cara profunda del malar, y si es corta (fig. 173, C), su punta se engancha al borde inferior del mismo hueso. En ambos casos, el maxilar fijado en su porción viciosa, no puede elevarse de nuevo y la boca del sujeto queda abierta.

NÉLATON explicaba la actitud tan particular que presentaban los enfermos afectos de luxación de la mandíbula por mecanismos del *apuntalamiento* o el *enganche* de la coronoides. La explicación no satisface cuando la coronoides es de dimensiones medias (fig. 173, A) o cuando está atrofiada; en tal caso, la apófisis queda siempre más o menos alejada de la cara profunda o del borde inferior del malar y, sin embargo, la actitud de los enfermos es la misma que anteriormente: la tensión de los ligamentos esfeno y estilomaxilares es entonces suficiente, como MAISONNEUVE ha demostrado, para oponerse a la oclusión de la boca, ya que tales ligamentos atraen hacia arriba y atrás el ángulo de la mandíbula, al paso que los músculos elevadores (masetero, pterigoideo interno, etc.) lo atraen hacia arriba y adelante; el cóndilo luxado y sometido a estas dos fuerzas tiene que apoyarse fuertemente en la cara anterior de la apófisis transversa del cigoma e inmovilizarse en tal posición.

C. ARTICULACIÓN TEMPOROMAXILAR. — La articulación temporomaxilar ocupa la parte superior y posterior de la región maseterina; pertenece al tipo de las condíleas dobles.

a) *Superficies articulares.* — De las dos superficies articulares de esta articulación, una pertenece al maxilar inferior y otra al temporal.

α) La *superficie maxilar* está constituida por el *cóndilo del maxilar inferior*. Es una eminencia elipsoidea, de 20 a 22 mm de longitud por 7 a 8 mm de anchura y que se dirige oblicuamente de fuera adentro y de delante atrás. De esta oblicuidad resulta que los ejes mayores de los dos cóndilos, prolongados hacia dentro, se encontrarían un poco por delante de la parte central del agujero occipital. El cóndilo del maxilar es convexo a la vez en sentido transversal y en sentido anteroposterior, y en estado fresco, su superficie articular está revestida por una delgada capa de tejido fibroso.

β) La *superficie temporal* comprende: 1.º, por delante, una eminencia transversal, fuertemente convexa de delante atrás, que es la *raíz transversa* del cigoma, llamada también *cóndilo del temporal*; 2.º, por detrás, una depresión profunda de forma elipsoidal, la *cavidad glenoidea* (fig. 175). La parte posterior de la cavidad glenoidea forma la parte anterior del conducto auditivo óseo; se explica así que, a consecuencia de un choque sobre el mentón, pueda el cóndilo de la mandíbula fracturar el conducto auditivo, y hasta penetrar en su cavidad (BAUDRIMONT) y por qué los dolores debidos a inflamaciones profundas del conducto auditivo son exagerados por la masticación. La cavidad glenoidea es articular tan sólo por su parte anterior. Esta porción anterior, regularmente excavada y lisa, está separada de la porción posterior o no articular por la cisura de Glaser, hendidura estrecha por la cual pasan la cuerda del tímpano y una arteriola antes de penetrar en la caja del tímpano. Es

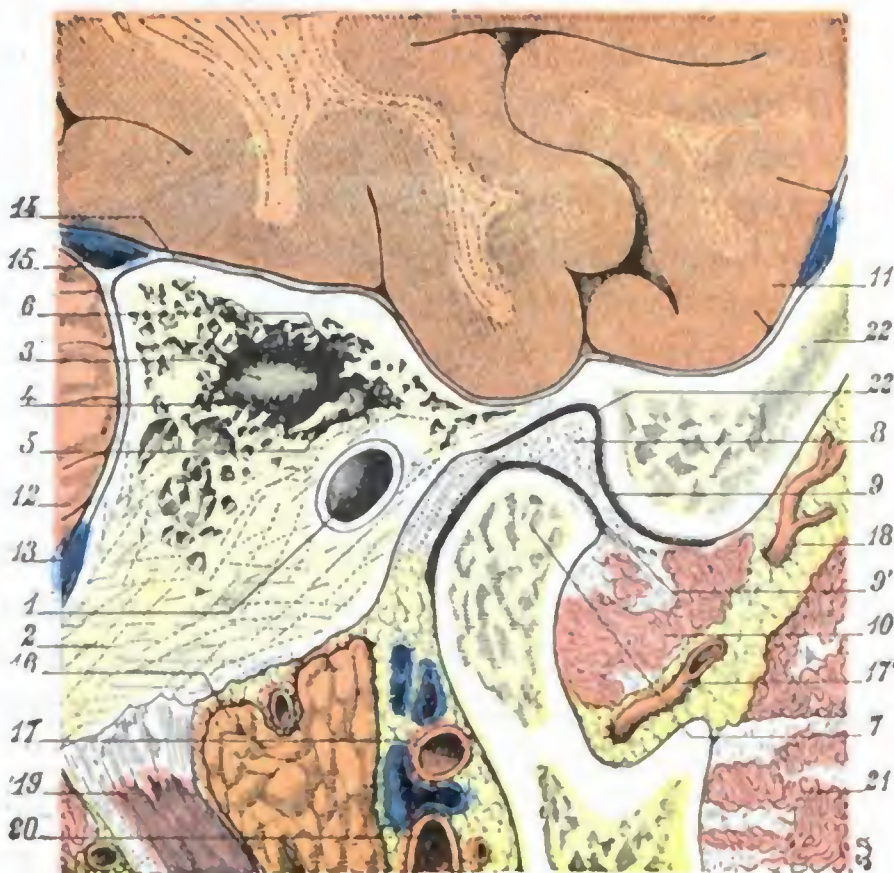


FIG. 174

Relaciones de la articulación temporomaxilar, vistas en un corte sagital de la cabeza que pasa a 3 cm por dentro del meato y a 5 mm por fuera del borde superior del tímpano (cadáver congelado, lado derecho, segmento interno del corte).

- 1. conducto auditivo óseo. — 2. apófisis mastoideas. — 3. antro. — 4. áditus ad ántrum. — 5. rama corta del yunque descansando sobre el suelo del antro. — 6. cabeza del martillo. — 7. cóndilo de la mandíbula. — 8. menisco interauricular. — 9 y 9', sinoviales supra y submeniscales de la articulación de la mandíbula. — 10. pterigoideo externo. — 11. lóbulo temporal. — 12. cerebelo. — 13. seno lateral. — 14. meninges. — 15. seno petroso superior excavado en el espesor de la tienda del cerebelo. — 16. parótida. — 17, 17', arteria maxilar interna. — 18. arteria temporal profunda posterior. — 19. digástrico. — 20. carótida externa. — 21. músculo temporal. — 22. hueso temporal, con 22', cavidad glenoidea.

de notar que la cavidad glenoidea no está separada de la cavidad craneal más que por una delgada laminilla ósea, explicándonos esta disposición por qué las afecciones de la articulación temporomaxilar pueden en ciertos casos complicarse con osteítis del temporal y absceso supradural; nos explica igualmente la posibilidad, a consecuencia de una caída sobre el mentón, de que el cóndilo de la mandíbula fracture esta delgada laminilla ósea y hasta penetre en la cavidad craneal.

b) *Menisco interarticular*. — De las dos superficies articulares que acabamos de estudiar, una, la inferior, es convexa, y la otra, la superior, es convexa por delante y cóncava por detrás, por lo cual no encajan, ni se adaptan. Para establecer la armonía y hacerlas «adaptables», se interpone entre ellas un disco fibroso, que, amoldándose exactamente sobre las dos superficies óseas, es cóncavo por su cara inferior y a la vez cóncavo y convexo por su cara superior. Este disco o *menisco interarticular* tiene la forma de una elipse cuyo eje mayor, como el del cóndilo, se dirige oblicuamente de fuera adentro y de delante atrás. Visto *in situ*, no es horizontal, sino que se inclina fuertemente hacia abajo y adelante, como lo demostraron ya hace tiempo las investigaciones de GOSSELIN. Las dos extremidades interna y externa del menisco interarticular se encorvan ligeramente hacia abajo, fijándose, por medio de delgados hacillos fibrosos, a las extremidades correspondientes del cóndilo del maxilar, de lo cual resulta que, en los diferentes movimientos de la articulación temporomaxilar, el menisco fibroso acompaña siempre al maxilar en sus desplazamientos.

c) *Medios de unión*. — La articulación de la mandíbula inferior con el cráneo presenta, como medios de unión de las superficies articulares, una cápsula reforzada por ligamentos laterales:

a) La *cápsula* reviste la forma de un manguito dispuesto alrededor de la articulación. Se inserta, por arriba, en el borde anterior de la raíz transversa del cigoma, en la espina del esfenoides y en el fondo de la cavidad glenoidea, un poco por delante de la cisura de Glaser; en su parte inferior se fija alrededor del cuello del cóndilo, descendiendo más abajo por detrás que por delante. Se adhiere íntimamente al menisco en los puntos en que se pone en contacto con él. Histológicamente la cápsula temporomaxilar está formada por fibras verticales, de las cuales unas, *largas*, van directamente de la base del cráneo al cuello del cóndilo maxilar, al paso que otras, *cortas*, van de la base del cráneo al menisco o de éste al cóndilo. En la parte posterior se encuentran además fibras elásticas extendidas de la cisura de Glaser al menisco, por una parte, y, por otra, al cuello de la mandíbula. Según SAPPEY, estas fibras elásticas limitarían los movimientos de descenso del maxilar y repondrían el menisco hacia atrás cuando el maxilar vuelve a su posición de reposo.

β) Los *ligamentos laterales* son dos: uno externo y otro interno. El externo es el más potente y está formado por fibras dirigidas oblicuamente hacia abajo y atrás; mide de 2 a 3 mm de espesor.

Además de los ligamentos que acabamos de describir, la articulación temporomaxilar posee *ligamentos accesorios*, constituidos por tres hacillos fibrosos: el primero va de la espina del esfenoides a la espina del Spix, y constituye el *ligamento esfenomaxilar*; el segundo, o *ligamento estilomaxilar*, se extiende del vértice de la apófisis estiloides al ángulo del maxilar; el tercero, llamado *ligamento pterigomaxilar* o *aponeurosis buccinatosfaríngea*, se inserta, por una parte, en el gancho del ala interna de la apófisis pterigoides y, por otra parte, en la extremidad posterior del borde alveolar del maxilar inferior. Estos ligamentos accesorios se ponen fuertemente tensos en la luxación de la mandíbula y, como su tensión aumenta al intentar cerrar la boca del enfermo, es necesario relajarlos para que se pueda reducir la luxación; uno de los primeros tiempos de la intervención consistirá en hacer descender forzosamente el maxilar, con lo que se logra su relajación.

d) *Sinoviales*. — Existen dos *sinoviales* distintas para la articulación temporomaxilar: una *suprameniscal* y otra *submeniscal* que pueden comunicar entre sí por

un orificio que ocupa el centro del fibrocartílago. En caso de artritis son el principal asiento de las lesiones. Estas *artritis de la mandíbula inferior* (artritis supurada, artritis reumática, artritis blenorragica), consideradas durante mucho tiempo como muy raras, son, por el contrario, bastante frecuentes, especialmente la *artritis seca*, a la cual son debidos los crujidos que se producen en ciertos sujetos durante los movimientos de la mandíbula; pueden ocasionar la anquilosis más o menos completa de la articulación (véase más adelante).

e) *Relaciones.* — La articulación de la mandíbula ofrece relaciones muy importantes desde el punto de vista quirúrgico (figs. 174 y 175). Hemos señalado ya sus relaciones con el conducto auditivo externo, la parótida y la cavidad craneal, por lo que no insistiremos. Añadiremos sólo que está rodeada de vasos y nervios: por detrás, la arteria temporal superficial y el nervio auriculotemporal; abajo y adentro la arteria maxilar interna y su plexo venoso; abajo y afuera, el nervio facial que pasa a 2 cm aproximadamente por debajo de la interlínea (ZIPFEL). El cirujano que practica la resección del cóndilo del maxilar inferior debe tener siempre presentes estas relaciones para evitar la lesión de los vasos, manteniendo siempre la legra en contacto con el esqueleto; en cuanto a la herida del facial, accidente más grave en razón de la parálisis consecutiva, no será de temer si las incisiones verticales no miden más de 2 cm de largo.

f) *Movimientos.* — La articulación de la mandíbula inferior puede ejecutar varias clases de movimientos, a saber: 1.^a, *movimientos de descenso*, por los músculos suprahioides; 2.^a, *movimientos de elevación*, por los músculos elevadores (temporal, masetero, pterigoideo interno); 3.^a, *movimientos de proyección hacia delante*, por los dos músculos pterigoideos externos obrando simultáneamente; 4.^a, *movimientos de proyección hacia atrás*, por los fascículos posteriores u horizontales del músculo temporal; 5.^a, *movimientos de lateralidad*, que resultan de la contracción alternativa de los pterigoideos, en especial de los pterigoideos externos.

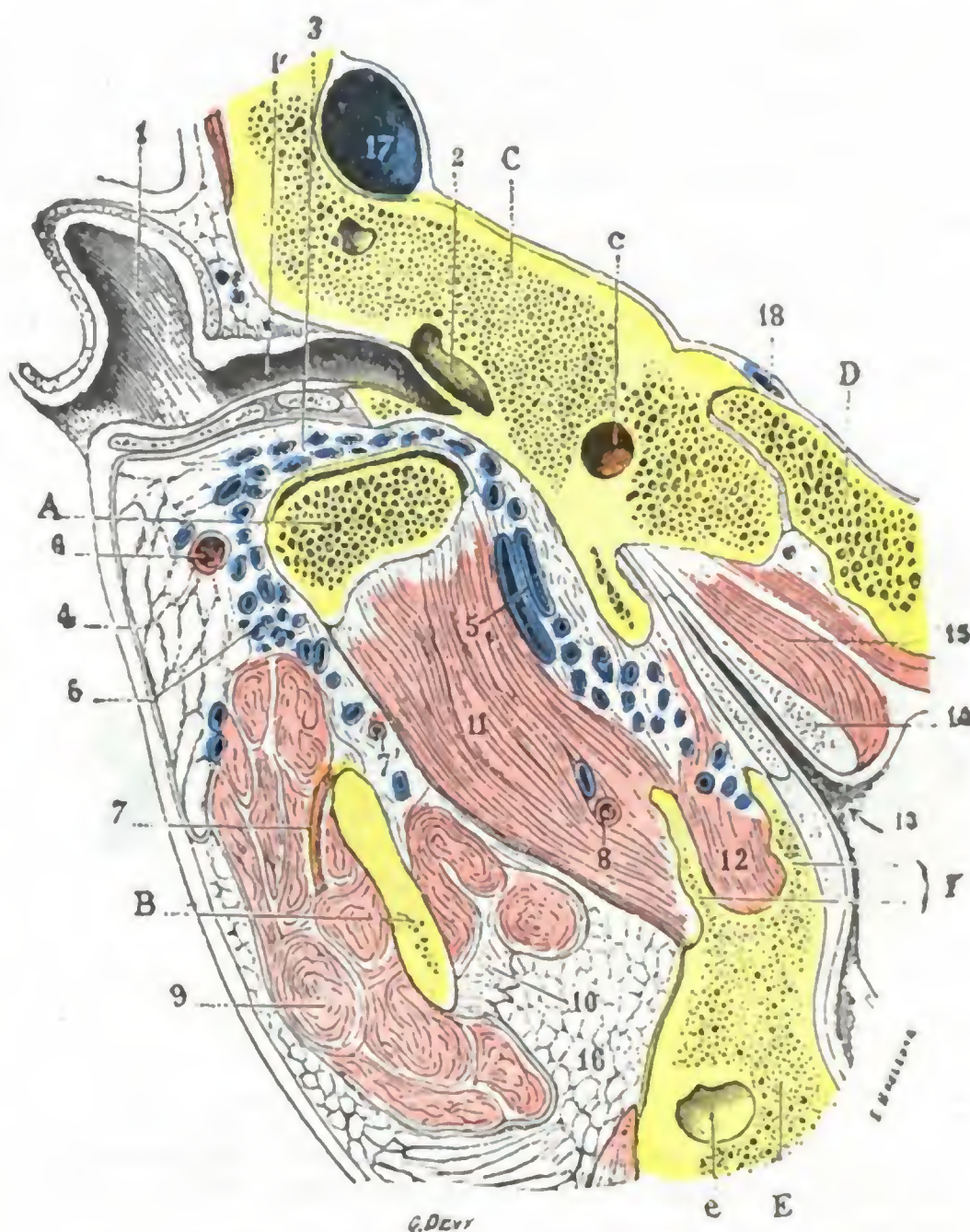


FIG. 175

Corte horizontal que pasa por la parte inferior del cóndilo del maxilar (cadáver congelado, lado derecho, segmento inferior del corte) (T.).

A, cóndilo del maxilar. — B, apófisis coronoides. — C, peñasco, con c, conducto carotídeo. — D, apófisis basilar. — E, maxilar superior, con e, antro de Highmore. — F, apófisis pterigoides.

1, concha del pabellón. — 1', conducto auditivo externo. — 2, caja del tímpano. — 3, articulación temporomaxilar (sinovial inferior). — 4, parótida. — 5, plexo venoso periarthral. — 6, arteria temporal superficial. — 7, 7', arteria maseterina. — 8, arteria pterigoidea. — 9, masetero. — 10, temporal. — 11, pterigoideo externo. — 12, pterigoideo interno. — 13, abertura faríngea de la trompa de Eustaquio. — 14, cartílago de la trompa. — 15, periestafilino interno. — 16, bola adiposa de Bichat. — 17, seno lateral. — 18, seno petroso inferior.

En el movimiento de descenso, es decir, cuando se abre la boca, el cóndilo de la mandíbula, primitivamente situado en la cavidad glenoidea (fig. 176, A), desciende y va a colocarse sobre la raíz transversa del arco cigomático (fig. 176, B); en esta posición, el menisco está horizontal y la parte posterior de la cápsula fuertemente tensa. Cuando el movimiento cesa, el cóndilo y el menisco recobran su posición normal (A), gracias a la elasticidad de la cápsula. Pero si el movimiento de descenso ha sido exagerado, el cóndilo desgarrá la parte anterior de la cápsula y pasa (fig. 176, C) por delante de la raíz transversa del cigoma, estableciéndose una luxación en esta posición.

Para reducir la luxación, es necesario que la extremidad articular del maxilar recorra el mismo camino que se ha indicado antes, pero en sentido inverso; será preciso, pues, primeramente llevarla, como en B, primero sobre la raíz transversa del

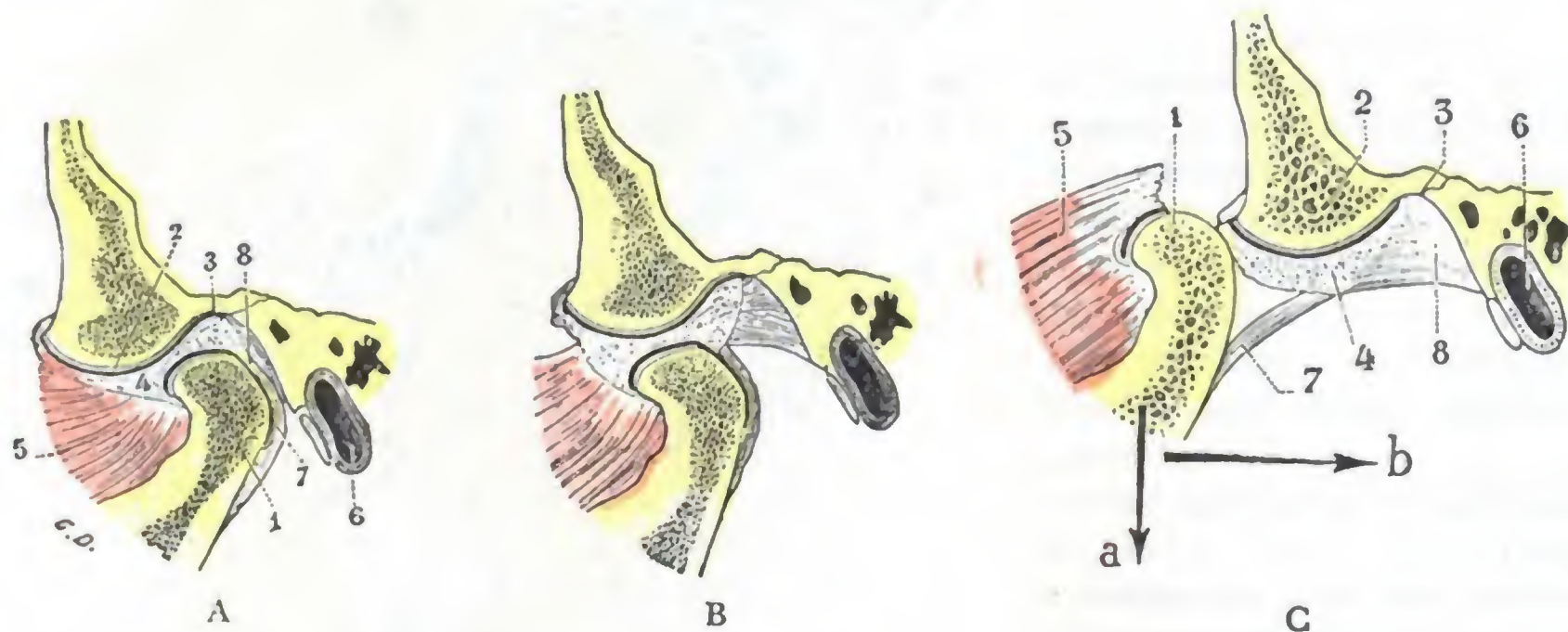


FIG. 176

Corte sagital de la articulación temporomaxilar (cadáveres congelados): A, la boca cerrada (T.); B, la boca muy abierta (T.); C, la mandíbula inferior luxada.

1, cóndilo del maxilar. — 2, cóndilo del temporal. — 3, cavidad glenoidea. — 4, menisco. — 5, pterigoideo externo. — 6, conducto auditivo externo. — 7, ligamento posterior de la articulación temporomaxilar. — 8, tejido celular.

a y b de la figura C indican la dirección según la cual deben dirigirse los esfuerzos para reducir la luxación; a, en el primer tiempo de la reducción; b, en el segundo tiempo.

cigoma, dirigiendo las tracciones hacia abajo (fig. C, flecha a); luego se rechaza hacia la cavidad glenoidea, como en A, empujando hacia atrás (fig. C, flecha b).

Las afecciones de la articulación temporomaxilar (fracturas del cóndilo, artritis) pueden dejar como consecuencia una rigidez más o menos intensa que llega a veces hasta la anquilosis, afección siempre grave por la considerable dificultad que determina para la alimentación del enfermo. Se han propuesto numerosas operaciones para remediar esta lesión: ESMARCH y RIZZOLI han seccionado el maxilar por delante de la inserción del masetero, buscando la obtención, por pseudoartrosis, de una nueva articulación en este punto; ROCHET, para obtener más seguramente este resultado, secciona la rama ascendente hacia su parte media e interpone entre los dos fragmentos una lámina muscular parcialmente desprendida del masetero. La resección del cóndilo practicada por primera vez por HUMPHRY es hoy el procedimiento elegido cuando la constricción de las mandíbulas tiene por causa la anquilosis de la articulación temporomaxilar.

5.º Vasos y nervios. — Los vasos y nervios de la región maseterina se distinguen en dos grupos: grupo superficial o supraaponeurótico y grupo profundo o infraaponeurótico.

A. GRUPO SUPERFICIAL. — a) Las *arterias superficiales* de la región maseterina nos son conocidas ya en gran parte; unas provienen de la *transversal de la cara* y

otras de la *facial*. Muy a menudo hemos visto que de esta última arteria, en el momento de cruzar el maxilar, se desprende una rama voluminosa, que se distribuye por la parte inferior de la región, y que podría llamarse *arteria maseterina superficial* o *maseterina inferior*. El conducto de Stenon está acompañado por una o dos arteriolas más o menos ramificadas y anastomosadas en plexo.

β) Las *venas*, ordinariamente flexuosas, terminan parte en la vena facial, parte en la temporal superficial y también en la yugular externa.

γ) Los *linfáticos* descienden hasta los ganglios submaxilares.

δ) Los *nervios* están representados por las ramas ya señaladas del nervio facial y por algunos ramitos sensitivos, muy delgados, emanados del auriculotemporal y del plexo cervical superficial (sobre todo de la rama auricular). Por lo regular, la parte anterosuperior de la región está inervada por el nervio auriculotemporal (por las anastomosis que esta rama nerviosa envía al facial), mientras que la parte posteroinferior recibe los filetes nerviosos de la rama auricular del plexo cervical. Así se explica el hecho de que, después de la ablación del ganglio de Gasser (observación de FÉDOR KRAUSE, fig. 177), exista en la región maseterina una zona, situada por delante del borde posterior de la rama del maxilar, a nivel de la cual la sensibilidad persiste intacta.

B. GRUPO PROFUNDO. — El compartimiento maseterino presenta hacia arriba y en su parte profunda: 1.º, la *arteria maseterina*, rama de la maxilar interna que atraviesa de dentro afuera la escotadura sigmoidea, llega debajo del masetero y se distribuye por este músculo; 2.º, las *venas maseterinas*, ordinariamente en número de dos, siguen el mismo trayecto que la arteria homónima, pero en sentido inverso y terminan en el plexo pterigoideo; 3.º, el *nervio maseterino*, rama del maxilar inferior, pasa también por la escotadura sigmoidea y se pierde en la cara profunda del masetero. A la irritación refleja de los filetes de este nervio es debido el trismo que a menudo complica las afecciones de la muela del juicio y dificulta considerablemente la acción del cirujano; una inyección de novocaína al 1 %, introducida hasta que alcance el nervio (basta para ello hundir la aguja a una profundidad de 20 a 25 mm en la depresión precondílea a ras del cigoma; BERHOR), puede hacer desaparecer este trismo y permitir el acceso a la cavidad bucal.

Además de la arteria maseterina, el masetero recibe bastante a menudo, en su parte superior y posterior, un ramo que proviene, bien de la temporal superficial, bien de la carótida externa, y que llega a la celda maseterina rodeando el borde posterior del maxilar. Esta arteria puede, en ciertos casos, ser bastante voluminosa, a veces más que la maseterina.

5. REGION GENIANA

La región geniana (del nombre latino *gena*, que significa mejilla) ocupa las partes laterales de la cara.

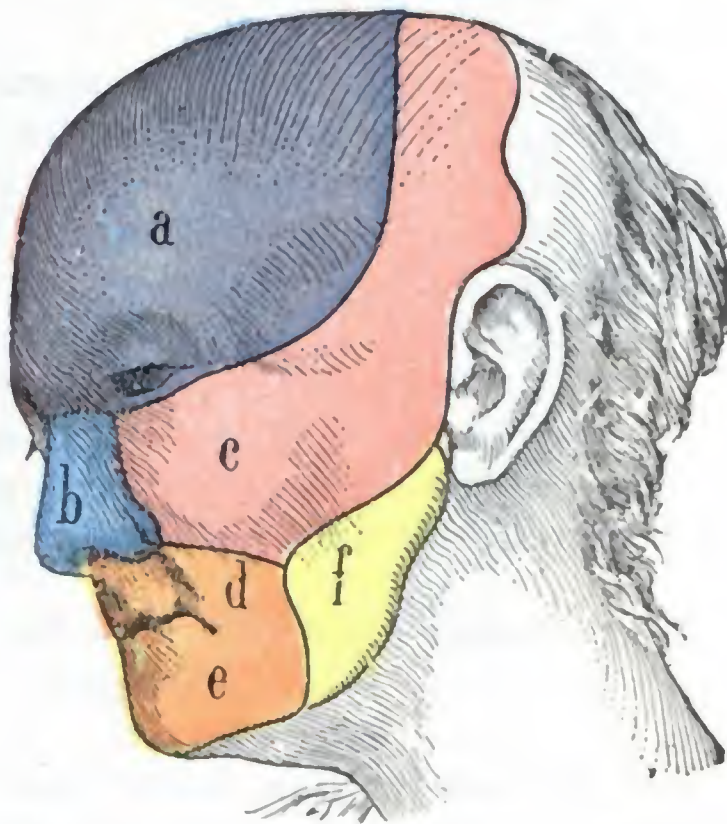


FIG. 177

Trastornos de la sensibilidad cutánea después de la ablación del ganglio de Gasser (según FÉDOR KRAUSE).

a, territorio de anestesia completa. — b, c, anestesia muy intensa, pero no absoluta. — d, e, anestesia muy atenuada. — f, zona donde la sensibilidad está casi intacta; es la zona inervada casi en totalidad por los ramos nacidos del plexo cervical.

1.º Límites. — Superficialmente sus límites son: 1.º, hacia arriba, el borde inferior de la órbita, que la separa de la región palpebral; 2.º, hacia abajo, el borde inferior del maxilar inferior, que la separa de la región suprahioidea; 3.º, hacia fuera, el borde anterior del músculo masetero prolongado hasta la apófisis orbitaria externa; 4.º, por dentro, yendo de arriba abajo, el surco nasogeniano primeramente, después el surco labiogeniano y, por último, una línea vertical que, partiendo de la extremidad externa de este surco (a 10 ó 12 mm por fuera de la comisura labial), termina en el borde inferior del maxilar; este límite interno, como se ve muy irregular, separa la región de las tres regiones nasal, labial y mentoniana.

En profundidad, la región geniana se extiende hasta el maxilar superior y el maxilar inferior y, en el intervalo entre los dos maxilares, hasta la mucosa bucal.

2.º Forma exterior y exploración. — Comprendida de este modo, la región geniana tiene la forma de un cuadrilátero alargado, cuya altura es casi doble de la anchura. No obstante, su aspecto exterior varía según la edad y según los sujetos: en el niño y también en el adulto dotado de cierta gordura es regularmente abombada; al contrario, en los sujetos flacos se deprime y se excava en su parte media, en tanto se exageran los relieves del pómulo y del masetero.

Por su parte media, la región de la mejilla forma la pared externa de la cavidad bucal, siendo muy fácil explorarla con dos dedos, de los cuales uno se aplica sobre la cara cutánea y el otro sobre la cara mucosa. Toda modificación en el espesor y en la consistencia de la región es de este modo fácil de reconocer.

3.º Planos constitutivos. — En realidad, la región geniana no comprende más que cinco capas: la *piel*, el *tejido celular subcutáneo*, la *capa muscular*, el *periostio* y el *plano esquelético*. Sin embargo, en su parte media, es decir, a nivel de los arcos dentarios (*región intermaxilar* de algunos autores), se encuentran dos capas nuevas: 1.ª, una aponeurosis, la *aponeurosis del buccinador*, que, extendiéndose sobre el músculo, divide en este sitio la capa muscular en dos planos, uno supraaponeurótico y otro infraaponeurótico; 2.ª, por debajo del buccinador, un revestimiento mucoso, la *mucosa bucal*.

A. PIEL. — La piel de la mejilla es fina, muy movable y muy vascular. Lampiña en el niño y en la mujer, está en el hombre adulto cubierta de largos pelos que se continúan con los de la región maseterina. Es muy rica en glándulas sudoríparas y sebáceas.

B. TEJIDO CELULAR SUBCUTÁNEO. — El tejido celular subcutáneo está formado por delgadas laminillas conjuntivas, diversamente entrecruzadas, a las cuales se une una cantidad más o menos considerable de grasa. En la parte más posterior de la región, esta capa celuloadiposa forma una pequeña masa especial, constante aun en los sujetos más emaciados: la *bola adiposa* de Bichat, que rellena todo el espacio comprendido entre el masetero y el buccinador y consiste en un simple tejido de relleno, sin que posea la importancia que le atribuyen ciertos autores; comunica libremente (fig. 178), por una parte con la fosa temporal y por otra con la fosa cigomática, por lo cual los tumores o los flemones desarrollados en una u otra de estas regiones pueden invadir la mejilla.

C. CAPA MUSCULAR SUPERFICIAL. — La capa muscular superficial comprende una serie numerosa de pequeños músculos que tienen por carácter común el insertarse en la piel, al menos por una de sus extremidades, y que, por esta razón, se llaman músculos cutáneos (fig. 179). De arriba abajo y de dentro afuera, encontramos sucesivamente:

1.º La porción del *orbicular de los párpados*, que descansa sobre el reborde externo y sobre el reborde inferior de la órbita.

2.º El *elevador común del ala de la nariz y del labio superior*, que nace del ángulo interno del ojo, se divide verticalmente hacia abajo y va a terminar a la vez, como su nombre indica, en la cara profunda de la piel del ala de la nariz y en la del labio superior.

3.º El *elevador propio del labio superior*, que desciende del reborde inferior de la órbita al labio superior.

4.º El *canino*, músculo acintado, que se extiende de la parte más elevada de la fosa canina a la parte del labio superior que está cerca de la comisura.

5.º Los *cigomáticos mayor y menor*, que descienden del pómullo hacia la comisura.

6.º El *risorio de Santorini*, músculo triangular muy delgado, cuya base corresponde a la región parotídea y cuyo vértice termina, como los músculos precedentes, en la comisura de los labios.

7.º Algunos fascículos del *cutáneo del cuello*, que cruzan el maxilar por debajo del masetero para recorrer oblicuamente la región y llegar hasta la comisura.

Todos estos músculos cutáneos desempeñan un gran papel en la expresión de la cara. Cuando están paralizados (*parálisis facial*, véase *Región parotídea*), los pliegues de la piel desaparecen en el lado lesionado, mientras que los músculos del lado sano tiran hacia sí de la comisura de los labios y del surco nasolabial (desviación de los rasgos fisonómicos).

D. BUCCINADOR Y SU APONEUROSIS, GLÁNDULAS MOLARES. — El músculo buccinador, más profundamente situado que los músculos cutáneos, es un músculo aplanado y relativamente muy ancho que ocupa el espacio comprendido entre los dos maxilares. Se inserta por detrás: 1.º, en el borde alveolar del maxilar superior; 2.º, en el borde alveolar del maxilar inferior; 3.º, en el vértice del ala externa de la apófisis pterigoide, así como en la *cintilla pterigomaxilar* (*aponeurosis buccinatófaringea* de algunos autores), que une la apófisis pterigoides con la extremidad posterior del borde alveolar del maxilar inferior. Desde estos diferentes puntos de origen, todos los fascículos del buccinador convergen hacia la comisura labial y allí terminan, parte en la piel y parte en la mucosa. El músculo buccinador es el que da a la mejilla su tonicidad, por lo que cuando está paralizado, como acontece en la *parálisis facial*, el aire que penetra en la cavidad bucal levanta la mejilla en cada espiración; parece, según la expresión vulgar, que el enfermo «fume en pipa».

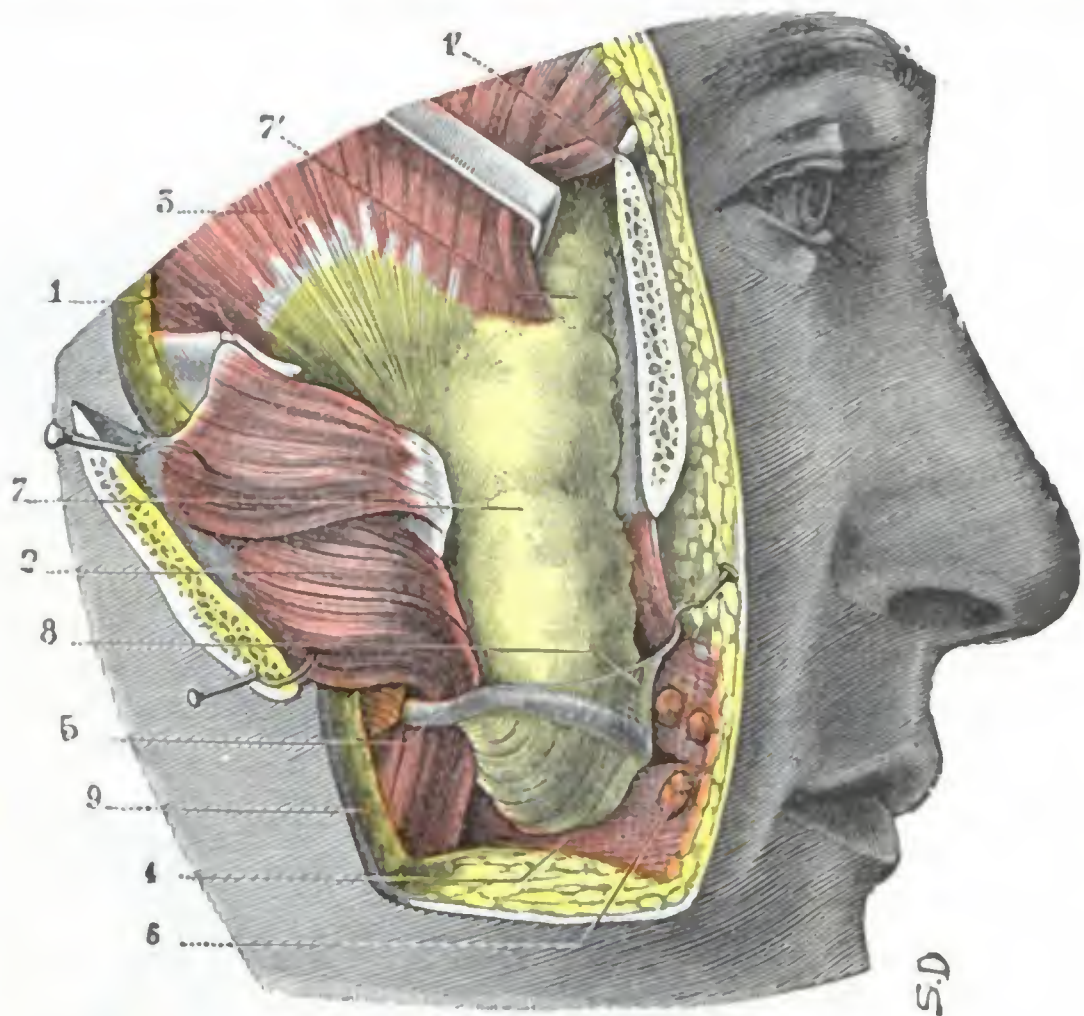


FIG. 178

Bola adiposa de Bichat, vista *in situ*.

1. 1', arco cigomático aserrado en sus dos extremidades. — 2, masetero reclinado hacia fuera con la parte media del arco. — 3, temporal. — 4, buccinador cubierto de su aponeurosis. — 5, conducto de Stenon saliendo de la prolongación anterior de la parótida. — 6, glándulas molares. — 7, bola adiposa de Bichat que se continúa con, 7', la grasa de la región temporal. — 8, aponeurosis delgada que cubre la bola adiposa. — 9, corte de la piel.

Con el músculo buccinador se relaciona una aponeurosis llamada *aponeurosis buccinatrix* que, situada en la cara externa del músculo, se fija por detrás en el borde anterior de la rama del maxilar, donde se confunde con la del masetero; por arriba se inserta, como el músculo, en el borde alveolar superior, y por abajo, en el borde alveolar inferior. Muy gruesa y resistente en su parte posterior, la aponeurosis bucci-

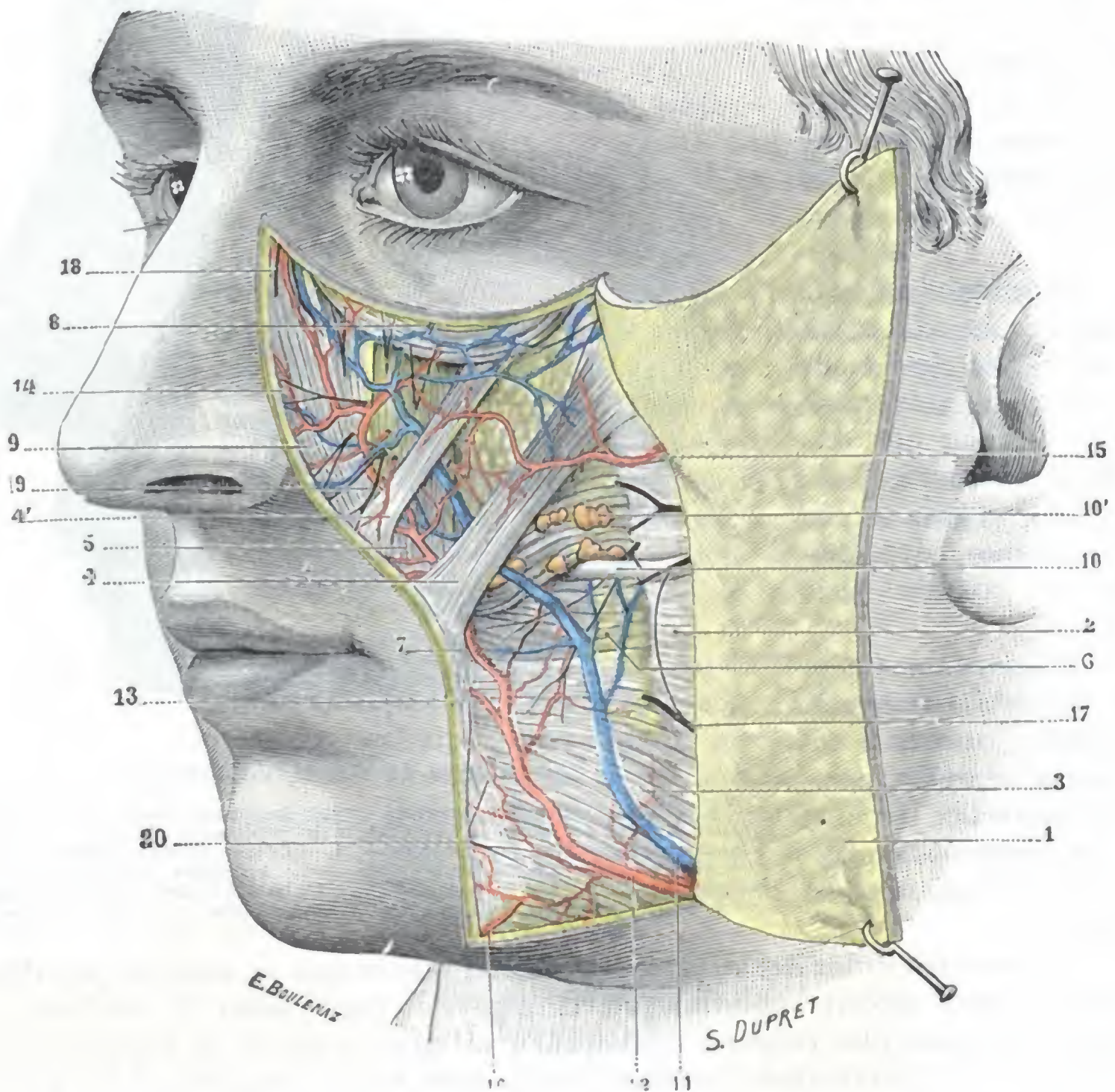


FIG. 179

Región geniana (plano superficial).

1. colgajo cutáneo reclinado hacia atrás. — 2, masetero, cubierto por su aponeurosis. — 3, cutáneo del cuello y risorio. — 4, 4', cigomáticos mayor y menor. — 5, canino. — 6, buccinador. — 7, orbicular de los labios. — 8, orbicular de los párpados. — 9, elevadores del ala de la nariz y del labio superior. — 10, conducto de Stenon, con 10', glándulas molares. — 11, vena facial cubierta por el cutáneo. — 12, arteria facial situada también bajo el cutáneo. — 13, origen de las coronarias o labiales. — 14, arteria de la nariz. — 15, transversal de la cara. — 16, anastomosis con la submentoniana. — 17, ramos del facial. — 18, nasal externo. — 19, ramos del nervio intra-orbitario. — 20, ramos del nervio mentoniano.

natrix se adelgaza gradualmente a medida que se dirige hacia delante hasta convertirse, a nivel de las comisuras, en una simple lámina celulosa.

Sobre el músculo buccinador discurre horizontalmente el conducto de Stenon (véase *Región maseterina*). Este conducto, después de un trayecto variable, pero por lo general bastante corto, perfora oblicuamente el músculo, llega a la mucosa bucal, se desliza por debajo de esta mucosa en una extensión de 5 ó 6 mm, la perfora y, finalmente, se abre en el vestíbulo de la boca por un estrecho orificio, en forma de hendidura, que se encuentra situado un poco por delante del cuello del segundo molar superior. Este orificio, que ocupa algunas veces (pero no siempre) el vértice de una pequeña eminencia en forma de papila, por lo regular es fácilmente visible: por

él es por donde se introducen los instrumentos destinados a practicar el cateterismo del conducto; y es por él también por donde los agentes infecciosos contenidos en la boca penetran a veces en el conducto de Stenon, llegando hasta la parótida, donde pueden producir lesiones más o menos graves (*parotiditis, paperas*). Recordaremos, a propósito del conducto de Stenon, que es posible hallarlo con seguridad practicando una incisión en dirección de la línea recta que une el trago a la comisura labial, línea que lo cruza más o menos oblicuamente. Las lesiones de la porción geniana o terminal del conducto de Stenon son menos graves que las de la porción maseterina, las fístulas que les suceden son más fácilmente curables.

En las cercanías del conducto de Stenon y a nivel del punto en que aquél se acoda para perforar el buccinador, se encuentran de ordinario un grupo de glándulas salivales, conocidas con el nombre de *glándulas molares*. Estas glándulas molares forman, ora entre el buccinador y su aponeurosis, ora en el espesor mismo del músculo, una serie más o menos continua, que se extiende por detrás hasta las glándulas palatinas. De cada una de ellas nace un pequeño conducto excretorio, que se dirige hacia dentro, atraviesa el buccinador y va abrirse en la cara libre de la mucosa. Las glándulas molares pueden ser asiento de *adenomas quísticos de la mejilla*; al extirpar estos tumores el cirujano se expone a herir el conducto de Stenon, más o menos adherente de ordinario a la bolsa quística; por eso es siempre prudente practicar el cateterismo en el curso de la operación a fin de reconocer su situación exacta.

E. CAPA SUBMUSCULAR: MUCOSA BUCAL Y PERIOSTIO. — La cara profunda del músculo buccinador está tapizada por la mucosa bucal (fig. 180), que le adhiere íntimamente. Esta mucosa, al llegar a nivel de las inserciones inferiores y superiores del músculo, se refleja hacia arriba y hacia abajo para revestir el borde alveolar de las mandíbulas y formar las encías (fig. 216). Por fuera de la zona correspondiente al buccinador, la capa muscular de la región geniana descansa sobre el periostio del esqueleto de la cara, membrana que no presenta aquí ninguna particularidad digna de mención.

F. PLANO ESQUELÉTICO. — El esqueleto de la región geniana (fig. 180) está constituido, de arriba abajo, por la cara externa del hueso malar, por la cara anterior del maxilar superior y por la porción media de la cara externa del cuerpo del maxilar inferior.

α) La cara externa del hueso malar, convexa, presenta el orificio externo del *conducto malar*, por donde sale hacia fuera el filete nervioso del mismo nombre. En este punto se provoca por la presión un dolor muy vivo en el caso de neuralgia del nervio maxilar superior (*punto malar*).

β) La cara anterior del maxilar superior, más o menos excavada, forma la pared anterior del seno maxilar (véase *Seno maxilar*). Presenta a nuestra consideración: 1.º, en la parte más alta, el *agujero suborbitario*, por el que salen los vasos y nervios suborbitarios; 2.º, por debajo del agujero suborbitario, una depresión, la *fosa canina*, donde se inserta el músculo canino.

γ) En cuanto a la porción media de la cara externa del cuerpo del maxilar inferior nos ofrece la *línea oblicua externa*, que, partiendo de la eminencia mentoniana, cruza la cara anterior del cuerpo del hueso a la manera de una diagonal y termina en el borde anterior de la rama ascendente.

4.º Vasos y nervios. — Los vasos y los nervios de la región geniana (fig. 179) discurren la mayoría por el tejido celular subcutáneo y en el espesor de la capa muscular superficial. Los vasos sanguíneos son numerosos; es bien conocida la intensidad con que se colorea la piel de las mejillas bajo la influencia de una inflamación local, de hábitos alcohólicos y hasta de una simple emoción.

A. ARTERIAS. — Las arterias provienen de orígenes diversos: la lagrimal, la infraorbitaria, la alveolar, la bucal, la transversal de la cara y la facial.

a) La *lagrimal*, rama de la oftálmica, proporciona algunos ramitos a la parte superoexterna de la región.

β) La *infraorbitaria*, rama de la maxilar interna, entra en la cara por el agujero infraorbitario, dividiéndose entonces en gran número de ramos muy delgados,

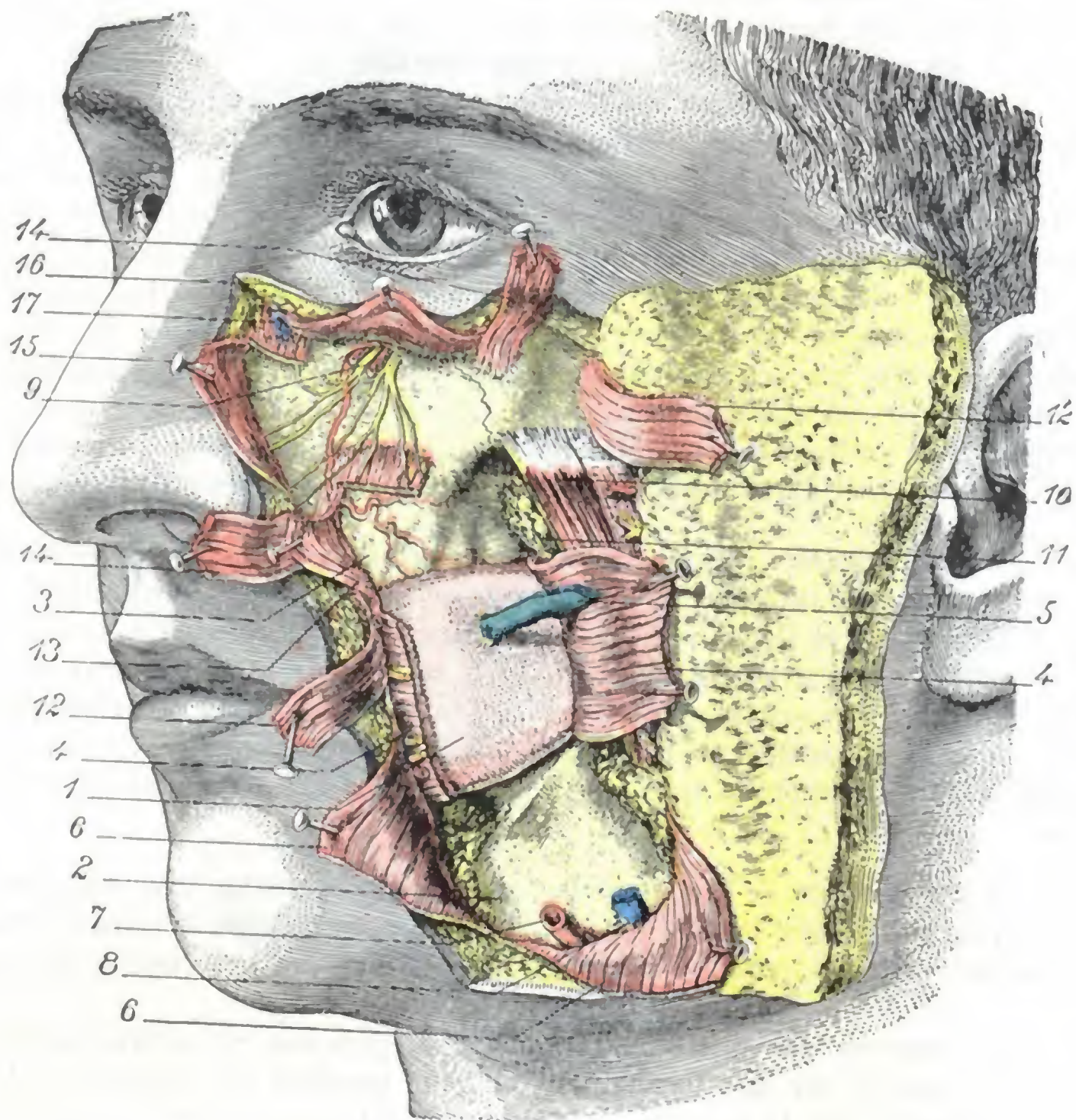


FIG. 180

Región geniana (plano profundo).

1, mucosa de la mejilla. — 2, maxilar inferior. — 3, maxilar superior (fosa canina). — 4, buccinador. — 5, conducto de Stenon. — 6, cutáneo. — 7, arteria facial. — 8, vena facial. — 9, vasos y nervios infraorbitarios en el momento de salir del agujero del mismo nombre. — 10, masetero. — 11, bola adiposa de Bichat. — 12, cigomático mayor. — 13, canino. — 14, cigomático menor. — 15, elevador del ala de la nariz y del labio superior. — 16, orbicular de los párpados. — 17, arteria angular.

unos ascendentes, que llegan hasta el párpado inferior, y otros descendentes, que se distribuyen por la parte anterior de la mejilla.

γ) La *alveolar* y la *bucal*, otras ramas de la maxilar interna, se ramifican principalmente por la parte de la mejilla que corresponde al buccinador.

δ) La *transversal de la cara*, rama de la temporal superficial, que hemos encontrado ya en la región maseterina, se dirige igualmente hacia la cara externa del buccinador y allí se resuelve en numerosas ramificaciones que se anastomosan con las ramificaciones terminales de las arterias precedentes.

ε) La *facial*, rama de la carótida externa, es la verdadera arteria quirúrgica de la cara. Su porción inicial pertenece a la región suprahioides, en la cual la volveremos

a encontrar. Llega a esta región rodeando el maxilar a nivel del ángulo anteroinferior del masetero; se dirige entonces oblicuamente arriba y adelante hacia la comisura de los labios, y, alojada en el curso nasogeniano, llega al ángulo interno del ojo, donde termina anastomosándose con la arteria nasal, una de las ramas de la oftálmica. La porción terminal de la arteria facial se designa generalmente con el nombre de *arteria angular*. En este largo trayecto ascendente, la facial emite a la región geniana cierto número de ramos sin nombre que se anastomosan ampliamente con las diferentes arterias señaladas con anterioridad. Recordaremos asimismo que proporciona las dos coronarias o labiales y la dorsal de la nariz, arterias que son relativamente voluminosas y cuya descripción haremos antes a propósito de tratar de las regiones labial y nasal.

La arteria facial tiene cierto calibre en su porción premaseterina, inmediatamente por encima del borde inferior del maxilar inferior: por eso en los ejercicios de medicina operatoria se practica la ligadura a este nivel. En este punto va acompañada de la vena facial, que está colocada por detrás de ella. La arteria está inclinada sobre la cara externa del maxilar inferior, a 3 centímetros por delante del ángulo de la mandíbula, inmediatamente por delante del borde anterior del masetero, que constituye un buen punto de referencia para descubrirla. La arteria, cubierta sólo por una delgada capa formada por la piel y algunas fibras del cutáneo, queda muy superficial, por lo cual es fácil percibir sus latidos.

B. VENAS. — Las venas de la región geniana forman debajo de los tegumentos una rica red, cuyas ramas van a parar a tres troncos principales:

α) Por dentro, a la *vena facial*, que sigue casi el mismo camino que la arteria homónima (está situada por detrás y hacia fuera) y desciende a la región del cuello para desembocar en la yugular interna; recordaremos que en su origen se anastomosan con la vena oftálmica y que, por consiguiente, una flebitis de la vena facial (que se observa a veces en el curso de ciertos ántrax del labio superior) puede fácilmente propagarse a la oftálmica y, por medio de este tronco venoso, al seno cavernoso y a las meninges: para impedir esta propagación, SEBILEAU aconsejó practicar la extirpación precoz de la facial afecta de flebitis.

β) Por fuera, a la *vena temporal superficial*, una de las ramas de origen de la yugular externa.

γ) Profundamente, al *plexo pterigoideo*.

C. LINFÁTICOS. — Los linfáticos forman igualmente ricas redes debajo de los tegumentos. Exceptuando los del pómulo, que van a los ganglios parotídeos, todos los linfáticos de la región geniana descienden, en compañía de la arteria y de la vena faciales, hacia los ganglios submaxilares. Se encuentran bastante a menudo (20 veces de cada 30, según PRINCETEAU) en la región geniana (fig. 181), algunas veces en el surco nasogeniano y regularmente en el intervalo que separa el masetero de la comisura, sobre la cara externa del buccinador, o también sobre la cara externa del maxilar inferior y siempre alrededor de los vasos faciales, pequeños ganglios linfáticos cuyo tamaño oscila entre el de un guisante y el de un grano de trigo. Estos *ganglios genianos*, descritos ya por MASCAGNI, BOYER, CLOQUET, BOURGERY y JACOB, han sido estudiados de nuevo por VIGIER, PRINCETEAU, BUCHBINDER, CAPETTE-LAPLENE y THÉVENOT. Su número varía de uno a tres y reciben, cuando existen, los linfáticos de las regiones superficiales de la cara. Pueden ser asiento de adenoflemones y de adenitis agudas o crónicas, cuyo diagnóstico es fácil si se piensa en la existencia posible de ganglios linfáticos aberrantes a lo largo de la arteria o de la vena facial.

D. NERVIOS. — Los nervios de la región geniana se dividen en motores y sensitivos.

a) Los *ramos motores*, destinados a los músculos, emanan de las dos ramas temporofacial y cervicofacial del nervio facial.

β) Los *ramos sensitivos*, destinados a los tegumentos, provienen de varios orígenes, a saber: 1.º, del *lagrimal*, rama del oftálmico, que emite un ramo malar a la piel del pómulo; 2.º, del *bucal*, rama del maxilar inferior, que se distribuye a la vez por la piel y por la mucosa que revisten el músculo buccinador; 3.º, del *maxilar superior*, que llega a la cara por el agujero infraorbitario y se subdivide inmediatamente en un ramillete de ramos divergentes (*ramillete infraorbitario*) que se extiende por delante del músculo canino. Recordemos que las últimas ramificaciones del infraorbitario y del bucal se anastomosan con las del facial, formando sobre la cara externa del músculo buccinador y por debajo del tronco suborbitario el *plexo bucal* y el *plexo suborbitario*.

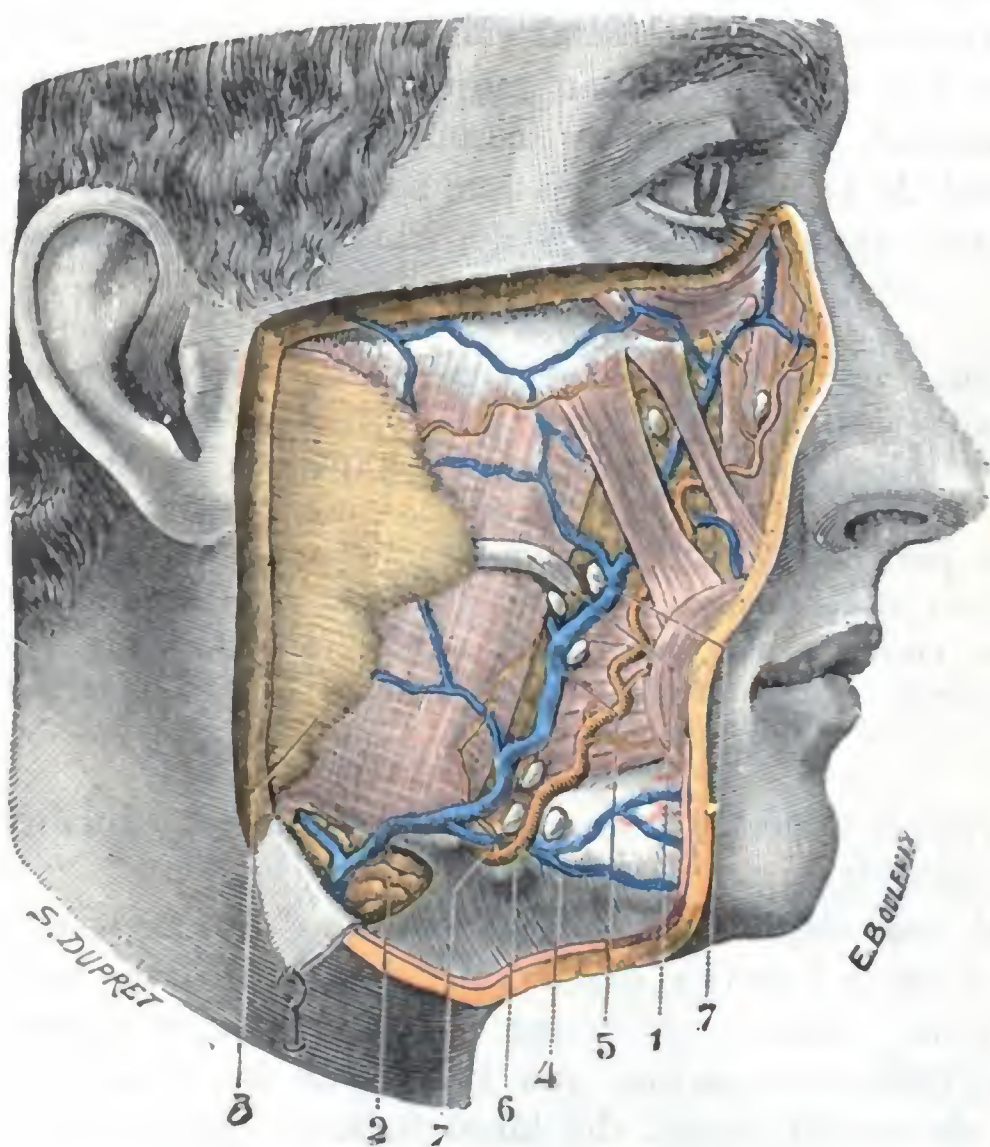


FIG. 181

Figura esquemática que indica las principales localizaciones de los ganglios genianos.

1. conducto de Stenon. — 2. glándula submaxilar. — 3. parótida. — 4. arteria facial. — 5. vena facial. — 6. ganglio submaxilar. — 7. 7. ganglios genianos.

tegumentos que recubren el reborde inferior de la órbita. VELPEAU abordaba por la boca, atravesando el fondo de saco labiokingival superior.

En el caso de *neuralgia facial* se practica algunas veces el descubrimiento y arrancamiento del ramillete suborbitario. La operación es fácil si se recuerda que el agujero infraorbitario, por donde salen los filetes nerviosos, está a 5 mm por debajo del reborde inferior de la órbita, en la unión de su tercio interno con su tercio medio; de ordinario se descubre escindiendo transversalmente los

ARTICULO III

REGIONES PROFUNDAS DE LA CARA

Comprendemos bajo el título de *regiones profundas de la cara*, las regiones faciales que, al contrario de las *regiones superficiales* antes descritas, no están inmediatamente cubiertas por los tegumentos. Son: 1.ª, la *región cigomática*, que se halla situada por dentro de la región maseterina; 2.ª, la *región pterigomaxilar*, que ocupa la fosa del mismo nombre; 3.ª, la *región bucal* o, mejor dicho, las diferentes regiones que se disponen alrededor de la cavidad bucal; 4.ª, la *región faríngea*, que tiene exactamente la misma altura que la faringe y que en realidad pertenece tanto al cuello como a la cara.

1. REGION DE LA FOSA CIGOMATICA

La región de la fosa cigomática, o simplemente región cigomática, es par y simétrica y ocupa la parte lateral de la cara.

1.º Límites. — Tiene por límites: *hacia arriba*, el arco cigomático y la porción del ala mayor del esfenoides que está situada por fuera del punto de implantación de la apófisis pterigoides; *hacia abajo*, un plano horizontal que pasa por debajo de la rama del maxilar inferior; *por fuera*, la cara interna de esta misma rama; *por dentro*, la apófisis pterigoides y la faringe; *por delante*, la tuberosidad maxilar; *por detrás*, la cara anterior de la parótida.

Así limitada, esta región confina con una porción de regiones vecinas que pertenecen a la cara, a la cabeza o al cuello: 1.ª, hacia fuera con la región maseterina, de la que está separada únicamente por la rama del maxilar; 2.ª, por dentro con la fosa pterigomaxilar arriba, y por debajo de ella con la región faríngea; 3.ª, hacia arriba con la región temporal y la base del cráneo; 4.ª, por detrás con la región parotídea; 5.ª, por delante con la mandíbula superior y su vasto seno o seno maxilar.

La fosa cigomática es recorrida por la arteria maxilar interna y por el nervio maxilar inferior y sus ramas. Su principal interés quirúrgico lo debe precisamente a la presencia de este importante tronco nervioso, por lo que podría dársele el nombre muy apropiado de *región del nervio maxilar inferior*.

2.º Forma y exploración. — La región de la fosa cigomática ocupa un espacio ancho y mal circunscrito que, como ya hemos dicho, se encuentra comprendido entre la rama del maxilar inferior y la apófisis pterigoides. Este espacio, que ordinariamente se designa con el nombre de *fosa cigomática*, es difícil de explorar en clínica y no es accesible a la palpación más que en una pequeña parte de su extensión por la cavidad bucofaríngea.

La fosa cigomática es muy irregular y difícilmente comparable a un cuerpo geométrico. Podemos, no obstante, para comodidad de la descripción, considerarla como una pirámide cuadrangular, cuya base, dirigida hacia arriba, estuviera en relación con la base del cráneo, y cuyo vértice, dirigido hacia abajo, correspondiera a la inserción inferior del músculo pterigoideo interno. Estudiaremos primeramente sus paredes o *continente* y después describiremos su *contenido*.

3.º Continente. — Comparando la fosa cigomática a una pirámide cuadrangular, nos ofrece: 1.º, una *base*; 2.º, un *vértice*; 3.º, cuatro *paredes*. Nos ocuparemos primero en lo concerniente a las paredes.

A. PAREDES. — Por su orientación las cuatro paredes se distinguen (fig. 182) en *externa*, *interna*, *anterior* y *posterior*. Todas, exceptuando la pared posterior y una parte de la pared interna, son óseas.

a) *Pared externa.* — La pared externa está formada, en la mayor parte de su extensión, por la rama ascendente del maxilar inferior, cuya apófisis coronoides, envuelta por el tendón del músculo temporal, está más o menos escondida bajo el arco cigomático. La parte más alta está constituida por la cara interna de esta última apófisis y por la cara correspondiente del hueso malar, descritas ambas precedentemente.

b) *Pared interna.* — La pared interna (fig. 183) se extiende desde la tuberosidad del maxilar hasta la parte más interna de la parótida. En su parte media está formada por el ala externa de la apófisis pterigoides, en la que se inserta una parte del pterigoideo externo: esta apófisis es relativamente estrecha, mide de 12 a 14 mm por

término medio. Por delante de la apófisis pterigoides, la pared interna corresponde a la entrada de la fosa pterigomaxilar, la cual, en el sujeto revestido de sus partes blandas, está ocupada por tejido celuloadiposo, vasos y nervios. Por detrás de esta misma apófisis pterigoides, la pared interna nos presenta la fosa pterigoidea, de donde vemos partir un músculo poderoso, el músculo pterigoideo interno. Finalmente, más allá de la fosa pterigoidea, la pared interna está formada: 1.º, en su mitad superior, y yendo de delante atrás, por el músculo periestafilino externo, que cubre la trompa de Eustaquio; por el constrictor superior que tapiza la aleta faríngea emanada de los músculos estiloideos (estilogloso y estilofaríngeo), por detrás de los cuales camina el

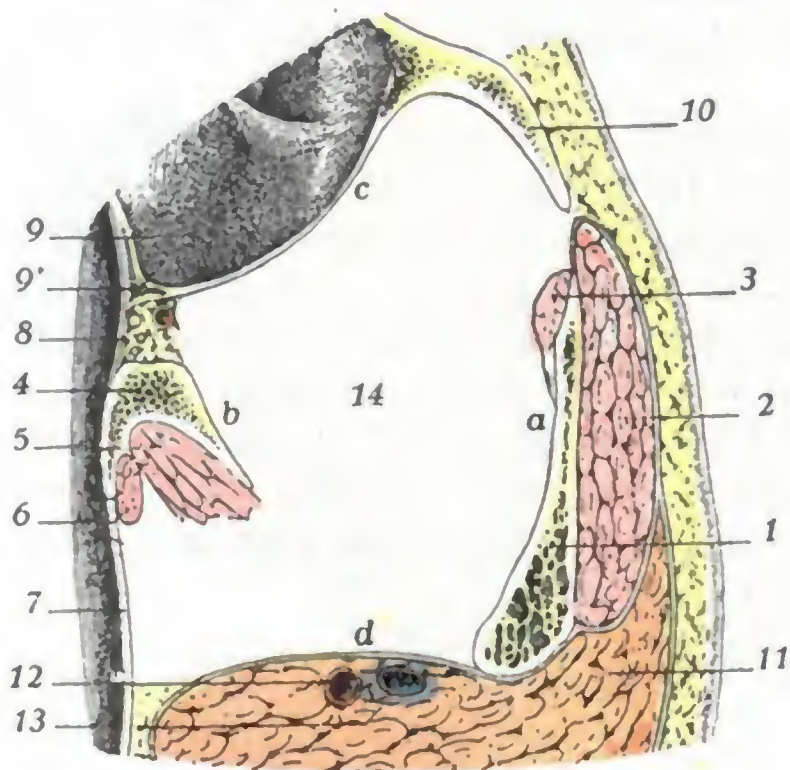


FIG. 182

Corte horizontal de la fosa cigomática: lado derecho, segmento inferior del corte (semiesquemática).

1, rama del maxilar. — 2, masetero. — 3, tendón del temporal. — 4, apófisis pterigoides, con, sobre su cara posterior: 5, el pterigoideo interno; 6, el periestafilino externo. — 7, pared lateral de la faringe. — 8, fosa pterigomaxilar. — 9, maxilar superior, con 9', su seno. — 10, hueso malar. — 11, parótida. — 12, carótida externa. — 13, yugular externa. — 14, fosa cigomática, con: a, su pared externa; b, su pared interna; c, su pared anterior; d, su pared posterior.

siguiendo la pared de la faringe, la arteria palatina ascendente (JUVARA). Pese a la presencia de este espacio, la fosa cigomática es explorable por la cavidad faríngea.

c) *Pared anterior.* — La pared anterior está formada hacia arriba por la tuberosidad del maxilar superior ya descrita. Unida por abajo a la apófisis pterigoides, la tuberosidad del maxilar se separa de ella hacia arriba; de aquí la formación en este punto de una especie de hendidura que se continúa, arriba y adelante, con la hendidura esfenomaxilar y que, por dentro, da acceso a una pequeña cavidad que no es otra que la *fosa pterigomaxilar*. Por su importancia le dedicaremos un apartado especial. Del borde alveolar del maxilar superior al borde alveolar del maxilar inferior, la pared anterior está formada por el origen del músculo buccinador, por el origen del constrictor superior de la faringe y por la arcada aponeurótica (*cintilla pterigomaxilar*) que une estos dos músculos. Estas diferentes formaciones la separan de la parte superior del vestíbulo bucal.

d) *Pared posterior.* — La pared posterior de la fosa cigomática está constituida: 1.º, por la región parotídea y su contenido (véase *Región parotídea*); 2.º, por arriba y por dentro de esta región, en el límite que forman las paredes interna y posterior, por la apófisis estiloideas.

paquete vasculonervioso profundo del cuello (carótida, interna, yugular interna y los cinco nervios neumogástrico, espinal, hipogloso, simpático y glossofaríngeo); 2.º, en su mitad inferior, por el músculo pterigoideo interno. Estas diferentes formaciones separan la fosa cigomática de la cavidad de la faringe nasobucal. Pero, al paso que en la mitad superior la pared interna corresponde inmediatamente a la cavidad faríngea, sus relaciones con esta cavidad no son más que mediatas a nivel de su parte inferior, ya que, en esta última parte, el músculo pterigoideo interno, al descender, se separa cada vez más de la pared lateral de la faringe (de donde resulta la disposición triangular que presenta la celda cigomática vista en un corte frontal, figura 186), y un nuevo espacio, llamado *espacio maxilofaríngeo*, viene a interponerse entre el conducto faríngeo y la pared interna de la región que estudiamos. Más adelante volveremos a hallar este espacio al tratar de la región faríngea. Digamos aquí únicamente que, a nivel del ángulo del maxilar, está ocupado por la glándula submaxilar y por una capa celuloadiposa por la cual discurre,

B. BASE. — La base, denominada también *pared superior* (fig. 184), es incompleta. Formada hacia dentro por una parte de la base del cráneo, falta en la parte externa, ya que entre la cresta esfenotemporal, por una parte, y el arco cigomático, por otra, existe un ancho hiato cuyas dimensiones son tanto más grandes cuanto más separado del

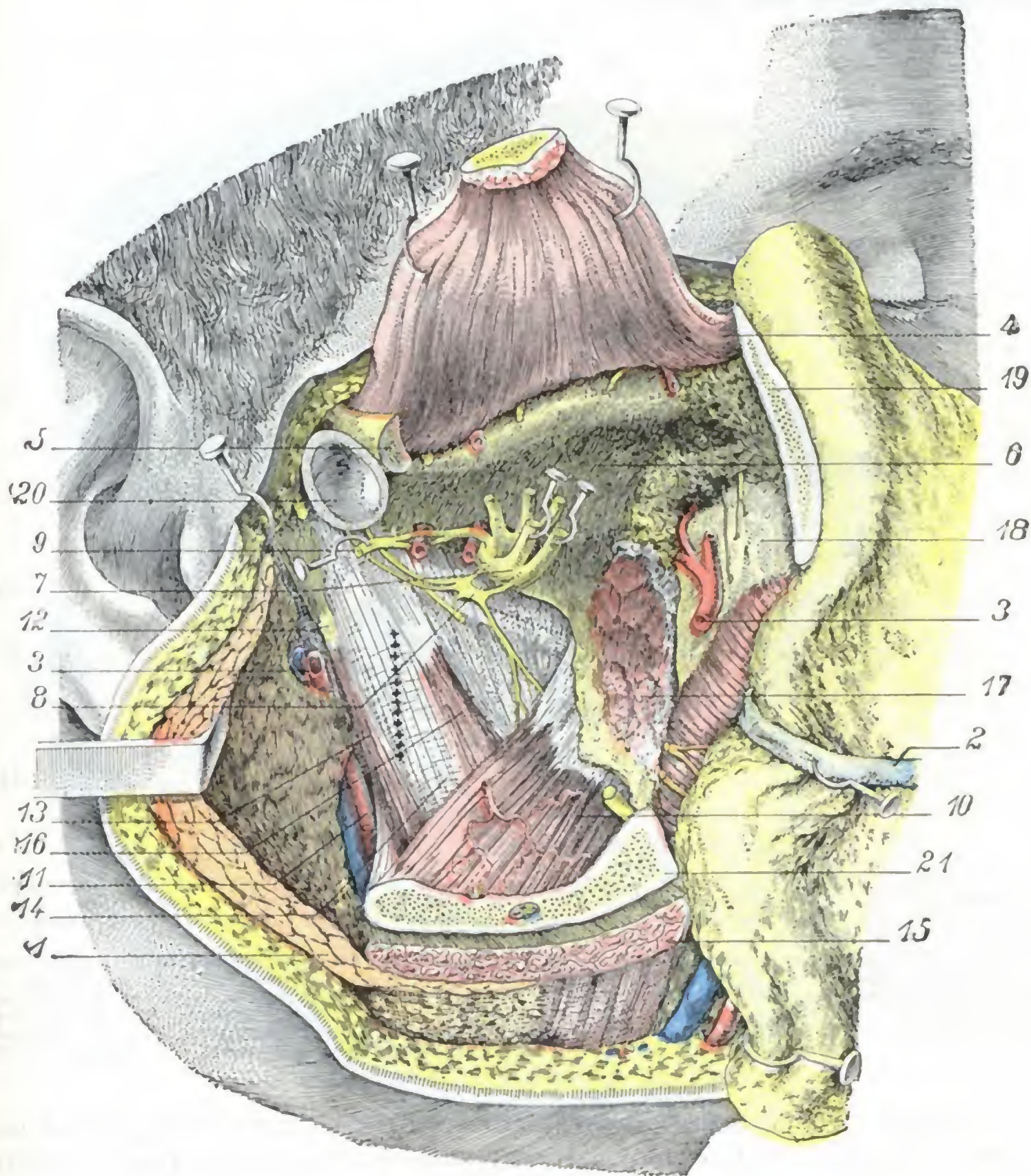


FIG. 183

La pared interna de la celda cigomática.

La misma preparación que en la figura 185 en la que además se han extirpado el pterigoideo externo y las arterias y nervios contenidos en la celda.

1, parótida. — 2, conducto de Stenon. — 3, arteria maxilar interna. — 4, músculo temporal. — 5, arco cigomático. — 6, techo de la fosa cigomática. — 7, tronco del nervio maxilar inferior. — 8, ganglio ótico: la línea de puntos que va oblicuamente desde este ganglio al borde del ala de la apófisis pterigoides representa la situación del borde inferior de la trompa de Eustaquio. — 9, nervio auriculotemporal. — 10, pterigoideo interno. — 11, carótida externa. — 12, apófisis estiloides. — 13, músculo estiloides. — 14, aleta faríngea que recubre el constrictor superior de la faringe. — 15, masetero. — 16, periestafilino externo. — 17, inserciones del pterigoideo externo. — 18, tuberosidad del maxilar superior. — 19, hueso malar. — 20, cápsula de la articulación temporomaxilar. — 21, maxilar inferior.

La línea de (+++++) indica la situación de los grandes vasos que discurren por detrás de los músculos estiloides y de la aleta faríngea.

cráneo está el arco o, en otros términos, cuanto más saliente es el pómulo. Este orificio, que corresponde a la fosa temporal, establece una amplia comunicación entre esta última y la fosa cigomática. La porción de la base del cráneo que toma parte en la formación de la pared superior de nuestra región (fig. 184) es cuadrilátera y su espesor

medio es de 4 a 5 mm. Está limitada: hacia delante, por el labio posterior de la hendidura esfenomaxilar; hacia atrás, por la raíz transversa del cigoma; hacia dentro, por el punto de implantación de la apófisis pterigoides; finalmente, afuera, por la cresta esfenotemporal, siempre saliente y acentuada, que separa la fosa cigomática de la parte lateral de la fosa temporal.

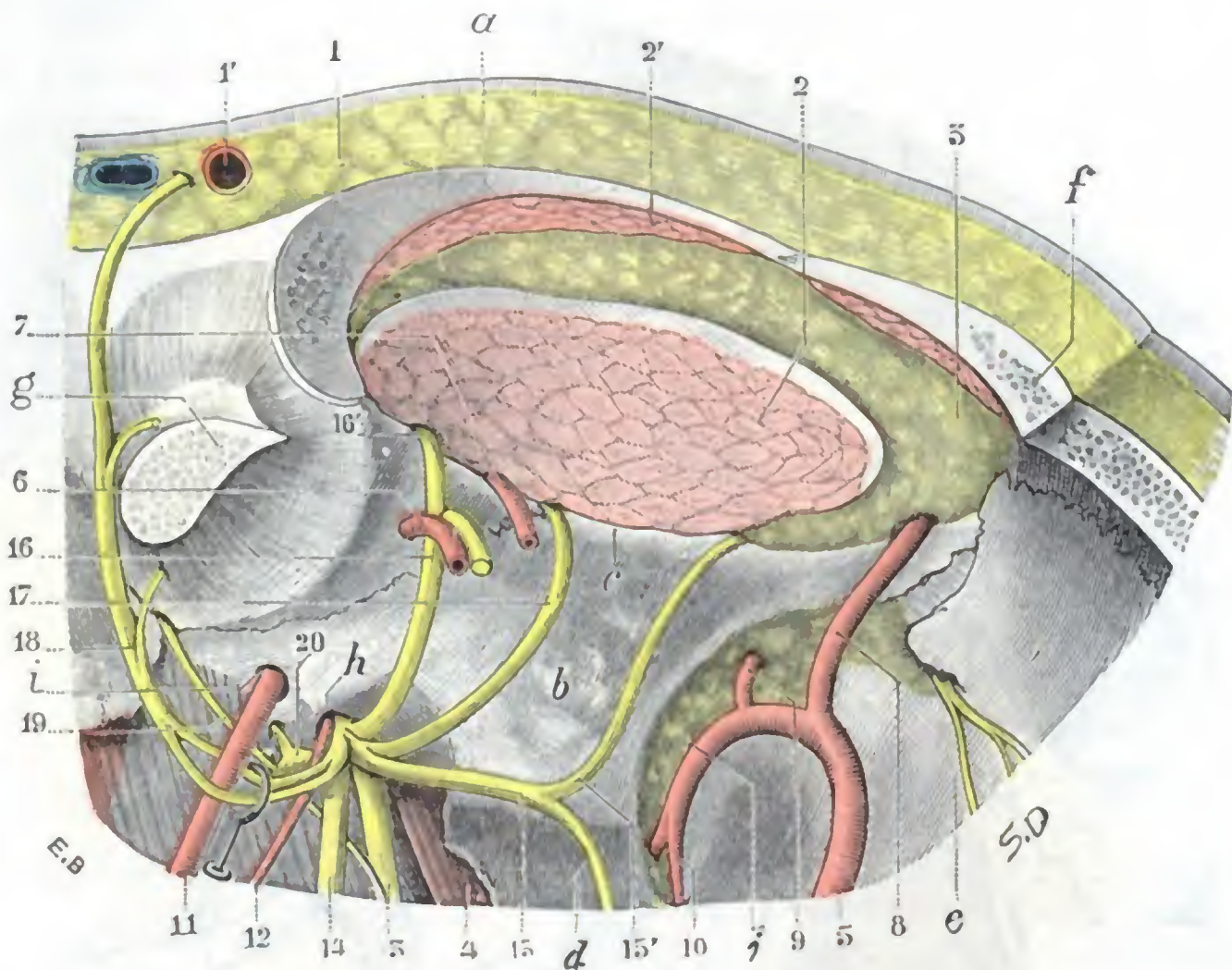


FIG. 184

Techo de la fosa cigomática visto desde abajo.

a, arco cigomático, cuya parte inferior ha sido reseçada. — b, cara inferior del ala mayor del esfenoides. — c, cresta esfenotemporal. — d, apófisis pterigoides. — e, tuberosidad del maxilar. — f, hueso malar. — g, cóndilo del maxilar inferior con la articulación temporomaxilar. — h, agujero oval. — i, agujero redondo menor. — j, fosa pterigomaxilar ocupada por grasa.

1, piel y tejido celular subcutáneo, con 1', arteria y vena temporales superficiales. — 2, músculo temporal; con 2', su fascículo yugal. — 3, masa grasosa de la región temporal. — 4, músculo periestafilino externo. — 5, arteria maxilar interna con sus ramas; 6, maseterina; 7, temporal profunda media; 8, temporal profunda anterior; 9, infraorbitaria; 10, palatina superior; 11, meníngea media; 12, meníngea menor. — 13, nervio lingual. — 14, dentario inferior. — 15, bucal, con 15', temporal profundo anterior. — 16, maseterino, con 16', temporal profundo posterior. — 17, temporal profundo medio. — 18, auriculotemporal. — 19, cuerda del tímpano. — 20, ganglio ótico.

C. VÉRTICE. — El vértice de la fosa cigomática corresponde al ángulo del maxilar o, más exactamente, a los fascículos del pterigoideo interno que se insertan sobre este ángulo.

4.º Contenido. — La región de la fosa cigomática contiene, en primer lugar, dos músculos, los dos *pterigoideos*. Contiene, además, *vasos sanguíneos*, *nervios* procedentes del maxilar inferior, *tejido celulograsoso* y *linfáticos*.

A. MÚSCULOS PTERIGOIDEOS. — Los dos músculos pterigoideos (fig. 185), así llamados porque se insertan en la apófisis pterigoides, se distinguen, por su situación, en interno y externo:

a) *Pterigoideo externo*. — Tiene la forma de un ancho abanico con el vértice interno y la base externa, y se origina en la base del cráneo por dos fascículos: uno, *superior* o *esfenoidal*, que se inserta en la parte del ala mayor del esfenoides que forma el techo de la fosa cigomática (éste es el que se desprende con la legra en los procedimientos de resección del ganglio de Gasser, señalados más adelante, que utili-

zan la vía temporoesfenoidal para atacar el ganglio), y el otro *inferior* o *pterigoideo*, que se inserta en la cara externa de la apófisis pterigoides. Los dos fascículos constitutivos del músculo se dirigen hacia el lado interno de la articulación temporomaxilar,

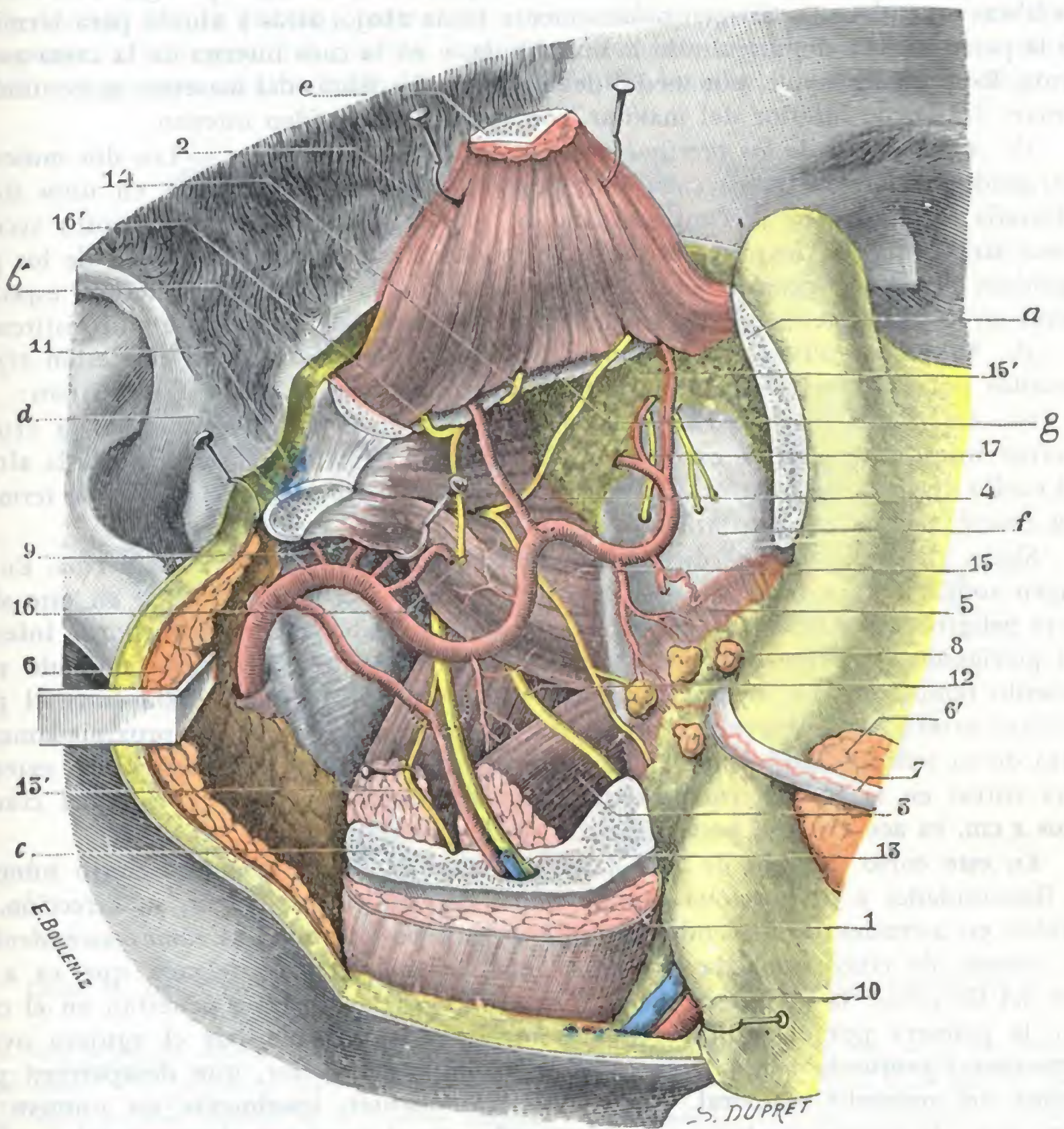


FIG. 185

Región de la fosa cigomática, vista por su cara externa, después de la resección de la rama del maxilar inferior.

El arco cigomático ha sido resecado en la mayor parte de su extensión; la rama maxilar inferior, igualmente, ha sido resecada en su parte media; no quedan de ella más que: 1.ª, la parte inferior (en la cual se insertan el masetero y el pterigoideo interno); 2.ª, el cóndilo (para conservar la inserción del pterigoideo externo); 3.ª, la apófisis coronoides (para conservar la inserción del temporal).

a, hueso malar. — b, apófisis cigomática del temporal. — c, rama del maxilar inferior. — d, cuello del cóndilo, con el ligamento lateral externo de la articulación temporomaxilar. — e, apófisis coronoides, levantada con el temporal. — f, tuberosidad del maxilar. — g, cresta estenotemporal.

1, masetero. — 2, temporal. — 3, pterigoideo interno. — 4, pterigoideo externo. — 5, buccinador. — 6, parótida (fuertemente reclinada hacia atrás junto con su aponeurosis profunda, con 6', su prolongación anterior rechazada hacia fuera con el colgajo cutáneo. — 7, conducto de Stenon. — 8, glándulas molares. — 9, arteria maxilar interna con sus ramas (véase fig. 187). — 10, arteria y vena faciales. — 11, arteria transversal de la cara. — 12, nervio lingual. — 13, nervio dentario inferior con 13', nervio milohioideo (una línea punteada semicircular indica la situación del agujero dentario). — 14, nervio temporal profundo medio. — 15, nervio bucal, con 15', nervio temporal profundo anterior. — 16, nervio maseterino, con 16', nervio temporal profundo posterior. — 17, nervios dentarios posteriores.

fusionándose, más o menos completamente, en un cuerpo único, que se fija a la vez en el labio interno del cuello del cóndilo y en la parte correspondiente del menisco interarticular.

b) *Pterigoideo interno*. — Es un músculo grueso, de forma cuadrilátera, situado por dentro del precedente y constituye el *masetero interno* de algunos autores, denominación perfectamente justificada por la forma, la situación y la dirección del cuerpo muscular. Se inserta por arriba en toda la superficie de la fosa pterigoidea; de allí, las fibras musculares se dirigen oblicuamente hacia abajo, atrás y afuera para terminar en la parte interna del ángulo de la mandíbula, y en la cara interna de la rama ascendente. Recordaremos que, por medio del periostio, las fibras del masetero se continúan, a nivel del borde inferior del maxilar, con las del pterigoideo interno.

c) *Aponeurosis de los pterigoideos, acción de estos músculos*. — Los dos músculos pterigoideos están envueltos cada uno por una aponeurosis, delgada en unos sitios, reforzada en otros, que se continúa con los planos fibrosos o los ligamentos vecinos y está atravesada por los órganos vasculonerviosos de la región. La acción de los pterigoideos interno y externo en los movimientos de la mandíbula inferior, especialmente en los movimientos de lateralidad, nos es ya conocida, por lo que no insistiremos.

B. VASOS SANGUÍNEOS. — Los vasos sanguíneos de la fosa cigomática están representados por la arteria maxilar interna y las grandes venas que la acompañan:

a) *Arteria maxilar interna*. — Rama terminal de la carótida externa, la arteria maxilar interna (fig. 185) se extiende desde la región parotídea, donde nace a la altura del cuello del maxilar inferior, hasta el fondo de la fosa pterigomaxilar, donde termina tras emitir la rama esfenopalatina.

Sigue, en conjunto, una dirección oblicua hacia delante, adentro y arriba. En su origen rodea la cara interna del cuello del cóndilo. Recordaremos que en este sitio corre peligro de ser lesionada al reseca el cóndilo. Rodeando luego el borde inferior del pterigoideo externo, llega a su cara externa y se coloca entre este músculo y el músculo temporal; con menos frecuencia permanece profunda, situada entre el pterigoideo externo y el interno, y no se hace superficial hasta llegar aproximadamente cerca de su terminación, cuando pasa entre los dos fascículos del pterigoideo externo para entrar en la fosa pterigomaxilar. Alejada primeramente de la base del cráneo unos 2 cm, va acercándose poco a poco a ella en su terminación.

En este corto trayecto de 4 ó 5 cm, la maxilar interna describe cierto número de flexuosidades y proporciona catorce ramas colaterales que, según su dirección, se dividen en ascendentes, descendentes, anteriores y posteriores. Las *ramas ascendentes*, en número de cinco, son: la *timpánica*, ordinariamente muy delgada que va a la caja del tímpano; la *meníngica media* y la *meníngica menor*, que penetran en el cráneo, la primera por el agujero redondo menor y la segunda por el agujero oval; la *temporal profunda media* y la *temporal profunda anterior*, que desaparecen por encima del músculo temporal. Las *ramas descendentes*, igualmente en número de cinco, son: la *dentaria inferior*, que desciende por el conducto dentario del maxilar inferior; la *maseterina*, que va al masetero pasando por la escotadura sigmoidea; la *bucal*, que se dirige oblicuamente hacia la región geniana; la *pterigoidea*, casi siempre múltiple, que va a los músculos pterigoideos; finalmente, la *palatina superior*, que desciende a la bóveda palatina siguiendo el conducto palatino posterior. Las *ramas anteriores* son en número de dos: la *alveolar*, que se dirige hacia la tuberosidad del maxilar y se distribuye por el seno maxilar y por las raíces de los molares, y la *suborbitaria*, que penetra en la órbita por la hendidura esfenoidal. Las *ramas posteriores* son igualmente en número de dos: la *vidiana* y la *pterigopalatina*, que se introducen, la primera en el conducto vidiano y la segunda en el conducto pterigopalatino. Recordemos que, además de estas catorce colaterales, la arteria maxilar interna proporciona una rama terminal, la *esfenopalatina*, que desaparece en el agujero esfenopalatino para ir a distribuirse por las fosas nasales.

En total, la maxilar interna proporciona quince ramas, de las cuales catorce son colaterales y una terminal. La mayor parte de estas ramas nacen en la región de la

fosa cigomática, y si ninguna termina allí (salvo la pterigoidea), la mayoría por lo menos efectúan en ella una parte de su trayecto. Las hemos examinado y clasificado hasta aquí teniendo en cuenta su dirección. Si las consideramos ahora, como lo hacen ciertos autores, desde el punto de vista de su emergencia, tendremos una clasificación nueva. Dividiendo la maxilar interna en tres porciones, una *porción posterior* que corresponde a la región del cóndilo, una *porción media* situada sobre la cara anterior del pterigoideo externo hasta la tuberosidad del maxilar y una *porción anterior*

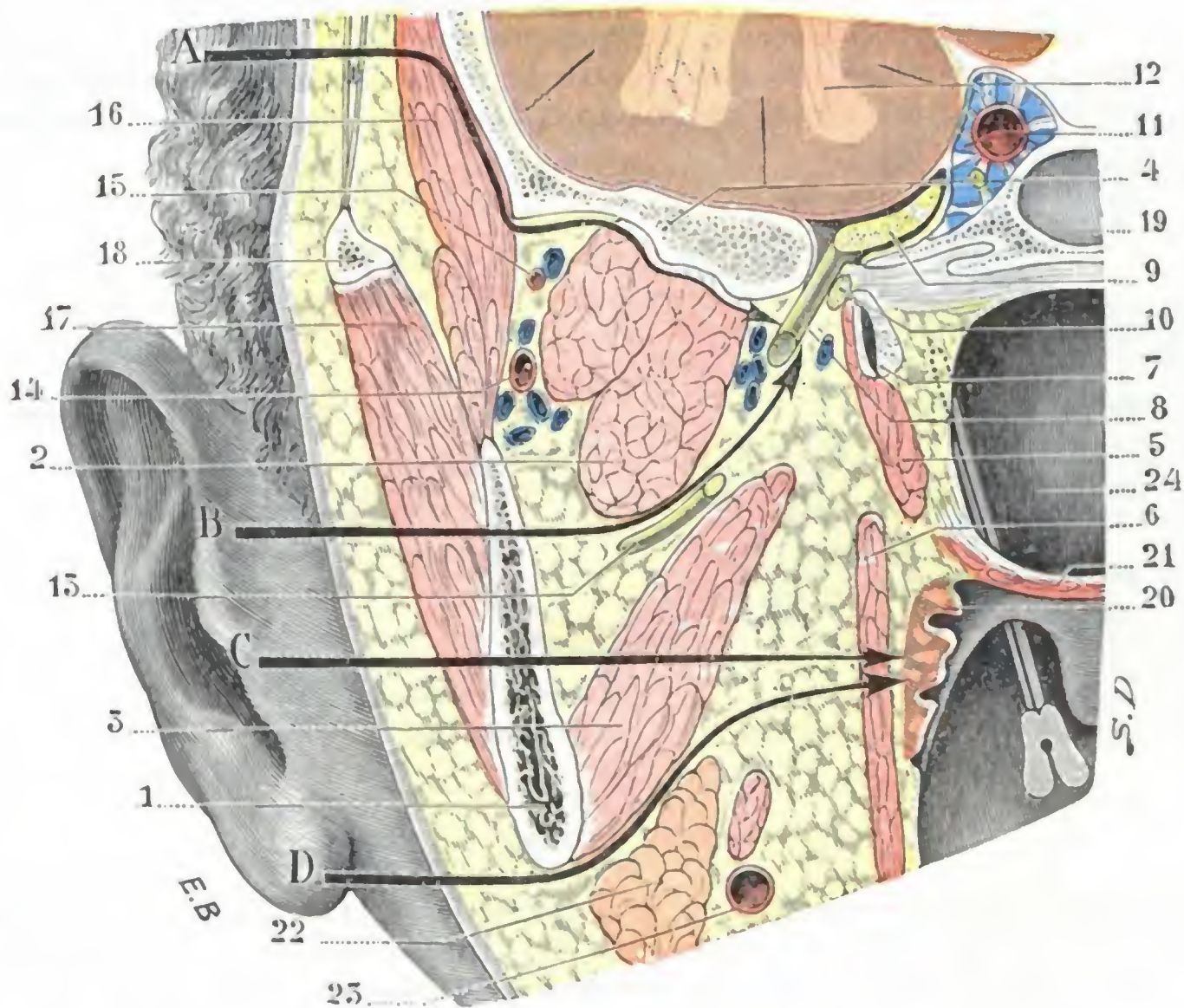


FIG. 186

Corte frontal, ligeramente oblicuo hacia dentro y atrás, de la región cigomática (cadáver congelado, segmento posterior del corte).

1, rama del maxilar inferior. — 2, pterigoideo externo. — 3, pterigoideo interno. — 4, techo de la fosa pterigoidea. — 5, periestafilino externo. — 6, constrictor superior de la faringe. — 7, trompa de Eustaquio. — 8, nervio maxilar inferior. — 9, ganglio de Gasser. — 10, ganglio ótico. — 11, seno cavernoso con, en su interior, el motor ocular externo y la carótida interna. — 12, cerebro. — 13, nervio dentario inferior. — 14, arteria maxilar interna. — 15, arteria temporal profunda. — 16, músculo temporal. — 17, masetero. — 18, arco cigomático. — 19, seno esfenoidal. — 20, amígdala. — 21, velo del paladar. — 22, glándula submaxilar. — 23, arteria facial. — 24, pared posterior de la faringe; el pico de la sonda acanalada está escondido en la fosita de Rosenmüller.

A, vía de acceso cigomática del nervio maxilar inferior. — B, vía de acceso transmaxilar de este mismo nervio. — C, vía de acceso transmaxilar de la amígdala. — D, vía de acceso de la amígdala y la faringe utilizando solamente la incisión de las partes blandas retromaxilares.

situada en la fosa pterigomaxilar, veremos que (fig. 187): 1.º, la primera porción proporciona cinco ramas, la *timpánica*, la *menígea media*, la *dentaria inferior*, la *maseterina* y la *menígea menor*; 2.º, la segunda porción proporciona seis ramas, la *temporal profunda media*, la *bucal*, la *pterigoidea*, la *temporal profunda anterior*, la *alveolar* y la *infraorbitaria* (ésta nace a menudo de la porción siguiente); 3.º, la tercera porción da origen a otras cuatro ramas, la *vidiana*, la *pterigopalatina*, la *palatina superior* y la *esfenopalatina*.

b) *Venas*. — Las ramas arteriales citadas van acompañadas por venas que dan origen a dos plexos ampliamente anastomosados entre sí: 1.º, el *plexo alveolar*, que por la vena alveolar desemboca en la vena facial; 2.º, el *plexo pterigoideo*, que ocupa todo el espacio comprendido por una parte entre la espina del esfenoides y la base

de la pterigoideas, y por otra parte entre la rama del maxilar inferior y los músculos pterigoideos. De este último plexo nace la vena maxilar interna, a menudo múltiple y hasta plexiforme, que se une con la vena temporal superficial para formar la vena yugular externa. Es útil recordar que los plexos de la fosa cigomática están en relación con los senos craneales por las venas meníngeas y por los plexos que rodean y acompañan, en sus orificios craneales, a los nervios maxilares.

La presencia, en la fosa cigomática, de los numerosos vasos arteriales y venosos que acabamos de describir, nos explica la abundante hemorragia que complica las intervenciones en esta región y, particularmente, la que presenta en la resección del nervio maxilar inferior por los procedimientos que abordan la región cigomática a través de su pared externa o maxilar (*vía transmaxilar* de MIKULICZ, KRÖNLEIN, fig. 186, B). Abordándola por

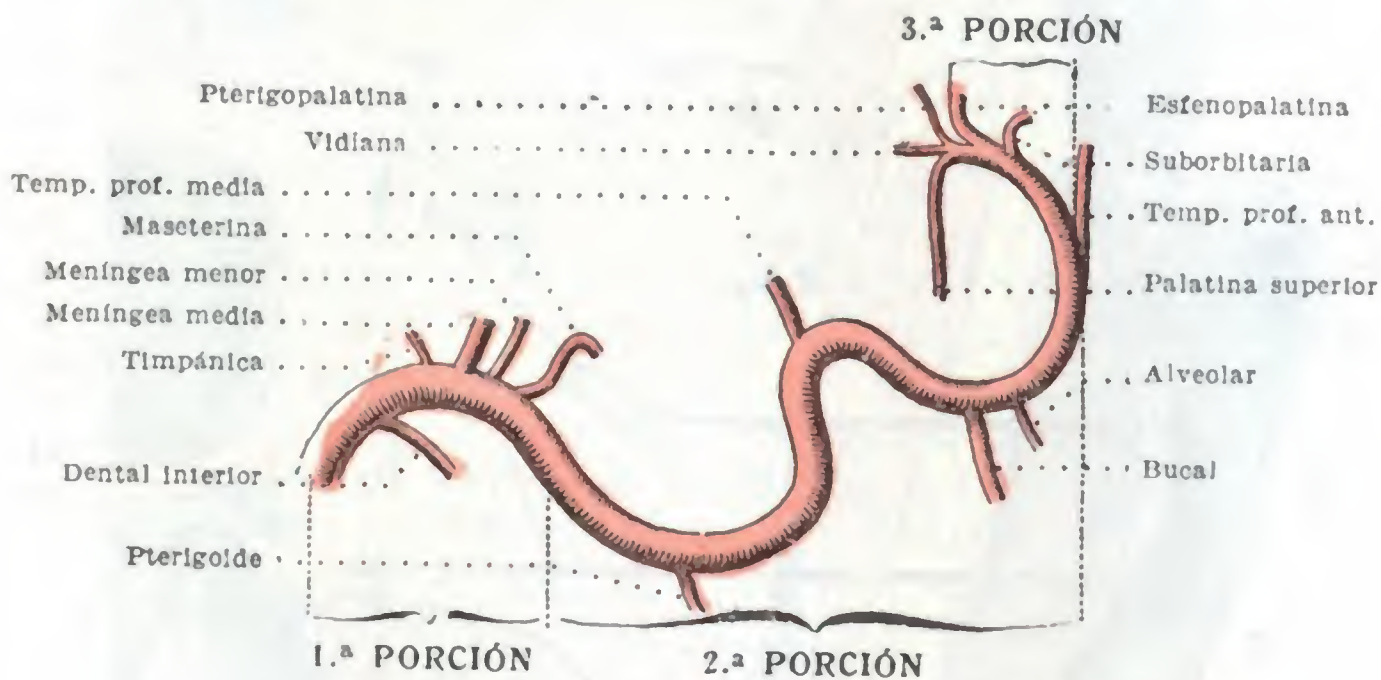


FIG. 187

Arteria maxilar interna y sus ramas.

su pared superior, raspando con la legra el techo de la cavidad, como en los procedimientos de SALZER y sus derivados (*vía cigomática*, fig. 186 A), los vasos son rechazados hacia abajo sin interesarlos y se descubren directamente el agujero y el nervio que sale por él. Debido a la estructura eminentemente ósea de las paredes de la fosa cigomática, la compresión y el taponamiento detienen de ordinario la hemorragia con bastante facilidad.

C. NERVIO MAXILAR INFERIOR. — Tercero y último ramo del trigémino, este nervio está constituido por dos raíces: una *raíz sensitiva*, voluminosa y superficial; y una *raíz motora*, pequeña y situada por debajo de la precedente.

a) *Constitución anatómica*. — Estas dos raíces, primitivamente independientes y simplemente próximas, se fusionan entre sí, a nivel o un poco por debajo del agujero oval, para formar un tronco único, que es el nervio maxilar inferior. A la inversa de las otras dos ramas del trigémino, el nervio maxilar inferior es, pues, un nervio mixto, análogo en todo a los nervios raquídeos. Sus neuralgias (neuralgias faciales), frecuentes, van acompañadas de contracturas de los músculos de la cara, de donde el nombre de *tic doloroso de la cara* con que también son designadas.

Las neuralgias faciales requieren a menudo la resección de una o varias ramas del nervio maxilar inferior (sobre todo de los nervios dentario inferior, bucal auriculotemporal) y a veces del tronco mismo, lo cual tiene el inconveniente de acarrear una parálisis de los músculos masticadores del lado operado.

Esta destrucción puede ser obtenida, también más sencillamente (SCHLÆSER, OSTWALD, LÉVY y BEAUDOUIN, BRISSAUD, SICARD y TANON), mediante una *inyección de alcohol de 50* dirigida directamente a través de la piel y de las partes blandas de la región hasta el nervio. Por este mismo procedimiento, *pero inyectando una solución de novocaina en lugar de alcohol*, se puede obtener una anestesia total temporal de todo el territorio inervado por

el maxilar inferior y practicar en este territorio así insensibilizado una intervención quirúrgica. Este procedimiento de anestesia, descrito por sus propulsores con el nombre de *anestesia regional*, es aplicable a todos los nervios sensitivos y, por consiguiente, a todas las regiones del cuerpo (PAUCHET).

b) *Relaciones*. — El tronco del nervio maxilar inferior es muy corto, dividiéndose, poco después de su salida del cráneo, en cierto número de ramas que estudiaremos en seguida. Teniendo en cuenta sus relaciones, puede ser dividido en dos segmentos (fig. 186): 1.º, un *segmento intracraneal*, que mide aproximadamente un centímetro de longitud, se extiende desde el ganglio de Gasser al orificio exterior del agujero oval; 2.º, un *segmento extracraneal*, que va desde el agujero oval hasta el punto en que el nervio se divide, y cuya longitud varía de 4 a 5 mm por término medio.

a) *En su segmento intracraneal*, el tronco nervioso, emanado del borde externo del ganglio de Gasser, se introduce, después de un trayecto de algunos milímetros, en el *conducto*, mejor que *agujero*, oval. En este sitio está rodeado por un plexo venoso y acompañado de la arteria meníngea menor, por lo cual la sección del nervio en el agujero oval va acompañada siempre de una hemorragia abundante, pero que cede fácilmente al taponamiento. Para llegar a este segmento intracraneal del nervio maxilar inferior, es necesario practicar la trepanación del techo de la fosa cigomática (procedimientos de DOYEN, QUÉNU), de fuera adentro hasta el agujero oval. Recordaremos que, para encontrar este orificio, podemos guiarnos por la espina del esfenoides, por delante de la cual está situado, o mejor todavía, por el borde posterior del ala externa de la pterigoides. Recordaremos asimismo que el agujero redondo menor, que está excavado en la base de la espina esfenoidal y por el cual penetra en el cráneo la arteria meníngea media, no está ordinariamente más que a 2 mm por detrás del agujero oval (fig. 184), corriendo el peligro, al ensanchar este último, de herir la arteria que pasa por el primero.

β) El *segmento extracraneal* del nervio maxilar inferior es muy corto. El tronco nervioso se subdivide, algunos milímetros por debajo del agujero oval, en un ramillete de ramas terminales. Tiene, con los vasos de la celda cigomática, las relaciones que hemos señalado precedentemente y que explican por qué, entre los procedimientos utilizados para abordar este segmento del nervio, el procedimiento de SALZER es el mejor (CHIPAULT). Como se desprende claramente de las figuras 177 y 179, se halla cubierto por fuera por el músculo pterigoideo externo y descansa, por dentro, sobre la porción cartilaginosa de la trompa de Eustaquio, a la que cruza en dirección oblicua y de la cual se encuentra separada por el ganglio ótico y el músculo periostafilino externo.

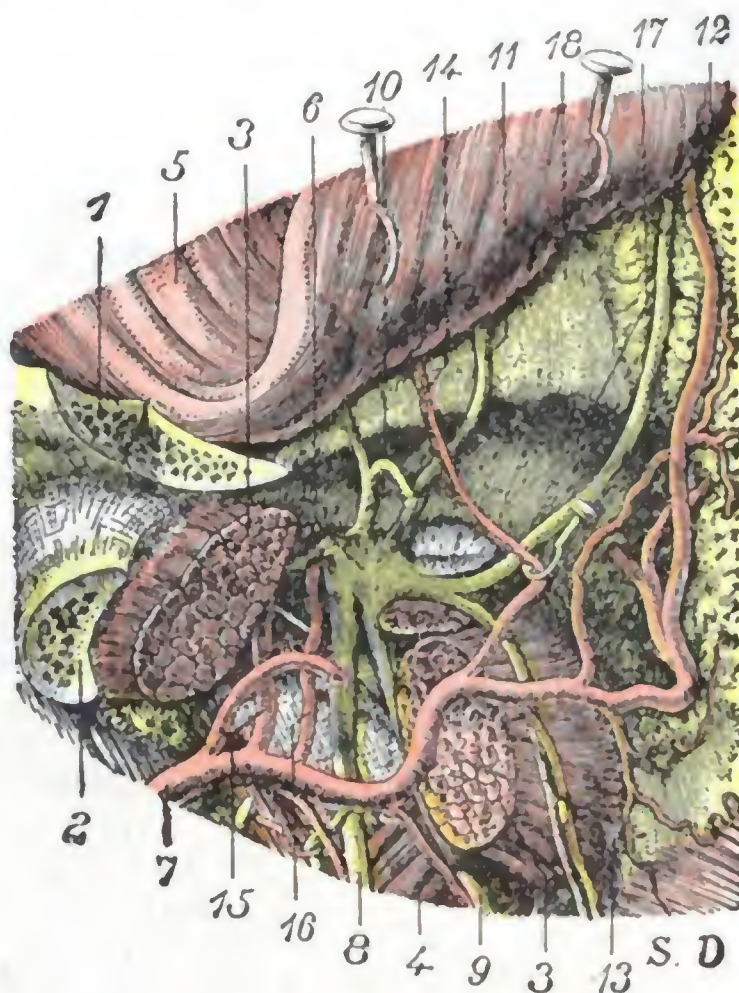


FIG. 188

Región de la fosa cigomática: plano del nervio maxilar inferior.

La misma preparación que en la figura 185, en la que el músculo pterigoideo externo ha sido resecado en parte para descubrir el nervio maxilar inferior, al que normalmente cubre.

1, arco cigomático. — 2, cuello de la mandíbula. — 3, pterigoideo externo. — 4, pterigoideo interno. — 5, músculo temporal. — 6, nervio maxilar inferior a la salida del agujero oval. — 7, arteria maxilar interna. — 8, nervio dentario inferior y su arteria. — 9, nervio lingual. — 10, tronco común al nervio maseterino y al nervio temporal profundo posterior. — 11, nervio temporal profundo medio. — 12, nervio temporal profundo anterior. — 13, nervio bucal y su arteria. — 14, arteria temporal profunda media. — 15, arteria meníngea media. — 16, arteria meníngea menor. — 17, techo de la fosa cigomática. — 18, escama del temporal.

Proyectado sobre los tegumentos de la cara, corresponde a la pequeña región triangular comprendida entre el borde inferior del arco cigomático, el borde anterior del cóndilo del maxilar y la apófisis coronoides. En tal punto, una aguja introducida perpendicularmente a la piel encuentra el nervio a una profundidad de 4 cm aproximadamente (LÉVY y BAUDONIN, *Método de tratamiento de las neuralgias faciales por las inyecciones de alcohol*).

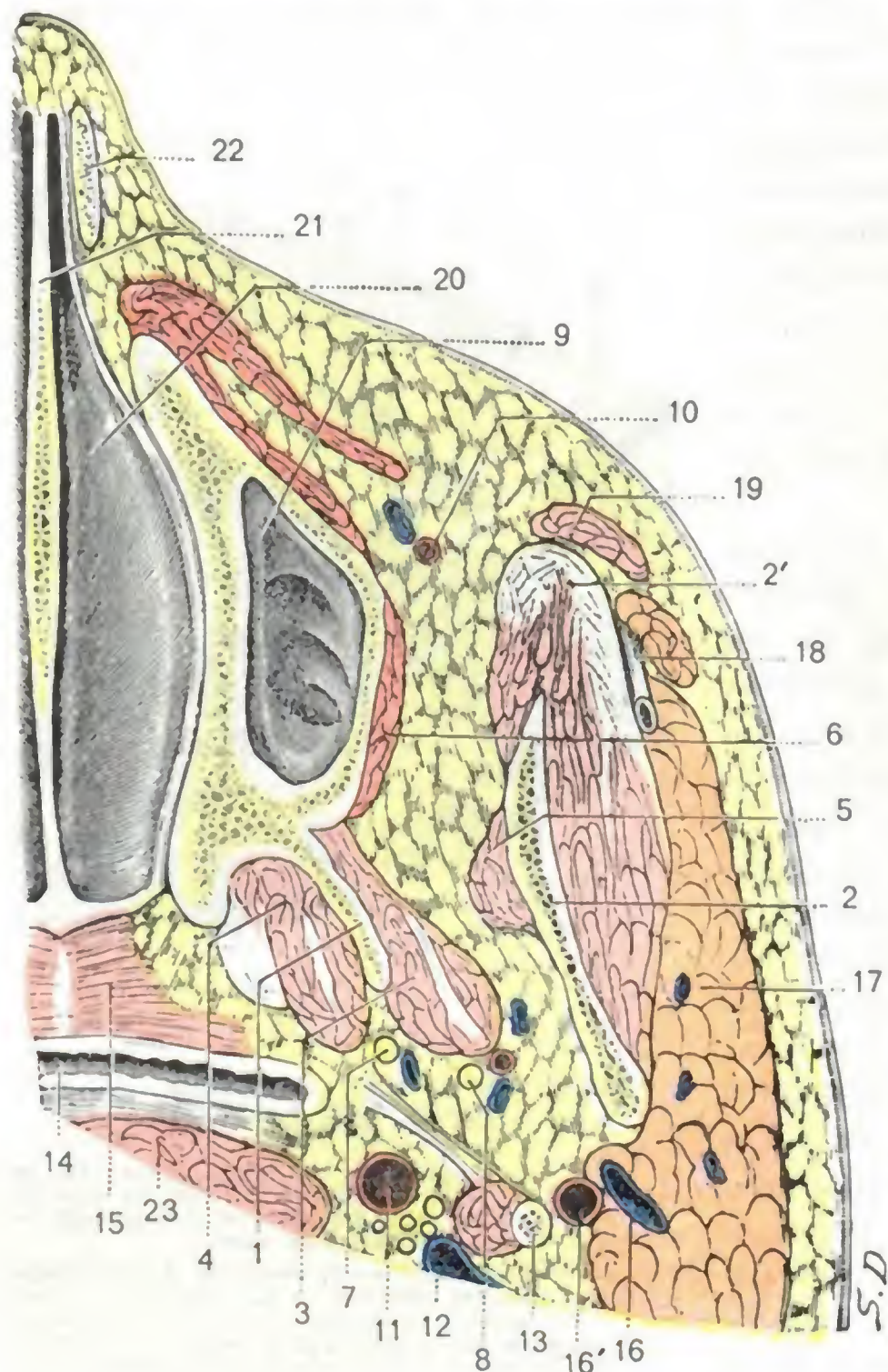


FIG. 189

Corte horizontal de la región cigomática que pasa rasando el suelo nasal (cadáver congelado, segmento inferior del corte).

1, ala externa de la apófisis pterigoides. — 2, rama del maxilar inferior, con 2', masetero. — 3, pterigoideo externo. — 4, pterigoideo interno. — 5, temporal. — 6, buccinador. — 7, nervio lingual. — 8, vasos y nervios dentarios inferiores. — 9, seno maxilar. — 10, arteria facial. — 11, carótida interna. — 12, yugular interna. — 13, estiloides y sus músculos. — 14, faringo. — 15, cara superior del velo del paladar separada por el corte. — 16, yugular externa. — 16', carótida externa. — 17, parótica. — 18, conducto de Stenon. — 19, músculo cigomático mayor. — 20, suelo de la fosa nasal. — 21, tabique nasal. — 22, cartilago del ala de la nariz. — 23, músculo largo del cuello.

c) *Ramas externas.* — El nervio maxilar inferior proporciona siete ramas, de las cuales tres son externas: el *nervio temporal profundo medio*, el *nervio maseterino* y el *nervio bucal*. Los dos primeros, el *temporal profundo medio* y el *maseterino*, pasan entre la base del cráneo y el borde superior del pterigoideo externo, yendo uno al músculo temporal y otro al masetero. En cuanto al *bucal*, se introduce en el intersticio que separa las dos porciones del músculo pterigoideo externo; luego, colocándose en la cara interna del tendón del temporal, allí donde este tendón se inserta en la coronoides, desciende hacia el músculo buccinador. El nervio bucal proporciona ramos motores al pterigoideo externo y al músculo temporal (*nervio temporal profundo anterior*) y termina en la piel y en la mucosa de la mejilla. En el espacio que separa el borde anterior del pterigoideo interno del borde anterior de la coronoides (véase fig. 185), no está separado de la cavidad bucal más que por la mucosa y un poco de tejido fibroso. Por esto, en caso de neuralgia, PANAS y HOLL practican en este sitio una incisión en la boca, inmediatamente por dentro del borde anterosuperior de la coronoides, y lo resecan por esta vía (*via bucal*).

d) *Otras ramas.* — El nervio maxilar inferior proporciona también una rama interna, el *nervio del pterigoideo interno*; una rama posterior, el *nervio auriculotemporal*, y finalmente, dos ramas inferiores, el *lingual* y el *dentario inferior*. Estos dos últimos nervios (figs. 185 y 189) son voluminosos y parecen continuar la dirección y el trayecto del nervio maxilar inferior. En ciertos procedimientos de resección del nervio maxilar inferior o del ganglio de Gasser se descubren y pueden seguirse de abajo

arriba, hasta el agujero oval. Próximos el uno al otro, al principio de su trayecto, se separan luego en ángulo muy agudo para dirigirse, el lingual hacia la punta de la lengua y el dentario hacia la espina de Spix. Situados primitivamente entre los dos pterigoideos, discurren en seguida entre el pterigoideo interno y la rama ascendente; ambos, en rigor, son accesibles en este sitio por la cavidad bucal, si se incide la mucosa a 5 mm por dentro del borde anterior, tangible, de la coronoides (*vía bucal*, MICHEL, LÉTIEVANT). Más abajo, el lingual discurre por debajo de la mucosa del suelo de la boca, mientras que el dentario penetra en el conducto del mismo nombre. Hemos visto antes que era posible, por medio de inyecciones practicadas en este punto, por *vía extrabucal* (CIEZYNSKI) o por *vía intrabucal* (BERCHER), insensibilizar los dos nervios.

e) *Ganglio ótico y simpático cefálico*. — En el lado interno del nervio maxilar inferior, entre este nervio y la trompa de Eustaquio e inmediatamente por debajo del agujero oval (fig. 186, 10), se encuentra un pequeño ganglio, el *ganglio ótico*. Sus *ramas aferentes* proceden: del nervio maxilar inferior (*raíz corta*), del facial (*nervio petroso superficial menor, raíz larga*), del nervio de Jacobson (*nervio petroso profundo menor, raíz larga*) y finalmente del plexo nervioso que rodea la meníngea media (*raíz simpática*). Sus *ramas eferentes* van al pterigoideo interno, al periestafilino interno, al periestafilino externo, al músculo del martillo, a la cuerda del tímpano y a la mucosa de la caja del tímpano.

Se admite hoy que el ganglio ótico representa, con los ganglios esfenopalatinos y oftálmicos (*ganglios centrales*) y los ganglios submaxilares y sublinguales (*ganglios periféricos*), la *porción cefálica del gran simpático* (véanse los tratados de Anatomía descriptiva).

GANGLIO DE GASSER. — Hemos hablado ya varias veces del ganglio de Gasser, que, aunque situado en el cráneo, no pertenece en realidad a la región de la fosa cigomática. Sin embargo, como es por este sitio por donde se llega hasta él, creemos preciso recordar aquí rápidamente las relaciones que presenta con esta región.

El ganglio de Gasser, como ya es sabido, pertenece al trigémino. Las dos raíces motriz y sensitiva de este nervio, después que emergen de la cara inferior de la protuberancia, se dirigen juntas hacia delante y hacia fuera; penetran en un orificio especial formado a la vez por el borde superior del vértice del peñasco y la duramadre suprayacente (representado, en este sitio, por la circunferencia mayor de la tienda del cerebelo) y, mientras la raíz sensitiva o externa va a perderse en el borde superior cóncavo del ganglio de Gasser, la raíz motora discurre bajo el ganglio y va a unirse al nervio maxilar inferior.

El orificio por el cual se introducen las dos raíces del trigémino está situado inmediatamente por fuera y un poco por detrás de la apófisis clinoides posterior y conduce al *compar-*




FIG. 190

Relaciones del trigémino y el ganglio de Gasser con el vértice del peñasco y con el seno cavernoso.

(La duramadre, que cubre el vértice del peñasco y la lámina cuadrilátera, ha sido reseca en el lado derecho, y han quedado abiertos el seno cavernoso y la celda del ganglio de Gasser.)

A, seno cavernoso. — B, celda de Meckel o celda del ganglio de Gasser. — C, lámina cuadrilátera. — D, vértice del peñasco. — E, ligamento esfenopetroso. — F, seno petroso superior. — G, seno petroso inferior. — H, seno coronario. — I, tallo del cuerpo pituitario.

1, nervio motor ocular externo. — 2, trigémino. — 3, ganglio de Gasser. — 4, petrosal. — 5, motor ocular común. — 6, nervio óptico.

timento de Meckel, cavidad osteofibrosa que ocupa la parte más interna de la cara anterior del peñasco y que contiene el ganglio de Gasser (fig. 190).

El compartimiento de Meckel (*cavum Meckelii*) está formado por la duramadre, que, a este nivel, se divide en dos hojillas, una superior y otra inferior (fig. 191); la hojilla superior, gruesa, corresponde a las circunvoluciones cerebrales; la hojilla inferior, delgada, tapiza el peñasco y el punto de implantación del ala mayor del esfenoides. Por esto es posible penetrar en el compartimiento de Meckel y abordar el ganglio de Gasser sin abrir la cavidad meníngea ni lesionar el cerebro, solamente hundiendo la hoja inferior de la cavidad. Por su parte anteroinferior este compartimiento está en contacto con la carótida interna, en el punto en que ésta sale de su conducto óseo. Por su parte superointerna está en relación

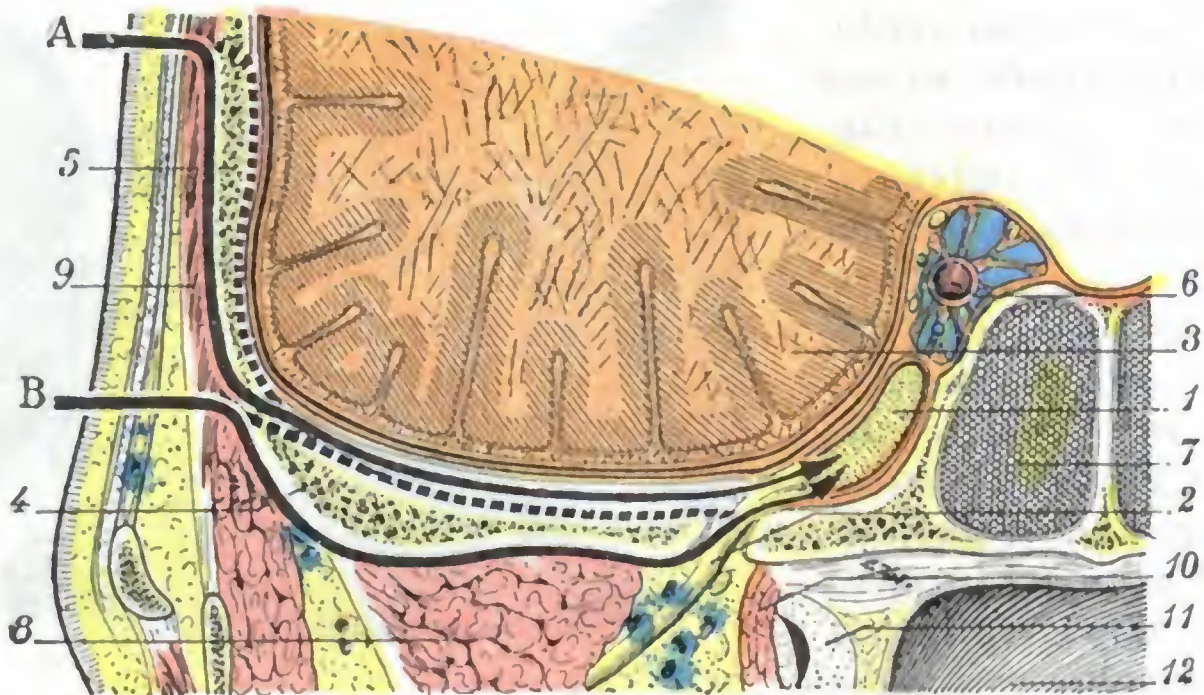


FIG. 191

Vías de acceso al ganglio de Gasser. vistas en un corte sagital de la cabeza que pasa por el agujero oval.

1, ganglio de Gasser en su cavidad dural. — 2, nervio maxilar inferior. — 3, cerebro. — 4, techo de la fosa cigomática. — 5, escama temporal. — 6, carótida interna en el seno cavernoso. — 7, seno esfenoidal. — 8, pterigoldeo externo. — 9, temporal. — 10, periestafilino externo. — 11, cartilago de la trompa de Eustaquio. — 12, pared posterior de la faringe. — A, vía de acceso temporal. — B, vía de acceso temporoesfenoidal.

Las flechas indican el trayecto que sigue el cirujano para llegar al ganglio: la porción del esqueleto circunscrita entre el trazo lleno de la flecha y el trazo punteado representa el segmento óseo del cráneo que se ha de trepanar en uno y otro procedimiento.

intima con el seno cavernoso y con los órganos que éste contiene; puede decirse que el seno cavernoso es el que forma, en parte, la pared interna del compartimiento de Meckel.

El ganglio de Gasser tiene la forma de una judía: por el borde cóncavo recibe el tronco del trigémino y del borde convexo nacen los tres nervios, oftálmico, maxilar superior y maxilar inferior. Descansa sobre la parte más interna de la cara anterior del peñasco, que presenta una depresión para recibirlo (*fosita o depresión de Gasser*). Como ya hemos visto antes, corresponde al límite interno del techo de la fosa cigomática. Adhiere fuertemente a su celda fibrosa por su cara superoexterna y por su extremidad interna, la cual corresponde a la carótida interna y al seno cavernoso, por lo que es prudente, para no lesionar estos vasos cuando se interviene en la región, no intentar destruir las adherencias que unen el ganglio con su cavidad dirigiendo los instrumentos hacia dentro y arriba; es preferible lograrlo por tracción o mejor por la torsión del ganglio prendido por unas pinzas. Por el contrario, el ganglio está laxamente unido a la hojilla inferior de su compartimiento y su denudación en este sitio relativamente fácil.

La extirpación del ganglio de Gasser o *gasserectomía* es una operación grave y difícil a causa de la profundidad a que se encuentra situado y de las relaciones importantes y peligrosas que presenta. En estos últimos tiempos se ha practicado en bastantes ocasiones para corregir neuralgias rebeldes del trigémino. Actualmente se prefiere a esta operación la sección de las raíces motriz y sensitiva del nervio, antes de su entrada en la celda de Meckel (*neurotomía retrogasseriana*, véase fig. 143).

Se puede llegar al ganglio de Gasser después de reseca una parte del esqueleto de la fosa temporal y del techo de la fosa cigomática (vía temporoesfenoidal, fig. 191, B): el

nervio maxilar superior o el nervio maxilar inferior desprendidos de los agujeros redondo mayor u oval constituyen, en tales casos, una guía preciosa para llegar hasta el ganglio (procedimiento de DOYEN, QUÉNU y SÉBILEAU, JACOB).

Otros autores (HARTLEY, KRAUSE) respetan el techo de la fosa cigomática; trepanan ampliamente la fosa temporal (vía temporal, fig. 191, A), despegan la duramadre de fuera adentro y levantan el lóbulo temporoesfenoidal hasta encontrar la porción intracraneal de los nervios maxilares; estos nervios les conducen hasta el ganglio.

D. TEJIDO CELULAR, LINFÁTICOS. — La fosa cigomática está ocupada por abundante tejido celulograsoso, que rodea los vasos y nervios de la región y que rellena los vacíos dejados por los músculos. Es una grasa fluida, amarilla, que se continúa por una parte con la grasa de la región geniana (fig. 189) y por otra parte con la grasa subaponeurótica de la región temporal.

Esta región comunica a la vez con la región temporal, con la región de la mejilla y con la región pterigomaxilar; por medio de esta última, está en relación con la órbita y con las fosas nasales. Estas relaciones anatómicas nos explican por qué las afecciones (flemones, tumores) de la fosa cigomática pueden invadir secundariamente las regiones que acabamos de enumerar y, recíprocamente, por qué los tumores de la órbita y de las fosas nasales envían prolongaciones a la región cigomática.

En el tejido celular precitado se encuentran situados los *vasos linfáticos* de la región, que terminan en los ganglios carotídeos superiores y, a veces, en algunos ganglios inconstantes que se hallan alrededor del origen de la arteria maxilar interna.

5.º Vías de acceso. — Las vías de acceso a la región cigomática nos son ya conocidas: las hemos señalado a propósito de la resección del ganglio de Gasser, del nervio maxilar inferior o de sus ramas. Recordaremos (a modo de síntesis) que son tres:

a) La *vía transmaxilar* (fig. 186, B), que requiere la sección de la rama ascendente del maxilar inferior y expone a la lesión de los vasos de la región.

β) La *vía cigomática* (fig. 186, A), que sigue el techo de la cavidad y permite, si se desprenden cuidadosamente las partes blandas que se adhieren a aquél, respetar los órganos vasculares de la región.

γ) La *vía bucal*, insuficiente y ciega, que da acceso a la región pasando por la cavidad bucal, entre el borde anterior del músculo pterigoideo interno y el borde cortante de la coronoides.

2. REGION DE LA FOSA PTERIGOMAXILAR

La región pterigomaxilar corresponde a la fosa del mismo nombre y está situada en la parte profunda y lateral de la cara, inmediatamente por dentro de la fosa cigomática. Considerada por la mayoría de los autores como una dependencia de la fosa cigomática (*fondo de la fosa cigomática*), la fosa pterigomaxilar, atravesada por la segunda rama del trigémino, constituye, no obstante, desde el punto de vista de la anatomía medicoquirúrgica, una región muy especial: es la *región del nervio maxilar superior*, como la fosa cigomática es la *región del nervio maxilar inferior*.

1.º Límites. — La tuberosidad del maxilar superior y la cara anterior de la apófisis pterigoides, apenas separadas hacia abajo por una delgada lámina ósea perteneciente al palatino, y por consiguiente casi en contacto, se separan gradualmente una de otra al dirigirse hacia arriba. Interceptan de este modo un espacio cuneiforme, cuyo vértice está abajo y cuya anchura aumenta a medida que nos acercamos al cráneo.

Este espacio cuneiforme, cerrado por dentro por la lámina vertical del palatino y cerrado por arriba por la base del cráneo, es precisamente la fosa pterigomaxilar (figs. 192 y 193). Se encuentra situada: 1.º, por debajo de la porción de la base del

cráneo ocupada por el seno esfenoidal; 2.º, por encima de la región palatina; 3.º, por fuera de las fosas nasales; 4.º, por dentro de la región cigomática, con la que comunica ampliamente; 5.º, por delante de la fosa pterigoidea; 6.º, por detrás del vértice de la órbita y del seno maxilar.

Como se ve, sus límites son precisos por todas partes, salvo por su lado externo, en que se abre libremente en la fosa cigomática.

2.º Forma y dimensiones. — Considerada desde el punto de vista de su configuración (fig. 193), la fosa pterigomaxilar tiene la forma de una pirámide cuadrangular, de base superior y vértice inferior.

Sus dimensiones son muy variables; su altura mide, por término medio, 2 cm; su mayor anchura es de un centímetro aproximadamente.

Cuando los senos maxilar y esfenoidal están muy desarrollados, la fosa pterigomaxilar es más estrecha que normalmente. En razón de su situación profunda, es en absoluto inexplorable en clínica en condiciones ordinarias.

Estudiaremos primeramente, como lo hemos hecho para la fosa cigomática: 1.º, sus paredes o *continente*; 2.º, su *contenido*.

3.º Continente. — La fosa pterigomaxilar nos ofrece, como toda pirámide cuadrangular: 1.º, un *vértice*; 2.º, una *base*; 3.º, cuatro *paredes*.

A. VÉRTICE. — El vértice, situado hacia abajo, está constituido por la unión de la apófisis pterigopalatina (apófisis pterigoides unida a la apófisis piramidal del palatino) y la tuberosidad del maxilar. En el ángulo así formado, generalmente muy agudo, nacen el *conducto palatino posterior* y los *conductos palatinos accesorios*, que descienden hacia la bóveda palatina y son recorridos por los nervios palatinos.

B. BASE. — La base está situada hacia arriba, en la base del cráneo, por lo cual viene a ser la *bóveda* de la fosa pterigomaxilar y corresponde a la parte posterior de la hendidura esfenomaxilar. Está constituida especialmente por el labio externo o esfenoidal de esta hendidura, que forma en la fosa pterigomaxilar un saliente más o menos acentuado según los sujetos y que, por otra parte, contribuye a formar el segmento más posterior de la pared externa de la órbita. La hendidura esfenomaxilar está cerrada en estado normal por una membrana fibroperióstica; por su mediación, la fosa pterigomaxilar está en relación inmediata con el vértice de la órbita. Añadiremos que, hacia dentro, el seno esfenoidal contribuye a formar la bóveda de esta región, en una extensión mayor o menor según su desarrollo.

La ablación, por medio de la sierra y de la gubia, de la porción del esfenoides que forma la bóveda de la fosa pterigomaxilar (fig. 194) nos permite formar una idea exacta del modo de constitución de esta fosa. Vemos entonces claramente que está formada: 1.º, hacia delante, por la parte posterior del maxilar superior (coloreado de rosa); 2.º, hacia atrás, por el esfenoides (coloreado de azul), y más particularmente por su apófisis pterigoides; 3.º, hacia dentro, por el palatino (coloreado de verde). De este último hueso tenemos a la vista el borde superior de su porción ascendente y vemos claramente, sobre todo en los sujetos jóvenes, que este borde superior está constituido

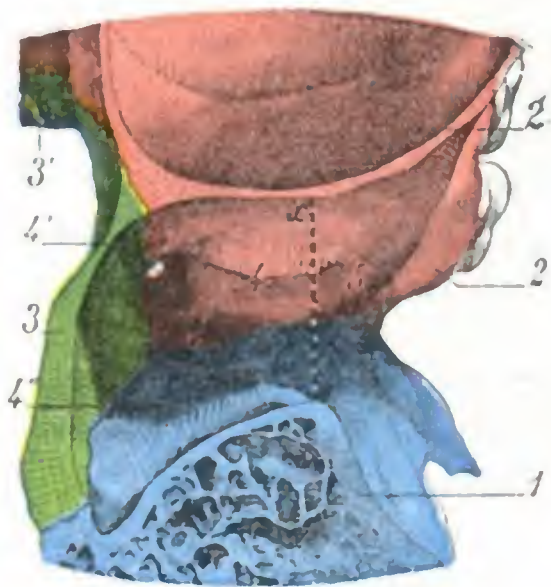


FIG. 192

Corte horizontal de la fosa pterigomaxilar que pasa por su parte media.

1, apófisis pterigoides. — 2, tuberosidad del maxilar, con 2', seno maxilar. — 3, porción ascendente del palatino, con 3', su porción horizontal. — 4, fosa pterigomaxilar, con 4', conducto palatino posterior, y 4'', conducto palatino accesorio. — 5, fosa cigomática.

x x, línea que separa la fosa pterigomaxilar de la fosa cigomática.

por dos apófisis: una anterior, que se une al maxilar superior y al etmoides, la *apófisis orbitaria*, y otra posterior, que se articula con el esfenoides, la *apófisis esfenoidal*. Vemos también que estas dos apófisis orbitaria y esfenoidal están separadas una de otra por una escotadura profunda, la *escotadura palatina*. Por fuera de la fosa se ve la *hendidura esfenomaxilar*, oblicuamente dirigida de dentro afuera y de atrás adelante y extendiéndose hasta cerca del hueso malar (coloreado de violeta).

La misma preparación nos permite ver los diferentes agujeros y conductos que parten de la base de la fosa pterigomaxilar y que ponen esta base en relación con las regiones vecinas. En el lado anterior se puede ver la *hendidura esfenomaxilar*, que establece una amplia comunicación entre esta fosa y la cavidad orbitaria. En el lado interno la *escotadura palatina* la hace comunicar con la fosa nasal correspondiente. Recordemos que el cuerpo del esfenoides, al colocarse por encima de esta escotadura, la transforma en agujero, el *agujero esfenopalatino*. En el lado posterior encontramos tres conductos, que, de fuera adentro, son: 1.º, el *agujero redondo mayor*, que hace comunicar la fosa pterigomaxilar con la cavidad craneal; 2.º, el *conducto vidiano*, que atraviesa de delante atrás la base de la apófisis pterigoides y que va a abrirse en la cara posterior de esta apófisis, inmediatamente por debajo del agujero rasgado anterior; 3.º, el *conducto pterigopalatino*, que se dirige oblicuamente hacia la faringe y que, como su nombre indica, está formado en parte por la apófisis pterigoides y en parte por la apófisis esfenoidal del palatino.

La figura 195, que es exactamente la reproducción de la figura 194, con los vasos y nervios, nos muestra cuáles son los cordones vasculares y nervios que atraviesan los agujeros antes indicados. El agujero redondo mayor da paso al nervio maxilar superior; la hendidura esfenomaxilar es atravesada por el nervio infraorbitario y la arteria del mismo nombre y el agujero esfenopalatino por los vasos y nervios esfenopalatinos. El conducto vidiano y el conducto pterigopalatino, dan paso, el primero, al nervio vidiano y a la arteria vidiana, y el segundo, al nervio pterigopalatino y a la arteria del mismo nombre.

C. PAREDES. — Las cuatro paredes de la fosa pterigomaxilar se distinguen, como las de la fosa cigomática, en *anterior*, *posterior*, *interna* y *externa*.

a) *Pared anterior*. — La pared anterior está formada por la tuberosidad del maxilar superior, es decir, por la parte de este último que corresponde a la porción posterior del seno maxilar; hacia arriba, no obstante, contribuye a su formación la pared posterior del laberinto etmoidal. Al estudiar el contenido de la región indicaremos las consecuencias que resultan de las relaciones de la fosa pterigomaxilar con las cavidades anexas de las fosas nasales y en particular con el seno maxilar. Recordemos aquí solamente que en la tuberosidad del maxilar, aunque un poco por fuera de la fosa (figu-

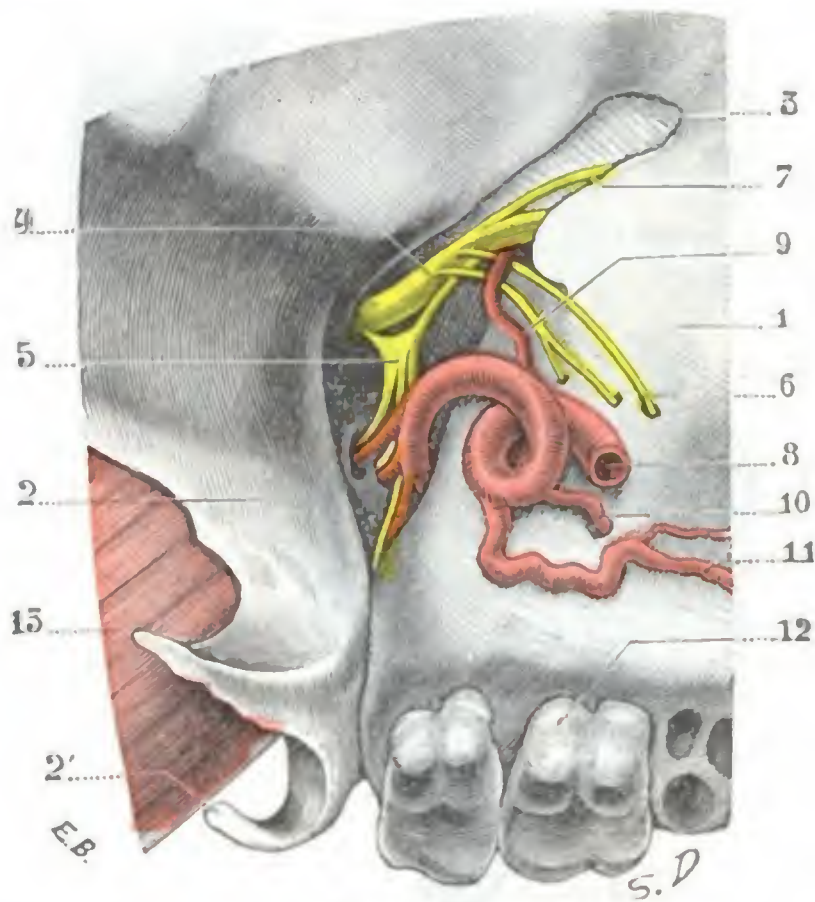


FIG. 193

Fosa pterigomaxilar del lado derecho vista oblicuamente de fuera adentro y de abajo arriba.

1, tuberosidad del maxilar. — 2, apófisis pterigoides, con 2', gancho terminal de su ala interna. — 3, hendidura esfenomaxilar. — 4, nervio maxilar superior que sale por el agujero redondo mayor y atraviesa la parte más elevada de la fosa para penetrar en la órbita. — 5, ganglio esfenopalatino con sus ramas aferentes y varias de sus ramas eferentes. — 6, nervios dentarios posteriores. — 7, ramo orbitario. — 8, arteria maxilar interna que se introduce en la fosa pterigomaxilar y termina por la arteria esfenopalatina. — 9, arteria infraorbitaria. — 10, dentaria posterior. — 11, alveolar. — 12, los dos últimos molares. — 13, músculo pterigoideo interno.

ra 193), existen dos o tres agujeros, los *agujeros dentarios posteriores*, destinados a dar paso a los nervios y arterias de este nombre.

b) *Pared posterior.* — La pared posterior de la fosa pterigomaxilar está constituida por la cara anterior de la base de la apófisis pterigoides. Presenta, hacia arriba, en el punto en que se une con la bóveda, el agujero redondo mayor, conducto mejor que agujero, por donde sale el nervio maxilar superior. Anotemos que el borde anterior de la cara externa de la apófisis pterigoides es un punto de referencia para encontrar este orificio, el borde posterior para el agujero oval; de lo cual resulta que,

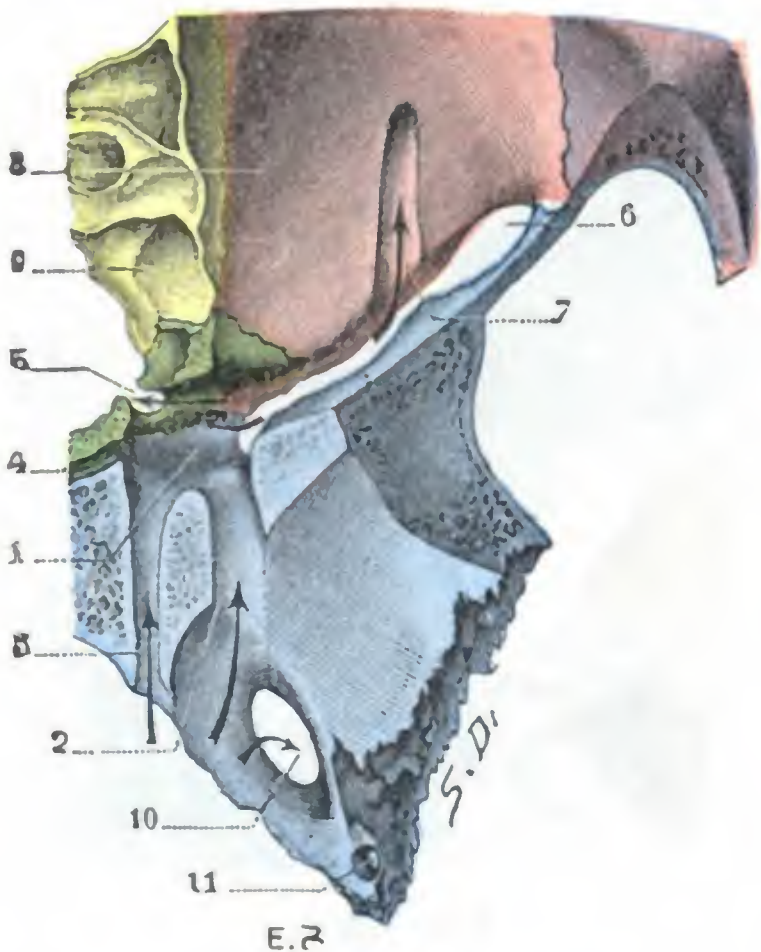


FIG. 194

Fosa pterigomaxilar, vista desde arriba después de la ablación de la porción del esfenoides que forma su bóveda.

(El esfenoides está coloreado de azul; el maxilar superior, de rosa; el palatino, de verde; el etmoides, de amarillo; el malar, de violeta.)

1. fosa pterigomaxilar. — 2, agujero redondo mayor, o mejor, conducto redondo mayor, cuya pared superior ha sido reseca. — 3, conducto vidiano, y 4, conducto pterigopalatino, cuya pared superior ha sido igualmente reseca. — 5, agujero esfenopalatino. — 6, hendidura esfenomaxilar. — 7, canal infraorbitario. — 8, suelo de la órbita. — 9, células etmoidales. — 10, agujero oval. — 11, agujero redondo menor.

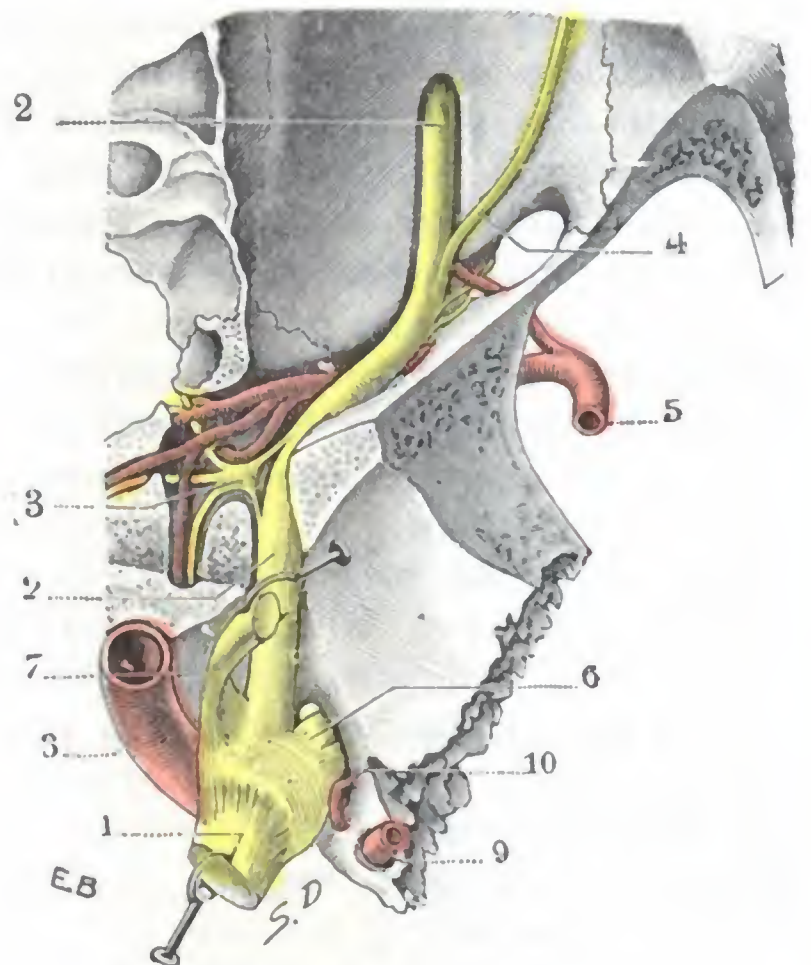


FIG. 195

Trayecto del nervio maxilar superior, desde el ganglio de Gasser hasta el conducto suborbitario.

(Para el substrato óseo de la figura, recúrrase a la figura 194.)

1, trigémino. — 2, 2, nervio maxilar superior con sus dos inflexiones. — 3, ganglio esfenopalatino. — 4, ramo orbitario. — 5, arteria maxilar interna que se termina en la fosa pterigomaxilar (para los detalles de las ramas arteriales y nerviosas de la fosa pterigomaxilar, véase la figura 198). — 6, nervio maxilar inferior. — 7, nervio oftálmico. — 8, carótida interna. — 9, meníngea media. — 10, meníngea menor.

al reseca con la gubia o el escoplo el segmento de la base de la eminencia ósea que separa estos dos orificios, se pone al descubierto la porción intracraneal de los dos nervios maxilares, así como el ganglio de Gasser. Recordemos, sin embargo, que en bastantes casos el seno esfenoidal envía una prolongación, *prolongación alar* (véase fig. 390), que se insinúa entre los dos orificios precitados y que se corre el peligro de abrirla al practicar esta operación (JACOB). Por debajo del agujero redondo mayor, la pared posterior de la fosa pterigomaxilar nos presenta también el *conducto pterigopalatino* y el *conducto vidiano*, de los que ya hemos tratado anteriormente. Recordemos que, por el primero, pasan el nervio faríngeo de Bock y la arteria pterigopalatina y por el segundo el nervio vidiano y la arteria vidiana.

c) *Pared interna.* — La pared interna está formada por la porción vertical del palatino, lámina muy delgada que separa esta región de la fosa nasal correspondiente. En su parte más elevada está atravesada por un ancho orificio, a cuya formación con-

tribuyen a la vez el palatino y el cuerpo del esfenoides: el *agujero esfenopalatino*, siempre muy visible en el esqueleto, cerrado en el sujeto revestido de sus partes blandas por tejido fibroso. Por este agujero se introducen los vasos y nervios esfenopalatinos al dirigirse a la fosa nasal.

d) *Pared externa*. — La pared externa de la fosa pterigomaxilar no existe. Está reemplazada por una abertura en forma de hendidura, que pone la cavidad en comunicación con la fosa cigomática, convirtiéndola, por decirlo así, en un simple divertículo de esta última.

Importa conocer exactamente la forma y las dimensiones de esta *hendidura pterigomaxilar*, puesto que por ella muchos cirujanos, previa sección del arco cigomático y del hueso malar, llegan a la fosa pterigomaxilar para practicar la resección del nervio maxilar superior. Por desgracia, es bastante variable. Según SCRIBA, en los sujetos de raza amarilla, la hendidura pterigomaxilar es en extremo larga y estrecha, por lo que conviene agrandarla en todos los casos para tener un libre acceso a la cavidad. En los europeos difiere de modo notable de un individuo a otro; unas veces es ancha (fig. 196, B), abriéndose ampliamente en el fondo de la fosa (*tipo oval* de CHIPAULT), y otras bastante ancha por arriba, pero estrecha y afilada por abajo (*tipo anguloso* de CHIPAULT, fig. 196, A). El primer tipo se encontrará principalmente en los braquicéfalos y el segundo en los dolicocefalos.

En los sujetos sumamente musculados, y por tanto más a menudo en el hombre que en la mujer (POTHERAT), la hendidura está obstruida en su parte superior (*segmento quirúrgico*) por el tubérculo esfenoidal que da inserción al pterigoideo externo (fig. 196, C). Se comprende que en tal caso es necesario resecar esta eminencia ósea con la gubia y el escoplo para hacer accesible la fosa pterigomaxilar, más o menos oculta por aquélla.

De las investigaciones de POIRIER resulta: 1.º, que el contorno superior de la hendidura pterigomaxilar se eleva normalmente 2 a 6 mm por término medio por encima del plano horizontal rasante al borde superior del arco cigomático (queda, sin embargo, algunas veces a un milímetro por debajo de este plano); 2.º, que el ala externa de la pterigoidea y la hendidura pterigomaxilar están, en profundidad, por término medio, a 4 cm del arco cigomático; 3.º, finalmente, que la hendidura pterigomaxilar se halla en la perpendicular al arco cigomático trazada por la articulación temporomolar, es decir, a un centímetro por detrás del ángulo formado por el arco cigomático y la apófisis orbitaria externa del malar. Por consiguiente, hundiendo un instrumento rígido en este último punto, bien horizontalmente, hasta una profundidad de 4 cm, se debe poder penetrar con seguridad en la parte superior de la hendidura pterigomaxilar, en el punto en que el nervio maxilar superior sale del agujero redondo mayor, sin requerirse ninguna resección previa del esqueleto facial y siendo suficiente una simple punción de las partes blandas de la base de la región temporal. Sobre estos hechos anatómicos ha basado POIRIER un procedimiento de sección del nervio maxilar superior en la fosa pterigomaxilar que seduce por su aparente simplicidad y su precisión matemática. Por desgracia (lo que acabamos de decir de la variabilidad de forma y dimensiones que presenta la hendidura pterigomaxilar lo explica suficientemente) este procedimiento falla con frecuencia, y así se comprende por qué muchos operadores prefieren procedimientos que ponen al descubierto esta hendidura por la sección del arco cigomatomalar y la reclinación del músculo temporal, y permiten al cirujano ensancharla, si es preciso, cuando se estrecha o está obstruida.

El procedimiento de POIRIER puede utilizarse ventajosamente para llevar en contacto del nervio, por medio de una simple punción, una inyección de alcohol de 80º (*método de tratamiento de las neuralgias faciales por las inyecciones de alcohol*) o una solución de novocaína (*método de anestesia regional*).

4.º **Contenido**. — La fosa pterigomaxilar contiene: 1.º, la porción terminal de la *arteria maxilar interna*; 2.º, las *venas* que la acompañan; 3.º, el *nervio maxilar superior* y su *ganglio* (*ganglio de Meckel*); 4.º, finalmente, *tejido grasoso*.

a) *Porción terminal de la arteria maxilar interna*. — Al salir de la fosa cigomática (pág. 259), la arteria maxilar interna se introduce en la fosa pterigomaxilar y va a aplicarse contra la pared anterior de la cavidad (fig. 250); descansa, pues, sobre la tuberosidad del maxilar, que a menudo presenta un canal para recibirla.

La arteria maxilar interna proporciona a la región pterigomaxilar las cinco ramas siguientes: 1.^a, la *infraorbitaria*, que penetra en el canal suborbitario para terminar en la mejilla; 2.^a, la *palatina superior*, que desciende al conducto palatino posterior y de allí a la bóveda palatina; 3.^a, la *vidiana*, que se dirige hacia atrás y penetra en el conducto vidiano; 4.^a, la pterigopalatina, que desaparece en el conducto pterigopalatino; 5.^a, por último, la *esfenopalatina*, considerada a veces como la rama terminal de la maxilar interna, que atraviesa el agujero esfenopalatino para ir a distribuirse por la mucosa de las fosas nasales. Como se ve, todas estas ramas no hacen más que atravesar la fosa pterigomaxilar, saliendo cada una de ellas de la misma por un conducto especial, para ir a terminar en regiones más o menos próximas.

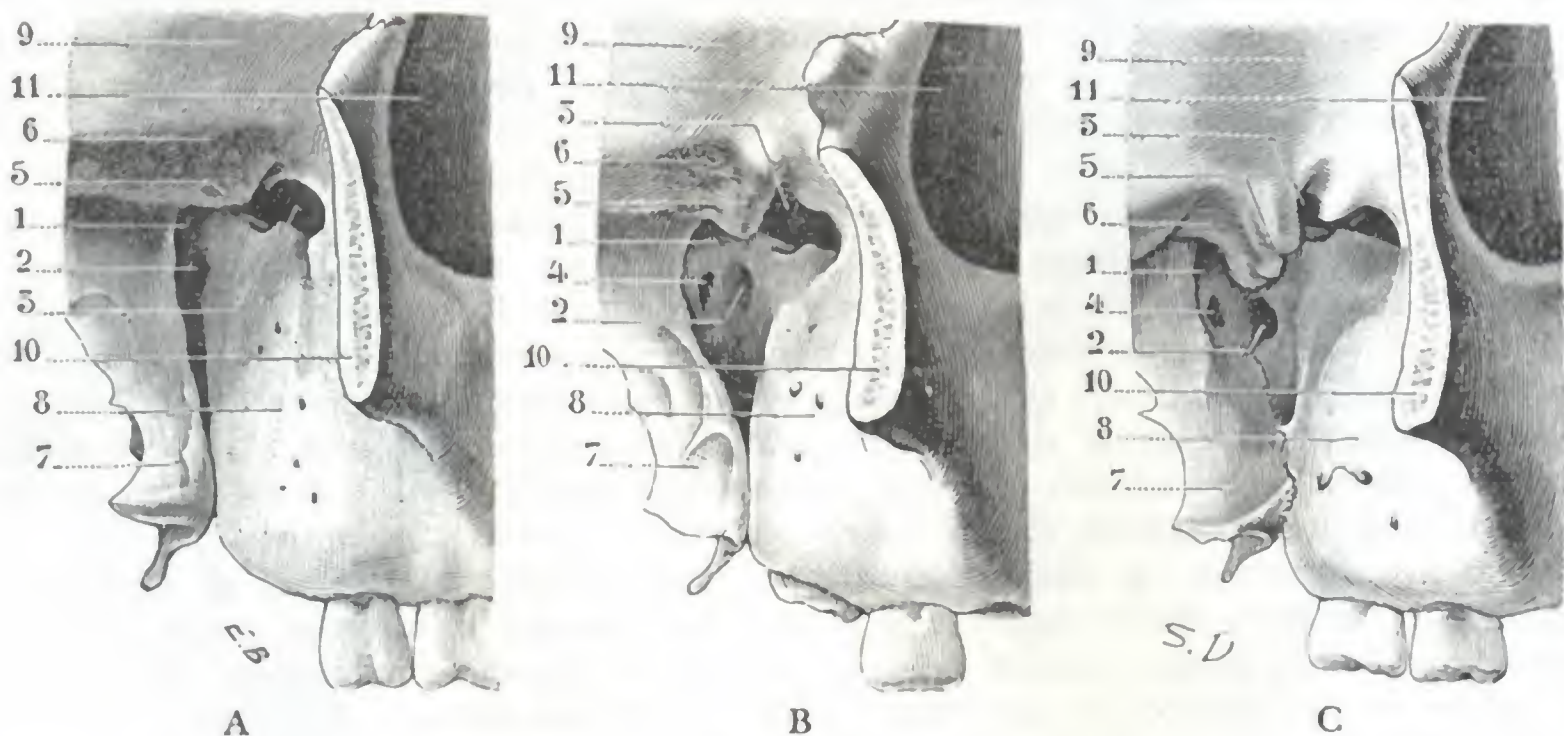


FIG. 196

Diversos tipos de hendidura pterigomaxilar: A, tipo de hendidura estrecha (*tipo anguloso* de CHIPAULT), B, tipo de hendidura ancha (*tipo oval* de CHIPAULT); C, tipo de hendidura muy ancha, pero ocupado en parte en su segmento superior por una espina esfenoidal (5) muy hipertrofiada.

1, hendidura pterigomaxilar. — 2, agujero esfenopalatino. — 3, hendidura esfenomaxilar. — 4, agujero vidiano. — 5, espina esfenoidal. — 6, techo de la fosa cigomática. — 7, apófisis pterigoides. — 8, tuberosidad del maxilar superior. — 9, fosa temporal. — 10, hueso malar aserrado. — 11, órbita.

En la fosa pterigomaxilar, la arteria maxilar interna tiene un calibre poco considerable y la hemorragia consecutiva a su herida o a la de las ramas que dan en esta región es simplemente molesta; se detiene por el taponamiento.

b) *Venas*. — (Respecto a estos vasos, véase lo dicho en la página 251.)

c) *Nervio maxilar superior*. — El nervio maxilar superior, rama media del trigémino, se desprende del borde inferior del ganglio de Gasser. Desde allí se dirige de atrás adelante y un poco de dentro afuera hacia el agujero redondo mayor; sale del cráneo por este orificio y llega a la fosa pterigomaxilar, que atraviesa oblicuamente de atrás adelante y de dentro afuera: llegando a la parte anteroexterna de esta fosa, se curva hacia atrás para hacerse anteroposterior; entonces se introduce en el surco infraorbitario y después en el conducto infraorbitario, donde volveremos a encontrarlo (véase *Orbita*).

El nervio maxilar superior se acoda, pues, dos veces sobre sí mismo (en bayoneta), por lo cual presenta tres porciones (fig. 138, 1): una primera porción, de dirección anteroposterior, situada en el mismo cráneo y en el agujero redondo mayor; una segunda porción, oblicua hacia delante y afuera, situada en la fosa pterigomaxilar; una tercera porción, anteroposterior, que discurre por el canal infraorbitario.

Las ramas del maxilar inferior son: 1.^o, el *ramo meníngeo medio*, sin importancia, que se distribuye por la duramadre; 2.^o, el *ramo orbitario*, que penetra en la

órbita a través de la hendidura esfenomaxilar y va a anastomosarse con el lagrimal; 3.º, dos o tres pequeños ramitos, que van al ganglio esfenopalatino (ramos aferentes o raíces); 4.º, los *ramos dentarios posteriores*, que se introducen en los agujeros del mismo nombre para ir a los molares superiores; 5.º, el *ramo dentario anterior*, que desciende hacia el canino y los incisivos superiores; 6.º, los *ramos infraorbitarios*, que se distribuyen por los tegumentos de la cara. Estos últimos ramos no pertenecen a esta región.

El nervio maxilar superior, como el nervio maxilar inferior, puede ser asiento de neuralgias (*neuralgias faciales*) que a menudo requieren la destrucción del tronco nervioso o de

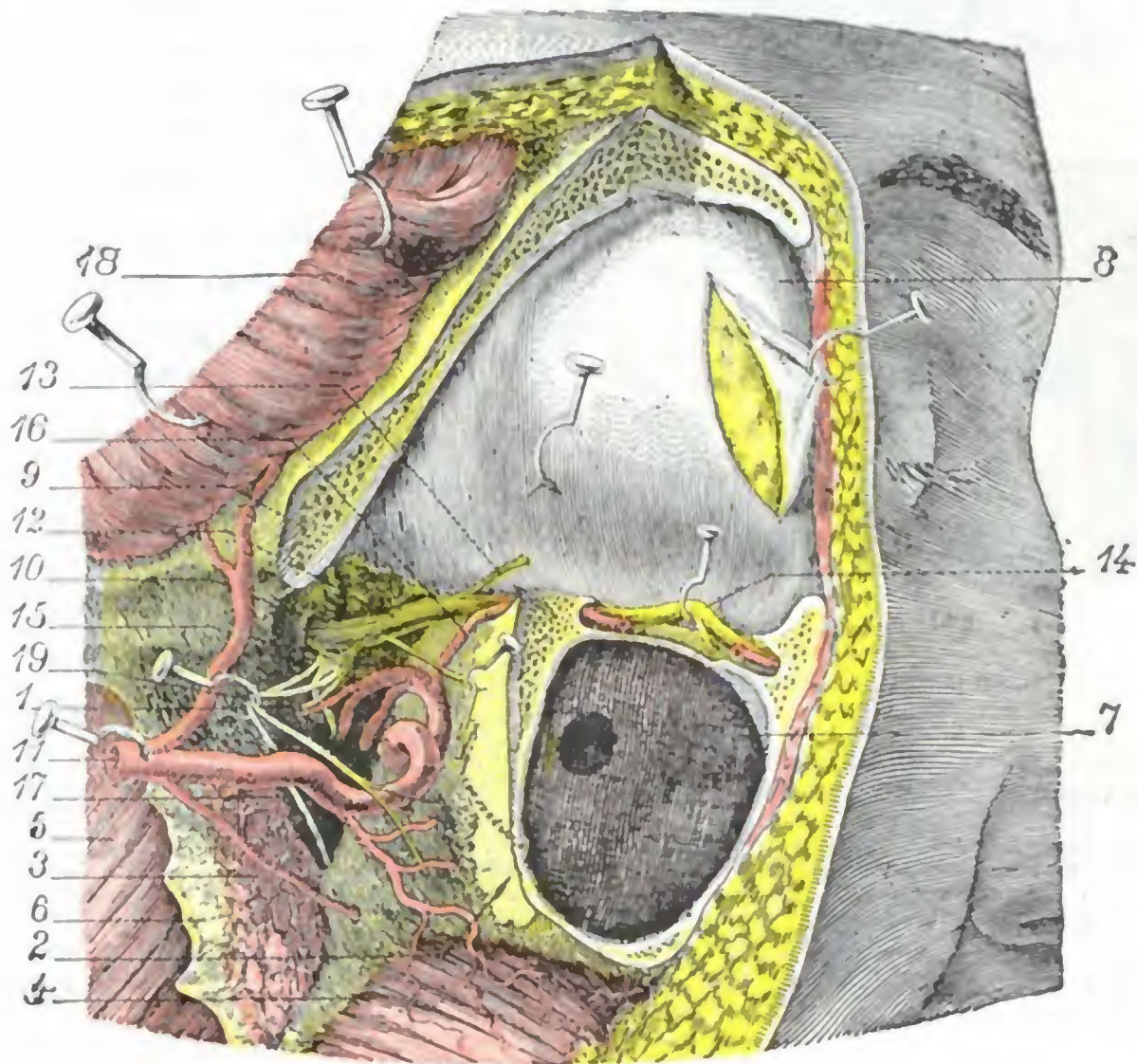


FIG. 197

Región pterigomaxilar vista de frente.

El arco cigomático, el hueso malar, la pared externa de la órbita y la rama del maxilar inferior han sido reseca-
dos. — El labio superior de la hendidura esfenomaxilar, a su vez, ha sido extirpado poco a poco, con la gubia y el
escoplo, para descubrir bien el nervio maxilar superior.

1, fosa pterigomaxilar. — 2, tuberosidad posterior del maxilar. — 3, pterigoideo externo reseca-
do. — 4, buc-
cinador. — 5, pterigoideo interno. — 6, apófisis pterigoides. — 7, seno maxilar abierto al resecar ampliamente el
hueso malar. — 8, periostio orbitario: una incisión practicada en su parte anterior deja ver la grasa de la órbita.
— 9, labio superior de la hendidura esfenomaxilar extirpado con la gubia. — 10, agujero redondo mayor. — 11,
arteria maxilar interna. — 12, nervio maxilar superior. — 13, ramo orbitario. — 14, nervio infraorbitario y el
ramo dentario superior. — 15, ganglio de Meckel. — 16, arteria infraorbitaria. — 17, agujero esfenopalatino con la
arteria y nervio de igual nombre. — 18, músculo temporal reclinado hacia arriba. — 19, nervios dentarios posteriores.

sus ocho ramas. Esta destrucción puede ser realizada, como hemos visto, de dos maneras distintas, bien por medio de la inyección de alcohol de 80º puesto en contacto directo con el nervio, bien por medio de la resección quirúrgica.

La mayoría de las diferentes ramas del maxilar superior (aparte el ramo dentario anterior y los ramos infraorbitarios) nacen en la fosa pterigomaxilar o un poco por delante de ella, de modo que, para que la resección del nervio maxilar superior sea de resultados duraderos, debe ser practicada lo más cerca posible del agujero redondo mayor y, por consiguiente, en plena fosa pterigomaxilar. El conocimiento de las relaciones que el nervio establece con las paredes y el contenido de esta cavidad presenta, pues, cierto interés práctico.

El nervio maxilar superior se halla situado en la parte más elevada de la fosa pterigomaxilar. Está aplicado sobre la bóveda de esta cavidad, junto al labio externo o esfenoidal

de la hendidura esfenomaxilar (fig. 200). El ganglio de Meckel se halla inmediatamente por debajo de él, así como la arteria maxilar interna y los plexos venosos que rodean este vaso.

La resección del labio esfenoidal del canal esfenomaxilar, hecha accesible por la resección osteoplástica previa del malar y de la pared externa de la órbita (SCRIBA, JACOBI), permite descubrir el nervio desde el canal suborbitario hasta el agujero redondo mayor sin lesionar los vasos que quedan por debajo de él.

En el momento de introducirse en el canal suborbitario, el nervio maxilar rodea el ángulo superoposterior del seno maxilar sobre el cual está igualmente aplicada, siempre por debajo del tronco nervioso, la arteria maxilar interna. Algunos cirujanos, CARNOCHAN en particular, basándose en esta relación anatómica, han aconsejado abordar el nervio abriendo primeramente el seno maxilar y hundiendo en seguida su ángulo posterosuperior, que así se hace accesible (fig. 199); sin embargo, este procedimiento tiene el inconveniente de lesionar los vasos maxilares.

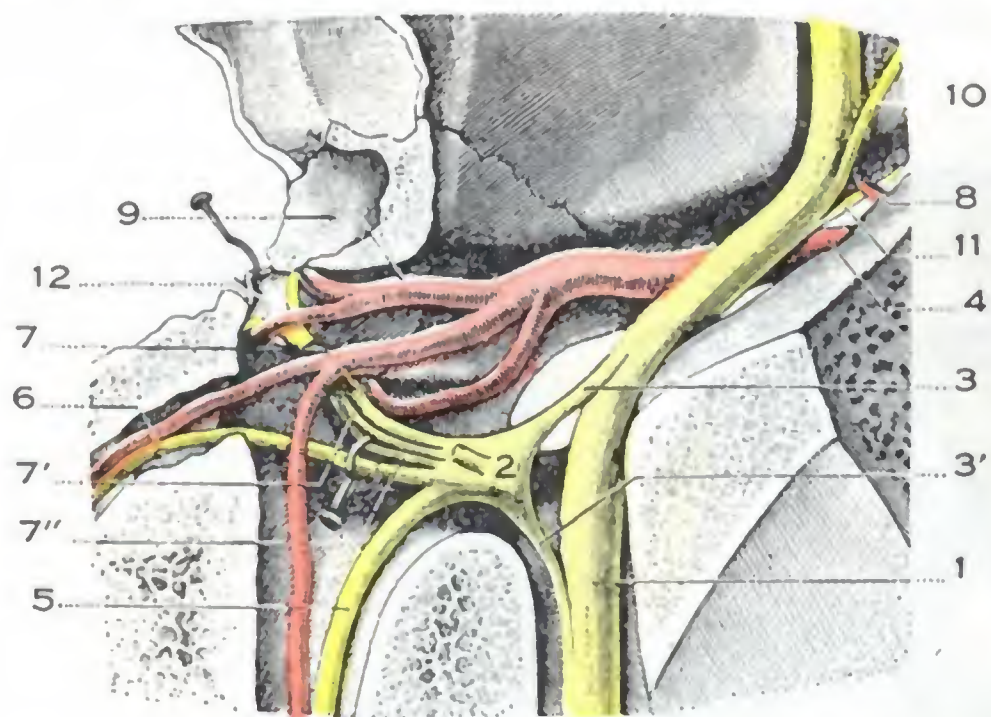


FIG. 198

El contenido de la fosa pterigomaxilar vista desde arriba (aumento de una parte de la fig. 195; el esfenopalatino ha sido resecado cerca de su origen para dejar ver los tres nervios palatinos situados por debajo de él).

1, nervio maxilar superior. — 2, ganglio esfenopalatino, con 3, 3', sus dos raíces. — 4, arteria maxilar interna. — 5, nervio vidiano y arteria vidiana. — 6, nervio pterigopalatino y arteria pterigopalatina. — 7, nervio palatino anterior y arteria palatina descendente. — 7', nervio palatino medio. — 7'', nervio palatino posterior. — 8, arteria infraorbitaria. — 9, arteria esfenopalatina, con sus dos ramas de bifurcación. — 10, ramo orbitario. — 11, nervio dentario posterior. — 12, mucosa pituitaria reclinada hacia dentro.

sensitiva, del glossofaríngeo (petroso profundo mayor). Llegan a él por mediación del nervio vidiano que está constituido por ellas. Además de la raíz sensitiva proporcionada por el glossofaríngeo, el ganglio esfenopalatino recibe otra raíz sensitiva, muy corta, que emana del nervio maxilar superior.

El ganglio esfenopalatino emite (*ramas eferentes*) algunas ramas que se dirigen a la mayoría de las ramas terminales del nervio esfenopalatino (HOVELACQUE). En las neuralgias rebeldes del maxilar superior importa destruir el ganglio al mismo tiempo que el tronco nervioso a que va anexo; pero como es casi imposible reconocerlo en medio del tejido celulograsoso de la región, se raspa la cavidad pterigomaxilar o, mejor todavía, se secciona el nervio al mismo nivel del agujero redondo mayor, un poco por encima del punto en que se une al ganglio.

e) *Tejido celulograsoso*. — La fosa pterigomaxilar está ocupada por una grasa fluida, amarilla, que oculta por completo los órganos rodeados por ella; por esto, en los procedimientos de resección del nervio maxilar superior que respetan las paredes de la celda pterigomaxilar, resulta aventurado querer coger, sin verlo, el nervio contenido en ella. El tejido celulograsoso de la fosa pterigomaxilar se continúa directamente con el de la fosa cigomática y, por mediación de éste, con el tejido celular de la fosa temporal y de la mejilla. Ya hemos indicado la importancia de estas comunicaciones desde el punto de vista patológico para insistir sobre ello.

d) *Ganglio esfenopalatino*. —

Al nervio maxilar superior está anexo el *ganglio esfenopalatino* o *ganglio de Meckel*, pequeño abultamiento grisáceo, aplastado y de forma triangular, que se encuentra en la fosa pterigomaxilar, un poco por debajo y por dentro del nervio maxilar superior, detrás de los vasos maxilares internos, por fuera del agujero esfenopalatino; pertenece a la *porción cefálica del gran simpático* (véase pág. 255).

Sus raíces o *ramas aferentes* proceden: la *raíz denominada simpática*, del plexo carotídeo; la *raíz motora*, del facial (nervio petroso superficial mayor) y la *raíz*

5.º **Vías de acceso.** — En el curso de nuestra descripción hemos expuesto las razones anatómicas en que se basan los diversos procedimientos de resección del nervio maxilar superior en la fosa pterigomaxilar. Vamos a indicar ahora rápidamente, en una vista de conjunto, los caminos seguidos por los cirujanos. Estas vías son tres, a saber: la vía cigomática, la vía transinusal y la vía orbitomalar.

a) *Por la vía cigomática* (procedimiento de LÆSSEN, BRAUN, SEGOND, fig. 200, A), el cirujano encuentra sucesivamente: 1.º, el arco cigomático y la parte posterior del malar, que es preciso seccionar y reclinar hacia abajo; 2.º, la apófisis coronoides y el tendón del temporal, que es necesario reclinar hacia atrás. La hendidura pterigomaxilar queda entonces visible.

β) *Por la vía transinusal maxilar* (procedimiento de CARNOCHAN, figura 199, a), los planos que se han de atravesar son: 1.º, las partes blandas de la mejilla; 2.º, la pared anterior del seno maxilar y después su cavidad; 3.º, su ángulo posterosuperior.

El procedimiento de CARNOCHAN no proporciona espacio suficiente para llegar hasta la fosa pterigomaxilar, por lo cual ROCHER, para agrandar el campo operatorio, combinando el procedimiento de CARNOCHAN con el que describiremos en seguida con el nombre de procedimiento de SCRIBA, ha aconsejado resecar todo el hueso malar, así como la parte superoexterna del antro de Highmore. Esta resección, que en éste como en los otros procedimientos destinados a abordar el nervio maxilar superior, debe ser temporal, crea una amplia brecha, gracias a la cual es fácil llegar al tronco nervioso y a su ganglio.

γ) Para buscar el nervio maxilar superior *por la vía orbitomalar* (procedimiento de SCRIBA), hace falta reclinar hacia abajo el arco cigomático y el hueso malar seccionados, juntamente con la porción de la pared externa de la órbita que el hueso malar contribuye a formar. El nervio maxilar queda así descubierto sobre el suelo de la órbita y entonces se le va siguiendo hacia atrás hasta el agujero redondo mayor y hasta el ganglio de Gasser (JACOB), al tiempo que, para desprenderlo, se reseca con la gubia y el escoplo el labio externo o esfenoidal de la hendidura esfenomaxilar.

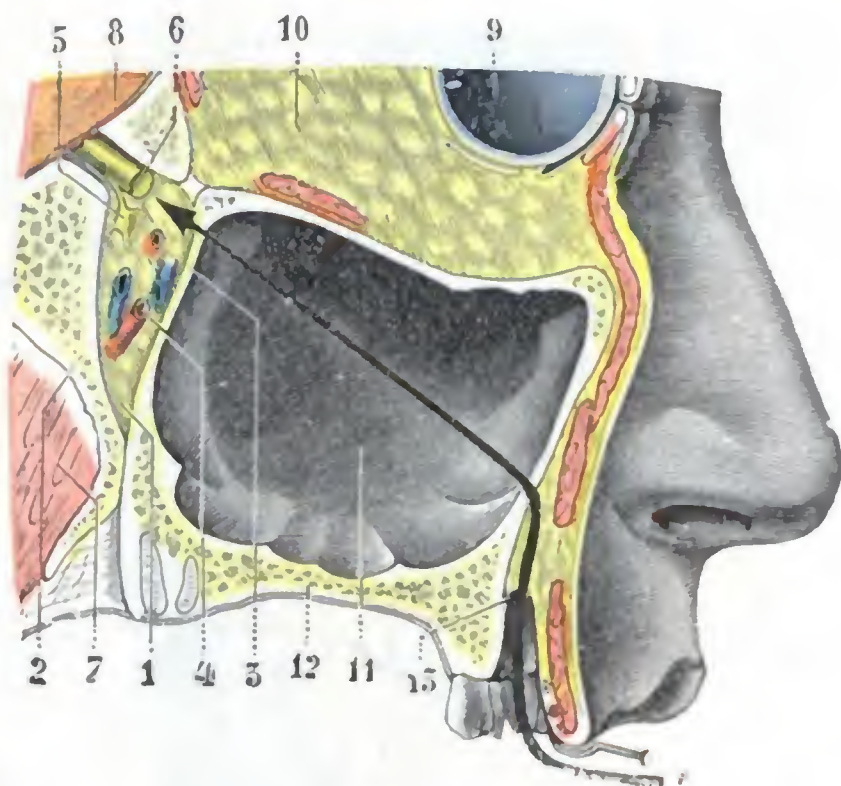


FIG. 199

Región pterigomaxilar, vista en un corte sagital de la cabeza que pasa por la fosa pterigomaxilar y el conducto redondo mayor (cadáver congelado, segmento interno del corte).

1, fosa pterigomaxilar. — 2, apófisis pterigoides. — 3, pared posterior del seno maxilar. — 4, arteria maxilar interna. — 5, ganglio de Meckel. — 6, nervio maxilar superior en el conducto redondo mayor. — 7, músculo pterigoideo interno. — 8, cerebro. — 9, ojo. — 10, grasa de la órbita. — 11, seno maxilar. — 12, bóveda palatina. — 13, fondo de saco labiogingival superior.

a, vía de acceso transinusal para el nervio maxilar superior.

3. REGIONES DE LA BOCA

La boca, o porción facial del tubo digestivo, es una cavidad irregular donde se efectúan las importantes funciones de la masticación y de la insalivación. Situada entre las fosas nasales y la región suprahioidea, la cavidad bucal tiene la forma de un óvalo con el diámetro mayor anteroposterior y la extremidad menor dirigidas hacia atrás. Por delante comunica con el exterior por medio de un orificio, ordinariamente cerrado, que circunscriben los labios, el *orificio bucal*; por detrás se abre en la faringe por un segundo orificio, siempre abierto, el *istmo de las fauces*.

Los arcos dentarios dividen la cavidad bucal en dos partes: 1.º, una parte situada por fuera de estos arcos, entre ellos y la cara interna de las mejillas y los labios: el *vestíbulo de la boca*; 2.º, una parte situada por dentro: la *boca propiamente dicha*. Estas dos partes comunican entre sí por los intersticios que separan los dientes unos

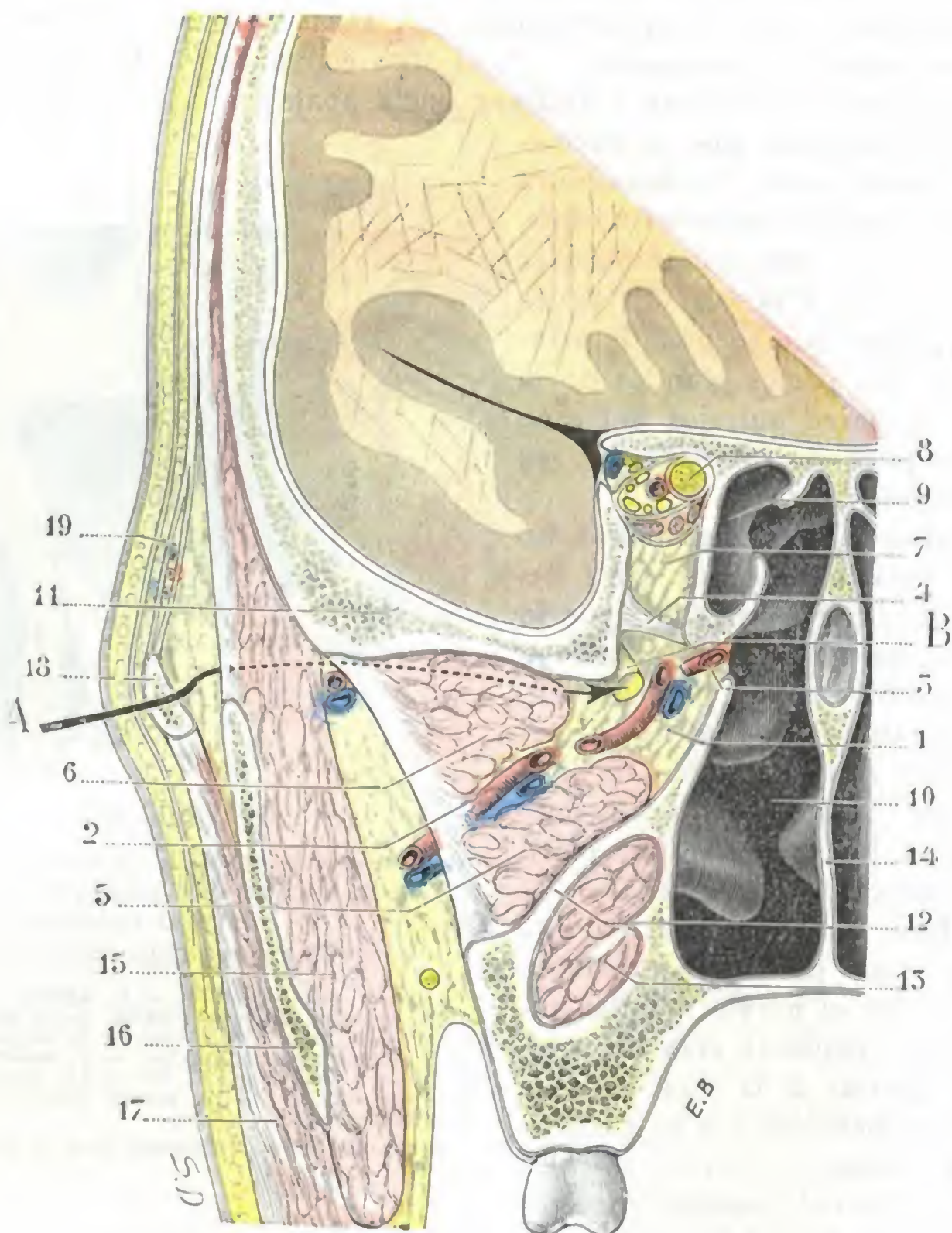


FIG. 200

Corte frontal de la cabeza, que pasa por la fosa pterigomaxilar (cadáver congelado, segmento anterior del corte).

1, fosa pterigomaxilar. — 2, arteria maxilar interna. — 3, arteria esfenopalatina. — 4, laminilla fibrosa que cierra la hendidura esfenomaxilar. — 5 y 6, los dos fascículos del pterigoideo externo. — 7, vértice de la órbita. — 8, nervio óptico. — 9, célula etmoidal. — 10, fosa nasal. — 11, techo de la fosa cigomática. — 12, apófisis pterigoides. — 13, pterigoideo interno. — 14, tabique de las fosas nasales. — 15, temporal. — 16, apófisis coronoides. — 17, masetero. — 18, arco cigomático. — 19, aponeurosis temporal y su desdoblamiento: entre ella y la piel se percibe la aponeurosis epicránea.

A, vía de acceso cigomática para el nervio maxilar superior. — B, nervio maxilar superior al salir del agujero redondo mayor.

de otros (*espacios interdentarios*), así como por un intervalo más ancho que está situado entre los últimos molares y la rama del maxilar inferior (*espacio retrodentario*). Este último espacio es utilizado para introducir los alimentos o medicamentos en la cavidad bucal por medio de una sonda, cuando el trismo o la contracción de las mandíbulas impiden al enfermo abrir la boca.

El vestíbulo de la boca, en estado de reposo y cuando las mejillas y los labios conservan su tonicidad normal, es una *cavidad virtual* (fig. 201). Se transforma en

cavidad real cuando las mejillas y los labios se separan de los arcos dentarios por la presión del aire (espiración con la boca cerrada), por un cuerpo extraño, o, aun en estado de reposo, cuando la cara está paralizada; en este caso, los alimentos se estacionan y se acumulan en su cavidad. De forma de herradura y abrazando con su concavidad los arcos dentarios, el vestíbulo está limitado: hacia fuera (*pared externa*), por la cara interna de las mejillas y de los labios; adentro (*pared interna*), por la cara interna de las encías y dientes; arriba (*bóveda*) y abajo (*suelo*), por el surco que reúne la mucosa yugolabial a la mucosa gingival; hacia atrás (*fondo*), por el borde anterior de la rama y de la apófisis coronoides del maxilar inferior, tapizado por el borde anterior del músculo masetero hacia fuera y del músculo pterigoideo interno hacia dentro. Su altura mide, por término medio, de 40 a 45 mm. El conducto de Stenon se abre en su parte externa a la altura del cuello del segundo molar superior. El vestíbulo de la boca puede ser utilizado como vía de acceso para alcanzar el nervio infraorbitario, el nervio mentoniano, la cavidad de las fosas nasales, el seno maxilar y el nervio maxilar superior en la fosa pterigomaxilar (véanse estas regiones).

Como el vestíbulo, también la boca propiamente dicha es una *cavidad virtual* cuando las mandíbulas están juntas y ningún alimento o cuerpo extraño ha sido introducido en su interior. Se transforma en *cavidad real* por el retroceso de la lengua o por el descenso del maxilar inferior, que agrandan el diámetro vertical de la cavidad. De forma oval, inscrita en la curva que describen los arcos dentarios, la boca propiamente dicha está limitada: hacia fuera y adelante, por los mismos arcos dentarios; hacia arriba, por la bóveda palatina y el velo del paladar; hacia abajo, por el suelo de la boca; hacia atrás, por el istmo de las fauces. Las dimensiones de la boca varían mucho según los sujetos: por término medio, el diámetro anteroposterior (del orificio bucal a la úvula) mide de 7 a 7,5 cm; el diámetro transversal (de un arco dentario a otro), de 4 a 4,5 cm; el diámetro vertical (de la bóveda palatina al suelo de la boca), de 2 a 2,5 cm.

Las numerosas formaciones anatómicas que limitan la cavidad bucal se reparten en cierto número de regiones, a saber: 1.º, por delante, la región de los labios, *región labial*; 2.º, lateralmente, la región de las mejillas, *región geniana*; 3.º, arriba, la *región palatina*; 4.º, abajo, la *lengua* y la *región sublingual*; 5.º, arriba y abajo, entre la boca propiamente dicha y su vestíbulo, las encías y los dientes, *región gingivodentaria*; 6.º, hacia atrás, la *región amigdalina* o *tonsilar*, que separa la boca de la faringe o, más exactamente, que invade a la vez la una y la otra. De estas diferentes regiones, la región labial y la región geniana han sido ya descritas (págs. 214 y 237) con las

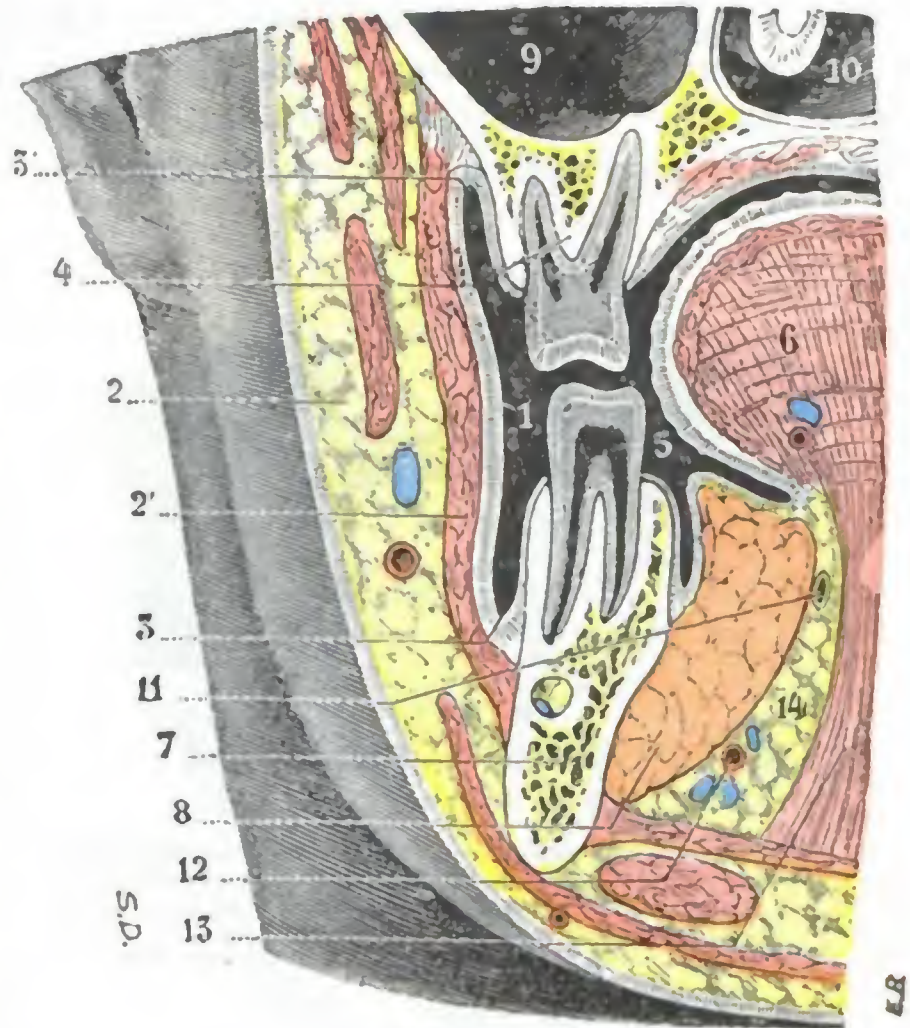


FIG. 201

Corte frontal de la cara que pasa por el segundo premolar y muestra el vestíbulo bucal.

1, vestíbulo bucal. — 2, mejilla. — 2', músculo buccinador. — 3, surco gingivoyugal inferior, y 3', surco gingivoyugal superior. — 4, borde alveolar del maxilar superior. — 5, boca propiamente dicha. — 6, lengua. — 7, cuerpo del maxilar inferior. — 8, glándula sublingual. — 9, seno maxilar. — 10, fosa nasal. — 11, conducto de Wharton. — 12, arteria sublingual. — 13, músculo hiogloso. — 14, tejido celulo-adiposo.

regiones superficiales de la cara; la lengua será estudiada más adelante, a propósito del aparato del gusto. No hemos de describir aquí sino las cuatro regiones siguientes:

- 1.º *Región palatina.*
- 2.º *Región del suelo de la boca o región sublingual.*
- 3.º *Región gingivodentaria.*
- 4.º *Región tonsilar.*

a) Región palatina

La región palatina constituye la pared superior y posterior de la cavidad bucal. Está formada, en sus dos tercios anteriores, por la bóveda palatina, y en su tercio posterior, por el velo del paladar, formaciones estudiadas de manera aislada en Anatomía descriptiva, pero que anatomotopográficamente forman en realidad una sola.

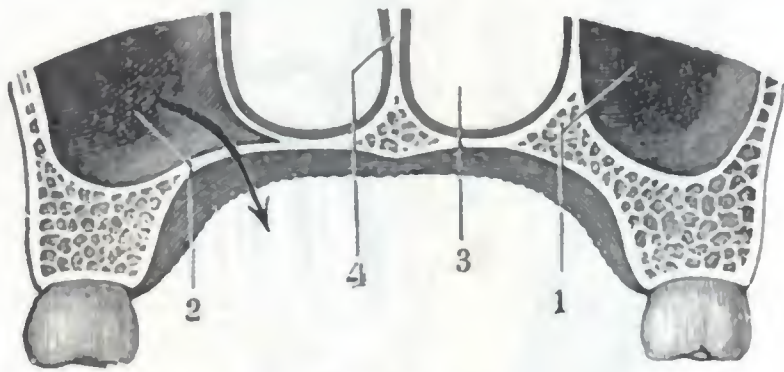


FIG. 202

Bóveda palatina de forma normal
(corte frontal *semiesquemático*).

1, seno maxilar derecho. — 2, seno maxilar izquierdo que presenta una prolongación en el espesor de la bóveda palatina; la flecha muestra cómo un empiema maxilar puede, en semejante caso, abrirse en la bóveda del paladar. — 3, fosa nasal derecha. — 4, tabique de las fosas nasales.

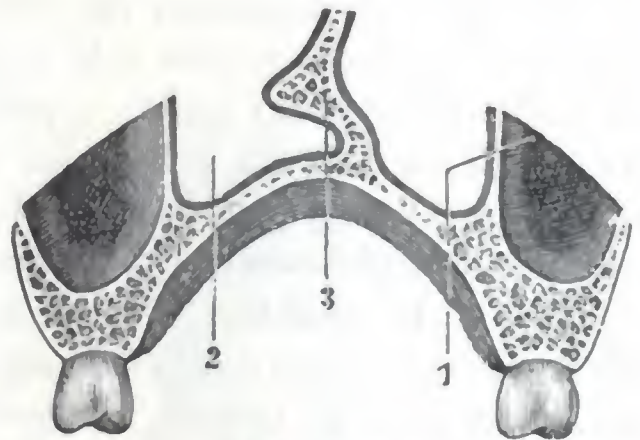


FIG. 203

Bóveda palatina ojival
(corte frontal *semiesquemático*).

1, seno maxilar. — 2, fosa nasal izquierda. — 3, tabique de las fosas nasales que se halla desviado y presenta un espolón.

1.º Situación y límites. — Situada por debajo de las fosas nasales y por delante de la faringe, la región palatina se continúa hacia delante y a los lados con la región gingivodentaria superior y con la región tonsilar. Por detrás se termina por el borde libre del velo del paladar, limitando allí, con la base de la lengua, el orificio que ha recibido el nombre de *istmo de las fauces*. Así entendida, la región palatina es una especie de tabique osteomembranoso que separa las fosas nasales y su trascavidad de la cavidad bucal; por su cara superior pertenece a las fosas nasales, de las que forma el suelo; por su cara inferior forma parte de la boca, de la que constituye la bóveda.

2.º Disposición general y dimensiones. — La región palatina tiene la forma de una bóveda (fig. 202), y de aquí el nombre de *bóveda palatina* que se da a su segmento anterior. Es cóncava en dirección transversal y cóncava igualmente en dirección anteroposterior. Su longitud es de unos 8 a 9 cm, de los cuales 4 a 5 cm corresponden al velo del paladar y 4 cm a la bóveda palatina. Su anchura mide 4 cm en su segmento anterior y 5 cm en su segmento posterior. Su altura es de un centímetro y medio.

Teniendo en cuenta la longitud, se han descrito, además de los *velos medianos* considerados como normales: 1.º, los *velos cortos*, cuya brevedad no es más que aparente y es debida, en realidad, a falta de longitud del paladar óseo: esta *insuficiencia palatina* (LERMOYEZ) se traduce sobre todo por la gangosidad de la voz; 2.º, los *velos largos* (CHAUVEAU), que se insertan muy abajo en el pilar posterior, gruesos, poco movibles; estos velos aíslan

perfecta y fácilmente la nariz de la boca, pero provocan un poco de alteración de la voz y sobre todo del ronquido.

Desde el punto de vista de la altura y anchura, las numerosas variaciones que presenta la bóveda palatina están, de una manera general, en estrecha relación con las deformidades nasales. Así, en los sujetos afectos de obstrucción nasal antigua (vegetaciones adenoideas), la nariz se aplasta transversalmente (*nariz de hoja de cuchillo*), al mismo tiempo que la bóveda se estrecha y se eleva (fig. 203); en un corte frontal, en lugar de tener la forma de un arco de círculo regular, esta última tiene la forma de una ojiva más o menos profunda (*bóveda ojival*).

3.º Forma exterior. — La región palatina presenta: en la línea media, un rafe fibroso más o menos patente, según los sujetos, saliente unas veces y excavado otras; a izquierda y a derecha y en la parte más anterior de este rafe, se notan crestas rugosas, transversales u oblicuas; en el resto de su extensión es lisa, uniforme, de coloración rosada y llena su superficie de pequeños orificios glandulares visibles con una lupa. Dura, manifiestamente ósea en su mitad anterior (*bóveda palatina*), es mucho menos resistente, esencialmente movable y contráctil en su mitad posterior (*velo del paladar*), para responder al papel que esta porción desempeña en la succión, deglución y fonación.

Examinado el velo del paladar en un sujeto cuya boca está ampliamente abierta y que respire con normalidad, si éste es de longitud mediana pende verticalmente entre las dos cavidades bucal y faríngea, permitiendo que ambas comuniquen por el istmo de las fauces. En los movimientos de succión desciende y se pone en contacto con la lengua, interceptando toda comunicación entre las dos cavidades precitadas. En la deglución se eleva y se extiende a manera de un tabique horizontal entre la faringe bucal y la cavidad posterior de las fosas nasales, oponiéndose así a que el bolo alimenticio remonte hacia esta última cavidad. En la fonación obra del mismo modo e impide que el resonador nasal funcione fuera de tiempo. Así nos explicamos los trastornos tan notables y molestos de la succión, de la deglución y sobre todo de la fonación determinados por las ulceraciones del velo y de la bóveda palatina (sífilis, tuberculosis, cáncer), su atrofia o su división congénita (labio leporino complicado) y la parálisis del velo (difteria).

La porción movable del paladar termina hacia atrás por un borde libre (fig. 205), que ofrece a nuestra consideración: 1.º, la úvula; 2.º, los pilares del velo del paladar. La *úvula* es una prolongación vertical de forma cónica, algunas veces bífida, que se desprende de la parte media del borde posterior del velo. Su longitud, que es de unos 10 a 15 mm por término medio, alcanza a veces 20 a 25 mm. En este último caso la úvula puede descender hasta ponerse en contacto con la lengua o con la epiglotis, ocasionando un cosquilleo tanto más incómodo cuanto es, por decirlo así,

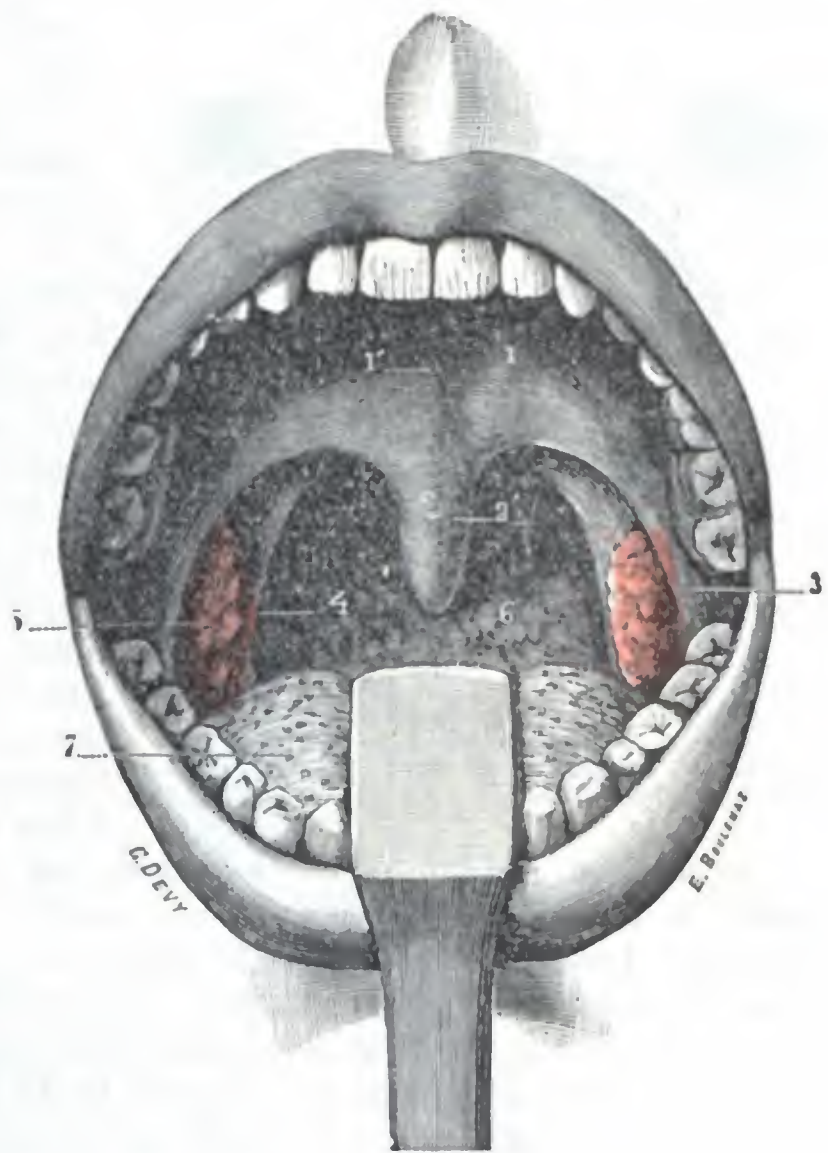


FIG. 204

Istmo de las fauces visto por su cara anterior (T.).

1, velo del paladar, con 1', su rafe. — 2, úvula. — 3, pilar anterior del velo. — 4, pilar posterior. — 5, amígdala. — 6, pared posterior de la faringe. — 7, lengua deprimida fuertemente por medio de un depresor.

incesante. Es fácil reseca la parte exuberante de este apéndice por medio de un tijeretazo o con el asa galvánica. Los *pilares del velo del paladar*, en número de cuatro, dos a cada lado, se distinguen en anteriores y posteriores; los anteriores se desprenden de la cara anterior del velo, a un centímetro aproximadamente por encima de su borde libre, a cada lado de la base de la úvula; los posteriores continúan los bordes de la úvula y prolongan y fijan a las caras laterales de la faringe el borde posterior, libre, del paladar. Los describiremos con la región tonsilar, la cual contribuyen a formar.

En el embrión, el paladar está formado por una lámina que nace de la cara interna del mamelón maxilar superior y que va al encuentro de la que nace del otro mamelón maxilar. Puestas en contacto las dos láminas, derecha e izquierda, se sueldan ambas en la

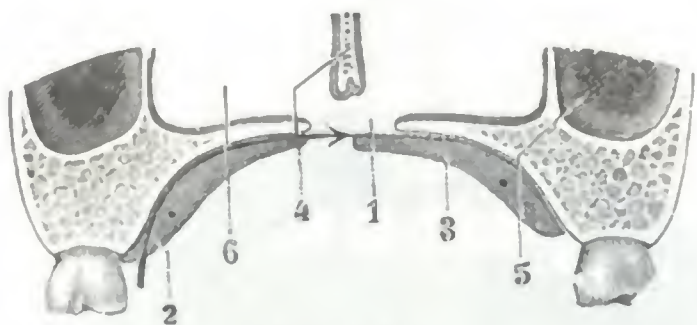


FIG. 205

Corte frontal esquemático de la bóveda palatina, destinado a mostrar cómo obtura el cirujano las perforaciones del paladar.

1, perforación. — 2, mucosa del paladar; en este lado la mucosa está en su sitio y la flecha indica cómo debe seccionarse y despegarse el colgajo mucoso. — 3, la mucosa ha sido desprendida del esqueleto y va a obturar la mitad derecha de la perforación. — 4, tabique de las fosas nasales. — 5, seno maxilar. — 6, fosa nasal izquierda.

línea media al mismo tiempo que se unen por delante con el hueso o los huesos intermaxilares: el paladar está entonces constituido. El *labio leporino complicado* y las *divisiones congénitas del paladar* resultan, como hemos visto ya, de un defecto del soldadura de las láminas palatinas entre sí y con el hueso intermaxilar. La fisura que hace comunicar las fosas nasales con la boca es unas veces unilateral y otras bilateral, y se prolonga de ordinario en el velo, cuya porción correspondiente a la fisura está por lo regular atrofiada. El velo y la campanilla pueden ser los únicos fisurados.

Manifiestos son los trastornos que resultan de estas deformidades: la succión es imposible y la alimentación resulta sumamente comprometida, por lo que muchos de estos niños, si no se opera el defecto, sucumben. En los que sobreviven a pesar de tales defectos, la fonación queda siempre viciada y la palabra a menudo es ininteligible.

Antaño se intentó ocluir la fisura por medio de aparatos protésicos; hoy se prefiere apelar a la operación llamada *uranoplastia* o *uranoestafilorrafia*, o también *estafilorrafia* (BAIZEAU, LANGENBECK, TRÉLAT), según que la lesión radique en la bóveda palatina sola o en la bóveda y el velo a la vez, o bien únicamente en el velo. Esta operación, como se sabe, consiste en obliterar el orificio anormal por medio de la mucosa desinsertada de la bóveda palatina a derecha e izquierda de la fisura, y suturarla después de avivar los bordes (figura 205). A este tratamiento se apela igualmente para curar las perforaciones palatinas consecutivas a las lesiones terciarias de la sífilis.

4.º Exploración. — La región palatina puede ser examinada y explorada tanto en estado normal como en estado patológico:

a) *Por la cavidad bucal*, la vista permite reconocer las modificaciones de forma y de coloración; la palpación instrumental, o mejor digital, siempre fácil, permite apreciar los cambios de consistencia.

β) *Por las fosas nasales*, tanto en su segmento anterior fijo como en su segmento posterior movable; recordaremos a este propósito que la concavidad que forma la cara superior del velo del paladar en condiciones normales es visible en el examen rinoscópico anterior.

γ) Finalmente, la cara posterosuperior del velo del paladar es también explorable *por la rinofaringe*, utilizando la rinoscopia posterior o bien por medio del tacto digital.

5.º Planos constitutivos. — Teniendo en cuenta su estructura, la región palatina es diferente según que se considere su *porción dura* o *bóveda palatina*, o su *porción blanda* o *velo del paladar*. Examinémoslas aparte:

A. **BÓVEDA PALATINA.** — La bóveda palatina consta de cuatro capas, que son, yendo de la boca hacia las fosas nasales: una primera capa mucosa (capa mucosa inferior), una capa glandular, una capa ósea y una segunda capa mucosa (capa mucosa superior).

a) *Capa mucosa inferior.* — La mucosa palatina presenta una coloración blanco-rosada. Es notable por su espesor, mayor en las partes laterales que en la línea media, por su resistencia y por su adherencia al periostio, con el cual está fusionada. A nivel

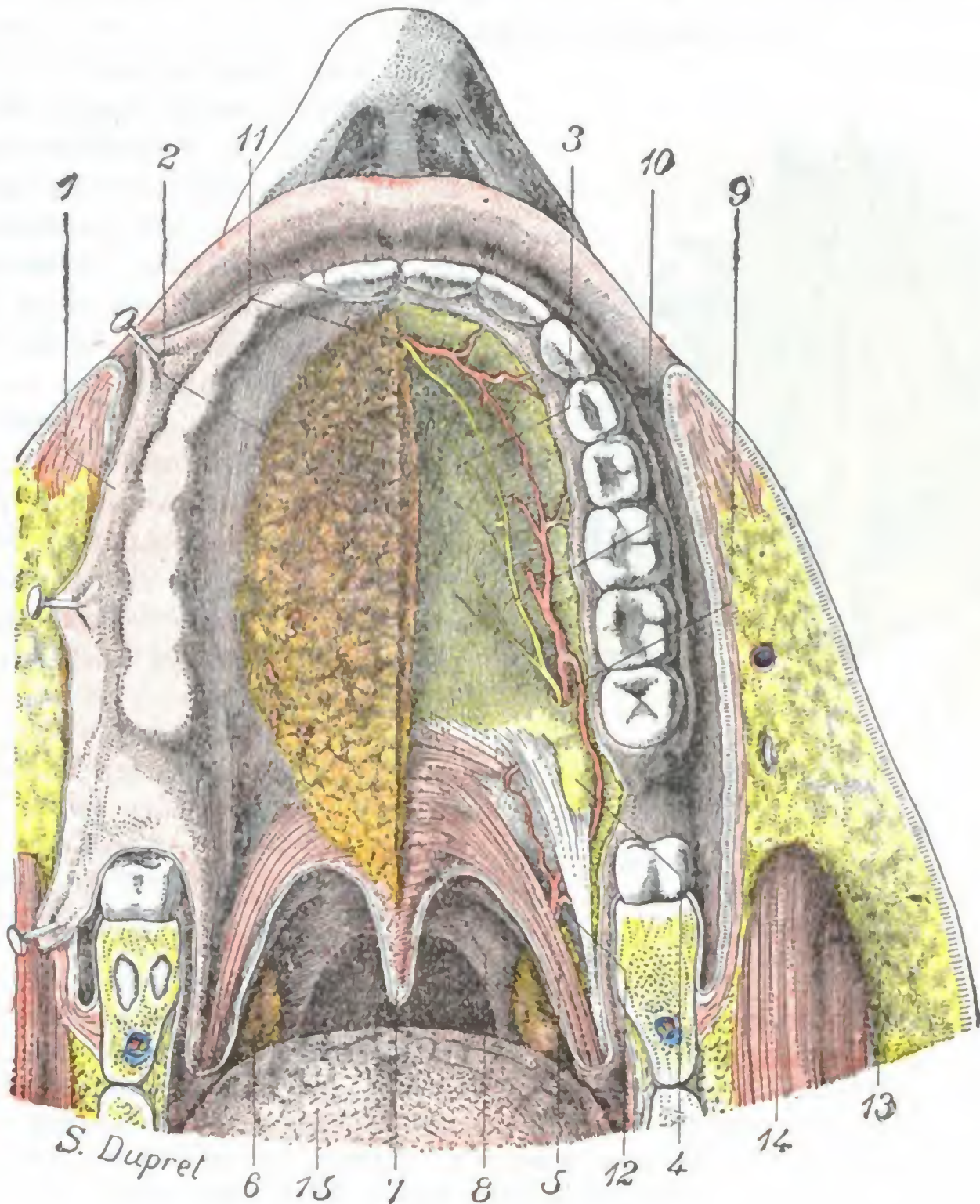


FIG. 206

Región palatina.

La mucosa palatina ha sido seccionada en la línea media y separada a derecha e izquierda en dos colgajos. Tan sólo se ha conservado el del lado izquierdo; el del lado derecho ha sido resecaado. En este último lado se ha extirpado también la capa glandular para descubrir bien el plano profundo con los vasos y nervios.

1, mucosa reclinada hacia fuera. — 2, capa glandular. — 3, bóveda palatina. — 4, gancho de la apófisis pterigoides. — 5, músculo glosostafilino. — 6, amígdala palatina. — 7, úvula. — 8, velo del paladar. — 9, arteria palatina superior. — 10, nervio palatino superior. — 11, agujero palatino anterior, por donde sale la parte terminal de los vasos y nervios esfenopalatinos para ir a anastomosarse con los vasos y nervios palatinos superiores. — 12, palatina ascendente. — 13, mejilla. — 14, masetero. — 15, lengua.

del borde alveolar del maxilar se continúa con las encías, y las relaciones que en este sitio presenta con los dientes explican la posible existencia de abscesos dentarios o de fístulas en la bóveda palatina (fig. 214).

b) *Capa glandular.* — La capa glandular (fig. 206) está formada por dos masas de pequeñas glándulas arracimadas, las *glándulas palatinas*, que se las encuentra situadas a cada lado de la línea media, en el espesor mismo de la mucosa, y presen-

tan su máximo desarrollo en la parte posterior de la región, donde se las ve formar una capa continua y espesa. Las glándulas palatinas son glándulas salivales análogas a las que hemos descrito ya en los labios y carrillos. Pueden ser el punto de partida de los tumores llamados *tumores mixtos del paladar* (BERGER). Hoy se sabe que estos tumores, considerados durante largo tiempo como benignos (adenomas), pueden evolucionar hacia el cáncer, por lo que será prudente extirparlos.

c) *Capa ósea*. — La bóveda ósea del paladar, rugosa por el lado bucal, lisa, en cambio, por la lado nasal, está constituida por las apófisis horizontales de los maxilares superiores y de los palatinos. Como luego veremos, el seno maxilar envía a

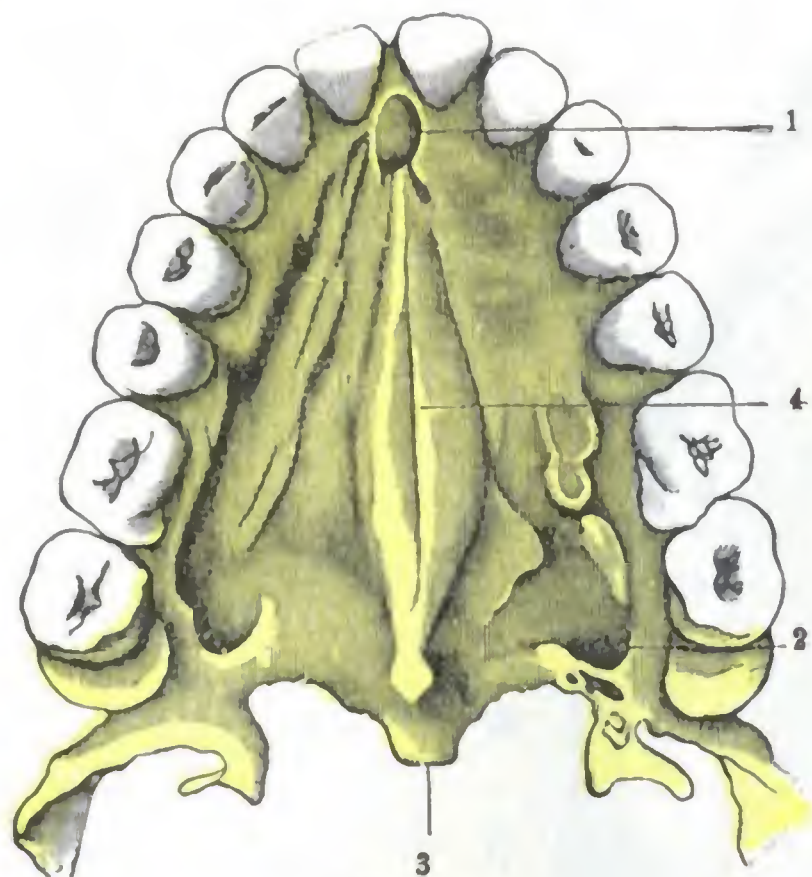


FIG. 207

Bóveda palatina, torus palatinus
(según STIEDA) (T.).

1, agujero palatino anterior. — 2, agujero palatino posterior. — 3, espina nasal posterior. — 4, torus palatinus.

TARENEZKI y STIEDA, se observa más particularmente en los cráneos de los peruanos y de los ainos. En Francia es sobre todo frecuente en los auverneses. Ciertos autores, erróneamente parece, lo han considerado como patológico y debido a que el borde inferior del tabique de las fosas nasales ha empujado la bóveda palatina: el séptum nasal crecería más de prisa que las otras paredes óseas de las fosas nasales y separaría las apófisis horizontales palatinas y maxilares para ir a formar relieve en la parte media del paladar óseo.

d) *Capa mucosa superior*. — La cara nasal del paladar óseo está tapizada por la pituitaria mucosa que pertenece a las fosas nasales y será estudiada con esta región (véase *Fosas nasales*).

B. VELO DEL PALADAR. — El velo del paladar comprende en su estructura, yendo de su cara bucal a su cara nasofaríngea, las cinco capas siguientes: una primera capa mucosa (capa mucosa inferior), una capa glandular, una capa aponeurótica, una capa muscular y una segunda capa mucosa (capa mucosa superior).

a) *Capa mucosa inferior y capa glandular*. — Estas dos capas son idénticas a las que cubren el segmento anterior de la región palatina (fig. 206). Pero, al paso que la mucosa de la bóveda palatina es gruesa, resistente y está íntimamente adherida al plano esquelético suprayacente, la mucosa del velo es fina, delgada y está débilmente unida a la aponeurosis, entre las cuales se interpone, a nivel de la úvula y de los

veces una prolongación que se insinúa más o menos en el espesor de la bóveda ósea (fig. 200, 2), disposición que favorece, en el caso de empiema del seno, la abertura de la colección purulenta a través de la bóveda palatina. La bóveda ósea del paladar es uno de los sitios de elección de las manifestaciones de la sífilis terciaria. Se ha pretendido que en tal caso la necrosis del esqueleto es consecutiva a la lesión de la mucosa y que, por consiguiente, es necesario incidir prontamente la tumefacción que aparece en el paladar para permitir que el periostio vuelva a unirse con el hueso; pero esto es inexacto, por completo, ya que la lesión es primitivamente ósea.

La porción de la bóveda que corresponde a la sutura media forma a veces una eminencia anteroposterior, que constituye el *rodete de la bóveda palatina o torus palatinus* (*Gaumenwulst* de los anatomistas alemanes). Esta eminencia ósea, que ha sido bien estudiada por autores eminentes como KOPERNICKI,

pilares, una capa *submucosa* laxa, lo que hace que éstos presenten una predisposición particular a los edemas. En cuanto a la capa glandular, adquiere, especialmente en su parte anterior, un desarrollo notable: en ciertos puntos no mide menos de 4 a 5 mm de espesor; de aquí que sea en el velo del paladar donde se desarrollan con preferencia los *tumores mixtos* de que hemos hablado antes.

b) *Aponeurosis*. — La aponeurosis (*aponeurosis del velo del paladar*) ocupa sólo el tercio anterior de la longitud total del velo. Se fija, por delante, en el gancho de la apófisis pterigoides y en el borde posterior de la bóveda ósea, a la cual prolonga; por detrás se pierde en medio de los fascículos musculares que van a insertarse en ella. Aunque delgada, es muy resistente. TILLAUX hace notar con razón que, por el solo hecho de sus inserciones óseas, está perfectamente tensa, de lo cual resulta que, en la práctica, no es siempre fácil encontrar por el tacto el borde posterior de la bóveda palatina, ya que la sensación de resistencia proporcionada por el paladar óseo se continúa en la parte anterior del paladar membranoso, gracias a la tensión de la lámina fibrosa precipitada.

c) *Músculos*. — Son en número de diez, cinco a cada lado, a saber (fig. 209): 1.º, el *palatoestafilino*, pequeño músculo situado en la cara posterior del velo, a cada lado de la línea media, y que va de la espina nasal posterior al vértice de la úvula; 2.º, el *periestafilino interno*, que por arriba se inserta en el peñasco; un poco por fuera del orificio del conducto carotídeo, y en el suelo de la porción cartilaginosa de la trompa de Eustaquio, y que de allí, ensanchándose, va a terminar en la cara posterior del velo, parte en la aponeurosis palatina, parte entrecruzándose en la línea media con el del lado opuesto; 3.º, el *periestafilino externo* (fig. 209), que nace, por arriba, de la fosita escafoidea y borde anterior e interno del agujero oval, así como de la cara anteroexterna de la trompa de Eustaquio, y que por debajo se inserta en la cara inferior de la aponeurosis palatina; 4.º y 5.º, el *faringoestafilino* y el *glosoestafilino*, que van a formar, uno el pilar posterior y el otro el pilar anterior del velo del paladar. Todos estos músculos son motores del velo del paladar. Hemos ya señalado los trastornos que resultan de su parálisis; recordaremos sólo que éstos se observan sobre todo después de la difteria.

d) *Capa mucosa superior*. — La capa superior del velo (fig. 208, 1) está cubierta por una mucosa desigual, roja, delgada, que no es más que la continuación de la mucosa nasal. A nivel del borde del velo esta mucosa se une con la que reviste su cara inferior.

6.º *Vasos y nervios*. — La región palatina contiene *vasos y nervios* muy numerosos.

a) *Arterias*. — Las arterias proceden: 1.º, de la *esfenopalatina* y de la *palatina superior o descendente*, ramas de la maxilar interna; 2.º, de la *palatina inferior o ascendente*, rama de la facial; 3.º, de la *faringea inferior*, rama de la carótida externa.

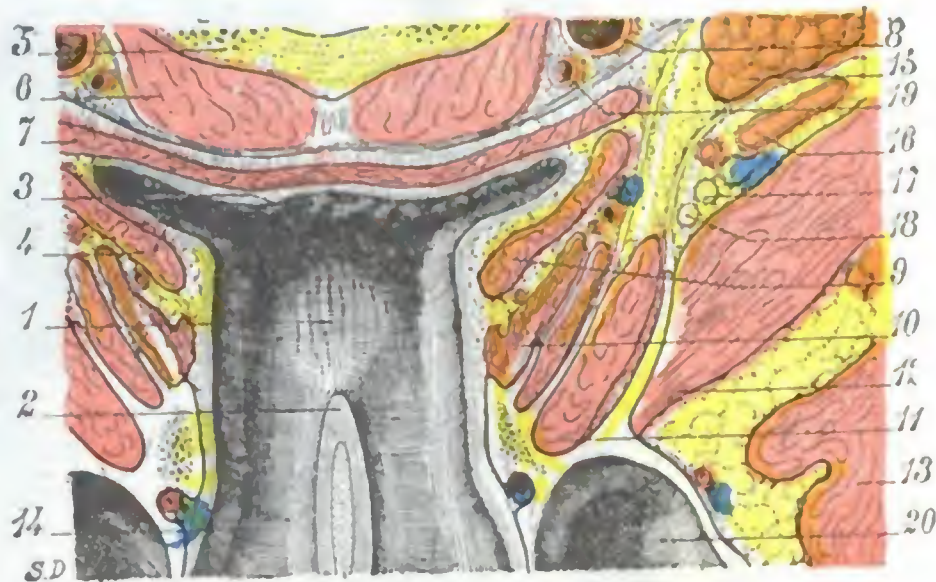


FIG. 208

Velo del paladar y músculos periestafilinos vistos en un corte horizontal de la cabeza que pasa por el arco anterior del atlas (cadáver congelado, segmento inferior del corte representado en la figura 209).

1, cara superior del velo del paladar. — 2, tabique nasal. — 3, nasofaringe. — 4, fosita de Rosenmüller. — 5, arco anterior del atlas. — 6, músculos prevertebrales. — 7, constrictor medio de la faringe. — 8, carótida interna. — 9, periestafilino interno. — 10, periestafilino externo. — 11, pterigoideo interno. — 12, pterigoideo externo. — 13, temporal. — 14, suelo de las fosas nasales. — 15, parótida. — 16, arteria maxilar interna. — 17, nervio dentario inferior. — 18, nervio lingual. — 19, arteria faríngea. — 20, seno maxilar.

De todas estas arterias, la palatina superior es la única que presenta algún interés. Desciende por el conducto palatino posterior y, llegada a la bóveda palatina, se encorva hacia delante para cubrir la región de una multitud de ramos y ramitos. Discurre paralelamente al reborde alveolar y está situada en la capa profunda de la fibromucosa, en contacto con el esqueleto.

En la operación de la uranoplastia (véase pág. 270) es conveniente conservarla en los colgajos mucosos destinados a obliterar la perforación, evitando así más segura-

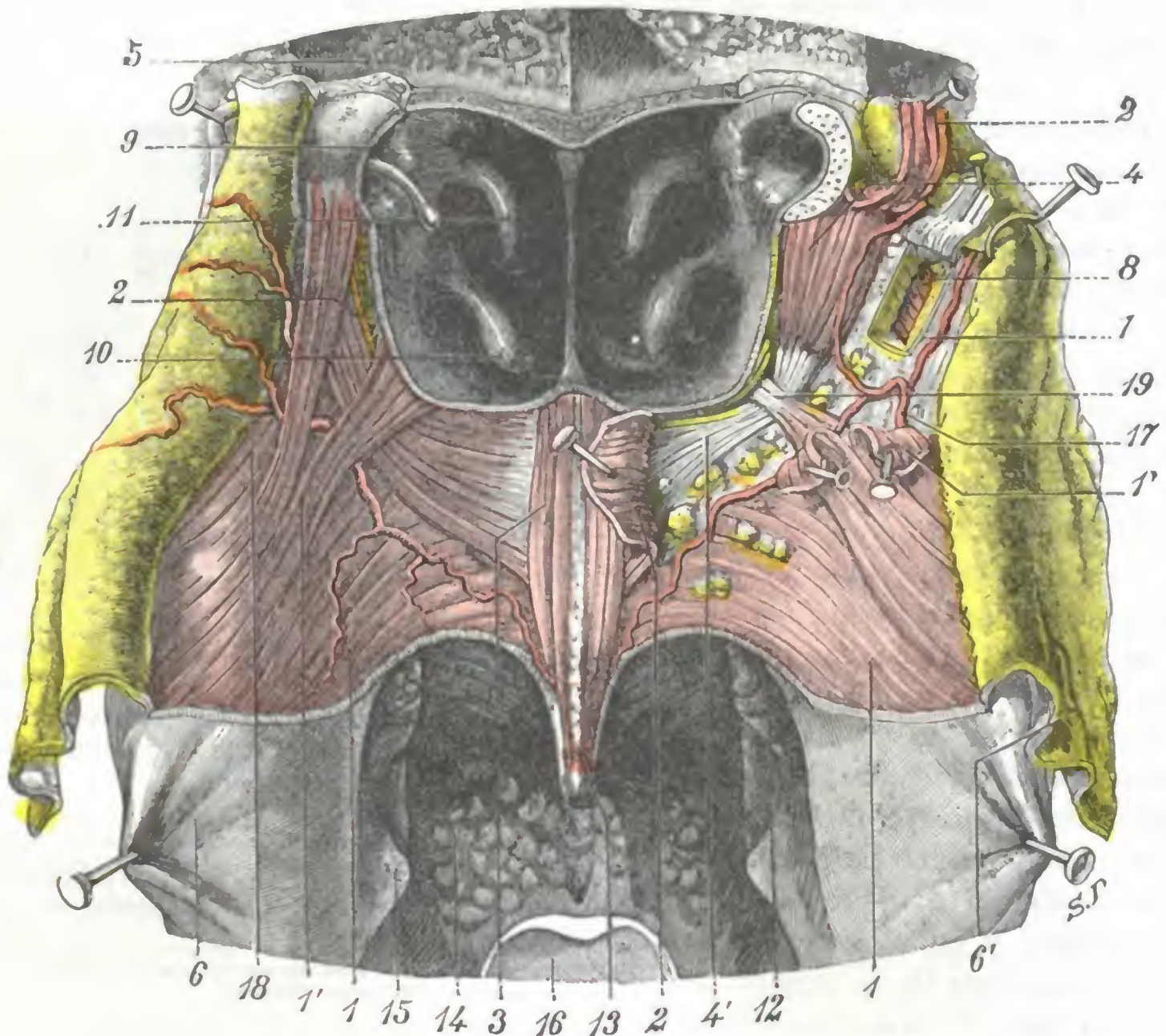


FIG. 209

Músculos del velo, vista posterior.

Se ha practicado el corte llamado de la faringe; luego se ha incidido longitudinalmente la pared posterior de la faringe, reclinando a izquierda y a derecha los dos colgajos. Hecho esto, la mucosa que cubría la cara posterior del velo del paladar ha sido diseccionada y separada a los lados para poner al descubierto la capa muscular superficial. Esta tan sólo es visible en la mitad izquierda de la preparación: ha sido en parte incidida y reclinada en la mitad derecha con objeto de demostrar la capa profunda representada por el músculo periestafilino externo.

1, faringoestafilino, con 1', sus dos fascículos accesorios (palatofaríngeo y salpingofaríngeo). — 2, periestafilino interno. — 3, palatoestafilino o álcigos de la úvula. — 4, periestafilino externo, con 4', aponeurosis del velo del paladar. — 5, apófisis basilar del occipital. — 6, mucosa de la faringe, y 6', mucosa de la capa posterior del velo. — 7, aponeurosis de la faringe que constituye ella sola, en este sitio, la pared faríngea. — 8, pterigoideo interno y espacio maxilofaríngeo, vistos a través de una ventana practicada en la aponeurosis faríngea. — 9, trompa de Eustaquio. — 10, cornete inferior. — 11, cornete medio. — 12, amígdala palatina. — 13, úvula. — 14, base de la lengua. — 15, eminencia que forma el asta mayor del hueso hioides, a través de la pared faríngea reclinada hacia fuera. — 16, epiglotis. — 17, arteria palatina ascendente. — 18, constrictor superior de la faringe. — 19, gancho del ala interna de la apófisis pterigoides.

mente su esfacelo. Para conseguir esto, la incisión de la mucosa debe seguir lo más cerca posible el borde gingival; al llegar a la parte posterior contornea el último molar para no herir la arteria en el momento en que ésta sale del conducto palatino posterior. Añadamos que la fibromucosa debe ser desprendida cuidadosamente, con la legra, del plano óseo subyacente.

b) *Venas*. — Las venas terminan en el plexo pterigoideo, en las venas de la mucosa nasal, de la lengua y de la amígdala.

c) *Linfáticos*. — Los linfáticos van a los ganglios profundos del cuello, de una manera particular a los que están colocados a los lados de la membrana tirohioidea.

d) *Nervios*. — Son sensitivos y motores:

a) Los *nervios sensitivos* son proporcionados por el ganglio esfenopalatino.

β) Los *nervios motores*, según los autores clásicos, proceden de varios orígenes: 1.º, de la raíz motora del trigémino para el periestafilino externo; 2.º, del facial (por mediación del nervio petroso superficial mayor y del ganglio esfenopalatino) para el periestafilino interno y para el palatoestafilino; 3.º, del facial igualmente, por su ramo lingual, para el glosostafilino y el faringostafilino. Ahora bien, por una parte, las investigaciones experimentales de CHAUVEAU, VULPIAN, BEEVOOR y HORSLEY, y especialmente las de RETHI; por otra parte, las observaciones clínicas de SCHWALLBE, GROSSMANN, ONODI, SPENCER y LERMOYEZ, tienden a establecer que el facial no interviene en la motricidad del velo del paladar. El neumoespinal (o hasta tan sólo el neumogástrico, según GRABOVER y VAN GEHUCHTEN) inervaría todos los músculos palatinos, a excepción del periestafilino externo; el glosostafilino, el periestafilino interno y el palatoestafilino recibirían sus filetes motores de los ramos superiores del nervio faríngeo del neumogástrico, y el faringostafilino recibiría los suyos de los ramos medios e inferiores de aquel mismo nervio faríngeo. Así se explican las parálisis asociadas del velo del paladar y la laringe (*síndrome de Avellis*) y las parálisis asociadas del velo, la laringe y los músculos esternocleidomastoideo y trapecio (*síndrome de Schmidt*), que, como se sabe, no son raras en clínica.

7.º **Vías de acceso.** — Véase la explicación de la región palatina.

b) **Región sublingual**

Las partes blandas que cierran por abajo la cavidad bucal adoptan la disposición de un ancho canal cuya concavidad mira hacia la columna vertebral. Este canal está esencialmente formado por un músculo ancho, el *milohioideo*, completado hacia atrás por el músculo *hiogloso*. Dos arcos óseos sostienen la región: arriba y adelante, el cuerpo del maxilar inferior (*arco maxilar*); abajo y atrás, el hueso hioides (*arco hioideo*). Una glándula (la *submaxilar*), planos fibromusculares y la piel cubren su cara inferior, formando la *región suprahioidea* y perteneciendo, por lo tanto, al cuello. Una segunda glándula (la *sublingual*) y la mucosa bucal cubren su cara superior; además, una masa muscular, emanada del arco maxilar y del arco hioideo, levanta la mucosa y se cubre con ella para formar la lengua: al conjunto de estas formaciones dispuestas por encima del canal precitado se da el nombre de *suelo de la boca*.

1.º **Situación y límites.** — En estado normal, cuando se hace abrir la boca a un individuo y se examina esta región, lo primero que se percibe es la cara dorsal de la lengua. La lengua llena por completo la concavidad del arco maxilar. Cogiendo su punta y levantándola (fig. 210), se ve que su cara inferior descansa sobre una superficie de forma triangular, extendida desde las encías hasta la base de la lengua. A esta porción del suelo de la boca puesta al descubierto por tracción de la lengua hacia arriba se le da el nombre de *región sublingual*, *porción libre del suelo de la boca*, o también *suelo de la boca propiamente dicho*: todos estos términos son sinónimos.

La región sublingual es en realidad la *parte anterior del suelo bucal* y está situada por debajo de la parte libre de la lengua. Tiene por órgano esencial la glándula sublingual y se reduce, como inmediatamente veremos, al *compartimiento sublingual* y a su *contenido*.

Hemos dicho ya que tenía una forma triangular: su vértice, dirigido hacia delante, está colocado inmediatamente por detrás de los incisivos; su base, encorvada hacia atrás, corresponde exactamente a la parte más posterior de la cara inferior de la lengua; sus dos lados están limitados a derecha e izquierda por los arcos dentarios.

En profundidad, la región sublingual se extiende hasta el músculo milohioideo, que la separa de la región suprahioidea. (Véase *Región suprahioidea*.)

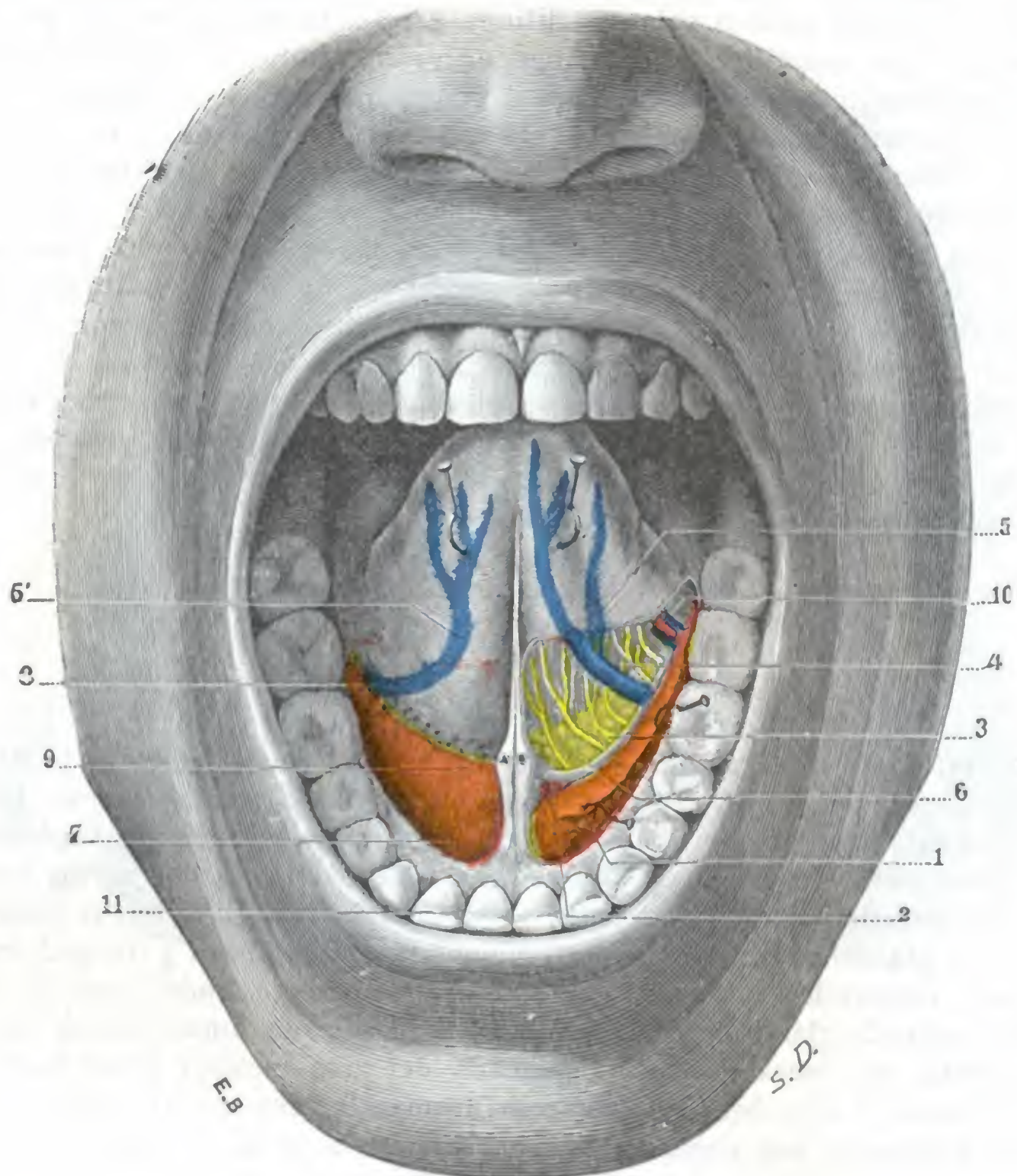


FIG. 210

Suelo de la boca visto por su cara superior.

En el lado izquierdo ha sido reseca la mucosa; en el lado derecho, la región está vista tal como se presenta cuando el sujeto abre la boca y levanta la punta de la lengua.

1, glándula sublingual. — 2, conducto de Wharton hecho visible por la separación hacia fuera del borde superior de la glándula. — 3, ramos del nervio lingual. — 4, músculos de la lengua. — 5, 5', vena ranina. — 6, tejido celuloadiposo laxo. — 7, abultamiento de la glándula sublingual levantando la mucosa. — 8, orificios de los conductos de la glándula sublingual. — 9, orificio del conducto de Wharton. — 10, arteria sublingual. — 11, arcos dentarios.

El músculo milohioideo constituye para nosotros el límite de separación entre la región sublingual y la región suprahioidea. Este límite, aunque un poco artificial, es sin embargo el que se ajusta más a los datos clínicos y operatorios. En efecto, como TILLAUX hizo notar, los tumores que se desarrollan en los órganos situados por encima de este músculo se hacen prominentes generalmente en la cavidad bucal y son accesibles por la boca; al contrario, cuando tienen por punto de partida los órganos situados por debajo del milohioideo, se dirigen hacia la región suprahioidea y el cirujano ha de extirparlos por el cuello. BLANDIN comprendía la región suprahioidea en la región del suelo de la boca. Por lo mismo que

se estudian con el nombre de *región geniana* las diversas capas que constituyen la mejilla, desde la piel a la mucosa, así también describía él, con el nombre de *región glososuprahioidea*, el conjunto de partes blandas incluidas en la cavidad del maxilar inferior y comprendidas entre la piel de la región suprahioidea y la mucosa bucal. Esta manera de considerar la región del suelo de la boca es rechazada hoy por la mayoría de autores a pesar de que es sostenible desde el punto de vista anatómico, puesto que los órganos contenidos en la región suprahioidea penetran luego en la cavidad sublingual. Desde el punto de vista patológico, es igualmente sostenible, puesto que pueden verse tumores, nacidos en una u otra de estas regiones, invadir la región vecina, y, finalmente, es también aceptable desde el punto de vista operatorio, por cuanto ciertas afecciones, los neoplasmas de la lengua en particular, son accesibles por la vía suprahioidea. Siguiendo a la mayoría, hemos hecho de la región glososuprahioidea de BLANDIN dos regiones distintas: 1.º, una región suprahioidea (situada por debajo del milohioideo), que describiremos con el cuello; 2.º, una *región sublingual* (situada por encima del milohioideo), que corresponde manifiestamente a la cara y que describiremos aquí.

2.º Forma exterior. — El triángulo sublingual está cubierto en toda su extensión por la mucosa bucal, lisa y sonrosada, a través de la cual se transparentan las venas raninas.

Lo que primeramente llama la atención, examinándolo desde arriba, es la presencia en la línea media de un repliegue mucoso de forma semilunar que une la cara inferior de la lengua al suelo de la boca: el *frenillo*, que sin temor puede seccionarse de un tijeretazo cuando, a consecuencia de su brevedad, dificulta los movimientos de la lengua, en particular la succión en el recién nacido. A cada lado del frenillo y en la parte más posterior de la región existe un pequeño tubérculo con un orificio redondeado en su vértice, el *ostium umbilicale*, desembocadura del conducto de Wharton. Su imperforación, a consecuencia de la acumulación de saliva que se produce por detrás del punto obstruido, ocasiona la dilatación del conducto correspondiente, que origina la *ránula congénita*, afección que se cura fácilmente escindiendo el óstium imperforado, y deja en su lugar un pequeño orificio fistuloso por donde la saliva se derrama con facilidad en la cavidad bucal. Un poco por fuera y por detrás del tubérculo precitado se ve un grupo de orificios mucho más pequeños, en los que desembocan los conductos excretorios de la glándula sublingual. Entre estos orificios glandulares y los arcos dentarios, el suelo bucal, levantado por las abolladuras de las glándulas sublinguales subyacentes a la mucosa, constituye las *carúnculas sublinguales*, dos eminencias de forma ovoidea.

En estado patológico, la región sublingual puede estar deformada: 1.º, por *ulceraciones* (epitelioma); 2.º, por tumores, siendo los más frecuentes los que llevan el nombre de *ránulas* (fig. 211), que son en su mayoría adenomas quísticos de la glándula sublingual; 3.º, por *flemones* que de ordinario quedan localizados, pero que pueden también ser difusos (*angina de Ludwig*) y revestir en este caso extrema gravedad.

3.º Disección de la región, compartimiento sublingual. — Si se levanta la mucosa delgada y poco adherente que reviste esta región, y se extirpan luego la glándula sublingual y los órganos vasculonerviosos que la acompañan, aparece una cavidad que separa la base de la lengua de la cara interna del maxilar: el *compartimiento*

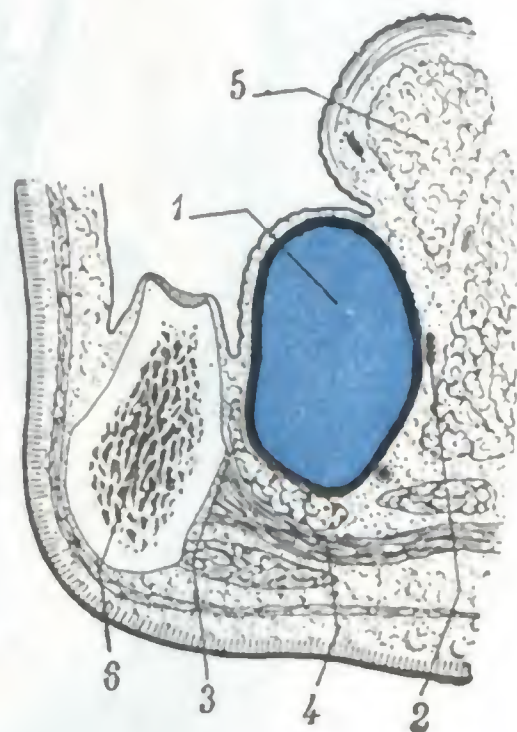


FIG. 211

Corte frontal del suelo de la boca que muestra la situación y las relaciones de la ránula sublingual común (según CUNÉO y VEAU).

1, ránula. — 2, conducto de Wharton. — 3, glándula sublingual. — 4, milohioideo. — 5, lengua. — 6, maxilar.

sublingual. Un corte frontal del suelo de la boca (fig. 212) nos muestra claramente que este compartimiento está limitado por cuatro paredes:

a) *Una pared anteroexterna*, constituida por el segmento de la cara interna de la rama horizontal del maxilar que está situada por encima de la línea milohioidea; el esqueleto está excavado en este sitio por una depresión más o menos acentuada que

corresponde a la glándula sublingual: de aquí el nombre de *fosita sublingual* que se le ha dado;

β) *Una pared posterointerna*, que corresponde: 1.º, hacia delante, al músculo geniogloso; 2.º, hacia atrás, al músculo hiogloso; 3.º, hacia abajo, al músculo geniohioideo;

γ) *Una pared superior*, formada por la mucosa bucal precedentemente descrita, que, como hemos dicho, es delgada y adhiere a la cara superior de la glándula sublingual;

δ) *Una pared inferior*, constituida por el músculo milohioideo, que separa el suelo de la boca de la región suprahioidea, separación no siempre del todo completa; a menudo sucede que algunos lóbulos de la glándula sublingual penetran en la región suprahioidea y pasan por los intersticios del milohioideo, lo que explica la posibilidad de que una ránula sublingual vaya seguida secundariamente de una ránula suprahioidea (MORESTIN).

Las cuatro paredes que acabamos de describir se observan en todos los cortes laterales de la región sublingual (fig. 212), pero no acontece lo mismo en el corte medio o sagital. En tal corte (fig. 214), la región aparece de

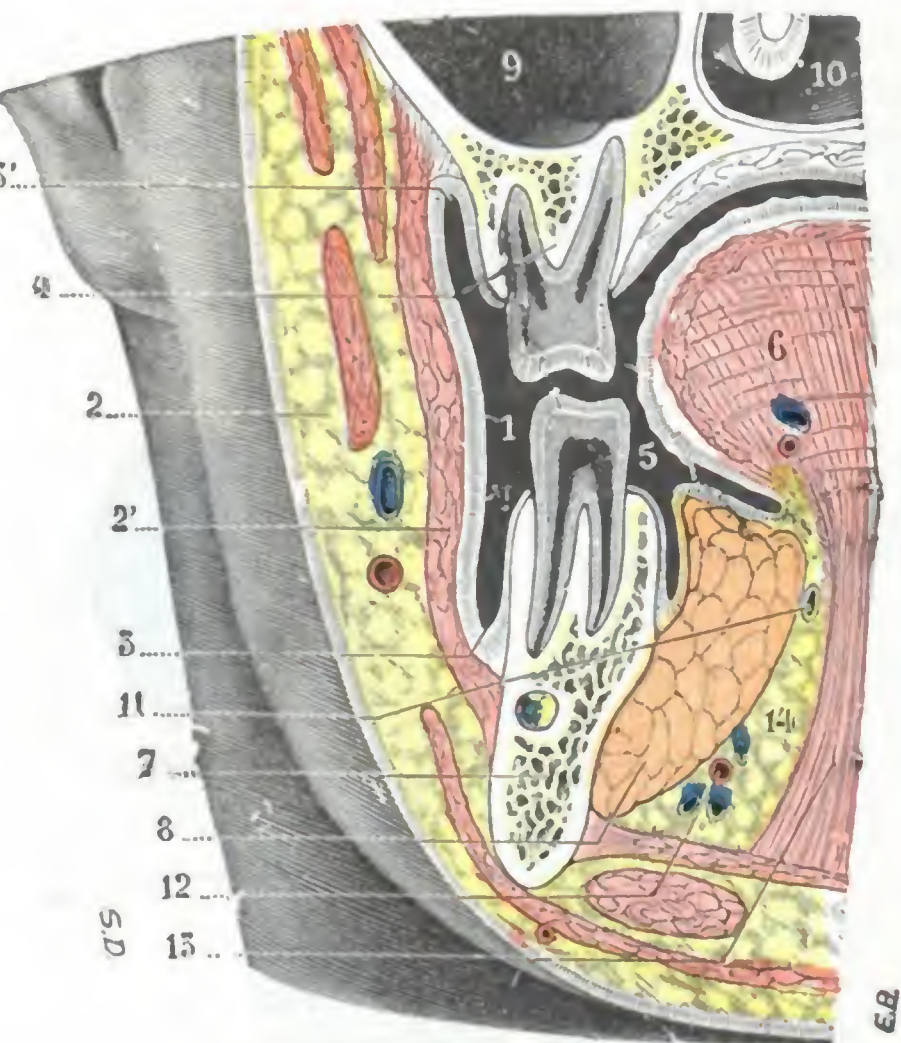


FIG. 212

Corte frontal de la cara que pasa por el segundo premolar y que muestra el compartimiento o fosita lingual.

1, vestíbulo bucal. — 2, mejilla. — 2', músculo buccinador. — 3, surco gingivoyugal inferior. — 3', surco gingivoyugal superior. — 4, borde alveolar del maxilar superior. — 5, boca propiamente dicha. — 6, lengua. — 7, cuerpo del maxilar inferior. — 8, glándula sublingual. — 9, seno maxilar. — 10, fosa nasal. — 11, conducto de Wharton. — 12, arteria sublingual. — 13, músculo hiogloso. — 14, tejido celuloadiposo.

forma triangular, por lo cual no posee más que tres paredes, a saber: 1.º, una *pared anterior* (ósea), que corresponde a la sínfisis mentoniana y se extiende, en altura, desde el borde alveolar a la apófisis geni; 2.º, una *pared posteroinferior* (muscular), formada por el músculo geniogloso; 3.º, una *pared superior* (mucosa), constituida por la mucosa bucal.

El compartimiento sublingual se continúa ampliamente por detrás, a nivel del borde posterior del milohioideo, con la cavidad submaxilar. Se comprende, sin que insistamos, la importancia de esta comunicación desde el punto de vista clínico y operatorio. Veamos cuál es el contenido del compartimiento sublingual.

4.º Contenido del compartimiento sublingual. — El compartimiento sublingual contiene: 1.º, la *glándula sublingual*; 2.º, la *prolongación sublingual* o *anterior de la glándula submaxilar*; 3.º, el *conducto de Wharton*; 4.º, los *vasos y nervios* destinados a los órganos y a las paredes de la región; 5.º, *tejido celular laxo*.

a) *Glándula sublingual.* — Es la más pequeña de las glándulas salivales; mide de 25 a 30 mm de longitud por 10 ó 12 mm de altura y 6 a 8 de espesor.

De forma oval y dirigida paralelamente al cuerpo del maxilar (fig. 214), corresponde a este hueso por su cara externa; por su cara interna descansa sobre los músculos de la lengua. Su borde superior levanta la mucosa del suelo de la boca, determinando a cada lado del frenillo las dos prominencias oblongas que hemos descrito ya con el nombre de *carúnculas sublinguales*. Su extremidad posterior corresponde a la prolongación anterior de la glándula submaxilar; su extremidad anterior se pone en contacto con la del lado opuesto, detrás de la sínfisis mentoniana.

Formada por una serie de glándulas, la glándula sublingual se abre en el suelo bucal por un número variable de conductos excretores (de 15 a 20, por término medio); la más voluminosa de estas glándulas da origen a un conducto especial, más voluminoso que los otros: el *conducto de Rivinus*, que se abre al lado y un poco por detrás del conducto de Wharton.

La glándula sublingual, como las otras glándulas salivales, puede ser asiento de *tumores mixtos*. Se admite (TILLAUX, SUZANNE) que el tumor quístico del suelo de la boca, descrito con el nombre de *ránula común* (fig. 211), se desarrolla a expensas de las glándulas sublinguales.

Sin embargo, IMBERT y JEANBRAU pusieron de manifiesto la idea de que la ránula sublingual común se desarrolla a expensas de restos embrionarios y no a expensas de los ácinos de la glándula. Las investigaciones de CUNÉO y VEAU parecieron confirmar esta teoría, al mismo tiempo que fijaron el gen y la localización de los restos embrionarios de que se trata. En el embrión, el suelo de la boca presenta transitoriamente, a izquierda y derecha de la lengua (fig. 213), dos surcos, uno externo (*surco paralingual externo*) y otro interno (*surco paralingual interno*), paralelos ambos a la mandíbula inferior. Estos dos surcos forman por reunión de sus bordes: el interno, el conducto de Wharton; el externo, una serie de criptas que son el origen de invaginaciones que dan nacimiento a las glándulas sublinguales. Según CUNÉO y VEAU, la ránula se desarrolla «a expensas de los restos epiteliales que quedan incluidos en la profundidad cuando se cierra el surco externo». Este tumor quístico no sería, pues, más que un quiste mucoide de origen congénito y su patogenia sería parecida a la de la mayor parte de quistes mucoides y dermoides. Esta teoría, además de ser muy seductora a primera vista, encuentra una confirmación en la evolución y en la estructura de la ránula sublingual común.

b) *Prolongación anterior de la glándula submaxilar*. — Esta prolongación, cuyo origen veremos luego en la región suprahióidea, reviste la forma de una lengüeta; cabalga sobre el borde posterior del milohióideo y va a ponerse en contacto con la extremidad de la glándula sublingual (fig. 214).

c) *Conducto de Wharton*. — Así como la glándula submaxilar no sale de la región suprahióidea, su conducto excretorio acompaña a la prolongación glandular citada, pasando con ella al compartimiento sublingual y recorriéndolo en toda su extensión yuxtapuesto a la cara interna de la glándula sublingual y cerca de su borde superior. De una longitud de 4 a 5 cm y una anchura de 2 a 3 mm, el conducto de Wharton tiene el aspecto de una vena vacía. Es casi rectilíneo (salvo en su extremidad terminal, donde se curva un poco hacia arriba), siendo su cateterismo, por consiguiente, fácil de practicar. A pesar de su delgadez, es muy resistente, habiendo demostrado TILLAUX, que, practicando una inyección en su cavidad, aun con una presión fuerte, no se le puede distender más allá de su calibre normal; el conducto de Whar-



FIG. 213

Corte frontal del suelo de la boca de un embrión humano de 26 cm (según CUNÉO y VEAU).

1, conducto de Wharton formado a expensas del surco paralingual externo. — 2, 3, surco paralingual externo, a expensas del cual se forma la glándula sublingual. — 4, lengua. — 5, cartílago de Meckel. — 6, maxilar.

ton no puede, pues, ser asiento de estos tumores del suelo de la boca descritos con el nombre de *ránulas agudas*, que se desarrollan en algunas horas y desaparecen de la misma manera y que, como es sabido, son debidos a una tumefacción aguda y dolorosa de la glándula de origen inflamatorio o calculoso. Conviene, sin embargo, añadir que ese conducto de Wharton, que resiste a una presión brusca, se deja dilatar poco a poco bajo la influencia de una presión gradual y prolongada, como se observa cuando, por ejemplo, la saliva se acumula por detrás de un cálculo salival que obstruya la cavidad de aquel conducto. Esta dilatación favorece la infección ascendente

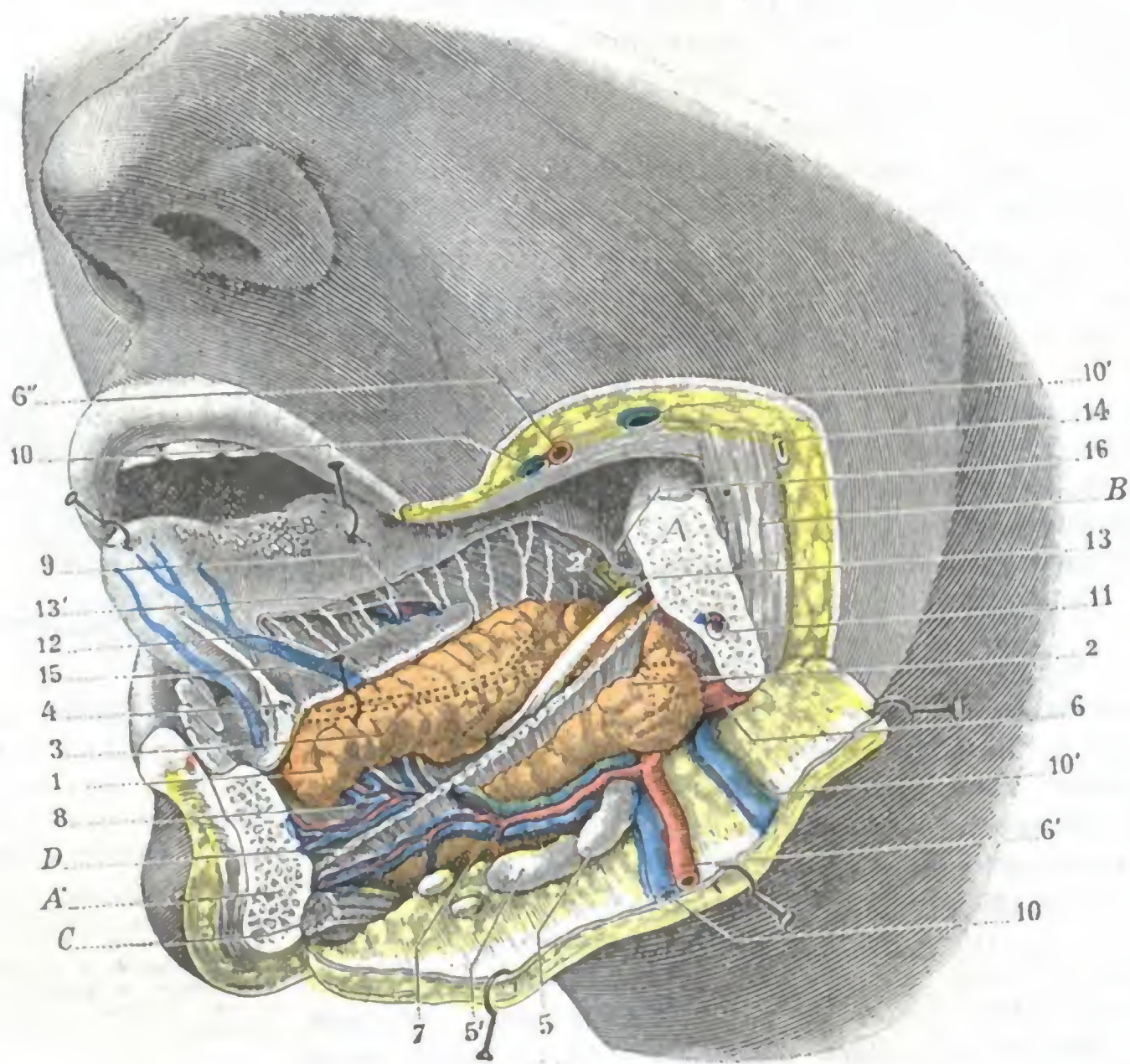


FIG. 214

Suelo de la boca, visto por su cara lateral izquierda.

La rama horizontal del maxilar inferior ha sido reseca en el lado izquierdo.

A, A', superficie de sección del maxilar. — B, masetero. — C, vientre anterior del digástrico. — D, milo-
 hioideo (han sido conservadas sus inserciones anterior y posterior. — 1, glándula sublingual. — 2, parte superior
 de la glándula submaxilar. — 2', su prolongación anterior cabalgando sobre el borde posterior del milo-
 hioideo para penetrar en la celda sublingual. — 3, conducto de Wharton representado por líneas de puntos (está oculto bajo
 la cara interna de la glándula sublingual). — 4, su orificio. — 5, 5', ganglios linfáticos del compartimiento subma-
 xilar. — 6, 6', 6'', arteria facial. — 7, arteria submentoniana. — 8, ramo que esta arteria proporciona a la glán-
 dula sublingual. — 9, arteria ranina. — 10, 10, venas faciales. — 10', 10', vena facial supernumeraria. — 11, vasos
 y nervios dentarios inferiores. — 12, vena ranina. — 13, nervio lingual, con 13', sus ramificaciones linguales. —
 14, conducto de Stenon que descansa sobre el músculo masetero. — 15, orificios de los conductos sublinguales.
 — 16, repliegue mucoso gingivolingual.

de la glándula submaxilar y su esclerosis consecutiva, por lo cual está indicado supri-
 mir el obstáculo lo antes posible y restablecer la libre circulación de la saliva. Esto
 es fácil ordinariamente, pues el cálculo enclavado en el conducto forma prominencia
 a través de la mucosa del suelo bucal; basta incidir esta última y el conducto a nivel
 de dicha prominencia para poder extraer sin ninguna dificultad el cálculo salival.

d) *Vasos y nervios.* — Se encuentran también en el compartimiento sublingual,
 en relación más o menos inmediata con el conducto de Wharton, la arteria y la vena
 sublinguales y el nervio lingual:

a) La *arteria* y la *vena sublingual*, que vascularizan esta región, están situadas en la cara interna de la glándula, por debajo del conducto de Wharton. La arteria, rama de la lingual, tiene un calibre de unos 2 mm aproximadamente. Se anastomosa constantemente con una rama procedente de la arteria submentoniana, rama de la facial.

β) El *nervio lingual*, después de haber recorrido la región cigomática, penetra en el compartimiento sublingual a nivel del último molar (fig. 214). En este punto es muy superficial, pues está cubierto tan sólo por la mucosa del suelo y por un poco de tejido celular, por lo cual es fácil descubrirlo y resecarlo por medio de una incisión practicada a mitad de la distancia que separa la encía del borde de la lengua (MICHEL, LETIÉVANT). Situado el nervio lingual primitivamente por encima del conducto de Wharton, pasa luego a su lado externo, después por debajo de él y últimamente por dentro, abrazándolo como en una especie de bucle; por fin, termina en la glándula, así como en la mucosa del suelo y de la lengua. A veces es asiento de neuralgias que hacen precisa su resección.

En el punto en que el lingual rodea el conducto de Wharton, emite el *nervio sublingual*, que se ramifica formando un plexo antes de penetrar en la glándula. En las mallas de este plexo se encuentra el *ganglio sublingual* (BLANDIN), pequeñísima masa difícil de evidenciar, que pertenece, como sabemos, al simpático cefálico.

e) *Tejido celuloadiposo*. — Todos los órganos que acabamos de describir están rodeados por una capa de tejido celuloadiposo, laxo especialmente hacia dentro debido a la gran movilidad de la lengua.

Las aréolas de este tejido celular pueden, aquí como en todas las regiones donde se producen movimientos, agrandarse en algún sitio y constituir así, bien en la región retromandibular, bien a cada lado del frenillo o hasta en la región de los molares, verdaderas serosas en miniaturas. Estas bolsas serosas quedan casi siempre rudimentarias, y es excepcional que se las vea agrandarse y llegar a alcanzar esas grandes dimensiones que han sido vistas por FLEISCHMANN, TILLAUX, ALEZAIS, y que han hecho que algunos autores admitiesen que podían ser asiento de ránulas.

La mayor parte de flemones malignos de marcha rápida e invasora descritos con el nombre de *angina de Ludwig* o de *flemón difuso suprahiodeo*, etc., se desarrollan en el tejido celuloadiposo que llena el compartimiento sublingual. Tales flemones deben ser pronto y ampliamente abiertos por la región suprahiodea (DELORME): las incisiones practicadas, para ser eficaces, deben necesariamente penetrar hasta más allá del músculo miloioideo o, en otros términos, hasta la cavidad sublingual.

5.º **Exploración y vías de acceso.** — El suelo bucal se explora fácilmente con un dedo introducido en la cavidad bucal y un dedo de la otra mano aplicado sobre la región suprahiodea. Así se perciben los menores cambios de consistencia de los diversos planos que constituyen la región. Blando y depresible cuando los músculos

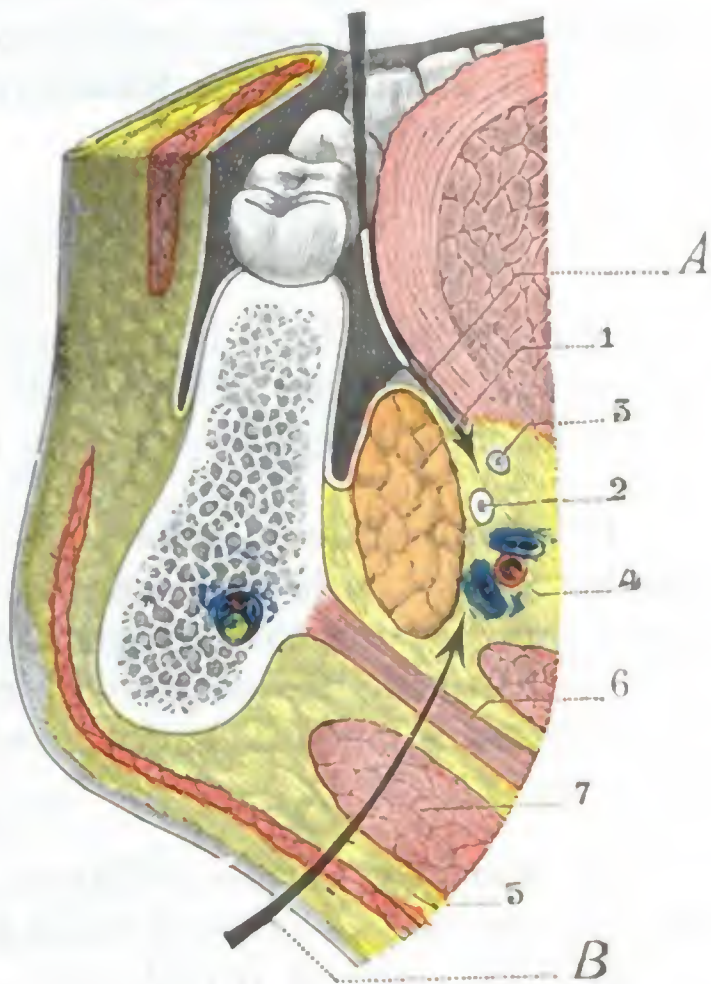


FIG. 215

Corte frontal de la región sublingual (segmento anterior del corte) que muestra las vías de acceso a la región sublingual.

1, glándula sublingual. — 2, conducto de Wharton. — 3, nervio lingual. — 4, arteria sublingual. — 5, tejido celular laxo. — 6, músculo miloioideo. — 7, vientre anterior del digástrico.

A, vía de acceso bucal. — B, vía de acceso suprahiodea (incisión de los flemones de Ludwig).

están en reposo, el suelo bucal se endurece y se inmoviliza cuando ordenamos al sujeto examinado que abra la boca y nos oponemos a tal movimiento. En tal circunstancia se hace posible precisar el asiento y las conexiones de un tumor que forme prominencia en la región.

La región sublingual es accesible (fig. 215) al cirujano, tanto por la cavidad bucal (*vía bucal*), después de levantar la lengua, como por la región suprahióidea (*vía suprahióidea*).

c) Región gingivodentaria

La región gingivodentaria comprende la porción del borde libre de las mandíbulas sobre la cual están implantados los dientes y que tapiza una porción de la mucosa bucal llamada encía. Estudiaremos sucesivamente: 1.º, las *encías*; 2.º, los *alvéolos*; 3.º, los *dientes*.

1.º ENCÍAS

Se distinguen desde luego dos encías: una superior y otra inferior. La encía superior separa la bóveda palatina de la mejilla y del labio superior; la encía inferior separa la pared inferior de la boca de la mejilla y del labio inferior.

1.º Configuración exterior. — Las encías, en su conjunto, revisten la forma de una herradura con la concavidad posterior. En estado normal, la mucosa que las constituye presenta una coloración rosada, y es lisa, uniforme y resistente al tacto. Cuando está inflamada se vuelve roja, tumefacta y fluctuante a nivel de los abscesos dentarios, fungosa y sanguinolenta a nivel del cuello de los dientes y de los espacios interdentarios.

2.º Caras y bordes. — Las encías presentan: 1.º, una *cara anterior o vestibular*; 2.º, una *cara posterior o bucal propiamente dicha*; 3.º, un *borde libre*.

a) *Cara anterior o vestibular.* — Un poco menos extensa en altura que la cara posterior, la cara vestibular, como su nombre indica, contribuye a formar, con la cara interna del labio correspondiente, el *vestíbulo bucal*. Recordaremos que a nivel del punto en que la mucosa se refleja para dirigirse de la encía al labio y al carrillo existe un surco muy acentuado, el *surco labiogingival* (fig. 216), por el cual se puede igualmente tener acceso hasta la pared anterior del seno maxilar o hasta las fosas nasales, sin practicar incisión exterior y, por consiguiente, sin dejar ninguna cicatriz visible.

b) *Cara posterior o bucal propiamente dicha.* — Esta cara se continúa con el suelo de la boca en la encía inferior y con la bóveda palatina en la encía superior.

c) *Borde dentario.* — En el recién nacido la mucosa gingival cubre el borde libre de los maxilares en toda su extensión. En el adulto (fig. 216) está atravesada por agujeros por los cuales pasan los dientes; el contorno de estos orificios corresponde al cuello de los dientes y se adhiere a ellos íntimamente. Los agujeros que nos ocupan desaparecen en el viejo o en el adulto después de la caída de los dientes, al mismo tiempo que se resorben los alvéolos, y la mucosa gingival vuelve a su disposición primitiva.

3.º Estructura. — La mucosa de las encías es muy gruesa y resistente, por lo cual en ocasiones hay necesidad de incidirla para favorecer la salida de algunos dientes y en particular de la muela del juicio.

Forma alrededor del cuello de cada diente un anillo sólido que es preciso liberar para practicar la avulsión correcta de los dientes. Por otra parte, adhiere de una ma-

nera íntima en casi toda su extensión al periostio subyacente, sin interposición de tejido conjuntivo submucoso. Únicamente a nivel del surco labiogingival, en el límite de la región por consiguiente, está reforzada por una delgada capa celulosa que se continúa con la de la mejilla; por medio de esta capa celulosa es por donde, en el caso de absceso dentario, la inflamación primitivamente sublingual invade secundariamente la mejilla, dando lugar a que se produzca una hinchazón más o menos acentuada que se designa vulgarmente con el nombre de *fluxión dentaria*.

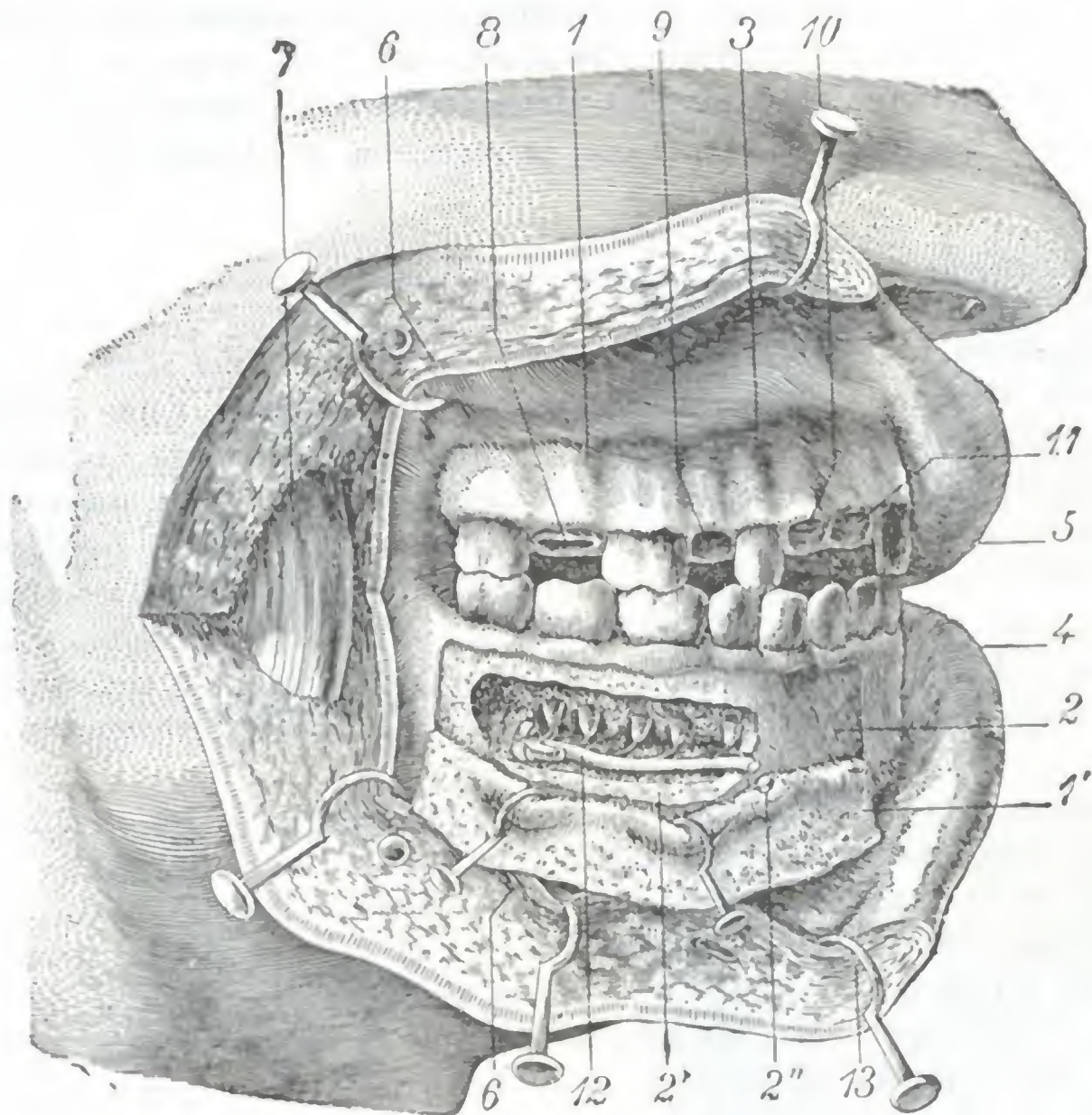


FIG. 216

Región gingivodentaria.

La mejilla derecha ha sido hendida desde la comisura hasta el borde anterior del masetero y los dos colgajos separados hacia arriba y abajo. Luego, en la mandíbula superior, han sido extraídos un incisivo, un canino, el segundo premolar y el segundo molar (estos cuatro dientes están representados en las figuras 221 y 222). Finalmente, en la mandíbula inferior, el periostio y la encía han sido parcialmente desprendidos, y el conducto dentario ha sido abierto por medio del escopio y la gubia.

1, encía, y 1', colgajo de encía desprendido del maxilar inferior. — 2, 2', maxilar inferior puesto al descubierto. — 3, surco gingival superior. — 4, labio inferior. — 5, labio superior. — 6, buccinador. — 7, masetero. — 8, alvéolo del segundo molar. — 9, alvéolo del segundo premolar. — 10, alvéolo del canino. — 11, alvéolo del incisivo lateral. — 12, nervio dentario inferior, con los ramitos que envía a las raíces de los dientes de la mandíbula inferior, incidido en 2''. — 13, orbicular de los labios.

La mucosa gingival está enteramente desprovista de glándulas, y en cambio posee papilas muy numerosas y voluminosas.

Puede ser el punto de partida de tumores malignos a los cuales se les da el nombre de *épulis epiteliales* para distinguirlos de los *épulis sarcomatosos*, que se desarrollan a nivel de los arcos alveolares.

4.º Vasos y nervios. — a) Las arterias de las encías son muy delgadas. Proviene: 1.º, para la encía superior, de la *maxilar interna* por sus cuatro ramas, alveolar, infraorbitaria, esfenopalatina y palatina descendente; 2.º, para la encía inferior, de la *lingual*, de la *submentoniana*, de la *dentaria inferior*.

β) Las *venas*, independientes de las arterias y más o menos anastomosadas entre sí, se dirigen: 1.º, las posteriores, unas al plexo alveolar y otras al plexo pterigoideo; 2.º, las anteriores, a la vena lingual y a la vena facial.

γ) Los *linfáticos* terminan en los ganglios submaxilares y carotídeos, y, a veces, cuando existen, en los ganglios genianos (TOUBERT).

δ) Los *nervios*, todos sensitivos, proceden: 1.º, para la encía superior, de los nervios *dentarios posteriores* y *dentarios anterior*, ramas del maxilar superior; 2.º, para la encía inferior, del nervio *dentario inferior*, rama del maxilar inferior. Estos ramos nerviosos pueden en ciertos casos ser invadidos por el proceso de esclerosis que produce la desaparición de los alvéolos y la atrofia de la encía en los viejos sin dientes, de lo cual resultan neuralgias rebeldes, descritas con el nombre de *neuralgias de los desdentados*, que no ceden más que con la resección del borde alveolar del maxilar.

2.º ALVÉOLOS DENTARIOS

El borde alveolar de los maxilares está excavado por una serie de cavidades, llamadas *alvéolos*, destinadas a alojar las raíces de los dientes. Estos alvéolos, que son uniloculares para los dientes de raíz única y multiloculares para los dientes de raíces múltiples (fig. 216), tienen exactamente la misma forma y las mismas dimensiones que la parte del diente que reciben: parece como si las raíces hubieran penetrado en una masa de cera blanda en la que dejaron su huella. Siendo los alvéolos debidos a la presencia de los dientes, desaparecen por atrofia y resorción ósea cuando el diente correspondiente cae. Pueden ser el punto de partida de una variedad de sarcoma de la mandíbula, descrita con el nombre de *épulis sarcomatoso* (sarcoma de mieloplaxas).

Comprendidas en el espesor del borde de los maxilares, las cavidades alveolares están, sin embargo, más cerca de la tabla externa del hueso que de la tabla interna, especialmente en la mandíbula superior, cuyos alvéolos forman hacia el exterior un relieve a menudo muy visible. En estos sitios el espesor de la pared alveolar es muy pequeño y con frecuencia existen hasta dehiscencias. Resulta de ello que los abscesos con fístulas, que son sintomáticos de una caries de la raíz, radican generalmente en la cara externa de la encía o de la mandíbula, y por otra parte, que la fractura de la pared externa del alvéolo es la más común de las fracturas que complican la extracción de los dientes.

El tejido óseo de la cavidad alveolar no está en relación inmediata con la corona del diente; está separado de ella por una membrana fibroperióstica que tapiza las paredes del alvéolo y que desempeña, con relación al diente, el papel de un verdadero ligamento. La inflamación de este ligamento (*periodontitis* o *periostitis dental* de los autores antiguos) se observa con frecuencia en clínica: casi siempre complica a la caries penetrante y es debida a la invasión de la celda alveolar por los gérmenes bucales.

3.º DIENTES

Los dientes derivan de la mucosa gingival, pues son producciones epidérmicas, lo mismo que las uñas y los pelos. Instrumentos inmediatos de la masticación, tienen por función dividir y triturar los alimentos para hacerlos más accesibles a la acción de los jugos digestivos; además, en el hombre, tienen importancia para la pronunciación de ciertas letras llamadas *dentales*. Su desaparición puede producir trastornos más o menos importantes en la digestión y en la pronunciación, los cuales se procura remediar por medio de dentaduras artificiales (prótesis). Situados en la cavidad bucal, en un medio rico en gérmenes y donde a menudo se producen fer-

mentaciones ácidas, los dientes se alteran fácilmente; conocidas son la frecuencia de la *caries dental* y su importancia en la patología bucal. A su vez, todas las alteraciones dentarias constituyen una condición esencialmente favorable para la pululación de los gérmenes bucales y el aumento de su virulencia; de aquí que puedan ser el punto de partida de accidentes septicémicos locales o generales, a veces relativamente benignos, pero en ocasiones de extrema gravedad (GALIPPE, W. HUNTER, H. FERRÉ, TELLIER).

1.º Nociones embriológicas. — La patología nos enseña que muchos tumores de la mandíbula están en relación con el desarrollo de los dientes. Importa, pues, para comprender bien el modo de formación de estos tumores, recordar los puntos esenciales del desarrollo normal de los dientes. Aquí lo haremos tan sólo muy sucintamente, remitiendo para más detalles a los tratados de Embriología y de Patología externa.

En el embrión (figs. 217 y 218), hacia los cuarenta o cincuenta días de la vida intrauterina, el epitelio que cubre el borde gingival se introduce en el tejido embrionario del maxilar bajo la forma de una lámina epitelial que, en su borde libre, presenta pequeños abultamientos o mamelones, gérmenes de los futuros dientes. La pared hinchada del mamelón es designada con el nombre de *órgano adamantino* u *órgano del esmalte*; su punto de unión con la lámina epitelial recibe el nombre de *cordón folicular*. Este cordón folicular da origen a un mamelón (fig. 218), que será el germen del diente de la segunda dentición. La extremidad profunda del órgano del esmalte se deprime pronto en forma de fondo de botella. En la depresión así formada se aloja una pequeña masa de tejido conjuntivo, verdadera papila embrionaria: el *órgano del marfil* o *bulbo dentario*. Al mismo tiempo que se deprime en su extremidad profunda, el órgano del esmalte se rodea de una cápsula conjuntiva llamada *pared del folículo*. Esta última se continúa por abajo con la base de la papila; por arriba se cierra completamente, separando así el órgano adamantino del cordón folicular que lo unía a la lámina epitelial.

La pared del folículo y la papila cubierta por el órgano adamantino constituyen el *folículo dentario*. Al principio el folículo está formado de células embrionarias (*período embrioplástico* de la evolución de los dientes); luego los elementos especiales (células de marfil, células del esmalte) se caracterizan (*período odontoplástico*) y edifican la corona (*período coronario*); finalmente, se constituye la raíz (*período radicular*). Este último estadio de la evolución de los dientes coincide con su erupción.

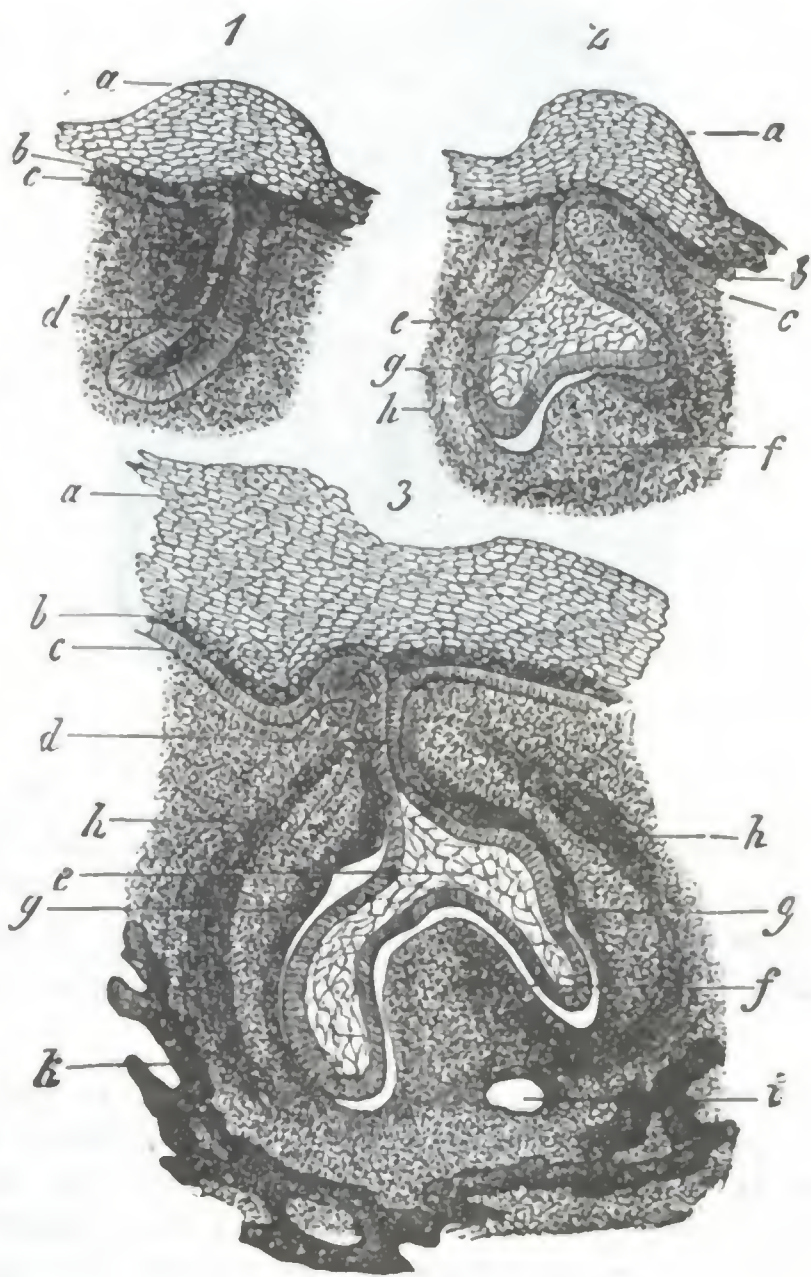


FIG. 217

Tres estadios sucesivos del desarrollo de un germen dentario en el embrión de cerdo (según FREY y THIERSCH).

a, b, c, capas del epitelio gingival engrosado (muro saliente). — d, lámina dentaria. — e, órgano del esmalte. — f, bulbo dentario (órgano del marfil). — g, h, capas interna y externa de la pared folicular. — i, vasos sanguíneos.

Se da el nombre de *odontomas* (BROCA) a los tumores que resultan de un trastorno sobrevenido durante la evolución de los folículos dentarios. Estos odontomas se distinguen de los tumores que se originan en un diente ya llegado a su completo desarrollo, en que se muestran en las mandíbulas durante el período de la evolución dentaria y en que coinciden a menudo con la ausencia de uno o varios dientes (HEYDENREICH). Se describen cuatro variedades de odontomas, que corresponden a los cuatro períodos precitados del desarrollo de los dientes: los *odontomas embrioplásticos*, los *odontomas odontoblásticos*, los *odontomas coronarios* y los *odontomas radiculares*.

Al lado de estos odontomas existe en la mandíbula toda una serie de tumores (por una parte los diversos *tumores quísticos*, desde los quistes apendiculares de las raíces de los

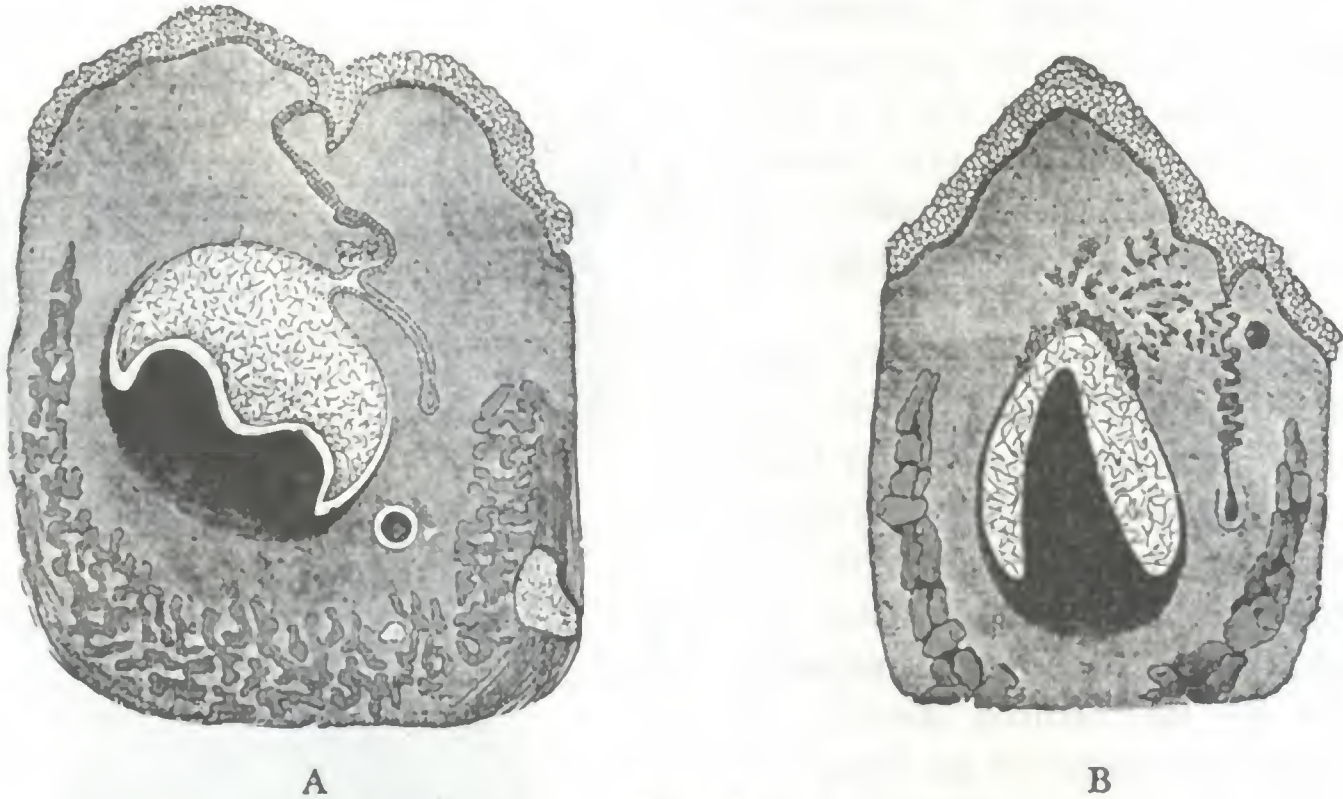


FIG. 218

Corte de un molar temporal (A) de un feto humano de 20 cm, y de un incisivo temporal (B) de un feto humano de 38 cm, según LEGROS y MAGITOT. (Aum. 60/1.)

Se ve, en A, como el mamelón del diente de la segunda dentición se destaca de la lámina dental a nivel del cuello del diente transitorio. En B este mamelón está completamente aislado; la lámina dental se ha disgregado y sus restos (*restos epiteliales paradentales*) están dispersos en el tejido embrionario de la encía.

dientes hasta los grandes quistes uni y multiloculares de las mandíbulas; por otra parte los *epiteliomas primitivos de los maxilares*) que reconocen por causa, no ya un trastorno en la evolución de los folículos, sino una transformación de las masas celulares residuales de la dentición, que MALASEZ ha denominado *restos epiteliales paradentarios* y que se encuentran, en el adulto, en el espesor del ligamento alveolodental, más especialmente cerca de la raíz. Los gérmenes dentarios que hemos visto nacer por vegetación de la lámina epitelial no constituyen las únicas invaginaciones del epitelio gingival, sino que del epitelio de la encía, de la lámina epitelial, de los cordones foliculares, de la cara externa del esmalte, emanan otros mamelones que igualmente se introducen en el espesor del borde de los maxilares, pero que, inutilizados, en el hombre por lo menos, desaparecen en gran parte, constituyendo lo que queda los mencionados *restos epiteliales paradentarios* (fig. 218, B). Señalemos, para terminar, que autores como DELATER y BERCHER (1924-1925) han demostrado que estos restos epiteliales eran asimismo el punto de partida de unas pequeñas producciones, consideradas erróneamente como benignas, que a menudo se encuentran pendientes de la punta de la raíz de un diente infectado y que se llaman *granulomas*; si hemos de admitir la opinión de estos autores, el granuloma sería la primera etapa de la que procederían los otros tumores.

2.º Número. — El niño posee una dentición muy diferente de la del adulto. En la primera infancia, desde los tres hasta los seis o siete años, los dientes son en número de 20, 10 para cada mandíbula. Estos dientes caen, y de aquí su nombre de *dientes temporales* o *caducos*, siendo reemplazados en el adulto por 32 dientes, llamados

ticular las de la mandíbula inferior, cuya salida con bastante frecuencia va acompañada de fenómenos más o menos graves. Los accidentes provocados por la muela del juicio pueden reconocer dos causas:

a) Pueden ser debidos a insuficiencia del espacio alveolar destinado a recibir el diente. No siendo la muela del juicio más que una formación rudimentaria en vías de desaparición, sucede a menudo que a nivel de la mandíbula inferior, entre el segundo molar y el borde anterior de la rama ascendente, no encuentra espacio para poder desarrollarse a sus anchas. Dos casos pueden entonces presentarse, según que su evolución esté simplemente dificultada o, al contrario, detenida por completo. Cuando su evolución está tan sólo dificultada, la muela se desvía hacia fuera, hacia dentro, adelante o atrás, formando un saliente anormal (fig. 219, B) en las

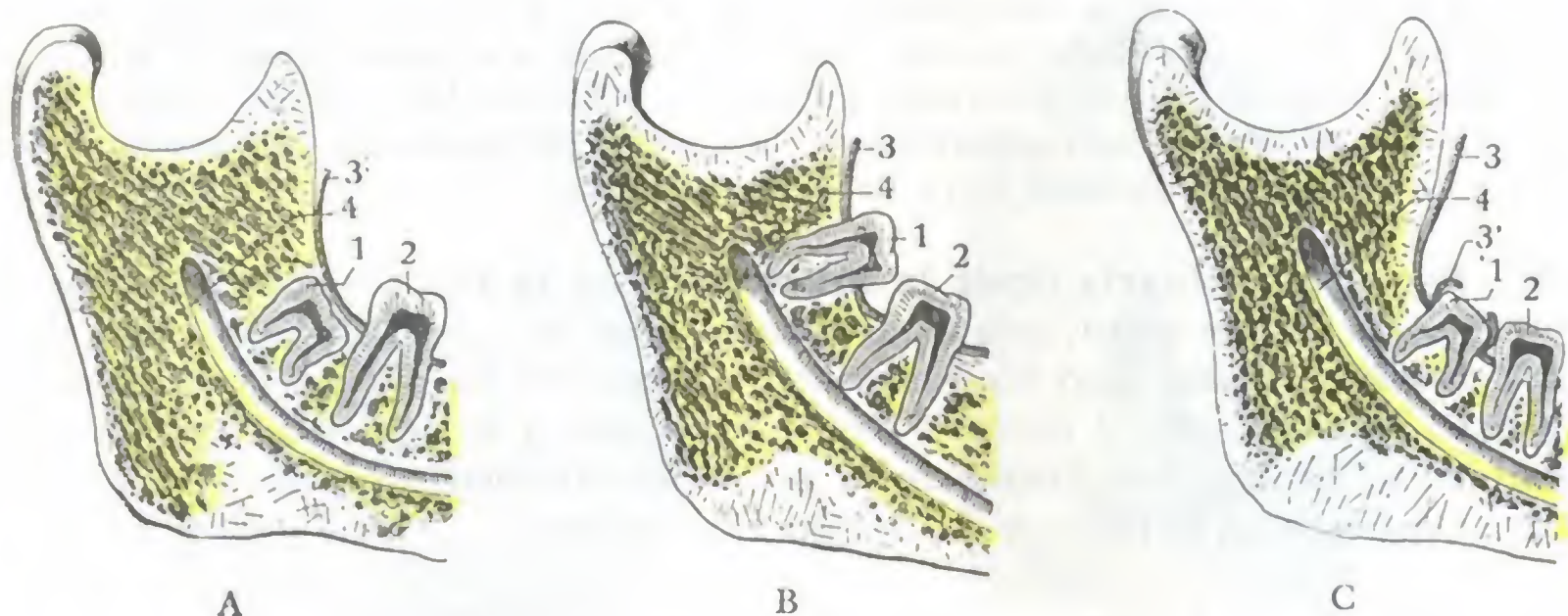


FIG. 219

Accidentes debidos a la erupción de la muela del juicio. Corte sagital esquemático de la rama del maxilar inferior.

A, inclusión de la muela del juicio en el maxilar. — B, erupción viciosa en el borde interior de la rama ascendente. — C, la muela del juicio está normalmente colocada, pero se halla recubierta de un capuchón gingival perforado de manera incompleta.

1, muela del juicio. — 2, segundo molar. — 3, mucosa gingival. — 3', mucosa incompletamente perforada, forma un capuchón por encima de la muela. — 4, conducto dentario.

regiones vecinas y provocando a veces con su presencia ulceraciones rebeldes de la mejilla, de la lengua, etc. (véase más adelante). Cuando su evolución está detenida, la muela queda incluida en el espesor del maxilar (fig. 219, A), pudiendo ser el punto de partida de accidentes óseos.

β) Otras veces la muela tiene espacio suficiente para desarrollarse, pero la mucosa que la cubre y que debe ser perforada para salir afuera, se deja desprender y sólo se perfora incompletamente. Esta mucosa así despegada e incompletamente perforada forma por encima de la muela una especie de capuchón (fig. 219, C), una madriguera, donde los numerosos microbios de la boca encuentran condiciones esencialmente favorables para su desarrollo y exaltación de su virulencia (REDIER, CORNUDET). Partiendo de este foco de infección, los microbios invaden en seguida las regiones vecinas y provocan fenómenos inflamatorios de las partes blandas (abscesos, trismos) o del esqueleto (osteoperiostitis) de la mandíbula, a veces muy graves.

A medida que el individuo avanza en edad, los dientes se desgastan paulatinamente a consecuencia de los roces continuados que sufre su superficie triturante; su cavidad central se estrecha, la pulpa se atrofia: los dientes se convierten entonces en verdaderos cuerpos extraños, se aflojan, se mueven y caen. La época en que ocurre este desprendimiento espontáneo, fisiológico, varía de modo considerable en cada individuo; la caída prematura de los dientes sanos constituye el síntoma principal de la *enfermedad de Fauchard*.

4.º Situación. — Los dientes están dispuestos regularmente unos al lado de otros, formando en su conjunto dos hileras parabólicas sin ninguna interrupción: los *arcos dentarios* (fig. 220). Se observan, no obstante, algunas veces *desviaciones*, debidas generalmente a que en el momento de salir el diente permanente no encuentra sitio por estar éste ocupado por un diente vecino. No pudiendo el diente ocupar su situación normal, cabalga más o menos sobre la cara externa o sobre la cara interna del maxilar, formando un saliente antiestético y a veces provocando ulceraciones de la mejilla o de la lengua. Si se interviene pronto, en el niño, es posible mediante aparatos de prótesis, hacer entrar «en fila» el diente desviado. En el adulto hay que extraerlo.

Al lado de dientes sencillamente desviados, pero que ocupan aún el borde alveolar, pueden observarse *ectopias dentarias*, es decir, dientes que están implantados fuera del borde alveolar, en una región vecina; pueden encontrarse dientes en las fosas nasales, en la fosa canina, en el seno maxilar, en la fosa temporal, etc.

Los arcos dentarios superior e inferior no presentan la misma curvatura: el arco superior se desarrolla siguiendo un radio mayor, rebasando, por consiguiente, el arco inferior en toda la línea. En la parte anterior de los arcos los incisivos de arriba descienden por delante de los incisivos de abajo. En la masticación estas dos filas de dientes, se deslizan mutuamente una sobre otra como las hojas de un par de tijeras. A los lados, los molares de uno de los arcos se oponen a sus homónimos del otro y recíprocamente. Esta disposición está destinada a favorecer la trituración de los alimentos.

5.º Dirección. — Puede decirse, de una manera general, que los dientes se implantan verticalmente en los alvéolos. Sin embargo, algunos de ellos lo hacen en forma más o menos oblicua; los grandes molares tienen su corona dirigida un poco hacia fuera, los molares inferiores hacia dentro: es necesario recordar esta inclinación al luxar estos dientes para extraerlos. Los incisivos, tanto los superiores como los inferiores, se inclinan ligeramente hacia delante; en ciertos sujetos y en ciertos grupos étnicos, las razas negras en particular, esta proyección de los incisivos hacia delante es muy notable.

Las anomalías de dirección, así como las anomalías de situación, están en íntima relación con las anomalías de los maxilares y sobre todo con la estrechez y la insuficiencia de desarrollo del arco: por esto se las observa con tanta frecuencia en los individuos que tienen vegetaciones adenoideas. Estas anomalías se presentan en grado extraordinario en los heridos que han perdido la mayor parte del maxilar inferior (tiros en el suelo de la boca, LEGUEST, DELORME y CHAVASSE, CHAUVEL y NIMIER, TOUBER). En tal caso se ve que los dientes de la mandíbula superior conservada van poco a poco inclinándose en gran manera hacia dentro, al mismo tiempo que el arco va estrechándose cada vez más.

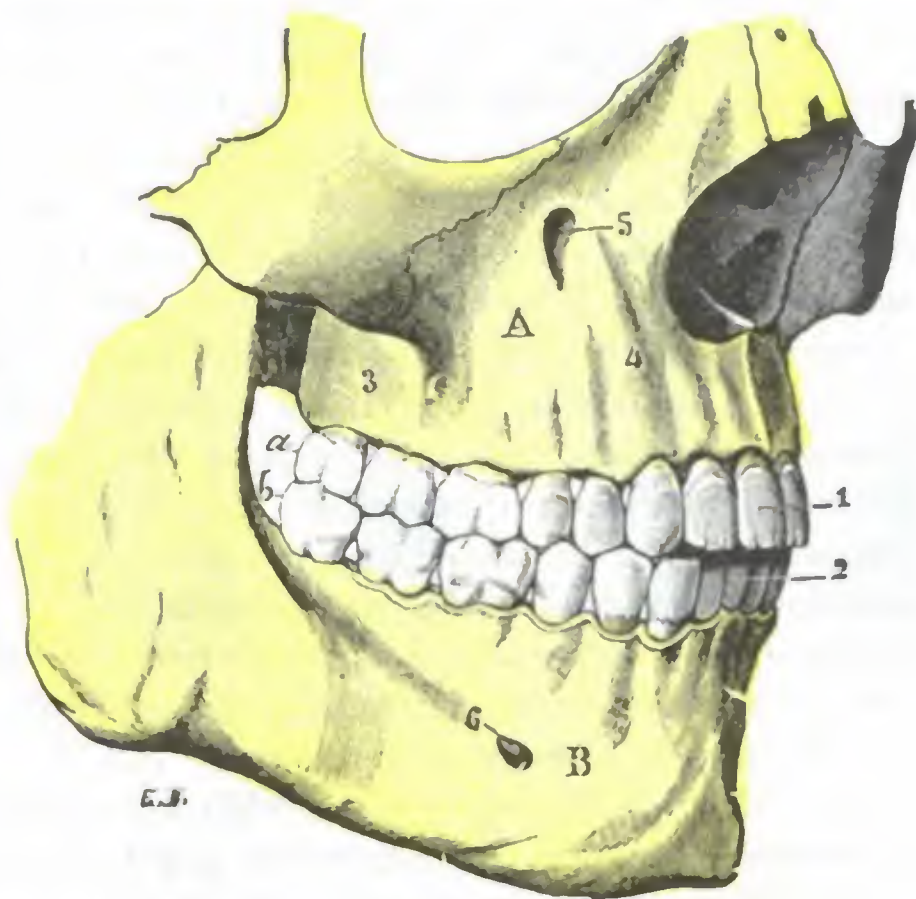


FIG. 220

Arcos dentarios del lado derecho en sus relaciones entre sí y con el esqueleto (T.).

A, maxilar superior, con α , su arco dentario. — B, maxilar inferior, con β , su arco dentario.

1, incisivos superiores. — 2, incisivos inferiores. — 3, tuberosidad del maxilar superior. — 4, relieve del canino. — 5, agujero infraorbitario, colocado por encima del segundo premolar superior. — 6, agujero mentoniano, colocado por debajo del espacio que separa el segundo premolar y el primer molar inferior.

6.º Medios de fijación. — Los dientes se mantienen fijos en los bordes de los maxilares.

a) Por la *forma misma de los alvéolos*, que representan el molde de la raíz.

β) Por la *encia*. La encía, como sabemos, está constituida por dos capas: una capa profunda o *perióstica*, que se continúa sin separación clara con el periostio o, más exactamente, con el ligamento alveolodentario y una capa superficial o *mucoepitelial*, que termina a nivel del cuello, ciñéndolo como un anillo. Este anillo «engarza» el diente y se opone a su proyección fuera del alvéolo (SAUVEZ); cuando una inflamación lo destruye, el diente se mueve.

γ) Por el *periostio alveolodentario*; éste es el verdadero medio de fijación de los dientes, hasta el punto de que el periostio alveolodentario queda transformado en *ligamento alveolodentario* (MALASSEZ, COLLAUD, BELTRAMI). Este ligamento es una prolongación de la encía, que desciende hasta el fondo de la cavidad alveolar. Los fascículos fibrosos que lo constituyen están unidos a la vez con la pared alveolar y con la raíz del diente, y de aquí la necesidad, en la extracción de los dientes, de comenzar primeramente por destruir estas conexiones, imprimiendo al fórceps movimientos de rotación y de torsión; el diente así movilizado puede entonces ser luxado sin fracturar el alvéolo. Con respecto al alvéolo y a la raíz del diente, los fascículos del ligamento alveolodentario se comportan, no como fibras periósticas, sino como un verdadero ligamento intraarticular que une íntimamente dos superficies articulares. Se comprende, por lo tanto, que se considere el modo de unión de los dientes con sus alvéolos como una verdadera articulación, opinión ya sostenida por algunos anatomistas, que designaban esta articulación con el nombre de *gonfosis*. Aquí también la patología confirma los datos que proporciona la anatomía, pues existe una inflamación localizada a estas articulaciones, descrita por FAUCHARD en 1756 con el nombre de *escorbuto de las encías* y conocida actualmente con el nombre de *poliartritis alveolodentaria* (REDIER); se caracteriza por la movilización progresiva de los dientes afectados y por la resorción de sus alvéolos; va acompañada generalmente de fenómenos inflamatorios por parte de las encías y de la pulpa (FREY).

7.º Conformación exterior. — En razón de su conformación exterior, los dientes se distinguen en *incisivos* (incisivos medios o incisivos laterales); *caninos*; *pequeños molares* o *premolares* (primeros y segundos); *grandes molares* o simplemente *molares* (primeros, segundos y terceros). En cada uno de ellos, cualquiera que sea su situación en la fila, hemos de estudiar (fig. 221): 1.º, una parte visible, o *corona*; 2.º, una parte escondida en el alvéolo, o *raíz*; 3.º, una parte intermedia más o menos estrecha, que por esta razón toma el nombre de *cuello*.

a) *Corona*. — La corona es blanca y brillante en estado normal, negruzca en los puntos invadidos por la caries, gris en su conjunto cuando la caries ha invadido la casi totalidad de la corona. Lisa y regular en los niños sanos, presenta a veces en los débiles, y en los incisivos, estrías, escotaduras y erosiones que HUTCHINSON consideraba erróneamente que constituían siempre una manifestación de las sífilis hereditaria: no traducen sino un trastorno de la nutrición sobrevenido antes o poco después del nacimiento.

La corona de los incisivos está tallada en bisel, en punta la de los caninos y en cubo la de los molares y premolares. Presenta: 1.º, una *cara externa* o *vestibular*, cubierta por los labios y mejillas; 2.º, una *cara interna* o *bucal propiamente dicha*, también llamada *lingual* porque está en relación íntima con la lengua, que se aplica sobre ella; esta cara, como la externa, es lisa en estado normal; cuando está cariada presenta asperezas que pueden producir ulceraciones rebeldes de la lengua o del carrillo, ulceraciones que a veces se confunden con las ulceraciones cancerosas; 3.º, dos *caras laterales*, en relación con las caras correspondientes de los dientes vecinos, de

las que están separadas por un pequeño espacio, el *espacio interdentario*; 4.º, una *cara triturante*, cuya forma varía según los dientes: cortante en los incisivos, termina en punta en los caninos (unicúspides), en dos en los premolares (bicúspides), en tres, cuatro o cinco en los molares (multicúspides).

Siendo la corona la parte más descubierta del diente, y por consiguiente la más expuesta a la infección, es en ella donde por regla general asienta la caries: añadamos que los dientes de la mandíbula superior son, en la proporción de 3 a 2 (FREY), más frecuentemente atacados que los de la mandíbula inferior, y que de las diversas porciones de la corona, los surcos, las partes infractuosas y los intersticios dentarios (*caries intersticial*) son los más expuestos.

b) *Cuello*.—El cuello, claramente limitado del lado de la corona por una línea irregular que corresponde al límite mismo del esmalte, se continúa, sin línea de demarcación alguna, con la raíz. En condiciones normales el cuello está cubierto y protegido contra la acción de los ácidos y de los microbios de la boca por la mucosa de las encías. No sucede lo mismo cuando a consecuencia de una *gingivitis* se encuentra descubierto, pudiendo entonces ser invadido rápidamente por los agentes infecciosos de la caries. A nivel del cuello de los dientes es también donde se forman estas incrustaciones de las sales térreas descritas con el nombre de *sarro dentario*, resultado de la precipitación de las sales de la saliva, probablemente bajo la influencia de los gérmenes de la boca. Insinuándose entre el borde de la encía y el cuello del diente, el sarro produce una *gingivitis especial (gingivoestomatitis tártrica)*.

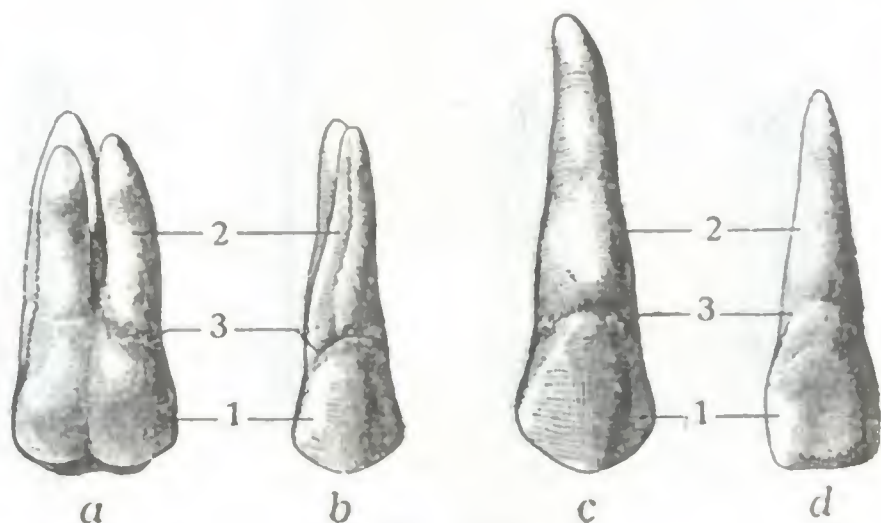


FIG. 221

Los cuatro tipos de dientes del adulto.

Estos cuatro dientes son los que han sido arrancados de la mandíbula superior derecha representada en la figura 216; tienen su orientación normal.

a, molar con sus tres raíces. — b, premolar con sus dos raíces, una interna y otra externa. — c, canino. — d, incisivo.

1, corona. — 2, raíz. — 3, cuello.

c) *Raíz*.—La raíz de los dientes (fig. 221) es de forma cónica y de coloración amarillenta; su vértice o punta recibe el nombre de *ápex*. Simple y larga para los incisivos y los caninos, simple también (pero ancha y frecuentemente con un esbozo de división o una división completa) para los premolares, es casi siempre múltiple para los gruesos molares: doble para los inferiores, triple y hasta cuádruple a veces para los superiores. En este último caso las raíces son paralelas o más o menos divergentes; algunas veces, sin embargo, después de haberse separado del eje del diente, vuelven de nuevo hacia este eje formando un gancho. Los dientes que presentan semejante disposición se llaman *dientes enclavados* y su avulsión es de las más difíciles, yendo acompañada ordinariamente, bien de una fractura de las raíces, bien de un arrancamiento de la porción del maxilar en que está excavado el alvéolo. Conocemos ya las relaciones de las raíces con el borde alveolar de los maxilares superior e inferior y también las que, en la mandíbula superior, presentan con el seno maxilar y con el suelo de las fosas nasales (véase *Aparato de la olfacción*): no volveremos a insistir aquí. Añadamos solamente que la caries dentaria se complica con *osteoperiostitis del maxilar* por medio de una osteítis de la raíz y particularmente de su vértice (donde a menudo se ve entonces implantado un mamelón carnoso impropriamente llamado quiste). Esta osteoperiostitis consecutiva a la caries dentaria es ordinariamente benigna y está limitada a la pared alveolar, pero importa saber que en ciertos casos es susceptible de transformarse en grave e invasora. Suele ir acompañada de la formación de abscesos y, como consecuencia, de fístulas y a veces de secuestros,

cuya localización, por regla general, corresponde al vértice de la raíz, pero que a veces se encuentra en un punto tal (fig. 223), que el origen dentario de la afección puede ser desconocido, como sucede en ciertas fístulas de la fosita del mentón y en determinados secuestros del suelo de la fosa nasal (TOUBERT).

8.º Conformación interior y constitución anatómica. — El diente es un órgano hueco (fig. 222) que en su parte axil presenta una cavidad, ensanchada en la corona (*cámara o cavidad pulpar*), estrecha en la raíz (*conducto radicular*) y que termina en un orificio minúsculo, visible en el vértice de esta última. Esta cavidad contiene la *pulpa del diente*, substancia que se reduce progresivamente por osificación a medida que el sujeto avanza en edad. El diente está constituido por una substancia dura particular, que se designa con el nombre de *dentina* o *marfil*. El marfil está cubierto

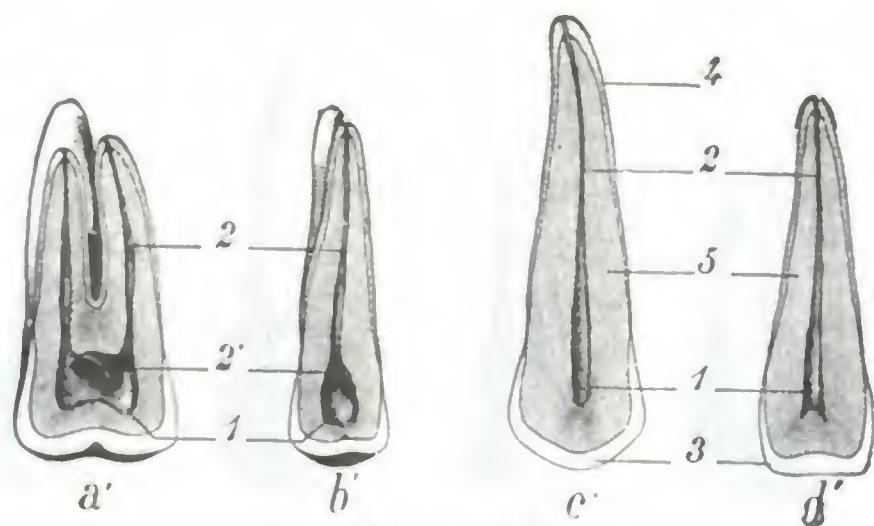


FIG. 222

Cavidades pulpares de los cuatro tipos de dientes.

Los dientes representados en esta figura son los mismos que los de la figura 221. Han sido aserrados para mostrar la cavidad que contienen.

1, cavidad pulpar. — 2, conducto radicular, y 2', abertura, en la cavidad pulpar, del conducto radicular de la raíz no interesada por la sierra. — 3, esmalte. — 4, cemento. — 5, marfil o dentina.

Cuando la cavidad pulpar está abierta (en este caso se dice también que la caries es *penetrante*, por oposición a los casos en que la cavidad está intacta, en que la caries se llama *no penetrante*), los gérmenes que pululan en el foco de la caries pueden alcanzar por esta vía el alvéolo y el maxilar, y de aquí las osteítis, a veces graves, que complican esta variedad de caries.

Así como MOTY no reconoce más que tres grados de caries dentaria, BLOCH y la mayoría de los dentistas distinguen cuatro (fig. 223), dos de caries no penetrante y dos de caries penetrante, caracterizados: el primero, por la lesión del esmalte; el segundo, por la ulceración del esmalte y de una parte de la dentina; el tercero, por estar atacada la cavidad pulpar sin necrosis; el cuarto, por la necrosis de la pulpa.

9.º Vasos y nervios. — *a)* Las *arterias* de los dientes proceden de varios orígenes: 1.º, para la mandíbula inferior, de la dentaria inferior; 2.º, para la mandíbula superior, de la alveolar y de la infraorbitaria. Todas estas arterias son ramas de la maxilar interna y discurren, como las venas y los nervios, por pequeños conductos excavados en el espesor del hueso.

β) Las *venas* desembocan en las venas dentaria inferior, alveolar e infraorbitaria.

γ) Los *linfáticos* son desconocidos. MAGITOT hizo notar que las lesiones inflamatorias de los dientes no repercuten sobre los ganglios de las cercanías, a no ser que estén atacados el periostio o el tejido óseo de los maxilares (caries de tercer y sobre todo de cuarto grado).

δ) Los *nervios* provienen del trigémino, el cual, como se sabe, proporciona la sensibilidad a toda la cara. Esto nos explica las irradiaciones dolorosas extendidas a

o protegido exteriormente, a nivel de la corona por el *esmalte* y a nivel de la raíz por el *cemento*. En estado normal no está, pues, en contacto con la saliva ni con los microbios de la boca; pero si por una causa cualquiera el esmalte se resquebraja o destruye parcialmente, entonces el marfil se deja invadir por los gérmenes bucales y tiene lugar la caries.

Pueden distinguirse, con MOTY, tres grados de caries dentaria: una caries de primer grado, una caries de segundo y una caries de tercer grado. En la *caries de primer grado* la cavidad de la pulpa no está abierta; en la *caries de segundo grado* la cavidad se halla abierta, pero la pulpa está viva; finalmente, en la *caries de tercer grado* la pulpa se encuentra mortificada.

toda una mitad de la cara que presentan a veces los enfermos afectados de caries de un solo diente. Estos nervios son: para los dientes de la mandíbula superior, los *dentarios posteriores* y el *dentario anterior*, ramas del maxilar superior; para los dientes del maxilar inferior, el *dentario inferior*, rama del maxilar inferior. Estas diversas ramas nerviosas se dividen en tantos ramitos como raíces existen y se dirigen hacia la pulpa, siguiendo, como los vasos, el conducto excavado en el centro de la raíz.

El nervio dentario anterior se distribuye por el canino y por los incisivos superiores. Se desprende del infraorbitario un poco antes de su emergencia del agujero del mismo nombre y se dirige hacia abajo y adelante, contorneando en su trayecto la parte inferior de la abertura de la fosa nasal. En este punto, el conducto óseo, muy fino, por el cual discurre, forma un saliente en la superficie del suelo nasal, inmediatamente por detrás del borde óseo que limita la entrada de la fosa nasal. Ahora bien, en muchos casos, dicho conducto óseo es dehiscente y, en tal caso, como se comprende, el nervio dentario está en contacto directo con la pituitaria (CLERMONT). Resulta de ello la posibilidad de actuar sobre el nervio, introduciendo en la parte anterior de la fosa nasal un tapón de algodón embebido en una solución fuerte de novocaína, determinando así la anestesia de los incisivos y del canino correspondientes. Este procedimiento de anestesia dentaria por vía endonasal ha sido aconsejado contra los dolores de la pulpitis o de la gingivitis, o también en el caso de avulsión de los incisivos y de los caninos superiores (ESCAT).

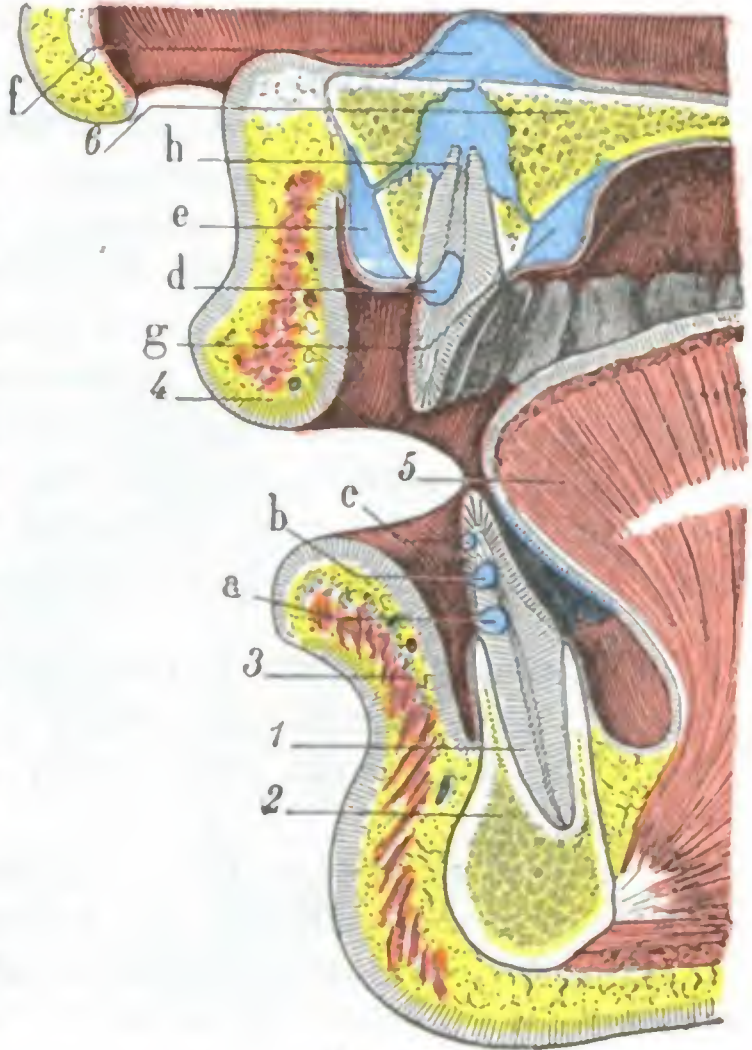


FIG. 223

Caries y abscesos dentarios (corte sagital de la región bucal, *esquemático*).

1, canino inferior. — 2, mandíbula inferior. — 3, labio inferior. — 4, labio superior. — 5, lengua. — 6, bóveda palatina.

a, caries de tercer grado. — b, caries de segundo grado. — c, caries de primer grado. — d, caries de cuarto grado. — e, absceso gingival. — f, absceso alveolonasal. — g, absceso palatino. — h, osteitis de la raíz y foco consecutivo de osteoperiostitis supurada alveolodentaria.

10.º Pulpa dentaria. — La pulpa dentaria está formada por tejido conjuntivo, por las ramificaciones terminales de los vasos y, sobre todo, por los nervios dentarios que llegan hasta ella siguiendo el conducto excavado en el centro de la raíz.

La estructura de la pulpa y su situación en una cavidad ósea, por lo tanto inextensible, que llena por completo, permiten comprender los dolores atroces que provoca su inflamación (*pulpitis*), complicación casi fatal de la caries abandonada a su propio curso.

La pulpa inflamada aumenta de volumen y se estrangula en su cavidad, causando la compresión de los filetes nerviosos; la estrangulación es a veces tan intensa que la pulpa se mortifica (*pulpitis necrosante*).

d) Región tonsilar

La región tonsilar es la ocupada por la tonsila o amígdala, por lo que algunos autores la llaman *región de la amígdala* o *amigdalina*.

1.º Situación y límites. — Par y simétrica, la región tonsilar está situada entre las regiones bucal y faríngea, por detrás y en las partes laterales de la cavidad bucal, inmediatamente por dentro de la región cigomática y del espacio maxilofaríngeo, por

delante de la región de la faringe, por debajo de la región palatina y por encima de la región lingual. Proyectada sobre la piel de la cara, corresponde, según DESCOMPS, al ángulo de la mandíbula.

Limita con la base de la lengua y el borde libre del velo del paladar, el orificio que con el nombre de *istmo de las fauces* hace comunicar la boca con la faringe.

Comprendida entre los pilares anterior y posterior del velo del paladar, la región tonsilar se extiende, por arriba, hasta los bordes laterales de este velo musculomembranoso; por abajo, corresponde al borde de la lengua y a la pared lateral de la faringe.

2.º Forma y exploración. — Profundamente situada en el límite de las dos cavidades bucal y faríngea, la región tonsilar no es visible al exterior, estando separada de los tegumentos por formaciones numerosas y de un espesor considerable. Para verla y explorarla bien, es necesario abrir ampliamente la boca y deprimir la base de la lengua por medio de un depresor (fig. 204). Se percibe entonces, a los lados del istmo de las fauces, una depresión profunda, de forma triangular, con el vértice superior y la base inferior y en la cual sobresale más o menos la amígdala: la *fosa* o *cavidad amigdalina*. De este modo, la cavidad y su contenido son fáciles de inspeccionar y de palpar; es también posible, con un dedo introducido en la boca y un dedo de la otra mano hundido por detrás del ángulo de la mandíbula, en el espacio maxilofaríngeo, prender la amígdala correspondiente y explorarla por completo.

3.º Compartimiento o fosa amigdalina. — En razón de su forma triangular, la celda o fosa amigdalina ofrece a nuestra consideración (fig. 224): 1.º, una *pared anterior*; 2.º, una *pared posterior*; 3.º, una *pared externa* o *fondo*; 4.º, un *vértice*; 5.º, una *base*.

a) *Pared anterior.* — La pared anterior de la celda amigdalina está constituida por el *pilar anterior del velo del paladar*.

Este pilar anterior se desprende de la cara anterior del velo del paladar, a un centímetro por encima de su borde libre y a cada lado de la fosa de la úvula. De allí se dirige primeramente hacia fuera, siguiendo luego por debajo y adelante, para terminar en la base de la lengua, inmediatamente por detrás de la extremidad anterior de la V lingual.

La mucosa que cubre este pilar se prolonga a veces, hacia atrás y abajo, en un repliegue triangular de vértice superior (*plica triangularis* de HIS, fig. 224), que cubre una parte más o menos grande la amígdala. ROY ha visto este repliegue formar, con la cara interna de la amígdala, una especie de bolsa de 1 a 2 cm de profundidad, que se abría en la fosita supraamigdalina. El pilar anterior encierra en su espesor el pequeño *músculo glosostafilino*, extendido desde la cara inferior del velo del paladar a la base de la lengua. Con el pilar del otro lado forma un gran arco, cuya concavidad mira hacia abajo. Al orificio circunscrito por este arco y por la base de la lengua es al que más especialmente se da el nombre de *istmo de las fauces*.

b) *Pared posterior.* — La pared posterior está formada por el *pilar posterior del velo del paladar*. Este pilar posterior, que, como es sabido, no es más que el borde libre del velo del paladar, se desprende de la base de la úvula y se dirige oblicuamente hacia abajo, afuera y atrás, para terminar a los lados de la faringe.

Como la pared anterior, la pared posterior contiene en su espesor un músculo, el *músculo faringoestafilino*. Este último, constituido por tres fascículos que nacen de la cara posterior del velo, de la aponeurosis palatina y de la extremidad inferior del rodete cartilaginosa de la trompa, se introduce en el pilar posterior del velo y gana con él la pared lateral de la faringe, donde termina de la manera siguiente: sus fascículos internos se entrecruzan en la línea media con los homólogos del lado opues-

to; sus fascículos medios se insertan en la aponeurosis de la faringe; sus fascículos externos se fijan en el borde posterior del cartílago tiroides.

La pared posterior de la cavidad amigdalina rebasa por dentro a la pared anterior, de tal manera que, mirando la boca abierta de un sujeto, se advierten de ordinario con la mayor facilidad las dos partes de la cavidad, así la anterior como la posterior.

Las paredes posteriores de las dos cavidades amigdalinas, reunidas una a otra, circunscriben también un orificio cuya forma y dimensiones varían, naturalmente, según que el músculo faringoestafilino esté en estado de reposo o de contracción. Este orificio hace comunicar la faringe bucal con la faringe nasal o cavidad posterior de las fosas nasales: por oposición al istmo de las fauces, podría llamarse *istmo nasofaringeo*.

c) *Pared externa.*—La pared externa o fondo de la cavidad amigdalina está formada por diferentes planos que constituyen la pared lateral de la faringe. Estos planos, en número de tres, son: 1.º, por dentro, el *músculo amigdalogloso* (falta con frecuencia); 2.º, en la parte media, la *aponeurosis faríngea*; 3.º, por fuera, el *constrictor superior de la faringe*.

d) *Vértice.*—El vértice de la cavidad amigdalina, situado hacia arriba, está constituido por el ángulo de separación de los dos pilares del velo del paladar.

e) *Base.*—La base ocupa la parte más inferior de la celda; se continúa sin línea de demarcación con el canal glossofaríngeo y la pared lateral de la faringe.

4.º **Amígdala.**—La amígdala está contenida en la celda que acabamos de describir, pero sin ocuparla por completo, ya que en el vértice de la cavidad existe un pequeño espacio libre, comprendido entre el ángulo de separación de los dos pilares y el polo superior de la amígdala. Este espacio libre se conoce con el nombre de *fosita supraamigdalina* (fig. 224, 5); más adelante veremos el papel que desempeña en la patología de la región.

A. **CONFIGURACIÓN EXTERIOR.**—La tonsila tiene la forma de un ovoide aplastado o, si se quiere, de una gruesa almendra que estuviera aplicada por una de sus caras sobre el fondo de la fosa precitada y cuyo eje mayor fuese ligeramente oblicuo de arriba abajo y de delante atrás. Su superficie presenta gran número de orificios que conducen a cavidades anfractuosas, las *criptas amigdalinas*. Rosada y mamelonada en estado normal, la amígdala en estado patológico puede estar roja (amigdalitis), ulcerada (chancros, cáncer, tuberculosis, angina de Vincent) o cubierta de falsas membranas (difteria, angina de Vincent).

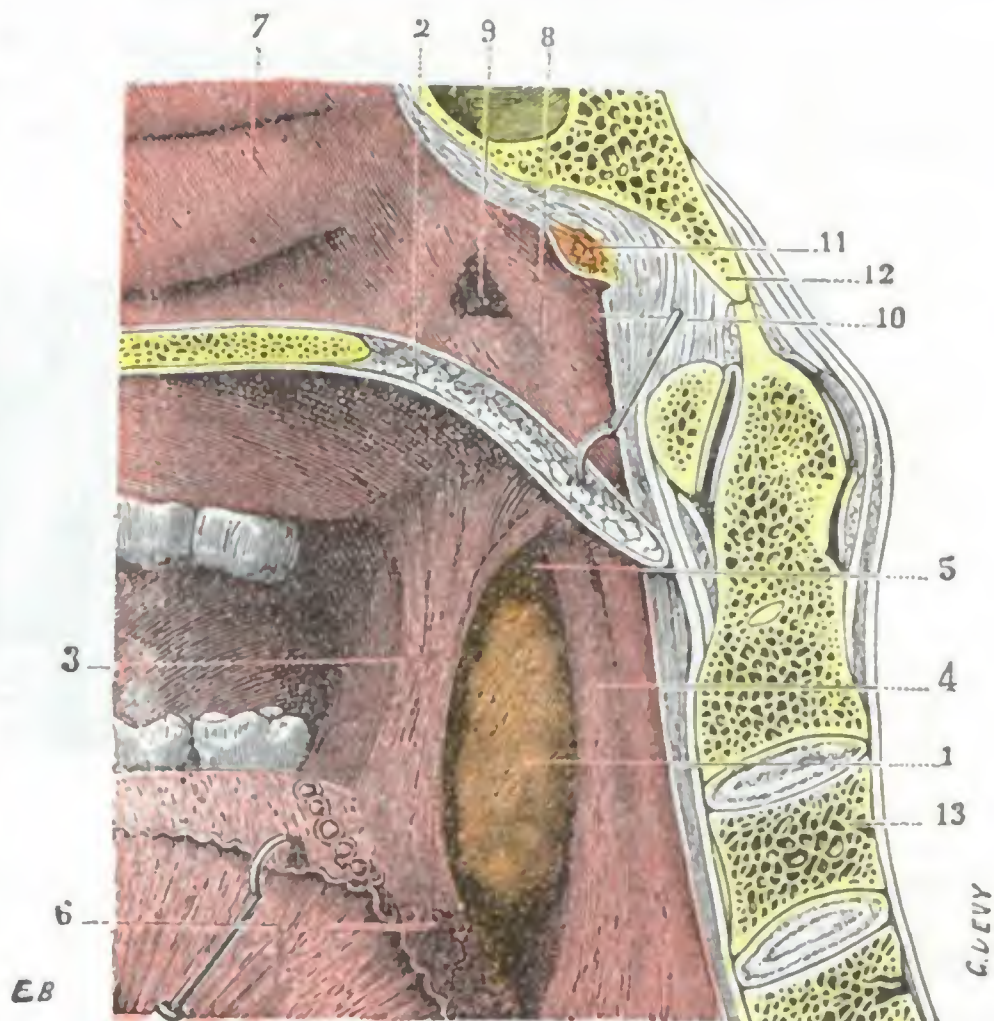


FIG. 224

Amígdala derecha vista dentro de su celda (T.).

(La cabeza ha sido aserrada por la línea media; segmento derecho del corte.)

1, amígdala. — 2, velo del paladar, con 3, su pilar anterior; 4, su pilar posterior. — 5, fosita supraamigdalina. — 6, base de la lengua, con sus formaciones adenoideas. — 7, fosa nasal. — 8, faringe nasal. — 9, trompa de Eustaquio. — 10, fosita de Rosenmüller. — 11, amígdala faríngea atrofiada, y por detrás de ella, la bolsa faríngea. — 12, occipital. — 13, columna vertebral.

B. DIMENSIONES. — Las dimensiones de la amígdala, fuera de toda influencia patológica, varían mucho según los sujetos, encontrándose todas las gradaciones entre la amígdala rudimentaria (*atrofia de la amígdala*), simple placa apenas saliente sobre la pared faríngea, y esas amígdalas voluminosas que rebasan los pilares, avanzando más o menos hacia el plano medio (*hipertrofia de la amígdala*), siendo a veces causa de trastornos considerables de la fonación y de la respiración. En estado de desarrollo ordinario, la amígdala mide de 20 a 25 mm de altura por 15 mm de anchura y 10 mm de espesor.

Prácticamente es necesario tener en cuenta tres tipos de hipertrofia tonsilar, que son: 1.º, la *amígdala engastada* (fig. 225, b), que queda incluida en su cavidad y no puede ser extirpada por medio del amigdalótomo sin lesionar los pilares, siendo forzoso entonces desmenuzarla y extirparla con piezas especiales, tales como las pinzas de RUAULT; 2.º, la *amígdala*

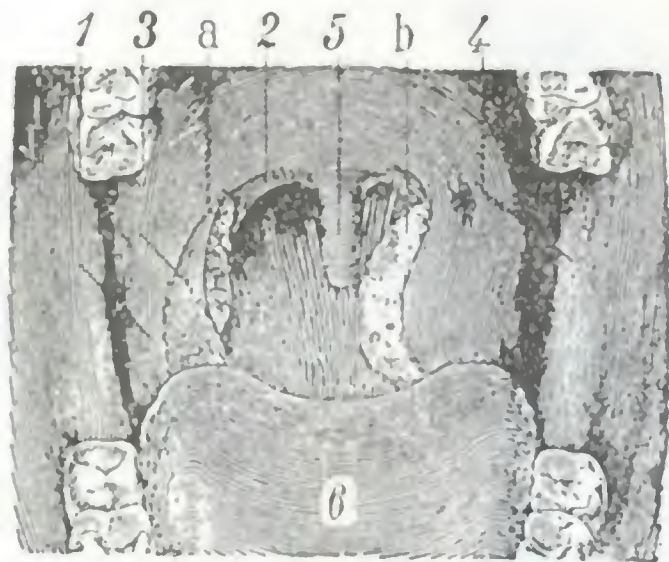


FIG. 225

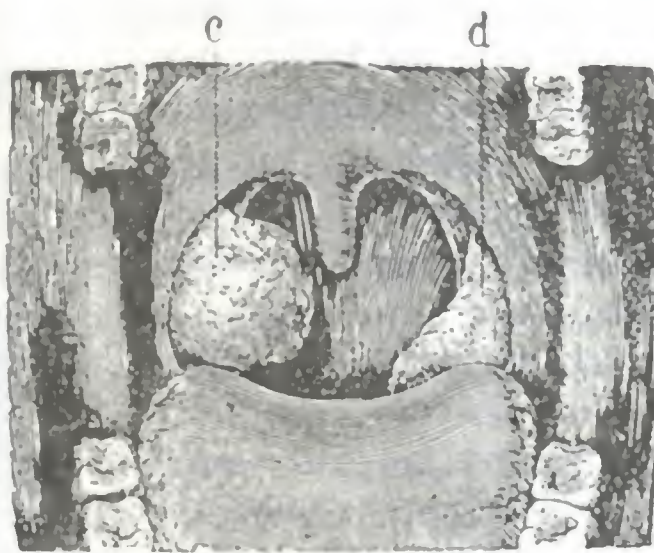


FIG. 226

Diversos tipos de amígdalas (el istmo de las fauces visto estando la boca ampliamente abierta).

1, pilar anterior del velo del paladar. — 2, pilar posterior. — 3, plica triangularis. — 4, rama del maxilar inferior. — 5, úvula. — 6, lengua.

a, amígdala de dimensiones normales pero recubierta en parte por la plica triangularis. — b, amígdala hipertrofiada y engastada. — c, amígdala pediculada. — d, amígdala caída.

dala pediculada (fig. 226, c), que sobresale mucho fuera de la cavidad y es fácil de extirpar con cualquier instrumento; 5.º, la *amígdala caída* (fig. 226, d), que sale igualmente fuera de su cavidad, pero que se esconde detrás de la base de la lengua y así puede pasar inadvertida, por lo menos en la mayor parte de su superficie.

C. RELACIONES. — Se consideran en la amígdala: 1.º, dos *caras*, interna y externa; 2.º, dos *bordes*; 3.º, dos *extremidades o polos*.

a) *Cara interna.* — La cara interna, libre de la cavidad bucofaríngea, está cubierta en toda su extensión por la mucosa faríngea. Es la que se percibe primeramente cuando se examina la región y es donde están excavados los orificios de las criptas amigdalinas.

Recordemos que la celda amigdalina está primitivamente tapizada en toda su extensión por la mucosa bucofaríngea y que ésta no se halla separada del plano musculofibroso subyacente más que por una capa de tejido celular. La amígdala, desarrollándose en esta capa celulosa, empuja delante de sí a la mucosa, con la que se cubre y se adhiere íntimamente, alejándola así de la pared externa de la celda.

b) *Cara externa.* — La cara externa, llamada también *hilio*, se aplica directamente sobre la pared lateral de la faringe, es decir, sobre la aponeurosis faríngea tapizada por fuera por el constrictor superior. Está separada de ella tan sólo por una delgada capa celulosa que atraviesan los vasos y nervios destinados a la glándula. En esta capa es donde, según la mayoría de los autores, se desarrollan los *abscesos o flemones periamigdalinos*. Su continuidad con la capa submucosa de las regiones

vecinas y particularmente con la del velo del paladar, y hacia abajo con la de la base de la lengua y la de la epiglotis, nos explica el edema de la úvula y de los repliegues epiglóticos que se observa a veces durante el curso evolutivo de tales flemones.

Por medio de la pared de la faringe, la amígdala corresponde a la parte anterior del *espacio maxilofaríngeo*, porción de este espacio que describiremos más adelante (véase *Faringe*) con el nombre de *segmento anterior* o *preestiloideo*. Las relaciones que presenta en el contenido del espacio maxilofaríngeo (fig. 228) varían, según que se las considere en sus tercios anteriores o en su tercio posterior. *En sus dos tercios anteriores*, aproximadamente, la cara externa de la amígdala está en relación con el tejido adiposo interpuesto entre el pterigoideo interno y la pared faríngea. En este tejido grasoso se hallan, a nivel del ángulo anteroinferior de la celda amigdalina, la extremidad posterior de la glándula submaxilar y el nervio lingual. *En su tercio posterior* corresponde sucesivamente, yendo de delante atrás: 1.º, al músculo estilogloso, cuya cara externa está cruzada por los vasos palatinos ascendentes; 2.º, por debajo y detrás del estilogloso, en un plano más alejado por lo tanto, al músculo estilohioideo, a la carótida externa, que discurre verticalmente por el intersticio que separa el estilohioideo del estilogloso, al nervio glossofaríngeo y, por último, a la facial. Importa notar que esta arteria, antes de desaparecer bajo el estilogloso, describe una curva cuya convexidad a menudo llega a ponerse en contacto con el ángulo posteroinferior de la celda amigdalina.

La cara externa de la amígdala ¿está también, como han sostenido algunos autores, en relación con la parte posterior (*segmento posterior* o *retroestiloideo*) del espacio maxilofaríngeo y en particular con la carótida interna que discurre por él junto con la yugular interna y el neumogástrico? De ninguna manera. Si hacemos pasar un eje ideal transversal x-y por la parte media de la amígdala (fig. 229), este eje encuentra la parte anterior estrecha del espacio, el pterigoideo interno y, por último, la rama del maxilar en la unión de sus tres cuartos anteriores con su cuarto posterior. Por detrás de este eje se encuentran una buena mitad del pterigoideo interno, los músculos estiloideos, y tan sólo más allá de estos músculos es donde se ve el paquete vascular, la carótida interna por dentro y la yugular por fuera. De modo que la carótida interna se encuentra situada, no ya directamente por fuera de la amígdala, sino por fuera y atrás (fig. 229). Un intervalo de 17 mm según RIEFFEL, y que varía de 20 a 25 mm según TESTUT, separa ordinariamente el vaso de la glándula.

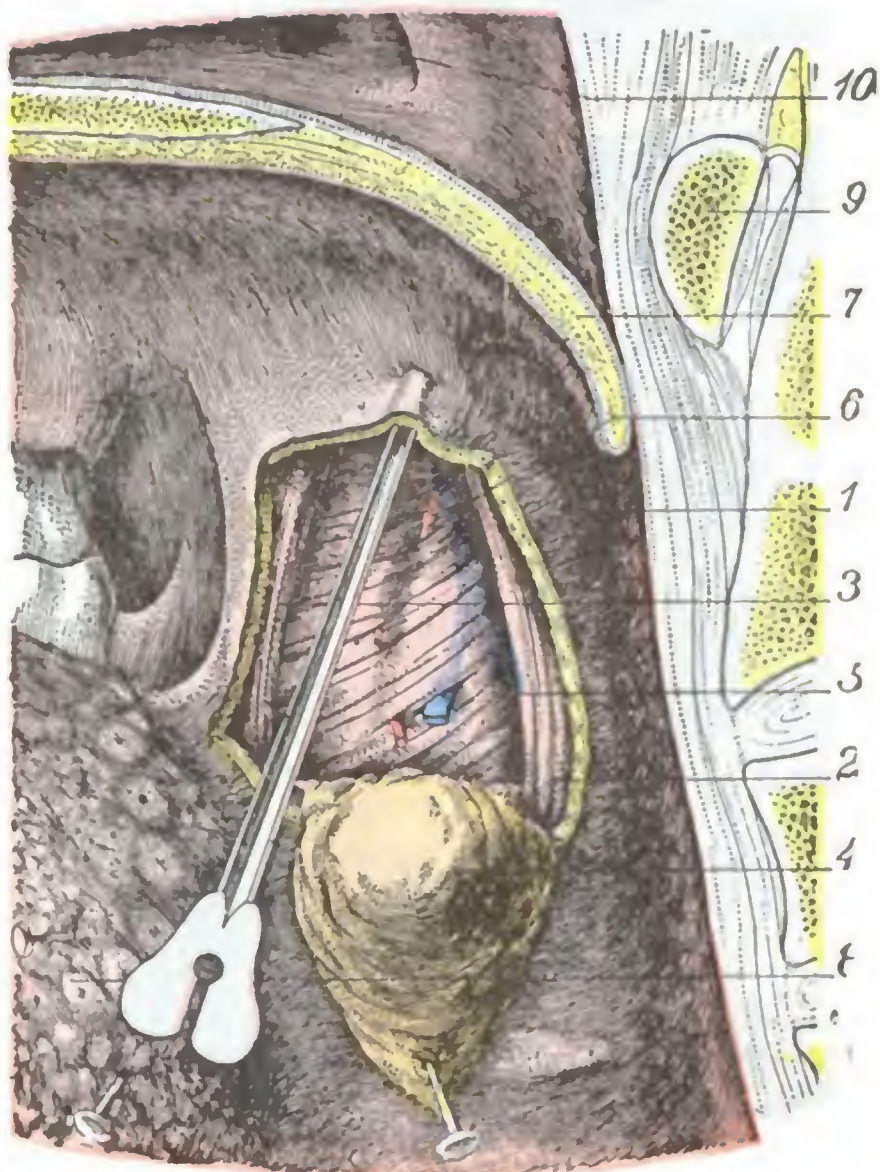


FIG. 227

Región tonsilar: plano del constrictor superior.

La mucosa bucofaríngea ha sido incidida por delante, arriba y detrás de la amígdala. El colgajo así limitado ha sido desprendido del plano profundo y vuelto hacia abajo junto con la amígdala y la aponeurosis de la faringe.

1, mucosa bucofaríngea. — 2, pilar posterior del velo del paladar. — 3, pilar anterior. — 4, amígdala recubierta por la aponeurosis de la faringe. — 5, constrictor superior de la faringe dejando transflorar la arteria y la vena palatinas ascendentes colocadas por debajo de él. — 6, rama de la palatina que se distribuye por la amígdala. — 7, úvula. — 8, base de la lengua. — 9, arco anterior del atlas. — 10, trompa de Eustaquio.

Estas últimas relaciones de la amígdala nos muestran cómo es posible alcanzar la glándula y extirparla (en caso de cáncer, por ejemplo), sin herir la carótida interna: basta escindir las partes blandas situadas por detrás del ángulo de la mandíbula y penetrar en la parte anterior del espacio maxilofaríngeo, pasando por delante de los músculos estiloideos y del vientre posterior del digástrico (fig. 229, c). Sin embargo, la resección de la rama ascendente del maxilar proporciona un acceso al espacio maxilofaríngeo mucho más considerable que

la simple incisión de las partes blandas, siendo conveniente utilizarla cuando el tumor por el cual se interviene presenta cierto volumen.

Estas relaciones nos muestran también que, a menos de anomalía (una de las carótidas puede, en ciertos casos, llegar a ponerse en contacto con la faringe, precisamente a nivel de la amígdala), no debe temerse lesionar los vasos en la operación de la amigdalotomía. La hemorragia abundante que se ha visto algunas veces a consecuencia de esta operación provenía probablemente, no de la carótida, sino más bien de una de las tres arterias siguientes: 1.º, de una *arteria tonsilar*, más desarrollada quizá por el hecho de la inflamación de la región: se sabe, en efecto, que se recomienda no operar durante o poco tiempo después de un brote inflamatorio, porque en este momento los vasos son más voluminosos que normalmente; 2.º, de la *palatina ascendente*, que, en algunos casos, discurre por encima del constrictor; 3.º, de la *facial*, que con frecuencia envía una de sus flexuosidades hasta el extremo inferior de la amígdala (TESTUT). Cualquiera que sea su origen, estas hemorragias pueden volverse rápidamente mortales.

Finalmente, las relaciones íntimas de la glándula con el espacio maxilofaríngeo nos explican por qué los flemones periamigdalinos anterosuperiores (los más frecuentes entre los abscesos periamigdalinos) invaden tan a menudo la parte anterior o preestiloidea de aquel espacio

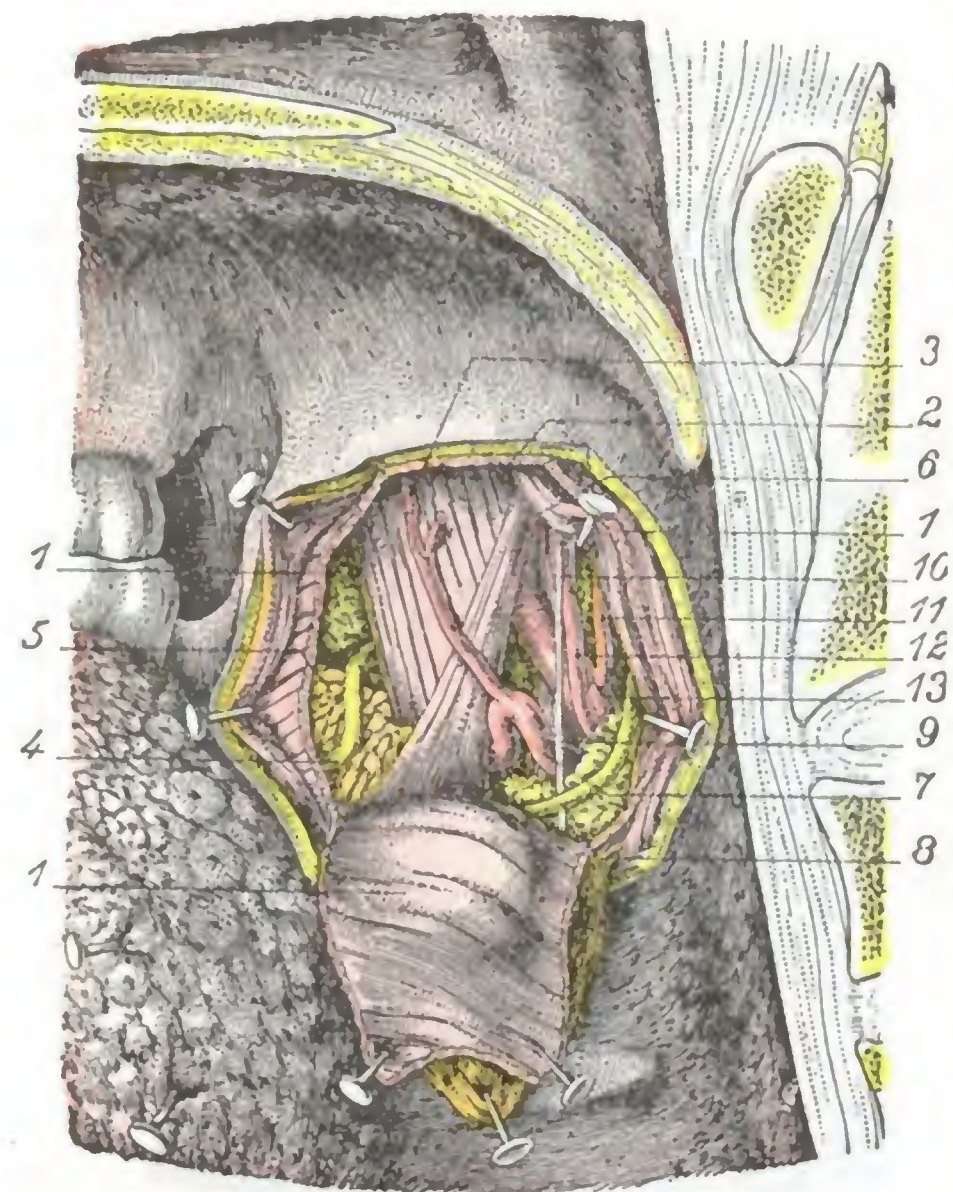


FIG. 228

Región tonsilar: plano profundo.

(La misma preparación que en la figura 227. Además, el constrictor superior de la faringe ha sido seccionado a nivel de los límites anteriores, superiores y posteriores de la región y vuelto hacia abajo.)

1, constrictor superior de la faringe. — 2, pterigoideo interno. — 3, palatina ascendente. — 4, nervio lingual. — 5, glándula submaxilar. — 6, estilogloso. — 7, arteria facial. — 8, nervio glossofaríngeo. — 9, músculo estiloideo. — 10, ligamento estiloideo. — 11, arteria occipital. — 12, arteria faríngea. — 13, carótida externa.

(BOTEY, ARSIMOLES). Tales flemones pueden ser fácilmente abiertos por la cavidad bucal mediante una incisión practicada de delante atrás, a 1 ó 2 centímetros por fuera del borde libre del pilar anterior y a nivel de su tercio superior (LEMAITRE), o también gracias a una incisión trazada en el punto medio de una línea que una la base de la úvula con la muela del juicio superior del lado correspondiente al flemon (LERMOYER). Cualquiera que sea su sitio elegido, la incisión debe penetrar a una profundidad de 2 ó 3 cm. Añadamos al propio tiempo que la intervención debe ser precoz, pues de lo contrario el pus podría difundirse hacia la parte posterior del espacio maxilofaríngeo y hasta, como se ha observado en algunos casos, ulcerar los grandes vasos (VERGELY).

Bordes. — Los bordes anterior y posterior de la amígdala están en contacto con los pilares correspondientes del velo del paladar, no hallándose separados, en estado normal, más que por el surco, más o menos profundo, que forma la mucosa al pasar del pilar al borde de la glándula. Consecutivamente a amigdalitis repetidas, los pilares

se adhieren parcial o totalmente a la amígdala (amígdala engarzada) y los surcos desaparecen más o menos por completo: a nivel de los puntos en que estos surcos persisten, se forman entonces pequeñas cavidades, que pueden ser asiento de supuraciones enquistadas (flemones periamigdalinos anteriores o posteriores). La adherencia de los pilares a la amígdala hace difícil la enucleación de la tonsila y, por consiguiente, su sección con el amigdalótomo, a menos que tales adherencias puedan ser destruidas introduciendo entre los pilares y la glándula un gancho de discisión. Los pilares están en gran parte constituidos por fascículos musculares que del velo del paladar van a la lengua, faringe y laringe, la cual nos explica el obstáculo considerable que para la deglución y fonación experimentan los enfermos atacados de amigdalitis o de periamigdalitis.

d) *Polo superior*. — El polo superior de la tonsila no llega hasta el vértice de la cavidad amigdalina, lo cual, como ya hemos hecho resaltar antes, está separado por la *fosita supraamigdalina*. Esta fosita, pues, cuyo fondo está casi siempre invadido por tejido adenoideo (se encuentran en ella con bastante frecuencia dos o tres criptas), es tan variable en sus dimensiones como la tonsila misma. Se continúa normalmente con

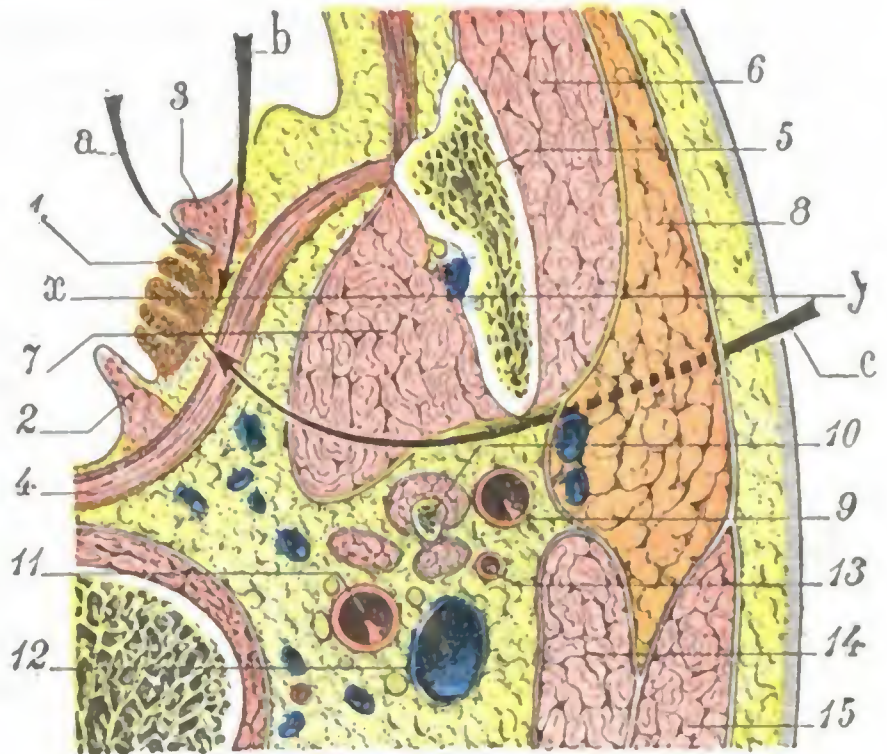


FIG. 229

Corte horizontal del cuello por la parte media de la amígdala (lado derecho, segmento inferior del corte).

1, amígdala. — 2, pilar posterior. — 3, pilar anterior. — 4, constrictor de la faringe. — 5, maxilar. — 6, masetero. — 7, pterigoideo interno. — 8, parótida. — 9, carótida externa. — 10, apófisis estiloides y sus músculos. — 11, carótida interna. — 12, yugular interna. — 13, arteria occipital. — 14, digástrico. — 15, esternocleidomastoideo.

a, abertura de los abscesos periamigdalinos por despegamiento del pilar anterior. — b, abertura de los flemones periamigdalinos por la transfixión del pilar anterior (procedimiento de LEMAITRE). — c, vía de acceso maxilofaríngea para la amígdala: la flecha indica los planos que hay que atravesar (trazo lleno) y reclinar (trazo punteado) para llegar hasta la amígdala. — x-y, eje transversal que pasa por la parte media de la amígdala.

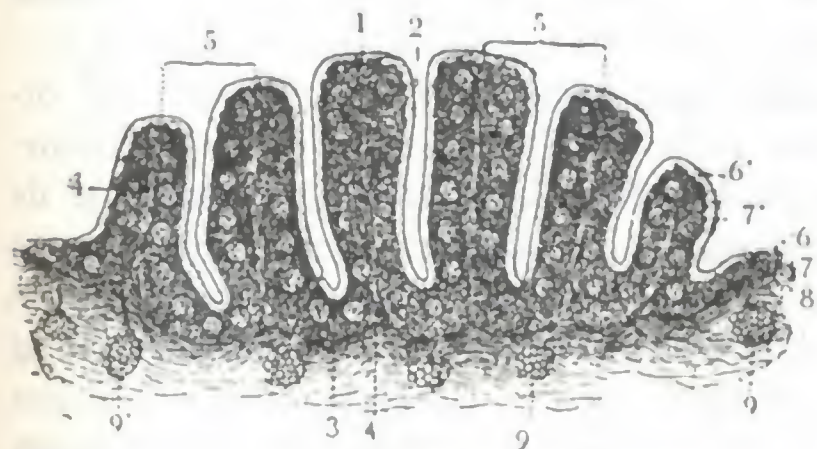


FIG. 230

Corte transversal de la amígdala (T.).

1, pliegues. — 2, divertículos o criptas que separan los pliegues. — 3, cápsula fibrosa. — 4, tabiques conjuntivos procedentes de la cápsula y elevándose verticalmente en la mitad de estos pliegues. — 5, 5', dos lóbulos de la amígdala. — 6 y 7, epitelio y dermis de la mucosa bucofaríngea continuándose en la amígdala con 6' y 7', el epitelio y la capa propia de este órgano. — 8, tejido conjuntivo submucoso. — 9, glándula acinosa que se abre en la superficie de la mucosa. — 9', 9'', otras glándulas que se abren, la primera en la superficie de la amígdala y la segunda en el fondo de un divertículo.

los surcos precitados, que separan los pilares de los bordes correspondientes de la glándula. Por lo común se abre ampliamente en la faringe, pero a veces sucede que su orificio se oblitera en parte, bien sea que la inflamación haya producido la soldadura del borde de los dos pilares que por su separación la constituyen, bien que la mucosa, al dirigirse del pilar anterior hacia el posterior, forme un repliegue de borde inferior cóncavo que descende como una cortina sobre el polo superior de la amígdala, cubriéndola más o menos. En todos estos casos, la extremidad superior de la tonsila está introducida en una cavidad, de una profundidad a menudo mayor de un centímetro y cuya abertura está algunas veces reducida a dos o tres agujeros interrumpidos por bridas (BOTREY). Esta disposición favorece la retención, en la fosita supraamigdalina, de los productos secretados por la extremidad superior de la glándula, aclarándose así, por consiguiente, la patogenia de ciertos flemones periamigda-

linos, cuyo sitio de elección se encuentra a nivel del ángulo superoanterior de la región tonsilar; explica también las recidivas tan frecuentes de la afección y por qué se ha aconsejado, para acabar con ellas, destruir el polo superior de la amígdala (BOTTEY); finalmente, permite comprender la eficacia del tratamiento, tan sencillo como inocuo, que consiste en abrir estos abscesos introduciendo en las fositas unas pinzas hemostáticas, cerradas, que se abren luego al mismo tiempo que se retiran (KILLIAN).

e) *Polo inferior.* — El polo inferior de la amígdala mira hacia la base de la lengua, de la que está separado por un intervalo de 5 a 6 mm. Este intervalo está lleno de glándulas foliculares que manifiestamente unen la tonsila a las glándulas foliculares de la lengua (*amígdala lingual*).

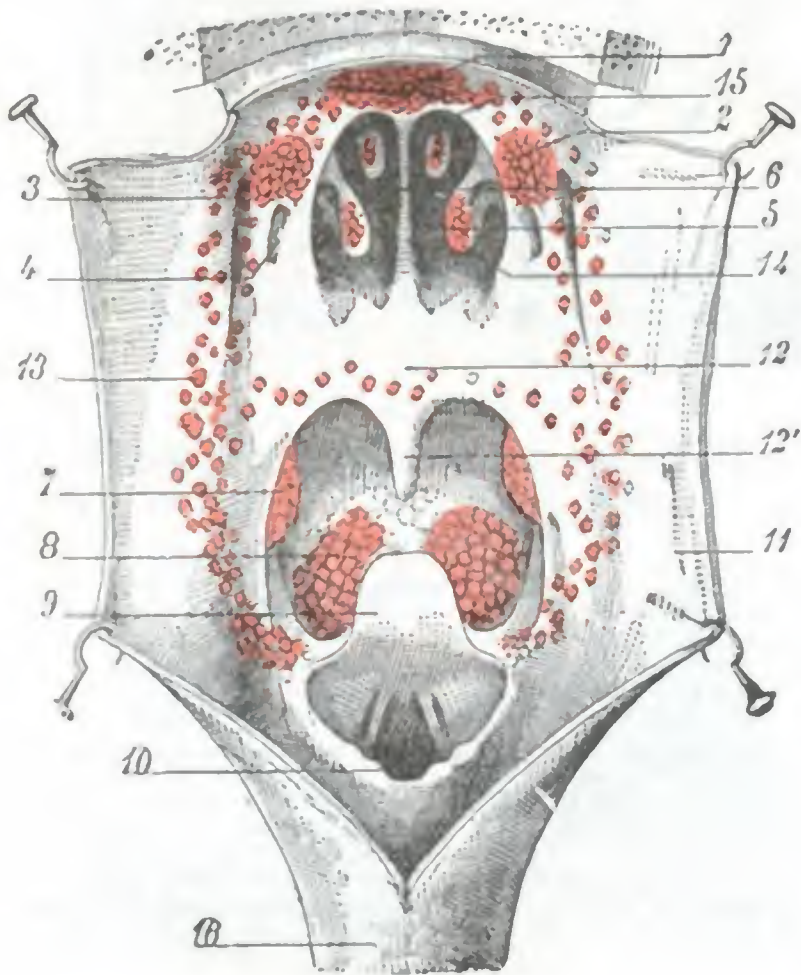


FIG. 231

El anillo linfático de WALDEYER (*esquema*).

(La faringe ha sido incluída por su pared inferior.)

1, amígdala de Luschka. — 2, amígdala tubárica. — 3, fosita de Rosenmüller. — 4, orificio tubárico. — 5, coana derecha. — 6, tabique nasal. — 7, amígdala palatina. — 8, amígdala lingual. — 9, epiglotis. — 10, laringe. — 11, pared de la faringe. — 12, velo del paladar, y 12', úvula. — 13, folículos linfáticos que forman un reguero que une entre sí las diversas amígdalas. — 14, cornete inferior. — 15, cornete superior. — 16, esófago.

mucosa bucofaríngea; 2.º, una capa profunda, formada por tejido reticulado y folículos cerrados. Anatómicamente puede decirse que la amígdala no es más que una porción de la mucosa bucofaríngea que se hubiera plegado sobre sí misma (de aquí la formación de las criptas precitadas) y cuya capa profunda o dermis se hubiese transformado en órgano linfoide.

Con el nombre de *amígdala palatina*, que se le da algunas veces, forma parte del conjunto de formaciones adenoideas, *amígdala tubárica*, *amígdala lingual* y *amígdala faríngea*, que están colocadas a la entrada de la faringe. Contribuye a formar, con estas últimas y con los folículos aislados que las unen entre sí, el ancho anillo de tejido linfático que rodea los orificios nasal y bucal del conducto faríngeo y que es llamado el *anillo linfático* por WALDEYER (fig. 231). Conocemos el importante papel que estas formaciones linfoideas desempeñan en la defensa del organismo, absorbiendo y destruyendo los gérmenes que pululan en las cavidades nasal y bucal. Esta lucha

D. ESTRUCTURA ANATÓMICA. — Si se practica en la amígdala un corte transversal perpendicular a su superficie (fig. 230), se nota primero la existencia de las criptas amigdalinas, señaladas anteriormente, que en forma de divertículos o de hendiduras parten de la cara interna del órgano y se extienden más o menos lejos en dirección a su cara interna. Estos divertículos, estrechos e irregulares, terminan siempre en una o varias extremidades cerradas en fondo de saco; a su inflamación, agravada a menudo por la retención de tapones epidérmicos, se le da el nombre de *amigdalitis lagunar*.

Se nota luego que, del lado de la pared faríngea, la glándula está limitada por una cápsula fibrosa que resulta de la condensación, a su nivel, del tejido celular submucoso y que emite una serie de tabiques verticales que penetran en el espesor del órgano y dividen la amígdala en cierto número de lóbulos. Cada lóbulo se compone de un divertículo o cripta, cuya pared presenta dos capas: 1.º, una capa superficial, epitelial, continuación de la capa epitelial de la

contra los agentes patógenos que de continuo asaltan el organismo se traduce por una inflamación más o menos viva de la amígdala y de las demás formaciones linfoideas de la faringe (*amigdalitis, angina*). Si la defensa es eficaz, la angina constituye toda la enfermedad y la afección queda localizada; si la defensa es insuficiente, la angina constituye sólo el primer estadio de la infección, que se generaliza a pesar de todo, como ocurre en las fiebres eruptivas, en la gripe y en el reumatismo, afecciones a las que, como es sabido, precede frecuentemente una angina.

5.º Vasos y nervios.—Las arterias de la amígdala (*arterias tonsilares*), casi siempre múltiples, provienen, según los casos, de la lingual, de la faríngea inferior y de las dos palatinas superior e inferior. Penetran en la glándula por su cara externa, a nivel de la cápsula externa. Las *venas* forman, en la cara externa de la tonsila, un pequeño plexo, el *plexo tonsilar*, que es una dependencia del plexo venoso faríngeo. Los *linfáticos*, señalados por BILLROTH en 1858 y estudiados posteriormente por SCHMIDT y RETTERER, van a parar a los ganglios submaxilares, sobre todo a los que están cerca del ángulo del maxilar inferior; de aquí el abultamiento de estos ganglios en las lesiones inflamatorias, o de otra clase, de la amígdala. Los *nervios* provienen de un plexo que se encuentra situado sobre la cara externa de la glándula y en cuya constitución participan a la vez el lingual y el glossofaríngeo.

6.º Vías de acceso.—La amígdala puede ser abordada: 1.º, por la cavidad bucal; 2.º, por la parte anterior del espacio maxilofaríngeo (fig. 229), que se descubre por medio de una incisión practicada sobre el borde anterior del esternocleidomastoideo, detrás del ángulo de la mandíbula, o, mejor, por una resección de la rama del maxilar inferior.

La vía de acceso por la cavidad bucal (*vía natural*) no es aplicable más que a las afecciones benignas de la glándula. Cuando se trata de una lesión maligna (cáncer), es necesario utilizar la segunda vía de acceso (*vía artificial*), la cual proporciona un espacio lo bastante ancho para que el cirujano pueda operar cómodamente: recordaremos que, pasando entre los músculos estiloideos y el vientre posterior del digástrico, por una parte, y el pterigoideo interno, por otra, se evita el paquete vasculonervioso del cuello.

4. REGION FARINGEA

La región faríngea no es más que la parte profunda de la cara y del cuello que está ocupada por la faringe, conducto vasculomembranoso de dirección vertical, que continúa las cavidades nasal y bucal y que por abajo va a parar, por una parte, a la laringe y tráquea, y por otra, al esófago.

Encrucijada de la vía aérea y la vía digestiva, la faringe da paso a la vez al bolo alimenticio y al aire de la respiración; forma, además, una caja de resonancia que contribuye, en gran parte, a dar a la palabra sus caracteres musicales; de ello resulta que, por regla general, las afecciones de este órgano se manifiestan a la vez por trastornos de la deglución, de la respiración y de la fonación.

Después de algunas consideraciones generales sobre la situación, los límites, las dimensiones, la forma general y los medios de fijación de la faringe, estudiaremos sucesivamente, colocándonos de un modo exclusivo en el punto de vista de la anatomía medicoquirúrgica topográfica: 1.º, la *exofaringe*, es decir, la superficie exterior de la faringe, por la cual entra en relación con los otros órganos de la región cervical; 2.º, la *endofaringe*, es decir, su superficie interior y su cavidad; 3.º, su *constitución anatómica*; 4.º, sus *vasos y nervios*; 5.º, su *exploración y sus vías de acceso*.

1.º CONSIDERACIONES GENERALES

La faringe, órgano impar y perfectamente simétrico, está situada delante de la columna vertebral, detrás de las fosas nasales, de la boca y de la laringe, inmediatamente por debajo de la apófisis basilar del occipital, por dentro de las regiones carótidas y cigomáticas.

1.º Límites. — La faringe, por arriba, continúa la abertura posterior de las fosas nasales y se inserta en la base del cráneo; por debajo, se continúa sin línea de demarcación bien clara con el esófago. El límite respectivo entre los dos órganos, es decir, el límite inferior de la faringe, corresponde a un plano horizontal que pasa por el borde inferior del cartílago cricoides, punto de referencia siempre fácil de reconocer en el individuo.

Este plano encuentra por detrás de la parte inferior de la VI vértebra cervical, que se reconoce por el *tubérculo de Chassaignac*, sobre el cual, como luego veremos, puede ser comprimida la carótida primitiva. Sin embargo, este último límite no es absolutamente fijo, porque la faringe durante la deglución se acorta de abajo arriba, ascendiendo entonces hasta nivel de la parte media de la V vértebra cervical. La distancia que separa la extremidad inferior de la faringe de los arcos dentarios es de 15 cm según las mediciones de MOUTON; de 13 cm en la mujer y 15,5 cm en el hombre, según las de uno de nosotros (TESTUT). Estos datos pueden ser utilizados en clínica para precisar la localización exacta de una estrechez del esófago reconocida por medio de la sonda exploradora. Basta leer a qué distancia de los arcos dentarios queda detenida y restar de 13 a 15,5 cm, según se trate de una mujer o de un hombre, para saber si la estrechez radica en el origen o en otro punto del conducto esofágico.

2.º Forma general. — Si se examina la faringe después de haber practicado el llamado *corte de la faringe* (es decir, el corte verticotrassversal del cuello y de la cabeza que pasa inmediatamente por delante de la cara anterior de las vértebras cervicales fig. 232), nos aparece como un largo conducto irregularmente infundibuliforme, suspendido por arriba, por su base, de la cara inferior del cráneo, y continuándose hacia abajo, por su vértice, con el esófago. Sin embargo, como lo demuestran claramente un corte horizontal y un corte anteroposterior, este conducto infundibuliforme es incompleto; le falta la pared anterior, pues en este sitio desembocan en la cavidad faríngea las fosas nasales, la boca y la laringe. Resulta, pues, que la faringe, en su conjunto, reviste la forma de un canal cuya concavidad mira hacia delante y que no se transforma en conducto completo sino en su parte terminal al continuarse con el esófago.

3.º Dimensiones. — La longitud total de la faringe es, por término medio, de 14 cm en el hombre y de 13 cm en la mujer. En el momento de la deglución, es decir, durante la contracción del conducto, su longitud disminuye una cuarta parte. Su calibre, al que volveremos a referirnos después al estudiar la cavidad faríngea, es de 4 cm en su diámetro transversal y 2 tan sólo en su diámetro anteroposterior, a nivel de la porción nasal; alcanza 5 cm en su diámetro transversal y 4 en el anteroposterior, en la parte media de la porción bucal, y desciende gradualmente, en la porción laríngea, a 3 cm, 2,5 y 2 cm de diámetro transversal y 2 cm también de diámetro anteroposterior.

4.º Medios de fijación. — La faringe está sólidamente fijada: 1.º, a la base del cráneo por su extremidad superior; 2.º, a la parte posterior del macizo facial por sus bordes; su extremo inferior es el único libre y se continúa con el esófago.

a) El *extremo superior* de la faringe se inserta en la base del cráneo de la manera siguiente: 1.º, su inserción posterior corresponde a la superficie basilar que está un poco por delante del agujero occipital, y más particularmente a la pequeña eminencia media conocida con el nombre de *tubérculo faríngeo*; más adelante volveremos

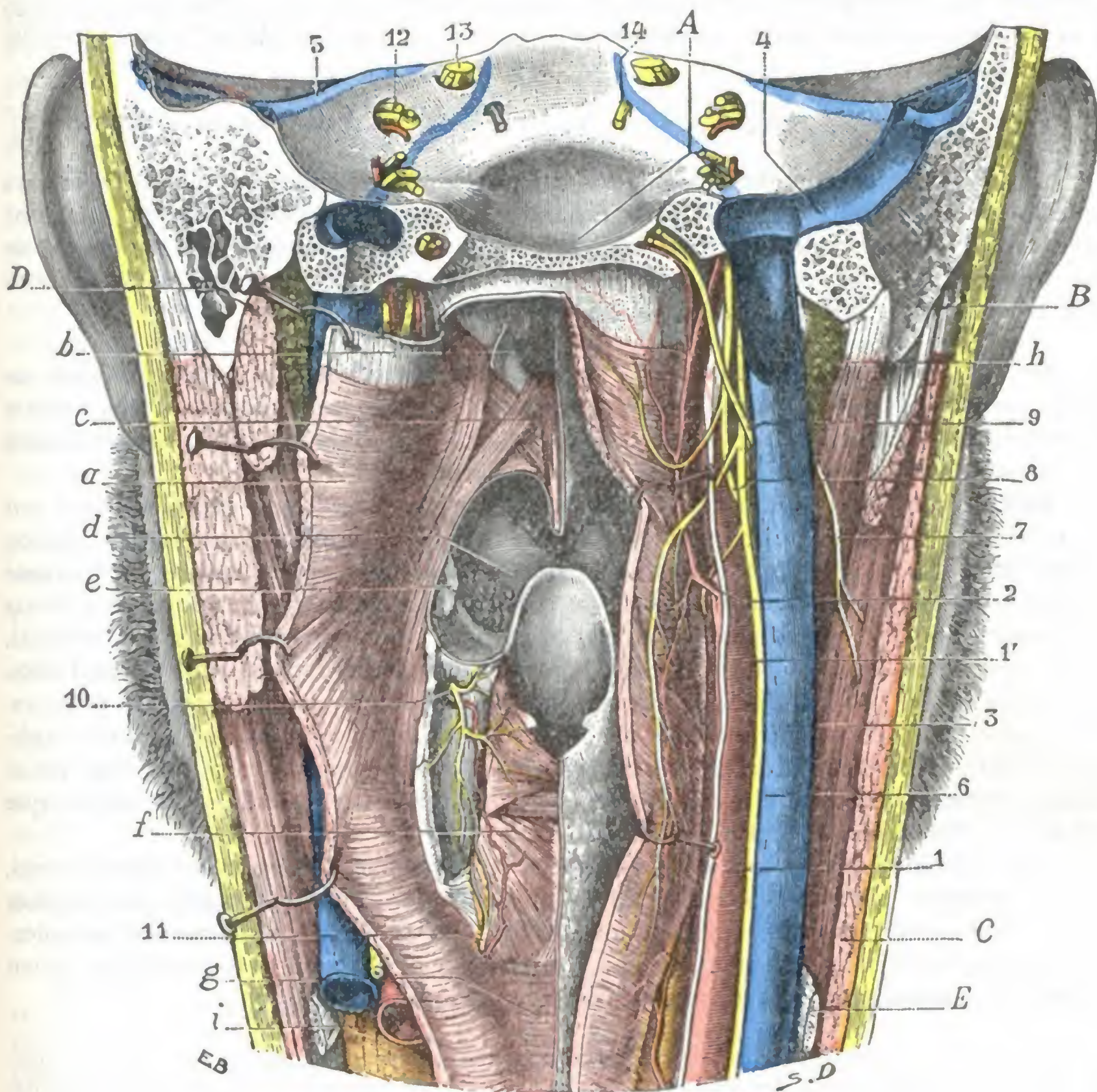


FIG. 232

Región faríngea, vista posterior.

A, canal basilar del occipital. — B, apófisis mastoides. — C, esternocleidomastoideo. — D, digástrico. — E, tendón del omohioideo.

a, faringe, abierta por detrás y reclinada: se ven claramente los tres constrictores y el faringobucofaríngeo. — b, coanas. — c, velo del paladar, con sus músculos. — d, base de la lengua. — e, amígdala. — f, laringe, con sus músculos posteriores. — g, esófago. — h, parótida. — t, cuerpo tiroideo.

1, carótida primitiva, y 1', carótida interna. — 2, arteria faríngea posterior. — 3, yugular interna. — 4, seno lateral. — 5, seno petroso superior. — 6, neumogástrico. — 7, espinal. — 8, glosofaríngeo. — 9, hipogloso mayor. — 10, laríngeo superior. — 11, laríngeo inferior o recurrente. — 12, facial y auditivo. — 13, trigémino. — 14, motor ocular externo.

a tratar de ello; 2.º, sus inserciones laterales se efectúan en la cara inferior del peñasco (desde el lado anterointerno del agujero carotídeo hasta el vértice del hueso) y en el borde posterior del ala interna de la apófisis pterigoides.

β) Los *bordes* de la faringe se insertan sólidamente en las partes óseas, fibrosas o cartilagosas del macizo facial o del aparato laringotraqueal, que de arriba abajo son: 1.º, el borde posterior del ala interna de la apófisis pterigoides; 2.º, el ligamento

pterigomaxilar, que une el gancho de la pterigoides a la parte más posterior del borde alveolar del maxilar inferior; 3.º, la extremidad posterior de la línea milohioidea; 4.º, el ligamento estilohioideo; 5.º, las astas mayores del hueso hioides; 6.º, el ligamento tirohioideo lateral; 7.º, el borde posterior del cartílago tiroides; 8.º, la cara posterior del cartílago cricoides. Gracias a las inserciones de la faringe en la laringe y el hioides, estos dos últimos órganos se elevan y descienden durante la deglución.

2.º EXOFARINGE: RELACIONES DE LA SUPERFICIE EXTERIOR DE LA FARINGE

La superficie externa de la faringe es convexa y corresponde, por detrás, a la cara anterior de la columna vertebral, y lateralmente al paquete vasculonervioso del cuello; pero estas relaciones, que estudiaremos con algún detalle dentro de un momento, no son inmediatas, sino que se realizan por medio de una vaina celulosa, la *capa celulosa retrofaríngea*, que vamos a describir en seguida.

1.º Capa celular perifaríngea, espacio retrofaríngeo.—La faringe está rodeada, por detrás y por los lados, por una capa de tejido celular que ciertos autores describen con el nombre de *aponeurosis perifaríngea* y que nosotros designaremos sencillamente con el nombre de *capa celular perifaríngea*.

Esta capa celulosa, que aísla la faringe de ciertas formaciones vecinas y que, por otra parte, la une a otros órganos igualmente vecinos, es muy laxa en ciertos puntos, siendo en otros, por el contrario, muy densa y claramente aponeurótica. Es bastante resistente en las partes laterales, donde se continúa con la vaina de los vasos y envía prolongaciones que van a insertarse, por una parte, en la aponeurosis prevertebral, y por otra parte, en el ala interna de la apófisis pterigoides y en la apófisis estiloides, formando lo que se ha llamado *aponeurosis lateral de la faringe y aleta faríngea*. En cambio, por detrás, entre la aponeurosis prevertebral (que cubre los músculos aplicados sobre la cara anterior de los cuerpos vertebrales) y en la cara posterior de la faringe, forma un verdadero espacio, el *espacio retrofaríngeo*, esbozo de serosa que permite el deslizamiento del conducto faríngeo.

Este espacio (fig. 234, 10) no es más que una dependencia del *espacio prevertebral*, que se extiende por toda la altura de la cara anterior del raquis: esto nos explica por qué las colecciones purulentas que se desarrollan en él, particularmente las colecciones purulentas frías emanadas de una tuberculosis de las vértebras cervicales, tienen tendencia a deslizarse hacia el mediastino y hasta mucho más abajo.

En su parte superior, el espacio retrofaríngeo está limitado lateralmente por los tractos fibrosos indicados antes, los cuales se dirigen hacia el ala interna de la apófisis pterigoides y hacia la aponeurosis prevertebral (CHARPY, ESCAT), y que lo separan de los grandes vasos y de los ganglios laterales del cuello (fig. 233): contiene arteriolas que provienen de la faríngea inferior y venas más o menos voluminosas. Se encuentran también, hacia arriba, a nivel del axis, a un centímetro por debajo de la base del cráneo, dos ganglios linfáticos (*ganglios retrofaríngeos*) dispuestos a derecha e izquierda de la línea media, adosados a los tractos fibrosos precitados. Estos ganglios retrofaríngeos, descritos por SAPPEY y bien estudiados por GILLETTE, están sobre todo desarrollados en los niños, y se atrofian ordinariamente después de la primera infancia; de aquí la rareza de su infección en el adulto. Reciben, como es sabido, una pequeña parte de los linfáticos de la pituitaria, de la mucosa nasofaríngea, de la amígdala faríngea, de la trompa de Eustaquio y del oído medio; por eso no es raro ver que una lesión de estas regiones da origen, en el niño, a una inflamación de los ganglios retrofaríngeos y consecutivamente a un adenoflemón. El adenoflemón retrofaríngeo, que importa no confundir con el absceso frío retrofaríngeo sintomático de un mal de Pott cervical, y sobre todo con el adenoflemón laterofaríngeo, sobresale en la cavidad faríngea, por lo cual el cirujano puede verlo y explorarlo, y también puede abrirlo sin temor, pues los grandes vasos se encuentran más hacia fuera, rechazados por el absceso.

2.º Relaciones posteriores. — La faringe, rodeada por su vaina celulosa, está en relación por detrás y de arriba abajo: 1.º, con la base del cráneo; 2.º, con la cara anterior de la columna cervical.

a) *Con la base del cráneo.* — Las porciones de la base del cráneo sobre las que reposa la faringe son el cuerpo del esfenoides y la apófisis basilar. En la parte media de esta última superficie ósea, es decir, casi en la unión de la pared superior con la pared posterior de la faringe, existe una pequeña eminencia (*tubérculo faríngeo*) que, cuando es mayor que de ordinario, se presenta al examen rinoscópico posterior de la nasofaringe con el aspecto de una «pequeña colina» que domina la bolsa faríngea.

La cara inferior del cuerpo del esfenoides y de la apófisis basilar está cubierta por un grueso manojito fibroso, a expensas del cual se forman muy a menudo, pero no exclusivamente, como creía NÉLATON, los tumores conocidos con el nombre de *fibromas nasofaríngeos*. Estos tumores así implantados sobre la base del cráneo forman relieve en la nasofaringe, enviando desde allí prolongaciones a las fosas nasales y regiones vecinas. Es sabido que se desarrollan casi exclusivamente en los adolescentes del sexo masculino y que por su crecimiento rápido, por las hemorragias de que son asiento y por las dificultades de su extirpación, son siempre graves. Pueden también desarrollarse en la porción esfenoidal de la pared superior de las fosas nasales (JACQUES, ROUVILLOIS).

Las relaciones que la faringe presenta con la base del cráneo nos permiten comprender por qué, después de una fractura del cráneo irradiada hacia la base, puede verse cómo la sangre procedente del foco de la fractura desciende a lo largo de la pared posterior de la faringe, dando origen en este sitio a una equimosis submucosa, visible por la simple inspección de la faringe. Este síntoma de fractura de la base del cráneo se observa rara vez.

b) *Con la columna cervical.* — La cara posterior de la faringe descansa sobre la aponeurosis prevertebral, que la separa de los músculos prevertebrales y de la cara anterior de las seis primeras vértebras cervicales. El espesor de las partes blandas que separa la cavidad faríngea del esqueleto subyacente es muy pequeño: el dedo introducido en la faringe puede explorar con bastante facilidad la cara anterior de las cuatro primeras vértebras cervicales, según MALGAIGNE, o de las cinco primeras, según SONNENBURG, DEMME, CHIPAULT, haciéndose cargo por el tacto de los desplazamientos y deformaciones consecutivas a las fracturas o a las luxaciones de estas vértebras.

Según ROBIN-MASSÉ, cuando se examina la garganta de un sujeto, lo que se percibe de la pared posterior de la faringe corresponde: 1.º, hacia arriba, y tangencialmente al borde libre del velo del paladar, a la apófisis odontoides; 2.º, por abajo, al cuerpo del axis. Lo que se toca siguiendo con el dedo la cara inferior del velo, directamente hacia la pared faríngea posterior, es el tubérculo anterior del atlas; por encima y levantando el velo, la apófisis basilar; por abajo, el cuerpo del axis y la cara anterior de la tercera, cuarta y quinta vértebras cervicales.

Es interesante recordar un detalle anatómico. En la actitud normal, es decir, cuando el enfermo tiene la cabeza erguida, lo que el dedo percibe es la cara anterior de los cuerpos vertebrales en relación con la faringe; pero si el sujeto mantiene la cabeza en rotación, lo que sobresale en la faringe son las masas laterales del atlas y las apófisis transversas del axis. Si no se está prevenido, podría tomarse este relieve como un desplazamiento anormal.

Las relaciones íntimas que la faringe presenta con los cuerpos vertebrales cervicales nos explican por qué los *abscesos por congestión del mal de Pott cervical* levantan la pared posterior del conducto y sobresalen en su cavidad, asemejándose a los adenoflemones retrofaríngeos señalados anteriormente. Importa, empero, no confundirlos con ellos, e importa sobre todo aplicarles el mismo tratamiento quirúrgico, o sea la incisión por la faringe. En efecto, los abscesos por congestión encierran, como es sabido, pus tuberculoso, por lo que quedaría una fístula, exponiendo al enfermo a la absorción constante de productos tuberculosos. Tales abscesos deben ser abordados por el cuello, pasando por detrás del esternocleidomastoideo (fig. 233), con objeto de caer directamente sobre la cara anterior de las

apófisis transversas y de los cuerpos vertebrales, sobre los cuales está aplicada la colección purulenta. Al principio se tratarán por punción e inyecciones modificadoras (Calot), y no se abrirán ampliamente más que en circunstancias forzosas.

3.º Relaciones laterales. — Lateralmente, la faringe tiene relaciones a la vez numerosas e importantes. Para facilitar su estudio, dividiremos la faringe en dos segmentos: 1.º, un *segmento cervical*, comprendido entre el cartilago cricoides y el borde inferior del cuerpo del maxilar inferior; 2.º, un *segmento cefálico*, extendido desde el borde inferior del cuerpo de la mandíbula hasta la base del cráneo. Esta división no sólo es cómoda desde el punto de vista descriptivo, sino que está también de acuerdo con los datos de la cirugía operatoria, ya que, como veremos más lejos, el segmento cervical, rodeado tan sólo por las partes blandas del cuello, es fácilmente accesible por una incisión sencilla. En cambio, el segmento cefálico, protegido por las ramas del maxilar inferior, sólo es accesible después de resecado este hueso.

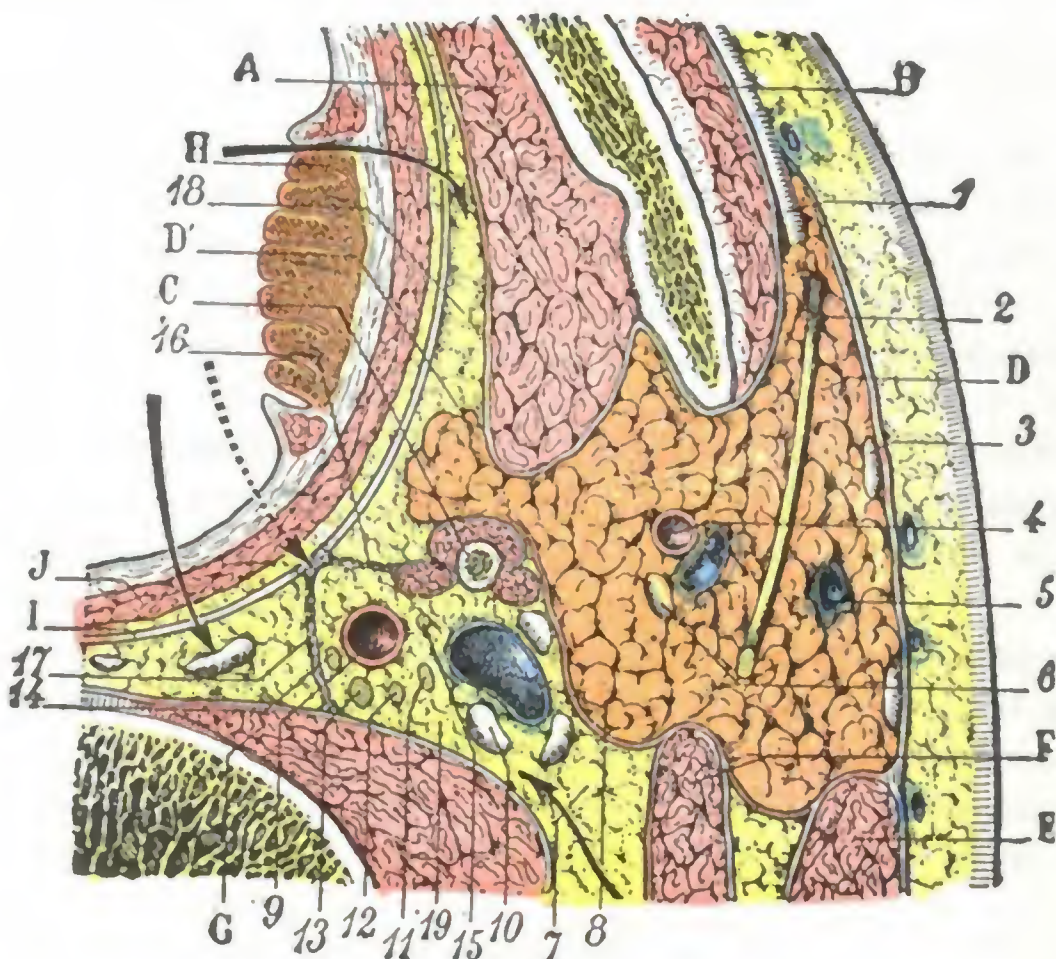


FIG. 233

Corte horizontal del cuello que pasa por la parte media de la parótida.

A, músculo pterigoideo interno. — B, masetero. — C, apófisis estiloides y sus músculos. — D, parótida. — D', prolongación faríngea de la parótida. — E, esternocleidomastoideo. — F, digástrico. — G, músculos prevertebrales. — H, amígdala. — I, aponeurosis faríngea. — J, constrictor superior.

1, conducto de Stenon. — 2, facial. — 3, ganglio parotídeo superficial. — 4, carótida externa. — 5, yugular externa. — 6, ganglio parotídeo profundo. — 7, tejido celulograsoso del espacio laterofaríngeo. — 8, yugular interna. — 9, carótida interna. — 10, ganglio laterofaríngeo. — 11, nervio espinal. — 12, nervio neumogástrico. — 13, ganglio superior del gran simpático. — 14, nervio hipogloso mayor. — 15, nervio glossofaríngeo. — 16, aleta faríngea. — 17, tabique que separa el espacio laterofaríngeo o retroestiloideo del espacio retrofaríngeo: en este espacio retrofaríngeo se ven dos ganglios, los *ganglios retrofaríngeos*, origen frecuente de los flemones retrofaríngeos; la flecha de trazo lleno indica el procedimiento de elección para abrir estos flemones. — 18, espacio preestiloideo: la flecha de trazo lleno, situada frente a la letra H, indica la vía que hay que seguir para abrir los abscesos colecionados en este espacio. — 19, espacio laterofaríngeo: la flecha punteada demuestra que la apertura por la faringe de las colecciones desarrolladas en este espacio expone a lesionar los grandes vasos: la flecha llena, colocada por encima de la cifra 8, indica la vía de acceso que debe utilizarse.

- 1.º Con la *carótida primitiva*, que está inmediatamente aplicada junto a ella;
- 2.º Con la *yugular interna*, que va por el lado externo de la arteria;
- 3.º Con el *neumogástrico*, que desciende por detrás de los citados vasos, entre la arteria y la vena;

4.º Con los *lóbulos tiroideos*, cuya parte posterior, situada por delante del paquete vasculonervioso precitado, descansa directamente sobre la faringe.

β) En su porción situada por encima del borde superior del cartilago tiroides, la faringe corresponde sucesivamente, yendo de dentro afuera:

1.º A la *carótida externa*, que, en la curva que describe en su origen para penetrar en la celda parotídea, se acerca a la pared lateral de la faringe, ocupada en este sitio por la región amigdalina (fig. 228). Recordemos que la carótida externa está

segmentos: 1.º, un *segmento cervical*, comprendido entre el cartilago cricoides y el borde inferior del cuerpo del maxilar inferior; 2.º, un *segmento cefálico*, extendido desde el borde inferior del cuerpo de la mandíbula hasta la base del cráneo. Esta división no sólo es cómoda desde el punto de vista descriptivo, sino que está también de acuerdo con los datos de la cirugía operatoria, ya que, como veremos más lejos, el segmento cervical, rodeado tan sólo por las partes blandas del cuello, es fácilmente accesible por una incisión sencilla. En cambio, el segmento cefálico, protegido por las ramas del maxilar inferior, sólo es accesible después de resecado este hueso.

A. SEGMENTO CERVICAL. —

El segmento cervical de la faringe se subdivide en dos porciones, una *situada por debajo* del borde superior del cartilago tiroides y otra *situada por encima*.

a) En su porción situada por debajo del borde superior del cartilago tiroides, la faringe está en relación lateralmente:

siempre colocada por detrás y afuera de la amígdala y que a veces en este sitio proporciona una arteria tonsilar voluminosa, cuya herida, según MERKEL, sería la causa de las hemorragias graves que se han señalado en algunos casos de amigdalectomía;

2.º A la *carótida interna*, que, en su origen, se encuentra en realidad colocada por fuera de la carótida externa;

3.º A las arterias *tiroidea superior*, *faringea inferior*, *lingual* y *facial*, que nacen de la carótida externa. Recordemos que la arteria lingual, subyacente al hiogloso, descansa directamente, en la primera parte de su trayecto, sobre la delgada pared de la faringe; de aquí la recomendación cuando se practica la ligadura, de aislarla con prudencia para evitar penetrar en la cavidad faríngea;

4.º A la *yugular interna* y a los numerosos ganglios que están junto a su cara anterior y a su cara externa;

5.º Al *neumogástrico*, que, también aquí, está situado entre la vena y la carótida interna;

6.º Al *nervio hipogloso mayor*, que se dirige hacia delante para distribuirse por los músculos de la lengua;

7.º En un plano más distante, al *estilohioideo*, al *digástrico* y a la *glándula submaxilar*.

B. SEGMENTO CEFÁLICO. — En su segmento cefálico, la pared lateral de la faringe corresponde a un ancho espacio, que está circunscrito: hacia dentro, por la faringe; afuera, por la rama del maxilar inferior reforzada por los dos músculos pterigoideos; atrás, por la columna cervical, o más exactamente, por la aponeurosis prevertebral: es el *espacio maxilovertebrofaringeo* (fig. 234). La apófisis estiloides, con su ramillete de músculos y de ligamentos (músculos estilofaríngeo, estilohioideo y estilogloso, ligamentos estilohioideo y estilomaxilar), divide en dos partes este ancho espacio: una parte externa, que contiene la parótida, y es la *celda parotídea* o *espacio glandular* de SÉBILEAU, y una parte interna situada por dentro de la parótida, entre ésta y la faringe, que es el *espacio subglandular* de SÉBILEAU. Una lámina conjuntiva, de espesor variable, que no es otra que la aponeurosis parotídea profunda (véase *Región parotídea*), separa claramente los dos espacios.

a) *Espacio glandular*. — El espacio glandular y su contenido (parótida, carótida externa, vena yugular externa) no presenta con la faringe más que relaciones mediatas. Están siempre separados por la aponeurosis parotídea profunda en primer lugar y, además, por el espacio subglandular. Recordemos, sin embargo, que una prolongación de la parótida, la *prolongación faríngea* (fig. 233, D'), sale a veces por el lado interno de la cavidad parotídea y va a ponerse en contacto con la pared lateral de la faringe (véase *Región parotídea*).

b) *Espacio subglandular*. — El espacio subglandular se halla situado, como indica su nombre, por debajo de la parótida, entre ella y la faringe. Una lámina fibrosa, la *aponeurosis estilofaríngea*, dispuesta en sentido frontal y extendida entre la apófisis estiloides y el ángulo lateral de la faringe, lo subdivide en dos porciones o celdas: una celda anterior o *preestiloidea* y una celda posterior o *retroestiloidea*. Describiremos primeramente la aponeurosis estilofaríngea y estudiaremos luego las dos cavidades que están separadas por ella.

a) La *aponeurosis estilofaríngea*, o *aleta de la faringe* (JONNESCO), llena todo el espacio comprendido entre el ángulo posterior de la faringe por una parte y la apófisis estiloides y el músculo estilofaríngeo por otra. Como el espacio que la encuadra, tiene una forma triangular y nos presenta, por consiguiente, tres bordes (fig. 235): 1.º, un borde superior, dirigido transversalmente, que se fija en la base del cráneo; 2.º, un borde externo, oblicuo hacia abajo y adentro, que se fija a la apófisis estiloides y, por debajo de esta apófisis, al músculo estilofaríngeo, al que envuelve; 3.º, un borde in-

terno, vertical, que se continúa con la vaina celulosa de la faringe. Con bastante frecuencia la aleta faríngea está reforzada por un fascículo fibroso aplanado, que desciende de la cara inferior del peñasco y que consideramos el vestigio fibroso de un *músculo petrofaríngeo*, que, aunque desaparecido en el hombre, se encuentra a veces como anomalía.

β) La *cavidad preestiloidea* (*espacio subglandular anterior* de SÉBILEAU) tiene la forma de un ángulo diedro cuya arista estuviera dirigida hacia delante y cuyas paredes estuviesen formadas, la interna por la faringe y la externa por la rama del maxilar inferior. Conviene añadir que todas las partes blandas que constituyen la

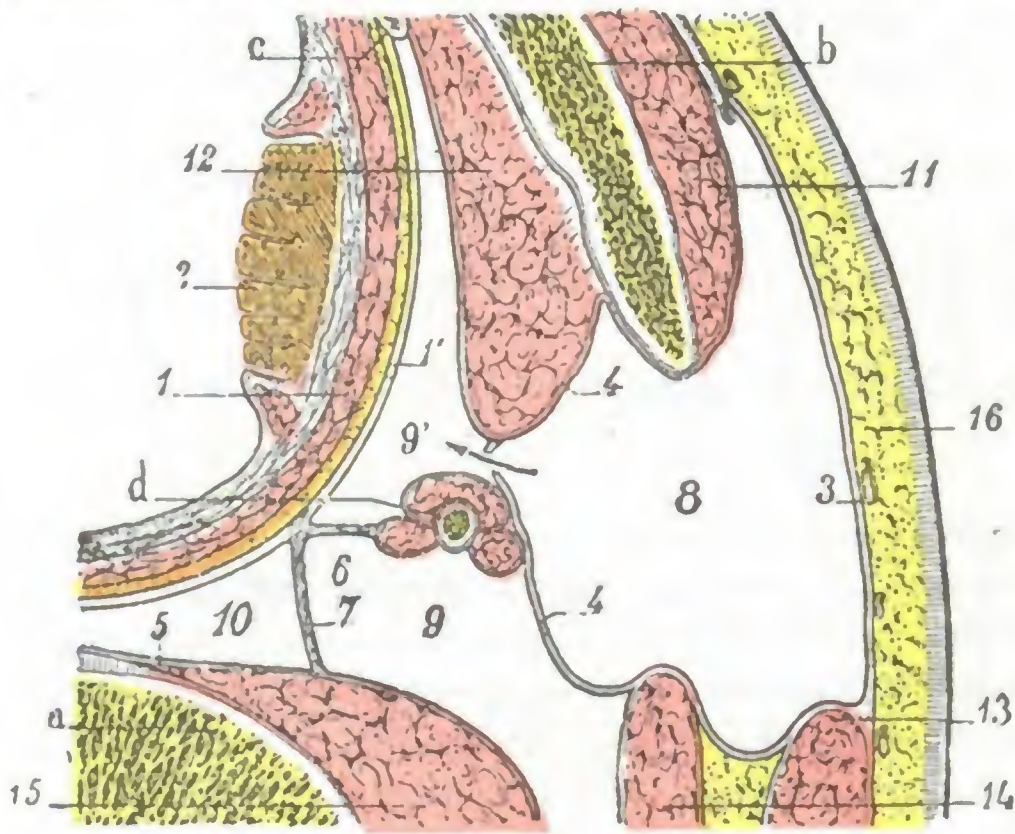


FIG. 234

Celdas perifaringeas, vistas en un corte horizontal del cuello (*esquemática*).

a, columna vertebral. — b, rama del maxilar inferior. — c, apófisis pterigoides. — d, apófisis estiloides, con sus tres músculos (estilohioideo, estilofaríngeo y estilogloso).

1, faringe, con 1', aponeurosis perifaringea. — 2, amígdala. — 3, aponeurosis parotidea superficial. — 4, 4, aponeurosis parotidea profunda. — 5, aponeurosis prevertebral. — 6, aponeurosis estilofaríngea o aleta faríngea. — 7, tabique sagital que va de la aponeurosis faríngea a la aponeurosis prevertebral. — 8, celda parotidea o espacio glandular. — 9, 9', celda preestiloidea y celda retroestiloidea, constituyendo el espacio subglandular. — 10, espacio retrofaríngeo. — 11, masetero. — 12, pterigoideo interno. — 13, esternocleidomastoideo. — 14, vientre posterior del digástrico. — 15, escaleno anterior. — 16, piel y tejido celular subcutáneo.

región cigomática (fig. 236) están situadas sobre esta rama del maxilar, a saber: 1.º, los dos músculos *pterigoideo interno* y *pterigoideo externo*, que se fijan, el uno en la cara interna de la rama del maxilar y el otro en el cuello del cóndilo; 2.º, la *arteria maxilar interna*, que, partiendo del cuello del cóndilo, se introduce por debajo del ligamento esfenomaxilar, contorneando luego el borde inferior del pterigoideo externo (o bien atravesándolo) para pasar a la cara externa de este músculo; 3.º, el *nervio auriculotemporal*, que rodea de atrás adelante el cuello del cóndilo para penetrar en la celda parotidea; 4.º, el *nervio dentario inferior*, que, con la arteria homónima, se introduce en el orificio superior del conducto dentario; 5.º, el *nervio lingual*, que, después de haber recibido la cuerda del tímpano, desciende hacia la región suprahioidea; 6.º, en la parte

más superior y al lado interno de estos dos últimos nervios (que se han reunido para constituir el *nervio maxilar inferior*), el *ganglio ótico* con sus ramos aferentes y eferentes. En esta pared externa, en la parte más anterior y en el ángulo del espacio, encontramos también los dos músculos *periestafilino interno* y *periestafilino externo*, el primero más superficial y el segundo más profundo, que se dirigen hacia el velo del paladar. La cavidad preestiloidea está ocupada por una masa grasosa, blanda, de color amarillo, que, como la bola de Bichat, cuyos caracteres recuerda, es solamente un tejido de relleno. Corresponde por abajo a la región de la amígdala (recordaremos que cuando la arteria facial es muy flexuosa, envía con frecuencia a esta región una de sus asas); esta disposición era muy manifiesta en la preparación representada en la figura 236; también se ve en ella cómo la facial proporciona a esta región de la amígdala una *palatina inferior* bastante voluminosa, que es casi constante.

γ) La *celda retroestiloidea* (*espacio subglandular posterior* de SÉBILEAU) se extiende por detrás de la aleta faríngea, entre esta aleta y la aponeurosis prevertebral, y está ocupada en casi toda su altura por el paquete vasculonervioso de la región:

la *carótida interna*, la *yugular interna*, el *gran simpático* y los *cuatro últimos nervios craneales*, unidos todos estos órganos por un tejido conjuntivo más o menos denso (fig. 233). Las relaciones recíprocas de estos diferentes cordones vasculares o nerviosos son los siguientes:

La *carótida interna*, antes de penetrar en el conducto óseo que le proporciona el peñasco, desciende verticalmente por detrás de la aleta faríngea, que se convierte en el *canal carotídeo* de ciertos autores; es sabido que sus aneurismas pueden levantar la pared de la faringe y abrirse en la cavidad bucal.

La *yugular interna*, en su origen, es decir, al salir del agujero rasgado posterior, está colocada por fuera y hacia atrás de la arteria, dirigiéndose en seguida hacia su lado externo, que ya no abandona.

El *gran simpático*, por más que su ganglio superior está colocado en la misma vaina que los vasos precedentes, pertenece en realidad a la región prevertebral y será descrito con aquella región. Recordaremos aquí tan sólo que desciende por detrás de la *carótida interna* y, además, que descansa directamente sobre la aponeurosis prevertebral, a la que está íntimamente unido.

Los *cuatro últimos nervios craneales*, a su entrada en la región, están todos situados en un plano posterior a la *carótida*. Se disponen en el orden siguiente, yendo de fuera adentro: el *espinal*, el *neumogástrico*, el *glosofaríngeo* y el *hipogloso mayor* (fig. 232). Veamos su destino: el *espinal*, después de haber emitido su rama interna para el *neumogástrico*, se dirige en sentido oblicuo abajo y afuera hacia la cara profunda del *esternocleidomastoideo*, la cual perfora a dos dedos poco más o menos por debajo de la *mastoides* (LAURENS); en este trayecto el nervio pasa, bien por delante, bien por detrás de la *yugular interna*; la divergencia de los autores sobre este punto se explica por las variaciones que el trayecto del tronco nervioso presenta a este nivel; pero, cualquiera que sea su trayecto, siempre está en íntima relación con la *yugular* (y también con los ganglios linfáticos que a este nivel están en contacto con la vena): así se explican los casos de *neuritis del espinal* (dolores, contracturas, paresia o parálisis del *trapezio* o del *esternocleidomastoideo*) observados en el curso de las afecciones del oído, complicadas de *tromboflebitis* de la *yugular* o de *adenitis parotídea profunda* (LEROUX). El *neumogástrico*, engrosado por la rama interna del *espinal* (*neumoespinal* o *vagoespinal*), desciende en dirección vertical entre la *carótida interna* y la *yugular interna*, un poco por fuera del *gran simpático*. El *glosofaríngeo*, desviándose ligeramente hacia fuera, cruza por detrás, el *neumogástrico*, introduciéndose en se-

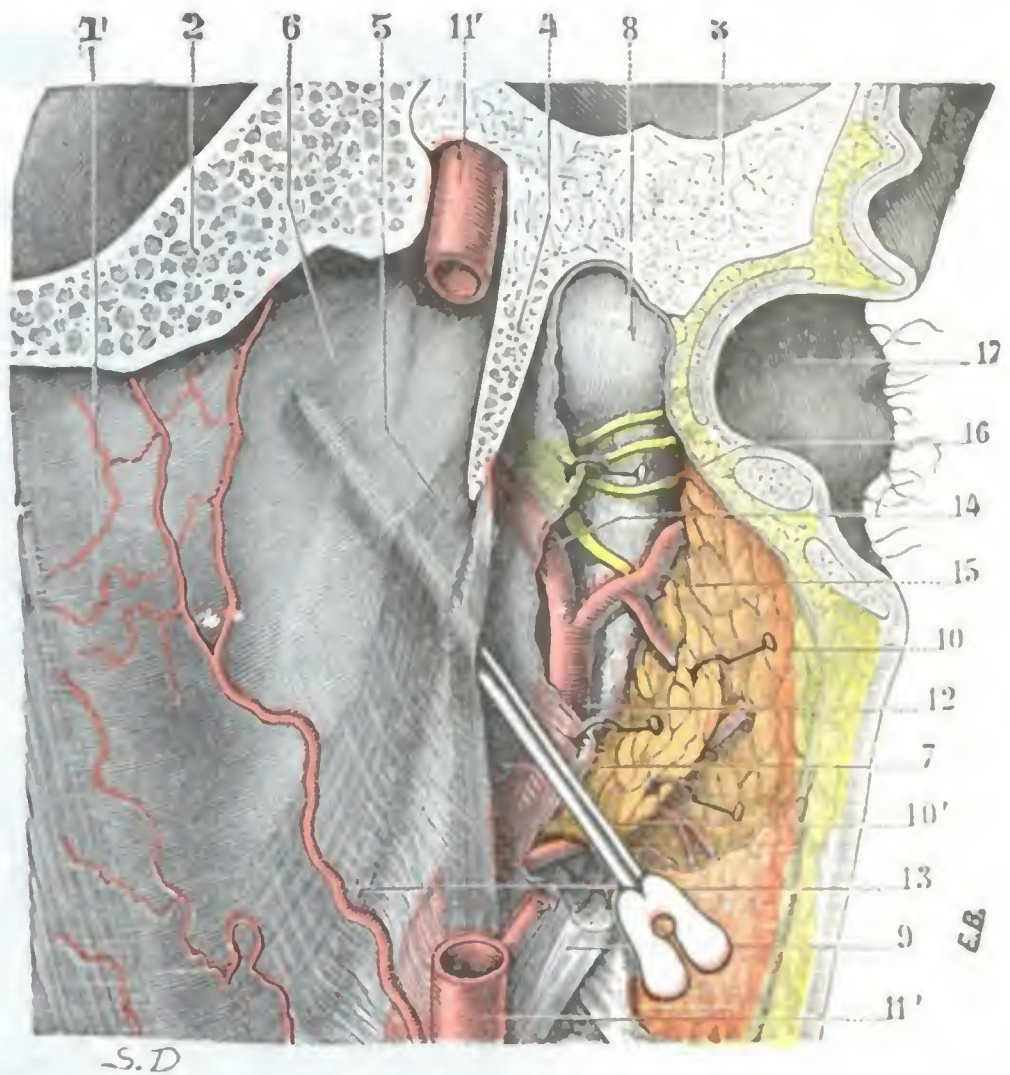


FIG. 235

Relaciones laterales de la faringe: aleta faríngea, vista posterior.

1, cara posterior de la faringe. — 2, occipital. — 3, peñasco. — 4, apófisis estiloides. — 5, estilofaríngeo. — 6, aleta faríngea. — 7, hueco maxilofaríngeo, en el que se ha introducido una sonda acanalada. — 8, cóndilo del maxilar inferior. — 9, músculo digástrico. — 10, parótida, con 10', su aponeurosis profunda. — 11, 11', carótida interna. — 12, carótida externa. — 13, arteria faríngea. — 14, arteria maxilar interna. — 15, arteria temporal superficial. — 16, nervio auriculotemporal. — 17, concha de la oreja.

guida entre la arteria y la vena para llegar al espacio maxilofaríngeo y, de allí, a la base de la lengua. Finalmente, el *hipogloso mayor*, siguiendo el mismo trayecto oblicuo que el nervio precedente, pero un poco por debajo de él, cruza sucesivamente y en sentido diagonal el gran simpático, la carótida interna y el neumogástrico, desapareciendo en el espacio intervascular para descender a la región suprahióidea, donde lo volveremos a encontrar después.

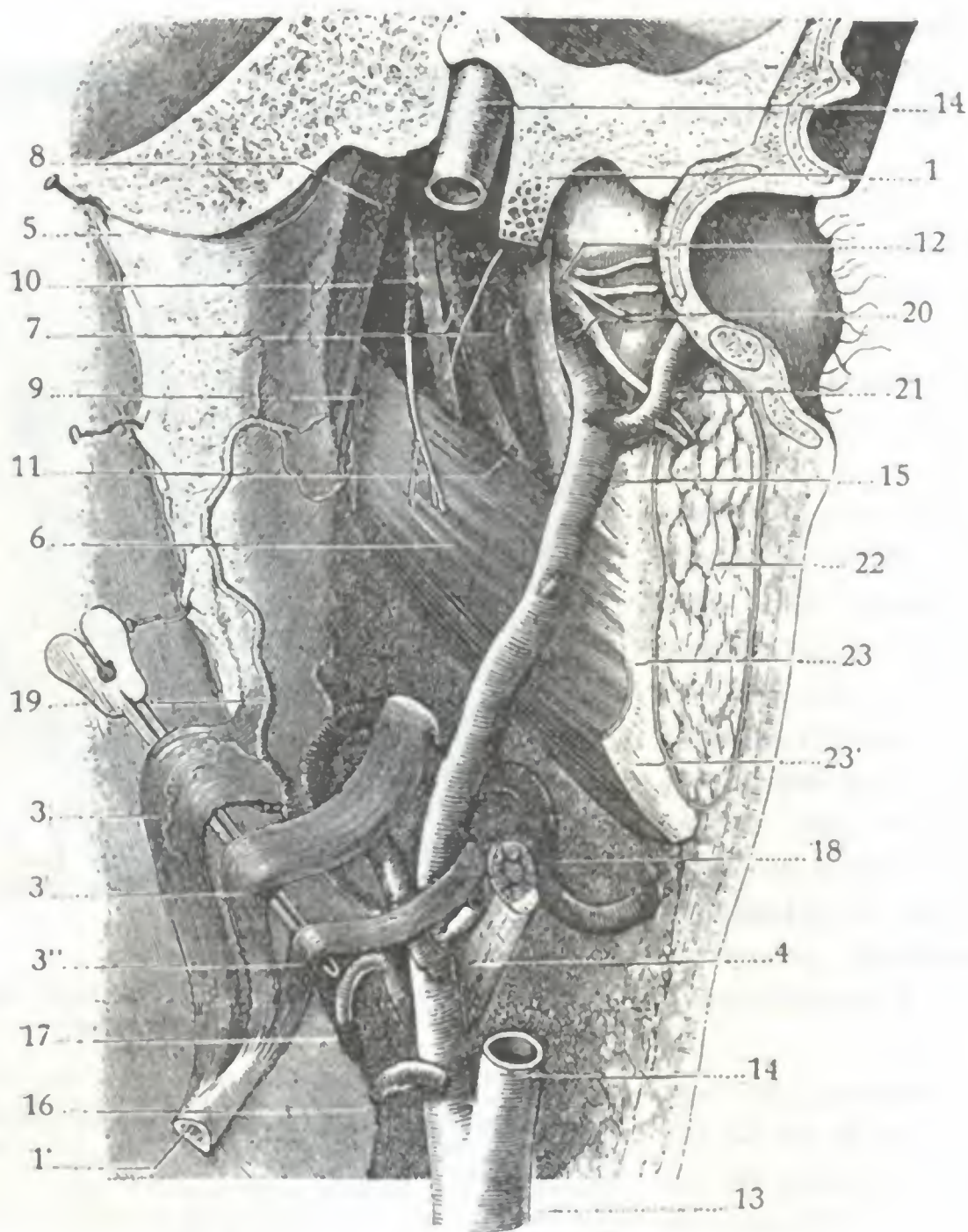


FIG. 236

Hueco maxilofaríngeo o espacio preestiloideo.

La preparación es la misma que la representada en la figura precedente. Se diferencia en que, habiendo sido cortada la apófisis estiloideas en su parte media, la aleta faríngea ha sido separada hacia dentro, al mismo tiempo que los músculos estiloideas han sido separados hacia abajo.

1, apófisis estiloideas seccionada transversalmente. — 1', su extremidad inferior, con 3, 3', 3'', los tres músculos estilofaríngeo, estiloso y estiloideo. — 4, digástrico. — 5, aleta faríngea vuelta hacia dentro sobre la cara posterior de la faringe. — 6, pterigoideo interno, con su nervio. — 7, pterigoideo externo. — 8, periestafilino interno. — 9, periestafilino externo. — 10, nervio lingual (con la cuerda del tímpano). — 11, nervio dentario inferior con la arteria homónima. — 12, nervio auriculotemporal. — 13, carótida primitiva. — 14, carótida interna. — 15, carótida externa. — 16, tiroidea inferior. — 17, lingual. — 18, facial. — 19, faríngea inferior. — 20, maxilar interna. — 21, temporal superficial. — 22, parótida cortada transversalmente. — 23, borde posterior del maxilar, con 23', ligamento estilomaxilar.

Junto a la carótida interna y a la yugular existen numerosos *ganglios linfáticos* a expensas de los cuales se desarrollan los adenoflemones laterofaríngeos (A. BROCA, MORESTIN). Los *flemones laterofaríngeos* sobresalen de ordinario por la cara profunda del esternocleidomastoideo, bajo el ángulo de la mandíbula, pudiendo igualmente formar relieve en la faringe y simular un absceso retrofaríngeo. Se distinguen, no obstante, por su situación, pues en el caso de absceso laterofaríngeo, la tumefacción se forma en la pared lateral de la faringe, y en la pared posterior si se trata de un flemon retrofaríngeo; esta diferencia es debida a que el tabique fibroso que va de la

aponeurosis prevertebral al borde posterior del ala pterigoidea impide que aquéllos invadan el espacio retrofaríngeo. Importa conocer bien estos detalles, porque la confusión entre las dos variedades de abscesos perifaríngeos puede ser peligrosa. No se debe olvidar que, al desarrollarse, los abscesos laterofaríngeos van rechazando los vasos y nervios hacia la cavidad faríngea, y la apertura de la colección purulenta por la faringe (que, como ya hemos indicado antes, es la mejor para el tratamiento de los abscesos retrofaríngeos) expone, en semejante caso, a la herida de los grandes vasos (fig. 233): los flemones laterofaríngeos deben ser incididos siempre desde el exterior, como los abscesos fríos sintomáticos de un mal de Pott cervical.

3.º ENDOFARINGE, DIVISIONES TOPOGRÁFICAS DE LA FARINGE

Considerada de arriba abajo la cavidad faríngea (fig. 237) corresponde sucesivamente a las fosas nasales, a la boca y a la faringe. De aquí su división en tres porciones, a saber: 1.ª, una porción superior o *nasal*; 2.ª, una porción media o *bucal*; 3.ª, una porción inferior o *laríngea*. Teniendo en cuenta las relaciones que estas tres porciones presentan con la cavidad correspondiente, se las puede considerar como anexos de las fosas nasales, de la boca y de la laringe, tanto desde el punto de vista anatómico como desde el punto de vista fisiológico y patológico. Patológicamente considerada, podemos decir que si la faringe, por su superficie externa, pertenece a la cirugía general, en cambio, por su superficie interior, entra en el dominio de la cirugía especial, de la *otorrinolaringología* y de la *estomatología*.

1.º Porción nasal. — La porción nasal de la faringe, llamada también *nasofaringe*, *rinofaringe*, *cavidad posterior de las fosas nasales* o simplemente *cánum*, es la más importante de las tres porciones de la cavidad faríngea. Así como las otras dos forman parte a la vez del aparato respiratorio y del aparato digestivo, la porción nasal es exclusivamente respiratoria. Se extiende desde la extremidad superior del órgano hasta el velo del paladar. Al contraerse este último (durante la deglución, por ejemplo), forma como un tabique horizontal que la aísla completamente de la porción bucal; en cambio, cuando está en reposo y cae en sentido vertical como una cortina, la porción nasal comunica ampliamente con el resto de la cavidad faríngea.

La cavidad posterior de las fosas nasales presenta las dimensiones siguientes: diámetro vertical, 4 cm; diámetro transversal, 4 cm; diámetro anteroposterior, 2 cm. Con tales dimensiones basta un tumor que tenga el volumen de una nuez (LUSCHKA) para producir fenómenos de compresión en la rinofaringe. En ciertos casos se observa una disminución congénita de todos los diámetros de esta cavidad: esta mala conformación va acompañada de ordinario de una atresia de las fosas nasales, por lo que los enfermos que la presentan tienen una facies característica que recuerda la de los adenoides (RUAULT).

La rinofaringe tiene una forma irregularmente cúbica, por lo cual nos ofrece seis paredes: una pared anterior, una pared posterior, dos paredes laterales, una pared superior y una pared inferior. Estas paredes, exceptuando la inferior, corresponden de una manera más o menos mediata al esqueleto de la cara, del cráneo y de la columna vertebral; esto nos explica por qué las dimensiones de la nasofaringe están en estrecha relación con el desarrollo de la cara y del cráneo, y también por qué la cavidad que estas paredes óseas limitan se presta fácilmente a un taponamiento enérgico, medio terapéutico muy eficaz que permite detener con toda seguridad las hemorragias que reconocen por causa una lesión en este sitio. Describiremos ahora cada una de estas paredes:

a) *Pared anterior.* — La pared anterior de la rinofaringe está ocupada por los orificios posteriores de las fosas nasales. Estos orificios, que ponen en comunicación

amplia la faringe con las fosas nasales, serán descritos más adelante. Diremos aquí únicamente: 1.º, que los tumores de la nasofaringe los obstruyen con rapidez (de

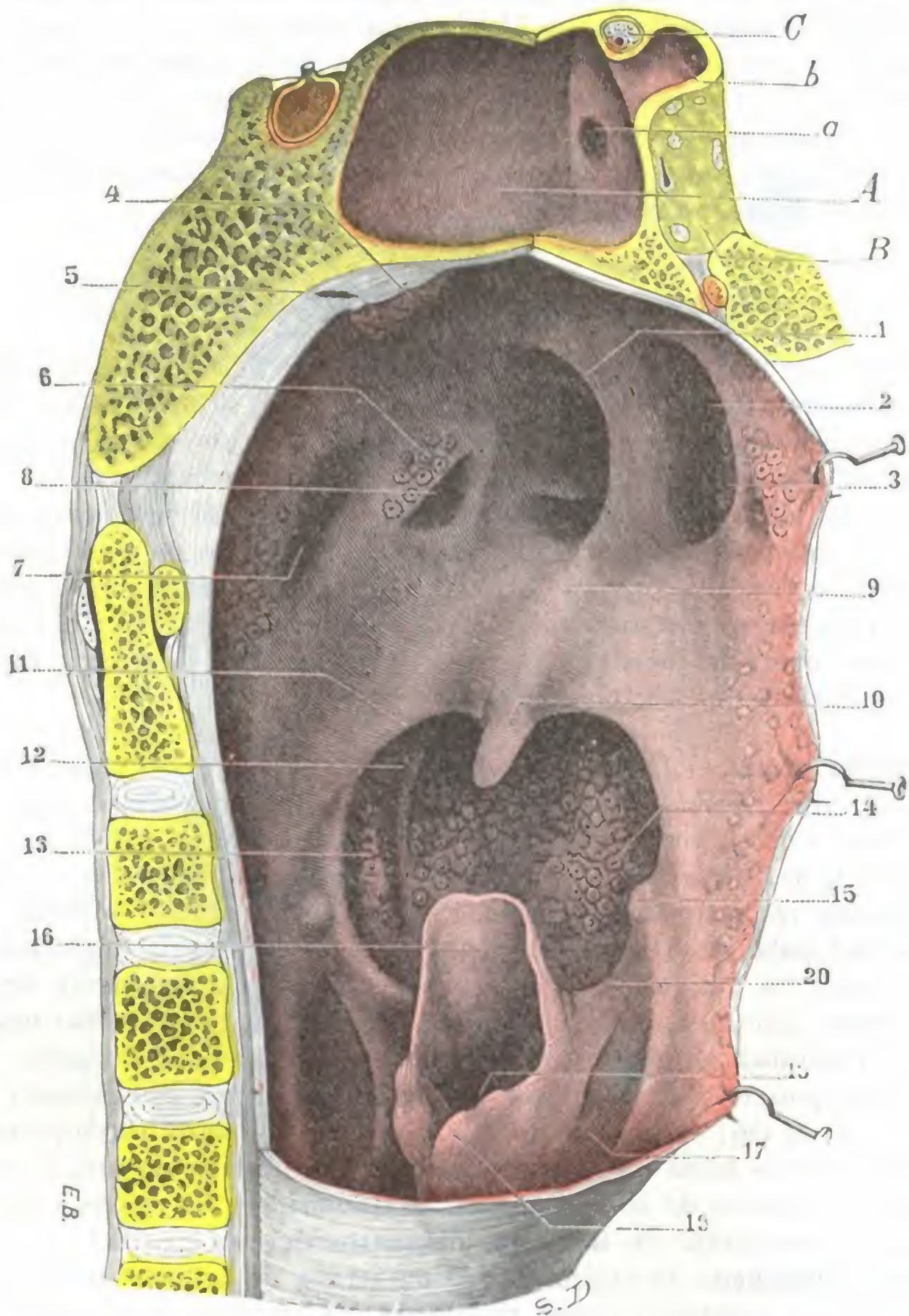


FIG. 237

Vista posterolateral de la faringe.

Para obtener esta preparación se han practicado dos cortes: uno, posterointerior y medio, que llega hasta un poco por detrás del orificio posterior de las fosas nasales; el otro, verticotrassversal, pasa inmediatamente por detrás de las coanas y se une con el primero en la línea media; el segmento de faringe delimitado por estos dos cortes ha sido extirpado.

A, seno esfenoidal derecho voluminoso. — B, vértice de la órbita derecha. — C, nervio óptico y arteria oftálmica en el conducto óptico. — a, orificio del seno esfenoidal. — b, prolongación del seno en la apófisis clinoides anterior.

1, borde posterior del tabique nasal. — 2, coana derecha. — 3, cola del cornete inferior derecho. — 4, amígdala faríngea. — 5, bolsa faríngea. — 6, rodete de la trompa y amígdala de Gerlach. — 7, fosita de Rosenmüller. — 8, orificio de la trompa de Eustaquio. — 9, cara superior del velo del paladar. — 10, úvula. — 11, pilar posterior del velo del paladar. — 12, pilar anterior. — 13, amígdala palatina. — 14, amígdala lingual. — 15, asta mayor del hueso hioides. — 16, epiglottis. — 17, canal faringolaríngeo derecho. — 18, cavidad de la laringe. — 19, cartílago aritenoides derecho. — 20, repliegue faringoepiglótico derecho.

aquí las molestias respiratorias precoces observadas en semejantes casos); 2.º, que sus prolongaciones penetran a través de ellos en la cavidad nasal, hasta llegar a veces a salir al exterior (fibromas nasofaríngeos).

b) *Pared posterior.* — La pared posterior se continúa hacia arriba con la pared superior por medio de una suave curvatura. Por abajo corresponde a un plano horizontal que pasa por el borde superior del arco anterior del atlas. Lateralmente contribuye a formar la fosita de ROSENMÜLLER, que luego encontraremos en la pared

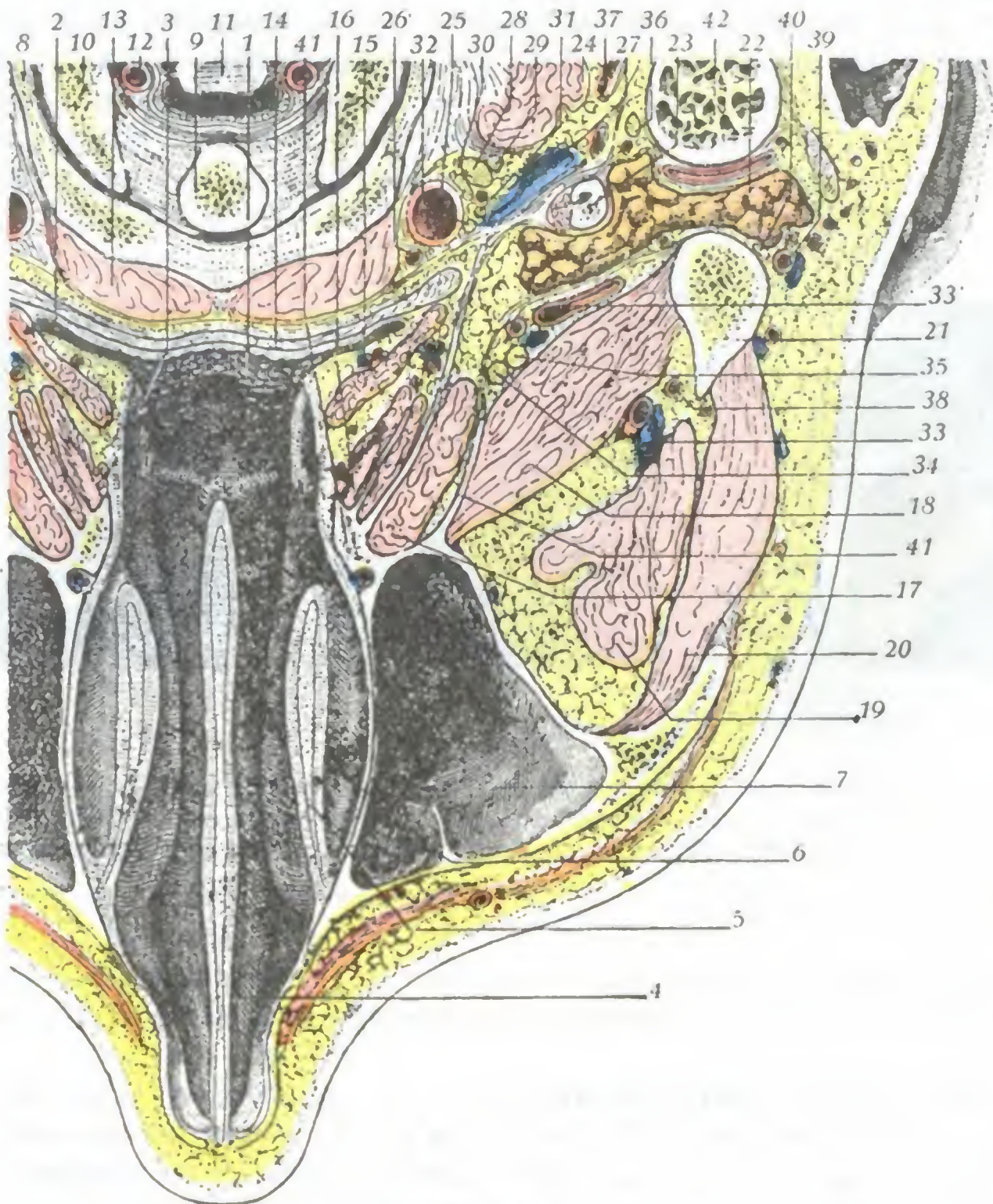


FIG. 238

Rinofaringe vista en un corte horizontal de la cabeza que pasa por el arco posterior del atlas (cadáver congelado, segmento superior del corte visto por abajo.)

1, rinofaringe. — 2, fosita de Rosenmüller. — 3, orificio de la trompa de Eustaquio. — 4, tabique nasal. — 5, cornete inferior. — 6, meato inferior. — 7, seno maxilar. — 8, arco anterior del atlas. — 9, apófisis odontoides del axis. — 10, cóndilo del occipital. — 11, bulbo. — 12, arteria vertebral. — 13, músculos prevertebrales. — 14, constrictor superior de la faringe. — 15, periestafilino interno. — 16, periestafilino externo. — 17, pterigoideo interno. — 18, pterigoideo externo. — 19, temporal. — 20, masetero. — 21, cóndilo de la mandíbula. — 22, parótida. — 23, estiloides y estilofaríngeo con la aleta faríngea. — 24, recto lateral de la cabeza. — 25, carótida interna. — 26, arteria faríngea. — 27, yugular interna. — 28, ganglio superior del simpático. — 29, hipogloso, íntimamente adherente al ganglio del simpático. — 30, neumogástrico. — 31, espinal. — 32, glossofaríngeo. — 33 y 33', arteria maxilar interna. — 34, nervio lingual. — 35, nervio dentario inferior. — 36, nervio facial y su arteriola. — 37, arteria occipital. — 38, arteria meníngea media. — 39, arteria temporal superficial. — 40, nervio auriculotemporal. — 41, apófisis pterigoides con, 41', su ala externa. — 42, apófisis mastoides.

lateral. Como la pared posterior de la faringe bucal, la que estudiaremos está sembrada de numerosos folículos adenoideos.

c) *Paredes laterales.* — Las paredes laterales, con la bóveda de la faringe, son las más importantes de la rinofaringe; en ellas se encuentra el orificio faríngeo de la trompa. Describiremos este orificio a propósito de la región de la trompa de Eustaquio, y entonces señalaremos la importancia de estas relaciones con la cavidad faríngea. Aquí únicamente recordaremos que forma un relieve más o menos considerable

en la cavidad rinofaríngea y que, por consiguiente, puede ser lesionado en el curso de las operaciones que se practican en esta cavidad, como, por ejemplo, en la extirpación de las vegetaciones adenoideas; de ello pueden resultar una estrechez y una obstrucción consecutiva de la trompa. Recordaremos también que, por detrás del orificio tubárico, la pared lateral de la faringe presenta una excavación, la *fosita de Rosenmüller*, que, poco patente en el niño, adquiere todo su desarrollo en el adulto y sobre todo en el viejo. De una profundidad de uno o dos centímetros a veces (KOSTANECKI), esta fosita está a menudo tabicada por bridas fibrosas, y en este caso puede suceder que, al practicar el cateterismo de la trompa, el pico de la sonda sea detenido por dichas bridas y se crea que ha penetrado en el orificio de la trompa, cuando no ha pasado de la fosita. A nivel de la fosita de ROSENMÜLLER, la pared faríngea no dista

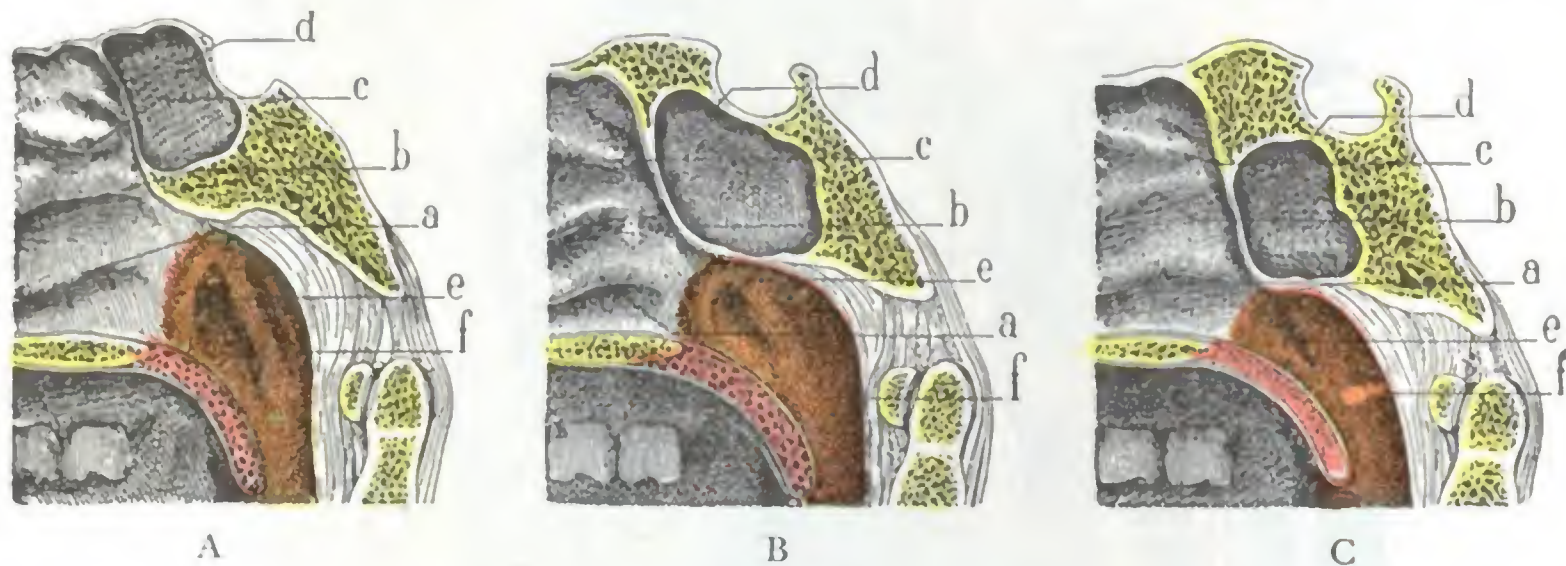


FIG. 239

Los tres tipos de bóveda nasofaríngea, vistos en un corte mediosagital de la nasofaringe: A, tipo de nasofaringe de bóveda ojival (tipo de adulto); B, tipo de nasofaringe de bóveda arqueada (tipo de adulto); C, tipo de nasofaringe de bóveda rebajada o de medio punto (tipo de niño).

a, cornete inferior. — b, cornete medio. — c, cornete superior. — d, seno esfenoidal. — e, abertura de la trompa de Eustaquio. — f, fosita de Rosenmüller.

de la carótida interna más que unos 2 ó 3 mm, según GILLETTE, dato que es preciso que no olvide el operador siempre que se disponga a practicar una intervención en esta región.

d) *Pared superior, amígdala faríngea.*—La forma de la pared superior de la nasofaringe es la de una bóveda (*bóveda de la faringe*), cuya curvatura varía notablemente según los sujetos. Según sea más o menos acentuada, se pueden, con MOURE y LAFFARELLE, distinguir tres tipos principales de bóveda faríngea, que sirven para caracterizar tres tipos diferentes de nasofaringe, a saber: las nasofaringes de bóveda arqueada, las nasofaringes de bóveda rebajada o de medio punto, las nasofaringes de bóveda ojival. Las *nasofaringes de bóveda arqueada* (fig. 239, B) se observan en un tercio de casos aproximadamente: son las nasofaringes cuya forma está representada como normal en la mayor parte de tratados de Anatomía. Las *nasofaringes de bóveda rebajada* (fig. 239, C) son menos frecuentes en el adulto que las precedentes (15 veces en 60 sujetos): se las encuentra sobre todo en el niño. Las *nasofaringes de bóveda ojival* (fig. 139, A) representan el tipo más común; los autores precitados la han encontrado 26 veces en 60 sujetos examinados.

El conocimiento de la forma exacta de la bóveda faríngea no presenta solamente un interés anatómico, sino que, además, tiene aplicaciones prácticas importantes. Efectivamente, en la bóveda, como luego veremos, es donde se encuentra la amígdala faríngea, punto de partida de las vegetaciones adenoideas, y la bóveda es la que han de «acepillar» los instrumentos utilizados para extirpar estas vegetaciones, adaptándose a su forma tan exactamente como sea posible. Así se comprende que, para hacer una operación completa, el cirujano debe modificar su instrumental y su método opera-

torio, según la forma que presente la nasofaringe de su enfermo, forma que el tacto y la rinoscopia posterior permiten reconocer fácilmente.

Las dimensiones de la bóveda de la nasofaringe son mayores en sentido transversal que en el anteroposterior en los braquicéfalos y casi iguales en los doliocéfalos (E. ESCAT). Más, esto es cierto sólo en el esqueleto, puesto que la tumefacción de la mucosa modifica bastante estas dimensiones en el sujeto revestido de sus partes blandas.

La bóveda está ocupada por una masa de tejido linfoide, verdadera *amígdala faríngea*, que desempeña un papel importante en la patología de la rinofaringe. Esta amígdala faríngea, señalada desde hace mucho tiempo por SANTORINI (1775) y por LACAU-

CHIE (1853), ha sido bien descrita por KÆLLIKE, LUSCHKA, KILLIAN y E. ESCAT. Se llama también *amígdala de Luschka*. En la bóveda faríngea ocupa el espacio comprendido entre las coanas y el tubérculo faríngeo. Su espesor es de 4 a 6 mm; su longitud, de 25 mm; su anchura, de 20 mm. Sus criptas, en lugar de tomar la forma utricular, como las de la amígdala palatina, están dispuestas en surcos rectilíneos o sinuosos, paralelos los unos a los otros y convergentes hacia atrás, como lo demuestra claramente la figura 240. Entre estos surcos existe generalmente uno que ocupa la línea media y que es más profundo que los otros: el *recessus mediano*, que termina por detrás en una depresión más acentuada que el resto del recessus y lleva el nombre de *bolsa faríngea* (LUSCHKA). Re-

cordemos que esta bolsa faríngea, cuya significación propia no nos es todavía bien conocida, ha sido considerada erróneamente por LUSCHKA como vestigio del conducto embrionario por el que emigra la invaginación de la mucosa faríngea que se transformará más tarde en cuerpo pituitario; para otros autores es sencillamente una cripta de la amígdala faríngea más desarrollada que las otras. La amígdala faríngea no está bien desarrollada más que en el niño; comienza a atrofiarse a la edad de doce años, y en el adulto no persiste más que la parte posterior de la hendidura media, es decir, la bolsa faríngea. Esta última puede también desaparecer por completo.

La amígdala faríngea forma, con la amígdala tubárica de GERLACH, con las amígdalas palatinas y con la amígdala lingual, el *anillo linfático* de WALDEYER (véase figura 231). Ya hemos indicado antes, a propósito de la amígdala palatina, el papel que desempeña este anillo de tejido linfoide en estado normal y en estado patológico. No insistiremos. Nos limitaremos a decir que, como las otras amígdalas, la faríngea se hipertrofia frecuentemente en el niño y aun en el adulto, y que entonces constituye la afección conocida con el nombre de *vegetaciones adenoideas*.

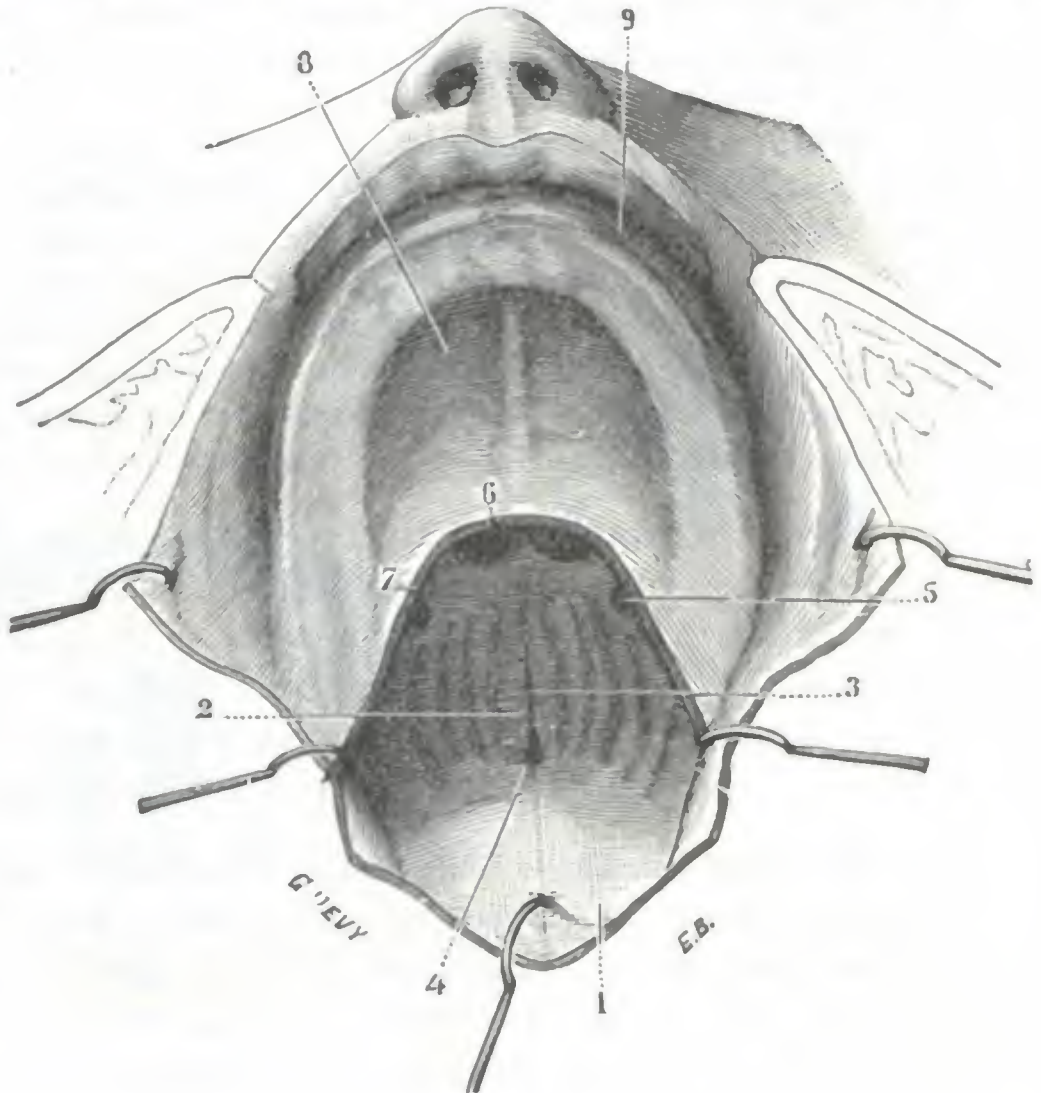


FIG. 240

Amígdala en el recién nacido
(niño de doce días) (T.).

1. pared posterior de la faringe. — 2, amígdala faríngea. — 3, hendidura media. — 4, recessus faríngeo (futura bolsa faríngea). — 5, trompa de Eustaquio. — 6, coanas. — 7, línea de sección del velo del paladar. — 8, bóveda palatina. — 9, encías superiores.

Las vegetaciones adenoideas producen la obstrucción más o menos completa de la nasofaringe y obligan al enfermo a respirar únicamente por la boca, provocando, si pasan inadvertidas durante largo tiempo, trastornos profundos en el desarrollo de las fosas nasales y del tórax. Por otra parte, favoreciendo la retención de las secreciones y, por consiguiente, el desarrollo de los numerosos gérmenes que pululan en estado normal en la nasofaringe, constituyen un foco de infección siempre amenazador para la trompa de Eustaquio y el oído medio, para el aparato respiratorio y para el organismo entero. La extirpación de las vegetaciones adenoides es, pues, una operación sumamente benigna y muy sencilla que no se debe diferir nunca.

La amígdala faríngea puede también infectarse (amigdalitis lagunar, RUAULT, BRINDEL), como la amígdala palatina, aunque mucho más rara vez que esta última, por razón de la disposición de sus criptas, que son más abiertas y menos profundas.

En cuanto a la bolsa faríngea, puede ser asiento (al mismo tiempo que el resto de la amígdala o aisladamente en el adulto cuando la amígdala ha desaparecido) de procesos inflamatorios, descritos antes como afección especial con el nombre de *bursitis* (TORNWALDT) y que no son sino un caso particular de inflamaciones circunscritas de la bóveda faríngea. Por fin puede suceder que, a consecuencia de inflamaciones repetidas, se oblitere el orificio por el que la bolsa faríngea desemboca en el cávum en el cual las secreciones se acumulan en la cavidad de la bolsa y la transforman en un quiste que sobresale en la bóveda faríngea: estos quistes, señalados por TORNWALD, son mucho más raros de lo que creía este autor.

e) *Pared inferior.* — La pared inferior o suelo de la cavidad posterior de las fosas nasales está formada por la cara superior del velo del paladar. Recordemos que dicha pared no existe más que cuando el velo se pone en contacto con la pared posterior de la faringe, es decir, en el momento de la deglución. Fuera de este momento, el velo cuelga verticalmente y la pared inferior de la nasofaringe no existe: la porción nasal de la faringe se continúa sin ninguna línea de demarcación con la porción bucal.

2.º **Porción bucal.** — La porción bucal de la faringe, llamada también *orofaringe* o *cámara posterior de las fauces*, se extiende desde el paladar hasta un plano horizontal que pasa por el hueso hioides. Sus dimensiones son muy variables según los sujetos: por término medio tiene 4 cm en el diámetro vertical, 5 cm en el diámetro transversal y 4 cm en el diámetro anteroposterior.

En estado patológico, estas dimensiones están siempre sensiblemente modificadas, pudiendo ser mucho menores o, por el contrario, más o menos aumentadas; en el primer caso se habla de faringe estrechada, y en el segundo caso, ensanchada. La estrechez de la faringe es a veces tan acentuada que se califica de *faringe virtual* y se observa en las afecciones inflamatorias que van acompañadas de un engrosamiento de la mucosa, como, por ejemplo, en la *faringitis folicular hipertrófica* de los adolescentes y, sobre todo, en la *faringitis crónica hipertrófica* de los bebedores y fumadores. El ensanchamiento se encuentra en los enfermos con un pasado patológico faríngeo muy cargado y se debe a la atrofia de la mucosa y de la muscular, alteración hacia la que conducen la mayor parte de inflamaciones crónicas de la faringe.

La porción bucal de la faringe (fig. 242) nos ofrece, como la porción nasal, una pared anterior, una pared posterior y dos paredes laterales. La *pared anterior*, en la faringe bucal como en la faringe nasal, falta en gran parte, pues está ocupada por un vasto orificio que limitan entre sí el borde inferior del velo del paladar y la V lingual. Por debajo de este orificio y hasta el hueso hioides, está formada por la base de la lengua y la amígdala lingual, que describiremos más adelante (véase *Región de la lengua*). Sus *paredes laterales* continúan la fosita de Rosenmüller y presentan masas de tejido linfoideo, que en los sujetos que tienen vegetaciones adenoideas están a menudo aumentadas de volumen. Su *pared posterior*, visible cuando el sujeto abre ampliamente la boca, corresponde al cuerpo del axis; presenta un aspecto mamelonado, debido a la presencia de numerosos folículos adenoideos, minúsculas amígdalas, cuya hipertrofia es denominada vulgarmente *granulaciones de la faringe*.

En la cavidad de la faringe bucal y en su parte anterior, inmediatamente por detrás de la lengua, se encuentra la epiglotis; la estudiaremos después al tratar de la laringe (véase *Región laríngea*).

3.º Porción laríngea. — La porción laríngea de la faringe o *laringofaringe* es continuación de la precedente y se extiende hasta la extremidad superior del esófago: en la parte anterior de su cavidad sobresale la laringe. Su longitud es de unos 5 cm y su anchura de 3 a 4 cm en la parte superior, ya que después va estrechándose a medida que se acerca a su terminación. En este punto, que no es más que la porción inicial del esófago y que corresponde al borde inferior del cartílago cricoides, su calibre

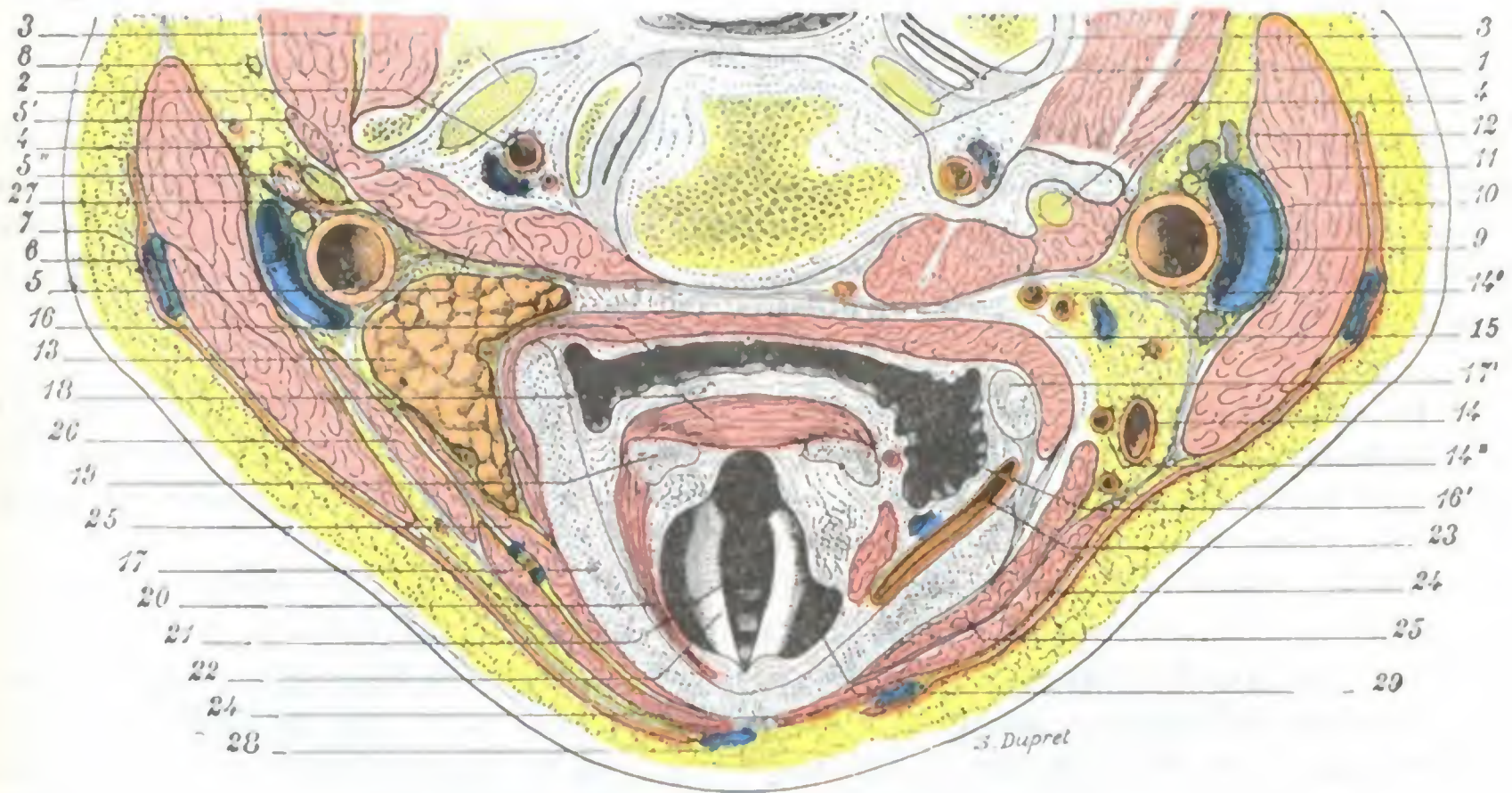


FIG. 241

Laringofaringe, vista en un corte horizontal del cuello que pasa por la parte superior de la V vértebra cervical (cadáver congelado, segmento inferior del corte).

1, quinta vértebra cervical. — 2, arteria vertebral. — 3, quinto nervio cervical. — 4, cuarto nervio cervical. — 5, músculos prevertebrales, con 5', escaleno anterior, 5'', escaleno posterior. — 6, esternocleidomastoideo. — 7, yugular externa. — 8, nervio espinal. — 9, yugular interna. — 10, carótida primitiva. — 11, neumogástrico. — 12, ganglio linfático. — 13, polo superior de la glándula tiroides. — 14, arteria tiroidea superior, con 14', 14'', sus ramas de bifurcación (el corte en el lado derecho alcanza un poco más arriba que en el lado izquierdo y no interesa el polo superior del cuerpo tiroides). — 15, constrictor inferior de la faringe. — 16, faringe laríngea, con 16', canal faringolaríngeo. — 17, cartílago tiroides, con 17', su asta superior. — 18, músculo aritenoides. — 19, cartílago aritenoides. — 20, músculo tiroaritenoides. — 21, glotis. — 22, cuerda vocal inferior. — 23, arteria laríngea superior. — 24, esternocleidomastoideo. — 25, tirohioideo. — 26, omohioideo. — 27, gran simpático. — 28, vena yugular anterior. — 29, vestíbulo de la laringe.

es sólo de 14 mm (MOUTON), inferior al de la porción subyacente del conducto esofágico: por tal motivo, en este sitio (*estrechamiento cricoideo*) se detienen con frecuencia los cuerpos extraños tragados inadvertidamente. Las relaciones íntimas de esta porción terminal de la faringe con la laringe nos explican por qué los cuerpos extraños detenidos en este punto originan síntomas respiratorios que pueden inducir a error acerca de la localización del cuerpo extraño, haciéndonos creer que ocupa la laringe.

Es igualmente en este sitio donde radican las *estrecheces cicatrízales*, consecutivas a la ingestión de líquidos hirvientes o corrosivos, porque sin duda por la misma razón de la estrechez que presenta normalmente, la acción del líquido se deja sentir aquí más largo tiempo que en otros sitios.

Añadamos que esta porción terminal de la faringe se presenta en el vivo, cuando se le examina con el esofagoscopio, con el aspecto de una hendidura transversal cuyos labios, más o menos salientes, están cerrados durante el reposo del órgano por

la acción tónica de una especie de esfínter formado por las últimas fibras del constrictor inferior; KILLIAN la ha denominado, muy justificadamente, *boca del esófago*.

La laringofaringe nos presenta cuatro paredes, que se distinguen en anterior, posterior y laterales. Su *pared anterior* está constituida sucesivamente: 1.º, en su parte extrema superior, por la epiglotis; 2.º, en su parte media, por el orificio faríngeo de la laringe; 3.º, en su parte inferior, por la cara posterior del cricoides. Sus *paredes laterales* corresponden a los *canales faringolaríngeos*, que recorren los líquidos ingeridos para llegar al esófago; el fondo del canal está levantado por un pequeño repliegue vertical, determinado por el nervio laríngeo superior. Finalmente, su *pared posterior* corresponde a los cuerpos de las tercera, cuarta, quinta y sexta vértebras cervicales.

4.º CONSTITUCIÓN ANATÓMICA

La faringe está compuesta esencialmente por tres capas superpuestas: 1.ª, una capa media o fibrosa, conocida con el nombre de *aponeurosis de la faringe*; 2.ª, una capa exterior *muscular*; 3.ª, una capa interior o *mucosa*. Las estudiaremos aquí únicamente desde el punto de vista medicoquirúrgico, y para los detalles puramente anatómicos remitiremos a los tratados de Anatomía descriptiva.

1.º Aponeurosis de la faringe.—Esta aponeurosis, que constituye como la *armazón de la faringe*, se extiende sin interrupción de la extremidad superior del órgano a su extremidad inferior, pero sólo ocupa una parte de su extensión, su pared posterior y sus paredes laterales; falta en su parte anterior.

En su conjunto, la aponeurosis laríngea reviste la forma de medio cilindro o canal de dirección vertical y con la concavidad dirigida hacia delante. *Por arriba* se inserta en la base del cráneo, y más particularmente: 1.º, en la apófisis basilar, un poco por delante del agujero occipital; 2.º, en la cara inferior del peñasco, desde el agujero carotídeo hasta el vértice del hueso; 3.º, en la lámina fibrocartilaginosa que cierra el agujero rasgado anterior; 4.º, en el borde posterior del ala interna de la apófisis pterigoides. *Por abajo*, la aponeurosis se adelgaza poco a poco y acaba por degenerar en una simple capa celulosa que se continúa con la túnica media del esófago. *Por delante*, el borde anterior de la aponeurosis faríngea se extiende desde la base del cráneo hasta el esófago. Es muy irregular y de arriba abajo se inserta sucesivamente en el ala interna de la apófisis pterigoides, en el ligamento pterigomaxilar, en la parte posterior de la línea milohioidea, en el ligamento estilohioideo, en las astas menores y mayores del hueso hioides, en el ligamento tirohioideo lateral, en el borde posterior del cartílago tiroides y, finalmente, en la cara posterior del cartílago cricoides.

De las dos superficies de la aponeurosis faríngea, la *superficie interior*, cóncava, corresponde a la mucosa, y la *superficie exterior*, convexa, sirve de substrato a la capa muscular.

2.º Músculos de la faringe.—Los músculos de la faringe (fig. 243) pertenecen todos, histológicamente, a la clase de músculos estriados. El número de diez, cinco a cada lado, son pares y están simétricamente dispuestos a derecha e izquierda de la línea media. Teniendo en cuenta el papel que desempeñan, se distinguen en constrictores y elevadores.

a) Los *músculos constrictores*, anchos y delgados, están formados por fibras transversales u oblicuas y tienen por función, como su nombre indica, estrechar la faringe. Son en número de tres y los distinguimos con los nombres de *superior*, *medio* e *inferior*. Se disponen en planos diferentes, imbricándose de abajo arriba a la manera de las tejas de un tejado, pero en sentido inverso; el inferior, que es el más superficial,

cubre en parte al medio, que se encuentra colocado por delante de él; el medio, a su vez, cubre en parte al superior, que es el más profundo de los tres. Los constrictores se insertan detrás de la línea axil de la aponeurosis, y por delante van a fijarse en los diversos puntos fibrosos o cartilagosos que dan inserción a la aponeurosis subyacente.

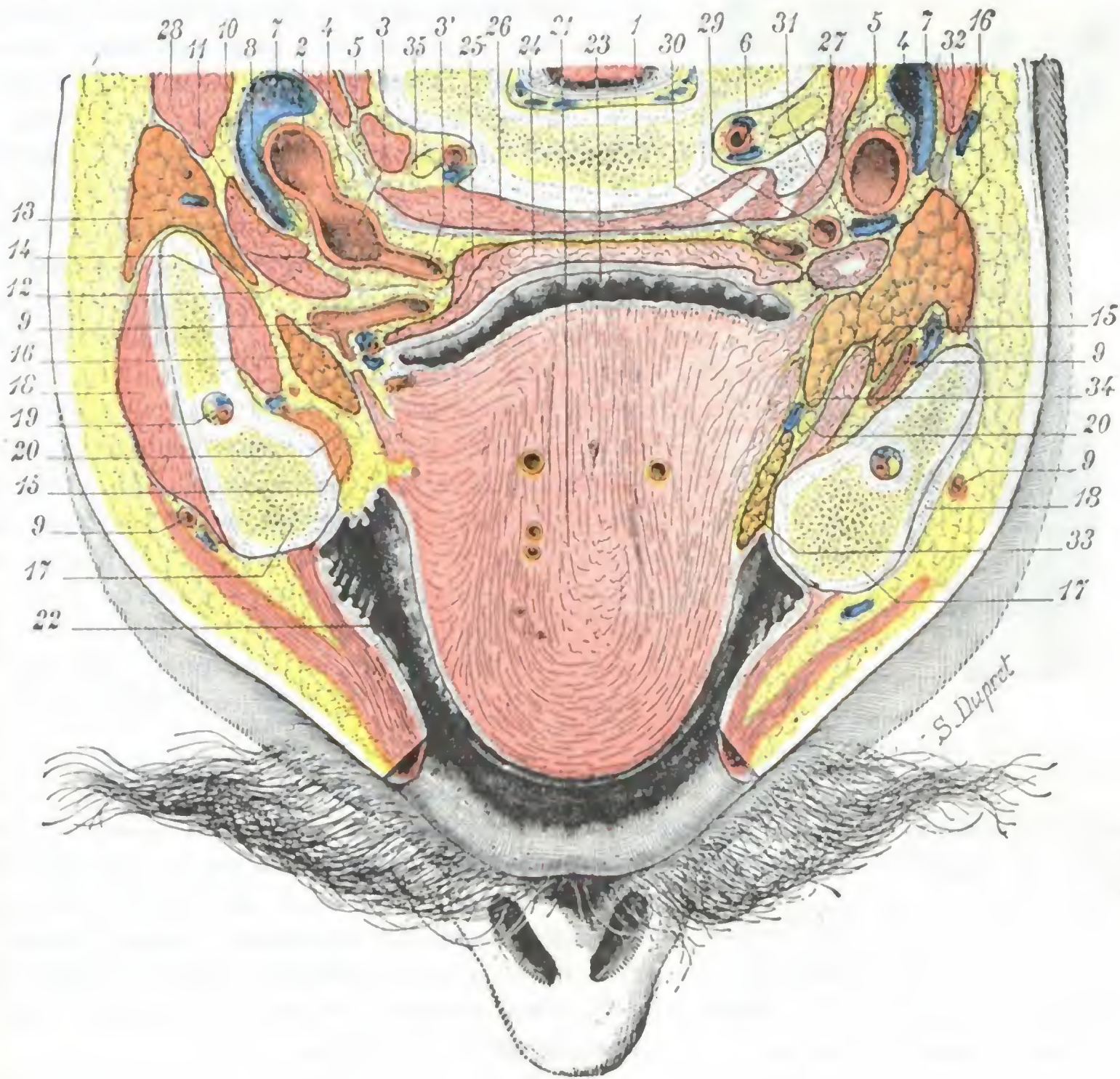


FIG. 242

Faringe bucal, vista en un corte horizontal de la cabeza (cadáver congelado, segmento superior del corte).

El corte no es absolutamente horizontal, pues llega un poco más arriba en el lado izquierdo, donde interesa la bifurcación de la carótida (bifurcación tardía), que en el lado derecho, en el que interesa la carótida primitiva

1, tercera vértebra cervical. — 2, carótida interna. — 3, carótida externa, con 3', origen de la tiroides superior. — 4, neumogástrico. — 5, simpático. — 6, arteria vertebral. — 7, yugular interna. — 8, hipogloso y origen de su rama descendente. — 9, arteria facial. — 10, espinal. — 11, digástrico. — 12, estilogloideo. — 13, parótida. — 14, pterigoideo interno. — 15, milohioideo. — 16, glándula submaxilar. — 17, maxilar inferior, seccionado en el lado izquierdo a nivel del ángulo, y un poco por encima de él en el lado derecho. — 18, masetero. — 19, conducto dentario, con los vasos y nervios dentarios inferiores en su interior. — 20, nervio lingual. — 21, lengua. — 22, cavidad bucal. — 23, faringe bucal. — 24, constrictor medio de la faringe. — 25, estilofaríngeo. — 26, músculos prevertebrales. — 27, carótida primitiva. — 28, esternocleidomastoideo. — 29, arteria tiroidea superior. — 30, arteria lingual. — 31, músculo digástrico y estilogloideo. — 32, ganglio linfático. — 33, glándula sublingual. — 34, conducto de Wharton. — 35, tercer nervio cervical.

Hemos visto antes que las últimas fibras del constrictor inferior formaban, alrededor de la parte terminal de la faringe, una especie de esfínter que en el vivo limitaba con claridad la faringe del esófago (*boca del esófago*).

β) Los *músculos elevadores*, llamados así porque elevan la faringe, son en número de dos: el *faringoestafilino* y el *estilofaríngeo*. El primero, que forma parte del velo del paladar, se extiende desde la parte posterior del velo a la parte media de la aponeurosis faríngea. El segundo, partiendo de la base de la apófisis estiloides, se dirige

oblicuamente hacia abajo y adentro, se introduce entre el constrictor y superior y el constrictor medio y termina por debajo de este último músculo, formando un pequeño abanico, cuyas fibras se insertan a la vez en la aponeurosis faríngea, en el borde externo de la epiglotis y en el borde posterior del cartílago tiroides.

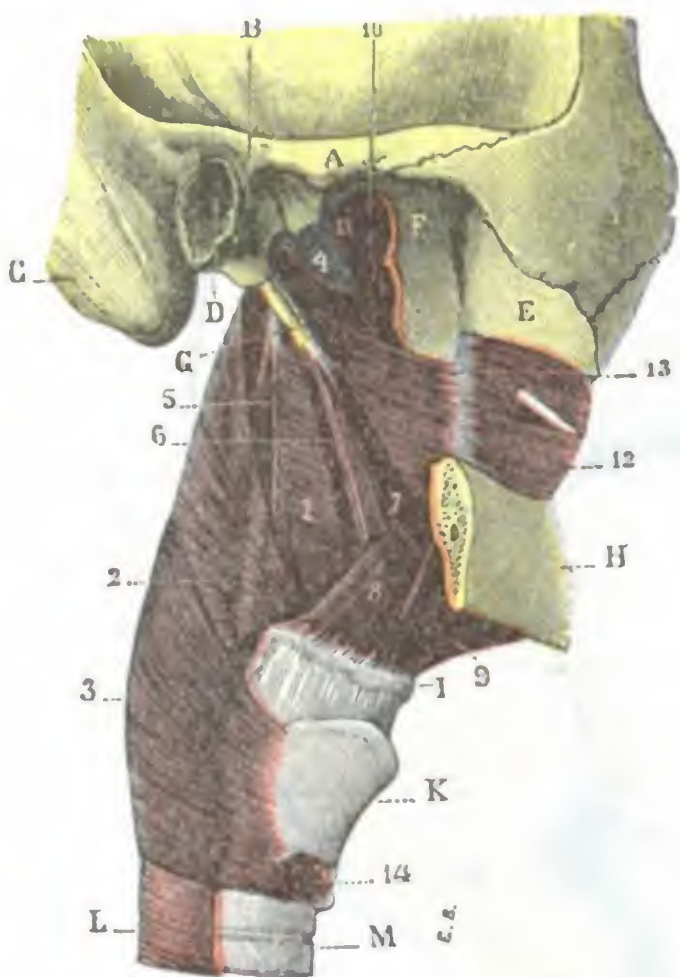


FIG. 243

Músculos de la faringe, vistos lateralmente (lado derecho) (T.).

La rama ascendente del maxilar inferior ha sido reseca a nivel de su unión con el cuerpo del hueso. La capa superficial de los músculos de la región ha sido igualmente extirpada.

A, arco cigomático. — B, cavidad glenoides. — C, apófisis mastoides. — D, conducto auditivo externo. — E, tuberosidad del maxilar superior. — F, apófisis pterigoides. — G, apófisis estiloides. — H, maxilar inferior. — I, hueso hioides. — K, cartílago tiroides. — L, esófago. — M, traquearteria.

1, constrictor superior de la faringe. — 2, constrictor medio. — 3, constrictor inferior. — 4, aponeurosis faríngea. — 5, estilofaríngeo. — 6, estilohioides profundo (anormal) y ligamento estilohioides. — 7, estilogloso. — 8, hio-gloso. — 9, milohioides. — 10, periestafilino externo. — 11, periestafilino interno. — 12, buccinador. — 13, aponeurosis buccinofaríngea. — 14, ericotiroideo.

rinofaringe, es más delgada en las otras partes del conducto faríngeo.

La mucosa faríngea contiene, en toda su altura, gran número de *glándulas muciparas*, que, por su estructura, recuerdan las glándulas labiales. La inflamación de estas glándulas, la hipersecreción que de ella resulta y que obliga al enfermo a hacer esfuerzos para desembarazarse de las secreciones, modificadas en su cantidad y en su calidad, caracterizan las afecciones catarrales agudas o crónicas de la faringe (*faringitis*). La mucosa faríngea contiene, además, en su espesor gran número de *folículos adenoideos*, que desempeñan un importante papel en la patología de la faringe y en las infecciones generales cuyo punto de partida es bucofaríngeo (reumatismo, escarlatina, etc.).

Hace algunos años ha sido señalada, en la mucosa que reviste la bóveda faríngea, por delante de la bolsa de Luschka y de la amígdala faríngea, una pequeña masa epitelial a la que se ha dado el nombre de *hipófisis faríngea* (ERDHEIM, ARAI, CITELLI,

γ) *Considerados en conjunto*, los diferentes músculos que acabamos de describir forman alrededor de la faringe una capa continua, pero de poco espesor. Pueden paralizarse, y siempre sus parálisis van asociadas a las del velo del paladar (difteria, parálisis por lesiones bulbares). Dado el papel que desempeñan en la deglución, se concibe que cuando no funcionen, aquel acto, sobre todo si se trata de líquidos, está sumamente comprometido: en tal caso se ve que los líquidos refluyen por las fosas nasales y penetran en la laringe y los bronquios. En lugar de estar paralizados, los músculos de la faringe pueden estar afectados de contractura o espasmo, y en virtud de ello se dificulta la penetración de alimentos sólidos o líquidos en el esófago; se observa en el *tétanos* y sobre todo en la *rabia*, en la que es constante y tan intenso, que por ello se da a esta dolencia el nombre de *hidrofobia*. Se observa también en el *histerismo*, en que puede simular una estrechez orgánica, y en la *faringitis crónica hipertrofica*.

3.º **Mucosa faríngea.** — En estado normal, la mucosa faríngea presenta una coloración rosada, a veces francamente rojiza, y está lubricada por un moco viscoso muy adherente. En estado patológico es de un rojo más o menos violáceo, a veces seca y como barnizada (mal de Bright, diabetes, etc.), cubierta en otras ocasiones por una capa purulenta amarilla.

En la porción nasofaríngea, destinada exclusivamente a la respiración, está revestida por un epitelio con pestañas vibrátiles, y en todo el resto de su extensión aparece tapizada por un epitelio pavimentoso. Gruesa y adherente a nivel de la

etcétera). Impar y media, en la mayoría de los casos está situada inmediatamente por detrás de la articulación esfenovomeriana. Se presenta de ordinario en forma de un cuerpo alargado en sentido sagital, unas veces cilindroideo, otras ligeramente aplanado, bien de arriba abajo, bien de un lado a otro. Sus dimensiones son muy variables: su longitud, por término medio, es de 2 a 5 mm; su anchura, de 1 a 3 mm; su espesor, de un cuarto a medio milímetro. Morfológicamente, la hipófisis faríngea tiene el mismo origen y sin duda la misma significación que la hipófisis cerebral o craneal, que ocupa la silla turca; representa la extremidad inferior del *pedículo hipofisario* del embrión, el cual, en lugar de desaparecer por atrofia regresiva, se organiza en verdadero cuerpo glandular. Su estructura es también la misma que la de la hipófisis cerebral y es probable que tenga idéntica función. Parece racional suponer que, cuando la hipófisis cerebral está afectada de un proceso patológico destructivo, la hipófisis faríngea puede hasta cierto punto suplir a la hipófisis lesionada y de esta manera retardar la aparición de los síntomas que traducen la insuficiencia hipofisaria.

La mucosa de la faringe puede ser asiento de tumores malignos (epitelioma). Se observan también en ella ulceraciones graves (de origen traumático, sífilítico, tifoideo, tuberculoso o gangrenoso), que dejan tras sí cicatrices que deforman y estrechan la cavidad faríngea, produciendo trastornos más o menos acentuados de la respiración, deglución y fonación.

5.º VASOS Y NERVIOS

1.º Arterias. — La faringe recibe la mayor parte de sus arterias de la *faríngea inferior*, rama de la carótida externa. Accesoriamente le proporcionan algunos ramos la *pterigopalatina*, la *palatina inferior* y la *tiroidea superior*.

2.º Venas. — Las venas, emanadas de la mucosa y de la muscular, terminan, a diferentes alturas, en la yugular interna. Las venas de la mucosa alcanzan un desarrollo exagerado en las afecciones crónicas de la faringe, formando en la superficie de la membrana varicosidades claramente visibles al examen clínico. Con bastante frecuencia se rompen a consecuencia de los esfuerzos de tos que hacen los sujetos afectos de faringitis para desembarazarse de las secreciones faríngeas, dando origen a *hemorragias* que, por simular pequeñas hemoptisis, inquietan mucho a los enfermos (BOTÉY).

3.º Linfáticos. — La mucosa de la faringe es muy rica en tejido linfoide; contiene numerosos folículos adenoides. En cuanto a sus vasos linfáticos, van a terminar: 1.º, los de la porción nasal de la faringe, a los ganglios retrofaríngeos anteriormente descritos; 2.º, los de las porciones bucal y laríngea, a cinco o seis ganglios carotídeos situados por debajo del vientre posterior del digástrico. El infarto de estos ganglios se observa con frecuencia en las afecciones de la faringe (anginas).

4.º Nervios. — Aparte el nervio faríngeo de Bock, que el ganglio esfenopalatino envía a la mucosa cercana al orificio de la trompa, y algunos finos ramitos que el laríngeo externo y el recurrente envían a la parte inferior de la faringe, los nervios destinados a este órgano proceden todos del plexo faríngeo, en cuya constitución toman parte el glossofaríngeo, el neumoespinal y el gran simpático. Fisiológicamente los ramitos nerviosos destinados a la faringe se dividen en *sensitivos* y *motores*.

a) *Ramos sensitivos.* — La sensibilidad de la faringe depende principalmente del *neumogástrico*, accesoriamente del *glossofaríngeo*, que inerva la mucosa en las cercanías del pilar posterior, y del *trigémico*, que envía algunos filetes (por el nervio faríngeo

de Bock) a los alrededores del orificio interno de la trompa. Son conocidos los reflejos (náuseas, vómitos) que provoca el tacto del velo del paladar y de la faringe. Estos reflejos, que tanto molestan para la exploración de la cavidad faríngea, desaparecen en ciertos casos; se dice entonces que existe *anestesia de la faringe*. Esta anestesia puede encontrarse asociada a trastornos paralíticos (cuando la parálisis es consecutiva a una polineuritis periférica; en la difteria, por ejemplo); se observa a veces aisladamente, en el histerismo sobre todo, en que constituye uno de sus estigmas.

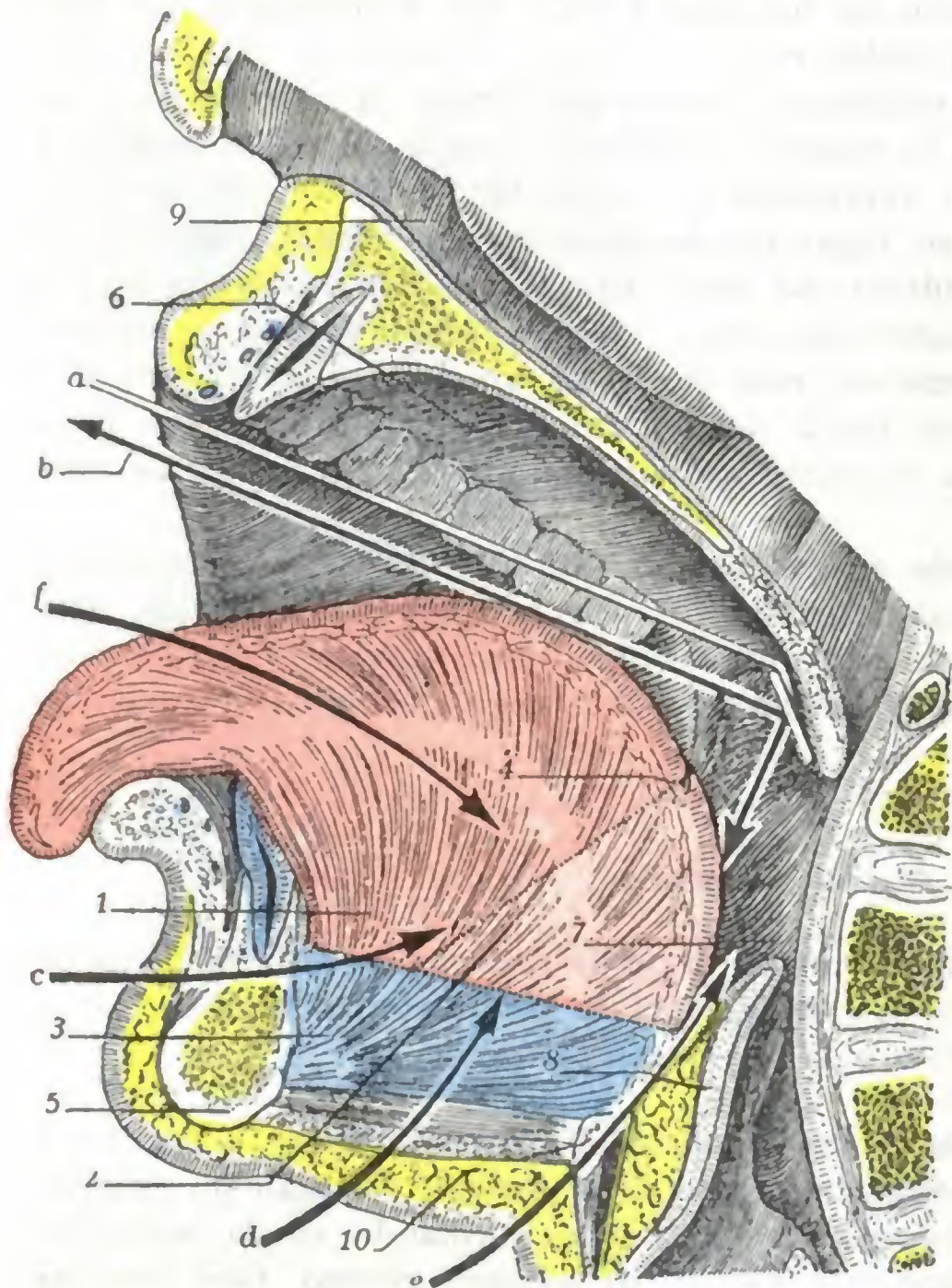


FIG. 244

Esquema de las divisiones topográficas de la lengua y de las vías de acceso a este órgano y a la faringe; corte mediosagital de la cabeza, estando la boca abierta.

La porción móvil de la lengua está coloreada de rojo; la porción fija, de azul.

1, segmento bucal de la porción móvil de la lengua (rojo oscuro). — 2, segmento faríngeo de esta misma porción móvil (rojo claro). — 3, porción fija de la lengua (azul). — 4, 4, foramen cæcum. — 5, maxilar inferior. — 6, bóveda palatina. — 7, faringe. — 8, epiglotis. — 9, fosa nasal derecha. — 10, hueso hioides.

a, espejillo laringoscópico en situación para explorar la laringofaringe y la amígdala lingual. — b, marcha que siguen los rayos luminosos para ir a iluminar el segmento faríngeo por una parte y para llegar al ojo del observador por otra. — c, vía transmaxilar de acceso a la faringe. — f, vía de acceso natural, por la cavidad bucal.

nervios faríngeos, se traduce por una hemiparálisis de la laringe asociada a una hemiparálisis del velo del paladar y de la faringe (*síndrome de Avellis*). Añadamos ahora que las parálisis de la faringe pueden también reconocer por causa, no sólo una lesión de los nervios mismos, sino también una lesión que interese sus núcleos bulbares o sus centros corticales.

6.º EXPLORACIÓN Y VÍAS DE ACCESO

Para la exploración hay que distinguir la faringe bucal de la faringe nasal y de la faringe laríngea. Sólo la primera es explorable directamente por la vista, sin ayuda

Es sabido que el neumoespinal recibe, de una manera inconstante, una anastomosis de la segunda raíz cervical posterior, de la cual el nervio occipital de Arnold (que tiene bajo su dependencia la sensibilidad de la región occipital) no es más que la prolongación. Según H. VINCENT, estos filetes anastomóticos, cuando existen, acompañan al nervio faríngeo y se distribuyen por la faringe. Así se explicarían los violentos dolores que ciertos sujetos afectos de angina experimentan, espontáneamente y a la presión, a nivel de la parte superior de la nuca.

b) *Ramos motores*. — La motricidad de la faringe está bajo la dependencia del *glossofaríngeo*, que inerva el faringoestafilino, y sobre todo del *neumoespinal*, que inerva todos los constrictores. Recordemos que el neumoespinal envía igualmente filetes al velo del paladar y a los músculos de la laringe, y que su lesión, cuando radica por encima del punto donde nacen los

de instrumentos especiales: basta para ello que el sujeto tenga la boca muy abierta y bien iluminada y deprimir el dorso de la lengua con una espátula, cuchara, etc. Para examinar la cavidad posterior de las fosas nasales o bien la faringe laríngea, y para examinar ciertas partes de la faringe bucal, la amígdala lingual sobre todo, es preciso recurrir a procedimientos especiales, que describiremos a propósito de la exploración de las fosas nasales y de la laringe, a saber: la *rinoscopia posterior* para la laringofaringe (fig. 244, a).

Gracias a los medios de examen precitados, la cavidad faríngea es directamente accesible al cirujano en todas sus partes por las *vías naturales*. Pero si esta vía es suficiente de ordinario para las intervenciones benignas de la faringe, no sucede lo mismo cuando se trata de afecciones malignas, en particular del cáncer. En tales casos el cirujano necesita una vía amplia para poder practicar una extirpación completa, por lo que ha de valerse de vías artificiales.

Las *vías artificiales* que proporcionan un camino más amplio que las naturales son:

α) *Para la nasofaringe*, la vía palatina (hendiduras del velo del paladar o resección de la bóveda palatina, NÉLATON), la vía nasal (resección y descenso temporal de la nariz, OLLER), la vía facial (resección temporal o permanente del maxilar superior, SYME).

β) *Para la orofaringe y la laringofaringe*, las diversas faringotomías laterales con resección o no de la rama del maxilar inferior (pág. 301), la faringotomía media suprahiodea con sección de la mandíbula en la línea media (SÉBILEAU) y la faringotomía transhiodea de VALLAS (fig. 244, e), con simple sección del hioides o resección de este hueso (LATARJET).

CAPITULO III

APARATOS DE LOS SENTIDOS

Cuatro de nuestros cinco aparatos sensoriales ocupan la cabeza: el aparato de la audición, el aparato de la visión, el aparato de la olfacción y el aparato del gusto. El primero se encuentra situado casi en su totalidad en el espesor de la pared craneal; el segundo ocupa una cavidad intermediaria al cráneo y a la cara; los otros dos pertenecen manifiestamente al macizo facial.

Cada uno de ellos está esencialmente constituido por una membrana fina y delicada, donde se encuentran, generalmente en el interior de células altamente diferenciadas (*células sensoriales*), las ramificaciones terminales de los nervios sensoriales: el *laberinto membranoso* para el sentido del oído, la *retina* para la vista, la *pituitaria* para el olfato, la *mucosa lingual* para el gusto. A estas membranas sensoriales, que son las partes esenciales de los órganos de los sentidos, se añaden, a título de anexos, cierto número de formaciones de menor importancia cuyas atribuciones son, según los casos, proteger las membranas precitadas, facilitar la llegada a su superficie del estímulo que debe poner en juego su excitabilidad, favorecer la acción de este estímulo, bien reforzándolo, bien aumentando su duración, etc. Estas formaciones secundarias se convierten de este modo en verdaderos aparatos de perfeccionamiento.

Estudiaremos los aparatos sensoriales de la cabeza, yendo de arriba abajo y en el mismo orden con que los hemos enumerado más arriba:

- 1.º *Aparato de la audición;*
- 2.º *Aparato de la visión;*
- 3.º *Aparato de la olfacción;*
- 4.º *Aparato del gusto.*

ARTICULO PRIMERO

APARATO DE LA AUDICION

El aparato de la audición está destinado a hacernos percibir los sonidos, con sus caracteres variables de intensidad, tono y timbre. Examinado en un corte vertico-transversal (fig. 245), se muestra constituido por tres segmentos yuxtapuestos, que son, de fuera adentro: 1.º, el *oído externo*; 2.º, el *oído medio*; 3.º, el *oído interno*. Cada uno de estos segmentos tiene una situación, una fisiología, una patología y, finalmente, una cirugía operatoria diferentes.

El oído externo, por su forma y relaciones inmediatas con la atmósfera, es el *órgano receptor del sonido*; su patología es sencilla, y su exploración, de las más fáciles. El oído medio es el *órgano transmisor del sonido*, pues por mediación de la membrana del tímpano, de los huesillos y de la ventana oval transmite los sonidos recogidos por

el oído externo al oído interno. Excavado en la cara inferoexterna del temporal, es muy fácilmente accesible al cirujano; su patología es variada y compleja. El oído interno, por último, es el *órgano receptor del sonido*. Profundamente situado en el espesor del peñasco, es casi inaccesible y su patología es todavía incompletamente conocida.

Una lesión de cualquiera de los tres segmentos precisados puede determinar sordera, y es fácil prever que el pronóstico será tanto más grave cuanto más profundamente radique la lesión, por ser más importante el papel del órgano interesado y por ser más difícil su exploración y acceso operatorio. Por eso la sordera provocada por un tapón de cerumen del conducto auditivo, es decir, del órgano de recepción, es esencialmente curable; en cambio; una otitis interna laberíntica, que afecta el aparato de percepción, determina una sordera que, por regla general, es incurable.

Estudiaremos separadamente en el aparato de la audición: 1.º, el *oído externo*; 2.º, la *membrana del tímpano*, que separa el oído externo del oído medio; 3.º, el *oído medio*; 4.º, el *oído interno*.

1. OIDO EXTERNO

El oído externo comprende a su vez dos partes: 1.º, una parte externa, expansión laminar más o menos ensanchada en forma de concha, el *pabellón*; 2.º, una parte interna, que es continuación de la precedente y adopta la forma de un conducto, que es conocido por el *conducto auditivo externo*.

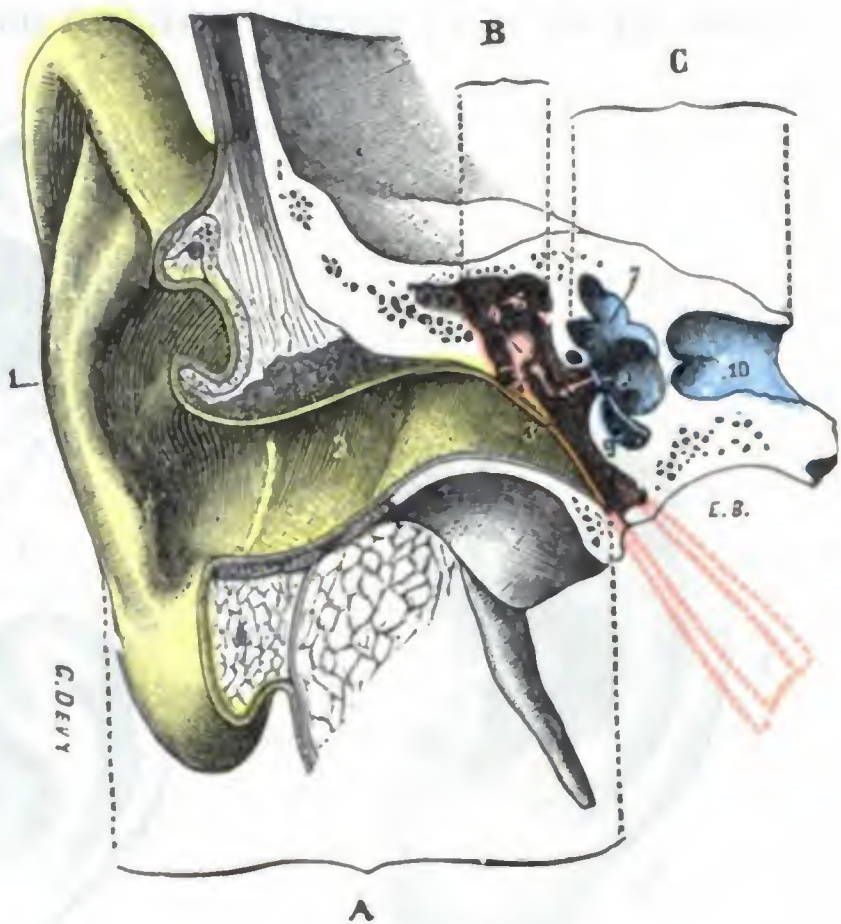


FIG. 245

Corte verticotrassversal del aparato auditivo para mostrar sus tres porciones (T.).

(El oído externo (A) está coloreado en amarillo; el oído medio (B), en rojo; el oído interno (C), en azul.)

1, pabellón de la oreja. — 2, conducto auditivo externo. — 3, membrana del tímpano. — 4, caja del tímpano con la cadena de huesillos. — 5, orificio de entrada de las cavidades mastoideas. — 6, trompa de Eustaquio, situada en un plano anterior al del corte. — 7, oído interno. — 8, ventana oval. — 9, ventana redonda. — 10, conducto auditivo interno.

a) Pabellón

El pabellón del oído está situado en las partes laterales de la cabeza, por detrás de la articulación temporomaxilar y por delante de la apófisis mastoides, de la que cubre la parte anterior, o sea el segmento quirúrgico (pág. 58). Se encuentra comprendida entre dos horizontales, una de las cuales, la superior, sigue la misma dirección que la cola de la ceja, y la otra, la inferior, pasa un poco por debajo del subtabique. Libre por su tercio posterior, está sólidamente unida a la cabeza por su tercio anterior, continuándose en este sitio, sin línea de demarcación bien clara, con el conducto auditivo externo. Su modo de implantación, lo mismo que sus dimensiones y su configuración, son muy variables. Entre las orejas que se aplican sobre la pared craneal y las que se separan formando un ángulo de 90º y hasta más abierto (*orejas en asa*), se encuentran todas las disposiciones intermedias. De ordinario, el ángulo de separación (*ángulo cefaloauricular*, TESTUT) mide de 20 a 30 grados.

1.º **Conformación exterior.** — El pabellón del oído reviste la forma de un óvalo con el eje mayor casi vertical y la extremidad gruesa dirigida arriba. Presenta, en sus

dos caras, numerosas eminencias y depresiones, que le dan un aspecto muy irregular y característico. No haremos aquí sino mencionarlas (véase *Anatomía descriptiva*). Son (fig. 246): 1.º, en la parte media, una excavación profunda, la *concha*; 2.º, alrededor de ella y limitándola, la *hélice* u orla del pabellón, apenas visible en ocasiones (oreja plana, no orlada), que se bifurca para circunscribir la fosa navicular; 3.º, el *trago*, que forma un opérculo movable por delante de la entrada del conducto auditivo y que constituye un punto de mira utilizado para practicar ciertas operaciones en la cara o el cráneo; 4.º, finalmente, el *antitrago*, que, como su nombre indica, está situado enfrente del trago. El pabellón termina, por abajo, en una formación blanda y flácci-

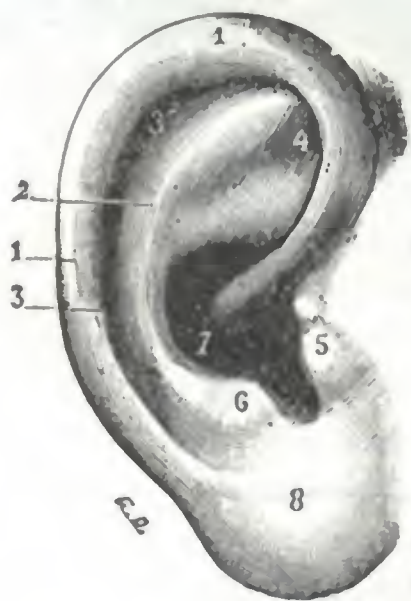

FIG. 246

Pabellón de la oreja
(cara externa) (T.)

1, hélix. — 2, antehélix. — 3, 3', canal del hélix. — 4, fosita del antehélix o fosita triangular. — 5, trago. — 6, antitrago. — 7, cavidad de la concha. — 8, lóbulo.

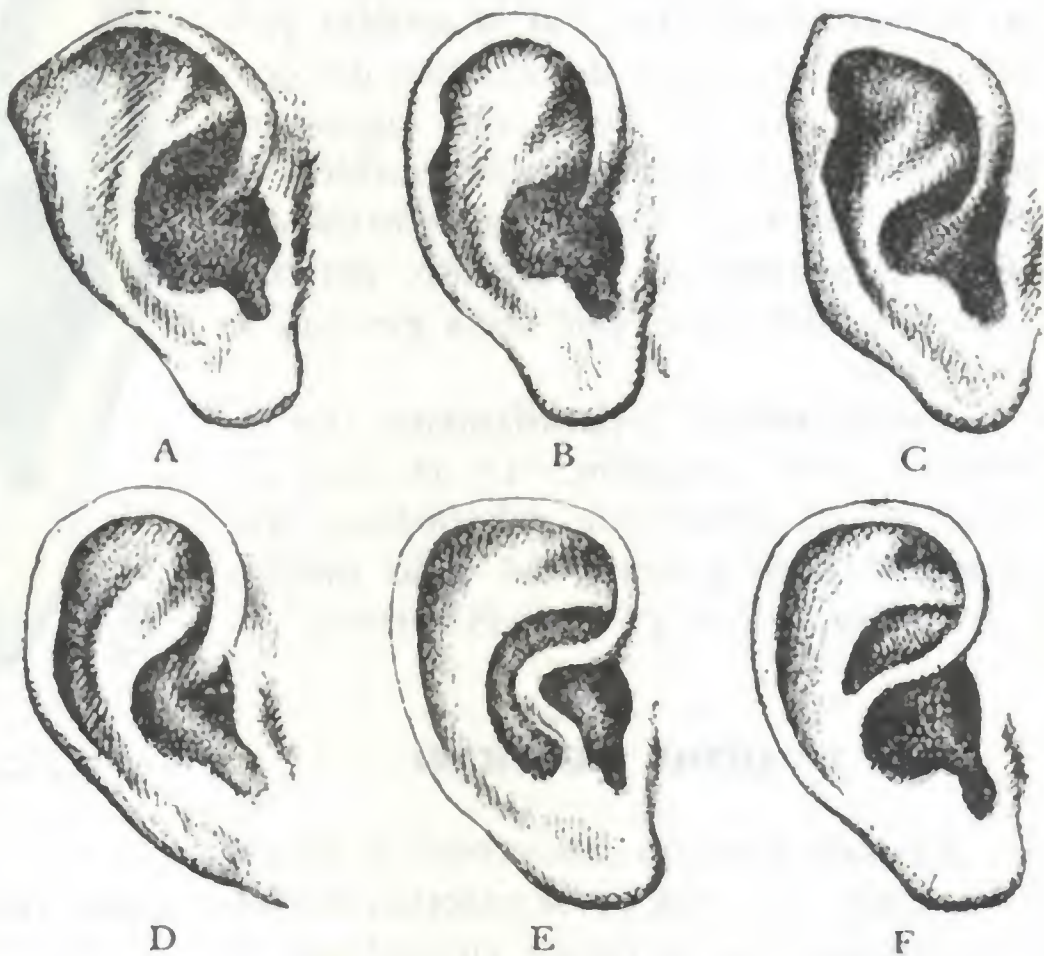


FIG. 247

Anomalias de forma de pabellón (según LANNOIS).

A, desenrollamiento del hélix. — B, tubérculo de Darwin. — C, tubérculo de Darwin y oreja simiesca. — D, lóbulo adherente. — E, raíz del hélix unida al antehélix. — F, raíz del hélix unida al antitrago.

da, el *lóbulo de la oreja*, frecuentemente deformado por los adornos que los pueblos salvajes o civilizados acostumbran colgar en él.

No es raro ver al pabellón de la oreja presentar *anomalias de forma* y hasta *verdaderas deformidades*.

á) Las *anomalias de forma* son consideradas como estigmas físicos de degeneración; constituyen, a menudo, en los degenerados superiores, la única malformación comprobable (G. BALLET). Es, pues, interesante conocerlas. Entre las principales anomalias señalaremos (figura 247): 1.º, las orejas grandes separadas de la cabeza (*orejas en asa*); 2.º, la ausencia de reborde de la hélice (*oreja plana*); 3.º, el *desarrollo exagerado del tubérculo de Darwin* (es sabido que con el nombre de tubérculo de DARWIN se designa el abultamiento difuso que presenta la hélice en la unión de su porción horizontal con la porción descendente); 4.º, la *prolongación de la raíz de la hélice hasta la antehélice*, de la que resulta la división de la concha en dos cavidades secundarias (FERRÉ y HUET); 5.º, la *atrofia* o la *desaparición del lóbulo* (MORELL); 6.º, la *adherencia de este mismo lóbulo*, etc.

β) Las *deformidades* no son muy raras; pueden ser congénitas o adquiridas. Las *deformaciones congénitas* a menudo son hereditarias; a veces coinciden con otras malformaciones de la cara, el labio leporino particularmente, lo que se explica si recordamos que el oído externo se desarrolla alrededor de la primera hendidura branquial y a expensas del

primero y segundo arcos branquiales. Estas deformaciones son debidas, bien a una detención, o, por el contrario, a un exceso de desarrollo. Así es que puede faltar el pabellón, lo que es excepcional, o, lo que es más frecuente, estar representado por mamelones más o menos irregulares. En otros casos está hipertrofiado en totalidad (se han visto orejas de 12 cm de longitud) o en una de sus partes, especialmente el lóbulo. Estas últimas malformaciones pueden, hasta cierto punto, ser corregidas por el cirujano. Las *deformaciones adquiridas* resultan de una pérdida de substancia (cuchilladas, mordeduras), de cicatrices viciosas (quemaduras), de la presencia de tumores (quistes, fibromas del lóbulo, queloides, etc.).

2.º Constitución anatómica.— El pabellón está esencialmente constituido por un repliegue cutáneo, que se mantiene más o menos rígido por un fibrocartilago colocado en su interior. De la superficie a la profundidad encontramos: 1.º, la *piel*; 2.º, el *tejido celular subcutáneo*; 3.º, el *fibrocartilago*.

A. PIEL.— La piel es muy fina, delgada, suave al tacto: se extiende regularmente sobre las dos caras del cartilago (excepto por detrás, donde se refleja pronto para continuarse con la piel de la región mastoidea) y reproduce fielmente todas sus irregularidades, rebasándolo por debajo para constituir el lóbulo al adosarse la de ambas caras; de aquí la movilidad y la flaccidez que nos ofrece esta porción inferior de la oreja.

Presenta numerosos pelos, que quedan rudimentarios en estado de vello, exceptuando los que se desarrollan en la cara interna del trago (*barbula hirci*), que, en el viejo sobre todo, llegan a alcanzar una longitud considerable.

Se encuentran, además, glándulas sebáceas y un pequeño número de glándulas sudoríparas. La piel del pabellón es uno de los sitios de elección del eccema, del impétigo y de los sabañones.

B. TEJIDO CELULAR SUBCUTÁNEO.— El tejido celular subcutáneo no existe como capa distinta en la cara externa del pabellón. En este punto la piel adhiere íntimamente el pericondrio, lo que explica el dolor vivo que provocan los abscesos que se desarrollan en tal sitio. En su cara interna, por el contrario, es relativamente laxo y contiene algunos pelotones grasos aislados; se deja infiltrar por la serosidad y puede ponerse edematoso.

C. CARTÍLAGO.— Es una lámina delgada y elástica, rodeada de un pericondrio grueso, que ocupa toda la extensión del pabellón a excepción del lóbulo, el que, como ya hemos dicho, está constituido por un simple repliegue cutáneo. Reproduce fielmente todas las eminencias y depresiones que hemos señalado en el pabellón: su elasticidad es tal, que no se fractura nunca, pero puede desgarrarse. En el viejo sufre una degeneración particular (*estado senil*), que se manifiesta por puntos de reblandecimiento y por la formación de pequeñas cavidades llenas de un líquido viscoso. Este trastorno trófico, que según ciertos autores se observa igualmente en el curso de algunas enfermedades cerebrales, y sobre todo en los alienados, no deja de tener influencia en la producción del *otohematoma espontáneo*, tumor sanguíneo que se desarrolla en la cara externa del pabellón, entre el pericondrio y el cartilago.

Los diversos pliegues de fibrocartilago auricular están unidos entre sí por tractos fibrosos que constituyen los *ligamentos intrínsecos* del pabellón. Otros dos ligamentos, llamados *ligamentos extrínsecos*, unen el cartilago y, por consiguiente, el pabellón a la aponeurosis del músculo temporal y al tubérculo cigomático, por una parte, y a la base de la mastoide y a la pared posterior del conducto auditivo, por otra.

Finalmente, pequeños *músculos*, divididos en músculos intrínsecos y extrínsecos como los ligamentos, y como ellos confundidos con el pericondrio, están destinados a moverlo. Son: 1.º, como músculos extrínsecos el *auricular anterior*, el *auricular pos-*

terior y el *auricular superior*; 2.º, como músculos intrínsecos, el *músculo mayor de la hélice*, el *músculo menor de la hélice*, el *músculo del trago*, el *músculo del antitrigo*, el *músculo transverso* y el *músculo oblicuo*. Estos músculos están absolutamente atrofiados en el hombre y no tienen ninguna importancia.

3.º **Vasos y nervios.** — a) Las *arterias* destinadas al pabellón de la oreja (figuras 248 y 249) provienen de la temporal superficial (auriculares anteriores) y sobre todo de la auricular posterior. Los ramitos nacidos de este último tronco perforan en tres sitios (*arterias perforantes*) la lámina cartilaginosa, para ir a irrigar la cara externa del pabellón; según ciertos autores, el *otohematoma traumático* sería debido a un desgarró de la perforante superior, bajo la influencia de un traumatismo (puñetazo, bofetada). En la vascularización del pabellón, muy rica, se manifiestan los

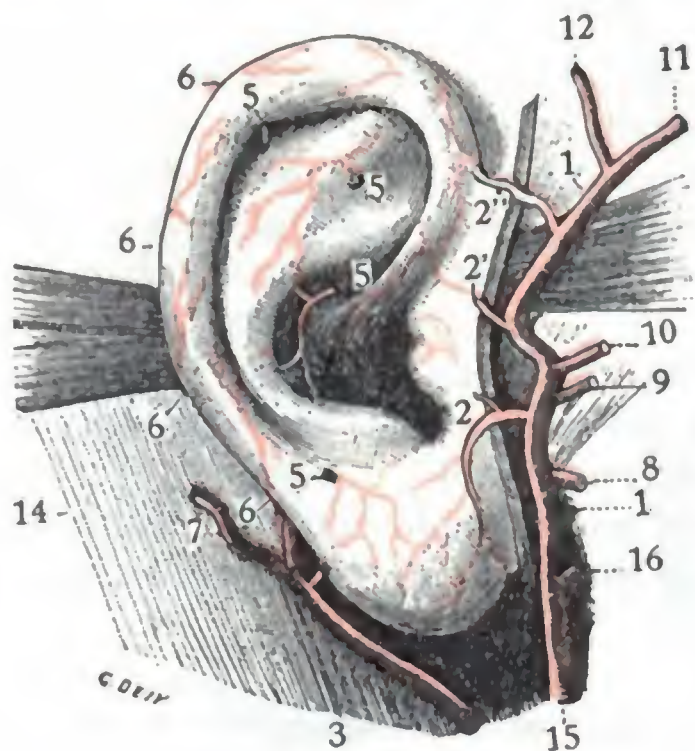


FIG. 248

Arterias del pabellón, vistas por la cara externa (oreja en posición normal) (T.).

1, arteria temporal superficial. — 2, 2', 2'', arterias auriculares anteriores. — 3, arteria auricular posterior, con. 4, 4', 4'', sus ramas destinadas al pabellón. — 5, ramitos perforantes. — 6, ramitos marginales. — 7, rama destinada a la región mastoidea. — 8, arteria transversal de la cara. — 9, temporal profunda media. — 10, ramo orbitario. — 11, arteria frontal. — 12, arteria parietal. — 13, músculo auricular posterior. — 14, apófisis mastoideas. — 15, carótida externa. — 16, maxilar interna.

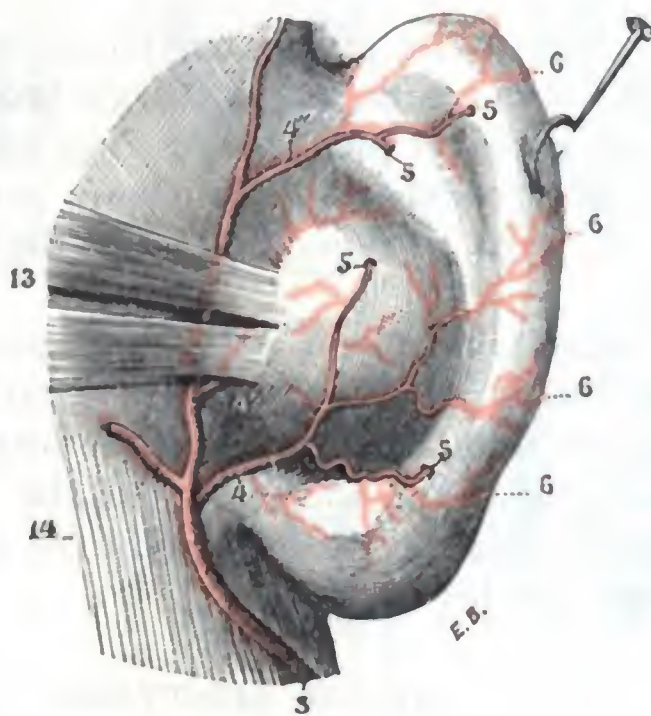


FIG. 249

Arterias del pabellón, vistas por la cara interna (pabellón levantado) (T.).

trastornos circulatorios por un cambio de coloración: es noción vulgar que la oreja es de un rojo violáceo en los sujetos apopléticos o sanguíneos, y que, por el contrario, es blanca, cérea, en los enfermos anémicos y en la clorosis. Gracias a esta riqueza vascular es posible obtener por sutura la reunión de segmentos más o menos voluminosos incompleta y hasta completamente separados del resto del órgano.

β) Las *venas*, divididas en auriculares anteriores y auriculares posteriores, desembocan: las primeras, en la temporal superficial y, por ella, en la yugular externa; las otras, en parte en la yugular externa también y en parte en la mastoidea.

γ) Los *linfáticos* de la cara externa del pabellón (fig. 250) van: los anteriores al ganglio preauricular o pretraguiano; los posteriores, a los ganglios mastoideos; los inferiores, a los ganglios parotídeos. Los linfáticos de la cara interna terminan igualmente en estos dos grupos ganglionares (fig. 251); los superiores van, más especialmente, a los ganglios mastoideos; los inferiores (linfáticos del lóbulo), a los ganglios parotídeos posteriores. Como vemos, una lesión de la oreja podrá tener una repercusión ganglionar muy distinta, según que asiente en la cara interna, en la cara externa o en el lóbulo. Es un dato que no debe olvidarse en clínica.

δ) Los *nervios* son de dos clases: motores y sensitivos. Los primeros, destinados a los músculos intrínsecos del pabellón, proceden del facial. Los segundos, que están

destinados a los tegumentos, emanan en parte del auriculotemporal (rama del maxilar inferior) y en parte de la rama auricular del plexo cervical superficial.

b) Conducto auditivo externo

El conducto auditivo externo es continuación de la cavidad de la concha; termina hacia dentro por la membrana del tímpano, que en razón de su importancia describiremos en un apartado especial. Comprende dos partes muy distintas: una

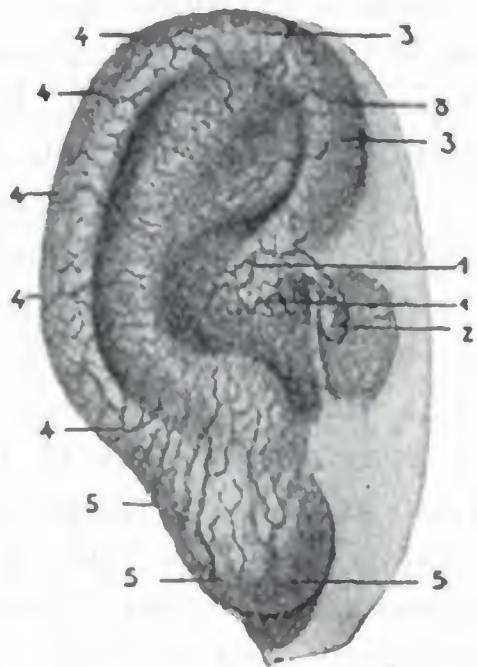


FIG. 250

Linfáticos del pabellón, vistos por la cara externa (según SAPPEY) (T.).

1, 1, dos troncos procedentes de la red de la concha y del conducto auditivo externo. — 2, ganglio preauricular. — 3, 3, tronquitos procedentes de la cavidad del antehélix y de la parte anterior del hélix. — 4, 4, 4, linfáticos posteriores que contornean la circunferencia para alcanzar la cara interna. — 5, 5, 5, linfáticos del lóbulo.

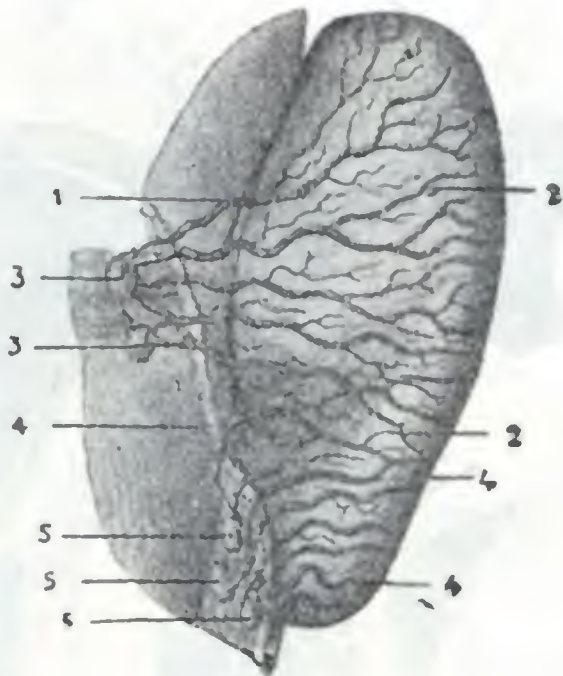


FIG. 251

Linfáticos del pabellón, vistos por la cara interna (según SAPPEY) (T.).

1, 1, linfáticos que nacen en la extremidad inferior del pabellón. — 2, 2, vasos procedentes de la cara externa. — 3, 3, dos ganglios mastoideos. — 4, 4, linfáticos del lóbulo procedentes, en gran parte, de la cara externa. — 5, 5, 5, tres ganglios parotídeos en los cuales terminan los linfáticos del lóbulo.

parte externa, fibrocartilaginosa, y una parte interna, ósea. Estudiaremos sucesivamente: 1.º, su configuración exterior; 2.º, sus paredes; 3.º, sus extremidades; 4.º, su estructura; 5.º, sus vasos y nervios.

1.º **Configuración exterior.** — Hemos de considerar en él su dirección, su forma, su longitud y su calibre.

a) **Dirección.** — El conducto auditivo, en conjunto, se dirige horizontalmente de fuera adentro y un poco de atrás adelante; su eje está orientado en el mismo sentido, o casi en el mismo sentido, que el eje del peñasco.

Su dirección no es rectilínea, sino flexuosa, como lo muestran claramente los dos cortes, horizontal y frontal, aquí representados. En el corte horizontal (fig. 252) lo vemos describir una primera curva de concavidad hacia atrás y luego una segunda curva cuya concavidad mira adelante. De estas dos curvas, la primera, debida a la presencia del trago, se corrige fácilmente tirando de éste hacia delante; en la práctica no tiene importancia. En el corte vertical (fig. 255) vemos que el conducto auditivo describe también, además de las curvas dichas, una curvatura de concavidad inferior, más acentuada en su segmento interno.

Ordinariamente, estas diferentes flexuosidades no son obstáculo para el examen de la membrana del tímpano, porque pueden ser corregidas en parte gracias a la estructura fibrocartilaginosa y a la movilidad del pabellón y de la porción inicial del conducto; tanto es así que, dirigiendo el pabellón hacia atrás, se suprime la curvatura inferior. De aquí el pre-

cepto, indicado en todos los tratados de enfermedades del oído, de tirar del pabellón hacia arriba y atrás para enderezar el conducto auditivo y practicar fácilmente el examen (véase figura 259). Hay que hacer notar que en ciertos individuos las flexuosidades del conducto auditivo son poco manifiestas, y en este caso la exploración de la membrana del tímpano puede hacerse muy fácilmente, a veces hasta sin ayuda de instrumentos (*otoscopio*).

b) *Forma*. — El conducto auditivo externo no es regularmente cilíndrico: cuando se le examina en cortes transversales, se presenta en forma de un óvalo o de una elipse, cuya extremidad superior, primeramente vertical, va inclinándose cada vez

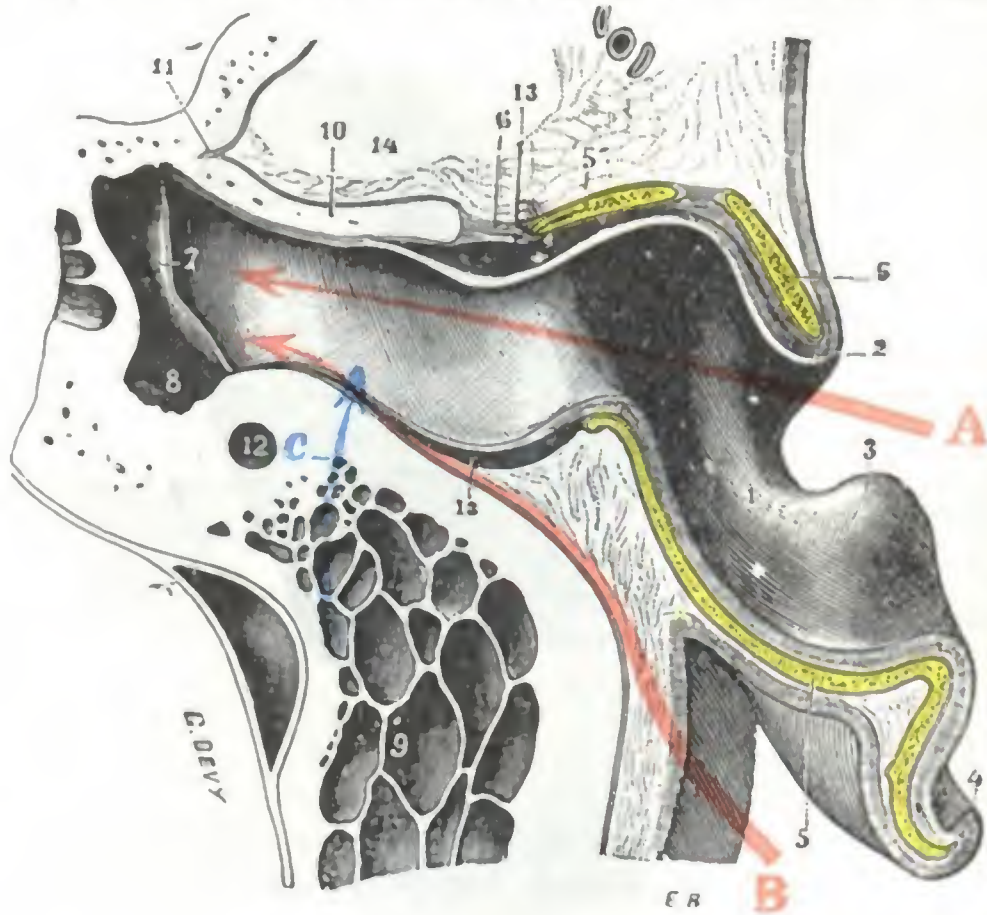


FIG. 252

Corte horizontal del conducto auditivo externo y del pabellón (oído derecho, segmento inferior del corte).

1, cavidad de la concha que se continúa por dentro de la cavidad del conducto auditivo; se ve claramente que este último describe primeramente, en su parte externa, una curva de concavidad anterior, después, en su parte interna, una curva de concavidad posterior. — 2, trago. — 3, antitrago. — 4, hélix. — 5, cartílago del pabellón. — 5', cartílago del conducto auditivo externo. — 6, porción fibrosa del conducto. — 7, membrana del tímpano. — 8, caja del tímpano. — 9, cavidades mastoideas. — 10, pared posterior de la cavidad glenoidea. — 11, cisura de Glasser. — 12, porción vertical del acueducto de Falopio. — 13, tejido glandular del conducto auditivo. — 14, cavidad glenoidea.

La flecha A muestra la vía de acceso al tímpano y a la caja por vía natural; la flecha B, la vía de acceso por despegamiento del pabellón y del conducto cartilaginoso. — La flecha C muestra la vía que sigue a veces la infección mastoidea para invadir el conducto auditivo.

pos extraños muy enclavados en el conducto o en la caja, permiten acortar un tercio la longitud del conducto auditivo, favoreciendo las maniobras operatorias. En el niño, en el que la porción ósea del conducto está apenas desarrollada, es posible, empleando este procedimiento operatorio, acercarse todavía más al fondo del conducto.

d) *Calibre*. — El calibre del conducto auditivo externo difiere, por lo que el cirujano debe disponer de otoscopios de distintas dimensiones. Además, es muy irregular. De las medidas de BEZOLD se ve que, según el punto considerado, varía de 9,08 a 8,13 mm el diámetro máximo y de 6,54 a 4,6 mm el mínimo.

Según POLITZER, el conducto se estrecha poco a poco a partir de su orificio externo hacia el límite de su tercio interno; después va ensanchándose hasta la membrana timpánica. Su parte más estrecha constituye lo que se ha convenido en llamar el *istmo del conducto auditivo externo*, que está situado en la parte ósea del conducto, a 19 mm aproximadamente del fondo de la concha.

más hacia delante a medida que se acerca al fondo del conducto. Basándose ciertos autores en esta disposición anatómica, han aconsejado, para el examen del oído, el uso de otoscopios cuya extremidad menor tuviese una forma elíptica, e imprimir al instrumento un movimiento de rotación hacia delante a medida que vaya penetrándose en el conducto. Todo esto es de importancia secundaria en la práctica, y los otoscopios de extremo cilíndrico son preferidos por muchos cirujanos.

c) *Longitud*. — La longitud media del conducto en el adulto es, en cifras redondas, de 24 mm, de los cuales corresponden 8 a su porción fibrocartilaginosa y 16 a su porción ósea. Por razón de la oblicuidad de la membrana del tímpano, la pared superior del conducto es más corta que las otras; la pared inferior es la más larga. El despegamiento del pabellón y la sección del conducto cartilaginoso en su unión con el conducto óseo, utilizados en ciertos casos (por lo demás excepcionales) para la extracción de cuer-

Las afecciones del conducto auditivo modifican de ordinario su calibre normal; las unas van acompañadas de un ensanchamiento manifiesto, por ejemplo, la otitis esclerosa; el mayor número de ellas, por el contrario, lo estrechan. Esta estrechez es concéntrica en el eccema agudo o crónico; es marginal, y entonces toma la luz del conducto la forma de media luna, en la furunculosis o en la periostitis (exostosis) del conducto.

2.º **Paredes.** — Se consideran en el conducto auditivo externo cuatro paredes, que se distinguen en anterior, posterior, superior e inferior:

a) *Pared anterior.* — La pared anterior o *temporomaxilar* está en relación con la articulación temporomaxilar y, más especialmente, con el cóndilo del maxilar inferior. Esta eminencia ósea corresponde al conducto auditivo óseo por sus dos tercios internos y al conducto cartilaginoso por su tercio externo; es la que determina la convexidad que presenta la pared anterior y la que molesta a veces para la introducción del otoscopio; basta generalmente hacer abrir la boca del sujeto examinado para hacer desaparecer el relieve que forma el conducto. Hemos referido en otra parte la importancia que presentan, desde el punto de vista clínico, las relaciones de la articulación temporomaxilar con la pared anterior del conducto auditivo externo, por lo que aquí únicamente recordaremos que nos permiten explicar los casos de fractura del conducto auditivo óseo, observados a veces después de una caída sobre el mentón; como quiera que esta fractura va acompañada de una otorragia, puede ésta erróneamente atribuirse a una fractura del cráneo, si no se practica con el mayor cuidado el examen del conducto (LEBAIL, SONRIER).

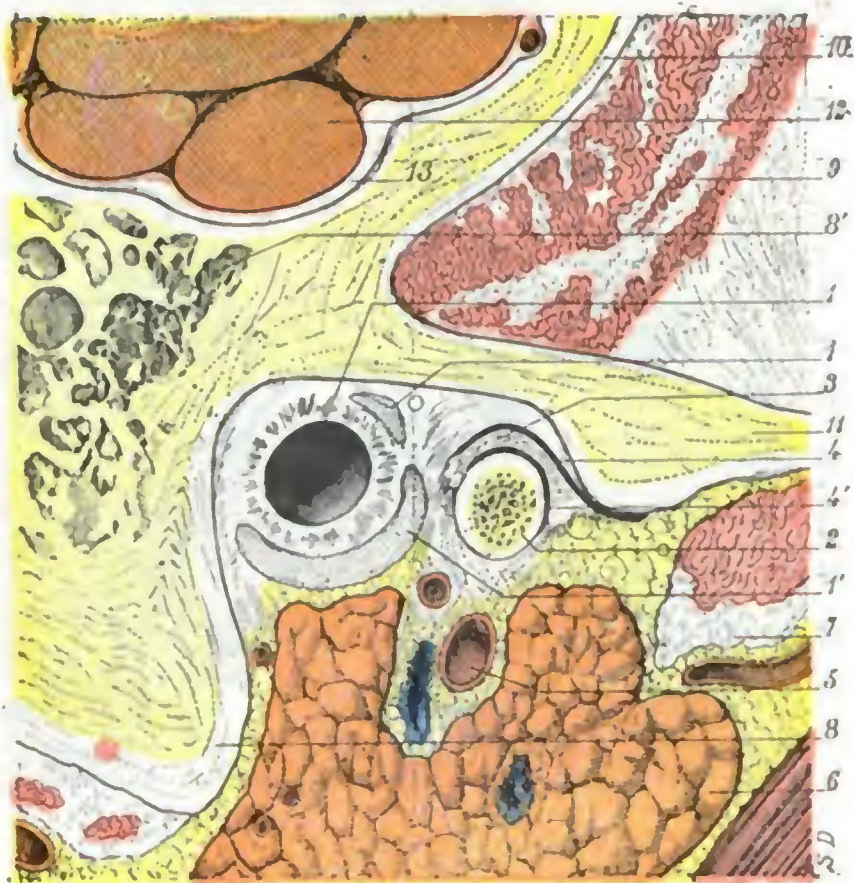


FIG. 253

Relaciones de la parte membranosa del conducto auditivo externo, vistas en un corte sagital de la cabeza que pasa a 1 cm por dentro del meato auditivo (cadáver congelado, lado derecho, segmento interno del corte).

1, conducto auditivo, con 1', 1'', su fibrocartilago. — 2, parte interna del cóndilo de la mandíbula. — 3, menisco interauricular. — 4, 4', sinoviales supra y submentales. — 5, arteria maxilar interna. — 6, parótida. — 7, pterigoideo externo. — 8, apófisis mastoides, con 8', células mastoideas. — 9, músculo temporal. — 10, escama del temporal. — 11, arco cigomático. — 12, lóbulo temporal. — 13, meninges.

b) *Pared posterior.* — La pared posterior o *mastoides* corresponde a la apófisis mastoides. No está separada de las células de la apófisis más que por una laminilla de tejido compacto, cuyo espesor suele ser de unos 2 a 3 mm y que, además, según KIRCHNER, presenta orificios vasculares atravesados por vasos que van del conducto a las células: por eso, en las celulitis mastoideas, puede a veces vaciarse el pus en el conducto auditivo, después de haber destruido esta débil barrera ósea (fig. 252, C). En semejante caso, el examen del conducto y su exploración con el estilete llegan a permitir reconocer de forma fácil el origen de la supuración y relacionarla con su verdadera causa.

TREELTSCH y WOLFF han aconsejado abordar las cavidades mastoideas hundiendo la lámina ósea que nos ocupa.

En su extremo profundo y en sus dos tercios inferiores aproximadamente, la pared posterior del conducto auditivo externo está en relación con el nervio facial, del que está separada por una capa de tejido óseo, de 3 a 5 mm de grosor y muy dura (*macizo óseo del facial*).

c) *Pared superior.* — La pared superior o *craneal* está en relación con el compartimiento medio de la cavidad del cráneo. Una lámina ósea de 4 a 5 mm de espesor, algunas veces más delgada, separa en este punto el conducto auditivo de las meninges. Por su mediación, la otitis externa puede, aunque excepcionalmente, como en un caso de TOYNBEE, propagarse al cerebro. En su tercio interno sobre todo, a veces en toda la extensión de su segmento óseo, está excavada de verdaderas células que se abren en el ático (fig. 255). Volveremos a insistir más lejos sobre esta disposición y su importancia en clínica; digamos aquí únicamente que ello nos explica cómo una colección purulenta, limitada de ordinario al ático, puede abrirse en el conducto auditivo sin perforar el tímpano.

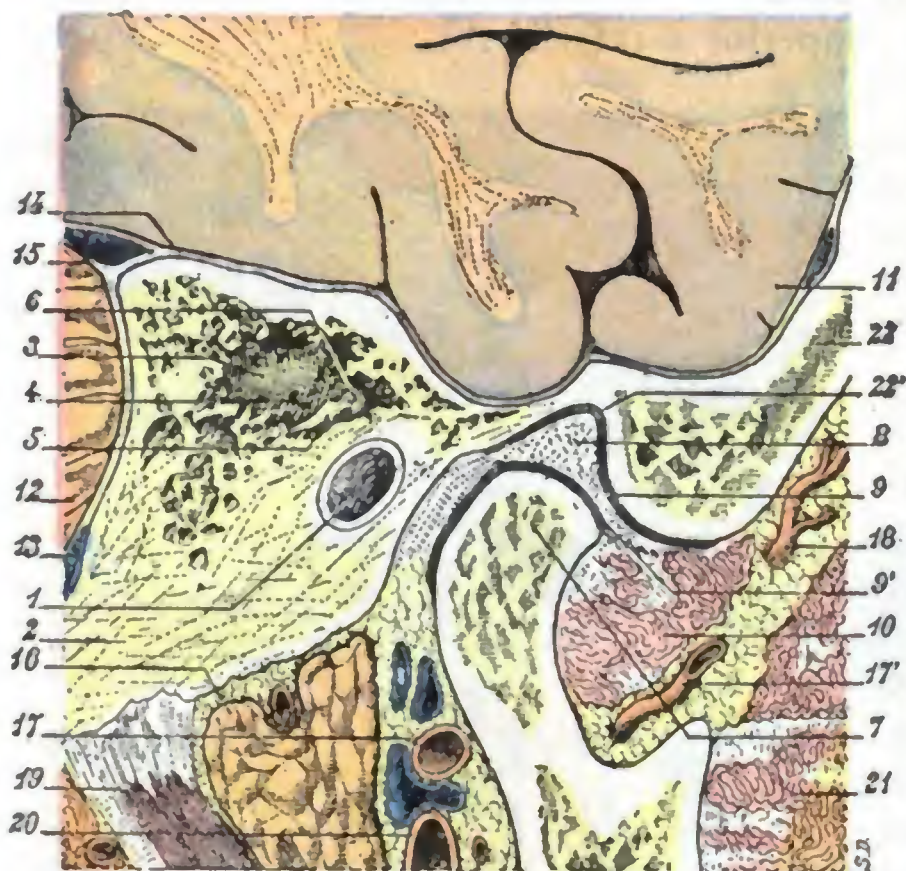

FIG. 254

Relaciones de la articulación temporomaxilar, vistas en un corte sagital de la cabeza que pasa a 3 cm por dentro del meato y 5 mm por fuera del borde superior del tímpano (cadáver congelado, lado derecho, segmento interno del corte).

1, conducto auditivo óseo. — 2, apófisis mastoides. — 3, antro. — 4, áditus ad ántrum. — 5, rama corta del yunque descansando sobre el suelo del áditus. — 6, cabeza del martillo. — 7, cóndilo de la mandíbula. — 8, menisco interarticular. — 9, y 9', sinoviales supra y submeniscales de la articulación de la mandíbula. — 10, pterigoideo externo. — 11, lóbulo temporal. — 12, cerebelo. — 13, seno lateral. — 14, meninges. — 15, seno petroso superior excavado en el espesor de la tienda del cerebelo. — 16, parótida. — 17 y 17', arteria maxilar interna. — 18, arteria temporal profunda posterior. — 19, digástrico. — 20, carótida externa. — 21, músculo temporal. — 22, hueso temporal, con 22', cavidad glenoidea.

Cerca de su extremidad interna o profunda, la pared inferior del conducto auditivo desciende mucho y forma con el tímpano, inclinado sobre el eje del conducto, una depresión (fig. 235) llamada con bastante impropiedad *seno del conducto auditivo externo* como asimismo *seno pretimpánico*. En este seno pueden alojarse pequeños cuerpos extraños, substraídos por completo al examen, por ser difícilmente explorable.

3.º **Extremos.** — Los dos extremos del conducto auditivo se distinguen en externo e interno.

a) El *extremo externo o superficial*, por el que el conducto auditivo externo se abre en la concha, es un orificio elíptico con el diámetro mayor vertical. Este orificio está claramente limitado hacia atrás por una cresta roma semilunar, muy evidente en la figura 255. Por delante se continúa sin línea de demarcación con la cara interna del trago.

d) *Pared inferior.* — La pared inferior o *parotídea* corresponde en toda su extensión a la cavidad parotídea, encontrándose en inmediato contacto con el contenido de esta cavidad: la parótida y el tejido celular que la rodea. De aquí que sea posible que se produzca la propagación de las inflamaciones del conducto a la glándula, y recíprocamente.

El conducto no se adhiere al tejido celular glandular, porque, como diremos más adelante (*Parótida*), la aponeurosis que reviste las paredes de la celda parotídea falta en este sitio, de lo cual resulta que es posible despegar de la parótida la pared inferior del conducto auditivo y llegar, por esta vía, hasta la caja del tímpano para extraer los cuerpos extraños contenidos en ella (balas de revólver, por ejemplo). De este modo (GANGOLPHE) puede llegarse a la caja y a la cara inferior del peñasco más fácilmente que despegando el pabellón y la pared posterior del conducto.

β) El extremo interno o profundo, llamado también extremo timpánico, es circular, pero cortado muy oblicuamente sobre el eje del conducto, como nos lo demuestra la figura 255: una perpendicular trazada desde el ángulo superior del tímpano cae en la pared inferior del conducto, a 5 ó 6 mm por delante del ángulo inferior timpánico: esto nos explica por qué de las cuatro paredes del conducto auditivo sea la más larga la pared inferior, y la pared superior la más corta. El extremo profundo está cerrado por la membrana del tímpano.

4.º Estructura. — La estructura del conducto auditivo externo recuerda la del pabellón. Hemos de estudiar en él: 1.º, un revestimiento cutáneo; 2.º, un esqueleto, fibrocartilagenoso en su parte externa y óseo en su parte interna.

A. REVESTIMIENTO CUTÁNEO. — La piel que tapiza la superficie interior del conducto auditivo es prolongación de la que reviste el pabellón. Gruesa y resistente en toda la extensión de la porción fibrocartilagenosa (fig. 256), va adelgazándose en la porción ósea, salvo en la pared superior, donde conserva cierto espesor; en la membrana del tímpano se encuentra reducida a su capa epidérmica. Está adherida al plano subyacente; su dermis se confunde con el periostio y sobre todo con el pericondrio, por lo cual los furúnculos del conducto provocan dolores tan vivos.

La piel del conducto auditivo presenta, como anexos y casi exclusivamente en la porción fibrocartilagenosa, pelos rudimentarios, glándulas sebáceas, en las cuales se desarrollan los furúnculos del conducto y unas glándulas especiales llamadas glándulas ceruminosas. Estas últimas, que no son más que glándulas sudoríparas modificadas, son muy numerosas y forman una capa de 2 a 4 mm de grosor. Se extienden igualmente por la pared superior del conducto óseo en forma de un pequeño triángulo de varios milímetros de longitud, cuya punta está vuelta hacia la membrana del tímpano (BUCHANAN, TRÆLTSCH).

Las glándulas ceruminosas secretan una materia grasa y amarga llamada cerumen. En ciertos individuos, la mayor parte candidatos a la sordera, el cerumen, secretado en gran abundancia, se les acumula en el conducto, constituyendo a veces verdaderos tapones que, obstruyendo su luz, producen una sordera más o menos acentuada. Basta expulsar estos tapones de cerumen con un lavado del conducto bajo presión, para aliviar instantáneamente al enfermo. En otros casos, por el contrario, y en

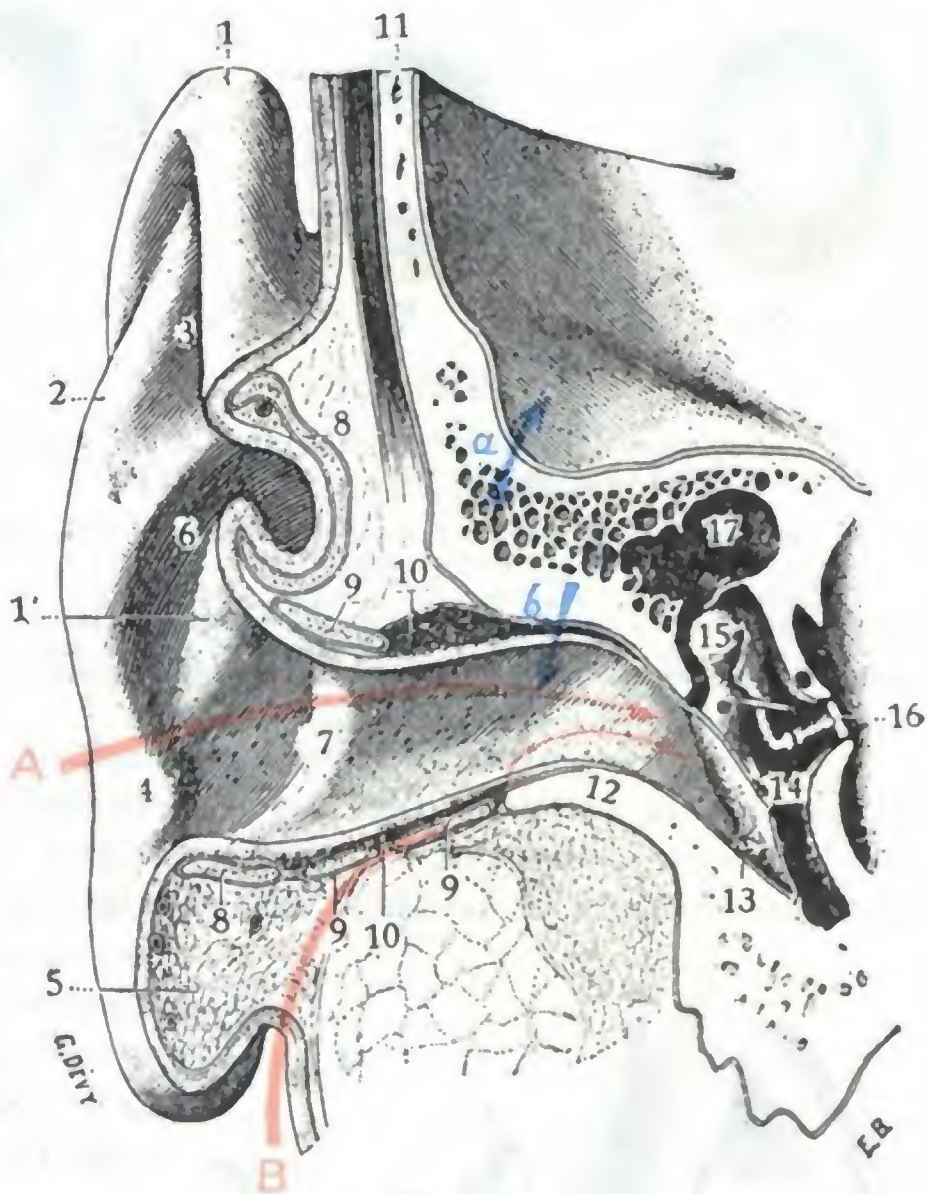


FIG. 255

Corte verticotransversal o frontal del oído externo, que pasa por delante de la ventana oval (oído derecho, segmento posterior del corte) (T.)

1, hélix, con 1', raíz del hélix. — 2, antehélix. — 3, fosa navicular. — 4, antitrago. — 5, corte del lóbulo. — 6, concha. — 7, entrada del conducto auditivo externo. — 8, corte del cartílago del pabellón. — 9, corte del cartílago del conducto auditivo. — 10, corte de la capa glandular. — 11, corte de la escama temporal. — 12, corte de la porción ósea del conducto auditivo. — 13, membrana del tímpano. — 14, caja timpánica. — 15, cadena de huesillos. — 16, base del estribo de la ventana oval. — 17, ático.

A, vía de acceso al tímpano y a la caja por vía natural. — B, vía de acceso a la caja entre la pared inferior del conducto y la parótida. — a y b, vías que sigue la infección originada en las células del conducto para invadir el cráneo por una parte y el conducto auditivo por otra.

www.rinconmedico.org

particular en los enfermos afectos de otitis esclerosa, la secreción del cerumen está sensiblemente disminuida.

La piel del conducto auditivo, como la del pabellón, es frecuentemente asiento de eccema. Se observan también inflamaciones descritas con el nombre de *otitis*

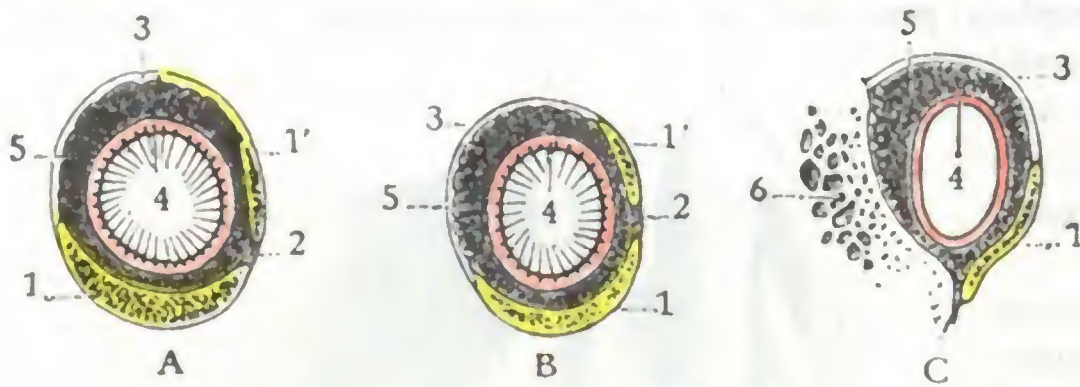


FIG. 256

Tres cortes de la porción fibrocartilaginosa del conducto auditivo externo. (T.).

A. corte siguiendo $x x$ de la figura 257. — B, corte siguiendo $y y$.
C. corte siguiendo $z z$.

1. lámina cartilaginosa (porción inferior). — 1', lámina cartilaginosa (porción anterior). — 2. cisura de Santorini rellena de tejido fibroso. — 3. lámina fibrosa. — 4. piel del conducto. — 5. capa glandular. — 6. corte de la porción posterior del hueso timpánico de la apófisis mastoides.

a) En el segmento externo del conducto está constituida por dos láminas, una fibrosa y otra cartilaginosa, ambas acanaladas. Estos dos canales se miran por su cavidad y, uniéndose por sus bordes, forman un conducto completo. La lámina cartilaginosa prolonga el cartílago del pabellón y ocupa la parte inferior y anterior del conducto (fig. 257); va estrechándose de fuera adentro y presenta hacia delante dos fisuras, las *fisuras de Santorini*. La lámina fibrosa ocupa la parte superior y posterior del conducto auditivo; cuanto más cerca se encuentra del segmento óseo, más contribuye a la constitución del conducto.

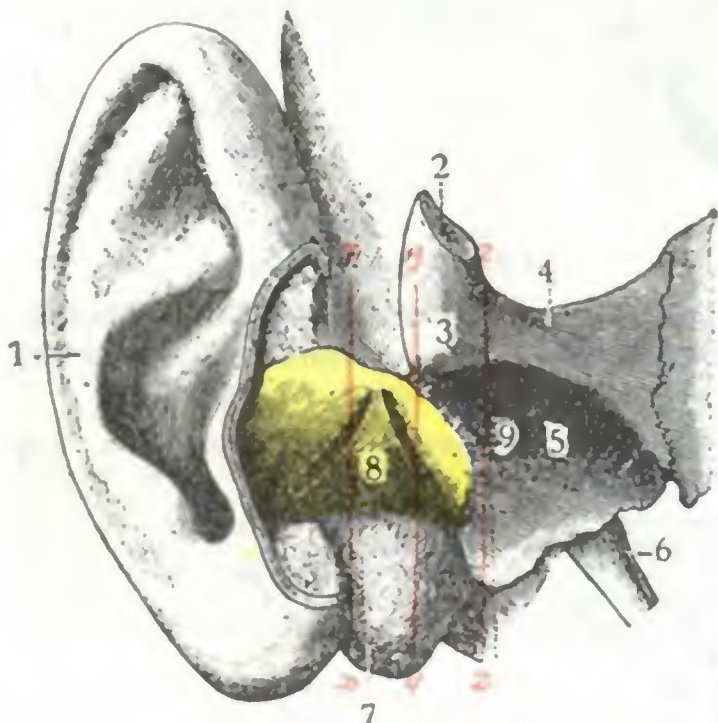


FIG. 257

Cartilago del conducto auditivo externo, visto por su cara anteroinferior (T.).

1. pabellón del oído. — 2. corte de la apófisis cigomática. — 3. tubérculo cigomático. — 4. raíz transversa de la apófisis cigomática. — 5. cavidad glenoidea del temporal. — 6. apófisis estiloides. — 7. apófisis mastoides. — 8. cartilago del conducto auditivo. — 9. ligamento fibroso que lo une a la porción ósea del conducto auditivo externo.

$x x$, $y y$, $z z$, ejes según los que han sido practicados los tres cortes transversales de la fig. 256.

pterigoideo como también en la vena maxilar interna; las posteriores finalizan en la vena yugular externa.

γ) Los *linfáticos* desembocan casi todos en los ganglios parotídeos: de aquí la posibilidad de parotiditis consecutivas a abscesos del conducto (TOUBERT). Algunos, no obstante, van al ganglio preauricular.

externas. Estas otitis externas pueden propagarse al tímpano, perforarlo e invadir la caja, pero el hecho es raro. Inversamente, es frecuente ver las secreciones patológicas procedentes del oído medio irritar el revestimiento del conducto e inflamarlo.

B. ESQUELETO. — La armazón del conducto auditivo externo es muy diferente, según se examine en el segmento externo o en el segmento interno.

β) En su segmento interno, el conducto auditivo externo es óseo; se halla formado a expensas del hueso timpánico en sus partes anterior, inferior y posterior, y por la escama del temporal en su parte superior. Recordemos que en el recién nacido el conducto auditivo es enteramente fibrocartilaginoso, pues su porción ósea no está todavía desarrollada.

5.º Vasos y nervios. — a) Las arterias del conducto auditivo externo provienen: 1.º, de la temporal superficial y de la auricular posterior para la porción fibrocartilaginosa del conducto; 2.º, de la arteria timpánica (rama de la maxilar interna) para su porción ósea.

β) Las *venas* se distinguen en anteriores y posteriores: las anteriores terminan en el plexo

δ) Los *nervios*, a los cuales el conducto auditivo debe la exquisita sensibilidad que todos le reconocen, provienen a la vez del auriculotemporal, de la rama auricular del plexo cervical y del neumogástrico. El ramo del neumogástrico se separa del tronco nervioso inmediatamente por debajo de la base del cráneo para distribuirse por toda la porción ósea del conducto y por la membrana del tímpano: a una excitación de este ramo hay que atribuir los accesos de tos, los vértigos y hasta el síncope que en algunos sujetos produce a veces el simple examen del conducto por medio del otoscopio.

6.º Exploración y vías de acceso. — El conducto auditivo externo es explorable en muchos sujetos, en su segmento externo por lo menos, a la luz del día y sin ayuda de instrumentos especiales, tirando del pabellón hacia arriba y atrás y del trago hacia delante. Es preferible, sin embargo, en la inmensa mayoría de casos, introducir en el conducto auditivo un *espéculo* u *otoscopio* y practicar el examen en la cámara oscura.

Estando en comunicación con el exterior, se concibe que debe ser fácil el acceso directo a este segmento del oído externo. En algunos casos raros, sin embargo, y en particular cuando se trata de cuerpos extraños enclavados en el seno pretimpánico, esta vía directa puede ser insuficiente. El despegamiento del pabellón y la sección de la pared posterior del conducto cartilaginoso proporciona entonces, como ya hemos dicho, un campo más amplio para llegar a la porción terminal del conducto auditivo externo, lo que permite operar con mayor facilidad.

2. MEMBRANA DEL TIMPANO

La membrana del tímpano, o simplemente tímpano, es un tabique membranoso que cierra por dentro el conducto auditivo externo y lo separa de la caja. Repercuten en ella todas las lesiones del oído medio, y con razón ha podido decirse que, si la lengua era el espejo del estómago, la membrana del tímpano era el espejo de la caja del tímpano (COURTADE). El conocimiento exacto de su forma y de su aspecto en estado normal y las modificaciones que sufre en estado patológico tiene, pues, una importancia muy grande en semiología auricular.

1.º Inclinación. — La inclinación del tímpano es muy variable según las edades y según los individuos. Durante el período embrionario esta membrana es francamente horizontal, pero a medida que el cráneo va desarrollándose se endereza de modo progresivo. En el recién nacido, su ángulo de inclinación es ya considerable: mide de 30 a 35°. En el adulto alcanza de 40 a 45°. Esta inclinación es tal, que el tímpano parece prolongar la curva descrita por la pared superior del conducto auditivo externo: por eso, cuando se practica una inyección de agua en el conducto para extraer los cuerpos extraños contenidos en él, se recomienda dirigir el chorro del líquido hacia la pared superior; de este modo el agua llega al tímpano siguiendo una dirección muy oblicua y no puede contusionarlo. Otra consecuencia de esta oblicuidad es la siguiente: cuando en un sujeto enfermo de otitis media aguda se practica la incisión del tímpano (*paracentesis*) para dar salida al pus contenido en la caja, es preciso dirigir el instrumento de abajo arriba, y no de arriba abajo, pues en este último caso el bisturí abandona la membrana después de la punción, y no efectúa una incisión de longitud suficiente (fig. 258). FONNAFONT y SCHWARTZ han afirmado que en los músicos la membrana timpánica está mucho menos inclinada que de ordinario. FICK hace constar que, cuanto más se acerque a la vertical, más sensible será a la acción de las ondas sonoras.

2.º Dimensiones. — El tímpano es bastante regularmente circular (fig. 259).

a) Su *diámetro* varía, según los sujetos, de 9,5 a 10 mm. Sus dimensiones aparentes, así como su forma, están en relación con su grado de inclinación: cuando es poco inclinado, parece ser más redondo y más grande; si es muy oblicuo, toma la forma de un óvalo y parece más pequeño.

β) Su *espesor*, en estado normal, es de 0,1 mm (HENLE); en estado patológico es menor en los sitios donde hay cicatrices (perforaciones curadas), y, por lo contrario, aparece mayor en los puntos en que la membrana está inflamada (*miringitis crónica, otitis esclerosa*). Engrosado de esta suerte el tímpano, es menos apto para vibrar bajo la acción de los sonidos procedentes de fuera y transmite peor sus vibraciones a la ventana oval: en tales casos se ha aconsejado practicar la escisión del tímpano (*meringectomía*), a fin de permitir que las ondas sonoras vayan directamente a impresionar el estribo y la ventana oval. Al principio de la otitis supurada aguda el

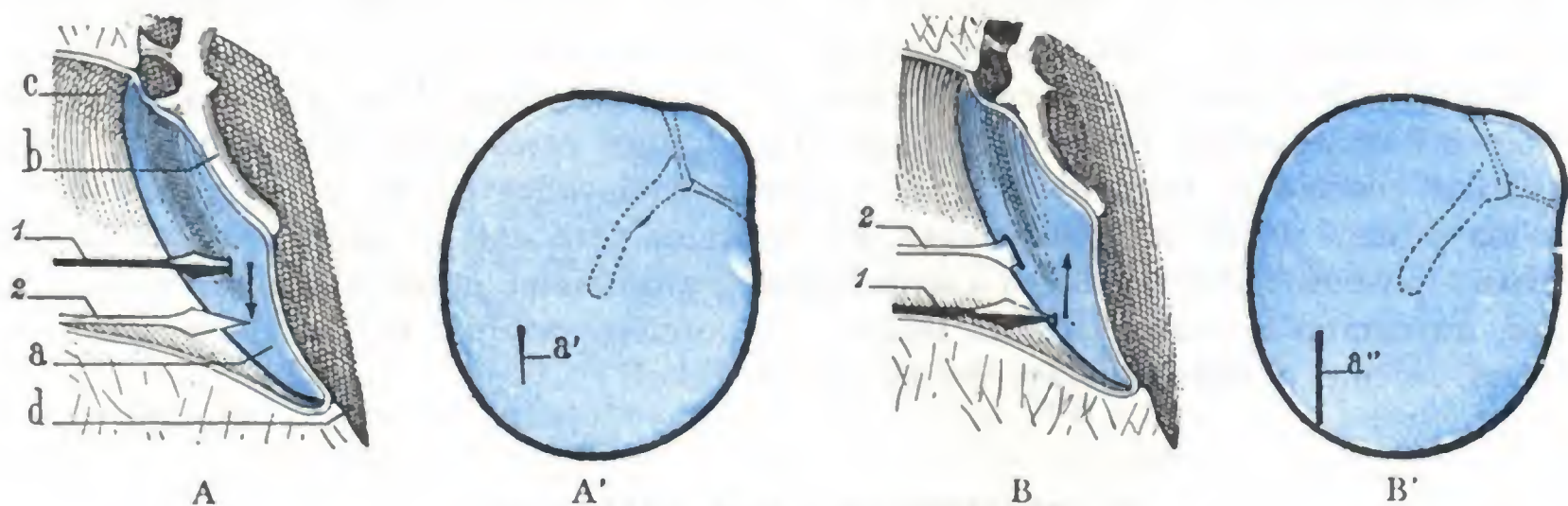


FIG. 258

Por qué es preciso practicar la paracentesis de abajo arriba; esquemas que representan el tímpano, vistos en corte (A, B) y de frente (A', B').

A, A', mala paracentesis por ser practicada de arriba abajo. — B, B', buena paracentesis por ser practicada de abajo arriba.

1, posición del cuchillito para la paracentesis en el momento en que comienza la incisión. — 2, su posición en el momento en que termina: se ve en la figura A que, por razón de la oblicuidad del tímpano, el instrumento lo abandona rápidamente y no hace más que una simple punción de la membrana (a'); en la figura B, por el contrario, penetra más en la caja y hace una incisión ancha (a'').

a, tímpano. — a', a'', incisiones practicadas en el tímpano por el cuchillito de paracentesis.
b, mango del martillo. — c, conducto auditivo externo. — d, caja del tímpano.

espesor del tímpano se encuentra considerablemente aumentado por el edema, dato que es preciso no olvidar cuando se practica su incisión, que, si se quiere que resulte eficaz, debe ser lo bastante ancha para dar salida amplia y fácil al pus contenido en la caja.

3.º **Resistencia.** — A pesar de su delgadez, el tímpano es muy resistente. Sabido es que, en la otitis media, el obstáculo que opone al pus acumulado en la caja es la causa de los dolores atroces que sufren los enfermos; basta practicar la paracentesis para que cesen inmediatamente.

El tímpano puede soportar, sin romperse, una presión considerable (dos atmósferas según SMIDEKAN y HENSEN). Bajo la actuación de una presión lenta y continua, como la que se ejerce sobre su cara externa cuando la trompa de Eustaquio está obstruida, se deja distender y llega a ponerse en contacto con el promontorio (*flaccidez del tímpano*). En cambio, un aumento brusco de presión puede producir un desgarró, tanto si obra sobre la membrana de fuera adentro, como la que resulta de una bofetada violentamente dada en la oreja o del ruido de un cañonazo próximo, como si es ejecutada de dentro afuera, de la caja hacia el conducto, en un acceso de tos o en un estornudo, por ejemplo.

4.º **Modo de inserción, membrana de Shrapnell.** — El tímpano normal no presenta espesor y resistencia iguales en todos sus puntos. Su parte más superior, designada generalmente con el nombre de *membrana flácida* de SHRAPNELL, se distingue del resto de la membrana desde este punto de vista: es a la vez más delgada, menos

sólida y asimismo menos tensa, lo cual se explica si se tienen en cuenta su modo de inserción y su estructura.

La membrana del tímpano corresponde por su circunferencia al círculo timpánico (véanse los tratados de Anatomía descriptiva), que le sirve de marco y que para recibirla presenta, en su borde interno, un surco en el cual se encuentra mantenida por una tira de tejido conjuntivo, el *rodete de Gerlach*: recordemos que, a consecuencia de un traumatismo, el tímpano puede despegarse del surco en que se inserta, de lo que resultan perforaciones difícilmente curables. El círculo timpánico es incompleto, presentando en su parte superior una pérdida de substancia de 5 mm aproximadamente. Ahora bien, como la armazón del tímpano está constituida por fibras propias que nacen del anillo timpánico, resulta que estas fibras faltan allí donde el anillo no existe, no estando el tímpano representado en este sitio más que por el adosamiento del revestimiento del conducto auditivo externo a la mucosa de la caja. Esta parte superior de la membrana, timpánica, desprovista de fibras propias y, por consiguiente, muy delgada, relativamente poco tensa y fácil de deprimir, es la *membrana flácida de SHRAPNELL* o simplemente la *membrana de Shrapnell*, nombre del autor que la describió por primera vez.

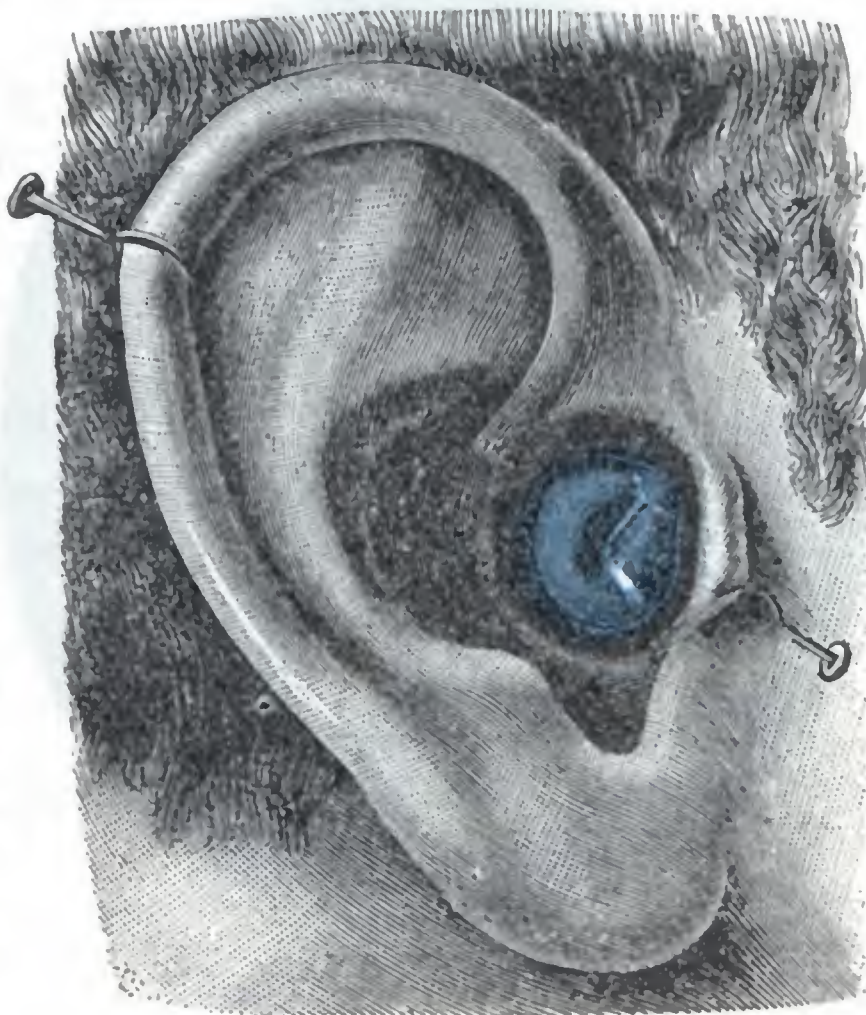

FIG. 259

Tímpano de tamaño natural, tal como aparece al examen otoscópico.

La oreja representada es la derecha. Un gancho separa el trago hacia delante, y otro, el pabellón hacia arriba y atrás, para enderezar las curvaturas del conducto auditivo cartilaginoso.

En cuanto al rodete de Gerlach, así que llega a las dos extremidades o astatas del hueso timpánico, abandona la circunferencia del tímpano y se dirige hacia la base de la apófisis corta del martillo, formando dos pequeños cordones convergentes entre sí y visibles en el examen otoscópico cuando se dispone de buena iluminación: los *ligamentos timpanomaleolares* anterior y posterior. Estos ligamentos limitan por debajo la membrana de Shrapnell.

Esta membrana sobresale en el conducto auditivo externo, formando por el lado opuesto, es decir, en la caja, una pequeña excavación (fig. 265, 1), a la cual PRUSSAK da el nombre de *bolsa superior* de la membrana del tímpano. La volveremos a encontrar al estudiar el oído medio.

En la membrana flácida de Shrapnell, RIVINUS y luego BOCHDALECK han descrito un orificio que pone en comunicación la caja del tímpano con el conducto auditivo externo. Hoy es universalmente admitido que el agujero de Rivinus, cuando existe, no es más que un producto artificial y hasta patológico. Efectivamente, como después veremos, la membrana de Shrapnell es asiento frecuente de perforaciones sintomáticas de una osteítis de los huesillos y del ático.

5.º Forma exterior y exploración. — En la mayoría de los sujetos el tímpano no puede ser examinado sino con ayuda del espéculo u otoscopio, proyectando en el conducto auditivo los rayos emanados de una luz artificial. Aparece entonces (*imagen otoscópica*) de un color gris perla, al cual se añade un ligero tinte violeta o ama-

rillo oscuro, según sea la fuente luminosa utilizada. El tímpano es más blanco en el niño y en el viejo que en el adulto. Su aspecto recuerda el de la badana o, mejor, el de una lámina de mica (COURTADE). Su superficie no es plana, pues, prescindiendo de la parte correspondiente a la membrana de Shrapnell, es más o menos excavada en forma de embudo: el centro de la depresión ha recibido el nombre de *ombbligo*.

Suponiendo al sujeto en actitud vertical, percibimos primeramente en el campo gris perla del tímpano (fig. 260), en su parte superior y un poco por delante de su

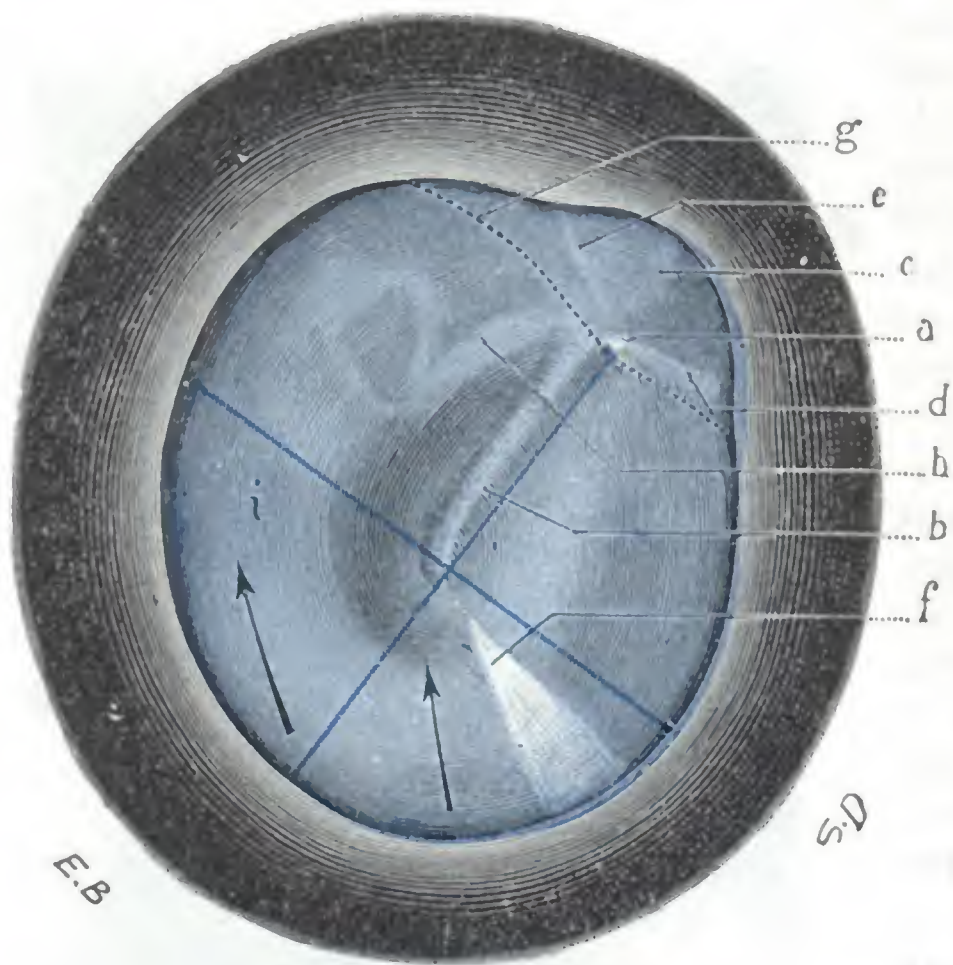


FIG. 260

Tímpano de la figura 259, aumentado seis veces.

a, apófisis externa del martillo. — b, mango del martillo. — c, membrana de Shrapnell. — d, pliegue timpanomaleolar anterior. — e, pliegue timpanomaleolar posterior. — f, reflejo luminoso. — g, trayecto de la cuerda del tímpano representado por una línea punteada (esta línea punteada ha sido, por error, colocada por debajo de la apófisis externa; debía haberlo sido por encima). — h, rama larga del yunque. — i, nicho de la ventana redonda.

(Las dos líneas azules dividen el tímpano en cuatro cuadrantes. Las flechas negras representadas en el cuadrante inferoanterior y en el cuadrante inferoposterior del tímpano indican los puntos en que puede hacerse la paracentesis y la dirección que es preciso dar a la incisión.)

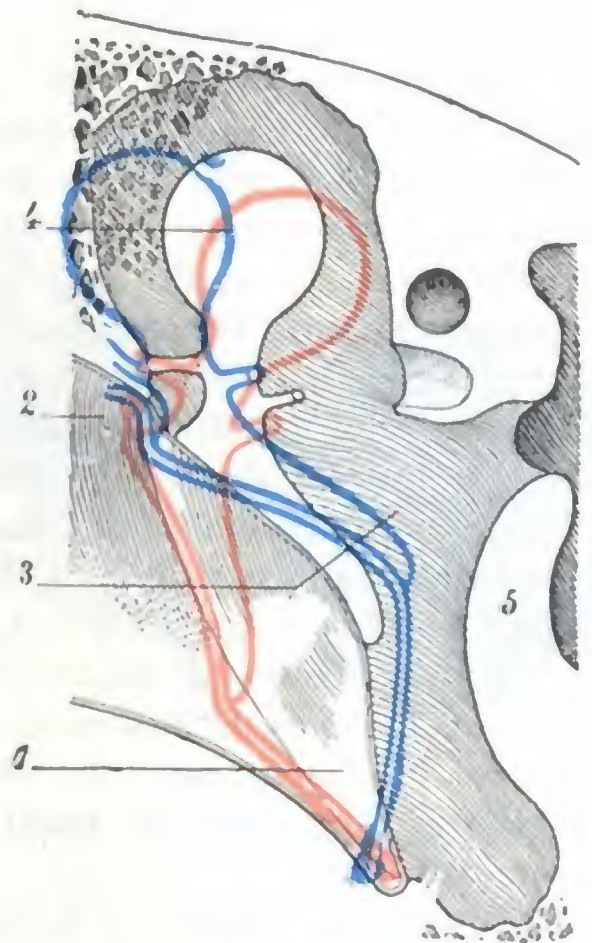


FIG. 261

Curvatura normal y curvaturas patológicas del tímpano, vistas en un corte frontal del oído (*esquemática*).

En negro, curvatura normal del tímpano en estado de reposo. — En rojo, saliente patológico del tímpano en el conducto. — En azul, excavación patológica del tímpano que llega hasta ponerse en contacto con el promontorio.

1, tímpano. — 2, conducto auditivo externo. — 3, caja del tímpano. — 4, martillo. — 5, promontorio.

polo superior, un pequeño punto saliente, «un pequeño botón» de color blanquecino: la *apófisis menor del martillo*, precioso punto de guía que persiste casi siempre y permite que el cirujano se oriente en el examen del tímpano, cuando los otros puntos de referencia, y en particular el mango del martillo, han desaparecido. De este saliente parten: 1.º, hacia delante, una línea horizontal, poco clara, que llega hasta la periferia del tímpano: es el *pliegue anterior*; 2.º, hacia atrás, una línea igualmente horizontal, pero más larga, muy visible bajo la forma de un ligamento blanquecino, saliente: el *pliegue posterior*, que constituye, con el pliegue anterior, el límite inferior de la membrana de Shrapnell; 3.º, hacia abajo y atrás, una cinta de un blanco amarillento que termina a nivel del ombbligo por una extremidad redondeada o ensanchada en forma de espátula: el *mango del martillo*, punto de referencia de gran importancia en el examen otoscópico, lo mismo que la apófisis externa. Finalmente, partiendo del ombbligo y dirigida en sentido inverso del mango del martillo, es decir, hacia abajo y adelante, se percibe una pequeña región triangular de vértice central y base periférica: el *triángulo luminoso* de POLITZER.

Este reflejo luminoso, estudiado primero por WILDE y después por POLITZER, forma con el mango del martillo un ángulo generalmente obtuso y abierto hacia delante. POLITZER ha demostrado que se debe a la reflexión de la luz sobre la parte del tímpano que se presenta perpendicularmente al eje visual. Ahora bien, sabemos que el tímpano presenta una excavación variable según los sujetos; sabemos también que en cada individuo tiene la propiedad de disminuir o de exagerar su concavidad para dirigirse hacia fuera o hacia dentro, y recordaremos que de todos los segmentos de la membrana, el cuadrante posterosuperior es el que presenta las oscilaciones más extensas. Así comprendemos por qué la forma del triángulo luminoso, sus dimensiones y el ángulo que forma con el martillo varían de modo considerable de un sujeto a otro. Nos explicamos asimismo por qué su forma, sus dimensiones y su ángulo varían en el mismo sujeto constantemente, según el tímpano se hunda en la caja o, por el contrario, sobresalga hacia el conducto; en este último caso, sus modificaciones nos sirven para apreciar en clínica su movilidad.

La apófisis externa, el mango del martillo y el triángulo luminoso son visibles en todos los sujetos en estado normal; son precisamente los únicos «accidentes» de la superficie timpánica que suelen ser accesibles a la vista. Sin embargo, en ciertos casos en que el tímpano es muy transparente, pueden percibirse además con una buena iluminación: 1.º, inmediatamente por debajo del pliegue posterior y de la apófisis externa, una línea blanca horizontal, la *cuerda del tímpano*; 2.º, un poco por detrás y paralelamente al mango del martillo, la *rama vertical del yunque* (es muy raro ver la *rama posteroinferior del estribo*; cuando ésta es perceptible, forma con la rama larga del yunque un ángulo abierto hacia arriba y atrás); 3.º, casi al mismo nivel del ombligo y un poco por detrás, el *promontorio*; 4.º, por debajo de esta eminencia se ve a veces una mancha obscura, sombra proyectada por el nicho de la *ventana redonda*.

El color gris azulado que en estado normal presenta la membrana timpánica, sufre cambios importantes en las diversas afecciones del oído: en la *miringitis*, por ejemplo, el tímpano es de un rojo más o menos vivo; en la *otitis esclerosa* toma una coloración blanca nacarada; a veces su transparencia desaparece en algunos sitios, y sobre el fondo gris de la membrana se perciben placas blancas incrustadas de sales calcáreas.

La *excavación* del tímpano puede estar exagerada o, al contrario, ser reemplazada por una convexidad (fig. 261). Se exagera cuando la presión del aire contenido en la caja es menor que la que se ejerce sobre la cara externa del tímpano (obstrucción de la trompa de Eustaquio): en tal caso el mango del martillo parece más corto y, transportado hacia atrás, la apófisis externa y el pliegue posterior hacen un saliente anormal. La excavación es reemplazada por una convexidad, y el tímpano sobresale hacia el conducto, cuando la presión en la caja es más fuerte que la presión atmosférica (líquido acumulado en el oído medio, *otitis media exudativa*).

La desaparición más o menos completa de la movilidad de la membrana timpánica se observa después de las afecciones que aumentan su espesor y la ponen rígida (esclerosis timpánica), o que la inmovilizan por bridas o adherencias cicatrizales (*otitis seca consecutiva a la otitis catarral o supurada*). En todos estos casos, aumentando la presión en la caja por medio de una ducha de aire inyectado por la trompa de Eustaquio, o, lo que es igual, disminuyendo la presión del aire en el conducto auditivo por medio del espéculo aspirador de SIEGLE, se ve que el mango del martillo queda casi inmóvil y que el triángulo luminoso no se modifica.

Hemos dicho ya que, en estado normal, el tímpano no presenta ninguna abertura que ponga en comunicación el conducto auditivo y la caja. No sucede lo mismo en estado patológico; las más frecuentes de las enfermedades del oído, las *otitis medias supuradas agudas* y sobre todo las *otitis crónicas*, van acompañadas de perforaciones de la membrana, cuya curación es a menudo difícil de obtener, a la inversa de lo que acontece con las que el cirujano produce con un fin terapéutico.

Estas perforaciones son de dos órdenes: unas son sintomáticas de osteitis de las paredes de la caja o de los huesillos, y su pronóstico es grave, y otras idiopáticas, es decir, no sinto-

máticas de lesión ósea, siendo mucho menos graves que las precedentes. Como lo demuestra claramente la figura 262, que representa un tímpano derecho en el cual aparece el sitio exacto de las perforaciones observadas con más frecuencia, las sintomáticas de una lesión ósea (*están coloreadas de azul*) ocupan, en su mayor parte, la periferia del tímpano: su situación está en relación con el sitio de la lesión ósea que les da origen. Así, las perforaciones sintomáticas de osteítis de la cabeza del martillo (1) y las perforaciones sintomáticas de una lesión de la articulación del martillo con el yunque (2) se encuentran en la membrana de Shrapnell; las perforaciones sintomáticas de osteítis de la rama horizontal del yunque (3),

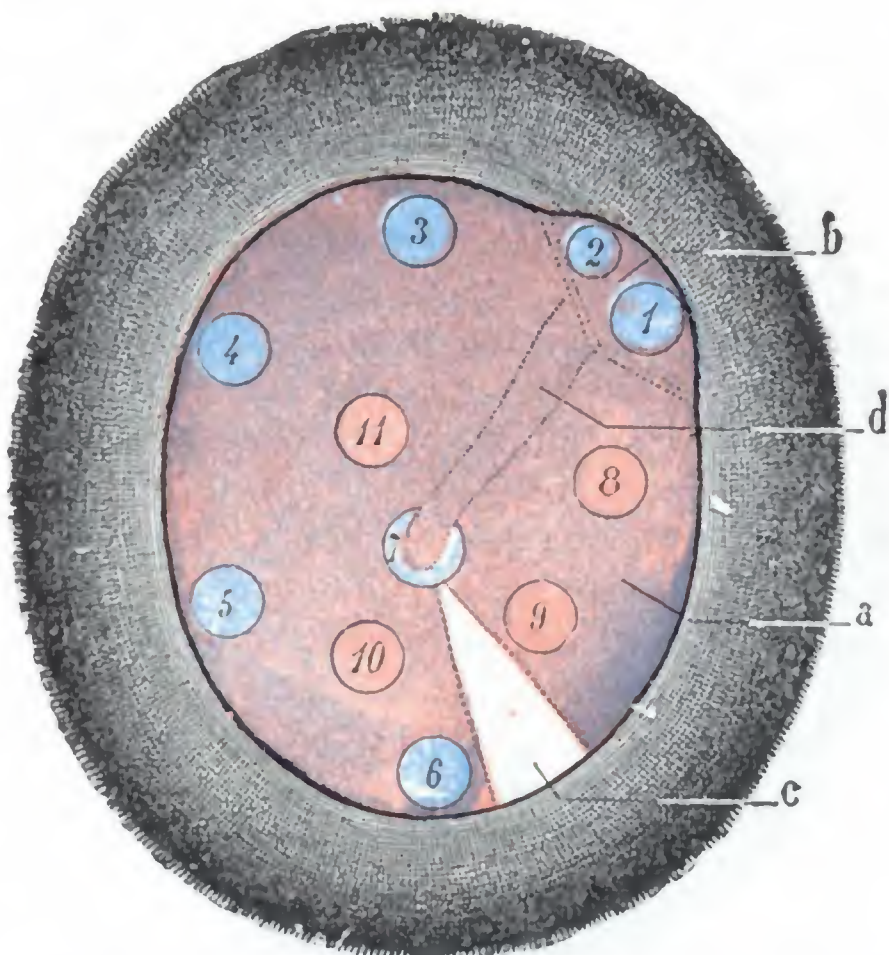


FIG. 262

Sitios de elección de las principales perforaciones del tímpano.

a, tímpano derecho. — b, membrana de Shrapnell.
c, triángulo luminoso. — d, mango del martillo.

de vista de la anatomía medicoquirúrgica, la membrana timpánica puede dividirse en dos regiones distintas: 1.^a, la membrana de Shrapnell; 2.^a, el tímpano propiamente dicho. Una línea trazada por la apófisis externa y por los pliegues anterior y posterior separa entre sí estas dos regiones.

a) La *membrana de Shrapnell* no ocupa más que una porción muy limitada de la parte superior de la membrana timpánica. Está en relación con el ático y los huesillos, así como con las bolsas mucosas de la caja y la cuerda del tímpano.

β) El *tímpano propiamente dicho* está en relación con el estribo, la ventana oval, la cuerda del tímpano y el promontorio. Si por dos líneas, una de ellas que prolongue el mango del martillo, casi vertical y otra perpendicular a la precedente y que pase por el ombligo, lo dividimos en cuatro segmentos o *cuadrantes* (fig. 260), veremos que el estribo, la ventana oval, la cuerda del tímpano (cuya situación hemos precisado ya al describir el aspecto exterior del tímpano) corresponden al cuadrante posterosuperior, mientras que los cuadrantes anterosuperior, anteroinferior y posteroinferior no están en relación más que con el promontorio. El cuadrante posterosuperior constituye, pues, la *zona peligrosa* del tímpano, la que importa evitar cuando se practica la punción de la membrana para dar salida a los líquidos acumulados en la caja (*paracentesis del tímpano*). En cambio, los otros tres segmentos y, en particular, los dos cuadrantes inferiores pueden ser abordados sin miedo por los instrumentos: si para practicar la paracentesis se escoge de ordinario el segmento posteroinferior, es única-

en el ángulo posterosuperior del tímpano; en las perforaciones sintomáticas de inflamación de las células mastoideas anteriores limitrofes del conducto (4), en el borde posterior del tímpano; las perforaciones sintomáticas de osteítis del macizo óseo del facial (5), en el ángulo posteroinferior de la membrana; las perforaciones sintomáticas de una lesión del recessus hipotimpánico (6) en el borde inferior del tímpano. Tan sólo es central la perforación sintomática de osteítis de la espátula del martillo (7). En cuanto a las perforaciones que no son de origen óseo (8, 9, 10 y 11; *están coloreadas de rojo*), ocupan con preferencia las partes paracentrales de la membrana timpánica, y más particularmente la parte anteroinferior.

6.º **Relaciones y división topográfica.** — El tímpano cierra, por dentro, el conducto auditivo externo y presenta relaciones más o menos inmediatas con los órganos contenidos en el oído medio, las cuales debe tener siempre presentes el cirujano cuando interviene en la región. Desde el punto

mente porque, cuando el sujeto está en decúbito, corresponde al punto más declive de la cavidad timpánica.

7.º **Estructura.** — La armazón del tímpano está constituida por una capa fibrosa, sobre la que se aplican dos revestimientos: 1.º, hacia fuera, el revestimiento del conducto auditivo externo, casi reducido a su capa epidérmica; 2.º, hacia dentro, la mucosa de la caja. Esta disposición anatómica nos explica por qué la mayor parte de inflamaciones de la membrana del tímpano (*miringitis*) sean consecutivas a una otitis externa o a una otitis media. La capa fibrosa, en la cual está englobado el mango del martillo, da al tímpano su solidez y su elasticidad; cuando ha sido parcialmente destruida (perforación patológica del tímpano, absceso del tímpano), la cicatriz que la substituye es flácida y se deja distender con facilidad.

8.º **Vasos y nervios.** — La vascularización y la inervación de la membrana del tímpano son en gran parte solidarias de las del conducto auditivo y la caja.

a) **Arterias.** — Las arterias (fig. 263) se disponen en dos redes: una interna o mucosa y otra externa o cutánea. La *red interna*, poco considerable, está alimentada por la arteria timpánica y por la arteriola que acompaña a la cuerda del tambor. Está especialmente dilatada en las otitis medias, dando al tímpano un aspecto rojo vivo especial. La *red externa* re-

cibe sus vasos de la arteria auricular profunda. Llegan al tímpano por su polo superior, un poco por detrás de la apófisis externa del martillo, que ha sido denominado por GELLÉ *polo vascular* o *hilio*; una sección practicada en este sitio puede ir acompañada de una hemorragia bastante abundante. Desde este punto, las arteriolas timpánicas descienden a lo largo de los bordes del mango del martillo, y al llegar a la extremidad inferior de éste se anastomosan, en primer lugar entre sí y luego con los ramitos de la red interna. Las arteriolas del mango del martillo y los ramitos radiados que llegan hasta allí se inyectan sobre todo en las miringitis de origen externo. La inyección del hilio de GELLÉ anuncia que la inflamación ha alcanzado a la caja.

b) **Venas.** — Las venas, como las arterias, se distinguen en externas e internas: las venas externas terminan en la yugular externa; las venas internas desembocan parcialmente en la red venosa de la trompa, en las venas de la duramadre y en el seno transversal (URBANTSCHITSCH).

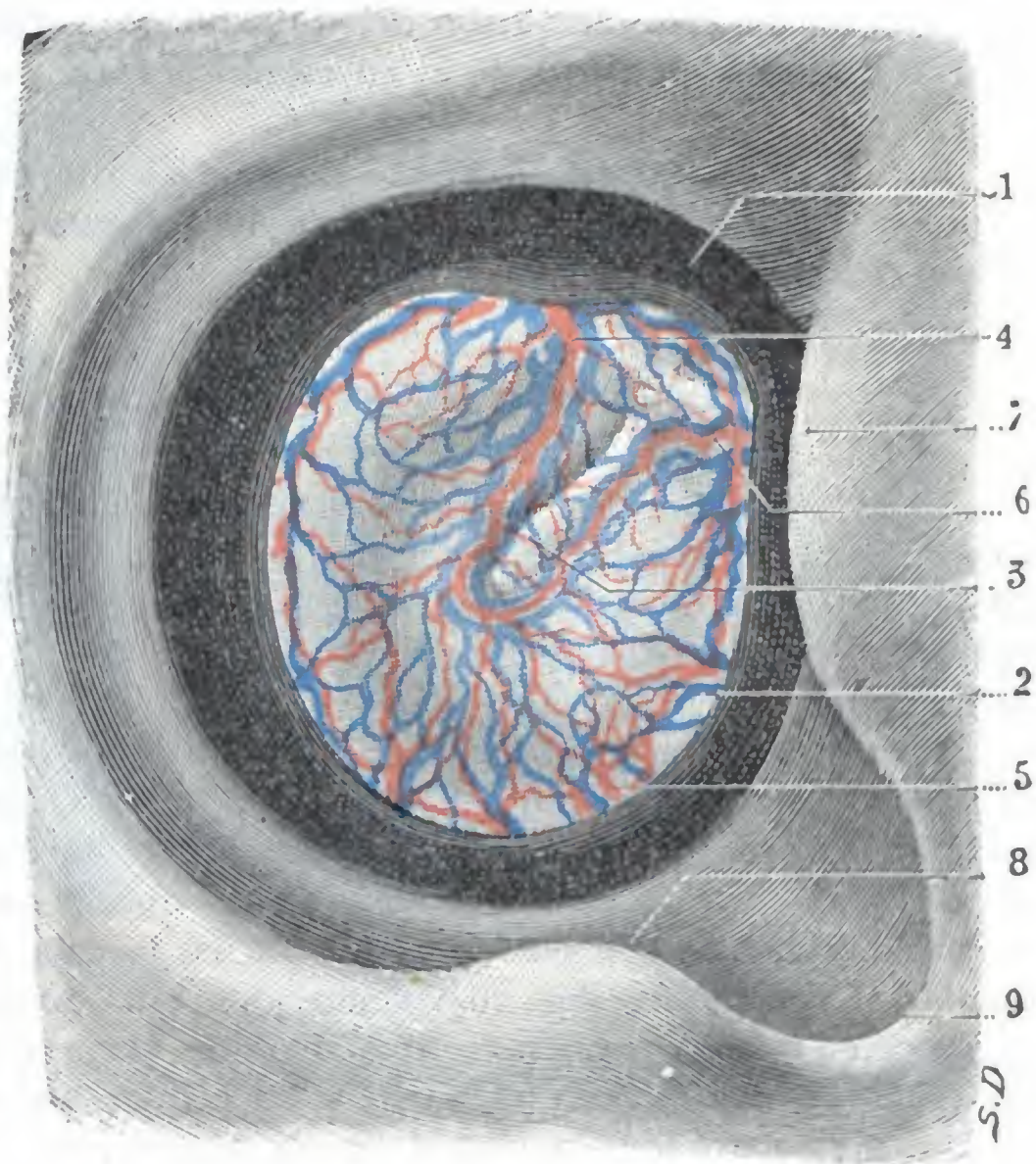


FIG. 263

Vasos sanguíneos de la membrana del tímpano vistos por su cara externa (T.).

Para orientar al lector, a la entrada del conducto auditivo han sido representados el trago, el antitrago y la escotadura intertragica.

1, pared del conducto auditivo externo. — 2, membrana del tímpano. — 3, mango del martillo. — 4, arteria del mango del martillo, alcanzando la membrana del tímpano en su parte superior. — 5, 6, otras ramas que alcanzan el tímpano en sus partes inferior y anterior. — 7, trago. — 8, antitrago. — 9, escotadura intertragica.

c) *Linfáticos*. — Los linfáticos, descritos por KESSEL, son tributarios de los linfáticos del conducto auditivo externo, por una parte, y de los de la caja, por otra. En la superficie interna de la membrana existen, además, una especie de *estomas* que ponen en comunicación sus linfáticos con la cavidad de la caja; estos estomas desempeñan sin duda un papel activo en la resorción de los derrames que se producen en el oído medio.

d) *Nervios*. — Los nervios proceden: 1.º, para la capa cutánea, del auriculo-temporal y del ramo auricular del neumogástrico; 2.º, para la capa mucosa, del nervio de Jacobson. La rica inervación del tímpano nos explica su exquisita sensibilidad y los reflejos que pueden partir de él en estado normal y en estado patológico.

9.º *Vías de acceso*. — Puede llegarse al tímpano por el conducto auditivo externo, ya sea directamente, ya después de despegar el pabellón y el segmento cartilaginoso del conducto auditivo.

3. OIDO MEDIO

El oído medio es una de las porciones más importantes del aparato de la audición, y desempeña un papel preponderante en la patología auricular. El conocimiento exacto de su anatomía topográfica esclarece notablemente la sintomatología de muchas afecciones del oído medio y permite al cirujano intervenir con seguridad en región tan delicada.

Para tener una idea general de la situación, límites y forma del oído medio, conviene examinarlo en dos cortes: uno frontal, trazado sobre el eje del conducto auditivo externo, y otro, perpendicular al precedente, que pase por la caja del tímpano. En el corte frontal (fig. 255), vemos que el conducto auditivo externo termina en una cavidad mucho más alta que ancha, la caja del tímpano. En el corte perpendicular al precedente (fig. 264) vemos que esta cavidad timpánica envía dos prolongaciones en sentido opuesto: una, dirigida hacia atrás y excavada en la mastoidea: las *cavidades mastoideas* (el antro y las células mastoideas, que hemos estudiado ya en la región mastoidea, a la que dan la mayor parte de su importancia clínica y operatoria) y la otra, dirigida hacia delante y situada en el espesor del vértice del peñasco: la *trompa de Eustaquio*, que hace comunicar la caja del tímpano con la faringe. Los dos cortes precedentes nos muestran, además, que el oído medio ocupa la porción petromastoidea del temporal, y que está situado por debajo del compartimiento medio de la base del cráneo, hacia fuera de la fosa cerebelosa, de la que está separado en parte por el oído interno, e inmediatamente por dentro del oído externo, del cual es continuación.

Estudiaremos sucesivamente: 1.º, la *caja del tímpano propiamente dicha*; 2.º, las *cavidades mastoideas*; 3.º, la *trompa de Eustaquio*.

a) Caja del tímpano propiamente dicha

La caja del tímpano es una cavidad anfractuosa que los autores alemanes han comparado a una gruta. Recuerda bastante bien la forma de un tambor (*tympanum*) o, mejor, de una lente bicóncava. Para comodidad de la descripción se consideran en ella una *pared externa*, una *pared interna* y una *circunferencia*, dividiéndose ésta a su vez en cuatro paredes: *superior*, *inferior*, *anterior* y *posterior*. Hemos, pues, de estudiar en la caja del tímpano seis paredes. Describiremos rápidamente estas seis *paredes*, insistiendo tan sólo en los detalles que interesan a la Anatomía topográfica medicoquirúrgica y remitiendo para los demás a la Anatomía descriptiva. Estudiaremos

después el *contenido de la caja* y su revestimiento interior por la mucosa timpánica, para establecer luego una *visión de conjunto* de la región y terminar estudiando sus *vasos y nervios*, su *exploración* y las *vías de acceso*.

1.º Paredes de la caja. — De las seis paredes de la caja timpánica, dos de ellas (las que representan las caras del tambor o las de la lente con que se compara la caja) son de grandes dimensiones: las *paredes externa e interna*. Las otras cuatro,

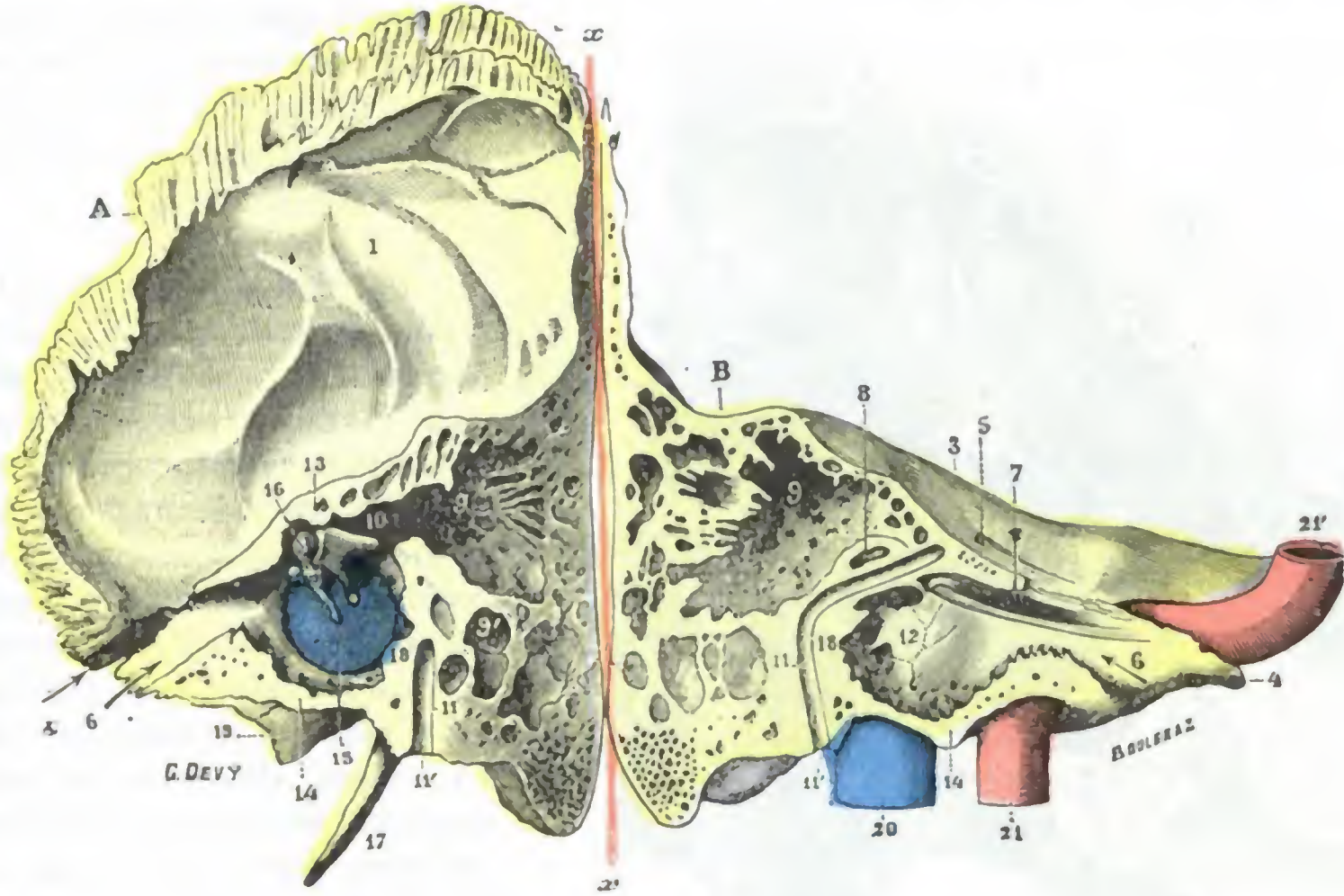


FIG. 264

Corte verticotrassversal del temporal derecho, que pasa por la trompa de Eustaquio y por la circunferencia de la caja del tímpano, para mostrar las dos paredes interna y externa de esta cavidad (T.).

(Una vez practicado el corte, los dos segmentos del temporal han sido separados, sirviendo de charnela el eje x x.)

A, segmento anterior del corte. — B, segmento posterior. — 1, cara interna de la escama. — 2, cisura de Glaser. — 3, cara anterior del peñasco. — 4, su vértice. — 5, hiato de Falopio. — 6, porción ósea de la trompa. — 7, conducto del músculo del martillo. — 8, conducto semicircular externo u horizontal. — 9, antro mastoideo. — 9', células mastoideas. — 10, conducto timpanomastoideo o áditus ad átrum. — 11, acueducto de Falopio, con 11' agujero estilomastoideo. — 12, pared interna de la caja. — 13, su pared superior. — 14, su pared inferior. — 15, su pared externa y membrana del tímpano. — 16, martillo. — 17, apófisis estiloides. — 18, pared posterior de la caja. — 19, pared externa de la fosa yugular. — 20, vena yugular interna. — 21, carótida interna a su entrada en el conducto carotídeo. — 21', la misma entrando en la cavidad craneal.

es decir, las paredes *superior, inferior, anterior y posterior*, que forman la circunferencia, son a la vez mucho más estrechas y más cortas. Es conveniente estudiarlas separadamente.

A. PARED EXTERNA. — Se llama también *pared timpánica* (fig. 265) por estar constituida en su mayor parte por la *membrana del tímpano*, que ya hemos descrito en el apartado precedente. Pero esta membrana tan sólo forma las tres quintas partes aproximadamente; en el resto de su extensión, la pared externa de la caja es muy irregular y debe ser examinada sucesivamente por delante, detrás, abajo y arriba.

a) *Por delante y detrás* es muy estrecha, pues no mide más que 2 mm.

β) *Por abajo* es más reducida todavía; pero en este punto la membrana del tímpano no desciende hasta la circunferencia de la caja, sino que está separada de ella por un reborde óseo que, por término medio, mide de medio a un milímetro de altura, de lo cual resulta que el suelo de la caja está en un plano más bajo con relación al conducto auditivo. Luego veremos la importancia de esta disposición.

γ) Por arriba, la pared ósea mide 5 ó 6 cm de altura. Como nos lo muestra el corte representado en la figura 267, su dirección es oblicua de arriba abajo y de fuera adentro. Constituida por la pared superior del conducto auditivo óseo, forma el arco externo de la bóveda que domina la caja (como la cúpula de una iglesia domina la nave, dice RAUGÉ); luego la describiremos con los nombres diversos de *ático*, *cavidad de los huesillos*, *receso epitimpánico*, etc. A esta porción ósea de la pared timpánica

se le da el nombre de *pared de la celdilla*, por constituir una especie de muro que separa el conducto auditivo de la cavidad de los huesillos, muro que hará saltar el cirujano para abrir ampliamente esta cavidad.

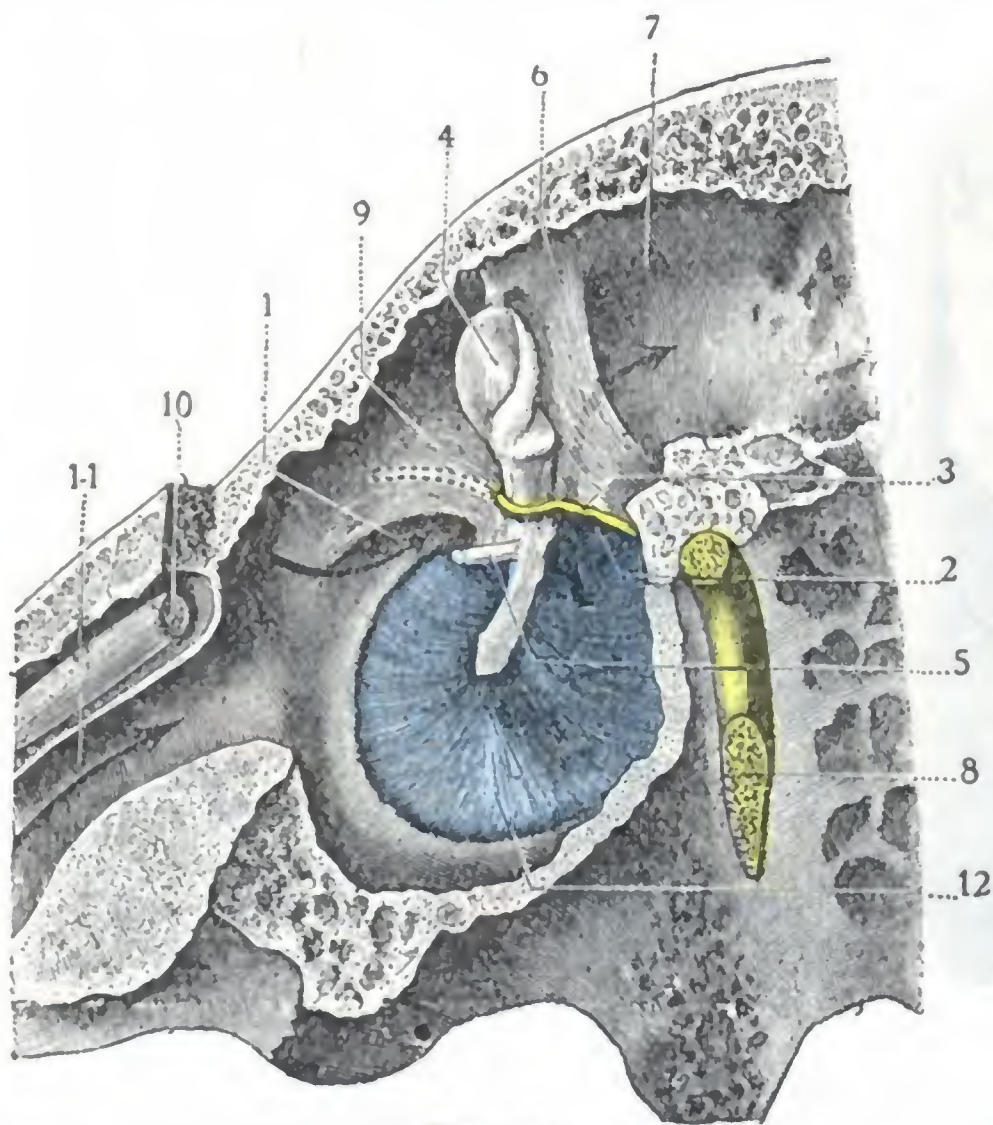


FIG. 265

Pared externa o timpánica de la caja del tímpano, vista por su cara interna.

(Aumentada dos veces y media aproximadamente.)

1, bolsa anterior de Trötsch. — 2, bolsa posterior de Trötsch; una flecha introducida en esta bolsa llega al áditus ad antrum. — 3, cuerda del tímpano. — 4, martillo. — 5, tendón del músculo del martillo. — 6, repliegues de la mucosa que tabica el áditus y la bolsa de Prussak del lado de la caja. — 7, áditus ad antrum. — 8, nervio facial. — 9, ático. — 10, músculo del martillo. — 11, trompa de Eustaquio. — 12, tímpano.

bre de *pico de cuchara*. Este canal, que constituye la terminación del conducto del músculo del martillo, ocupa la parte más superior de la pared interna de la caja y contribuye a formar, con el acueducto de Falopio, el nicho de la ventana oval.

b) *Mitad posterior*. — La mitad posterior es mucho más accidentada; sucesivamente, yendo de arriba abajo, encontramos:

a) Una eminencia horizontal, dominando la fosita oval, es el relieve de la *segunda porción del acueducto de Falopio*, que encierra el segmento timpánico del facial. Esta segunda porción del acueducto, ligeramente oblicua hacia abajo y afuera, mide de 10 a 12 mm de longitud; por delante, es la continuación de la primera porción o porción posteroanterior del acueducto, que contiene el segmento petroso del mismo nervio; hacia atrás se continúa con la tercera porción vertical, en la cual se aloja el segmento mastoideo del nervio, cuyas relaciones íntimas conocemos por una parte con la pared posterior del conducto auditivo y por otra con las cavidades mastoideas. La porción del acueducto de Falopio que sobresale en la caja del tímpano por encima de la fosita oval corresponde al borde inferior de la pared de la celdilla, es decir, al borde superior

B. PARED INTERNA. — La pared interna de la caja o *pared laberíntica* (fig. 266) es la que contiene las partes peligrosas del oído, aquellas cuya disposición anatómica debe tener siempre presente el cirujano cuando interviene en esta región. En su parte central presenta una eminencia mamelonada, el *promontorio*, que corresponde a la primera espiral del caracol. El vértice del promontorio está enfrente del ombligo del tímpano, un poco por detrás y por debajo de él, separándolo únicamente el intervalo de un milímetro y medio a dos milímetros. Una línea vertical que pasa por el vértice del promontorio divide la pared interna de la caja en dos mitades, una anterior y otra posterior.

a) *Mitad anterior*. — La mitad anterior presenta un canal transversal, conocido con el nombre de

del tímpano. El nervio está separado del interior de la caja por una delgada laminilla ósea, a veces dehiscente; de aquí la parálisis facial que en ocasiones complica las afecciones, sobre todo crónicas, del oído medio y que también podría observarse, según TRÆELTSH, bajo la sola acción el frío que llega a la caja (*parálisis del facial a frigore*); de aquí igualmente el peligro de lesionar el nervio cuando se raspa el ático o cuando se reseca la pared de la celdilla.

β) La *fosita oval*, en cuyo fondo se abre la *ventana oval* o *ventana del vestibulo*. Esta ventana, que mide de 3 a 3,5 mm de longitud por un milímetro de altura, está orientada paralelamente al borde del tímpano; del lado de la caja está cerrada por el estribo, y del lado del oído interno, por el periostio del vestibulo.

γ) La *fosita redonda*, está dispuesta de tal manera que su orificio mira hacia la pared posterior de la caja y no hacia la pared timpánica, lo cual hace que sea casi inaccesible a los instrumentos que penetran en la caja por el conducto auditivo externo: en el fondo de la fosita redonda se abre la *ventana redonda*, llamada también *ventana del caracol*; su diámetro mide un milímetro y medio aproximadamente. Como AUZOUX ha sido el primero en demostrar, es la válvula de seguridad del oído interno.

δ) El *seno timpánico*, depresión irregular, situada entre las dos fositas.

ε) La *pirámide*, eminencia de un milímetro y medio de altura que invade la pared posterior de la caja y que está situada al mismo nivel que el vértice del promontorio; contiene en su interior el músculo del estribo, viéndose en su vértice un pequeño orificio circular por donde sale el tendón de este último músculo.

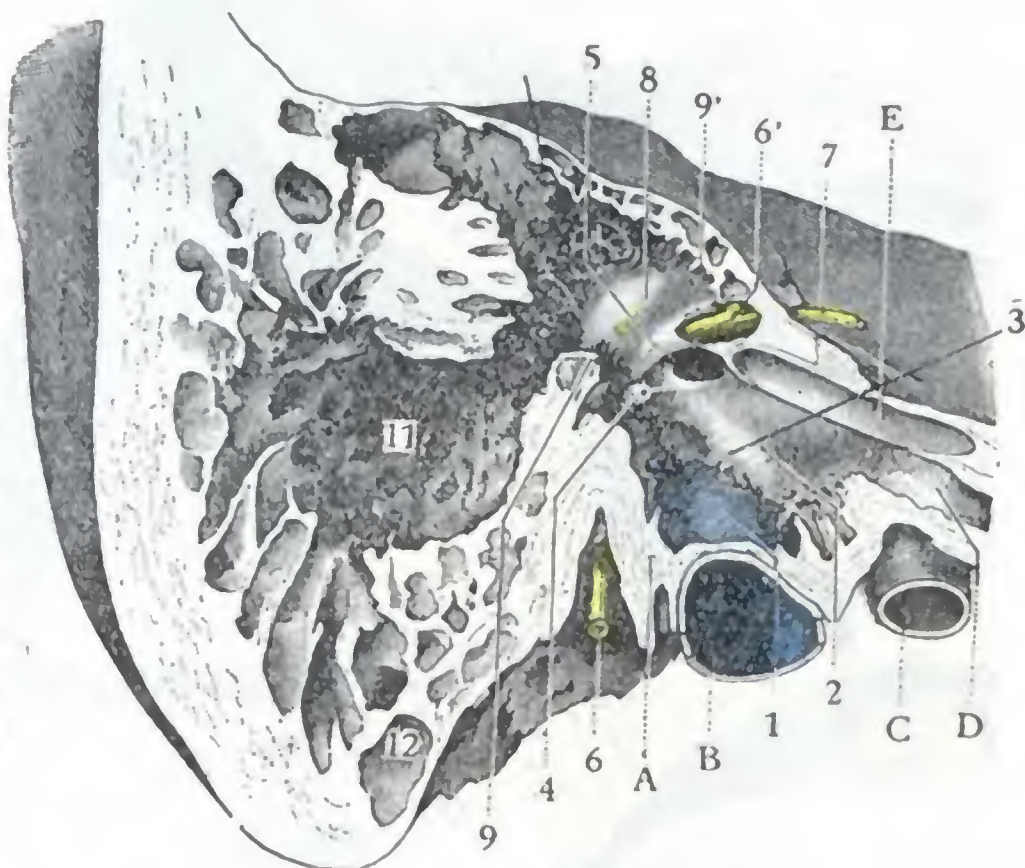


FIG. 266

Pared interna de la caja del tímpano, del áditus ad ántrum y del antro (tamaño natural).

(Corte vesicotransversal del temporal derecho por la circunferencia de la caja. Segmento interno del corte.)

A, base de la apófisis estiloides. — B, bulbo de la yugular. — C, carótida. — D, trompa de Eustaquio. — E, conducto del músculo del martillo. — 1, suelo de la caja rechazado por el bulbo de la yugular. — 2, promontorio. — 3, pico de cuchara. — 4, pirámide. — 5, acueducto de Falopio. — 6, nervio facial visible a través de una pérdida de substancia del acueducto, con 6', ganglio geniculado. — 7, nervio petroso. — 8, áditus ad ántrum, relieve del conducto semicircular horizontal en la pared interna de este áditus. — 9, 9', corte de la pared inferior y de la pared superior del áditus. — 10, células del techo del antro. — 11, antro. — 12, células de la punta.

C. PARED SUPERIOR. — La pared superior o *techo de la caja*, llamada también *pared craneal* o *tegmen tympani*, tiene una anchura de 5 a 6 mm y está formada por una laminilla ósea que mide apenas un milímetro de espesor. En ciertos sujetos, sin embargo, es más gruesa y está excavada de células más o menos desarrolladas.

Esta delgada laminilla, que es lo único que separa la caja de la fosa cerebral media, está atravesada por vasos que van de la duramadre craneal a la mucosa de la caja. En el recién nacido, el techo de la caja, constituido por el peñasco hacia dentro y por la escama del temporal hacia fuera, está recorrido por la sutura petroescamosa, la cual da paso a tractos conjuntivos y a vasos, arterias y venas; en el adulto la sutura desaparece, pero las conexiones vasculares persisten. Se concibe que, por una parte, la delgadez de los huesos, y por otra las conexiones vasculares, favorezcan, sobre todo en el niño, la propagación de las inflamaciones de la caja a las meninges y al cerebro. En ciertos sujetos puede faltar la pared ósea en algunos sitios (*dehiscencia espontánea*

de HYRTL), y en este caso la mucosa de la caja se encuentra en contacto directo con la duramadre. Se explican, sin que insistamos en ellos, los graves accidentes que en tales casos pueden aparecer en el curso de una otitis media de apariencia benigna.

Debemos también señalar, por tener con el techo de la caja relaciones importantes, el seno petroso superior que ocupa el borde superior del peñasco y discurre inmediatamente por encima de la caja; se han observado trombosis de este seno como complicación de la otitis media.

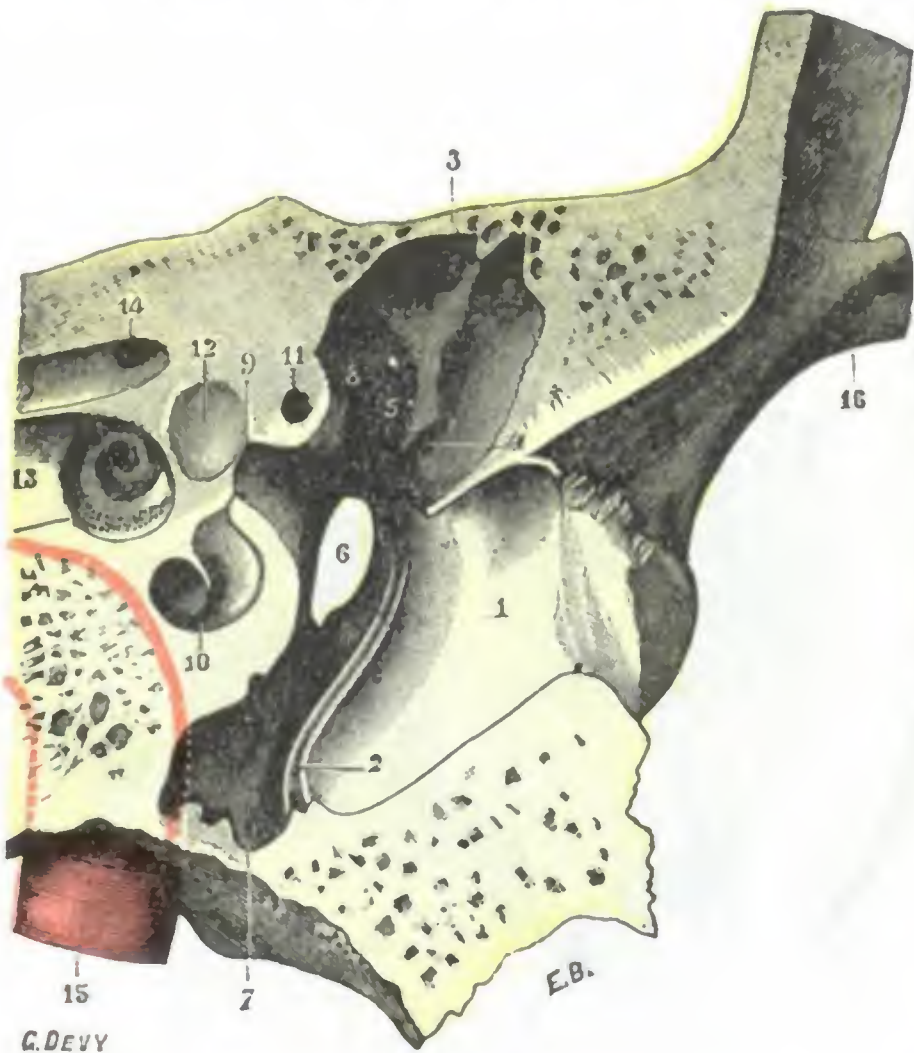


FIG. 267

Corte verticotransversal del temporal que pasa por la extremidad anterior de la ventana redonda (segmento anterior del corte, mostrando la pared anterior de la caja) (T.).

(Aumento dos veces aproximadamente.)

1, conducto auditivo externo. — 2, sulcus tympanicus. — 3, pared superior de la caja. — 4, cisura de Glaser. — 5, orificio de salida de la cuerda del tímpano. — 6, orificio de la trompa de Eustaquio. — 7, canal inferior de la caja. — 8, parte anterior del plico de la cuchara. — 9, ventana oval. — 10, corte de la rampa timpánica del caracol. — 11, corte del acueducto de Falopio. — 12, pared anterior del vestíbulo. — 13, fosita anteroinferior del conducto auditivo interno. — 14, su fosita anterosuperior, con el origen del acueducto de Falopio. — 15, carótida interna; el punteado rojo indica su trayecto en el interior del peñasco.

extremidad externa de la trompa. Un poco por encima de esta abertura existen la cisura de Glaser y el orificio de salida de la cuerda del tambor.

En el resto de su extensión, la pared anterior está en relación con el codo de la carótida interna, del que no está separada más que por una simple laminilla ósea, generalmente muy delgada y transparente y, a veces, hasta dehiscente. Esta porción de la pared anterior de la caja contribuye a formar el *recessus hipotimpánico*, que estudiaremos más adelante. Digamos aquí que las relaciones que presenta con la carótida interna explican los zumbidos insoportables que notan los enfermos afectados de aneurismas de esta arteria, así como también nos dan la explicación de esas hemorragias fulminantes que a veces sobrevienen en el curso de una afección supurante antigua de la caja y que resultan de una ulceración de la pared arterial (JOURDIN ha recogido 40 observaciones). Recordemos, además, que la carótida no está directamente aplicada contra la pared del conducto óseo que atraviesa, sino que se halla separada de ella por cavidades venosas plexiformes, que comunican con el seno cavernoso por una

D. PARED INFERIOR. — La pared inferior o *suelo de la caja* es un poco menos ancha que el techo. Hemos dicho ya que está situada más abajo que la pared inferior del conducto, lo que constituye, como se comprende, una causa de retención de pus en la caja timpánica, cuando existe una inflamación de esta cavidad. Volveremos a referirnos ampliamente a esta importante red, limitándonos aquí a recordar que es muy delgada, algunas veces dehiscente como la pared superior (FRIEDLOWKI), y que, por otra parte, está en relación con la mitad anteroexterna del golfo o bulbo de la vena yugular interna. A esta relación vascular son debidos probablemente ciertos ruidos de soplo, isócronos con el pulso, que los sujetos profundamente anémicos perciben a veces en su oído.

E. PARED ANTERIOR. — La pared anterior (fig. 267) es llamada también *pared tubocarotídea*, por sus relaciones con la trompa de Eustaquio (*tuba*) y la carótida interna.

Su parte superior está ocupada por una ancha abertura, que es la

parte y con la yugular interna por otra, y en las que terminan algunas venillas nacidas de la mucosa timpánica. Es ésta una disposición anatómica desfavorable, que aumenta los peligros de las lesiones inflamatorias y de las osteítis de la caja del tímpano y facilita la producción de una flebitis del seno.

F. PARED POSTERIOR. — La pared posterior o *mastoidea* nos presenta sucesivamente de arriba abajo: 1.º, en su parte superior, una ancha abertura que conduce al antro: el *conducto timpanomastoideo* o *áditus ad ántrum*; 2.º, en el ángulo inferior de este orificio, una pequeña escotadura en forma de silla (POLITZER), donde se aloja la rama horizontal del yunque; 3.º, un poco más abajo, entre la base de la pirámide, que está hacia dentro, y la extremidad posterosuperior del surco timpánico, que está hacia fuera, el *orificio de entrada de la cuerda del tímpano*.

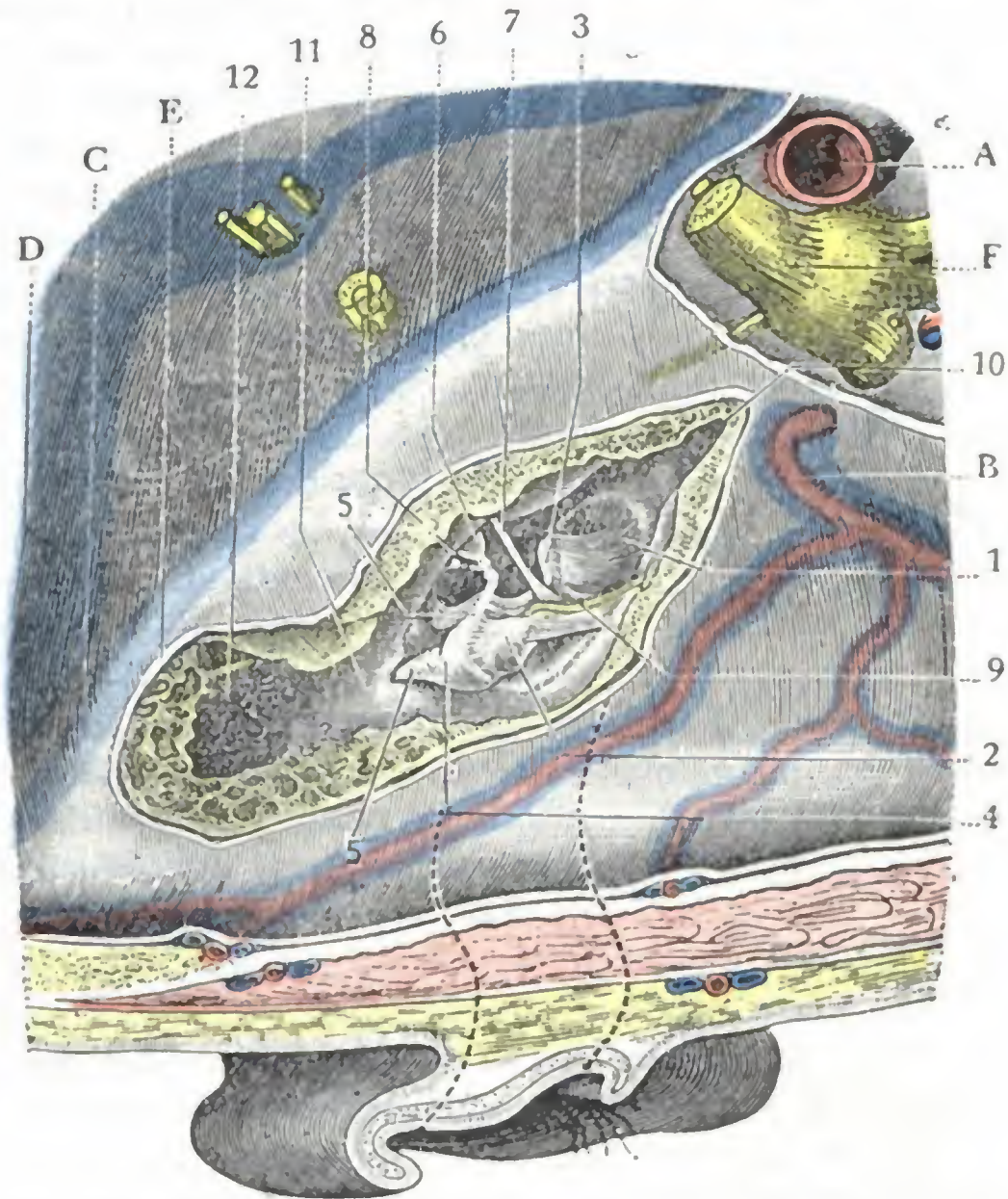


FIG. 268

Cavidades del oído medio vistas por la cavidad craneal (lado derecho).

(Con el escoplo y la gubla se ha hecho saltar la pared que separa las cavidades del oído medio de la fosa cerebral media. El trayecto del conducto auditivo externo está señalado por dos trazos de puntos.)

A, arteria meníngea media. — B, carótida interna. — C, seno petroso superior. — D, seno lateral. — E, duramadre. — F, trigémino.

1, membrana del tímpano. — 2, cabeza del martillo. — 3, mango del martillo levantando el tímpano. — 4, yunque, con 5, su rama corta que descansa en la entrada del áditus ad ántrum. — 5', rama larga del yunque. — 6, estribo. — 7, tendón del músculo del martillo. — 8, tendón del músculo del estribo. — 9, cuerda del tímpano. — 10, trompa de Eustaquio. — 11, áditus ad ántrum. — 12, antro.

2.º Contenido de la caja.

— La caja del tímpano contiene lo que M. DUVAL llama el *aparato de acomodación del oído*, es decir, los huesillos y sus músculos (fig. 268). En el feto contiene, además, un tejido conjuntivo gelatinoso que se resorbe poco a poco y desaparece por completo a las pocas horas después del nacimiento, siendo reemplazado por el aire atmosférico. La presencia

de aire en el oído medio es un signo que permite al médico legista afirmar que el niño ha respirado. En estado patológico, la caja puede contener sangre, líquido cefalorraquídeo (fracturas del peñasco) serosidad y, sobre todo, pus (otitis), fungosidades, sequestros y masas colesteatomatosas, que son unas producciones blanquecinas compuestas de escamas brillantes que a menudo se comportan como verdaderos tumores epiteliales malignos, desgastando el hueso hasta invadir en ocasiones el endocráneo.

A. HUESILLOS DEL OÍDO. — Los huesillos del oído son tres: el *martillo*, el *yunque* y el *estribo*. En cuanto al *hueso lenticular* de los antiguos anatomistas, se admite hoy, con CRUVEILHIER, POLITZER, GEGENBAUER, SCHWALBE, que no es más que una parte del yunque; los que lo describen como un hueso aislado incurren en la confusión de consagrar un error de preparación.

El nombre de estos huesos indica bastante bien su forma. El *martillo*, el más largo de los tres, presenta una cabeza, un mango, un cuello y dos apófisis, una corta y otra

larga. La apófisis corta es una pequeña eminencia cónica, de un milímetro de largo aproximadamente, que nace de la parte inferior externa del cuello: se dirige afuera y un poco arriba hacia la porción superior de la membrana del tímpano, a la cual rechaza ligeramente del lado del conducto auditivo externo; recordemos que, lo mismo que el mango del martillo, es perfectamente visible por medio del otoscopio y constituye una guía importante en el examen del tímpano. La apófisis larga mide de 4 a 5 mm de longitud; es muy delgada; lo mismo que la precedente, nace también del cuello, pero en vez de dirigirse hacia fuera, se dirige adelante hacia la cisura de Glaser, donde desaparece. El *yunque*, como el del herrero, presenta un cuerpo y dos ramas, una superior y otra inferior. La rama superior o rama corta se dirige horizontalmente atrás, hacia el *áditus ad ántrum*. La rama inferior o rama larga se dirige primeramente hacia abajo, se encorva luego para hacerse horizontal y termina en un pequeño abultamiento conocido con el nombre de *apófisis lenticular* (*hueso lenticular* de los autores antiguos). El *estribo* recuerda exactamente por su configuración exterior el estribo de un jinete. Como este último, ofrece los tres elementos siguientes: 1.º, una base, pequeña placa ósea de forma oval; 2.º, una asa, especie de semi-círculo o herradura que se levanta sobre una de las caras de la base y que se divide ordinariamente en dos partes o ramas (rama anterior y rama posterior del estribo); 3.º, una cabeza, pequeña masa cuadrilátera, situada encima de las dos ramas.

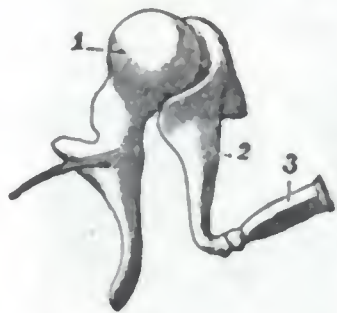


FIG. 269

Huesillos del oído, vistos por su lado anterior (T.).

1, martillo. — 2, yunque.
3, estribo.

Los tres huesillos del oído constituyen la denominada *cadena de los huesillos* y están dispuestos así: yendo de fuera adentro, es decir, de la pared externa de la caja a su pared interna, encontramos primero el martillo, después el yunque y, por último, el estribo. La cabeza del martillo se articula con la cabeza del yunque; la rama inferior del yunque se articula a su vez con la cabeza del estribo.

En su conjunto (fig. 269), esta cadena de los tres huesillos forma un sistema que puede compararse a un cuerpo que poseyese una cabeza, dos brazos, dos piernas, un pie y que estuviese suspendido de la bóveda de la caja: la cabeza, constituida por la cabeza del martillo y el cuerpo del yunque reunidos, está situada en el ático, llenándolo en parte; los dos brazos se apoyan, el uno (formado por la rama horizontal del yunque) sobre el ángulo inferior del *áditus ad ántrum*, y el otro (constituido por la apófisis delgada del martillo) sobre la cisura de Glaser; finalmente, las dos piernas están representadas, la una por el mango del martillo, incrustado en el espesor del tímpano, y la otra por la rama inferior del yunque, que está colgado en la caja. El estribo figura el pie de esta última pierna, aplicándose por su base sobre la ventana oval, a la cual obtura y a la que se adhiere.

B. CONEXIONES DE LOS HUESILLOS. — Los huesillos del oído están unidos entre sí por verdaderas articulaciones cuyos ligamentos se llaman *intrínsecos*. Además, están en relación con las diferentes paredes de la caja por medio de los ligamentos *extrínsecos* que, manteniéndolos en posición, les permiten desplazamientos parciales. Finalmente, algunos músculos están encargados de movilizarlos.

a) *Articulaciones, ligamentos intrínsecos.* — Las articulaciones, verdaderas diartrosis, son dos: una entre el cuerpo del yunque y la cabeza del martillo; otra entre la apófisis lenticular del yunque y la cabeza del estribo. Las superficies articulares, revestidas de cartílago, están provistas de una sinovial y mantenidas en contacto por medio de ligamentos dispuestos en forma de manguitos o cápsulas que constituyen los *ligamentos intrínsecos*.

b) *Ligamentos extrínsecos.* — Estudiaremos las formaciones fibrosas que unen los huesillos a las paredes de la caja en cada uno de los tres segmentos de la cadena timpánica:

α) El *mango del martillo* está inscrustado en el espesor de la membrana del tímpano. Su cuello está fijo al borde inferior de la pared de la celdilla por el *ligamento extremo*; su cabeza, a la bóveda por el *ligamento superior*; la apófisis larga, a la cisura de Glaser por el *ligamento anterior* (se ha considerado erróneamente este ligamento durante largo tiempo como un músculo y se le ha descrito con el nombre de *músculo externo del martillo*).

β) El *cuerpo del yunque* está suspendido del techo de la caja por el *ligamento superior* (falta algunas veces); el *ligamento posterior* ata sólidamente el vértice de su rama superior al borde inferior del *áditus ad ántrum*.

γ) Las conexiones del *estribo* con la cavidad y el periostio de la ventana oval son íntimas; efectivamente, la placa del estribo está adherida al periostio del vestíbulo que encierra la ventana; por otra parte, su circunferencia está unida a las paredes de la fosita por una especie de ligamento anular, llamado *ligamento anular* de la base del estribo. Así nos explicamos que el estribo, mantenido sólidamente en su sitio, se fracture a menudo al intentar extraerlo.

δ) Además de los ligamentos que acabamos de señalar, el martillo, el yunque y el estribo se mantienen también en posición gracias a la mucosa que los rodea y a los tractos más o menos numerosos que nacen de ella.

C. MOVIMIENTOS DE LOS HUESILLOS. — Los movimientos del aparato constituido por los tres huesillos del oído son bastantes análogos a los movimientos de una campanilla: el menor desplazamiento impreso a un punto cualquiera del aparato repercute fatalmente sobre sus dos extremidades y sobre todos los puntos intermediarios. Los pequeños músculos ponen en acción la cadena de los huesillos; el uno se inserta sobre el martillo, el *músculo del martillo*, y el otro sobre el estribo, el *músculo del estribo*.

a) *Músculo del martillo*. — El músculo del martillo ocupa el conducto óseo que lleva su nombre y que ya hemos descrito a propósito de la pared interna de la caja del tímpano.

Al llegar al orificio en que termina el conducto (pico de cuchara), el músculo da origen a un tendón, que se encorva en ángulo recto y que, atravesando la caja de dentro afuera, va a insertarse en la superficie interna del cuello del martillo, en un punto opuesto a la apófisis externa y a un nivel un poco inferior al de esta eminencia. La porción libre del tendón no mide más que dos milímetros.

Cuando este músculo se contrae, atrae hacia dentro la membrana del tímpano y la pone tensa; al mismo tiempo hunde el estribo en la ventana oval y aumenta, por consiguiente, la presión intralaberíntica. Es lógico admitir que se contrae cuando se produce un ruido violento, a fin de disminuir su intensidad; como ha dicho TOYNBEE, *es el músculo que protege el nervio auditivo contra los ruidos intensos* y se halla innervado por el nervio maxilar superior por mediación del ganglio ótico.

En ciertos casos el músculo del martillo puede sufrir tal retracción, que determine un fuerte hundimiento de la membrana timpánica, acompañada de sordera y zumbido de oídos. El tratamiento quirúrgico aconsejado contra esta afección es la *tenotomía del tensor del tímpano* (WEBER-LIEZ), operación que se practica incidiendo la membrana por delante o detrás del mango del martillo e introduciendo por este ojal un tenótomo acodado que secciona el tendón en su punto de inserción en el cuello.

b) *Músculo del estribo*. — El músculo del estribo es el antagonista del músculo del martillo. Como éste, también está encerrado en un conducto óseo (fig. 270), el conducto de la pirámide, que se abre en la pared posterior de la caja.

El tendón del músculo que sale de la pirámide tiene una longitud de 2 mm; se dirige de atrás adelante para insertarse en el borde posterior de la cabeza o en el cuello del estribo.

Cuando este músculo se contrae, tira hacia atrás la cabeza del estribo (disminuyendo, por consiguiente, la presión laberíntica) y relaja el tímpano, ya que al mismo tiempo el mango del martillo se dirige hacia fuera por el movimiento de báscula que le imprime el estribo. Interviene, pues, para colocar el oído en situación de percibir los ruidos débiles o lejanos: es, según la expresión de TOYNBEE, el *músculo que escucha*.

Está inervado por el facial, y de ahí los fenómenos de hipoacusia observados en los enfermos de parálisis facial alta.

La flexibilidad de los ligamentos y la integridad de las articulaciones y los músculos motores de los huesillos son absolutamente necesarias para el funcionamiento normal del aparato acomodador del oído. Como la mayor parte de las afecciones de la caja del tímpano, las otitis medias, catarrales o supuradas, agudas o crónicas, dejan como consecuencia esclerosis del tímpano, anquilosis de los huesillos, cicatrices adherentes y bridas neoformadas, que inmovilizan más o menos la cadena de los huesillos; son comprensibles los trastornos auditivos más o menos graves que se observan después de tales afecciones.

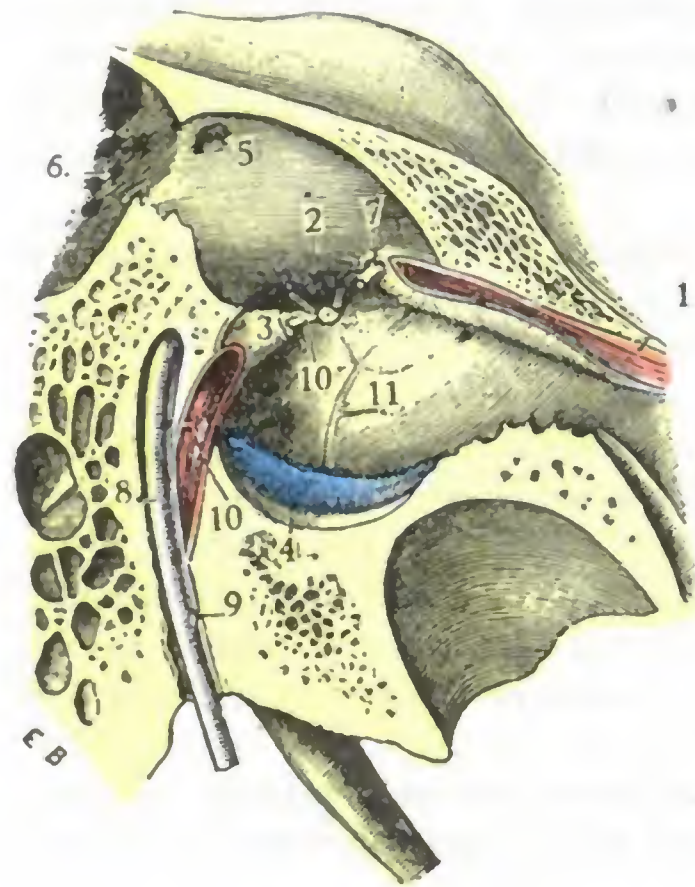


FIG. 270

El músculo del estribo en su conducto óseo (T.).

1. pared interna de la caja. — 2. ventana oval, con el estribo en su sitio. — 3. pirámide. — 4. parte inferior de la membrana del tímpano. — 5. conducto timpanomastoideo o áditus ad ántrum. — 6. antro mastoideo. — 7. tendón del músculo interno del martillo, saliendo del pleo de euchara. — 8. acueducto de Falopio y nervio facial, con 9. cuerda del tímpano. — 10. músculo del estribo, con 10', su tendón. — 11. conducto del músculo de martillo.

viene citar aquellas que acompañan a la *otitis esclerosa*. Por su localización, evolución fatal y por la impotencia absoluta del tratamiento, se distinguen claramente de las precedentes. En la otitis esclerosa, las lesiones están circunscritas, por lo menos al principio y durante largo tiempo, a la pared laberíntica de la caja, particularmente a las cercanías de la ventana oval. El estribo está inmovilizado por tejidos neoformados, a veces soldados a las paredes de la fosita oval, al paso que los otros huesillos y el tímpano son casi normales. Esta localización nos explica por qué el laberinto se afecta al mismo tiempo que el oído medio, y algunas veces hasta antes que éste, y por qué todos los medios terapéuticos precedentemente citados para dar movilidad a la cadena de huesillos son por lo general inútiles cuando se trata de esta afección.

3.º Mucosa de la caja. — La caja del tímpano está tapizada, en toda su extensión por una membrana mucosa, la *mucosa de la caja* o *mucosa timpánica*.

En los puntos en que la cadena de los huesillos está en contacto con las paredes de la caja, la mucosa se refleja sobre ella y le forma una envoltura completa, siempre

El tratamiento, como se comprende, tendrá por objeto devolver al aparato de transmisión la movilidad que ha perdido. Se procura obtener este resultado, bien por la movilización mecánica del tímpano y de los huesillos mediante la ducha de aire a través de la trompa y del masaje neumático del tímpano, bien por reblandecimiento de las bridas fibrosas mediante vapores o líquidos insuflados en el oído medio, o también por medio de la sección o ablación de los tejidos patológicos (sección del pliegue posterior del tímpano o *plicotomía* de POLITZER, sección de las adherencias o *sinequectomía* de POLITZER, *tenotomía del músculo tensor del tímpano*). En los casos graves, y con tal que esté intacto el oído interno, puede ensayarse la supresión del aparato transmisor, inútil ya y hasta perjudicial con objeto de permitir que las ondas sonoras vayan a impresionar directamente la ventana oval; es lo que realizan la perforación artificial del tímpano y la ablación de los huesillos y del tímpano (KESELL, SERTON).

muy delgada, pero continua por todas partes; resulta de ello que los huesillos del oído, aunque dentro de la caja, se encuentran situados por fuera de la mucosa, lo mismo que las vísceras abdominales están por fuera de su envoltura serosa. Para completar la analogía, encontramos también, entre las paredes de la caja y la cadena de los huesillos cierto número de prolongaciones mucosas, verdaderos mesos por donde discurren músculos, ligamentos y vasos. Estos repliegues mucosos, más o menos desarrollados según los sujetos, tabican la caja y determinan la formación de cavidades secundarias, de *bolsas*, en número variable. Más adelante, al estudiar el ático, indicaremos las más constantes de ellas, al mismo tiempo que demostraremos el papel importante que desempeñan en la patología auricular.

La mucosa timpánica es una prolongación de la mucosa de la faringe, lo que permite comprender las afinidades patológicas que existen entre ellas. Está íntimamente unida al periostio subyacente, o si se quiere, su capa profunda no es otra que el periostio que reviste el esqueleto de la capa y de los huesillos. Su inflamación, por prouísimo tiempo que dure, influirá fatalmente sobre los huesos subyacentes; de aquí la frecuencia de las *osteítis parietales* u *osiculares* en las otitis medias crónicas supuradas; de aquí también, en semejante caso, la necesidad de raspar la mucosa enferma y de extirpar los huesillos, etc., para curar la otitis.

Muy delgada y cubierta de un epitelio cilíndrico en estado normal, la mucosa timpánica se engruesa y se vuelve fungosa cuando está crónicamente infectada; su epitelio se transforma al mismo tiempo, y, según algunos autores, la hiperplasia de este epitelio neoformado es lo que produce el *colesteatoma*. Sabido es que el colesteatoma se caracteriza por la presencia de producciones epidérmicas exuberantes que se manifiestan en forma de laminillas nacaradas y fétidas, más densas que el agua, que muestran una tendencia particular a reproducirse con tenacidad y a llenar las cavidades del oído medio. Hemos dicho ya anteriormente que estas producciones epidérmicas eran susceptibles de destruir las paredes óseas del oído medio y de invadir la cavidad craneal.

4.º Vista de conjunto de la caja del tímpano. — La caja del tímpano, cuyas partes constituyentes conocemos ya, tiene, como hemos indicado, una forma bastante regular, que se ha comparado a la de una lente bicóncava orientada como el tímpano, es decir, dirigida oblicuamente de arriba abajo y de fuera adentro. Sus dos ejes, anteroposterior y superoinferior, tienen casi las mismas dimensiones, 15 mm aproximadamente. Es más importante el conocimiento de su anchura, es decir, la distancia que separa la pared timpánica de la pared laberíntica, por razón de las numerosas intervenciones que se practican en esta región: a nivel del ombligo no es más que de 1,5 mm; por encima es de 5 mm; finalmente, a nivel del suelo, es de 4 mm. En la paracentesis del tímpano, salvo en los casos en que esta membrana está muy engrosada por el edema inflamatorio, la aguja no debe penetrar más de 3 mm, pues de lo contrario se corre el riesgo de pinchar el promontorio, accidente que, de todos modos, no reviste importancia en la mayoría de los casos. Si prolongamos idealmente la pared superior y la pared inferior del conducto auditivo hasta ponerlas en contacto con la pared laberíntica, la caja del tímpano se encuentra dividida en tres segmentos (fig. 272), que son: 1.º, un segmento medio que corresponde a la membrana del tímpano, el *departamento medio*; 2.º, un segmento situado por debajo del tímpano, el *departamento inferior*, llamado también *recessus hipotimpánico* (KRETSCHMANN); 3.º, un segmento o *departamento superior*, situado por encima del tímpano, que se designa indistintamente con los nombres de *recessus epítimpánico*, *ático* y *celda de los huesillos* (GELLÉ). Esta división de la caja en tres compartimientos, casi insignificante en anatomía descriptiva, tiene evidente importancia en anatomía medicoquirúrgica. Examinemos sucesiva y explícitamente cada uno de estos departamentos, empezando por el inferior.

A. DEPARTAMENTO INFERIOR, RECESSUS HIPOTIMPÁNICO. — El recessus hipotimpánico, estudiado por KRETSCHMANN, y más recientemente por ROZIER, tiene la forma de una artesa de unos 5 mm de anchura (es un poco más ancho por detrás que por delante) y de un milímetro y medio a dos milímetros de profundidad. Esta artesa es cóncava de delante atrás; sin embargo, cuando la fosa yugular es muy profunda, su fondo se hace convexo y se pone en relación con la mitad posterior del tímpano (fig. 272, C). Se comprende que, cuando existe tal disposición, el cirujano, al practicar la paracentesis del tímpano, está expuesto a herir tanto más fácilmente la vena yugular

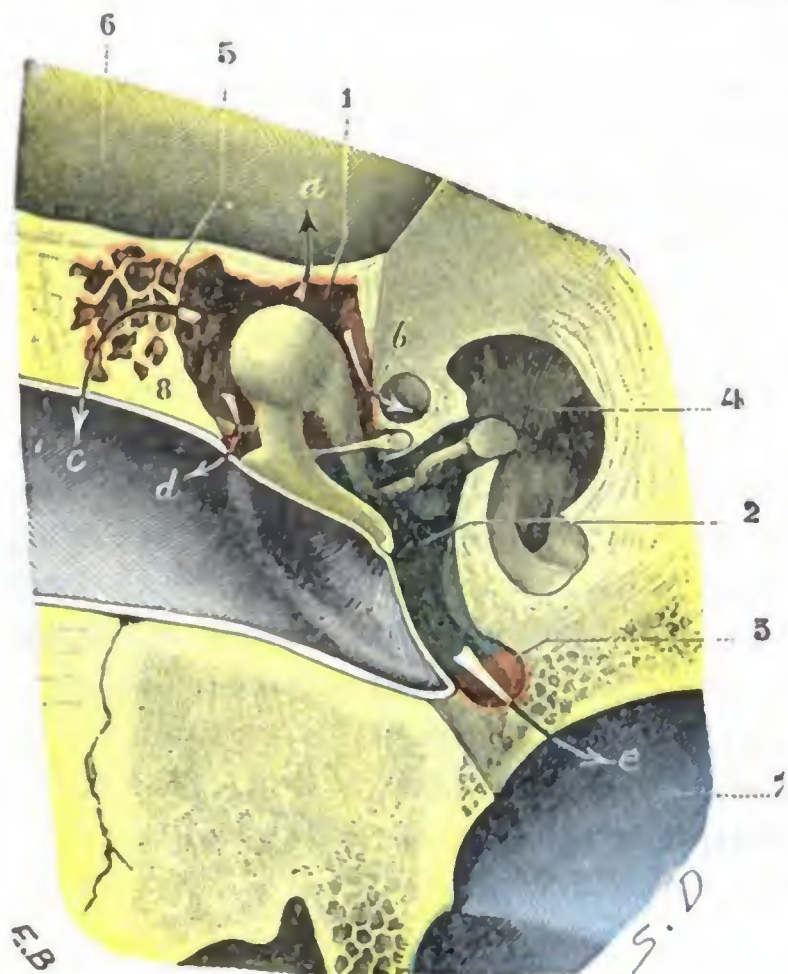


FIG. 271

Corte frontal del oído medio para mostrar los tres departamentos de la caja del tímpano.

1. departamento superior o ático (en rosa). — 2. departamento medio (en verde). — 3. departamento inferior o recessus hipotimpánico (en amarillo). — 4. oído interno. — 5. células de la pared superior del conducto auditivo externo que se abren en el ático. — 6. fosa cerebral media. — 7. golfo de la yugular. — 8. pared de la celdilla.

Las flechas indican los trayectos que sigue la infección que parte de la caja para propagarse:

a, al cerebro. — b, al facial. — c, al conducto auditivo externo por medio de la pared de la celdilla. — d, al conducto auditivo externo por la membrana de Shrapnell. — e, a la yugular.

MOURET), y aun, a veces, hasta la apófisis yugular del occipital (*células occipitoyugulares*); por delante, excavan hacia la carótida o hacia la trompa, y hacia atrás, se extienden hasta las células mastoideas y hasta la porción vertical del facial por medio de la cavidad subpiramidal.

La situación del recessus hipotimpánico en un plano más bajo que los orificios así como su disposición celular, nos explican por qué, en las supuraciones de la caja, el pus tiende a estancarse en él y por qué se observan con bastante frecuencia las lesiones secundarias del suelo (*osteítis*). Debemos añadir que tales lesiones son graves, pues a causa de las relaciones que el recessus presenta hacia abajo en el bulbo de la yugular interna, hacia atrás con el facial y por delante con la carótida, exponen al enfermo a la *tromboflebitis primitiva del golfo de la yugular*, a la *parálisis del facial* y a la *ulceración de la carótida*.

cuanto que, en estos casos, de ordinario es el suelo al mismo tiempo dehiscente. Añadamos que, cuando el suelo está levantado por el bulbo de la yugular y es al mismo tiempo dehiscente el vaso venoso es a veces visible a través del segmento posteroinferior del tímpano con el aspecto de un reflejo azulado de forma semilunar (POLITZER, BRÜHL, LAURENS). Afortunadamente, la herida de la yugular en tales condiciones es un accidente muy extraño, puesto que, según LERMOYER y BOULAY, no se han observado más que dos casos, que terminaron en ambas ocasiones con la curación.

Las paredes del recessus hipotimpánico están excavadas por células más o menos numerosas según los sujetos (fig. 272). Pueden encontrarse recessus lisos en su parte posterior y celulosos en la anterior, o bien recessus lisos en sus extremos, pero excavados por células en su parte media, o, finalmente, recessus celulosos en toda su extensión. Estos últimos son los más frecuentes y, añadiremos, los más peligrosos en caso de supuración de la caja, pues las células «minan» las paredes del recessus y hacen que las relaciones de su cavidad con los órganos vecinos sean mucho más inmediatas (fig. 272, B). Dichas células se prolongan hacia fuera, por debajo del marco timpánico, en el espesor de la parte inferior del conducto auditivo; por dentro, llegan hasta debajo del borde inferior del promontorio (*células sublaberínticas de*

De estas diversas complicaciones, la *tromboflebitis del golfo de la yugular* es seguramente la más interesante desde el punto de vista quirúrgico. Sobreviene, por lo general, como acabamos de indicar, durante el curso de las otitis crónicas complicadas con osteítis del recessus, pero se ha observado también durante la evolución de ciertas otitis agudas, y en este caso reconoce por causa una trombosis de las venas de la mucosa de la caja, algunas de las cuales van a desembocar en el golfo. En tales casos las lesiones se inician al mismo nivel del golfo, denominándose *primitiva* la tromboflebitis, en oposición a los casos, más numerosos, en los que es *secundaria* a una inflamación del seno lateral.

Tanto si la tromboflebitis del golfo es primitiva como secundaria, lo mismo si sobreviene durante una otitis aguda que si se complica una otitis crónica, es preciso saber que, abandonada a su propio curso, es fatalmente mortal, al paso que, si se trata con una intervención, es susceptible de curación. El tratamiento aplicable comprende: 1.º, descubrimiento del foco infectado, es decir, del golfo; 2.º, incisión de sus paredes; 3.º, drenaje de su cavidad.

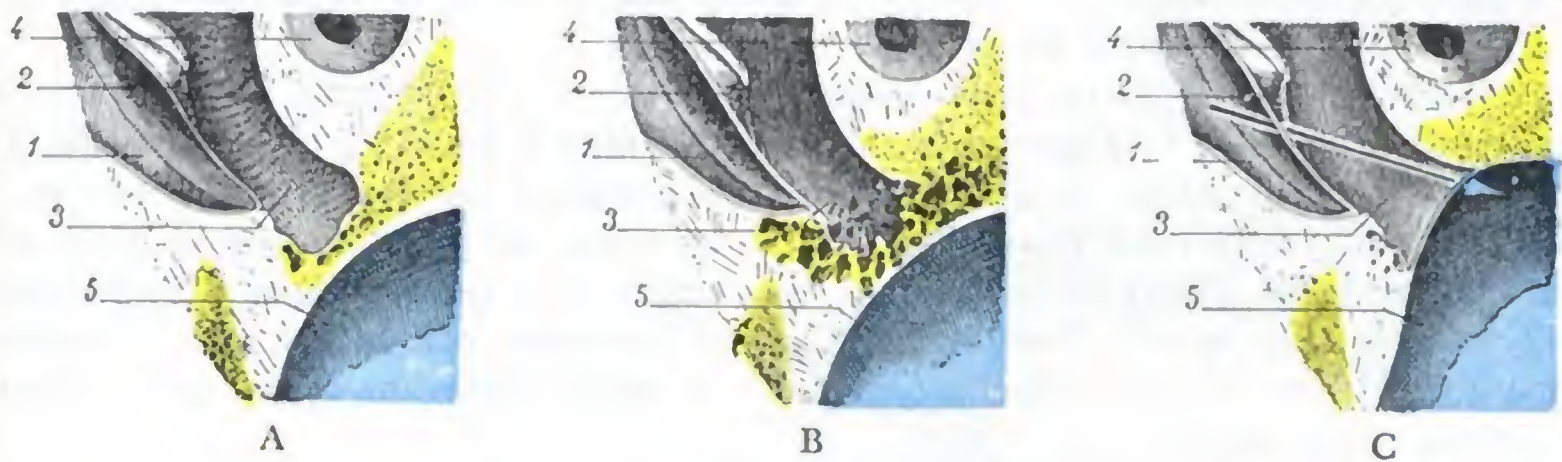


FIG. 272

Los tres tipos de recessus hipotimpánico: A, recessus de tipo normal. — B, recessus con células. C, recessus levantado por el bulbo de la vena yugular. La flecha muestra que las paracentesis del tímpano exponen en este caso a la herida del vaso venoso.

1, conducto auditivo externo. — 2, mango del martillo o tímpano. — 3, caja del tambor. — 4, vestíbulo.
5, golfo de la yugular.

Para descubrir el golfo, incidirlo y drenarlo, el cirujano puede elegir dos vías distintas (P. LAURENS): 1.º, la vía transtimpánica; 2.º, la vía transmastoidea. — La *vía transtimpánica* (OTTO PIFFEL) requiere la resección de las paredes anterior e inferior del conducto auditivo externo óseo y la resección del suelo de la caja; proporciona un campo insuficiente sobre el golfo y expone a lesionar el facial. La *vía transmastoidea*, aconsejada por JANSEN y CHIPAULT, ha sido empleada en el vivo por primera vez por GRUNERT. Según P. LAURENS, es la vía de elección. El cirujano que la utiliza descubre primero el seno lateral a nivel del cuadrante posterosuperior de la mastoides; luego, desde este punto, sigue el conducto venoso, a través de la apófisis, hasta el agujero rasgado posterior, cuyo borde posterior reseca, con lo que entonces el golfo de la yugular es accesible.

B. DEPARTAMENTO MEDIO. — De los tres compartimientos de la caja, el medio es el más fácil de explorar, por corresponder directamente al conducto auditivo externo. Es, en cambio, el menos importante desde el punto de vista medicoquirúrgico, pues corresponde al promontorio, y las lesiones de este último no son muy frecuentes. La osteítis del promontorio es una complicación bastante rara de las otitis medias supuradas; si sobreviene, se distingue de la inflamación de las otras paredes de la caja en que, debido a la estructura compacta del promontorio, la necrosis que determina no es una necrosis parcial, sino total. Dadas las relaciones del promontorio con el oído interno y con el facial, se comprende por qué esta osteítis se acompaña por lo común de vértigos, sordera incurable, meningitis y, en los dos tercios de los casos aproximadamente, de parálisis facial (LE BEC).

C. DEPARTAMENTO SUPERIOR, ÁTICO, RECESSUS EPITIMPÁNICO. — El compartimiento superior, designado más comúnmente con los nombres de *ático*, *celda de los huesillos* (GELLÉ), o simplemente *celdilla*, es el segmento más interesante del oído medio.

a) *Forma y dimensiones.* — Tiene la forma de una bóveda alargada en sentido anteroposterior. Domina la caja y mide 13 mm de delante atrás, 6 a 7 mm de fuera adentro y 5 mm de arriba abajo (MIGNON). El ático está separado del resto de la caja por un plano casi perpendicular a la membrana timpánica que pasa por la apófisis menor del martillo.

b) *Límites.* — Así comprendido, el ático se encuentra limitado: 1.º, hacia fuera, por la membrana de Shrapnell y por la parte de la pared posterosuperior del conducto auditivo o, si se quiere, de la pared externa de la caja que hemos descrito anteriormente con el nombre de *pared de la celdilla*; 2.º, hacia dentro, por el segmento de la pared laberíntica que está inmediatamente por encima de la ventana oval, es decir, por la eminencia del facial y el conducto del músculo del martillo; 3.º, atrás, por el áditus ad ántrum con el cual se continúa; 4.º, por delante, por el segmento de la pared anterior de la caja que está por encima del orificio de la trompa; 5.º, hacia arriba, por la bóveda misma de la caja.

c) *Relaciones con la caja propiamente dicha.* — A la inversa de los otros dos compartimientos de la caja que comunican ampliamente entre sí, el ático es, en gran parte, independiente. Está separado de la caja propiamente dicha por el cuerpo del martillo, por el cuerpo del yunque, por la rama corta del yunque, que se aloja en el ángulo inferior del áditus ad ántrum, y, finalmente, por un repliegue mucoso, más o menos desarrollado, que se inserta en el ángulo inferior del áditus, por delante del ligamento anterior del martillo, y que sigue el borde inferior de la rama superior del yunque (CHIUCINI).

Cuando este repliegue mucoso aparece muy manifiesto, el ático no comunica con la caja, disposición que sería muy rara, según ASTIER y ASCHKINASI: ordinariamente es incompleto, y, por uno o varios orificios, el recessus epitimpánico comunica con la caja. Conviene añadir que estos orificios de comunicación son estrechos y que el edema de la mucosa inflamada es suficiente a menudo para obliterarlos.

d) *Relaciones con las cavidades mastoideas.* — En el ático se abren algunas cavidades secundarias: 1.º, por detrás, el antro mastoideo, que, para la mayoría de autores, no es más que un divertículo del recessus; por eso las lesiones del ático, tan frecuentes en las otorreas antiguas, invaden fatalmente el antro mastoideo; 2.º, por arriba, las células que, en ciertos sujetos, aparecen excavando el espesor de la bóveda de la caja (*células supraaticales* de MOURET); cuando existen estas células, pueden favorecer, en el caso de otitis, la localización de la inflamación en la pared superior de la caja; 3.º, por dentro, las células que a veces se desarrollan entre el laberinto y la cortical del peñasco (*células supralaberínticas* de MOURET) y que pueden extenderse hasta la pared superior del conducto auditivo interno; estas células supralaberínticas se observan ordinariamente al mismo tiempo que las *células sublaberínticas* (véase en pág. 352, *Recessus hipotimpánico*); su infección durante el curso de las otitis supuradas crónicas puede ocasionar la necrosis del laberinto; 4.º, por fin, hacia fuera, las células más o menos desarrolladas que están excavadas en el espesor de la pared superior del conducto auditivo. La inflamación partida del ático puede propagarse a estas células (*osteítis de la pared de la celdilla*). Las relaciones que mantienen con el conducto auditivo nos explican por qué sus lesiones van acompañadas de tumefacción y de fístulas de la parte superior del conducto auditivo externo. Por estas fístulas el pus contenido en el ático se vierte en el conducto y la membrana del tímpano muy bien puede quedar intacta: de aquí la posibilidad de incurrir en un error de diagnóstico atribuyendo a una otitis externa, más o menos simple, una enfermedad de la caja.

e) *Contenido.* — La pequeña cavidad del ático (fig. 271) está en parte ocupada por la cabeza y el cuello del martillo, por el cuerpo y la rama superior del yunque. El espacio que queda libre entre estos huesillos y las paredes del ático está, sobre todo hacia fuera, tabicado de una manera variable en absoluto por los ligamentos

y repliegues mucosos que hemos citado anteriormente. Las cavidades así formadas, llamadas también *bolsas*, han sido descritas por PRUSSAK, SCHWALBE, ZUCKERKANDL, etcétera, y pueden estar aisladas, aun cuando a menudo comunican entre sí. Las más importantes y más constantes están situadas entre la cara externa del cuello y de la cabeza del martillo, por una parte, y la pared de la celdilla y la membrana de Shrapnell, por otra; no son más que dependencias de la bolsa de Prussak, que, como sabemos, está formada por la membrana flácida de Shrapnell. Esta disposición del ático favorece singularmente el paso a la cronicidad de las inflamaciones del departamento superior de la caja. Efectivamente, mientras que el pus formado en los compartimientos medio e inferior puede evacuarse hacia fuera con bastante facilidad después de haber perforado el tímpano, toda supuración del ático queda forzosamente enquistada en una serie de cavidades cerradas. Los líquidos secretados tan sólo pueden salir a través de la delgada membrana de Shrapnell (de aquí la importancia que tienen las perforaciones de esta membrana respecto al diagnóstico de la localización de las lesiones en las otitis medias crónicas); pero en virtud de los numerosos tabicamientos que presenta el ático, el drenaje es siempre insuficiente. Por esto, tarde o temprano, la osteítis de los huesillos y de las paredes timpánicas viene a complicar la supuración del ático.

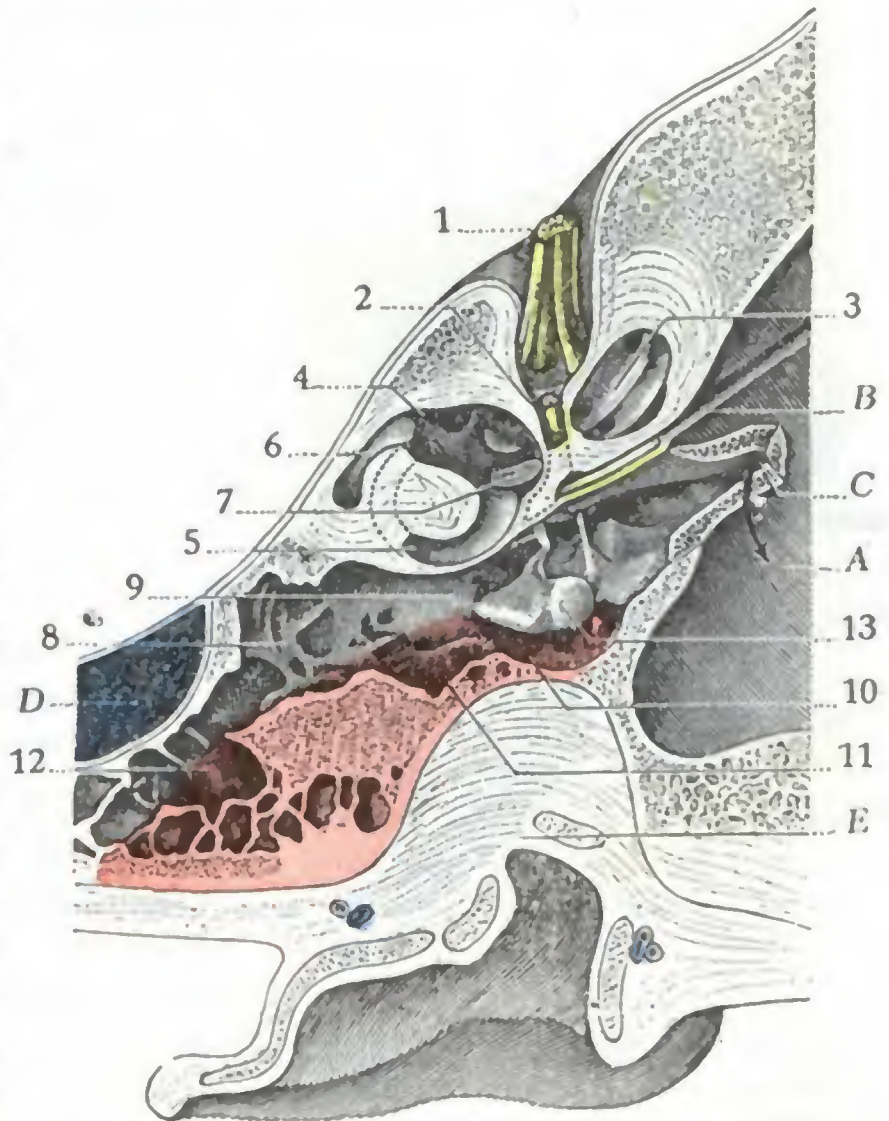


FIG. 273

Corte horizontal del oído derecho que pasa por el ático, el áditus ad ántrum y el antro (cadáver congelado, segmento inferior del corte).

(Las partes del esqueleto coloreadas de rosa son las que es preciso reseca en la operación de Stacke.)

A, fosa cerebral media. — B, canal del nervio petroso. — C, trompa de Eustaquio. — D, seno lateral. — E, pared superior del conducto auditivo externo en parte extirpada por el corte.

1, conducto auditivo interno con el nervio auditivo. — 2, acueducto del facial y facial. — 3, caracol. — 4, vestíbulo. — 5, conducto semicircular externo. — 6, conducto semicircular posterior. — 7, platina del estribo que obstruye la ventana redonda. — 8, antro. — 9, áditus ad ántrum. — 10, pared de la celdilla (coloreada de rosa). — 11, pared externa del áditus ad ántrum (coloreada de rosa). — 12, pared externa del antro (coloreada de rosa). — 13, huesillos del oído medio y sus tendones.

Las relaciones de este segmento del oído medio nos permiten comprender la gravedad de los accidentes que pueden venir del lado del *facial*, del *cerebro* y del *antro*.

a) El ático, como sabemos, está en relación, hacia dentro, con la segunda porción del *facial*, cuyo conducto óseo, muy delgado en este sitio, es a veces dehiscente: por eso la inflamación localizada al ático se prolonga con bastante facilidad al nervio, de donde la frecuencia de las parálisis faciales que se observan en semejante caso.

β) Está en relación, por arriba, con las *meninges* y con el *lóbulo temporal*, del cual no se halla separado más que por el tegmen tympani; por eso la mayoría de abscesos intracraneales se observan en el curso de supuraciones crónicas del ático.

γ) Hacia atrás se continúa con el *antro mastoideo*, cuya invasión es, por consiguiente, fatal cuando la afección dura cierto tiempo: de lo cual resulta que la abertura amplia y el raspado del antro son el complemento casi obligado del tratamiento quirúrgico de la infección crónica del ático (*vaciamiento petromastoideo*, *aticoantrotomía* u *operación de Stacke*).

δ) Por fuera, en fin, está en relación con la cavidad del conducto auditivo externo, de la que está separado únicamente por la pared de la celdilla (fig. 274). Esta última relación nos explica la dificultad del diagnóstico de las afecciones del ático, porque el *muro de la celdilla* oculta completamente a la vista este segmento del oído medio y hace más delicada

la exploración clínica. Nos explica también por qué, para abrir el ático y rasparlo, es indispensable hacer saltar este muro. Recordaremos que dicho muro se continúa por detrás con la pared externa del áditus ad ántrum (fig. 273, 11) y que esta misma pared es prolongada por la pared externa del antro (fig. 273, 12): estos tres segmentos óseos son los que hay que reseca sucesivamente en la operación de la aticoantrotomía, tanto si se va del ático a la mastoides como de la mastoides al ático. El antro, el áditus ad ántrum y el ático quedan entonces transformados en una sola cavidad en forma de alforja y ampliamente abierta al exterior.

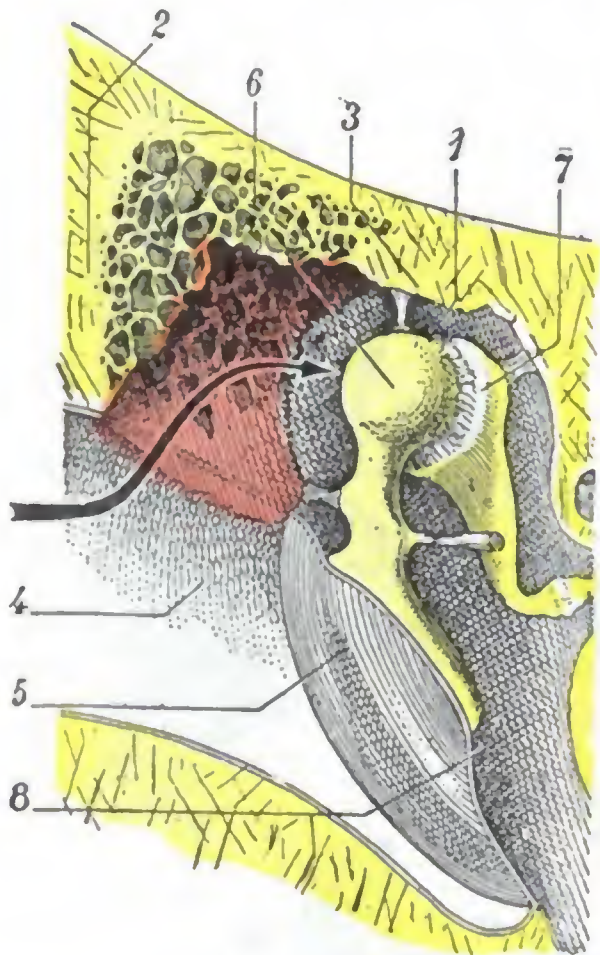


FIG. 274

Esquema destinado a mostrar el campo que da, en el ático, la resección de la pared de la celdilla.

Corte vertical del oído que pasa por el conducto auditivo. La pared de la celdilla, cuyos límites están indicados por puntos, ha sido reseca; el sitio que ocupaba está coloreado de rosa.

1, ático. — 2, pared superior del conducto auditivo. — 3, pared superior del ático. — 4, conducto auditivo. — 5, tímpano. — 6, martillo. — 7, yunque. — 8, caja del tambor.

ramitos motores, que proceden del facial para el músculo del estribo y de la raíz motora del trigémino para el músculo del martillo; 2.º, filetes sensitivos (nervio de Jacobson), procedentes del glossofaríngeo (véase *Anatomía descriptiva*), que se distribuyen por la mucosa; 3.º, filetes simpáticos provenientes del plexo que rodea la carótida interna, los cuales terminan, como los anteriores, en la mucosa.

β) Los nervios que no hacen más que atravesar la caja son dos: el facial y la cuerda del tímpano. Hemos descrito ya el primero de estos dos nervios al estudiar la mastoides y la pared interna de la caja. En cuanto a la cuerda del tambor, que, como es sabido, no es más que una rama del glossofaríngeo, penetra por la pared posterior de la caja, por un punto que, según HAMON DU FOUGERAY, corresponde a una línea horizontal que pasa un milímetro por encima del ombligo timpánico, atraviesa la caja de atrás adelante, describiendo una curva de concavidad inferior, sale por el orificio descrito por HUGUIER, para ir a fusionarse con el lingual.

En su trayecto intratimpánico, la cuerda del tambor presenta relaciones interesantes. Está aplicada como un arco contra la parte más superior de la membrana timpánica (figura 275) y luego se apoya contra la cara interna del cuello del martillo, inmediatamente

5.º **Vasos y nervios.** — La vascularización de la caja timpánica, interesante en anatomía descriptiva, ofrece en anatomía aplicada un interés muy reducido.

a) *Arterias.* — Las arterias destinadas a la caja del tímpano, todas de pequeño volumen, proceden de la arteria estilomastoidea, de la timpánica, de la meníngea media, de la faríngea y de la carótida interna. Basta mencionarlas solamente.

b) *Venas.* — Las venas, más numerosas y voluminosas que las arterias, desembocan en los plexos pterigoideo y faríngeo, en las venas meníngeas medias, en el seno petroso superior, en el golfo de la yugular interna y en las cavidades venosas pericarotídeas. Desempeñan un papel importante en las complicaciones consecutivas a las otitis medias supuradas, pues por su mediación, la infección de la caja del tímpano, aun cuando no está complicada de mastoiditis, suele propagarse algunas veces a los senos endocraneales y también a la vena yugular (tromboflebitis).

c) *Linfáticos.* — Los linfáticos de la mucosa timpánica presentan una disposición análoga a los de la capa interna de la membrana del tímpano. En la bóveda de la caja existirían ganglios linfáticos rudimentarios.

d) *Nervios.* — Los nervios son de dos clases: unos destinados a la caja y otros que no hacen más que atravesarla.

a) Los nervios destinados a la caja son: 1.º, ra-

por encima de la apófisis externa y a un milímetro del músculo tensor del tímpano. Se comprende, pues, que sea fácil lesionar dicho nervio al practicar la tenotomía de aquel tendón o al seccionar el pliegue posterior del tímpano. Afortunadamente, los trastornos del gusto y de la salivación que tal accidente determina no tienen ninguna gravedad y desaparecen rápidamente. Añadamos, para terminar, que la cuerda del tambor no está íntimamente adherida a la membrana timpánica, puesto que están separadas por el espesor del cuello del martillo; sin embargo, está unida a ella por el meso que le forma la mucosa. En virtud de esta disposición, existe entre este meso y el segmento del tímpano, que corresponde al pliegue anterior, una pequeña cavidad mucosa (*bolsa anterior* de TRÖLTSCH), cuya abertura mira hacia abajo; existe, además, otra depresión entre este meso y el pliegue posterior. Esta segunda bolsa (*bolsa posterior* de TRÖLTSCH), ampliamente abierta también hacia abajo, comunica con la cavidad de Prussak o bolsa de la membrana de Shrapnell por un orificio que se encuentra situado en su parte superior (figura 275).

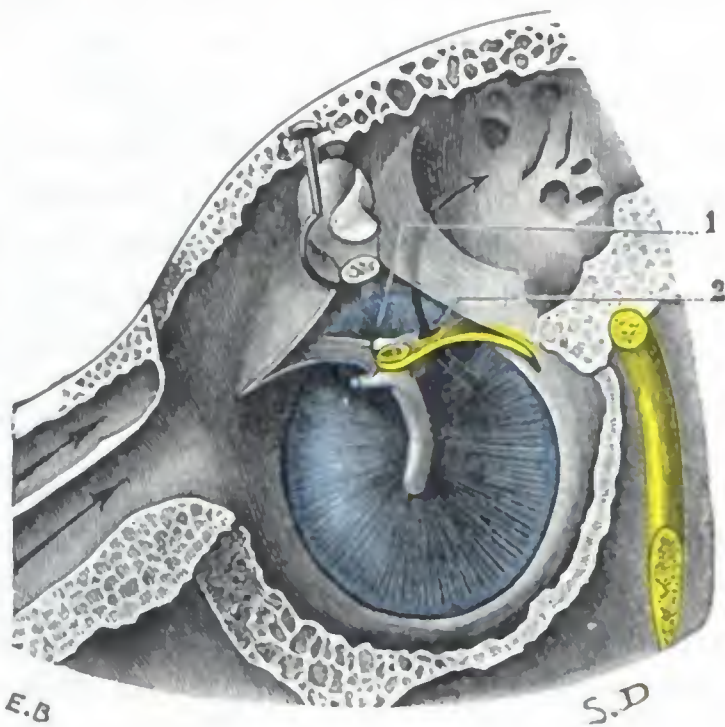


FIG. 275

(Igual preparación que la reproducida en la figura 256). Bolsas anterior y posterior de TRÖLTSCH.

El martillo ha sido seccionado a nivel de su cuello y se ha reclinado hacia arriba su extremidad superior.

1, bolsa de Prussak. — 2, orificio que pone en comunicación la bolsa posterior de Trölsch con la bolsa de Prussak.

6.º Exploración y vías de acceso. — En clínica se explora la caja del tambor por la vista, por el tacto instrumental y con el diapasón.

a) La *inspección* se practica por el conducto auditivo externo, a través de la membrana del tímpano. Anteriormente hemos expuesto la configuración de esta membrana cuando la caja era normal, y las modificaciones que sufría en las afecciones del oído medio.

β) La *palpación instrumental* (con el estilete) de las paredes de la caja y de los huesillos no es posible si no existe una perforación del tímpano; proporciona datos importantes.

γ) La *exploración con el diapasón* se funda en lo siguiente: 1.º, en estado normal, un diapasón vibrante aplicado en la línea media de la parte superior de la cabeza es igualmente percibido por ambos oídos; si el aparato de transmisión — es decir, el oído medio — está lesionado, se percibe mejor por el oído enfermo (*prueba de Weber*); 2.º, la percepción del diapasón aplicado sobre el vértice está normalmente disminuida cuando la membrana del tímpano es rechazada hacia la caja; no se modifica cuando existe una anquilosis de los huesillos (*prueba de Gellé*); 3.º, un diapasón vibrante es aplicado primeramente sobre la mastoides y cuando deja de percibirse su sonido, se coloca cerca del meato auditivo, donde, en todos los sujetos en que el oído es normal o la lesión que sufren reside en el oído interno, se percibe de nuevo durante algunos segundos; en los casos en que no es percibido, existe sin duda una lesión del oído medio (*prueba de Rinne*).

δ) Las *vías de acceso* a la caja del tímpano son dos: 1.º, por el conducto auditivo externo; bien sea directamente, bien sea después del desprendimiento del pabellón y de la porción cartilaginosa del conducto; 2.º, por el antro mastoideo y el áditus ad ántrum (*excavación petromastoidea*).

b) Cavidades mastoideas

Las cavidades mastoideas (*antro y células mastoideas*) han sido ya estudiadas a propósito de la región mastoidea. No insistiremos aquí para no incurrir en repeticiones inútiles.

c) Trompa de Eustaquio

La trompa de Eustaquio es el largo conducto que une la parte anterior de la caja del tímpano con la cavidad posterior de las fosas nasales o faringe nasal; es la *vía de aireación del oído medio* de algunos autores, denominación perfectamente justificada por el papel fisiológico que este conducto desempeña en estado normal, ya que por la trompa es por donde el aire penetra en la caja a cada movimiento de deglución, con objeto de mantener en ambas caras del tímpano el equilibrio de presión necesario al buen funcionamiento del oído. Si, por una u otra causa, no funciona el conducto (*obstrucción de la trompa*), el aire es resorbido pronto por la mucosa, y entonces el tímpano es rechazado hacia el interior de la cavidad timpánica, el estribo se hunde en la ventana redonda y aparecen los síntomas de compresión laberíntica (zumbidos, sordera, vértigos). Basta restablecer la permeabilidad de la trompa para que desaparezcan estos accidentes.

1.º Generalidades. — Bajo este epígrafe estudiaremos: 1.º, la *división topográfica de la trompa*; 2.º, su *dirección*; 3.º, sus *dimensiones*.

a) *División.* — Como el conducto auditivo externo, con el cual ofrece una gran analogía de estructura, la trompa se compone de dos segmentos: 1.º, un *segmento interno*, óseo, que se abre en la caja del tímpano por un *orificio externo o timpánico*; 2.º, un *segmento externo*, fibrocartilaginoso, que se abre en la faringe por un orificio llamado *orificio interno o faríngeo*. Este último segmento de la trompa, por sus relaciones, puede también ser llamado *segmento faríngeo*; es el más importante de los dos desde el punto de vista medicoquirúrgico.

b) *Dirección.* — La trompa de Eustaquio, a partir de la caja del tímpano, se dirige oblicuamente adelante, adentro y abajo, y desemboca en la faringe, a 25 mm por debajo del punto de partida.

c) *Dimensiones.* — Hemos de estudiar en ella su longitud y su anchura.

a) La *longitud* total de la trompa varía de 35 a 45 mm, de los cuales, dos tercios corresponden a la porción fibrocartilaginosa y un tercio solamente a la porción ósea. Teniendo en cuenta la variabilidad de esta longitud, las candelillas introducidas en la trompa con un fin terapéutico (*cateterismo de la trompa*) no deben penetrar a más de tres centímetros de profundidad a partir del orificio faríngeo. Haciéndolo así la extremidad de la sonda no llegará hasta la caja del tímpano, aun en el caso de que la trompa sea corta; por consiguiente, no podrán lesionar ninguno de los órganos contenidos en ella. Por otra parte, suponiendo que la trompa sea larga, como el instrumento pasa de todos modos más allá de la porción cartilaginosa, que es la única donde pueden presentarse estrecheces, también conseguiremos dilatarla.

β) La *anchura*, es decir, el *calibre* de la trompa varía según se considere el segmento cartilaginoso o el segmento óseo del conducto. De una manera general, la trompa, que presenta como dimensiones 8 por 5 mm a nivel del orificio faríngeo, va estrechándose hasta el punto en que la porción cartilaginosa se une con la porción ósea. En tal sitio, llamado *istmo de la trompa* y que corresponde al principio de la porción ósea, el calibre de la trompa es de 2 por 1 mm. Desde el istmo hasta el orificio timpánico, el conducto tubárico se ensancha progresivamente y, en su desembocadura en la caja, mide 5 por 3 mm.

En resumen, vemos que la trompa presenta un estrechamiento normal muy acentuado e inextensible en la unión de su tercio externo con sus dos tercios internos, es decir, a nivel del istmo. El paso de este punto estrecho es siempre el tiempo delicado del cateterismo del conducto y, dadas sus dimensiones normales, se comprende por qué la dilatación de la trompa de Eustaquio no puede ser llevada más allá de 2 mm. Las pequeñas dimensiones del

conducto tubárico lo predisponen, como se comprende fácilmente, a la obstrucción. Basta una simple tumefacción de la mucosa tubárica inflamada, o un tapón mucoso, para acarrear con mucha rapidez los fenómenos auriculares señalados antes que revelan la *obstrucción de la trompa de Eustaquio*. De todos modos, cuando la inflamación cura, los accidentes desaparecen y el calibre del conducto vuelve a ser lo que era anteriormente. No sucede lo mismo cuando la inflamación persiste largo tiempo, o cuando recidiva con frecuencia; en tal caso se forman estrecheces patológicas que radican con preferencia en la porción cartilaginosa del conducto y a nivel del istmo, estrecheces que se tratan, aquí como en otras partes, bien por la dilatación progresiva (*cateterismo*), bien por la sección de la herida que constriñe (*salpingotomía*). Cuando la estenosis es completamente incurable por los medios mencionados, es preciso perforar de manera artificial el tímpano para permitir que el aire penetre en la caja.

2.º Forma. — En conjunto (fig. 276), el conducto tubárico puede ser considerado como formado por dos conos truncados unidos por su base menor: un *cono timpánico*, correspondiente a la porción ósea; un *cono faríngeo o gutural*, correspondiente a la porción cartilaginosa. El istmo corresponde, naturalmente, al punto de unión de los dos conos.

Por lo demás, la trompa está aplastada de delante atrás y de fuera adentro. Pero, así como en la porción ósea este aplastamiento es relativamente poco manifiesto y el conducto queda abierto, en la porción cartilaginosa, por el contrario, se evidencia hasta tal punto que las dos paredes opuestas llegan a estar en contacto y la luz del conducto queda convertida en una simple hendidura vertical. La trompa, cerrada en sus dos tercios inferiores cuando se halla en reposo, no es más que un conducto virtual, como el esófago. Resulta de esta disposición que la aireación del oído medio no puede verificarse más que cuando «la trompa se abre», o sea de forma intermitente. La fisiología y la patología nos explican el porqué. Si la trompa estuviese siempre abierta, dadas las variaciones de presión que se producen a cada instante en la faringe nasal (respiración, palabra, etc.), el aire contenido en el oído medio estaría sin cesar en movimiento y el funcionalismo del oído sufriría por ello. Esta abertura constante de la trompa observada a veces en patología a consecuencia de la atrofia del cartílago o de la relajación de las paredes tubáricas, produce vértigos al sonarse y resonancia de la propia voz (*autofonía*). Se ha visto también en semejantes casos cuerpos extraños, como son, por ejemplo, las partículas de rapé (GELLÉ), penetrar en la trompa y pasar de allí a la caja.

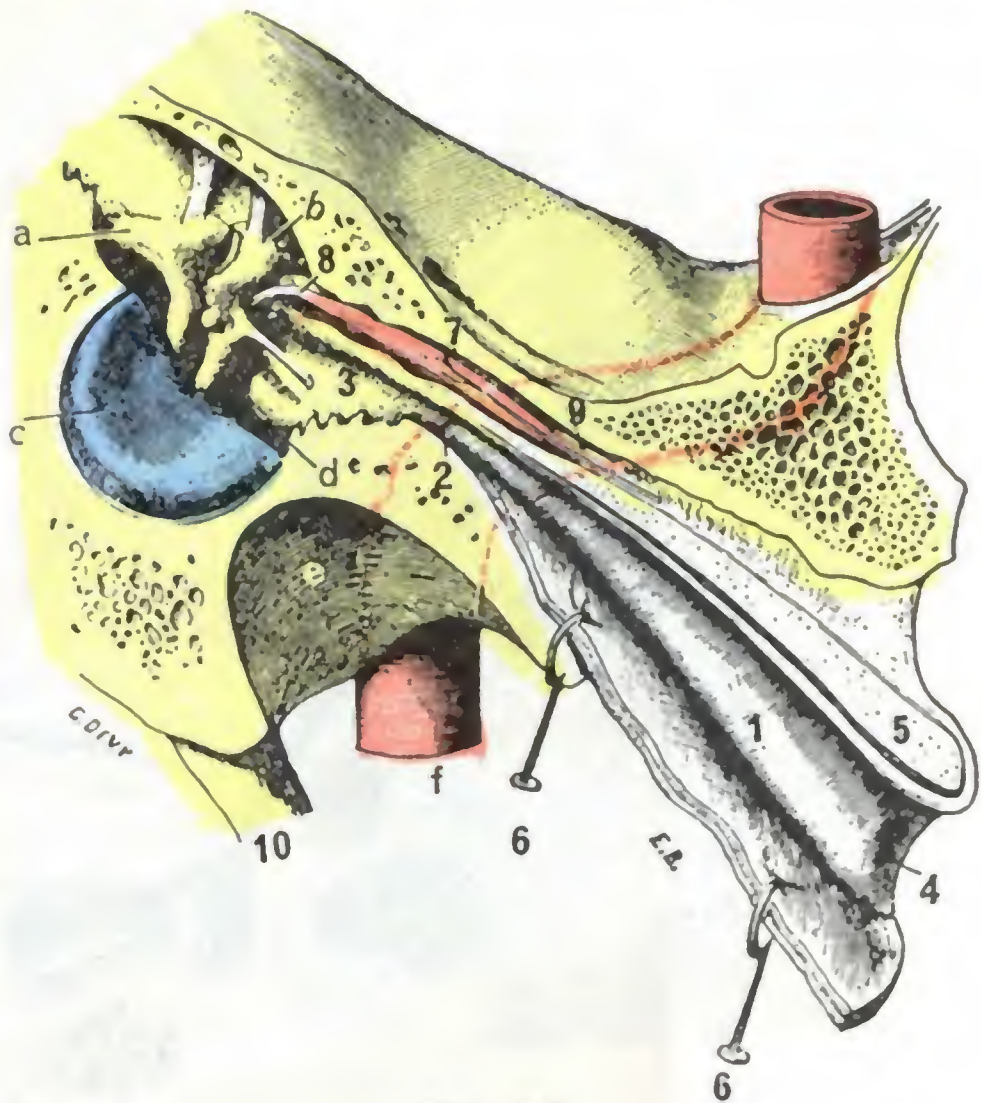


FIG. 276

La trompa de Eustaquio, vista en un corte paralelo a su eje mayor (T.).

(En la porción blanda de la trompa, la pared anteroexterna o fibrosa ha sido separada de la pared cartilaginosa y reclinada con erinas hacia abajo.)

a, yunque. — b, martillo. — c, membrana del tímpano cuyo tercio anteroposterior ha sido separado por el corte. — d, pared interna de la caja. — e, cavidad glenoidea del temporal. — f, arteria carótida interna.

1, porción membranosa de la trompa de Eustaquio. — 2, su porción ósea. — 3, su orificio timpánico. — 4, su orificio faríngeo. — 5, corte de su porción cartilaginosa. — 6, su porción fibrosa erinada hacia abajo y adentro. — 7, músculo del martillo en su conducto óseo. — 8, su tendón terminal formando un ángulo recto con su porción carnosa, para insertarse en el lado interno del mango del martillo. — 9, su nervio procedente del ganglio ótico. — 10, apófisis estiloides.

La abertura de la trompa puede operarse de dos maneras:

1.º Por la contracción de los músculos periestafilinos, que ya hemos estudiado con el velo del paladar. En tal caso *la abertura de la trompa es activa* y se produce algunas veces voluntariamente, pero con mucha más frecuencia durante los movimientos de deglución; éste es el mecanismo de la *aireación fisiológica del oído medio*.

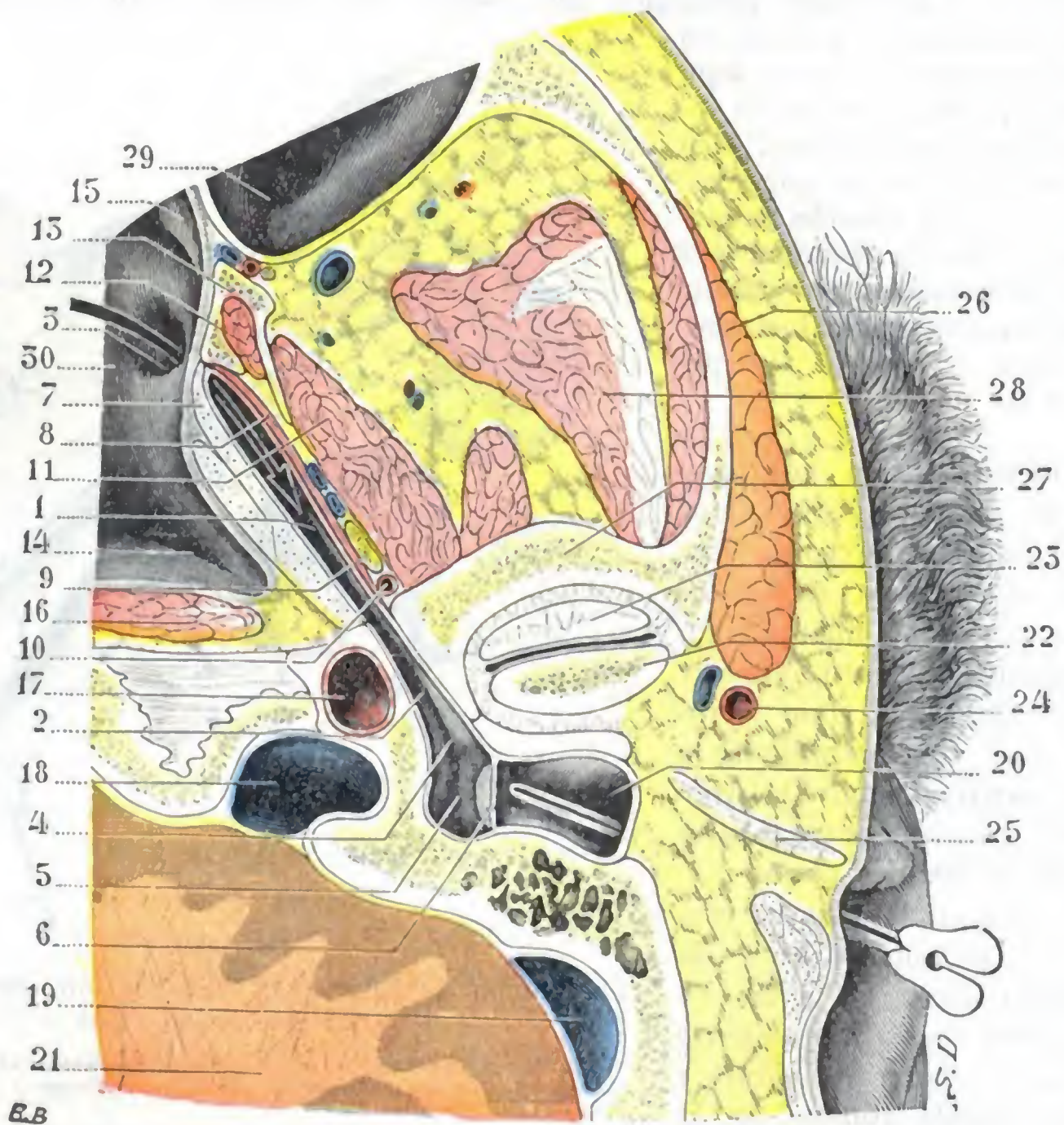


FIG. 277

Corte transversal oblicuo del cráneo practicado siguiendo el eje de la trompa de Eustaquio e interesando a esta última en toda su longitud (cadáver congelado, segmento inferior del corte).

1, porción cartilaginosa de la trompa. — 2, porción ósea. — 3, orificio faríngeo. — 4, orificio timpánico. — 5, caja del tambor. — 6, membrana timpánica. — 7, cartilago de la trompa. — 8, músculo periestafilino externo. — 9, nervio maxilar inferior. — 10, arteria meníngea media. — 11, pterigoideo externo. — 12, pterigoideo interno. — 13, apófisis pterigoides. — 14, fosita de Rosenmüller. — 15, cola del cornete medio. — 16, músculos prevertebrales. — 17, carótida interna. — 18, 19, seno lateral. — 20, conducto auditivo externo interesado por el corte tan sólo en su parte interna. — 21, cerebro. — 22, cóndilo del maxilar. — 23, menisco de la articulación temporo-maxilar. — 24, arteria temporal superficial. — 25, cartilago del conducto auditivo. — 26, parótida (muy desarrollada en este sujeto). — 27, raíz transversa de la apófisis cigomática. — 28, músculo temporal. — 29, seno maxilar. — 30, faringe.

2.º Por el aire que penetra bajo una fuerte presión que separa a la fuerza sus paredes; en este caso *la abertura de la trompa es pasiva*; éste es el mecanismo de la *aireación terapéutica de la caja* (LERMOYER y BOULAY). El aire bajo presión puede ser llevado directamente a la entrada de la trompa con una sonda: este procedimiento es conocido con el nombre de *cateterismo de la trompa de Eustaquio*. O también, haciendo ejecutar al enfermo un movimiento de deglución, puede aprovecharse el momento en que la trompa se abre por este mecanismo fisiológico, para aumentar de súbito la presión del aire existente en la faringe nasal insuflando en ella el contenido de una pera de goma: tal es el *procedimiento de Politzer*. O bien, en fin, como en el *procedimiento de Valsalva*, puede tratarse de obtener este aumento de presión nece-

sario para la separación de las paredes de la trompa haciendo ejecutar al enfermo una espiración forzada con la boca cerrada y la nariz apretada con los dedos.

3.º Relaciones. — Examinaremos sucesivamente desde este punto de vista: 1.º, la *porción ósea* de la trompa; 2.º, su *porción cartilaginosa*; 3.º, sus *orificios*.

a) *Porción ósea.* — En su porción ósea (fig. 277, 2), de 13 a 14 mm de longitud, la trompa, excavada en la parte inferior del temporal, está en relación: 1.º, por arriba, con el músculo del martillo, cuyo conducto le está yuxtapuesto, y, por encima de éste, con las meninges y la arteria meníngea media; 2.º, por dentro y por detrás, con la carótida interna, que la cruza en ángulo agudo. La carótida muchas veces sólo está separada de la trompa por una lámina ósea muy delgada, que en algunos casos falta por completo: se conciben los peligros que puede presentar en semejante caso el cateterismo de la trompa hecho sin suficientes precauciones.

b) *Porción cartilaginosa.* — La porción cartilaginosa de la trompa de Eustaquio (figura 277, 1) se halla fijada a la base del cráneo por el tejido fibroso que llena la sutura que une el peñasco con el ala mayor del esfenoides.

a) *Por delante y por fuera* está cruzada: 1.º, por la arteria meníngea media, en el punto en que esta arteria penetra en el agujero redondo menor; 2.º, por el nervio maxilar inferior, en el punto en que éste sale del agujero oval; estas relaciones nos explican por qué se ha podido observar la lesión de la trompa en ciertos procedimientos de resección del nervio maxilar inferior a nivel del agujero oval. Además, se halla en relación, por delante y por fuera: por una parte, con el músculo periestafilino externo, que parcialmente se le inserta y la separa del músculo pterigoideo interno, y por otra parte, con el borde posterior del ala interna de la apófisis pterigoides.

β) *Por detrás y por dentro*, la porción cartilaginosa de la trompa corresponde al músculo periestafilino externo y a la mucosa de la faringe, que levanta por detrás y por arriba, como veremos en breve.

c) *Orificio externo o timpánico.* — Este orificio nos es ya conocido; se describió al hablar de la caja del tambor. No volveremos a tratar aquí de él. Recordaremos tan sólo que es relativamente grande y, además, que ocupa la parte más alta de la pared anterior de la caja. Está, pues, muy mal dispuesto para poder servir de desagüe a las secreciones patológicas de la caja. Por el contrario, gracias a su situación alta, una corriente del líquido que penetrase en el oído medio por el orificio interno de la trompa y saliese por el conducto auditivo externo a través de una perforación grande del tímpano, irrigaría el ático y todo el oído medio mucho mejor que lo haría el líquido inyectado por el conducto auditivo. Por eso el lavado del oído medio por la trompa ha podido ser utilizado, en ciertos casos, para tratar las otitis medias supuradas.

d) *Orificio interno o faríngeo, pabellón de la trompa.* — El orificio faríngeo de la trompa (fig. 278) constituye la parte más importante del conducto tubárico. Por

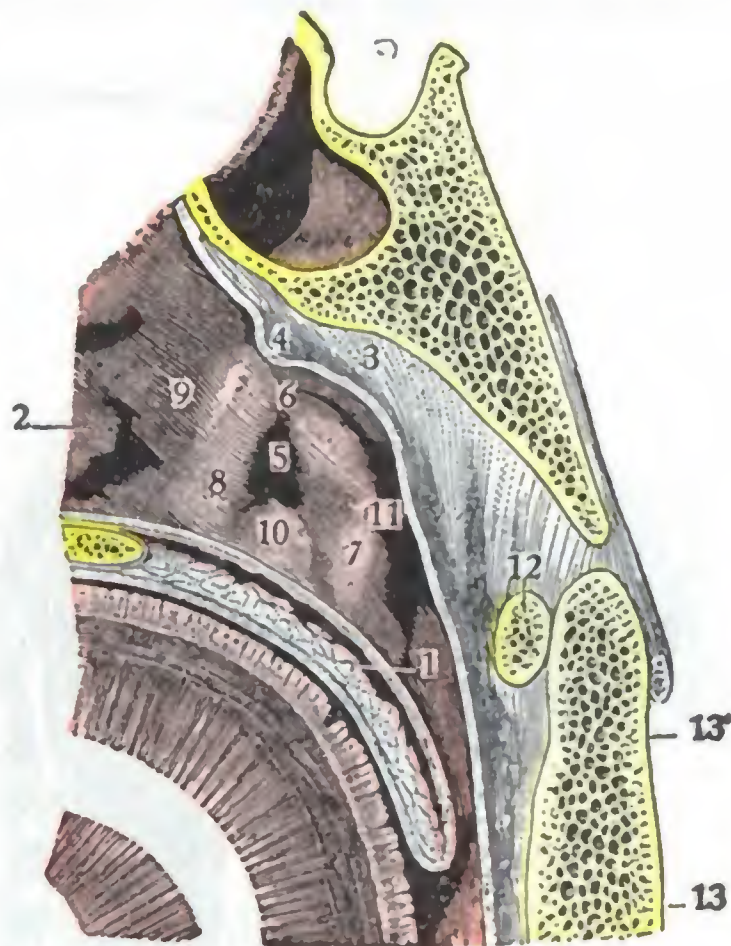


FIG. 278

Pared lateral de la faringe nasal, vista de frente (Γ.).

1, velo del paladar. 2, extremidad posterior de la concha inferior. — 3, bóveda de la faringe, con 4, amígdala faríngea. — 5, orificio faríngeo de la trompa. — 6, rodete de la trompa. — 7, repliegue salpingofaríngeo. — 8, repliegue salpingopalatino. — 9, canal nasofaríngeo. — 10, repliegue mucoso del elevador. — 11, fosita de Rosenmüller. — 12, arco anterior del atlas. — 13, axis, con 13', su apófisis odontoides.

razón de su situación en la pared lateral de la nasofaringe, es fácilmente explorable y accesible. Por las relaciones íntimas que presenta con la cavidad nasofaríngea, en la que desemboca ampliamente, constituye la vía siempre abierta que siguen los numerosos microbios (saprofitos vulgares o gérmenes patógenos) de la mucosa faríngea para invadir el oído medio. Constituye, en fin, parte integrante de la faringe: por eso repercuten en él las enfermedades de este órgano y, por su mediación, en la caja del tambor.

El orificio faríngeo, en virtud de su disposición más o menos ensanchada, es llamado también *pabellón de la trompa*. De forma variable según los sujetos, elíptico, en forma de fisura, reniforme, piriforme, es lo más a menudo triangular, con el vértice arriba y la base abajo. Su *labio anterior* ordinariamente apenas manifiesto, salvo en su parte superior, se halla indicado por un repliegue mucoso que se prolonga hacia abajo hasta el velo del paladar: el *repliegue salpingopalatino*. Su *labio posterior*, al contrario, es siempre muy saliente, por corresponder a la extremidad interna del cartílago de la trompa, que, a este nivel, levanta la mucosa. Forma un rodete que el pico de la sonda, recorriendo de atrás adelante la pared lateral de la faringe, percibe a menudo antes de caer en la depresión del pabellón: precisamente en esta referencia ha basado KUH su procedimiento de cateterismo de la trompa. El labio posterior de la trompa se halla prolongado hacia abajo por un repliegue mucoso que desciende por la pared lateral

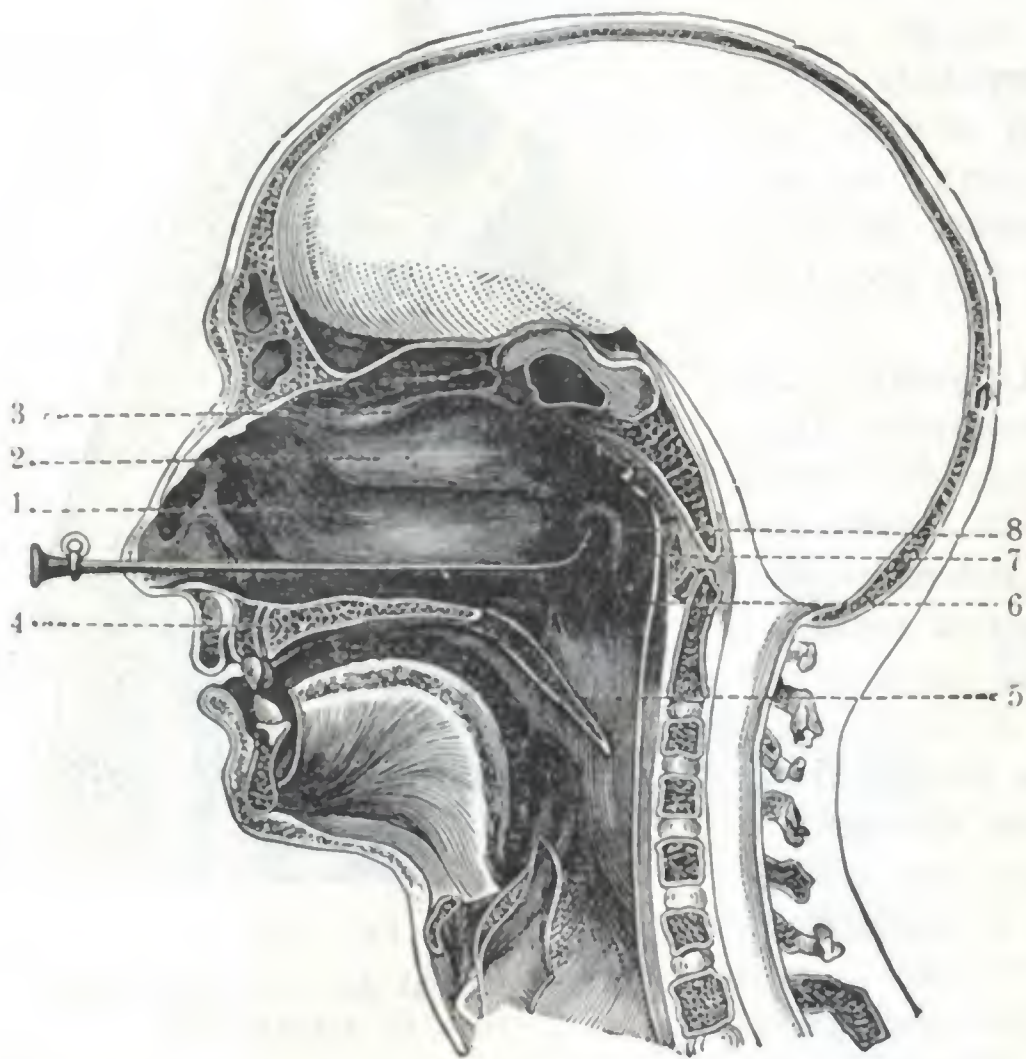


FIG. 279

Corte sagital de la cavidad nasofaríngea con el catéter introducido en la trompa de Eustaquio (POLITZER).

1, cornete inferior. — 2, cornete medio. — 3, cornete superior. — 4, bóveda palatina. — 5, velo del paladar. — 6, pared posterior de la faringe. — 7, fosita de Rosenmüller. — 8, rodete posterior de la trompa.

de la faringe: el *pliegue salpingofaríngeo*. A consecuencia de la prominencia del labio posterior del pabellón, este último parece destacarse de la pared lateral de la faringe y mirar un poco hacia delante, al mismo tiempo que mira hacia abajo y hacia dentro, de donde la formación, por detrás de él, de una excavación más o menos profunda, según los sujetos: la *fosita de Rosenmüller*. La hemos indicado al estudiar la faringe. Recordemos tan sólo aquí que, en muchos casos, cuando se practica el cateterismo de la trompa de Eustaquio (fig. 279), el pico de la sonda se insinúa en esta fosita, lo que puede inducir al cirujano a error, haciéndole creer que ha penetrado en el pabellón de la trompa.

Conocemos las dimensiones del orificio faríngeo; recordemos que su altura es, por término medio, de 8 mm y su anchura de 5 mm. Las inflamaciones crónicas y sobre todo las afecciones ulcerosas de la faringe (tuberculosis, sífilis) producen a menudo su deformación y su estrechez.

Para el cateterismo de la trompa sería importante poder precisar la situación del pabellón con relación a los cuatro puntos siguientes: extremidad posterior del cornete inferior,

pared posterior y pared superior de la faringe, velo del paladar. Desgraciadamente, esta situación es muy variable según los sujetos, y aun en uno mismo, según el grado de tumefacción de la mucosa nasofaríngea, por lo cual no daremos ninguna cifra y diremos tan sólo que el orificio faríngeo de la trompa se encuentra en la prolongación de la línea de inserción del cornete inferior, a una distancia de la cola del mismo que varía de 1 a 10 y 12 mm. Si se sigue de delante atrás, con el pico de la sonda, la línea de inserción del cornete hasta sentir la falta de este punto de apoyo, y se introduce entonces el instrumento algunos milímetros, su pico penetra en la trompa: en este dato está basado el procedimiento de cateterismo de la trompa conocido con el nombre de *procedimiento de Triquet*. Añadiremos también que, según FRANK, los orificios faríngeos de las dos trompas se hallan situados en el plano frontal que pasa por el borde posterior del tabique nasal; de ahí el consejo que da este autor para sondar la trompa, de llevar primero el catéter hasta la pared posterior de la faringe y atraerlo en seguida hacia delante, hasta que se enganche en el borde posterior del tabique, bastando entonces imprimir al catéter un movimiento de rotación que lleve su pico hacia arriba y afuera para que éste entre en el pabellón. Para terminar lo que se refiere a la situación del orificio faríngeo de la trompa, señalaremos que la distancia que lo separa de la entrada de las fosas nasales es también sumamente variable; según UBANTSCHITSCH, oscila de 53 a 75 mm, o sea 22 mm de diferencia entre las cifras extremas.

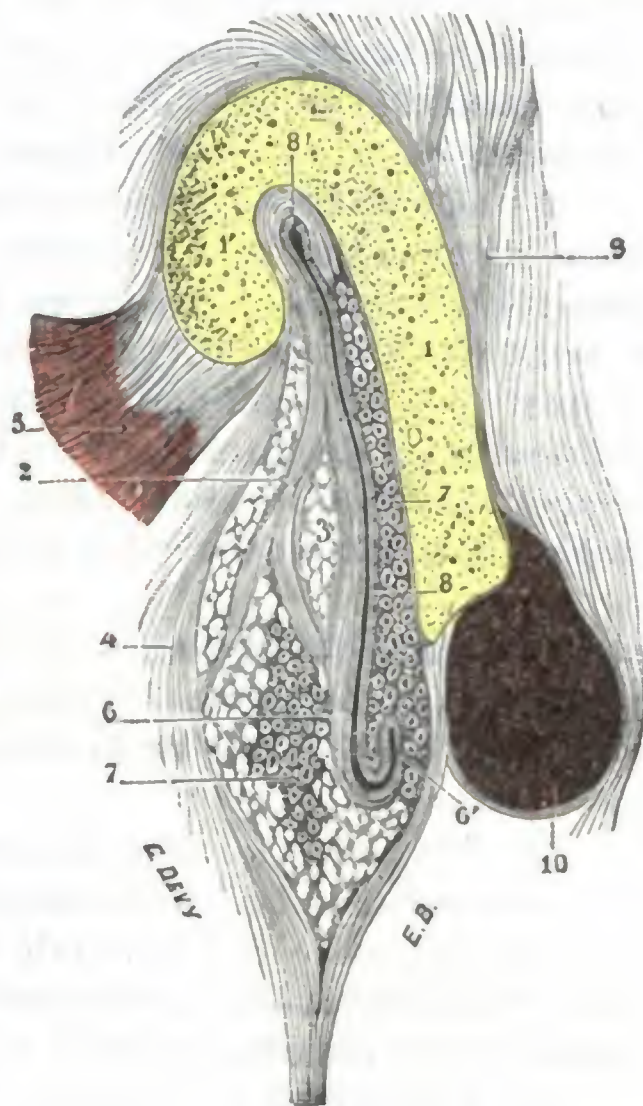


FIG. 280

Corte transversal de la trompa (segmento posterior del corte) (T.).

1, lámina cartilaginosa, con 1', su gancho. — 2, lámina fibrosa, con 3, células grasosas. — 4, fascia salpingofaríngea. — 5, tendón superior del periestafilino externo. — 6, mucosa de la trompa, con 6', uno de sus repliegues en la región del suelo. — 7, glándulas acinosas. — 8, fisura tubárica, con 8', su extremidad superior ligeramente dilatada. — 9, tejido conjuntivo de la cara posterointerna de la trompa. — 10, músculo periestafilino interno, visto en sección.

4.º **Constitución anatómica.** — Considerada desde el punto de vista de su constitución anatómica, la trompa nos presenta los tres elementos siguientes: 1.º, una *armazón*; 2.º, una *mucosa*; 3.º, *glándulas*.

a) *Armazón.* — La armazón está constituida, en su porción ósea, por una *pared ósea* que forma parte del temporal. En su porción cartilaginosa (fig. 280) se halla formada por una lámina cartilaginosa y otra fibrosa.

a) La *lámina cartilaginosa* (*cartilago de la trompa*) ocupa la parte posterointerna del conducto. Tiene en conjunto la forma de un triángulo alargado, cuyo vértice se fija en la extremidad interna de la porción ósea de la trompa y cuya base, completamente libre, sobresale en la pared lateral de la faringe, levantando la mucosa. Su espesor es de un milímetro en su extremidad externa, de 2 mm en su parte media y de 3 mm en su extremidad interna o faríngea. Mientras que su borde inferior es rectilíneo, su borde superior se encorva hacia delante en forma de gancho, formando así un canal de concavidad inferior que constituye la bóveda de la cavidad de la trompa.

β) La *lámina fibrosa* forma la pared anteroexterna de la trompa. Se extiende de un extremo a otro de la lámina cartilaginosa y, de este modo, transforma en un conducto completo el canal formado por esta última.

En conjunto la trompa tiene como armazón: en su mitad externa, una pared ósea; en su mitad interna, una pared fibrocartilaginosa. Sobre la cara interna de esta pared se extiende una mucosa, la *mucosa de la trompa* o *mucosa tubárica*.

b) *Mucosa tubárica.* — La mucosa tubárica se continúa por un lado con la mucosa de la faringe y por el otro con la mucosa de la caja timpánica. Como esta última,

adhiera íntimamente a la capa subyacente: al periostio, en el cono timpánico; al pericondrio, en el cono faríngeo. Muy delgada en toda la porción ósea de la trompa, la mucosa se engruesa gradualmente al pasar a la porción fibrocartilaginosa y presenta su máximo de grosor al nivel del pabellón, donde reviste, poco a poco, los caracteres de la mucosa faríngea: en suma, puede considerársela como una prolongación de la mucosa de la faringe, lo que nos explica las afinidades patológicas, anteriormente indicadas, que existen entre las dos membranas. Conviene añadir que la mucosa tubárica forma, en toda la extensión de su porción fibrocartilaginosa, pliegues más o menos numerosos que presentan en su mayoría una dirección longitudinal. Uno de estos pliegues situado inmediatamente por fuera del pabellón, se levanta, según Moos, como un rodete y, en estado de reposo, cierra la trompa como una verdadera válvula.

c) *Glándulas*. — A la mucosa de la trompa están anexas gran número de glándulas acinosas, análogas a las que se encuentran en la faringe. Estas glándulas se hallan desarrolladas principalmente en la porción fibrocartilaginosa, y de modo especial en el suelo de la misma. GERLACH ha señalado además, en el niño, *folículos cerrados* que ocupan toda la extensión de la trompa fibrocartilaginosa; se acumulan preferentemente a nivel del pabellón y en la parte media del conducto, formando en este punto la *amígdala tubárica* o *amígdala de Gerlach* (fig. 231, 6). Este tejido linfoide se hipertrofia a menudo en los niños y desaparece generalmente en el adulto.

5.º **Vasos y nervios**. — a) Las *arterias* destinadas a la trompa de Eustaquio provienen de tres orígenes: 1.º, de la *faríngea*, rama de la carótida externa; 2.º, de la *meníngea media*, rama de la maxilar interna; 3.º, de la *vidiana*, otra rama de la maxilar interna.

β) Las *venas* forman alrededor de la trompa una rica red cuyas ramas eferentes van a desembocar en los plexos pterigoideos y de allí a las yugulares. Comunican siempre, por una parte, con la red de la caja y por otra, con la red de la faringe, por lo cual toda modificación en la circulación de la caja o de la faringe (congestión) repercute pronto en la circulación de la trompa.

γ) Los *linfáticos* comunican, por un lado, con los del oído medio y, por otro, con los de la faringe. Con éstos van a terminar en los ganglios retrofaríngeos.

δ) Los *nervios* se diferencian en motores y sensitivos: los *ramos motores*, destinados a los músculos de la trompa, proceden: del ganglio ótico para el periestafilino externo; del neumoespinal para el periestafilino interno (véase pág. 271); los *ramos sensitivos*, destinados a la mucosa, son proporcionados por el nervio de Jacobson (rama del glosofaríngeo) y por el ramo faríngeo de Bock (ramo eferente del ganglio de Meckel).

6.º **Exploración y vías de acceso**. — La *exploración* de la trompa de Eustaquio puede ser practicada: 1.º, por la vista, mediante la rinoscopia posterior; 2.º, excepcionalmente, por el tacto digital. Pero estos dos modos de examen sólo dan datos del pabellón de la trompa; únicamente el cateterismo, que es una especie de tacto instrumental, permite explorar toda la cavidad tubárica.

La *vía de acceso* utilizada para llegar al pabellón de la trompa, única porción de la trompa de Eustaquio que es accesible al cirujano, es la nasofaringe. Se penetra en esta cavidad bien siguiendo el suelo de las fosas nasales (*vía nasal*), que es el camino recorrido por la sonda en el cateterismo de la trompa (fig. 279), bien pasando por la cavidad bucal (*vía bucal*), que es el camino que elige de ordinario el cirujano para tratar las inflamaciones o los tumores de la región del pabellón.

4. OIDO INTERNO

El oído interno o laberinto, parte esencial de la audición, se halla situado en el espesor del peñasco, por dentro y un poco por detrás de la caja del tambor. Envuelto por todas las partes por una cápsula ósea muy resistente, es casi siempre inaccesible a nuestros medios de exploración; por esto su patología es todavía imperfectamente conocida.

Morfológicamente, el oído interno está formado por cierto número de cavidades óseas que comunican entre sí y cuyo conjunto constituye el *laberinto óseo*. En estas cavidades óseas se hallan incluidas otras cavidades semejantes, más pequeñas, de paredes blandas y membranosas, en las que vienen a esparcirse las fibrillas terminales del nervio auditivo: su conjunto forma el *laberinto membranoso*. Este último está lleno de un líquido designado con el nombre de *endolinfa*. A su vez el espacio que existe entre el laberinto membranoso y el laberinto óseo está completamente ocupado por una segunda capa de líquido llamado *perilinf*a.

Tal es la disposición general del oído interno. Las distintas partes que lo constituyen se estudian extensamente en Anatomía descriptiva. Las describiremos aquí, pues, muy sencillamente, insistiendo de todos modos sobre los dos puntos siguientes: 1.º, la *vía auditiva*; 2.º, la *topografía del laberinto*. Como veremos más adelante, el estudio de las vías nerviosas de la audición, así como las relaciones del laberinto con el oído medio, por una parte, y con el endocráneo, por otra, tienen en la práctica grandísima importancia, tanto desde el punto de vista patológico como desde el punto de vista operatorio.

a) Morfología del laberinto

Describiremos con ese nombre: 1.º, la *conformación exterior* del laberinto; 2.º, su *constitución anatómica*; 3.º, sus *vasos* y sus *nervios*. El laberinto, en general, interesa poco al cirujano. Seremos, pues, en este punto tan breves como nos sea posible: consúltese, para más amplios detalles, los tratados de Anatomía descriptiva o de Histología y en particular los trabajos de P. BELLOCQ.

1.º **Conformación exterior.** — Como hemos dicho anteriormente, el laberinto se compone de dos órdenes de elementos: 1.º, unos, esqueléticos, que constituyen el *laberinto óseo*; 2.º, otros blandos, que forman el *laberinto membranoso*; este último contiene los *líquidos del oído interno*. Conviene estudiarlos por separado.

A. **LABERINTO ÓSEO.** — El laberinto óseo (fig. 281) comprende: 1.º, una cavidad central, el *vestíbulo*; 2.º, por detrás del vestíbulo, los *conductos semicirculares*; 3.º, por delante del vestíbulo, el *caracol*. Estas diferentes cavidades comunican todas, directa o indirectamente, con el conducto auditivo interno, que conduce además los filetes nerviosos sensoriales.

a) *Vestíbulo óseo.* — Es una especie de encrucijada a la cual van a parar los otros dos segmentos del laberinto óseo. Está excavado en el peñasco, inmediatamente por dentro de la ventana oval, que se abre en su cavidad. Mide 6 mm en su diámetro anteroposterior, 4 ó 5 mm en su diámetro vertical y 3 mm en el transversal. Se describen en él seis paredes, a saber: 1.º, una *pared externa*, que corresponde a la caja y está ocupada, en la mayor parte de su extensión, por la ventana oval; 2.º, una *pared interna*, acribillada de pequeños agujeros (*máculas cribosas*), que corresponde al fondo del conducto auditivo interno; de esta pared parte, para ir a desembocar en la cara posterior del peñasco, el acueducto del vestíbulo; 3.º, una *pared anterior*, que presenta el orificio vestibular del caracol; 4.º y 5.º, una *pared posterior* y una *pared*

superior, en las que están situados los cinco orificios por los que los conductos semicirculares se abren en el vestíbulo; 6.º, por último, una *pared inferior*, en la que nace la lámina espiral del caracol.

b) *Conductos semicirculares*. — Los conductos semicirculares son en número de tres: se distinguen, según su situación, en *superior*, *posterior* y *externo*. Su diámetro es de 1 mm aproximadamente; su longitud varía, según el conducto, de 12 a 18 mm. Parten del vestíbulo y vuelven al mismo. Cada uno de ellos, por consiguiente, presenta dos extremos u orificios: uno de estos extremos se ensancha ligeramente en forma de ampolla: el *extremo ampollar*; el otro conserva aproximadamente las mis-

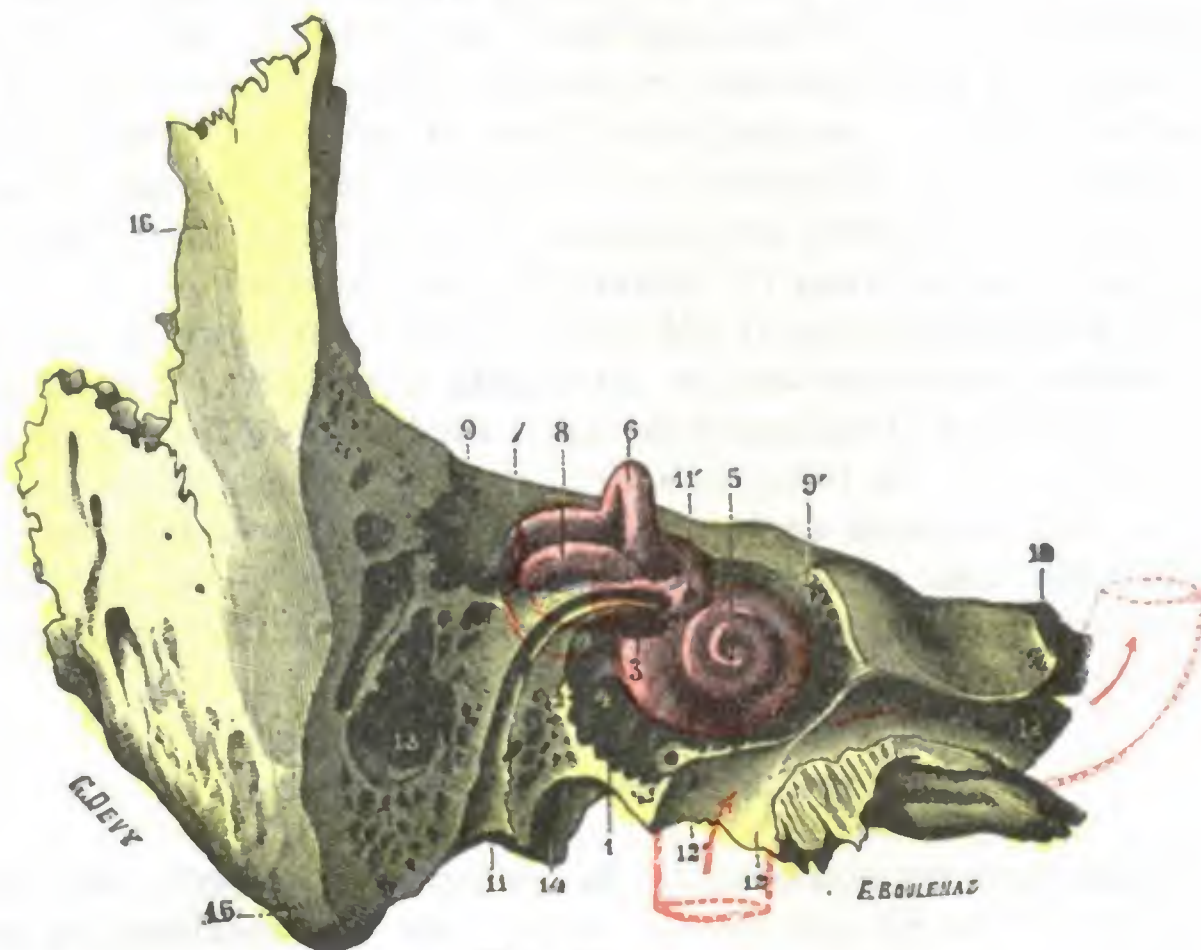


FIG. 281

Elementos óseos del oído interno, vistos *in situ* después de la ablación de las partes óseas que lo cubren (temporal derecho, igual orientación que en el segmento B de la figura 255) (T.).

1, caja del tímpano, paredes inferior y posterior. — 2, pirámide. — 3, ventana oval. — 4, ventana redonda. — 5, caracol, vista anterior. — 6, conducto semicircular superior. — 7, conducto semicircular posterior. — 8, conducto semicircular externo. — 9, 9', parte del peñasco excavada para separar los conductos semicirculares y el caracol. — 10, vértice del peñasco. — 11, acueducto de Falopio, con 11', orificio para el nervio petroso superficial mayor. — 12, conducto carotídeo, con 12', conducto carotídotimpánico. — 13, cavidades mastoideas. — 14, fosa yugular. — 15, apófisis mastoides. — 16, parte posterior de la porción escamosa.

(Las flechas rojas indican el trayecto que sigue la arteria carótida interna.)

mas dimensiones que la parte media del tubo: el *extremo no ampollar*. Los orificios no ampollares del conducto superior y del conducto posterior se fusionan en un orificio común, lo cual explica por qué el vestíbulo no presenta para el conjunto de los conductos semicirculares más que cinco orificios en vez de seis.

c) *Caracol*. — El caracol, como su nombre indica, se parece de un modo notable a la concha de un caracol pequeño. Está orientado perpendicularmente al eje del peñasco (véanse figs. 264 y 281) y su eje continúa, con poca diferencia, el del conducto auditivo interno. Está formado esencialmente por un tubo, llamado *lámina curva*, que se enrosca en espiral alrededor de un núcleo conocido con el nombre de *columela*.

La base de la columela corresponde a la fosita anteroinferior del conducto auditivo interno; está llena de agujeros, *criba espiroidea*, por los que pasan los filletes del nervio acústico destinados al caracol.

El tubo o lámina curva, de 28 a 30 mm de longitud y 2 mm de anchura está subdividido en su base por una lámina ósea, la *lámina espiral* (completada por la lámina espiral membranosa), en dos rampas: la *rampa timpánica*, que corresponde por abajo a la ventana redonda, y la *rampa vestibular*, que se abre en el vestíbulo.

De la porción inicial de la rampa timpánica, inmediatamente por delante de la membrana que cierra la ventana redonda, parte el *acueducto del caracol*, pequeño conducto óseo que va a desembocar, por el otro extremo, en el borde posterior del peñasco, un poco por dentro de la fosa yugular.

d) *Conducto auditivo interno*. — Mide de 8 a 10 mm de longitud y 4 a 5 de anchura y se dirige oblicuamente de dentro afuera y de atrás adelante, formando con el eje del peñasco un ángulo de 45° aproximadamente. Prolonga la dirección del conducto auditivo externo.

a) Su *orificio interno* ocupa la cara posterosuperior del peñasco.

β) Su *orificio externo*, cerrado por una pared ósea llena de pequeños agujeros para el paso de filetes nerviosos, está subdividido por una cresta transversal en dos pisos, uno superior y otro inferior. El piso superior presenta, hacia delante, el *orificio superior del acueducto de Falopio*, por el que penetran el facial y el intermediario; hacia atrás, una fosita estrecha y profunda, la *fosita vestibular superior*, que corresponde a la rama superior del nervio vestibular. El piso inferior, más ancho que el superior, está ocupado por dos fositas: una anterior, la *fosita coclear*, que no es más que la base de la columela, con su criba espiroidea, para los ramos del nervio coclear, y otra posterior, la *fosita vestibular inferior*, por la que penetra la rama inferior del nervio vestibular. Por detrás de ésta se encuentra el *foramen singulare de MORGAGNI*, por el que pasa el nervio ampollar posterior.

B. *LABERINTO MEMBRANOSO*. — El laberinto membranoso (fig. 282) se subdivide, como el laberinto óseo, en vestíbulo membranoso, conductos semicirculares membranosos y caracol membranoso:

a) *Vestíbulo membranoso*. — El vestíbulo membranoso está compuesto esencialmente por dos vesículas: una superior, el *utrículo*, y otra inferior, el *sáculo*.

a) El *utrículo* ocupa la parte superior del vestíbulo. Tiene la forma de una pequeña vesícula alargada de delante atrás y aplastada en sentido transversal. Su longitud es de 3 ó 4 mm, y su anchura, de 2 mm; su altura es también de 2 mm. Su cara interna corresponde a la pared interna del vestíbulo y le está adherida íntimamente. Su cara externa corresponde a la ventana oval, y a la base del estribo por consiguiente, pero nunca llega a ponerse en contacto con ella; entre el estribo y el utrículo existe un espacio de 2 mm aproximadamente.

β) El *sáculo* está situado por debajo del utrículo, en la parte más inferior de la cavidad vestibular. Tiene una forma regularmente redondeada y mide, por término medio, 2 mm de diámetro.

b) *Conductos semicirculares membranosos*. — Los conductos semicirculares membranosos ocupan el interior de los conductos semicirculares óseos y, aunque tan sólo los llenan incompletamente, tienen la misma dirección, la misma longitud y la misma configuración que estos últimos. Cada uno de ellos presenta dos extremidades, una *ampollar* y otra *no ampollar*. Se abren en el utrículo por cinco orificios, en vez de seis, pues aquí también el conducto semicircular superior y el conducto semicircular posterior se fusionan antes de alcanzar el utrículo, para abrirse en esta cavidad por un orificio común. A consecuencia de ello, el utrículo presenta tres orificios ampollares y dos orificios no ampollares. Añadamos, en fin, que cada una de las ampollas ofrece en su parte interna un pequeño repliegue transversal, de forma semilunar: la *cresta acústica*, que corresponde a las terminaciones nerviosas del nervio vestibular.

c) *Caracol membranoso*. — El caracol membranoso está constituido por un largo conducto que se extiende en espiral dentro del caracol óseo y que se designa con el nombre de *conducto coclear*. Este conducto presenta, entre otros detalles, un órgano muy complejo, producto de diferenciación, de su epitelio, el *órgano de Corti*, en el que se hallan las terminaciones del nervio coclear.

El conducto coclear nace en el suelo del vestíbulo por una extremidad cerrada en fondo de saco. De allí penetra en el conducto óseo formado por la lámina curva y lo recorre en toda su extensión: describe, como él, cerca de tres vueltas de espiral y va a terminar, debajo de la *cúpula* (sabemos que se conoce con este nombre la extremidad cerrada de la lámina curva), por una extremidad que, como la extremidad vestibular, está cerrada en fondo de saco. En este trayecto el conducto se dispone a toda la longitud del borde externo de la lámina espiral. Por último, llega a prolongar este borde hasta la pared externa de la indicada lámina curva, y al mismo tiempo intercepta toda comunicación lateral entre la ramba timpánica y la ramba vestibular.

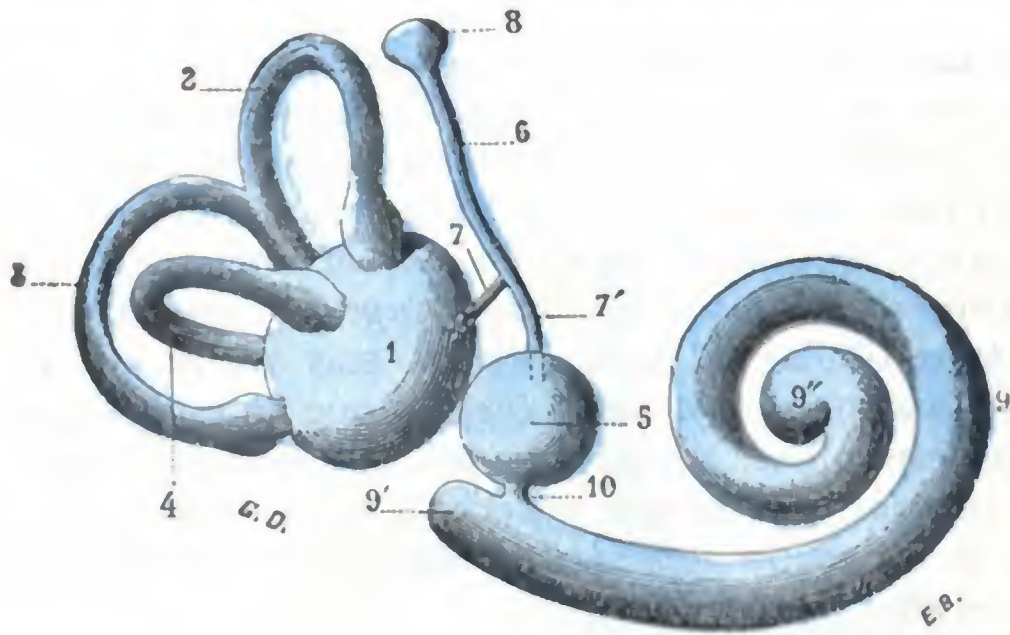


FIG. 282

Laberinto membranoso del lado derecho,
visto por su cara externa (T.).

1. utrículo. — 2. conducto semicircular superior. — 3. conducto semicircular posterior. — 4. conducto semicircular externo. — 5. sáculo. — 6. conducto endolinfático, con 7, 7', sus conductos de origen; 8, su fondo de saco terminal. — 9. conducto coclear, con 9', su fondo de saco vestibular, y 9'', su fondo de saco terminal. — 10. canalis reuniens de HENSEN.

dependencias: el utrículo, con los tres conductos semicirculares que se abren en su cavidad, y el sáculo, con el conducto coclear que le está unido por el conducto de Hensen. Estas vesículas no son tampoco completamente independientes una de otra, como se creyó largo tiempo. Las investigaciones de BÄTTCHER y de HASSE han probado que se comunican gracias a un conducto intermedio constituido del modo siguiente: de la cara interna del utrículo parte un conducto pequeño que se dirige arriba y atrás; la cara interna del sáculo, a su vez, da origen a un conducto análogo que sigue la misma dirección y se une muy pronto al precedente; el conducto único así formado es el *conducto endolinfático* de Hasse, el cual recorre el acueducto del vestíbulo en toda su extensión y va a terminar en la cara posterior del peñasco, entre el seno lateral y el agujero auditivo interno, formando por debajo de la duramadre un pequeño ensanchamiento en fondo de saco, el *fondo de saco endolinfático*. Según RUDINGER, este fondo de saco daría origen, en muchos puntos de su superficie exterior, a un sistema de conductillos que penetrarían inmediatamente en la duramadre y que, según él, deben ser considerados como conductos de desagüe de la endolinfa en los espacios linfáticos de las meninges.

C. ESPACIOS Y LÍQUIDOS DEL OÍDO INTERNO. — Examinado en cortes perpendiculares a su eje, el laberinto nos presenta dos espacios (fig. 283): uno interno, constituido por la propia cavidad del laberinto membranoso; otro externo, formado por el intervalo que separa el laberinto membranoso de las paredes del laberinto óseo. El primero está ocupado por la endolinfa y el *espacio endolinfático*; el segundo por la perilinfa, y constituye el *espacio perilinfático*.

a) *Espacio y líquido endolinfáticos*. — La endolinfa llena todas las cavidades del laberinto membranoso: por un lado, el utrículo y los tres conductos semicirculares; por otro lado, el sáculo y el conducto coclear. Estas cavidades están completamente libres, y como comunican entre sí, la endolinfa forma una sola y única masa.

Se creyó durante mucho tiempo que el conducto coclear era independiente de los otros segmentos del laberinto membranoso. Nada más lejos de la verdad, pues muy cerca de su origen, en el mismo vestíbulo, está unido al sáculo por un pequeño conducto, el *canalis reuniens* de HENSEN.

Las partes blandas del oído interno pueden, pues, reducirse, a pesar de su complejidad aparente, a dos sistemas solamente: el *utrículo* y el *sáculo*, con sus respectivas de-

De tal disposición resulta que la presión se equilibra con la mayor facilidad en toda la extensión del laberinto membranoso. Este último, como hemos visto, constituye una cavidad cerrada por todas partes y la endolinfa contenida en él difícilmente puede salir al exterior. Recordaremos, sin embargo, que RÜDINGER ha descrito a nivel del fondo de saco endolinfático un sistema de conductillos de desagüe de la endolinfa en los espacios linfáticos de las meninges. Añadamos que la endolinfa es un líquido claro como el agua y que a nivel de las manchas y crestas acústicas con-

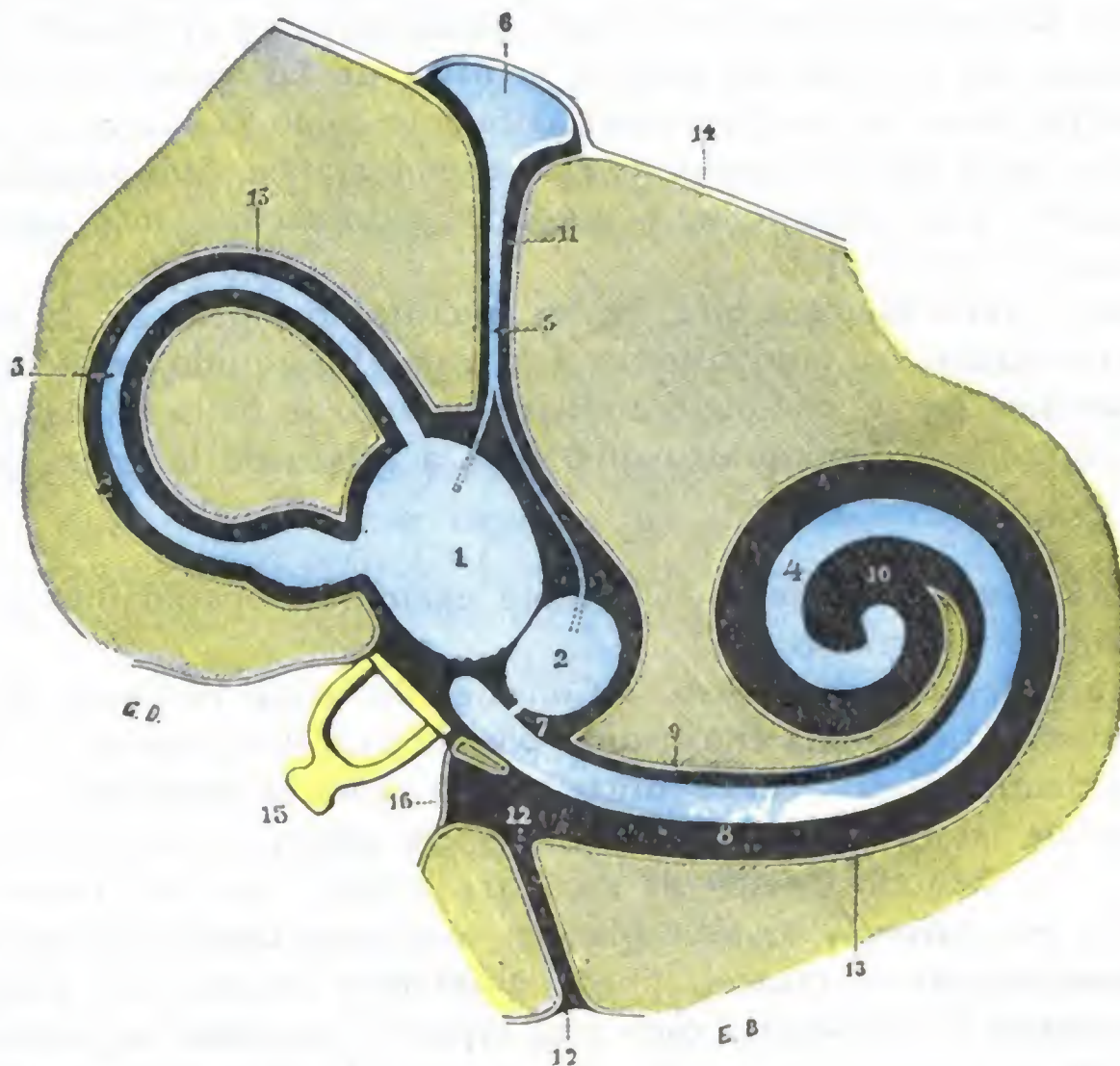


FIG. 283

Esquema de los espacios peri y endolinfáticos

(los espacios endolinfáticos están representados *en azul*, y los perilinfáticos, *en negro*) (T.).

1, utrículo. — 2, sáculo. — 3, conducto semicircular. — 4, conducto coclear. — 5, conducto endolinfático con sus dos ramas iniciales. — 6, fondo de saco endolinfático. — 7, conducto de Hensen. — 8, ramba timpánica. — 9, ramba vestibular. — 10, su comunicación a nivel del helicotrema. — 11, acueducto del vestíbulo. — 12, acueducto del caracol. — 13, periostio. — 14, duramadre. — 15, estribo en la ventana oval. — 16, ventana redonda o tímpano secundario.

tiene concreciones calcáreas, los *otolitos* o *polvo auditivo*, destinados a transmitir a las células sensoriales los cambios de posición que experimentan a causa de los movimientos de la cabeza.

b) *Espacio y líquido perilinfáticos.* — El espacio perilinfático es mucho mayor que el endolinfático y representa, para los conductos semicirculares, los dos tercios o tal vez los tres cuartos de la cavidad ósea; para el vestíbulo, la tercera parte aproximadamente; para el caracol, las cinco sextas partes. Además, al contrario del precedente, que está completamente libre, éste se encuentra tabicado en toda su extensión, excepto a nivel del caracol (rampas vestibular y timpánica), por trabéculas fibrosas que desde el periostio se dirigen al utrículo, al sáculo y a los conductos semicirculares membranosos. Estos tabiques son especialmente numerosos en el espacio perilinfático de los conductos semicirculares. Conviene recordar esta disposición porque nos explica por qué la supuración del laberinto puede limitarse a uno de los conductos sin invadir el resto del oído interno, y de aquí el pronóstico menos grave de estas *laberintitis localizadas*.

La perilinfa, líquido claro e incoloro como el agua, llena todos estos espacios perilinfáticos, y como éstos comunican todos entre sí, la perilinfa, como la endolinfa, no forma más que una sola masa líquida común, en cuyo seno la menor modificación de presión experimentada en un punto cualquiera se propaga inmediatamente a todos los demás.

La perilinfa está en comunicación directa con los espacios aracnoideo y subaracnoideo; esta comunicación se establece por el acueducto del caracol y por las vainas del nervio acústico a nivel de los agujeros que se hallan en el fondo del conducto auditivo interno. Recordando que los espacios perilinfáticos y el líquido que contienen no están separados de la caja del tambor, a nivel de las ventanas oval y redonda, más que por el periostio, se comprenderá fácilmente cómo la infección puede propagarse del oído medio al oído interno y de éste al endocráneo. Más adelante volveremos a insistir acerca de estas relaciones, y entonces recalcaremos más extensamente su importancia clínica y operatoria.

Para terminar, recordaremos que, en las fracturas del peñasco, la fisura interesa a menudo las cavidades del oído interno y la caja. El líquido seroso que en semejante caso se derrama por el conducto auditivo externo se halla formado por la perilinfa y por el líquido cefalorraquídeo que filtra a través de la fisura patológica del peñasco.

2.º Constitución anatómica. — Conviene examinar separadamente el laberinto óseo y el laberinto membranoso:

a) *Estructura del laberinto óseo.* — Considerado desde el punto de vista de su estructura, el laberinto óseo está constituido por una cápsula ósea muy dura; por eso resiste bastante tiempo al pus, en las otitis medias crónicas supuradas.

A contrario de las osteítis de la caja, que son osteítis o necrosis parcelares, las del laberinto son a menudo osteítis de secuestro grande; no son raras en los niños en el curso de la escarlatina, y se sabe que, en semejante caso, todo un segmento del laberinto, ordinariamente el caracol, puede eliminarse en un solo bloque.

La pared interna del laberinto óseo está tapizada, en toda su extensión, por un periostio delgado que constituye casi él solo, a nivel de las ventanas oval y redonda, el cierre del oído interno. Según POLITZER, la afección descrita con el nombre de *otitis esclerosa* es debida a una osteoperiostitis de esta pared interna, la cual, de causa absolutamente desconocida, hace que se produzcan en el interior del laberinto hiperostosis que obstruyen las ventanas y estrangulan las terminaciones del nervio auditivo. Ya hemos dicho que su evolución es fatalmente progresiva y rebelde, al menos hasta ahora, a todos los medios médicos o quirúrgicos con que se ha intentado combatirla.

b) *Estructura del laberinto membranoso.* — En cuanto al laberinto membranoso, se compone de dos membranas concéntricas: una *membrana conjuntiva* por fuera y una *capa epitelial* por dentro. Constituida, en la mayor parte de su extensión, por un solo plano de células más altas que anchas, esta capa epitelial presenta a nivel de los puntos en que debe ejercerse la función auditiva, un desarrollo particular, para cuyo estudio remitimos a los tratados de Anatomía descriptiva. Digamos únicamente aquí que en estos puntos, llamados *manchas acústicas* en el vestíbulo, *crestas acústicas* en los conductos semicirculares y *órgano de Corti* en el conducto coclear, se hallan las células sensoriales. Como todos los órganos muy diferenciados, estas células degeneran muy rápidamente, aun en las mismas lesiones limitadas del laberinto, y de ahí la sordera precoz y persistente que sigue a las afecciones del oído interno.

3.º Vasos y nervios. — a) Las *arterias* del laberinto provienen de múltiples orígenes. Independientemente de las arteriolas que nacen de la *arteria estilomastoidea*, de las arterias de la pared interna de la caja y de arteriolas que se distribuyen por el

periostio de la superficie exterior del laberinto, el oído interno recibe la mayor parte de sus arterias de la *arteria auditiva interna* rama del tronco basilar (fig. 285, 11), que penetra, con el nervio auditivo, en el conducto auditivo interno, y una vez en el fondo de este conducto, se divide en dos ramas, una *rama vestibular* y una *rama coclear*. Por la arteria auditiva interna se produce la infección del laberinto durante el curso de algunas afecciones generales (*otitis interna parotidítica* en las parotiditis, por ejemplo); además, a la ruptura de una de sus ramas, sobrevenida bajo la influencia de una congestión cerebral o de un traumatismo, o también de la arteriosclerosis, etc., son debidas las hemorragias del laberinto, que ocasionan de ordinario una sordera súbita y un estado vertiginoso muy acentuado; finalmente, a la endoarteritis trombosante de la arteria o de una de sus ramas y a la atrofia lenta y progresiva del laberinto membranoso que es su consecuencia, hay que atribuir la sordera y las formas más o menos frustradas de *vértigo de Ménière*, tan a menudo observadas en los viejos arteriosclerosos.

β) Las *venas* que recogen la sangre venosa del oído interno son: 1.º, la *vena auditiva interna*, que desemboca en el seno lateral o en el seno petroso inferior; 2.º, la *vena del acueducto del vestíbulo*, que desemboca en el seno petroso superior; 3.º, por último, la *vena del acueducto del caracol*, que va a parar a la vena yugular interna. Aquí, como en las demás regiones del oído, las venas pueden, aunque más raramente, propagar la infección del laberinto a los senos y a la yugular.

γ) Las únicas *vías linfáticas* actualmente conocidas son los espacios perilinfáticos, que hemos descrito con anterioridad.

b) Nervio acústico y vía auditiva

Sabemos que el nervio acústico o nervio del octavo par nace en las partes laterales del bulbo, un poco por detrás del facial (fig. 285, 7). Sabemos también que penetra, con las cubiertas cerebrales que lo rodean, en el conducto auditivo interno y que se divide, poco después de su entrada en este conducto, en dos ramas terminales: una rama anterior o *nervio coclear* y una rama posterior o *nervio vestibular*. Cada una de estas ramas presenta en su trayecto pequeños grupos de células ganglionares, homólogos de los ganglios espinales, que son atravesados por las fibras nerviosas antes de ir a parar a los elementos histológicos en que terminan.

Merced a los datos experimentales y a las observaciones clínicas, se admite actualmente que las dos ramas del acústico no son ramas de un tronco nervioso bifurcado, sino más bien dos nervios distintos que, si bien se encuentran unidos en una parte de su trayecto, están perfectamente separados en su origen y en su terminación. Estas dos ramas nerviosas, nervio vestibular y nervio coclear, no tienen, pues, más que una unidad anatómica aparente. Tampoco tienen unidad funcional: el nervio coclear es el *nervio de la audición*; el nervio vestibular, el *nervio del sentido del equilibrio*. Estas nociones, hoy día corrientes, aclaran la sintomatología, antes tan oscura, de las enfermedades del oído interno.

Aunque la vía auditiva sea única y se extienda sin interrupción desde el epitelio sensorial del laberinto hasta los centros corticales, la dividiremos — considerándola aquí desde el punto de vista de la Anatomía topográfica — en tres segmentos: 1.º, un *segmento laberíntico*, que comprende los dos nervios coclear y vestibular desde su origen en el laberinto hasta su reunión en el fondo del conducto auditivo; 2.º, un *segmento intracraneal*, representado por el tronco del acústico, desde su bifurcación hasta su entrada en el bulbo; 3.º, un *segmento intraencefálico*, el cual comprende las fibras acústicas desde que hacen su entrada en el bulbo hasta que llegan a los centros corticales.

1.º Segmento laberintico. — Desde su origen en el seno del epitelio sensorial del laberinto hasta su reunión en el fondo del conducto auditivo interno, los nervios coclear y vestibular están completamente separados uno del otro. Las lesiones de uno de ellos se traducirán, pues, por síntomas particulares que, en ciertos casos, permitirán localizar las lesiones en el vestíbulo o en el caracol.

a) *Nervio coclear.* — El nervio coclear (fig. 294, 2) está constituido por las fibras emanadas del *órgano de Corti*, que, como sabemos, reposa sobre los dos tercios o los tres cuartos internos de la membrana basilar. Del órgano de Corti, las fibras entran en relación con el *ganglio de Corti* (homólogo de un ganglio espinal), después atraviesan los orificios de la criba espiral de la base del caracol y por el conducto auditivo van a reunirse con las fibras vestibulares para formar el nervio acústico. Añadamos que, a las fibras del nervio coclear y en el fondo mismo del conducto auditivo, se une un minúsculo filete nervioso que viene del vestíbulo: el *ramo vestibular del nervio coclear*. Este ramito presenta un pequeño ganglio que le es propio, el *ganglio de Böttcher*, homólogo del ganglio de Corti.

Las lesiones limitadas al caracol (supuraciones localizadas del laberinto) pueden ocasionar la irritación o la destrucción del nervio coclear, el cual, como recordamos, es más especialmente el nervio de la audición. Se traducirán, pues, por dos clases de síntomas: síntomas de *hiperestesia auditiva* (zumbidos, hiperacusia) cuando los filetes nerviosos estén solamente irritados, o bien síntomas de *anestesia auditiva* (sordera) cuando las fibras nerviosas están destruidas. No existen, ni en uno ni en otro caso, vértigos ni alteraciones del equilibrio.

b) **NERVIO VESTIBULAR.** — El nervio vestibular (fig. 294, 3), nervio de la orientación o nervio del sentido del equilibrio, está formado por tres ramos: 1.º, un ramo superior (*nervio vestibular superior*), que procede de la mancha y de las crestas acústicas del utrículo y de los conductos semicirculares superior y externo; 2.º, un ramo inferior (*nervio vestibular inferior*), que toma su origen en la mancha acústica del sáculo; 3.º, un ramo posterior (*nervio ampollar posterior*), que emana de la cresta acústica del conducto semicircular posterior. Estos tres ramos atraviesan de fuera adentro la delgada pared ósea que separa el vestíbulo del conducto auditivo interno, llegan a este conducto y se reúnen casi en seguida con las fibras constitutivas del nervio coclear. En el fondo mismo del conducto auditivo y antes de fusionarse con las del nervio coclear, las fibras vestibulares atraviesan un pequeño ganglio, el *ganglio de Scarpa*. Este ganglio tiene la misma significación que el ganglio de Corti y es el homólogo de un ganglio espinal; representa, para el nervio vestibular, lo que el ganglio espinal para la raíz posterior de un nervio raquídeo.

Las lesiones localizadas en los conductos semicirculares (se trata lo más a menudo de una infección del conducto semicircular externo) se manifiestan, en clínica, por signos de hiperestesia del nervio vestibular o por síntomas de anestesia, según que los filetes de este nervio (que, repetimos, es más especialmente el nervio de la orientación de la cabeza) estén simplemente irritados o, por el contrario, más o menos destruidos. En el primer caso, el enfermo experimenta vértigo (*vértigo de Ménière*); en el segundo pierde la noción de la posición que ocupa su cuerpo en el espacio. Este último fenómeno se observa rara vez, excepto en los sordomudos, porque en las supuraciones laberínticas, siendo las lesiones casi siempre unilaterales, el laberinto sano es suficiente para conservar intacta la noción del cuerpo en el espacio (LERMOYEZ). En todos estos casos, como JANSEN e HINSBERG han observado, la sordera falta siempre.

En ciertas lesiones traumáticas del vestíbulo, que la fisiología experimental ha podido realizar, se producen alteraciones del equilibrio bien caracterizadas; así una herida del conducto semicircular externo (pueden producirse en el hombre, en el curso de un raspado de la caja o de una operación de Stacke) determina un estado vertiginoso intenso, al mismo tiempo que un movimiento oscilatorio lateral de la cabeza; la lesión del conducto semicircular superior da origen a oscilaciones de la cabeza hacia delante y hacia atrás, con

caída del cuerpo hacia delante; la del conducto posterior provoca oscilaciones de la cabeza hacia arriba y abajo y la caída del cuerpo hacia atrás (FLOURENS).

Según MACH y BREUER, las lesiones de los conductos semicirculares irían acompañadas principalmente de movimientos de rotación, y las del sáculo y el utrículo, de movimientos en línea recta.

2.º Segmento intracraneal, nervio acústico propiamente dicho. — Con el nombre de segmento intracraneal de la vía auditiva comprendemos el tronco del *nervio acústico* o *nervio acústico propiamente dicho*, desde el punto en que, para formarlo,

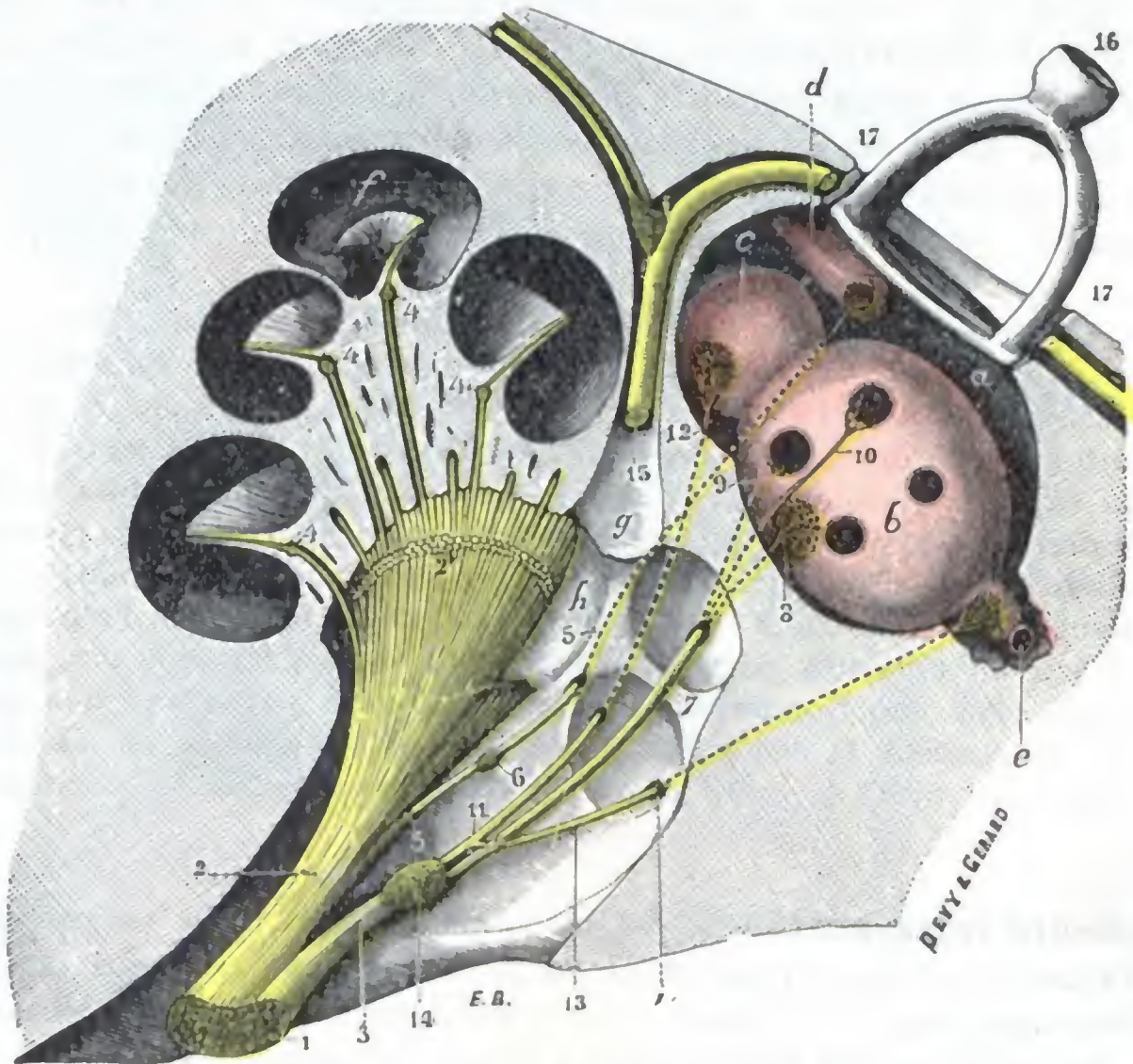


FIG. 284

Esquema que muestra el segmento laberíntico de la vía auditiva (T.).

a, vestibulo, con: b, utrículo; c, sáculo; d, porción inicial del conducto coclear; e, ampolla del conducto semicircular posterior. — f, caracol. — g, acueducto de Falopio. — h, fondo del conducto auditivo interno, con sus cuatro fositas. — i, foramen singular de Morgagni.

1, tronco del acústico. — 2, rama coclear (*nervio coclear*), con 2', sección de los fascículos superficiales, destinados a la mitad del caracol que ha sido separada en la figura. — 3, su rama vestibular (*nervio vestibular*). — 4, ganglio de Cortí. — 5, ramito destinado a la porción vestibular, del conducto coclear. — 6, ganglio de Böttcher. — 7, nervio vestibular superior, dando: 8, el nervio del utrículo; 9, el nervio ampollar superior; 10, el nervio ampollar externo. — 11, nervio vestibular inferior, dando: 12, el nervio del sáculo; 13, el nervio ampollar posterior. — 14, ganglio de Scarpa. — 15, nervio facial. — 16, estribo en la ventana oval. — 17, caja del tímpano.

los dos nervios coclear y vestibular se juntan, hasta el momento en que se separan de nuevo para entrar aisladamente en el bulbo. Ocupa sucesivamente: 1.º, el *conducto auditivo interno*; 2.º, la *cavidad craneal*.

a) *En el conducto auditivo interno* (véanse fig. 284 y fig. 48), el nervio acústico está acompañado, como sabemos, por otros dos nervios: el facial y el intermediario de Wrisberg. El acústico, acompañado de la arteria auditiva interna y de la vena del mismo nombre, ocupa la parte inferior del conducto, disponiéndose en una especie de canal con la concavidad dirigida hacia arriba; el facial reposa en este canal con el intermediario, hallándose este último colocado entre los otros dos, lo cual le ha valido su nombre. Los tres nervios, unidos entre sí por un tejido conjuntivo laxo, están envueltos por una vaina aracnoidea común, que los acompaña hasta el fondo del conducto auditivo interno. Pueden ser heridos en las fracturas del cráneo o com-

primidos en la hiperostosis del conducto auditivo que se origina algunas veces en el curso de la sífilis y que reduce considerablemente el calibre del conducto. Como se concibe, estas lesiones originan la supresión de las funciones de los dos nervios coclear y vestibular, al mismo tiempo que las del facial y las del intermediario; de ahí la complejidad de los síntomas observados en semejante caso.

β) *En la cavidad craneal*, los tres nervios anteriormente citados, es decir, el acústico, el facial y el intermediario de Wrisberg, discurren aún uno junto al otro, entre la base del cráneo y el pedúnculo cerebeloso medio, por la región que hemos descrito con el nombre de *ángulo pontocerebeloso*, el auditivo está situado al lado interno del facial. Se observan lesiones de este segmento de la vía auditiva en los tumores del ángulo pontocerebeloso, los cuales a veces se desarrollan a expensas del mismo nervio o de su vaina (tumores del nervio acústico); pueden observarse igualmente durante el curso de las meningitis (neuritis auditiva descendente). También en estos casos la sintomatología es compleja, ya que los dos nervios coclear y vestibular, así como el facial y otros nervios vecinos, están afectos al mismo tiempo.

En ciertos casos de vértigo de Ménière y de zumbidos particularmente intensos, hasta el punto de hacer la vida insostenible al paciente, los cirujanos no han vacilado en seccionar el nervio acústico a nivel de su entrada en el conducto auditivo o en el interior de éste (*sección intracraneal del nervio auditivo*, F. CHAVANE y TROULLIER). La mayoría han utilizado la *vía extradural*, unos abordando el nervio a través de la fosa cerebral media y después de desprender la duramadre de la cara superior del peñasco (JABOULAY, PARRY), y otros alcanzándolo por el departamento posterior del cráneo siguiendo la cara posterior del peñasco después de desprender la duramadre y el seno lateral. Pero por esta vía la operación es difícil y, por otra parte, su gravedad es considerable (dos muertos de tres enfermos operados). Por esto, los autores BALLANCE, DURAND y LAUNOIS han aconsejado emplear como vía de elección la *vía occipital intradural*. Es posible así alcanzar fácilmente el auditivo, aislarlo del facial y, como hizo BALLANCE en un enfermo, seccionarlo respetando dicho nervio.

3.º Segmento intraencefálico. — Una vez en el bulbo, el nervio acústico se divide en dos ramas que, con el nombre de *raíces del acústico*, desaparecen en el neuroeje. Recordemos que estas dos raíces no son más que los nervios coclear y vestibular, que después de haber estado unidos cierto trecho se separan de nuevo para ir cada uno aisladamente a su centro encefálico. Por sus relaciones centrales, como vamos a ver, el nervio coclear es más bien un *nervio cerebral*; el nervio vestibular, más bien un *nervio cerebeloso*.

A. TERMINACIONES CENTRALES DEL NERVIO COCLEAR. — Las fibras del nervio coclear (fig. 286, 17), situadas al principio por delante de las fibras del nervio vestibular, cruzan a estas últimas en X para irse a colocar por detrás y por fuera de ellas. Penetran en el bulbo a nivel de la fosita lateral, atraviesan sucesivamente el bulbo, la protuberancia, el pedúnculo cerebral, la parte inferior de la cápsula interna y, finalmente, van a terminar en las dos primeras circunvoluciones temporales del lado opuesto. En este largo trayecto, que precisaremos dentro de un instante, se encuentran interpuestas neuronas de unión o *centros ganglionares reflejos*.

a) *Centros ganglionares.* — Los centros ganglionares o neuronas de unión que encuentran las fibras cocleares en su trayecto son numerosos: 1.º, en el bulbo, el *ganglio ventral*, situado por delante y por fuera del pedúnculo cerebeloso inferior y dividido por el mismo nervio coclear en dos núcleos secundarios, el *núcleo anterior del acústico* y el *tubérculo acústico lateral* (primera neurona de unión); 2.º, en la parte inferior de la protuberancia, la *oliva superior* y el *núcleo trapezoide* de FLECHSIG (segunda neurona de unión); 3.º, en la misma protuberancia y en el pedúnculo cerebral, el *núcleo inferior de la cinta de Reil lateral* (tercera neurona de unión); 4.º, por

último, en el plano dorsal del istmo (cuarta neurona de unión), el *tubérculo cuadrigémino posterior*, la substancia gris colocada por delante de él (constituyendo el *núcleo superior de la cinta de Reil lateral*) y el *cuerpo geniculado interno*. Veamos ahora cómo las fibras cocleares alcanzan estos diversos centros.

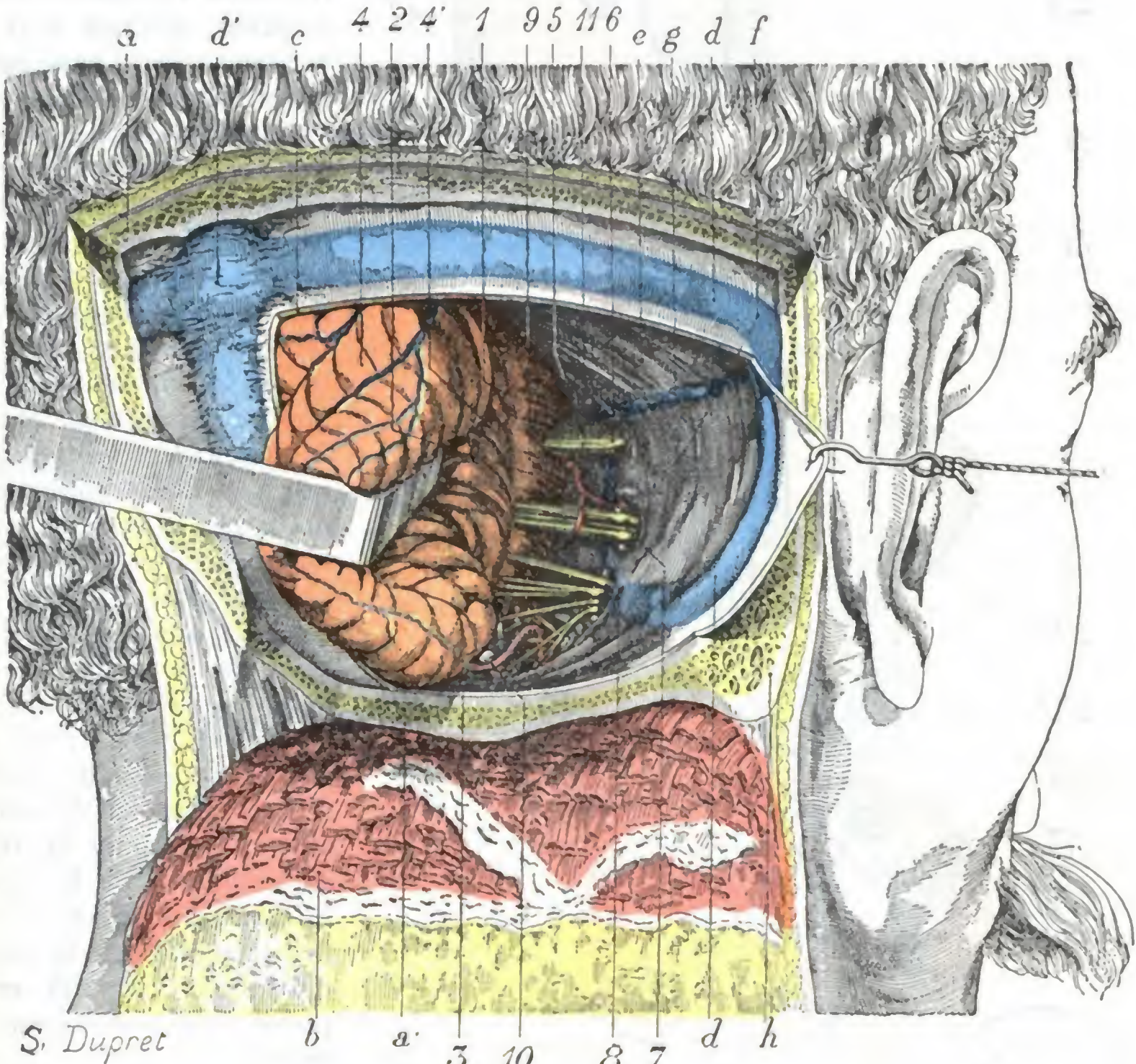


FIG. 285

El ángulo pontocerebeloso (lado derecho).

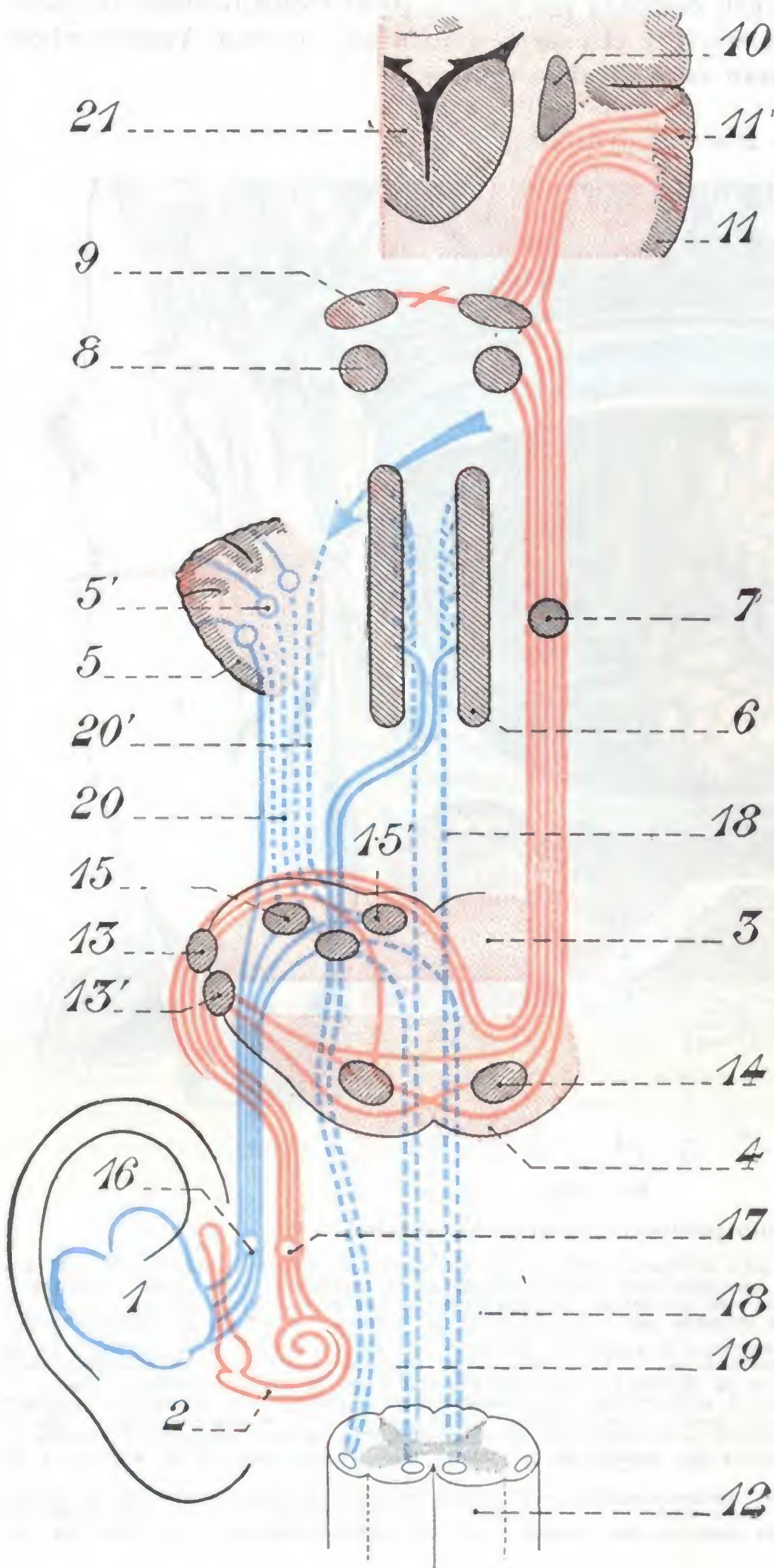
La mitad derecha del occipital ha sido extirpada hasta las proximidades del agujero occipital, del que sólo queda un estrecho reborde. Luego se ha practicado una amplia ventana en la duramadre de la celda cerebelosa y, a través de esta ventana, el hemisferio derecho del cerebro ha sido separado fuertemente hacia dentro y atrás (tal es, con poca diferencia, la vía de acceso utilizada para la extirpación de los tumores del ángulo pontocerebeloso).

1, ángulo pontocerebeloso. — 2, protuberancia o puente de Varolio. — 3, bulbo raquídeo. — 4, cerebelo (hemisferio derecho), con 4', el pedúnculo cerebeloso medio. — 5, patético. — 6, trigémino que penetra en el orificio de la celda de Meckel. — 7, facial, intermediario de Wrisberg y auditivo penetrando en el conducto auditivo interno. — 8, nervios mixtos (yendo de arriba abajo, el glossofaríngeo, el neumogástrico, el espinal y el hipogloso), desapareciendo en el agujero rasgado posterior. — 9, motor ocular externo, visible gracias a la separación muy grande del cerebelo y a la ligera inclinación hacia atrás de la protuberancia que es consecuencia de esta separación exagerada. — 10, arteria cerebelosa posterior. — 11, arteria que procede de la basilar, cruza la cara externa del auditivo y del facial y emite la arteria auditiva.

a, occipital, con a', borde posterior del agujero occipital. — b, colgajo de cuero cabelludo y músculos de la nuca desprendidos del occipital y ranversados hacia abajo. — c, duramadre. — d, seno lateral, con d', prensa de Herófilo. — e, tienda del cerebelo. — f, cara posterior del peñasco. — g, seno petroso superior. — h, mastoides parcialmente reseca.

Después de entrar en el bulbo, penetran en el ganglio ventral, del que parten dos fascículos: 1.º, uno, formado por fibras emanadas del núcleo anterior, sigue la vía anterior o ventral, constituye el *cuerpo trapezoides* y atraviesa la oliva superior del mismo lado, luego la línea media, para ir a parar a la oliva superior del lado opuesto; 2.º, el otro, nace en el tubérculo acústico lateral, sigue el camino posterior o dorsal y forma las barbas del *calamus scriptorius* (o *estrias acústicas*) que se ven en el

suelo del cuarto ventrículo, y termina también en las olivas superiores del mismo lado



y del lado opuesto. En esta porción de su trayecto los dos fascículos de fibras sufren una verdadera semidecusación, análoga a la que presentan las fibras ópticas en el quiasma (GRASSET).

Las fibras que proceden de las olivas superiores, es decir, de la segunda neurona de unión, no forman más que un solo fascículo, llamado *fascículo acústico lateral*, o también *porción lateral de la cinta de Reil*, porque ocupa el lado externo del fascículo sensitivo general. Las fibras constitutivas del fascículo acústico entran sucesivamente en relación, primero con la tercera neurona de unión o *núcleo lateral de la cinta de Reil*, luego con el *tubérculo cuadrigémico posterior* y el *cuerpo geniculado interno* (cuarta neurona de unión); alcanzan después la región sublenticular de la cápsula interna (DEJERINE) y, por fin, terminan en la corteza del lóbulo temporal, en un punto que indicaremos en seguida.

b) *Sus conexiones.* —

Entre las conexiones que los centros ganglionares precitados tienen con los centros ganglionares próximos, indicaremos solamente las que unen los tubérculos cuadri-

FIG. 286

Esquema de la vía auditiva (lado derecho).

La vía coclear se representa con trazo rojo y la vía vestibular con trazo azul; en esta última las fibras cerebelífugas o descendentes están señaladas en punteado.

1, vestíbulo. — 2, caracol. — 3, mitad dorsal de un corte del bulbo. — 4, mitad ventral de un corte de la protuberancia. — 5, cerebelo, con 5', núcleos del techo. — 6, núcleo de los nervios motores craneales. — 7, núcleo lateral de Reil. — 8, tubérculo cuadrigémico posterior. — 9, cuerpo geniculado interno. — 10, núcleo lenticular. — 11, circunvoluciones cerebrales, y 11', centro cortical de la audición. — 12, medula. — 13 y 13', núcleo anterior y tubérculo acústico. — 14, núcleo y cuerpo trapezoides. — 15, 15' y 15'', núcleos bulbares del nervio vestibular. — 16, nervio vestibular y ganglio de Scarpa. — 17, nervio coclear y ganglio de Scarpa. — 18, fascículo longitudinal posterior, y 18', fibras de este fascículo procedentes de los núcleos vestibulares. — 19, fascículo vestibuloespinal. — 20, fibras cerebelífugas que parten de los núcleos del techo y van a parar a los núcleos vestibulares, y 20', fibra cerebelífuga procedente del núcleo del techo del lado opuesto. — 21, tálamo óptico.

gémicos a los núcleos oculomotores por medio de la *cintilla longitudinal* (véase *Anatomía descriptiva*). Estas conexiones nos explican los movimientos reflejos de los ojos y de la cabeza que provocan, según las circunstancias, las diversas impresiones acústicas.

c) *Centro cortical*. — El centro cortical del nervio coclear o *centro cortical de la audición* se halla situado en la parte media de la primera o, para muchos autores, de la primera y segunda circunvoluciones temporales. A las células corticales de esta región es donde van a parar, en definitiva, las impresiones acústicas recogidas en el caracol por las fibrillas terminales del nervio coclear. Allí se hacen *conscientes*.

B. TERMINACIONES CENTRALES DEL NERVIO VESTIBULAR. — Las fibras del nervio vestibular (fig. 286, 16) penetran a su vez en el espesor del bulbo y terminan en las masas grises bulbares y cerebelosas. En su trayecto se hallan interpuestos numerosos centros ganglionares o neuronas de unión que indicaremos en seguida. Estudiaremos después sus conexiones y, para terminar, diremos algunas palabras del asunto, todavía discutido, de los centros corticales vestibulares.

a) *Centros ganglionares*. — Los centros ganglionares forman dos sistemas de unión interpuestos en el trayecto de las fibras. Son: 1.º, en el propio bulbo, los tres núcleos *dorsal externo* (o *núcleo de Deiters*), *dorsal interno* y *núcleo de Bechterew*, que ocupan el suelo del cuarto ventrículo y a los que van a parar, después de un trayecto muy corto en el bulbo, la mayoría de fibras constitutivas del nervio vestibular; 2.º, en el cerebelo, el *núcleo de techo*, al cual van solamente un pequeño número de las fibras precitadas (A. THOMAS).

b) *Sus conexiones*. — Los centros ganglionares o centros reflejos (estos dos términos son sinónimos) que acabamos de describir en el trayecto de las fibras vestibulares presentan, con algunos otros centros próximos, conexiones interesantes que nos explican principalmente cierto número de fenómenos que se observan en el curso de las afecciones del vestíbulo.

Examinemos separadamente las conexiones de los centros bulbares y las de los centros y cerebelosos.

a) Los *centros bulbares* están unidos a los núcleos oculomotores y al núcleo del facial. El *núcleo dorsal interno* y el *núcleo de Deiters* están en relación con el núcleo del motor ocular externo del mismo lado, como también, según THOMAS, con el núcleo del motor ocular común del lado opuesto, por medio de fibras que discurren por la parte lateral del fascículo longitudinal posterior. Así se explican los trastornos oculomotores, como el nistagmo y la dilatación pupilar, que complican las afecciones laberínticas. Así se explica igualmente el nistagmo reflejo que se provoca en estado normal, en un sujeto sano, por una excitación ligera de los conductos semicirculares (inyectando simplemente agua caliente o agua fría en la oreja), nistagmo reflejo que, desde hace algunos años (BARANY), es utilizado corrientemente en otología como medio de exploración del oído interno. El *núcleo dorsal interno* está unido además al núcleo del facial por fibras cuyo curso ha podido seguir HELD, con lo que ha demostrado el trayecto de una de las vías reflejas de la acomodación y de la intercepción estapediana (BONNIER). Sabemos, en efecto, que el facial inerva el músculo del estribo y, por otra parte, que este músculo está destinado a la acomodación del oído a los ruidos débiles o lejanos: es el que se contrae cuando se escucha.

No es esto todo. El núcleo de Deiters está también en relación con las astas anteriores de la medula del mismo lado, por medio de fibras descendentes que siguen, en su trayecto, unas el *fascículo longitudinal posterior* y otras el cordón lateral, donde constituyen el *fascículo vestibuloespinal*.

Como vemos, los núcleos del nervio vestibular, debido a sus conexiones, pueden transmitir directamente a los núcleos motores del lado correspondiente, desde el

núcleo de origen del motor ocular común hasta la extremidad inferior de la columna gris de la medula, las impresiones recogidas por las fibras del nervio vestibular (VAN GEHUCHTEN). Este último no tiene, pues, tan sólo por objeto informarnos de la actitud y progresión de nuestro cuerpo, sino que también debe ejercer una influencia considerable sobre el tono muscular.

β) Los *centros cerebelosos*, en los que termina una parte de las fibras del nervio vestibular, está en comunicación con los otros centros y en particular con el vermis superior, punto de reunión de las fibras cerebelosas directas y cruzadas de la medula y de las fibras vestibulares. Por otra parte, del núcleo del techo y también de los núcleos grises centrales del cerebelo (*globulus, embolus* y tal vez el núcleo dentado) nacen fibras que, después de un trayecto *directo* para la mayoría de ellas, *cruzado* para algunas otras, van a terminar en los tres núcleos del vestíbulo. Estas fibras son, por consiguiente, cerebelífugas, esto es, están destinadas a transmitir a los núcleos del nervio vestibular y, por medio de éstos, a los núcleos de los músculos motores de la cara, del tronco y de los miembros, las incitaciones del cerebelo necesarias para el equilibrio reflejo.

El equilibrio resulta de la ejecución de órdenes enviadas a los diferentes músculos del organismo por los centros cerebelosos (véase *Cerebelo*), que a su vez, reciben sus impresiones de muchas partes, a saber: la *vía cinestésica* (sentido muscular), la *vía de la sensibilidad táctil* y la *vía óptica* (GRASSET). Se infiere, pues, muy fácilmente que la lesión de una de estas vías, impidiendo que las impresiones correspondientes lleguen a sus centros, pueda ocasionar, según la importancia de la vía lesionada (y desde este punto de vista la *vía laberíntica* es la más importante para el equilibrio), desórdenes más o menos patentes del equilibrio. Pero estos desórdenes serán forzosamente menos acentuados que los que resulten de una lesión de los mismos centros cerebelosos, puesto que en las otras vías pueden suplir, aunque sólo hasta cierto punto, a la que no funciona. Así, por ejemplo, el vértigo, definido por GRASSET como una sensación falsa de desorientación que produce la impresión de un desequilibrio inminente, es más intenso en las afecciones del cerebelo (el enfermo camina como un ebrio) que en las afecciones del vestíbulo (el enfermo camina como un pato, dice Moss); en efecto, en este último caso, el enfermo, como ha hecho notar ALTHAUS, se sirve de sus ojos «como de muletas» para suplir la vía acústica lesionada; la prueba está en que, cuando el enfermo cierra los ojos, faltándole esa ayuda, las alteraciones del equilibrio aumentan (*signo de Romberg*). Este fenómeno no se produce en el caso en que el vértigo es solamente cerebeloso, según GRASSET, porque, en los cerebelosos la orientación es tan defectuosa que caminan tan mal con los ojos abiertos como cerrados. El signo de Romberg puede, pues, servir en ciertos casos para reconocer si el vértigo que nota el enfermo es de origen laberíntico o cerebeloso, diagnóstico de los más difíciles, pues, como sabemos, las afecciones del oído interno y las del cerebelo tienen cierto número de síntomas comunes, como son, en particular, el vértigo, el nistagmo y el titubeo.

c) *Centros corticales*.— Los centros corticales del nervio vestibular, *centros del equilibrio voluntario*, admitidos por ciertos autores, que los localizan en los dos tercios inferiores de la parietal ascendente (BONNIER), son discutidos por la mayoría de anatomistas y fisiólogos. El mantenimiento del equilibrio del cuerpo en el espacio, al cual contribuye, en una gran parte, el nervio vestibular, se realizaría, pues, de una manera exclusivamente refleja (VAN GEHUCHTEN).

c) Topografía del laberinto

Ahora que conocemos ya la conformación y la constitución anatómica de las diferentes partes del oído interno, veamos sus relaciones.

Estas relaciones tienen un gran interés desde el punto de vista de la patología y la cirugía operatoria de la región. Explican, principalmente, los accidentes labe-

rínticos que sobrevienen en el curso de las afecciones del oído medio o durante las operaciones que se practican en la caja. Por otra parte, suministran puntos de referencia precisos que el cirujano puede utilizar, bien para evitar los órganos del oído medio, bien para alcanzarlos. En la actualidad, la cirugía se atreve a intervenir en el oído interno. JANSSEN propuso y practicó antes que nadie la trepanación del laberinto, y después esta operación ha sido ejecutada muchas veces con éxito.

Nos referiremos primero a las relaciones de cada uno de los segmentos que componen el oído interno; estudiaremos luego en conjunto las relaciones que el laberinto, considerado en su totalidad, presenta con algunas formaciones próximas, y finalmente describiremos, para terminar, la manera de explorarlo y sus vías de acceso.

1.º Relaciones de cada uno de los segmentos del oído interno. — El oído interno, como ya hemos dicho, comprende tres segmentos: el vestíbulo, los conductos semi-circulares y el caracol.

a) El *vestíbulo* está situado entre la ventana oval y el fondo del conducto auditivo interno, por dentro, por detrás y un poco por encima del promontorio. Su pared externa, como ya hemos dicho, forma parte de la caja y presenta la ventana oval.

β) Los *conductos semi-circulares* se hallan colocados por detrás y por encima del vestíbulo. El *superior* levanta a veces de una manera sensible la corteza del peñasco a nivel de su borde superior y de su cara posterosuperior. El *posterior* se halla situado casi paralelamente a la pared posterior de la pirámide petrosa. El *externo* forma prominencia en la caja a nivel de la pared interna del áditus ad ántrum, a 1,5 mm, por término medio, por encima de la porción horizontal del acueducto de Falopio, así como por encima y por detrás de la ventana oval.

γ) El *caracol* corresponde: por detrás, al vestíbulo y al conducto auditivo interno; por delante y por arriba, a la porción de la cara anteroposterior del peñasco que está colocada por dentro del hiato de Falopio; por fuera, a la pared de la caja del tambor y muy especialmente al promontorio; por debajo y por delante, al conducto carotídeo y a la carótida interna que pasa por él; por último, por debajo y por detrás, a la mitad posterointerna del golfo de la yugular interna.

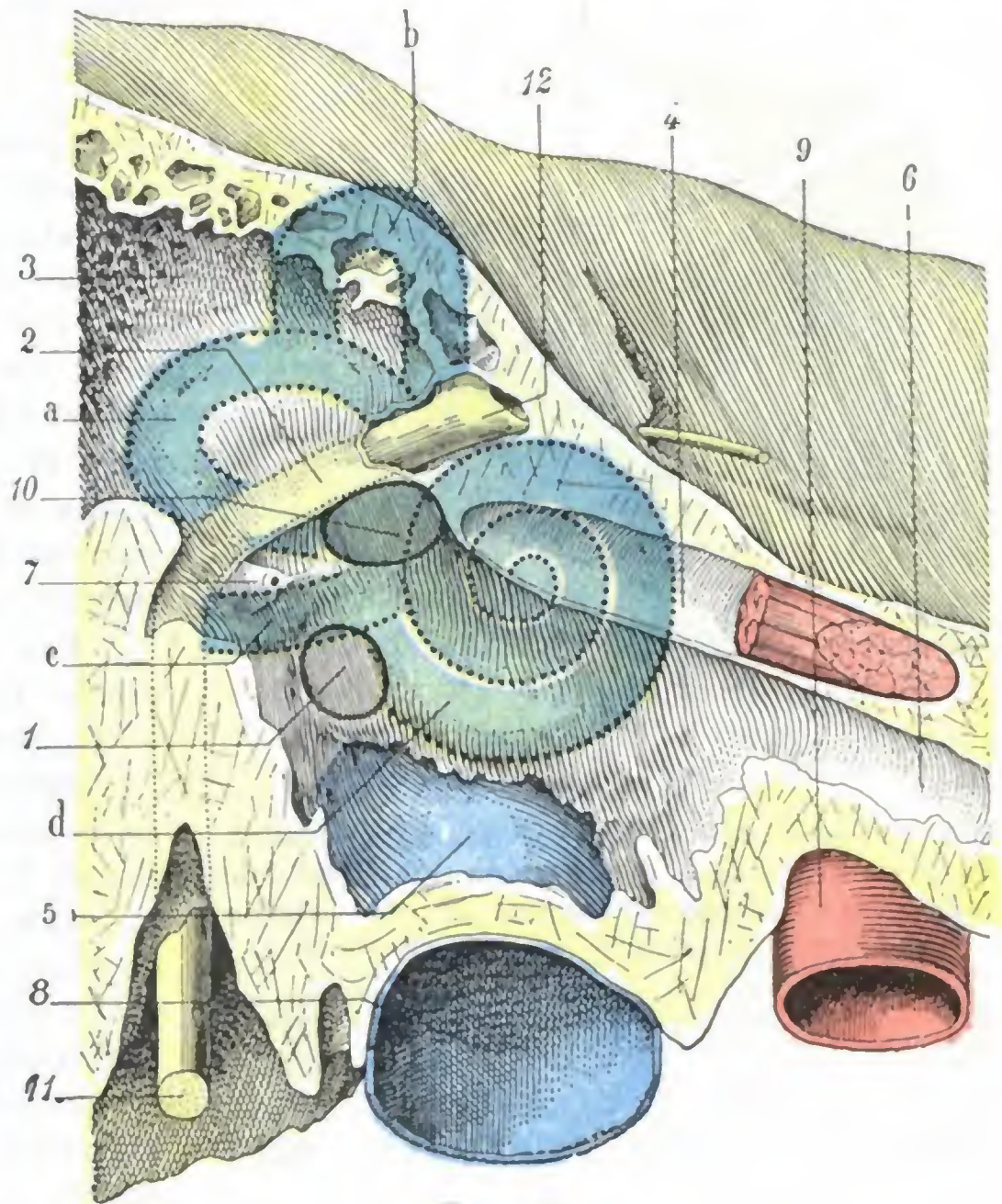


FIG. 287

Proyección del oído interno sobre la pared laberíntica de la caja del tambor.

Parte de la figura 266, considerablemente aumentada: las diversas partes del oído interno están coloreadas de verde.

1, ventana redonda. — 2, conducto del facial. — 3, áditus ad ántrum. — 4, conducto del músculo del martillo. — 5, suelo de la caja levantado por el golfo de la yugular. — 6, trompa de Eustaquio. — 7, pirámide. — 8, yugular. — 9, carótida. — 10, ventana oval. — 11, facial. — 12, ganglio geniculado.

a, conducto semicircular externo. — b, conducto semicircular superior. — c, conducto semicircular posterior. — d, caracol.

2.º **Vista de conjunto de las relaciones del laberinto.**— El laberinto, en su conjunto, presenta relaciones importantes: 1.º, con el *oído medio*; 2.º, con la *cavidad craneal*; 3.º, con la *carótida* y la *yugular*.

a) *Relaciones con el oído medio.*— La cápsula ósea del tejido compacto que constituye el laberinto óseo está cubierta por la masa esponjosa del peñasco. Solamente en ciertos puntos emerge de esa masa esponjosa y se pone en relación más íntima con las regiones vecinas. Estas relaciones son más íntimas principalmente con las

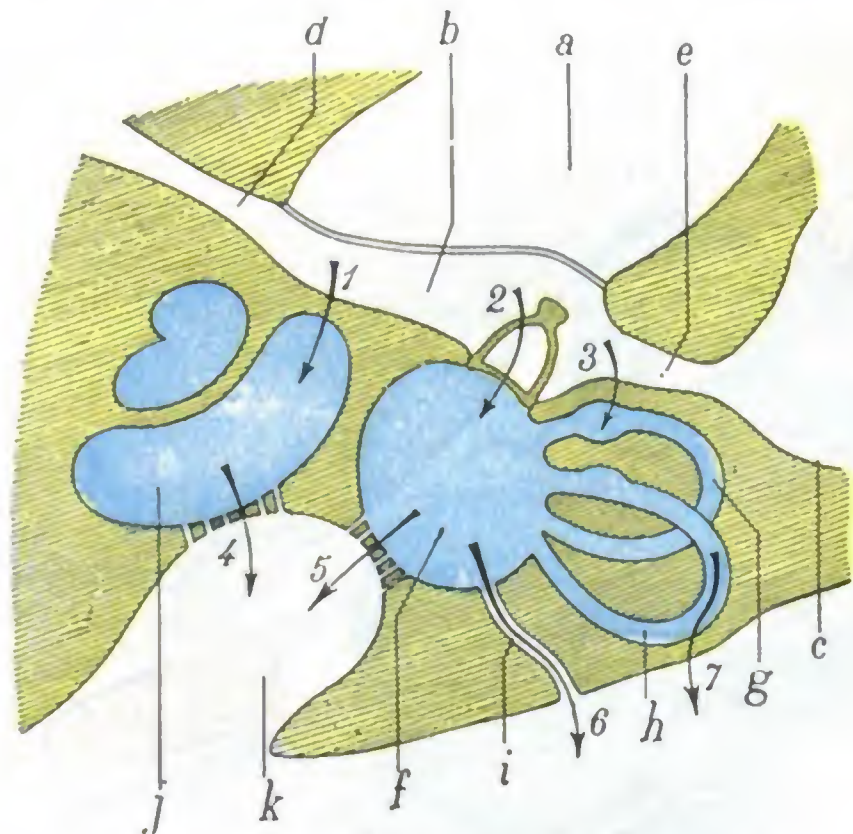


FIG. 288

Corte esquemático horizontal del oído, destinado a mostrar cómo la infección, partiendo del oído medio, puede propagarse al oído interno, y de aquí al cerebro (según LERMOYEZ).

1, 2, 3, vías de propagación de la infección del oído medio al oído interno. — 4, 5, 6, 7, vías de propagación de la infección del oído interno a las meninges y al cerebro.
a, conducto auditivo externo. — b, caja del tambor. — c, antro. — d, trompa de Eustaquio. — e, áditus ad ántrum. — f, vestíbulo. — g, conducto semicircular externo. — h, conducto semicircular superior. — i, acueducto del vestíbulo. — j, caracol. — k, conducto auditivo interno.

un relieve siempre visible en la pared interna del áditus ad ántrum y del ático, y, por otra parte, sabemos que las infecciones del oído medio tienden a eternizarse en esta parte de la caja. La propagación de la infección puede además ser consecutiva a una abertura traumática del laberinto en el curso de las operaciones practicadas en el oído medio, tales como la ablación de cuerpos extraños introducidos en la caja, posiblemente la paracentesis brutal del tímpano y sobre todo, en fin, al vaciamiento petromastoideo. En esta operación, el laberinto se halla expuesto especialmente en dos puntos: 1.º, a nivel del conducto semicircular externo, que en ocasiones queda destruido en el momento en que se hace saltar la pared de la celdilla y la pared externa del áditus (de donde el consejo de proteger el conducto y, añadiremos nosotros, el facial por medio del protector de Stacke durante la ejecución del tiempo operatorio destinado a establecer una amplia comunicación entre la caja y el antro); 2.º, a nivel de la ventana oval, que un movimiento torpemente ejecutado con la cucharilla cortante corre el riesgo de abrir; en este punto la lesión del oído interno es muy grave, porque la efracción de la ventana oval abre extensamente el vestíbulo y de aquí se irradia la infección a todo el oído interno, atacado así en su mismo seno (LERMOYEZ); esta lesión es mucho más grave que la herida del conducto semicircular externo, la cual no alcanza más que un divertículo estrecho donde el pus se confina fácilmente.

del oído medio. Hemos visto antes que contribuía a formar en gran parte la pared interna de la caja del tambor. La figura 287, que representa superpuestas las relaciones del oído medio con el oído interno, nos muestra perfectamente que estas relaciones son íntimas sobre todo en los siguientes puntos: 1.º, a nivel de la ventana redonda; 2.º, a nivel del promontorio; 3.º, a nivel del conducto semicircular externo. En todo el curso de las otitis medias purulentas la infección puede llegar a propagarse al oído interno por estos tres puntos (fig. 288).

Esta complicación de las otitis es mucho más frecuente de lo que se creía antes, puesto que HINSBERG (citado por LERMOYEZ) ha podido reunir en estos últimos años 198 casos, de los cuales 174 son de la clínica de LUCÆ, de Berlín. La propagación puede ser consecutiva a una abertura patológica del laberinto (fístula ósea o perforación de las ventanas), y es fácil comprender que, en semejante caso, el camino seguido por el pus sea, por lo general, el conducto semicircular externo; en efecto, este conducto forma

Para terminar el estudio de las relaciones del oído interno con el oído medio, apuntaremos que la segunda porción del facial, como la figura 287 nos muestra claramente, se interpone entre los conductos semicirculares por un lado y el vestíbulo y el caracol por otro. Al examinar las vías de acceso al oído interno veremos la importancia de esta relación desde el punto de vista operatorio.

b) *Relaciones con la cavidad craneal.* — El oído interno está separado de la cavidad craneal por una capa de tejido óseo más gruesa que la que lo separa del oído medio. Solamente en un punto, que corresponde al borde anterosuperior del peñasco, una porción del laberinto, el conducto semicircular superior, aflora, y hasta a menudo forma un relieve más o menos acentuado, la superficie interior del cráneo. Por todas las demás partes el laberinto se halla encerrado en el espesor del peñasco, por lo que parece que sus relaciones con la cavidad craneal son menos íntimas que las que presenta con el oído medio. Sin embargo, no sucede así, pues mientras en estado normal el oído interno se halla completamente aislado del oído medio, está en cambio en comunicación directa con las meninges y los espacios subaracnoideos por medio del conducto auditivo interno y de los acueductos (fig. 288). Estas comunicaciones son las que hacen que toda laberintitis supurada no sea más que una especie de meningitis localizada, susceptible de invadir de un momento a otro todo el espacio meníngeo y producir rápidamente la muerte del enfermo. Así, pues es casi exclusivamente por el conducto auditivo interno y por los acueductos por donde se propaga la infección laberíntica a las meninges; es muy raro que la propagación se efectúe por la concavidad del conducto semicircular superior en el punto en que levanta el borde posterosuperior del peñasco, excepto cuando existen allí dehiscencias congénitas, como en los ejemplares presentados por DÜNN. Nos explicamos así por qué la laberintitis infecta únicamente el compartimiento posterior del cráneo, pues tanto el conducto auditivo como los acueductos se abren en la cara posterior del peñasco. La laberintitis, que da origen a meningitis y abscesos cerebelosos, hasta ahora no se ha visto nunca acompañada de abscesos del cerebro (LERMOYEZ).

c) *Relaciones con la carótida y la yugular.* — El caracol es la única porción del oído interno que está en relación con la carótida interna. Su vértice está situado por fuera y por detrás del codo de la arteria. La lámina ósea que lo separa de ella es más resistente que la que separa la arteria de la caja, a pesar de lo cual la necrosis del caracol va acompañada a veces de ulceración de la carótida. La proximidad de este vaso obliga al operador a ser prudente cuando practica la trepanación del caracol. Añadiremos, para terminar, que en ciertos casos el caracol corresponde al golfo de la vena yugular interna. Esta relación es evidente en la figura 287; en ella se ve el vaso venoso levantar el suelo de la caja e ir, por detrás y por abajo, a ponerse en contacto con el caracol y con el vestíbulo.

3.º Exploración y vías de acceso. — La situación profunda del oído interno lo hace inaccesible a la vista y al tacto en estado normal. Pero cuando el tímpano está destruido, la pared interna de la caja, en la que, como hemos dicho, forman relieve ciertas partes del oído interno, se hace visible y en parte explorable con el estilete prudentemente manejado.

El laberinto, no obstante, sólo es accesible al cirujano después de la operación llamada de *Stacke* o *vaciado petromastoideo*, es decir, después de la abertura extensa de la caja, del áditus y del antro. Del estudio anteriormente citado de las relaciones del oído interno con el oído medio resulta que el conducto semicircular externo, el vestíbulo y la primera espiral del caracol (que constituye el promontorio) son los únicos asequibles por esta vía.

a) El *conducto semicircular externo* es abordado por la pared interna del áditus (en la que forma, como sabemos, una prominencia claramente visible) a 2 mm, por término medio, por encima de la extremidad posterior de la fosita oval, para evitar

más seguramente el facial, que ocupa el reborde superior de esta última. Hecho esto, el conducto es abierto en toda su extensión y de delante atrás, siguiendo la luz del mismo.

β) El *vestíbulo* no puede ser abordado extendiendo hacia abajo la trepanación practicada en el conducto semicircular externo, puesto que se seccionaría fatalmente el nervio facial, cuya porción horizontal separa estos dos segmentos del oído interno. Se practica entonces una nueva brecha en el vestibulo, agrandando la ventana oval hacia abajo (para huir del facial, que pasa por su borde superior).

γ) Por último, basta prolongar hacia abajo esta brecha vestibular para abrir la *primera espiral del caracol*.

En todas estas diferentes intervenciones, el cirujano se guía comúnmente por las fístulas.

En clínica el oído interno se explora por medio del diapasón. Supongamos, para mayor claridad de la demostración, que el sujeto examinado se halla afecto de una lesión de oído interno solamente, con exclusión de toda otra afección concomitante del oído medio, lo que es muy raro en la práctica. En semejante caso, las tres pruebas de WEBER, RINNE, GELLÉ (véase más atrás) dan los siguientes resultados:

Prueba de Weber: el diapasón se oye mejor del lado sano que del enfermo;

Prueba de Rinne: el diapasón aplicado sobre el cráneo se percibe menos tiempo que si se coloca delante del conducto, estando disminuida la duración absoluta de la percepción craneal;

Prueba de Gellé: siendo movable el tímpano y la cadena de huesillos, la percepción del diapasón se halla disminuida cuando se aumenta la presión laberíntica, que viene a alterar el órgano receptor del sonido.

ARTICULO II

APARATO DE LA VISION

El aparato de la visión se halla situado entre la parte anterior de la base del cráneo y el macizo de la cara, en una gran cavidad llamada *órbita*. El conjunto de órganos que la constituyen en Anatomía topográfica se llama *región orbitaria*. Esta región es una de las más importantes de la cabeza. Comprende, como sabemos, el globo ocular y el nervio óptico, y debe a la presencia de estos dos órganos, y más especialmente del ojo, su interés anatómico, clínico y operatorio.

Si examinamos la región orbitaria en un corte sagital (fig. 290), se nota, desde el primer momento, que el globo ocular está alojado en una cavidad de paredes óseas, la *órbita*. En el esqueleto esta cavidad no tiene pared anterior; presenta, por el contrario, en su lugar, un amplio orificio, la *base de la órbita* (fig. 289), que se halla circunscrito por una línea ósea, muy patente por todas partes, el *rodete orbitario*. Pero en el vivo, recubierto de partes blandas, el orificio de la órbita está cerrado, en parte al menos, por los *párpados*, constituyendo la región palpebral. Los párpados, pues, vienen a formar la pared anterior o superficial de la cavidad orbitaria. Se hallan separados del globo del ojo por una cavidad estrecha, casi virtual, por la que circulan las lágrimas: la *cavidad conjuntival*.

Notaremos en segundo lugar que, en el corte sagital citado, el ojo está mantenido en su posición dentro de la órbita por una membrana que, dispuesta en sentido frontal, se halla situada por detrás de él: la *aponeurosis de Tenon*.

Este corte nos muestra, por último, que el globo ocular sólo ocupa la mitad anterior de la cavidad orbitaria, hallándose ocupada su mitad posterior por tejido

adiposo y por los músculos, las venas y los nervios destinados al ojo. Las dos mitades, anterior y posterior, están separadas una de otra por la aponeurosis de Tenon, que, a la vez que constituye un medio de sostén para el ojo, es un tabique que subdivide la cavidad orbitaria en un *segmento anterior* o *precapsular* y un *segmento posterior* o *retrocapsular*. Más adelante veremos que esta división, no sólo es cómoda para la descripción, sino que tiene además verdadera importancia anatomoquirúrgica.

Describiremos sucesivamente y en siete apartados distintos: 1.º, la *cavidad orbitaria*; 2.º, la *región palpebral*; 3.º, la *conjuntiva*; 4.º, el *aparato lagrimal*, que le está unido; 5.º, el *globo ocular*; 6.º, la *aponeurosis de Tenon*; 7.º, la parte de la órbita situada por detrás de la aponeurosis de Tenon, que constituye el *espacio retrocapsular de la órbita*.

En el último apartado, y a manera de síntesis, examinaremos una serie de *cortes frontales* practicados en la órbita después de congelada.

1. CAVIDAD ORBITARIA

Las órbitas son dos cavidades anchas y profundas, excavadas entre la cara y el cráneo y separadas una de otra por las fosas nasales. Contienen los globos oculares y sus principales anexos.

1.º Situación. — Las órbitas se hallan situadas simétricamente a cada lado de la línea media, por fuera de las fosas nasales, por dentro de la región temporal, por debajo del departamento anterior del cráneo y por encima del seno maxilar. Aquí no hacemos más que indicar las relaciones que guardan con estas diferentes regiones; volveremos a insistir sobre ello más adelante.

2.º Forma. — Cada órbita tiene la forma de una pirámide cuadrangular de base anterior y vértice posterior. Los ejes anteroposteriores de las dos cavidades, aunque situados en un mismo plano horizontal, no son paralelos: son oblicuos de delante atrás y de fuera adentro, o sea que convergen uno hacia otro en sentido anteroposterior de tal manera que, si fueran prolongados en dirección al occipital, se encontrarían por debajo y un poco encima del borde superior de la lámina cuadrilátera del esfenoides.

Las cuatro paredes, superior, inferior, externa e interna, de la pirámide orbitaria son óseas. Las describiremos luego, así como los ángulos que forman entre sí, cuando estudiemos las relaciones de la órbita. Aquí únicamente diremos que son muy delgadas, y, por lo tanto, muy frágiles. Añadamos que el periostio que las recubre y que, en el vértice de la órbita, se continúa con la duramadre, les está muy poco adherido, excepto a nivel de las hendiduras o de los orificios. El *periostio orbitario* forma, pues, en conjunto una celda fibrosa concéntrica a la celda ósea, en la que el globo ocular y sus anexos se encuentran realmente contenidos. De ahí se deduce que es fácil raspar las paredes óseas de la órbita y practicar su resección sin abrir la celda orbitaria y, por consiguiente, sin temor de herir o de infectar el contenido de la órbita.

3.º Dimensiones. — Las dimensiones de la cavidad orbitaria varían mucho según las razas, los individuos y las edades. Por término medio la profundidad es de 42 a 50 mm; la anchura, a nivel de la base de 40 mm; la altura, también a nivel de la base, de 35 mm. El conocimiento de estas dimensiones tiene cierto interés práctico, a causa de los traumatismos que pueden recaer en la órbita o en su contenido y en razón también de las intervenciones que en ella se practican. Sabemos que el nervio óptico corresponde a la mitad posterior de la cavidad, y el globo del ojo a su mitad anterior.

La cavidad orbitaria es muy grande para su contenido, y el globo ocular no ocupa más que su parte anterior; así sucede que cuerpos extraños de cierto volumen pueden entrar y permanecer ignorados en ella durante más o menos tiempo. Se citan interesantes ejemplos en las obras de cirugía de campaña (DELORME, CHAUVEL y NIMIER, TOUBERT). Esto nos explica también por qué los tumores orbitarios, al principio de su evolución, pueden pasar inadvertidos.

Estando la órbita circunscrita por todas partes por paredes óseas, excepto por delante, en que sólo está cerrada por partes blandas, los párpados, resulta que, cuando

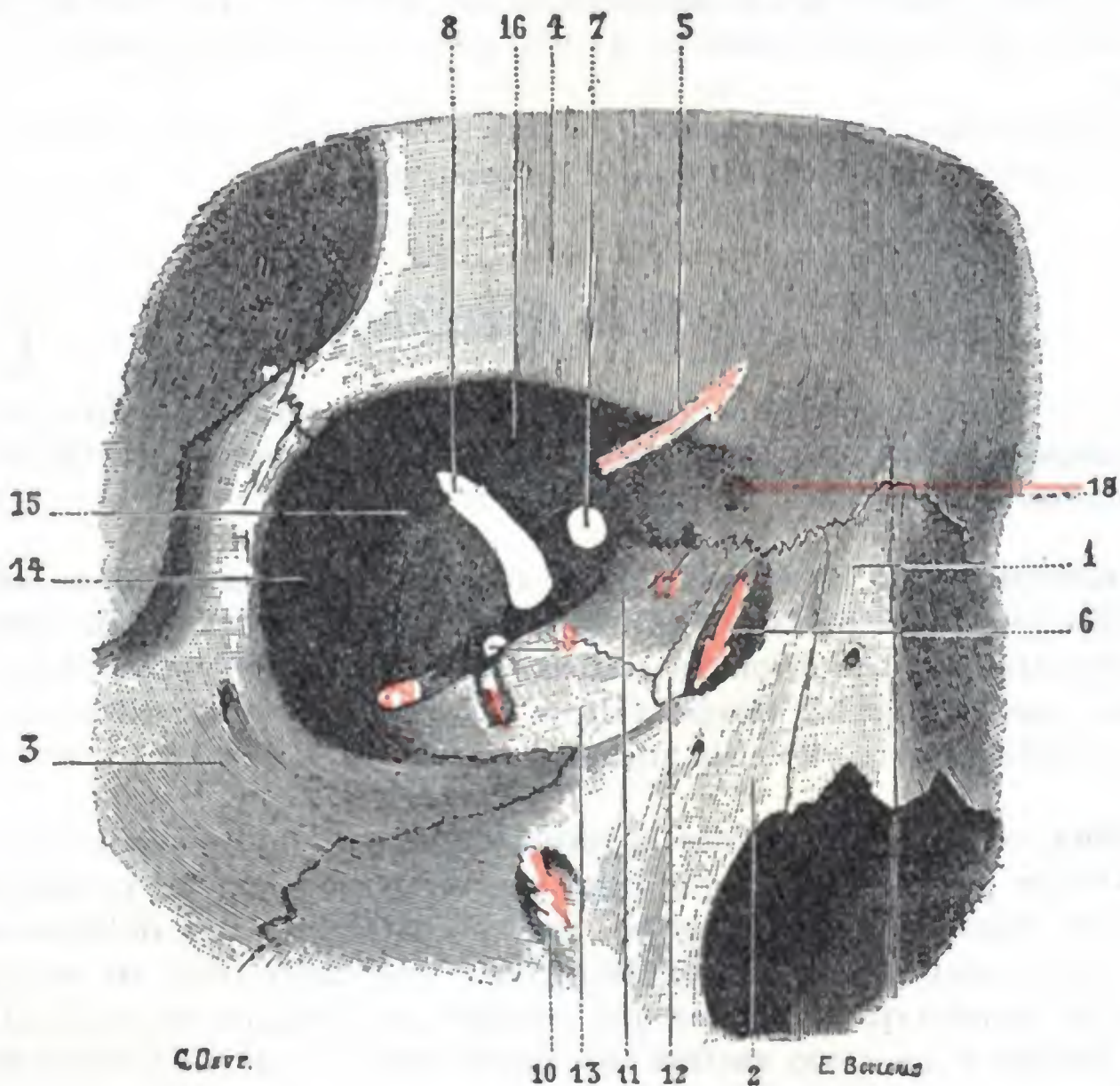


FIG. 289

Orbita, vista anterior (T.).

1, hueso nasal. — 2, apófisis ascendente del maxilar superior. — 3, hueso malar. — 4, frontal. — 5, agujero supraorbitario. — 6, canal lagrimal. — 7, agujero óptico. — 8, hendidura esfenoidal. — 9, agujero redondo mayor. — 10, conducto infraorbitario. — 11, hueso plano del etmoides. — 12, hueso unguis. — 13, carilla orbitaria del maxilar superior. — 14, carilla orbitaria del malar. — 15, cara orbitaria del ala mayor del esfenoides. — 16, cara orbitaria del frontal. — 17, agujeros orbitarios internos. — 18, inserción de la polea del oblicuo mayor. — 19, hendidura esfenomaxilar.

un tumor se desarrolla en la cavidad orbitaria, el contenido, es decir, el globo ocular, se encuentra, al cabo de cierto tiempo, rechazado hacia delante, único sentido en que se deja distender la cavidad. La *exoftalmia* o proyección del ojo hacia delante es, pues, un síntoma que aparece siempre que la cavidad orbitaria se vuelve demasiado pequeña para su contenido.

4.º **Relaciones.** — Considerada desde el punto de vista de sus relaciones, la pirámide orbitaria ofrece cuatro paredes, cuatro bordes, una base y un vértice.

A. **PAREDES.** — Las cuatro paredes se distinguen, según su orientación, en *superior*, *inferior*, *externa* e *interna*.

a) **Pared superior o craneal.** — La pared superior, llamada también *bóveda orbitaria* (fig. 290, 3), tiene la forma de un triángulo de base anterior y vértice posterior;

es muy cóncava, sobre todo por delante. Formada en su parte anterior por la bóveda orbitaria del frontal, y en el resto de su extensión por la cara inferior del ala menor del esfenoides, se halla constituida por una laminilla ósea, tan delgada en ciertos puntos que llega a ser translúcida, que separa la cavidad craneal de la cavidad orbitaria. Así se explica que un agente vulnerante que penetre en la órbita pueda con mucha facilidad hundirla e introducirse en el cráneo. La pared superior de la órbita (lo hemos dicho al estudiar la resistencia que ofrece el cráneo a los traumatismos, y aquí no hacemos más que repetirlo) es el punto de elección de las fracturas indirectas del cráneo localizadas en la base, fracturas llamadas *por contragolpe*.

Cuando el seno frontal y las células etmoidales anteriores están bien desarrollados, envían una prolongación más o menos acentuada al espesor de la bóveda orbitaria, y las relaciones que estas cavidades anexas a las fosas nasales entablan con la órbita son aún mayores. Esta disposición, como se comprende, favorece la propagación de la infección sinusal o etmoidal a la órbita.

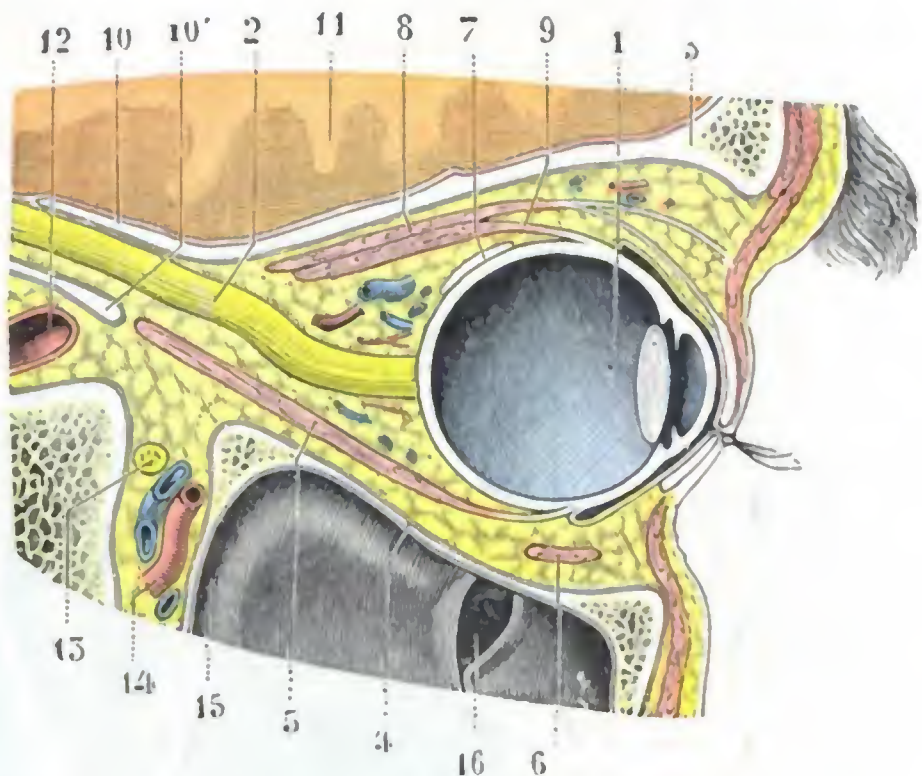


FIG. 290

Corte sagital de la órbita derecha
(cadáver congelado, segmento interno del corte).

1, globo ocular. — 2, nervio óptico. — 3, pared superior de la órbita. — 4, pared inferior. — 5, recto inferior. — 6, oblicuo menor. — 7, oblicuo mayor. — 8, elevador del párpado superior. — 9, recto superior. — 10, 10', conducto óptico. — 11, cerebro. — 12, carótida interna. — 13, nervio maxilar superior. — 14, arteria maxilar interna. — 15, seno maxilar. — 16, óstium maxilar; la mucosa del seno forma, a este nivel, dos repliegues prominentes en la cavidad sinusal.

b) *Pared inferior o maxilar.* — La pared inferior de la órbita (figura 290, 4), llamada también *suelo de la órbita*, es cóncava y de forma triangular, como la pared precedente. A su formación contribuyen la cara superior del maxilar y del maxilar y, en su parte más posterior, la carilla orbitaria del palatino. Es muy delgada, papirácea en ciertos puntos, por lo que hay que proceder con cuidado a fin de no romperla al denudarla, en las intervenciones practicadas en esta región, particularmente en la resección de la mandíbula superior.

La pared inferior separa la cavidad orbitaria del seno maxilar, de donde el nombre de *pared maxilar* con que también se la designa. Con este divertículo de las fosas nasales entabla relaciones que precisaremos más adelante, cuando estudiemos el seno maxilar; bástenos decir ahora que, en caso de sinusitis, la inflamación del seno puede perfectamente invadir la pared orbitaria y necrosarla. Ahora bien, como quiera que esta pared sostiene el globo ocular, cual su nombre de suelo de la órbita indica, se comprende que, si se destruye, descienda el globo ocular y hasta pueda hacerse «procidente» en el seno maxilar, como de ello se han citado algunos ejemplos.

En la pared inferior de la órbita se nota un canal anteroposterior, que, después de un trayecto de 2 cm aproximadamente, se transforma en un conducto completo: el *canal suborbitario* y el *conducto suborbitario*. Este último, como sabemos, va a desembocar por el *agujero suborbitario* en la cara anterior del maxilar, a 5-7 mm por debajo del borde inferior de la órbita. El conducto y el canal que acabamos de citar alojan los vasos suborbitarios y el nervio del mismo nombre. Este último es, bastante a menudo, asiento de neuralgias y, en consecuencia, su resección está a veces indicada. Se practica ordinariamente después de descubrir el tronco nervioso a nivel del canal suborbitario. En este punto el nervio está en cierto modo en el mismo espesor del periostio; es suficiente, para llegar a él, incidir esta membrana en el borde inferior

de la órbita y separarla de la pared ósea mediante la legra; se percibe entonces el nervio por transparencia en la cara profunda del periostio levantado.

c) *Pared interna o nasal.* — La pared interna (fig. 289) es una de las más importantes de la órbita. Al contrario de las paredes precedentes, es plana, casi paralela al plano medio; a veces, cuando las células etmoidales están muy desarrolladas, hasta es convexa. Esta convexidad, en ocasiones tan manifiesta que llega a formar una especie

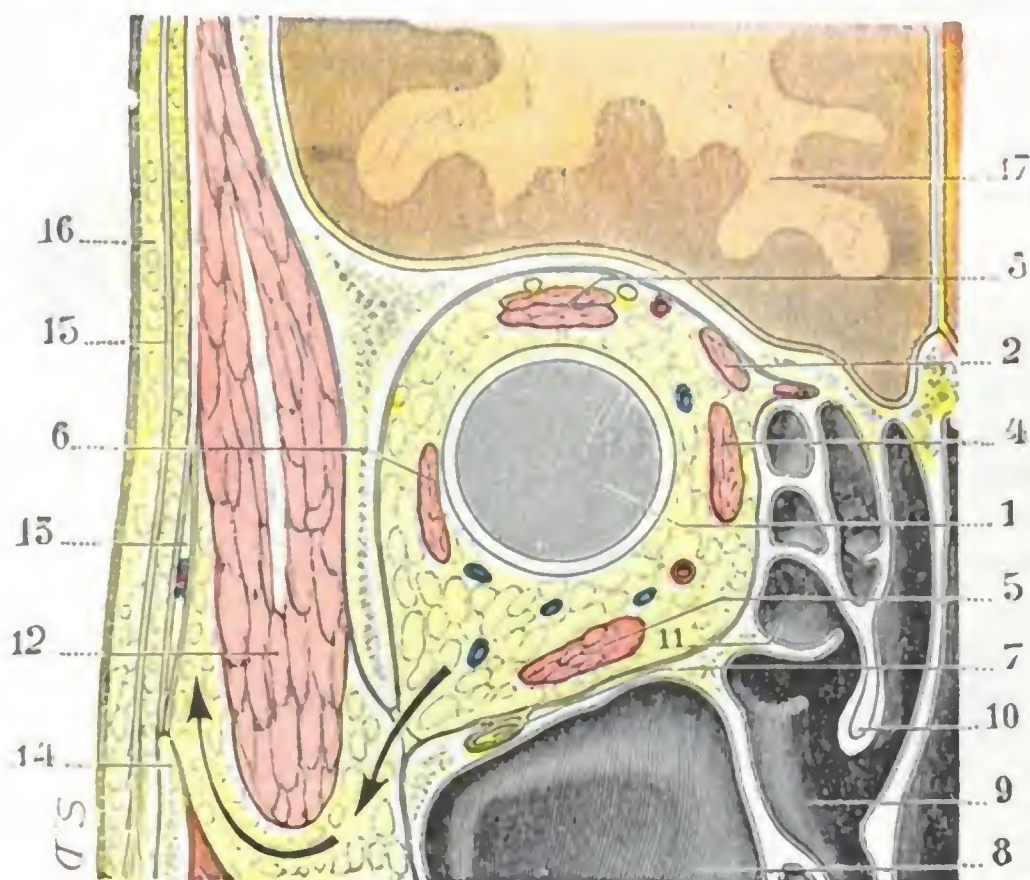


FIG. 291

Corte frontal de la órbita derecha que pasa por la parte media de esta cavidad (cadáver congelado, porción posterior del corte).

1, globo ocular. — 2, oblicuo mayor. — 3, elevador del párpado y recto superior. — 4, recto interno. — 5, recto inferior. — 6, recto externo. — 7, nervio suborbitario en su canal. — 8, seno maxilar. — 9, meato medio. — 10, concha media. — 11, bulbo etmoidal. — 12, músculo temporal. — 13, aponeurosis temporal y su desdoblamiento. — 14, cigoma. — 15, aponeurosis epicránea. — 16, piel y tejido celular subcutáneo. — 17 cerebro.

Las flechas indican cómo un tumor que se desarrolla en la órbita podría, pasando por la hendidura maxilar, invadir la fosa temporal.

de tumor, no dejaría de tener cierta influencia en la patogenia de algunas formas de astigmatismo o de estrabismo, según ZIEM.

Formada por la apófisis ascendente del maxilar inferior, el unguis, el hueso plano y, por detrás de todo, por el esfenoides, la pared interna de la órbita presenta por delante y abajo el canal en que se aloja el saco lagrimal.

Corresponde, en su parte más posterior, al seno esfenoidal, pero sólo en los casos en que este seno está bastante desarrollado. En el resto de su extensión está en relación con las células etmoidales; la lámina ósea que la separa de estas últimas es, por delante principalmente, tan delgada como una hoja de papel de fumar, a veces dehiscente. Así se explica que sea invadida con facilidad por la inflamación en el curso de las etmoiditis, de donde, en semejantes casos, la constancia del dolor provo-

cado por la presión de la cara interna de la órbita; de ahí también la frecuencia de las complicaciones orbitarias y, en particular, del flemón de la órbita, señalado por todos los autores.

La delgadez de la pared ósea que separa la cavidad etmoidal de la orbitaria es tal, que basta un pequeño traumatismo para fracturarla. Un síntoma patognomónico de esta fractura es el *enfisema de los párpados*; resulta éste de que el herido, al sonarse, inyecta el aire contenido en sus fosas nasales en el tejido celular de la órbita y de los párpados.

d) *Pared externa.* — La pared externa de la órbita (fig. 289), triangular y ligeramente excavada como las paredes superior e inferior, separa la cavidad orbitaria de la fosa temporal. Está formada: por delante, por la apófisis orbitaria del hueso malar y por la parte más externa de la bóveda orbitaria del frontal; por detrás, por la cara anterior del ala mayor del esfenoides. Esta pared es muy oblicua hacia dentro, aconsejándose que se introduzcan los instrumentos para seccionar el nervio óptico a lo largo de esta pared, en la enucleación del globo ocular.

De las cuatro paredes de la órbita que acabamos de describir, tres, como vemos, están en relación con las cavidades anexas a las fosas nasales: la pared superior, la pared inferior y la pared interna. Hemos insistido en las consecuencias de estas relaciones desde el

punto de vista de la patología de la órbita, y hemos indicado la frecuencia de las complicaciones orbitarias consecutivas a las celulitis y a las sinusitis (GERMANN ha encontrado, en 68 casos de afecciones orbitarias, 18 lesiones evidentes de los senos); no insistiremos. La pared externa es la única que no está en relación con ningún seno, ni con ninguna región. De ahí resulta que, cuando es preciso disponer de un campo amplio para obrar sobre la órbita o sobre su contenido, la resección de esta pared pueda ser practicada sin temor (KRÖENLEIN, GANGOLPHE). Esta resección permite, por ejemplo, practicar cómodamente la extirpación de los tumores orbitarios y descubrir el nervio suborbitario en la pared inferior de la órbita, y seguirlo desde aquí hasta la base del cráneo y aun hasta el ganglio de Gasser (SCRIBA, JACOB).

A. BORDES. — Al unirse entre sí las paredes de la órbita forman cuatro bordes, que se distinguen en superoexterno, superointerno, inferoexterno e inferointerno.

a) *Borde superoexterno.* — El borde superoexterno es tan poco manifiesto, que muchos autores no describen más que tres paredes en la órbita, por reunir la pared superior y la pared externa en una sola: la pared superoexterna. Por delante está incluso completamente borrado, siendo reemplazado en este punto por una fosita, donde se aloja la glándula lagrimal (*fosita lagrimal*).

b) *Borde superointerno.* — Presenta de atrás adelante: 1.º, el *agujero óptico*, que estudiaremos más adelante con el vértice de la órbita; 2.º, dos pequeños orificios, que recorren los vasos y nervios etmoidales: el *agujero etmoidal anterior* y el *agujero etmoidal posterior*. La vertical, bajada desde el primero de estos agujeros al suelo de la órbita, señala con bastante exactitud la situación de los dos grupos de células etmoidales, anterior y posterior: el grupo posterior está situado detrás de esta línea y el grupo anterior por delante (RANGLARET). Este punto de referencia, como veremos después al estudiar las células etmoidales, puede ser utilizado cuando se interviene sobre dichas células por la vía orbitaria.

El borde superointerno de la órbita, como hicimos notar a propósito del seno frontal y aquí sólo pretendemos recordarlo, se relaciona, en su parte más anterior, con la cavidad sinusal, cualesquiera que sean las dimensiones de ésta. Por eso aconsejan muchos autores abordar el seno frontal por la vía orbitaria, hudiendo la delgada lámina ósea que representa el ángulo superointerno de la órbita; así se tiene la seguridad de encontrar la cavidad sinusal, por pequeña que sea. Añadamos que, en la parte superior de esta delgada lámina ósea, se encuentra la *polea de reflexión del músculo oblicuo mayor*, a 6 u 8 mm por debajo del borde superior y a 2 ó 3 mm por detrás del borde interno de la órbita; en el esqueleto existe a menudo a este nivel una pequeña fosita o bien en ocasiones una pequeña espina ósea. Como debe desinsertarse la polea del oblicuo mayor con el periostio al tratar quirúrgicamente las sinusitis frontales por la vía orbitaria, puede resultar de ello una diplopia, que de ordinario cura por sí sola.

La región de la sutura frontonasoetmoidal puede ser asiento de ciertos quistes congénitos, la mayoría de contenido grasoso, cuya patogenia es la de los quistes dermoides. Se presentan en casos muy raros (VERNEUIL, BROCA, LANNELONGUE, CHAUVEL, CHAVASSE).

c) *Borde inferoexterno.* — El borde inferoexterno de la órbita está ocupado en gran parte por la hendidura esfenomaxilar, cuya extremidad anterior, relativamente ancha, dista por término medio 15 mm del reborde orbitario. Por esta extremidad ensanchada se introduce la aguja destinada a arrastrar la sierra de cadena en el tiempo de la resección del maxilar superior que consiste en separar este hueso del malar. La sección ósea debe ser practicada siguiendo un plano que prolongue la dirección de la hendidura; así se evita casi con seguridad la abertura de la prolongación que el seno maxilar, cuando ofrece cierto desarrollo, envía al malar (JACOB).

La hendidura esfenomaxilar, como hemos dicho, pone en comunicación la cavidad orbitaria con la fosa cigomática y con la fosa temporal. Sin embargo, es importante

hacer notar que esta comunicación no es más que relativa, pues en el sujeto revestido de sus partes blandas, la hendidura se halla cerrada por el periostio que pasa formando puente por encima de ella (fig. 289); el periostio hasta está reforzado a este nivel por algunas fibras musculares lisas, vestigios del *músculo orbitario* que se encuentra en gran número de mamíferos. Los abscesos y flemones respetan por lo regular esta barrera fibrosa. No sucede lo mismo con respecto a los tumores, los cuales envían prolongaciones desde la cavidad orbitaria a la fosa cigomática temporal, y viceversa.

En sus dos tercios posteriores, la hendidura esfenomaxilar, cerrada por el periostio orbitario, forma el techo de la fosa pterigomaxilar. A este nivel están en íntima

relación, como hemos visto anteriormente (página 286), con el nervio maxilar superior.

d) *Borde inferointerno.* — El borde inferointerno, redondeado, apenas visible, no presenta ningún interés desde el punto de vista anatómico quirúrgico.

C. *BASE.* — La base de la cavidad orbitaria, que también se conoce con el nombre de *abertura facial de la órbita*, es un ancho orificio de forma cuadrilátera, con los ángulos redondeados. Su circunferencia, más conocida con el nombre de *reborde orbitario*, está formada: por arriba, por el arco orbitario del frontal y por las dos apófisis orbitarias del mismo hueso, interna y externa; por dentro y abajo, por la apófisis ascendente del maxilar superior;

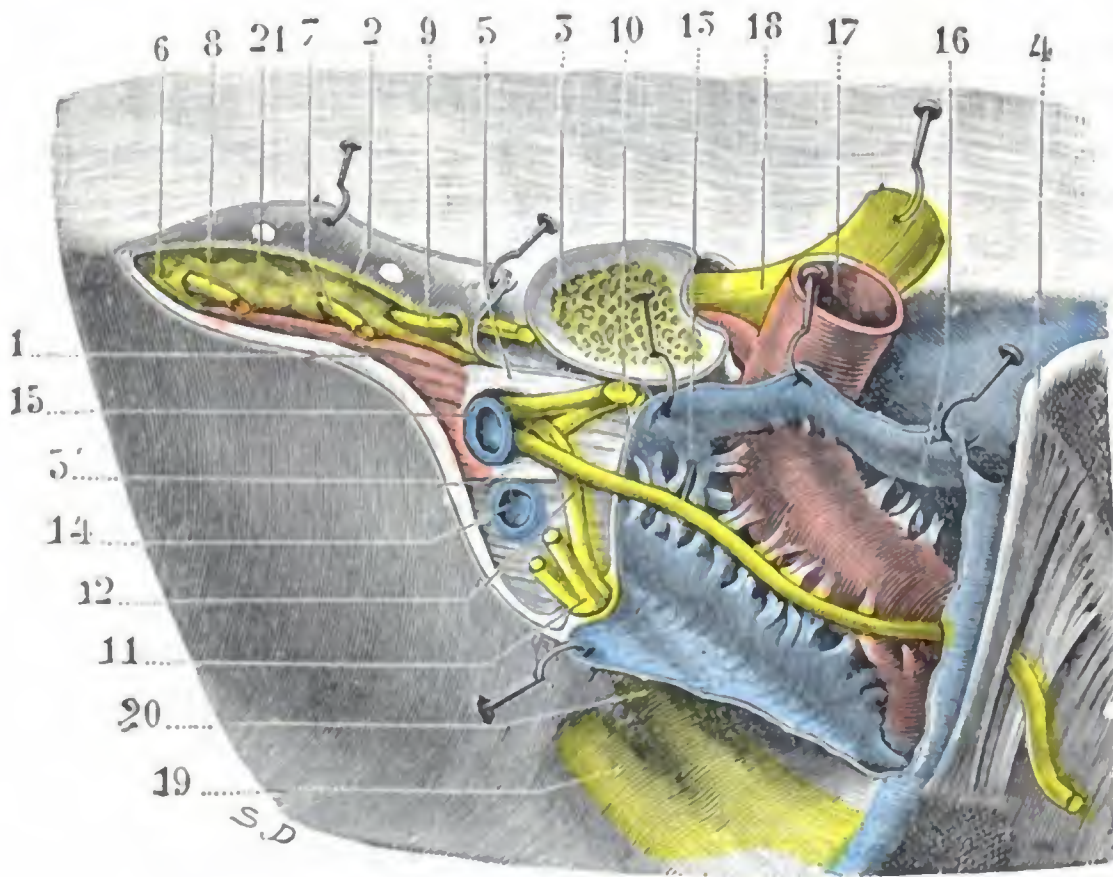


FIG. 292

Hendidura esfenoidal y órganos que la atraviesan.

La hendidura esfenoidal está vista por el interior del cráneo. El periostio y la duramadre que la cierran han sido incididos y los colgajos separados. El seno cavernoso ha sido abierto. (Preparación sensiblemente aumentada.)

1, borde inferior de la hendidura esfenoidal. — 2, borde superior. — 3, apófisis clinoides anterior seccionada en su base. — 4, apófisis clinoides posterior. — 5, 5', anillo de Zinn. — 6, músculo recto externo. — 7, nervio lagrimal. — 8, nervio frontal. — 9, patético. — 10, motor ocular común. — 11, tronco común al lagrimal y al frontal. — 12, nasal. — 13, motor ocular externo. — 14, vena oftálmica inferior. — 15, vena oftálmica superior. — 16, seno cavernoso. — 17, carótida interna. — 18, nervio óptico. — 19, nervio maxilar superior. — 20, oftálmico de Willis. — 21, tejido adiposo de la órbita.

rior; por fuera y abajo, por el borde anterosuperior del hueso malar.

Al revés de las paredes, que son delgadas y frágiles, el reborde orbitario es grueso y muy resistente. El borde superior, llamado también *arco orbitario*, es el más importante; por encima de él se halla el *arco ciliar*, en cuyo espesor se excava el seno frontal. El seno frontal ha sido estudiado con la región ciliar; no insistiremos aquí.

El plano de la base de la órbita no es exactamente frontal: es oblicuo hacia abajo y afuera, lo cual significa que los bordes superior e interno rebasan a los bordes inferior y externo. Esto nos explica por qué el campo visual es más extenso hacia abajo, y sobre todo hacia fuera, que hacia dentro y arriba. Resulta igualmente de esta disposición que el globo ocular se halla menos protegido y, por consiguiente, es más vulnerable por abajo y por fuera que por arriba y por dentro.

D. *VÉRTICE.* — El vértice de la órbita es truncado. Presenta un orificio, el *agujero óptico*, y una hendidura, la *hendidura esfenoidal*, por los que pasan los vasos y los nervios que van de la cavidad del cráneo a la órbita y, viceversa, de la órbita a la cavidad craneal.

a) *Agujero y conducto ópticos.* — El agujero óptico es el orificio anterior de un verdadero conducto, de 5 a 8 mm de largo y de 4 mm aproximadamente de ancho, que se abre, por un lado, en la órbita, y por otro, en la cavidad del cráneo. Este conducto (fig. 290, 10), como sabemos, da paso al nervio óptico y a la arteria oftálmica. Las relaciones que presenta a veces con una célula etmoidal y más a menudo con el seno esfenoidal (véase más adelante), en el que sobresale una vez de cada tres (relaciones tanto más íntimas cuanto que la pared ósea es muy delgada, hasta dehiscente en ocasiones), nos explican el que ciertas neuritis ópticas pueden reconocer por causa una infección, aunque sea ligera, del seno esfenoidal (EMILIO BERGER) o de las células etmoidales. El tejido óseo que forma el conducto óptico es relativamente frágil. Puede fracturarse indirectamente por un traumatismo que actúe sobre la frente o sobre la ceja, y convertirse entonces en un agente de destrucción o de compresión del nervio óptico; en un caso de LARREY, citado por CHAUVEL, se halló una esquirla dentro del nervio óptico. Fractura del conducto óptico con destrucción o compresión consecutiva del nervio es, en muchos casos, la patogenia de la atrofia del nervio óptico y de la ceguera que se observa a veces después de un golpe o de una simple caída sobre la región ciliar (CHAUVEL).

b) *Hendidura esfenoidal.* — Esta hendidura, comprendida entre el ala mayor y el ala menor del esfenoides, se halla situada por fuera del agujero óptico. Tiene la forma de una coma, cuya extremidad mayor fuera inferior e interna. El anillo de Zinn la divide en tres partes, que se distinguen del modo siguiente: una parte situada por fuera del anillo, otra parte que corresponde al anillo mismo y otra parte situada por debajo. Los nervios motores y sensitivos de la región orbitaria, así como las venas oftálmicas, la atraviesan (fig. 283).

Recordaremos con este motivo que:

a) En la porción de la hendidura situada por fuera del anillo de Zinn se encuentran, yendo de fuera adentro, los dos nervios lagrimal y frontal, ramas del oftálmico, y el patético; este último nervio se halla en inmediato contacto con el periostio que reviste el borde superior de la hendidura.

β) A nivel del anillo de Zinn, o sea de la parte más ancha de la hendidura, se encuentran, yendo de arriba abajo: la rama superior del motor ocular común, adosada a la apófisis clinoides; por debajo y un poco por fuera de esta rama, el nervio nasal; por debajo de este último y también en relación íntima con la apófisis clinoides, la rama inferior del motor ocular común; por fuera de este ramo nervioso, el motor ocular externo; por último, la vena oftálmica superior.

γ) Por debajo del anillo de Zinn se encuentra la vena oftálmica inferior.

Como vemos, dos nervios tienen en su paso por la hendidura esfenoidal relaciones particularmente íntimas con el borde superior de esta hendidura: el patético y el motor ocular común. Esto nos explica la razón por la cual estos dos nervios son interesados con mayor frecuencia que los otros en las fracturas que sobrevienen en el compartimiento anterior del cráneo, las cuales, como sabemos, afectan a menudo a la hendidura esfenoidal.

5.º **Exploración y vías de acceso.** — En clínica es fácil explorar el reborde orbitario a través de la delgada capa de las partes blandas que lo llegan a recubrir. Efectivamente, hasta es posible, incluso, deprimiendo los párpados con la pulpa del índice y rechazando ligeramente el globo ocular, explorar la parte anterior de las paredes orbitarias.

Desde el punto de vista operatorio, la cavidad orbitaria es accesible, bien directamente, después de incidir el borde adherente de los párpados y de rechazar el globo ocular, bien después de la resección temporal de la pared orbitaria externa. Este último procedimiento, como hemos dicho ya, abre un campo muy amplio para operar sobre la cavidad orbitaria y su contenido.

Añadiremos, para terminar, que por la cavidad orbitaria puede el cirujano penetrar en las cavidades o regiones próximas. Así la vía orbitaria da acceso al seno frontal, a las células etmoidales, al seno esfenoidal (BERGH); para ciertos cirujanos representaría hasta la vía de elección (ESCAT y su discípulo R. COUDANE). También puede dar acceso a la cavidad craneal; BÉRIEL ha aconsejado practicar la punción de los espacios subaracnoideos introduciendo el trocar por la hendidura esfenoidal.

2. REGION PALPEBRAL

La región palpebral corresponde a los dos párpados. Los párpados son dos velos membranosos que se extienden por delante de la región orbitaria y recubren, en parte

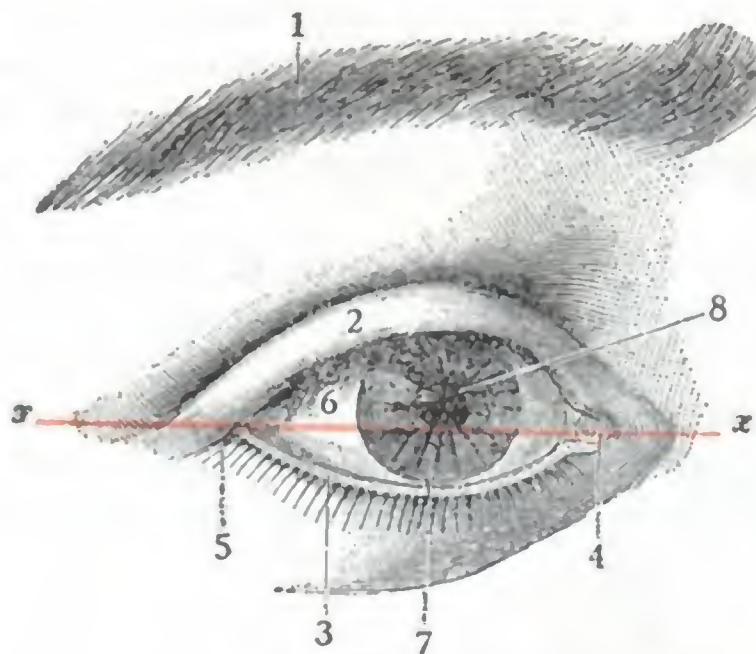


FIG. 293

Ojo abierto, visto de frente (T.).

x x, línea horizontal.

1, ceja. — 2, párpado superior levantado. — 3, párpado inferior. — 4, ángulo interno del ojo y carúncula lagrimal. — 5, ángulo externo del ojo. — 6, esclerótica. — 7, córnea transparente. — 8, pupila.

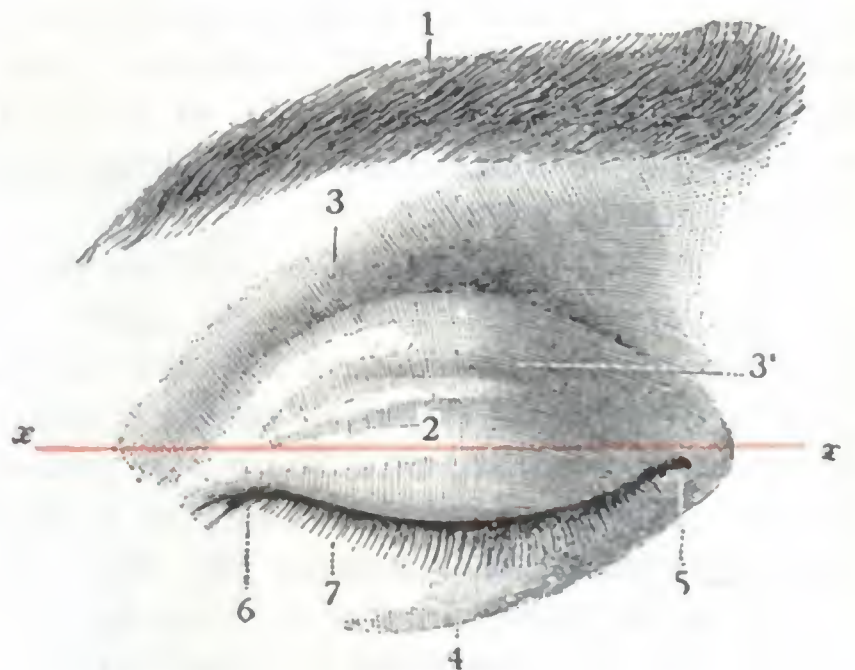


FIG. 294

Ojo cerrado, visto de frente (T.).

x x, línea horizontal.

1, ceja. — 2, párpado superior. — 3, borde orbitario, con 3', surco orbitopalpebral superior. — 4, párpado inferior. — 5, ángulo interno del ojo. — 6, ángulo externo. — 7, borde ciliar de los párpados.

o totalmente, según estén abiertos o cerrados, la porción anterior del globo del ojo, al que protegen contra los agentes exteriores y contra los efectos perniciosos o molestos de una luz demasiado intensa.

El papel de protección que desempeñan los párpados con respecto al órgano de la visión en general y de la córnea en particular queda demostrado por las *conjuntivoqueratitis* (que pueden ocasionar hasta la perforación de la córnea y la fusión purulenta del ojo), que vemos desarrollarse rápidamente cuando, por una u otra causa (atrofia congénita, coloboma o hendidura de los párpados, destrucción traumática o patológica, cicatrices viciosas, parálisis, etc.) los párpados cubren de modo incompleto el globo ocular. Esto explica por qué debe tratarse con mucho cuidado, suturándola, toda herida que haya interesado su espesor, y por qué las pérdidas de sustancias que presentan, sea cual fuere su origen, deben ser reparadas, ya con colgajos sacados de las regiones más próximas al párpado interesado (la frente, la región geniana, por ejemplo), ya con colgajos tomados a distancia (en el brazo); estas operaciones autoplásticas se conocen con el nombre de *blefaroplastias*.

1.º Límites. — Superficialmente la región palpebral tiene los mismos límites que la base de la órbita; se halla circunscrita, en todo su contorno, por el reborde orbitario. Comprendida así, confina con las cuatro regiones siguientes: por arriba, con la región ciliar; por abajo, con la región geniana; por dentro, con la región nasal; por fuera, con la región temporal. En profundidad, limitaremos la región palpebral a la conjuntiva, que será estudiada en un apartado especial.

2.º **Forma exterior.** — La región palpebral, como la base de la órbita, tiene la forma de un cuadrilátero, algo alargado en sentido transversal. De los dos párpados que la forman, el superior está mucho más desarrollado que el inferior; es también mucho más movable. Cada párpado, considerado aparte, ofrece dos caras, dos extremidades y dos bordes.

A. **CARAS.** — Las dos caras se distinguen en anterior y posterior:

a) La *cara anterior*, o *cara cutánea*, es uniformemente convexa en todos sentidos en el párpado inferior, que corresponde en toda su extensión al globo del ojo. Por lo que respecta al párpado superior, no se hace visible completamente sino cuando el sujeto cierra los ojos (fig. 294), cuando el ojo está abierto (fig. 293), se halla cubierta en su mayor parte por un repliegue cutáneo dirigido transversalmente que cae sobre la misma. Si el ojo está cerrado, la parte inferior del párpado, amoldada sobre el globo ocular, es muy convexa; su parte superior, por el contrario, que no está ya en relación con el ojo, sino con la masa celulograsosa de la órbita, es cóncava, mejor dicho, presenta un surco transversal, el *surco orbitopalpebral superior*, que, muy profundo en las personas delgadas, se encuentra más o menos borrado en aquellas cuyo tejido adiposo está muy desarrollado, así como en los enfermos que presentan tumores o tumefacción de los párpados y de la órbita. En este surco orbitopalpebral es donde deben practicarse las incisiones destinadas a abrir los flemones de la órbita.

β) La *cara posterior*, o *cara mucosa*; es cóncava y está cubierta por la conjuntiva. Forma parte de la cavidad conjuntival.

B. **EXTREMOS.** — Los dos párpados se reúnen por sus extremos, formando lo que se llaman las comisuras; por dentro la *comisura interna* y por fuera la *comisura externa*.

C. **BORDES.** — Los bordes de los párpados se distinguen en borde adherente y borde libre:

a) *Borde adherente.* — El borde adherente corresponde a la circunferencia de la órbita y separa muy artificialmente la región de los párpados de las regiones inmediatas, que ya hemos indicado antes y con las cuales la región palpebral se continúa sin línea de demarcación precisa. Hemos dicho también que esta continuidad de partes blandas de los párpados con las regiones próximas era utilizada por los cirujanos para el corte de colgajos destinados a la blefaroplastia. Añadamos ahora que las relaciones de los párpados con los senos frontales y maxilares, así como con la región etmoido-nasal, explican la aparición posible del enfisema de los párpados a consecuencia de los traumatismos de estas regiones.

b) *Borde libre.* — El borde libre de los párpados mide, aproximadamente, dos milímetros de grueso. Una pequeña eminencia situada en su parte interna, el *tubérculo lagrimal*, lo divide en dos partes muy desiguales: 1.º, una interna, muy corta, ocupada por los conductos lagrimales, que es la *porción lagrimal*; 2.º, una externa, que forma por sí sola la casi totalidad del borde libre y que contiene las pestañas, la *porción ciliar*.

En el labio anterior de esta porción ciliar del borde palpebral, y a distintos niveles, se implantan las *pestañas*. Son más largas y numerosas en el párpado superior que en el inferior, y de tal manera se encorvan normalmente hacia fuera, que al acercar los dos párpados, las pestañas de una y otra hilera se ponen en contacto por su convexidad, aunque sin entrecruzarse. A consecuencia de inflamaciones del borde palpebral, sucede a veces que el crecimiento de las pestañas se efectúa en una dirección anómala; las pestañas, en vez de dirigirse hacia fuera, se dirigen hacia dentro, irritando la córnea y la conjuntiva (fig. 295): de ahí las queratitis y las conjuntivitis que se observan en semejantes casos. A esta deformación ciliar se le da el nombre de

distriquiasis. Se concibe que, para curar al enfermo, sea preciso destruir los bulbos ciliares o, lo que es mucho mejor, cuando la desviación se produce en la mayor parte del borde libre, procurar obtener el enderezamiento de los bulbos mediante el *trasplante del suelo ciliar* (JÆSCHE ARLT, ANAGNOSTAKIS, PANAS). Esta operación consiste en separar y dejar libre la porción del borde de los párpados que contiene las pestañas, y mantener, por medio de suturas apropiadas y bien colocadas, su enderezamiento perfecto, obtenido gracias a la separación oportuna y a la movilización de su suelo de implantación.

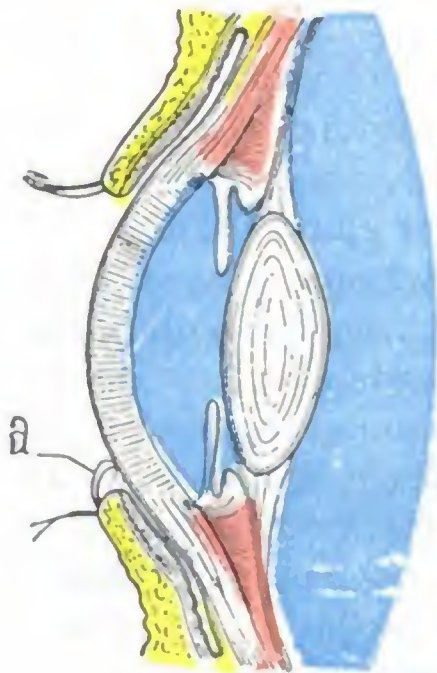


FIG. 295

Distriquiasis.

a. pestañas desviadas que irritan la córnea.

El labio posterior del borde ciliar presenta de 20 a 30 pequeñas aberturas que son los orificios de las *glándulas de Meibomio*, glándulas sebáceas situadas en el espesor del tarso y que se ven perfectamente sin preparación ninguna cuando se descubre la cara conjuntival de los párpados. Las glándulas de Meibomio no son las únicas del borde libre de los párpados, pues en la base de las pestañas se abren también glándulas sudoríparas modificadas (*glándulas de Moll*) y otras glándulas sebáceas llamadas *glándulas ciliares*, cuyo producto de secreción, mezclado al de las glándulas de Meibomio, se concreta a menudo en el borde libre de los párpados y alrededor de la base de las pestañas, para constituir la materia aglutinante conocida con el nombre de *legañas*. A consecuencia de causas favorables, los gérmenes que se encuentran junto a la base de las pestañas, transportados allí por el polvo, cuerpos extraños, etc., invaden las glándulas que en tan gran número ocupan el borde libre de los párpados, y dan origen a esa afección frecuentemente tan rebelde, que tiende a invadir todo el borde

de causas favorables, los gérmenes que se encuentran junto a la base de las pestañas, transportados allí por el polvo, cuerpos extraños, etc., invaden las glándulas que en tan gran número ocupan el borde libre de los párpados, y dan origen a esa afección frecuentemente tan rebelde, que tiende a invadir todo el borde

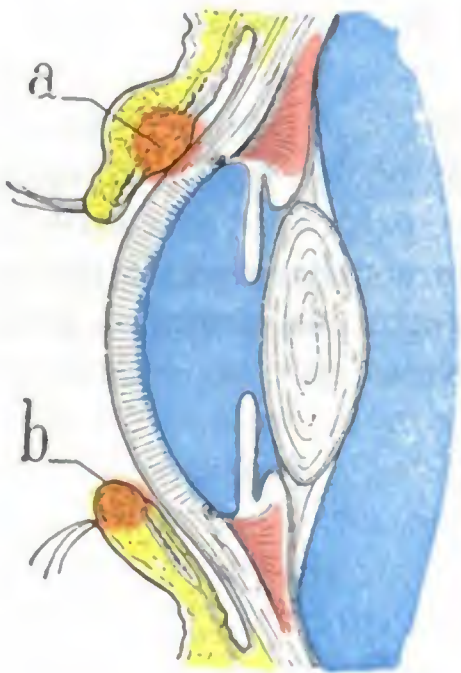


FIG. 296

Asiento del orzuelo y del chalazión.

a, chalazión desarrollado en el tarso y glándulas de Meibomio. — b, orzuelo situado en las glándulas sebáceas.

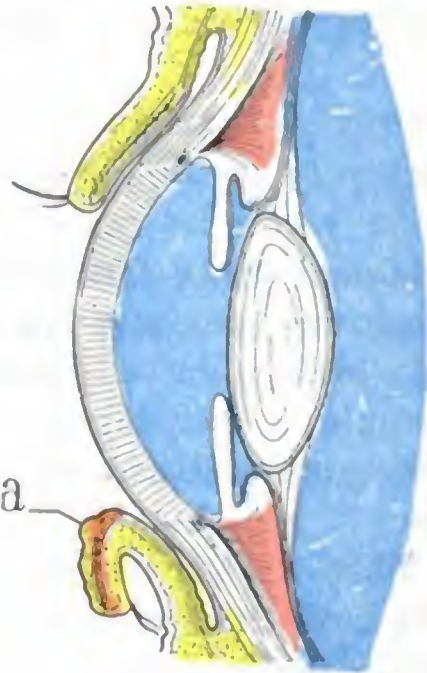


FIG. 297

Ectropión del párpado inferior.

a, mucosa del párpado en el ectropión, engrosada y con mamelones. Las pestañas dirigidas hacia abajo están en contacto con la piel de la base de la órbita.

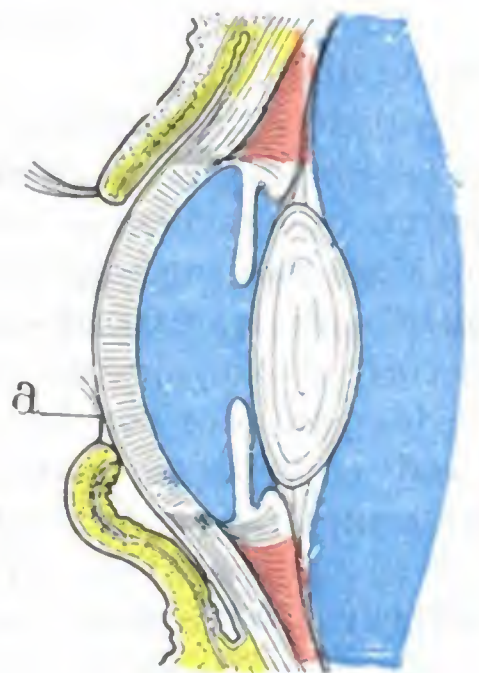


FIG. 298

Entropión del párpado inferior.

a, pestañas del párpado en el entropión en contacto con la córnea, a la que irritan por sus roces incesantes.

y que lleva el nombre de *blefaritis ciliar*. En vez de provocar lesiones extensas, es posible que esos microbios se localicen en uno u otro de los elementos glandulares ya citados y provoquen entonces lesiones limitadas; así, la infección de una de las glándulas sebáceas anexas a las pestañas da origen al *orzuelo* (fig. 296, b), y la infección de una de las glándulas de Meibomio es causa a menudo de la formación de un tumor, que es el *chalazión* (fig. 296, a).

En estado normal, al cerrar los ojos, el borde libre del párpado superior y el del párpado inferior se ponen en contacto en toda su extensión. Miran, por lo tanto, el uno hacia abajo y el otro hacia arriba. A consecuencia de cicatrices de la cara cutánea o de la conjuntiva de los párpados, el borde libre de los mismos puede sufrir una desviación que lo incline afuera hacia el exterior, o bien adentro hacia la córnea. La primera desviación se llama *ectropión* (fig. 297) y la segunda *entropión* (fig. 298); no sólo constituyen una deformidad desagradable, sino que producen también, en la conjuntiva y en la córnea, lesiones crónicas que obligan a intervenir al cirujano con operaciones destinadas a enderezar el borde libre desviado.

Los bordes libres de los párpados se aproximan cuando se cierra el ojo y limitan entonces una hendidura horizontal, la *hendidura palpebral*. Se separan, por el contrario, cuando el ojo está abierto e interceptan entre sí en este último caso una amplia abertura, la *abertura u orificio palpebral*. A las dimensiones variables de esta abertura deben ser atribuidas las variaciones aparentes en el tamaño de los ojos (ojos grandes, ojos pequeños). Generalmente se admite que el eje transversal del orificio palpebral, medido del ángulo interno al ángulo externo, es de 30 mm. Su altura mayor es de 12 a 15 mm. Su eje mayor no es exactamente transversal, sino un poco oblicuo de fuera adentro y de arriba abajo. Esta oblicuidad es más manifiesta en la raza mongólica que en las indoeuropeas. El orificio palpebral a veces está estrechado y en ocasiones casi por completo obliterado (*anquilobléfaron*); se le pueden devolver sus dimensiones normales por la *cantoplastia*, operación que consiste en la sección de la comisura externa. En otros casos, por el contrario, a consecuencia de la escisión de los tejidos de la comisura externa, por ejemplo, se vuelve demasiado grande y puede ser necesario estrecharlo: esta operación, propuesta por WALTHER y practicada por DE GRAEFFE, se llama *blefarorrafia*.

3.º Planos constitutivos. — La región palpebral se compone de cierto número de planos superpuestos. De estos distintos planos hay uno que, con la estructura de una membrana fibrosa, forma la armazón de los párpados, el *séptum orbitale*. Lo describiremos primero. Estudiaremos después, con el nombre de *planos superficiales*, los que se hallan colocados por delante del séptum, y con el de *planos profundos*, los que están por detrás.

A. SÉPTUM ORBITALE. — El séptum orbitale (fig. 299) es una formación fibrosa situada en la parte media de los párpados, de los que constituye algo así como el esqueleto. Representa una especie de diafragma aplicado a la base de la órbita que cierra en este punto, lo cual justifica su nombre. Aunque es claramente fibroso por todas partes, el séptum orbitale ofrece dos porciones a nuestra consideración: una porción periférica y una porción marginal.

a) *Porción periférica.* — La porción periférica, que, como su nombre indica, corresponde al reborde orbitario, ha recibido el nombre de *ligamentos anchos* de los párpados. Estos ligamentos se insertan en la circunferencia de la órbita, donde se confunden con el periostio. A este nivel se adelgazan hasta el punto de no estar representados más que por una lámina celulosa atravesada por distintos puntos (figura 301): 1.º, por los vasos y nervios que salen de la órbita; 2.º, por la porción del tendón del músculo elevador del párpado superior que va a insertarse en la cara profunda del párpado superior; 3.º, por la porción del tendón del recto inferior que se inserta análogamente en la cara profunda de la piel del párpado inferior.

b) *Porción marginal: tarsos.* — La porción marginal del séptum orbitale, muy resistente, pero no cartilaginosa, como lo ha demostrado W. KRAUSE, corresponde al borde libre de los párpados y constituye los *tarsos*: el *tarso superior* (para el párpado superior) y el *tarso inferior* (para el párpado inferior). El tarso superior tiene la forma de una media luna, con la convexidad dirigida hacia arriba. Tiene doble altura

(10 mm) que el tarso del párpado inferior (5 mm). Amoldable sobre el globo ocular, aplica el párpado contra él, oponiéndose a que se vuelva hacia fuera. El tarso inferior, por el contrario, no opone ningún obstáculo a que el párpado inferior bascule. Los tarsos dan al segmento de los párpados donde están situados su rigidez característica. Recordemos que en su espesor se hallan las glándulas de Meibomio.

De los extremos externo e interno de los tarsos parten dos ligamentos poderosos, el *ligamento palpebral externo* y el *ligamento palpebral interno*: el primero, confundido con el resto del séptum orbitale, del que sólo se distingue por su espesor, va

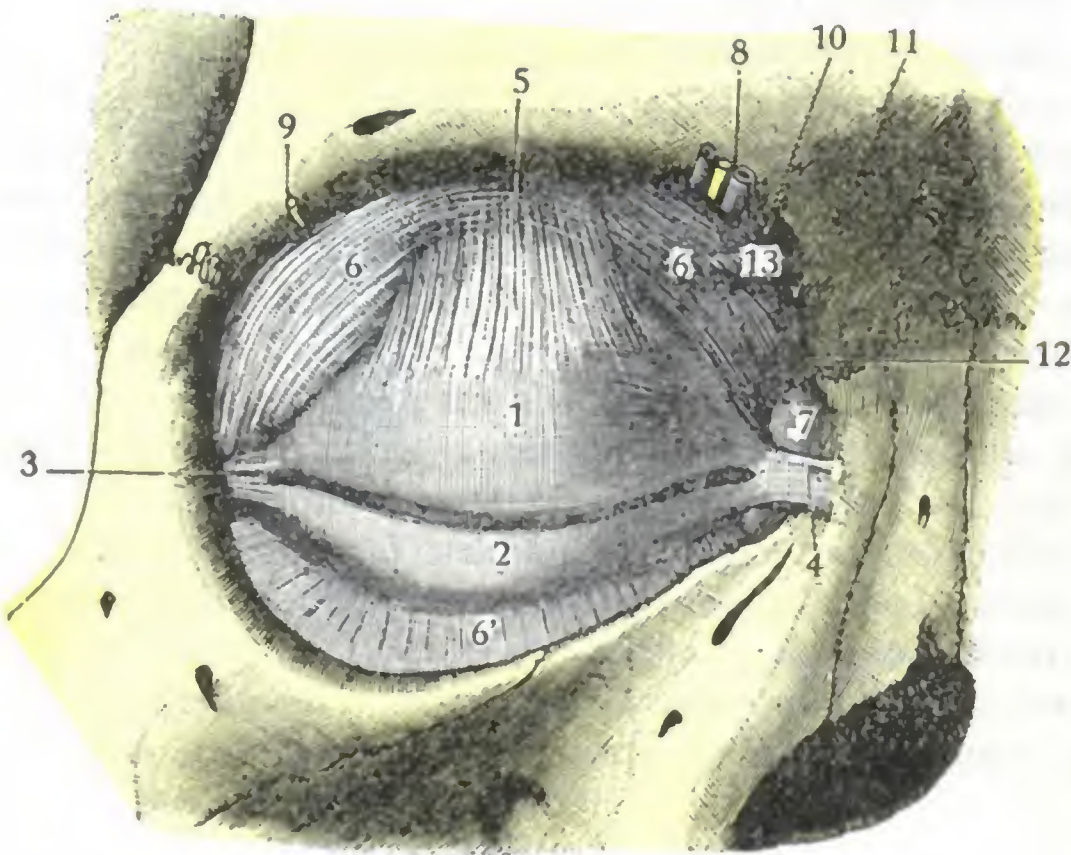


FIG. 299

Tarsos y sus ligamentos, vistos de frente (ojo derecho) (T.).

1, tarso superior. — 2, tarso inferior. — 3, ligamento lateral externo. — 4, ligamento lateral interno. — 5, tendón del elevador del párpado. — 6, 6', séptum orbitale. — 7, saco lagrimal. — 8, vasos y nervios supraorbitarios. — 9, arteria lagrimal y nervio lagrimal. — 10, agujero que da paso al nervio frontal interno o supratroclear. — 11, agujero para el nervio nasal externo o subtroclear y la arteria nasal. — 12, agujero para la vena angular. — 13, tendón del oblicuo mayor.

cia que puede llegar a revestir desde el punto de vista clínico y operatorio.

El borde adherente de los tarsos, mucho más delgado que el borde libre o ciliar, se continúa con el ligamento ancho correspondiente, del que no es más que un simple engrosamiento. Da inserción, además, a la mayor parte del tendón del elevador del párpado superior y, en el párpado inferior, a la expansión orbitaria del músculo recto inferior. Estos músculos serán descritos más adelante con los músculos de la órbita. Solamente diremos aquí que son antagonistas del músculo orbicular y, por tanto, abren los párpados cuando se contraen.

De estos dos músculos, el más importante, tanto desde el punto de vista fisiológico como desde el punto de vista clínico y operatorio, es sin duda el músculo elevador del párpado superior.

a) Su *insuficiencia* parece no ser ajena a la afección descrita con el nombre de *caída congénita del párpado superior* o *blefaroptosis*, o también *ptosis congénita*.

β) Su *parálisis* origina la ptosis permanente del párpado superior. Sin hablar del cambio notable que produce en la estética de la cara, esta parálisis ocasiona al enfermo una molestia muy notable para la visión. Han sido propuestas muchas operaciones para curar esta enfermedad. Entre las que parecen dar mejores resultados, citaremos la operación que tiene por objeto unir el tarso superior al músculo ciliar o al frontal, y reemplazar así el músculo paralizado por un músculo próximo intacto (DRANSART, PANAS). Mencionaremos también la operación imaginada por MOTAIS. Este oftalmólogo, utilizando las relaciones

a insertarse en el lado externo de la base de la órbita; el segundo se separa del séptum para unirse a la lengüeta anterior del tendón del orbicular (o tendón directo) y junto con él se fija en la apófisis ascendente del maxilar superior, por delante del saco lagrimal. En cuanto al séptum orbitale, va a confundirse con la lengüeta posterior del tendón (o tendón reflejo) y se inserta, con este último, en la cresta posterior del unguis; de consiguiente, por detrás del saco lagrimal. De esta disposición resulta que el saco lagrimal y los conductos lagrimales no se hallan alojados en la cavidad orbitaria, sino en el espesor de los párpados. Nos limitaremos aquí a referirlo únicamente; más adelante veremos, al estudiar el aparato lagrimal, la importancia

íntimas que el tendón del elevador tiene con el tendón del recto superior, ha propuesto cortar una delgada lengüeta de este último tendón, que queda unida al músculo recto superior por su extremidad posterior, suturando su extremidad anterior al tarso del párpado superior. Se comprende que de este modo el músculo recto superior, al mismo tiempo que conserva su acción sobre el globo del ojo, obra igualmente sobre el párpado y reemplaza de esta forma al músculo elevador paralizado o insuficiente.

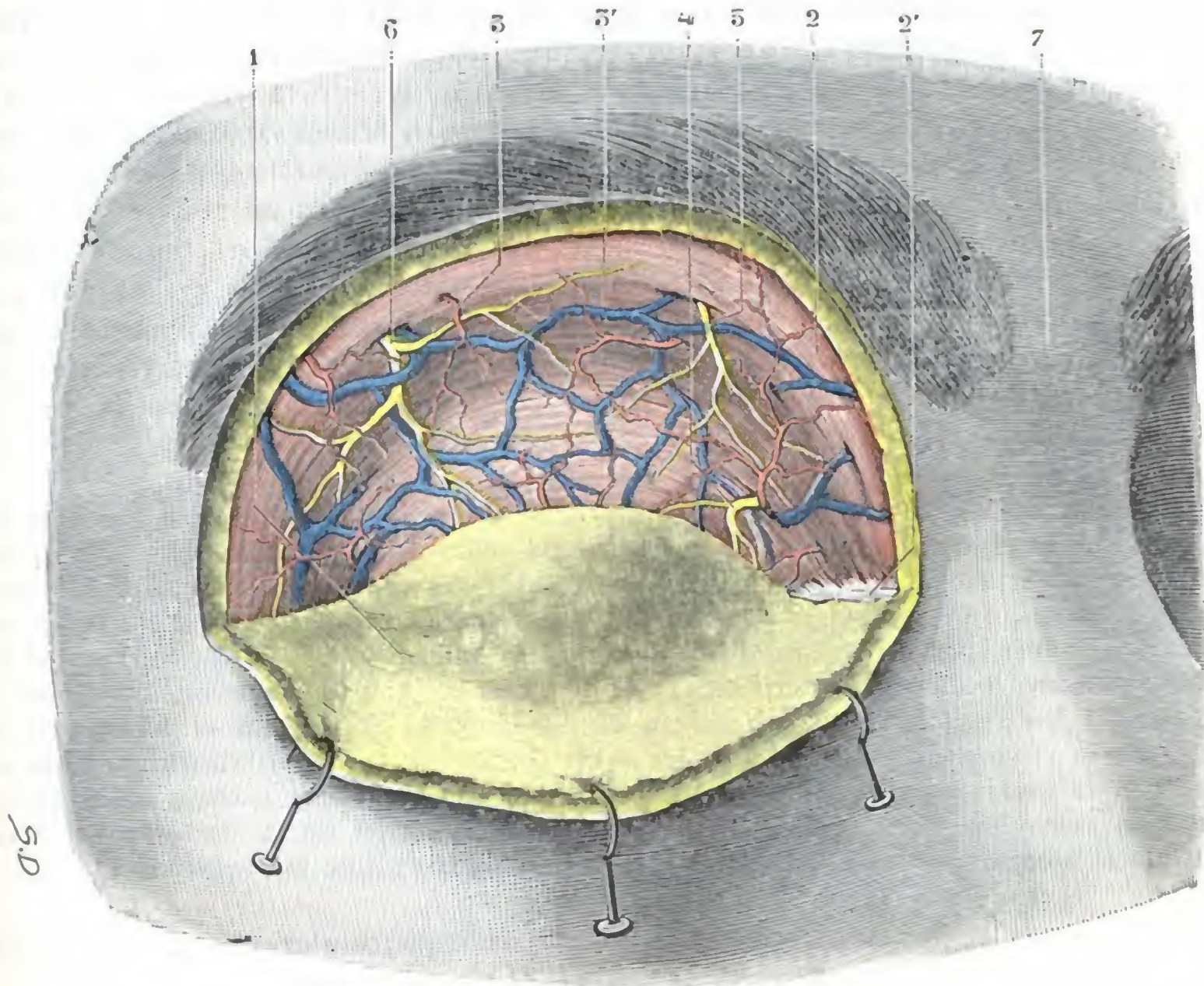


FIG. 300

Región palpebral, plano muscular superficial.

(La piel, incidida en la parte superior de la región, ha sido reclinada hacia abajo sobre el párpado inferior.)
 1, colgajo de piel, con una parte del tejido celular subcutáneo en su cara profunda. — 2, músculo orbicular de los párpados, con 2', su tendón directo. — 3, 3', arterias y venas superficiales. — 4, ramo del frontal interno. — 5, ramo del frontal externo o supraorbitario. — 6, ramo del lagrimal. — 7, espacio interocular.

B. PLANOS SUPERFICIALES. — Estos planos, que están por delante del séptum orbitale, son en número de cuatro, a saber: 1.º, la *piel*; 2.º, el *tejido celular subcutáneo*; 3.º, una *capa muscular de fibras estriadas*; 4.º, una segunda capa de tejido celular, el *tejido celular submuscular*.

a) *Piel*. — La piel de los párpados, notable por su finura y su delgadez, está surcada por pliegues o arrugas de dirección transversal, cuyo número y profundidad aumentan con los años. Siguiendo la dirección de estos pliegues, es decir, horizontalmente, es como deben practicarse las incisiones en los párpados, a fin de que la cicatriz sea menos visible.

b) *Capa celular subcutánea*. — La capa celular subcutánea es también muy delgada y está formada por tejido conjuntivo laxo, que contiene muy poca grasa. Se deja infiltrar y distender muy fácilmente por el aire (enfisema) en los casos de fractura de la órbita, por la serosidad (edema) en la erisipela o la enfermedad de Bright, por la sangre (equimosis) en las contusiones, por el pus en los abscesos de los párpados. En las mallas de este tejido conjuntivo se forman a veces unas manchas

amarillas, visibles a través de la piel, que suelen levantar, a las que, por razón de su color, se les ha dado el nombre de *xantelasma*. Se trata de xantomas que se presentan principalmente en mujeres de mediana edad y parecen estar ligadas a una afección hepática o a un trastorno en el metabolismo de los bífidos.

c) *Capa muscular de fibras estriadas*. — Está formada por el músculo orbicular de los párpados. Este músculo (fig. 300), que rodea el orificio palpebral a la manera de un anillo elíptico, aplanado, ancho y delgado, ocupa toda la altura de los párpados y hasta cubre la circunferencia de la órbita. Sus fibras nacen en el ángulo interno del ojo, algunas directamente en el reborde orbitario (y aun, a veces, en el vértice del saco lagrimal, *músculo tensor de la cúpula lagrimal*, STÉPLEANU-HORBATSKY), pero la mayoría por medio de un tendón llamado *tendón del orbicular*, cintilla fibrosa que forma debajo de la piel de la comisura interna de los párpados un relieve apreciable. Este tendón se bifurca para insertarse a la vez en el labio anterior (*tendón directo*) y en el labio posterior (*tendón reflejo*) del canal lacrimonasal (fig. 315): abraza, pues, entre sus dos ramas el saco lagrimal, y el relieve que forma y que siempre es muy visible, constituye un punto de referencia precioso para descubrir el reservorio lagrimal. Por fuera, las fibras musculares del orbicular van a terminar en la piel del ángulo externo.

El orbicular de los párpados, por su contracción, determina la oclusión del orificio palpebral, de donde el nombre de *esfínter de los párpados* con que también se le conoce. Facilita, además, el movimiento de progresión de las lágrimas. Puede verse afectado, como todos los músculos, de parálisis o de contractura (*blefaroespasmo*). Su parálisis (véase más adelante) se traduce por la imposibilidad en que se halla el enfermo de cerrar los ojos y por el lagrimeo; ocurre con frecuencia, además, que el párpado inferior, careciendo de sostén, bascula hacia adelante, dando origen al *ectropión paralítico*. En el *blefaroespasmo*, es decir, en la *contractura espasmódica del músculo*, se observa lo contrario; el ojo está cerrado, y si la contractura es intensa, el borde libre del párpado se encorva hacia dentro; se forma un *entropión*. De ahí los dolores vivos, las ulceraciones de la córnea y de la conjuntiva que se observan en semejantes casos; la cantoplastia suprime este espasmo.

d) *Capa celular submuscular*. — Laxa como la capa celular subcutánea, se deja distender como ella por la sangre, la serosidad, el pus o el aire.

C. PLANOS PROFUNDOS. — Por detrás del séptum orbitale se encuentran dos capas solamente: 1.º, una segunda *capa muscular*, ésta de *fibras lisas*; 2.º, una *capa mucosa*.

a) *Capa muscular de fibras lisas*. — Esta segunda capa muscular, también muy delgada, constituye los dos *músculos palpebrales superior e inferior* (MÜLLER, TURNEY, SAPPER). Nos limitaremos a mencionarlos.

b) *Capa mucosa*. — La capa mucosa, último plano del párpado, no es más que la hojilla anterior o palpebral de la conjuntiva. La estudiaremos más adelante, al hablar de esta última membrana.

4.º **Vasos y nervios**. — Los párpados presentan una vascularización y una inervación muy ricas (fig. 301).

a) *Arterias*. — Las arterias de los párpados son muy numerosas. Se las puede distinguir en: 1.º, *arterias principales*, que son las palpebrales superior e inferior, ramas de la oftálmica; 2.º, *arterias accesorias*, ramos que emanan de la supraorbitaria por arriba, de la infraorbitaria por abajo, de la nasal por dentro, de la lagrimal por fuera y, por último, de la transversal de la cara y de la temporal superficial. Todas estas arterias forman, en cada párpado, una doble red: una por delante del tarso, la *red pretarsiana*, y otra por detrás de esta cinta fibrosa, la *red retrotarsiana* (véanse, para más detalles, los tratados de Anatomía descriptiva).

b) *Venas*. — Las venas toman una disposición parecida a la de las arterias; forman, como estas últimas, una *red pretarsiana* y una *red retrotarsiana*. Las que provienen de la red retrotarsiana van a terminar en la vena oftálmica. Las que salen de la red pretarsiana van a parar: por fuera, a la vena temporal superficial; por dentro, a la vena facial o a la anastomosis que une esta última con la vena oftálmica.

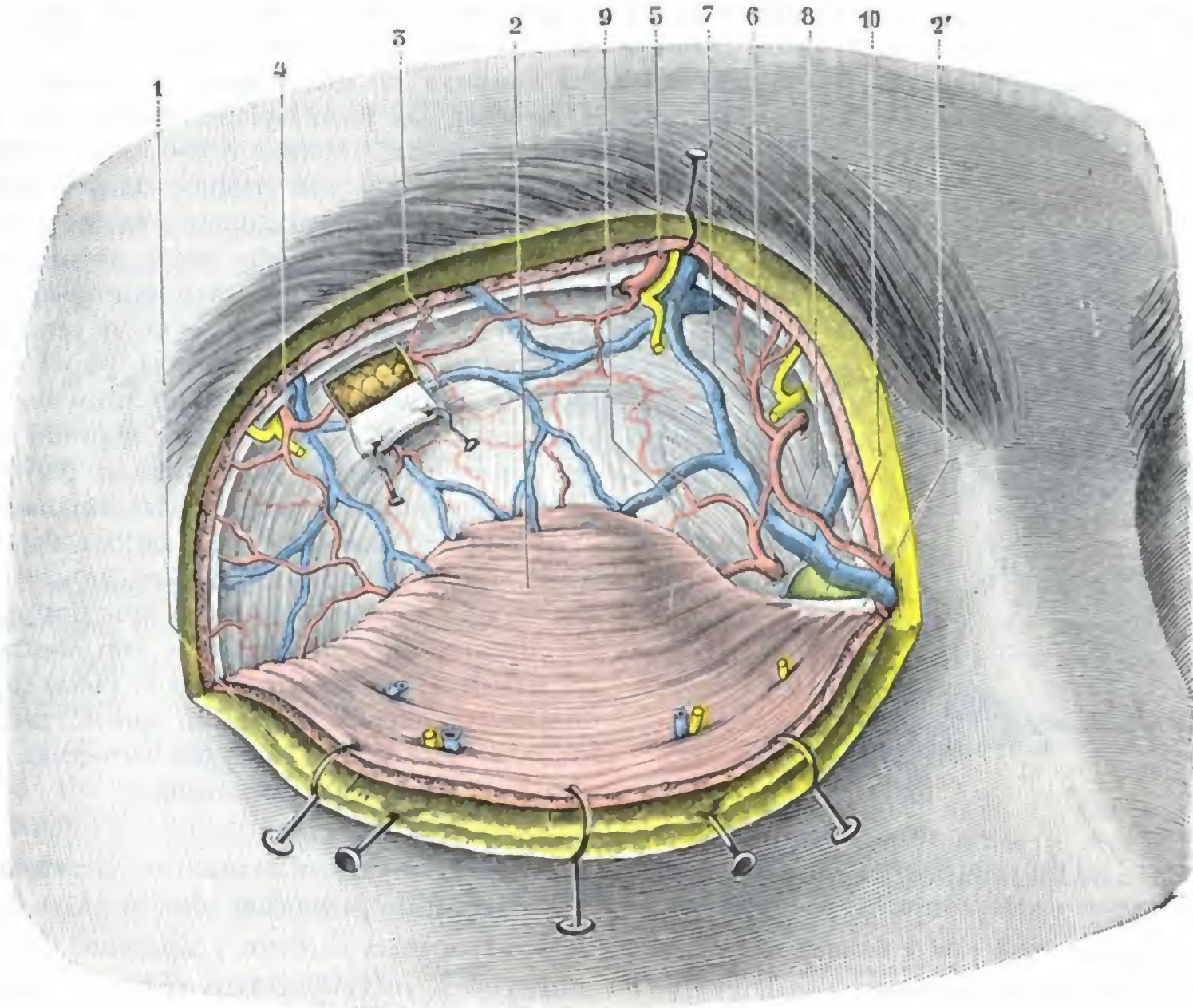


FIG. 301

Región palpebral, plano aponeurótico.

(La piel por un lado, el músculo orbicular por otro, han sido incididos por arriba y fuertemente erinados hacia abajo; la glándula lagrimal es visible a través de una pequeña ventana practicada en el séptum orbitale.)

1, colgajo cutáneo. — 2, músculo orbicular, con 2', su tendón directo. — 3, séptum orbitale (véase figura 299). — 4, vasos y nervios lagrimales. — 5, vasos y nervios supraorbitarios o frontales externos. — 6, nervio frontal interno. — 7, arteria frontal interna. — 8, arteria nasal. — 9, arteria palpebral superior. — 10, saco lagrimal.

c) *Linfáticos*. — Los linfáticos, estudiados por FUCHS, se reparten en dos grupos: uno externo y otro interno (fig. 302).

a) El *grupo externo* o *grupo principal* recoge la linfa procedente de los tres cuartos externos de ambos párpados y de la conjuntiva. Acompaña a la vena temporal superficial y termina en el ganglio preauricular o en los ganglios parotídeos.

β) El *grupo interno* o *grupo accesorio* no corresponde más que al cuarto interno de ambos párpados y de la conjuntiva. Sigue los vasos faciales en su trayecto y termina en los ganglios submaxilares. Una lesión de los párpados podrá, pues, repercutir, bien en el ganglio preauricular, bien en los submaxilares, según que asiente en la parte externa de la región o, por el contrario, en la interna.

d) *Nervios*. — Los nervios que van a los párpados son de tres clases; motores, sensitivos y simpáticos:

a) Los *ramos motores* proceden de la rama superior del facial; se distribuyen por los fascículos del músculo orbicular. Estos filetes motores, así como los destinados a los músculos frontal y ciliar, se designan frecuentemente en patología nerviosa con el

nombre de *facial superior*, constituyendo todos los otros ramos del facial el *facial inferior*.

Es importante conocer esta distinción, porque está basada en los datos de la clínica. Sabemos que cuando el facial es lesionado en su trayecto periférico, es decir, desde los núcleos bulbares hasta su salida del acueducto de Falopio (*parálisis periférica*), todos los músculos inervados por el facial, tanto el orbicular de los párpados como los demás, están paralizados. Cuando, por el contrario, la lesión interesa las vías encefálicas del facial (*parálisis central* de la hemorragia cerebral), el músculo orbicular conserva en gran parte su función. Anteriormente hemos explicado la causa de esto al estudiar las localizaciones funcionales en la

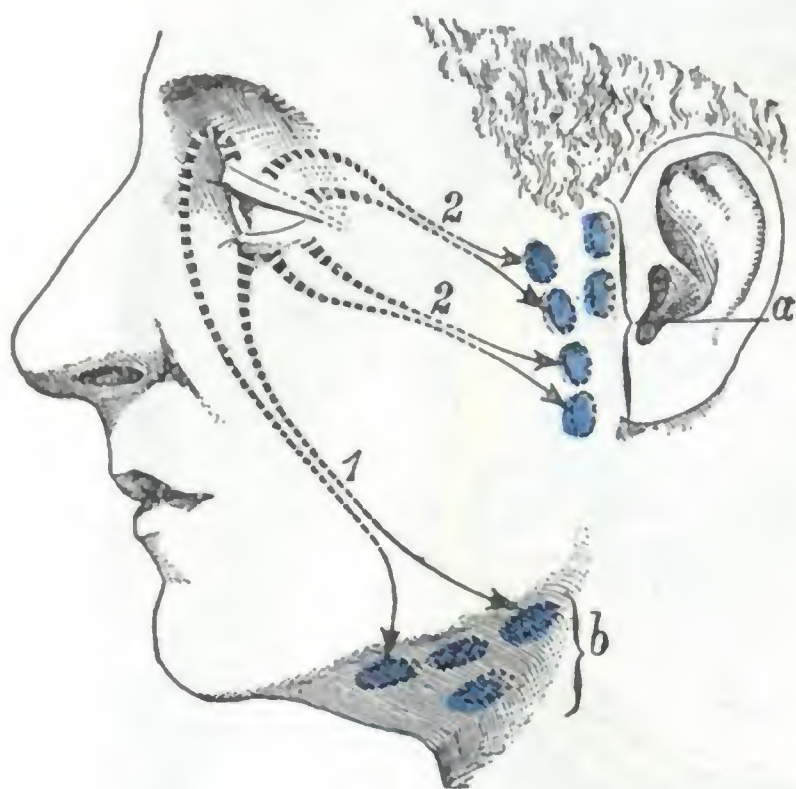


FIG. 302

Esquema de los linfáticos de los párpados y de la conjuntiva.

1, linfáticos procedentes de la mitad interna de ambos párpados. — 2, linfáticos procedentes de la mitad externa de estos mismos párpados.

a, ganglios parotídeos superficiales.
b, ganglios submaxilares.

tura espasmódica refleja (*blefaroespasma*) del orbicular (NÉLATON, DE GRAEFE, DE WECKER, TILLAUX, etc.).

γ) Los *ramos simpáticos*, poco conocidos, van a los vasos y músculos palpebrales. R. WAGNER y H. MÜLLER atribuyen a la contracción de estos músculos lisos la separación de los dos párpados que se produce a consecuencia de la excitación del simpático cervical; asimismo se explica por su parálisis el estrechamiento de la hendidura palpebral que a veces se observa después de la resección del simpático (JABOULAY).

5.º **Exploración y vías de acceso.** — Debido a su situación superficial, los párpados son fácilmente explorables y accesibles, por lo menos en su porción cutánea. En cuanto a su cara conjuntival, indicaremos más adelante cómo se pone al descubierto en clínica y en cirugía operatoria.

3. CONJUNTIVA

La cara anterior del globo ocular está separada de la cara profunda de los párpados por una cavidad, la *cavidad conjuntival*, tapizada por la conjuntiva y por la que circulan las lágrimas. Primero estudiaremos la cavidad y después la membrana mucosa que la forma y la limita.

corteza cerebral. Hemos dicho que el músculo orbicular poseía un doble centro cortical: 1.º, un primer centro, *sensitivomotor*, común, o por lo menos situado en la misma región que el destinado a los otros músculos inervados por el facial; 2.º, un segundo centro, *sensoriomotor*, en relación con el papel que el músculo orbicular ejerce como músculo anexo al aparato de la visión. De este segundo centro, que GRASSET localiza en la región parietooccipital, parten fibras que, con las emanadas del primer centro, van al núcleo bulbar del facial. Ahora bien, estas fibras quedan intactas en la hemorragia cerebral, mientras que las que salen del centro sensitivomotor son destruidas; su persistencia explica por qué el facial superior está mucho menos interesado que el facial inferior y por qué el músculo orbicular puede seguir contrayéndose (MIRALLIÉ).

β) Los *ramos sensitivos* destinados a los párpados proceden del nasal externo, de los frontales interno y externo, del lagrimal y del infraorbitario. El alargamiento o la resección de este último nervio ha podido muchas veces hacer cesar una contrac-

1.º Cavidad conjuntival. — Si examinamos dos cortes, uno sagital y otro horizontal (figs. 303 y 304), que interesen el ojo y los párpados, vemos que la conjuntiva, después de haber tapizado la cara posterior de los párpados yendo de su borde libre a su borde adherente, se refleja sobre sí misma para extenderse por la cara anterior del globo ocular y recubrirlo, sin solución de continuidad, desde la proximidad del ecuador hasta el centro de la córnea. La conjuntiva limita de esta manera, entre su hoja anterior y su hoja posterior o refleja, una especie de cavidad, la *cavidad conjuntival*.

a) *Configuración.* — Comprendida así, la cavidad conjuntival adopta en conjunto la forma de un saco (*saco conjuntival*), abierto por delante a nivel de la hendidura palpebral, y cuyas paredes, anterior y posterior, se adosan exactamente entre sí, a la manera de membranas serosas. Este saco, irregularmente circular en su periferia, se amolda íntimamente sobre la cara anterior del ojo, con respecto al cual se comporta, repetimos, como una verdadera serosa: asegura su movilidad al mismo tiempo que, por las lágrimas que lo lubrican de modo constante, mantiene la transparencia de la córnea. Así sucede que, cuando a consecuencia de inflamaciones repetidas (*conjuntivitis granulosa*), o a consecuencia de una atrofia de causa hasta la fecha aún inexplicable (*xerosis*), la cavidad conjuntival desaparece (*simbléfaron*), sobrevienen alteraciones graves de la función ocular.

Como si fuese una cavidad serosa, pueden describirse en el saco conjuntival dos paredes: 1.º, una *pared parietal* o *palpebral*, formada por la porción de conjuntiva que reviste la capa profunda de los párpados; 2.º, una *pared visceral* u *ocular*, formada análogamente por la hojilla de la conjuntiva que recubre la porción anterior del globo ocular.

El pliegue que resulta del paso de la mucosa conjuntival, desde el párpado al globo del ojo, se llama *fondo de saco de la conjuntiva*, o también *fórnix*. Este repliegue forma, alrededor del ojo, un fondo de saco irregularmente circular, que corresponde sucesivamente: por arriba, al surco orbitopalpebral superior; por abajo, al surco orbitopalpebral inferior; por dentro y por fuera, a las regiones de las comisuras interna y externa.

b) *Dimensiones.* — La cavidad conjuntival se insinúa más o menos lejos por detrás de la cara profunda de los párpados (fig. 305). En otros términos, el fondo de saco conjuntival se halla situado a una distancia del borde libre de los párpados, variable según el punto que se considere: es más profundo en su parte superior que en la inferior; más profundo también en su parte externa que en la interna y está casi borrado en el ángulo interno del ojo, ocupado por la carúncula lagrimal. Resulta de semejante irregularidad del fondo de saco conjuntival, que su línea de contacto con la esclerótica no es en modo alguno paralela a la circunferencia de la córnea; está separada, por arriba, 10 mm; por abajo, 8 mm; por fuera, 14 mm, y por dentro, 7 mm.

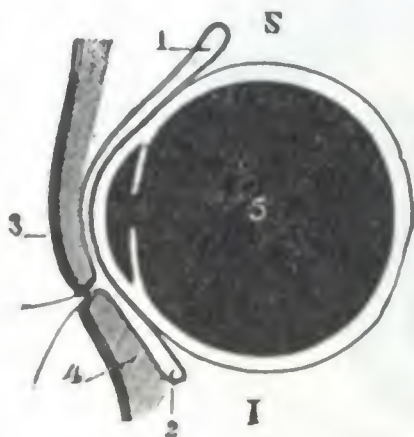


FIG. 303

FIG. 303. — Corte sagital del ojo, para poner de manifiesto los fondos de saco superior e inferior de la conjuntiva (I.).

S, lado superior. — I, lado inferior. — 1, fondo de saco superior. — 2, fondo de saco inferior. — 3, párpado superior. — 4, párpado inferior. — 5, cuerpo vítreo.

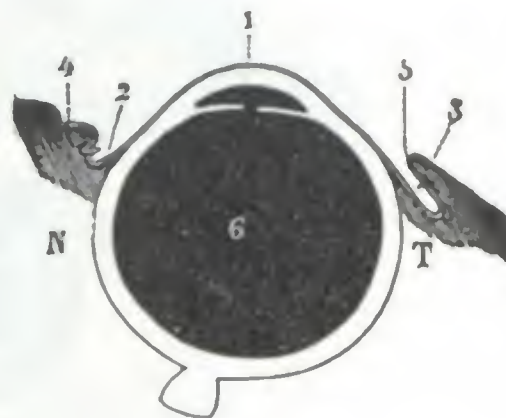


FIG. 304

FIG. 304. — Corte horizontal del ojo, para poner de manifiesto los fondos de saco interno y externo (T.).

N, lado nasal. — T, lado temporal. — 1, córnea. — 2, fondo de saco interno. — 3, fondo de saco externo. — 4, carúncula lagrimal. — 5, comisura externa de los párpados. — 6, cuerpo vítreo.

c) *Contenido*. — La cavidad conjuntival *en estado normal* es casi virtual; no contiene más que una capa muy ligera de líquido claro, secretado por la glándula lagrimal y las glándulas de la conjuntiva. Contiene también numerosos microbios, no patógenos en condiciones normales, que proceden del exterior, o bien de las fosas nasales, por medio del aparato excretorio de las lágrimas. *En estado patológico*, la cavidad conjuntival está ocupada por una mayor cantidad de líquido, a menudo turbio (contiene filamentos blanquecinos en la conjuntivitis catarral, se vuelve purulento en la conjuntivitis blenorragica), que, no encontrando conductos de desagüe

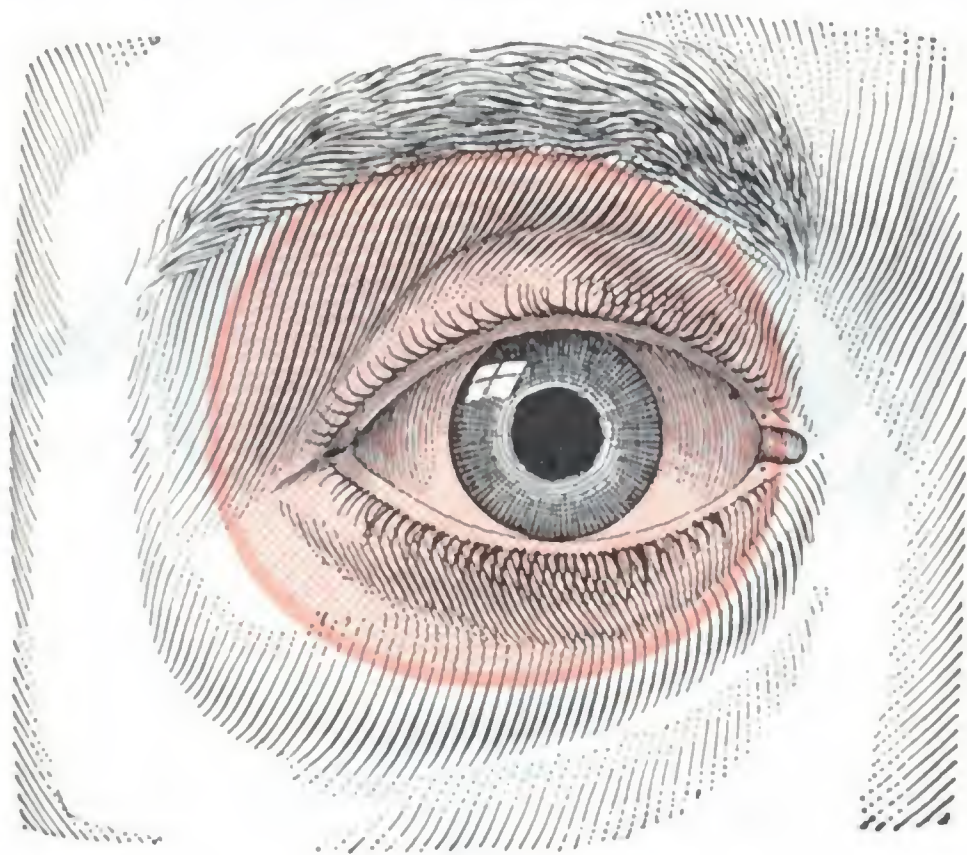


FIG. 305

Límites del saco conjuntival, vistos en proyección sobre los párpados.

El saco conjuntival está coloreado de rojo.

a) *Caracteres generales*. — La conjuntiva es una membrana mucosa, dependencia del tegumento externo. Su dermis, erizada de papilas, está infiltrada de células linfáticas dispuestas en grupos (WALDEYER), y que deben ser consideradas como esbozos de folículos. Contiene *glándulas acinosas*, diseminadas por la mitad interna del fondo de saco. HENLE y otros han descrito *glándulas tubulares*, pero WALDEYER las niega en absoluto. Sea como fuere, la secreción de esas glándulas es suficiente para asegurar el normal funcionalismo de la cavidad conjuntival después de la extirpación de la glándula lagrimal. La conjuntiva presenta, según los puntos en que se la considere, algunas particularidades dignas de notarse. La estudiaremos sucesivamente: 1.º, en la *pared palpebral*; 2.º, en el *fondo de saco*; 3.º, por último, en la *pared ocular* de la cavidad conjuntival.

b) *Conjuntiva palpebral o parietal*. — En la cara posterior de los párpados, la conjuntiva adhiere íntimamente a los tarsos. A nivel del borde libre llega a ponerse en contacto con la piel y se une a ella. Es muy delgada, lisa y deja ver por transparencia las glándulas de Meibomio subyacentes. Su color es rosado en estado normal, rojo vivo cuando la mucosa está inflamada, blanquecino en los sujetos anémicos, amarillo más o menos verdoso en los ictericos. Las papilas que erizan su dermis son muy numerosas; durante el curso de las conjuntivitis crónicas adquieren un desarrollo exagerado y, en semejante caso, se confunden a veces con las granulaciones de la conjuntivitis granulosa o tracoma. Se distinguen, no obstante, en que curan por completo sin dejar señales, en tanto que las verdaderas granulaciones, esencialmente rebeldes y contagiosas, dejan en la superficie de la conjuntiva cicatrices indelebles y

suficientes, se derrama por las mejillas (*lagrimeo*). Su flora bacteriana es, en semejante caso, particularmente rica, y en ciertas variedades de conjuntivitis encontramos gérmenes específicos, causa de la lesión conjuntival (gonococo, bacilo de Klebs, bacilo de Weeks, etc.). Añadamos que con bastante frecuencia se alojan pequeños cuerpos extraños en la cavidad conjuntival que provocan dolores y molestias.

2.º **Paredes de la cavidad conjuntival, conjuntiva**. — Como ya hemos dicho, las paredes de la cavidad conjuntival están formadas; por delante, por la cara profunda de los párpados; por detrás, por el segmento anterior del globo ocular. Estas paredes ya las conocemos; aquí, pues, sólo nos vamos a referir a la conjuntiva que las reviste.

provocan a menudo lesiones más o menos graves de la córnea, sobre la que rozan en los movimientos incesantes de los párpados.

c) *Conjuntiva del fondo de saco.*—La conjuntiva del fondo de saco une la conjuntiva ocular a la conjuntiva palpebral. Para comodidad de la descripción, se distinguen: un *fondo de saco superior*, un *fondo de saco inferior*, un *fondo de saco externo* y un *fondo de saco interno*. A nivel de los fondos de saco, la conjuntiva está en relación con el tejido celular de la órbita; presenta, en esos puntos, pliegues y surcos, necesarios para los movimientos de descenso y elevación de los párpados.

En el fondo de saco inferior es donde la mucosa presenta los grupos de células linfáticas de que hemos hablado anteriormente. Estos folículos rudimentarios se hi-

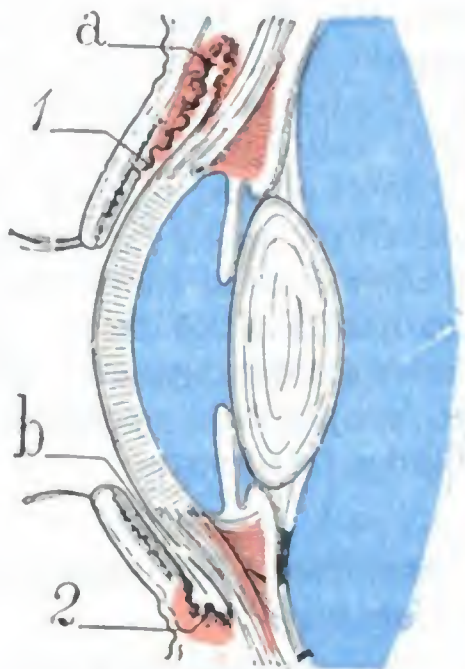


FIG. 306

Asiento de la conjuntivitis granulosa y de la conjuntivitis folicular.

a, fondo de saco superior de la conjuntiva. — b, fondo de saco inferior de la conjuntiva. — 1, granulaciones. — 2, folículos hipertrofiados.

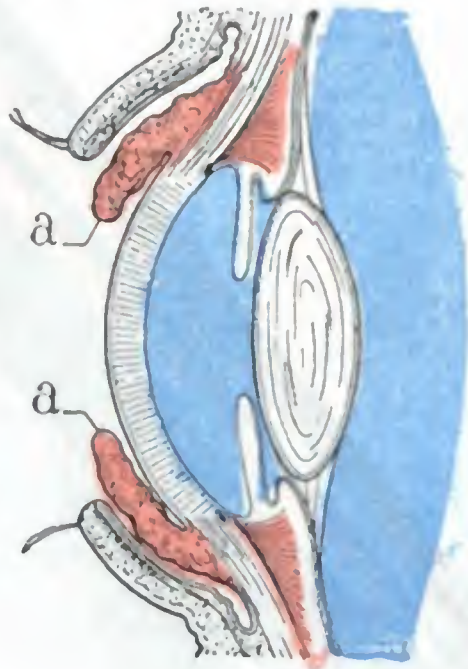


FIG. 307

Quemosis de la conjuntiva.

a, rodete edematoso pericorneal.

pertrorfan en ciertos casos y constituyen entonces la *conjuntivitis folicular*. En virtud del relieve que forman los folículos así aumentados de volumen, la conjuntivitis folicular es a menudo confundida con la *conjuntivitis granulosa* o *tracoma*. El sitio de las lesiones no es el mismo, sin embargo (fig. 306): en la conjuntivitis granulosa, las granulaciones ocupan la conjuntiva palpebral superior y, sobre todo, el fondo de saco superior; en la conjuntivitis folicular, ocupan el fondo de saco inferior. Este carácter es preciso para establecer el diagnóstico diferencial.

El fondo de saco interno está ocupado por la *carúncula lagrimal*, pequeña eminencia rojiza, en parte oculta por el párpado inferior, constituida por un islote de piel con sus pelos y sus glándulas sebáceas. Su base descansa en la conjuntiva y forma cuerpo con ella. Los pelos de la carúncula, poco visibles normalmente, sufren a veces un crecimiento exagerado y constituyen entonces la *trichosis carunculæ*. Por fuera de la carúncula, la conjuntiva del fondo de saco interno forma, al dirigirse al bulbo ocular, un pequeño repliegue, llamado *repliegue semilunar*; es una formación rudimentaria, vestigio en el hombre del tercer párpado o membrana nictante de las aves.

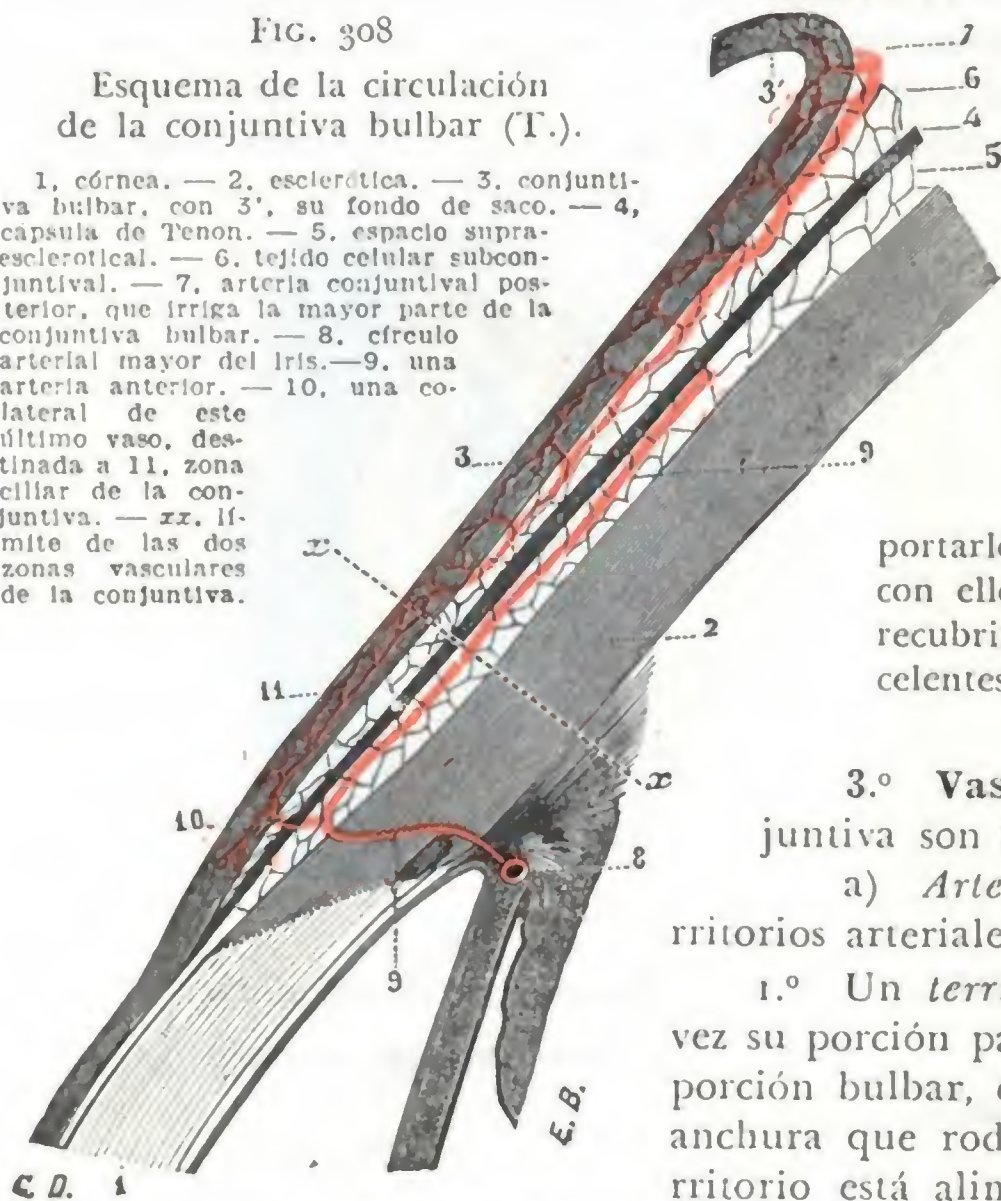
d) *Conjuntiva ocular o bulbar.*—La conjuntiva ocular es extremadamente fina; en virtud de su transparencia, deja ver el color blanco de la esclerótica, a la que recubre. Se continúa con la córnea después de perder su corion, y forma la capa epitelial anterior y la lámina elástica anterior de esta membrana. En tanto que la conjuntiva, así reducida, está íntimamente soldada a la córnea, se halla separada de la esclerótica por un tejido celular laxo, que se confunde de manera insensible con la parte anterior de la cápsula de Tenon.

En esta capa celular laxa se produce la hinchazón edematosa de la conjuntiva llamada *quemosis*, que se detiene en el límite de la córnea formando un rodete (fig. 307). En la capa celular subconjuntival aparecen frecuentemente, en el adulto, pequeñas elevaciones amarillentas del volumen de una cabeza de alfiler por lo general: esas pequeñas elevaciones, que así nacen en el lado interno o nasal, no están formadas por acumulaciones de grasa, como su nombre de *pingüecula* podría hacer suponer, sino por una acumulación de células pavimentosas. Es preciso no confundirlas con el *pterigión*, engrosamiento membranoso de la conjuntiva, especie de tumor que ocupa igualmente el lado interno de la conjuntiva bulbar, pero cuya forma en triángulo, con el vértice invadiendo a menudo la córnea, es característica. Añadamos también que en este tejido celular se practican las *inyecciones subconjuntivales*. Recordemos, en fin, que permite desprender un colgajo de la conjuntiva y transportarlo a una herida del globo para practicar con ello la oclusión de urgencia: trátase del recubrimiento conjuntival, operación de excelentes resultados (MAGINOT).

FIG. 308

Esquema de la circulación de la conjuntiva bulbar (T.).

1, córnea. — 2, esclerótica. — 3, conjuntiva bulbar, con 3', su fondo de saco. — 4, capsula de Tenon. — 5, espacio supraesclerotal. — 6, tejido celular subconjuntival. — 7, arteria conjuntival posterior, que irriga la mayor parte de la conjuntiva bulbar. — 8, círculo arterial mayor del iris. — 9, una arteria anterior. — 10, una colateral de este último vaso, destinada a 11, zona ciliar de la conjuntiva. — xx, límite de las dos zonas vasculares de la conjuntiva.



que se distribuyen por los párpados: lo denominaremos *territorio palpebral*. Estas arterias, en particular las que irrigan la conjuntiva bulbar, son, en las inflamaciones de la mucosa, movibles con ella, voluminosas, tortuosas y forman una red de mallas anchas;

2.º Un *territorio menor*, que corresponde a la circunferencia de la córnea. Comprende la porción de conjuntiva situada por fuera de esta circunferencia, de 3 a 4 mm de anchura, que no vascularizan las arterias palpebrales: es el *territorio ciliar*. Alimentado por las arterias ciliares anteriores, sólo tiene relaciones indirectas con los párpados; por el contrario, está íntimamente relacionado, tanto desde el punto de vista anatómico como desde el punto de vista patológico, con el músculo ciliar y con el iris, en los que terminan las ciliares anteriores.

A pesar de que en sus límites los dos territorios vasculares precitados están relacionados, mediante anastomosis, conservan, en los procesos patológicos, cierta independencia. Así sucede que las regiones de la conjuntiva que pertenecen al territorio palpebral se afectan principalmente, como hemos visto, en las enfermedades de los párpados; en cambio, la red pericorneal o periquerática, poco manifiesta en condiciones normales, aun en las conjuntivitis, se inyecta casi siempre en las afecciones inflamatorias del iris o de la zona ciliar. Reviste entonces el aspecto de una faja violácea (*círculo periquerático*), que se presenta alrededor de la córnea transparente, formada por vasos finos rectilíneos, irradiados, no movibles con la conjuntiva. Estos últimos caracteres permitirán, en caso de duda, distinguir el círculo periquerático sintomático de una iritis, de la inyección vascular de la conjuntiva bulbar inflamada.

3.º **Vasos y nervios.** — Los vasos de la conjuntiva son muy numerosos.

a) *Arterias.* — La conjuntiva posee dos territorios arteriales (fig. 308):

1.º Un *territorio grande*, que comprende a la vez su porción palpebral, su fondo de saco y toda la porción bulbar, excepto una zona de 3 a 4 mm de anchura que rodea el límite de la córnea. Este territorio está alimentado por las diferentes arterias

No deja de tener interés recordar que las modificaciones que sufren los vasos conjuntivales durante las inflamaciones de esta membrana son fácilmente visibles gracias a la transparencia de la mucosa.

CALMETTE propuso utilizar la propiedad que tienen los vasos conjuntivales de hacerse visibles cuando se inflaman, para la investigación de la reacción a la tuberculina en los sujetos sospechosos de tuberculosis (*oftalmorreacción a la tuberculina*). Para ello se instila en el saco conjuntival una gota de solución de tuberculina a 1/100 (o mejor, según COMBY, de una solución a 1/200): si el sujeto es tuberculoso, se ve enrojecer el ojo a las pocas horas, pero si no padece dicha enfermedad, el ojo instilado no experimenta cambio alguno.

b) *Venas*. — Las venas del territorio palpebral se unen a las venas de los párpados; las del territorio ciliar van a terminar, por mediación de las venas ciliares, en la vena oftálmica.

c) *Linfáticos*. — Los linfáticos de la conjuntiva, inyectados por TEICHMANN y SAPPEY, se unen a los linfáticos de los párpados y terminan en los mismos ganglios.

d) *Nervios*. — La conjuntiva está dotada de una sensibilidad exquisita, que el anestésista explora a menudo durante la anestesia. Los ramillos nerviosos sensitivos proceden: por fuera, del nervio lagrimal; por dentro, del nasal externo. Los de la porción central o corneal de la conjuntiva bulbar emanan de los nervios ciliares, que terminan en el epitelio de la mucosa formando ricos plexos.

4.º **Exploración y vías de acceso.** — Las diversas porciones de la cavidad conjuntival no son igualmente fáciles de explorar y abordar.

La exploración del fondo de saco inferior (fig. 309, B) se hace muy fácilmente bajando el párpado inferior con un dedo, mientras el sujeto mira hacia arriba. Para poner al descubierto el fondo de saco superior, un procedimiento análogo al anterior sería del todo insuficiente, teniendo en cuenta, por un lado, la profundidad de la cavidad conjuntival a este nivel, y por otro, el adosamiento íntimo que presenta el párpado superior con el globo ocular. Se practica para ello, bien la *eversión del párpado* (haciéndolo bascular alrededor del borde superior del tarso) (fig. 309, A y B), bien el *arrollamiento del párpado* alrededor de los bocados de una pinza hemostática. Este último procedimiento es el único que permite explorar de un modo completo el fondo de saco, pero tiene el inconveniente de necesitar, por lo general, anestesia.

Por último, para llegar holgadamente a la cavidad conjuntival a fin de *rasparla* o *acepillarla* (en el tratamiento de la conjuntivitis granulosa, por ejemplo), el cirujano puede practicar como operación preliminar la *sección de la comisura externa de los párpados*.

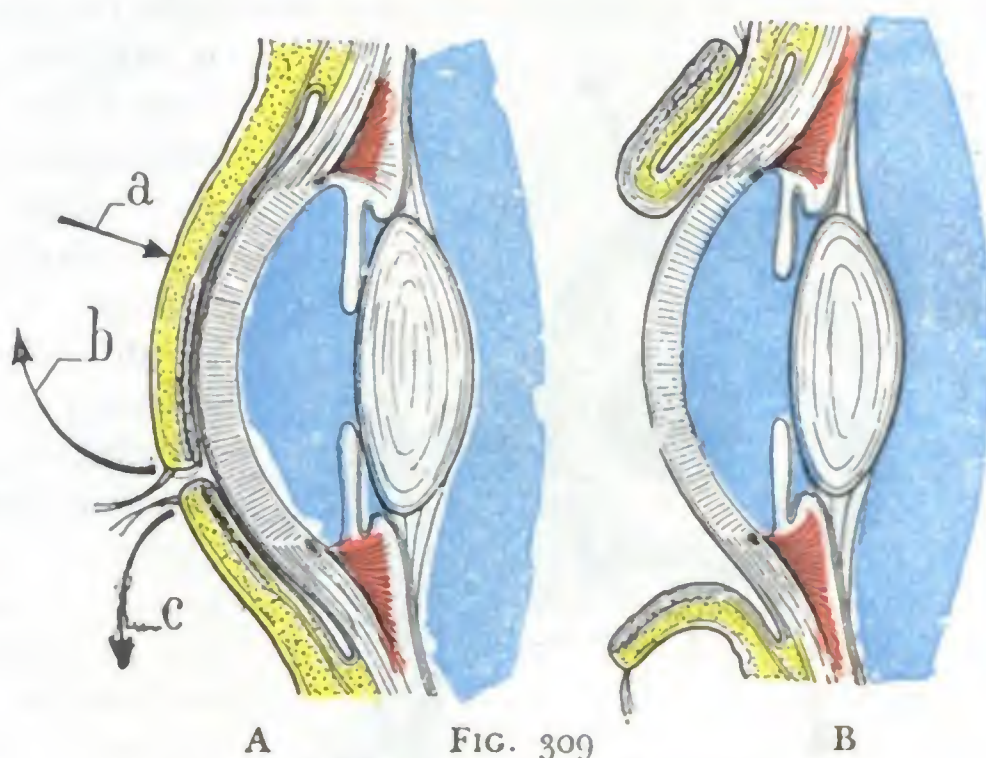


FIG. 309 Exploración de la cavidad conjuntival.

A, manobras para la eversión de los párpados. Las flechas a y b indican cómo se vuelve el párpado superior; a indica dónde debe estar el punto de apoyo, alrededor del cual b hace bascular el tarso. La flecha c indica cómo se baja el párpado inferior. B, la eversión de los dos párpados ha sido efectuada.

4. APARATO LAGRIMAL

La cavidad conjuntival, que acabamos de describir, está constantemente lubricada por las lágrimas que por un lado favorecen el deslizamiento de los párpados sobre el

globo ocular, y por otro, previenen las consecuencias de la evaporación que se verifica sobre la parte del globo ocular expuesta al aire. Las lágrimas, secretadas y vertidas en la conjuntiva por la *glándula lagrimal* y sus conductos excretorios, son recogidas y transportadas hasta las fosas nasales por las *vías lagrimales* propiamente dichas. El conjunto de estas formaciones constituye el *aparato lagrimal* (fig. 310). Veamos primero la glándula lagrimal.

a) Glándula lagrimal

La glándula lagrimal es una glándula arracimada que presenta mucha analogía con las glándulas salivales. Puede ser, como estas últimas, asiento de adenomas, quistes y tumores malignos.

1.º Situación y relaciones. — Situada en la parte superior, anterior y externa de la órbita, la glándula lagrimal se divide en dos porciones: una *porción principal*

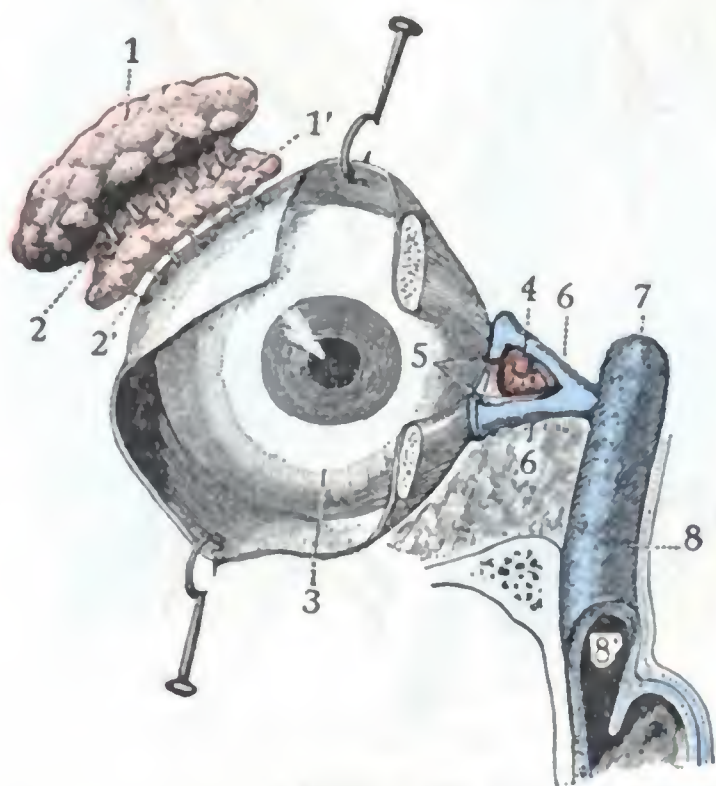


FIG. 310

Vista de conjunto
del aparato lagrimal (T.).

1, 1', glándula lagrimal (porción orbitaria y porción palpebral). — 2, 2', sus conductos excretorios. — 3, cara anterior del ojo, cubierta por la conjuntiva. — 4, lago lagrimal. — 5, puntos lagrimales. — 6, conductos lagrimales. — 7, saco lagrimal. — 8, conducto nasal, con 8', su abertura en las fosas nasales.

u *orbitaria* y una *porción accesoria* o *palpebral*. Estas dos porciones (fig. 311), de desigual importancia desde el punto de vista quirúrgico, como veremos más adelante, se hallan separadas por el músculo elevador del párpado superior y por la expansión fibrosa que, partiendo del borde externo del tendón de este músculo, va a fijarse en el borde externo de la órbita y en la piel de la comisura externa. Sabemos que cuando existe en las vías lagrimales un obstáculo a la progresión de las lágrimas, éstas, secretadas de manera continua por la glándula, se desbordan y deslizan por los carrillos y constituyen el síntoma llamado *lagrimeo* o *epifora*. Sabemos también que cuando esta afección se ha mostrado rebelde a todos los tratamientos, se aconseja practicar la extirpación de la glándula lagrimal. Pero ¿qué porción de la glándula es preciso extirpar?, ¿la porción orbitaria o la porción palpebral? Antes se suprimía principalmente la porción orbitaria; pero hoy día la práctica ha probado en multitud de casos que la extirpación de la porción palpebral no sólo es suficiente para curar la *epifora*, sino que también proporciona resultados más seguros.

A. PORCIÓN ORBITARIA. — Es la porción más voluminosa de la glándula lagrimal (fig. 311, 6). Tiene la forma de una almendra alargada en sentido transversal, midiendo 20 mm de longitud por 2 mm de anchura y 5 mm de grosor.

a) *Situación.* — Se encuentra situada en la fosita lagrimal, depresión que presenta la órbita a nivel de la parte superoexterna de su base. En este punto se halla alojada en una cápsula fibrosa que, en un corte anteroposterior (fig. 312), tiene la forma de un triángulo de base anterior y vértice posterior. Esta célula está formada: por arriba, por el periostio orbitario; por abajo, por el elevador del párpado superior, así como por la expansión que se desprende de sus bordes; por la parte más inferior y por fuera, por el tendón del recto externo; por delante, en fin, por el ligamento ancho del párpado. Es de notar que la glándula se adhiere poco a las paredes de su celda, siendo, por lo tanto, fácil su enucleación.

b) *Relaciones.* — La glándula lagrimal que se halla contenida en esta celda está en relación:

a) Por arriba (*cara superior*), con la pared superior de la órbita, cuyas lesiones inflamatorias (*osteoperiostitis*) pueden simular las inflamaciones agudas de la glándula (*dacrioadenitis aguda*).

β) Por abajo (*cara inferior*), con la conjuntiva del fondo de saco superior, de la que la separan los tendones del elevador y del recto externo, formaciones que

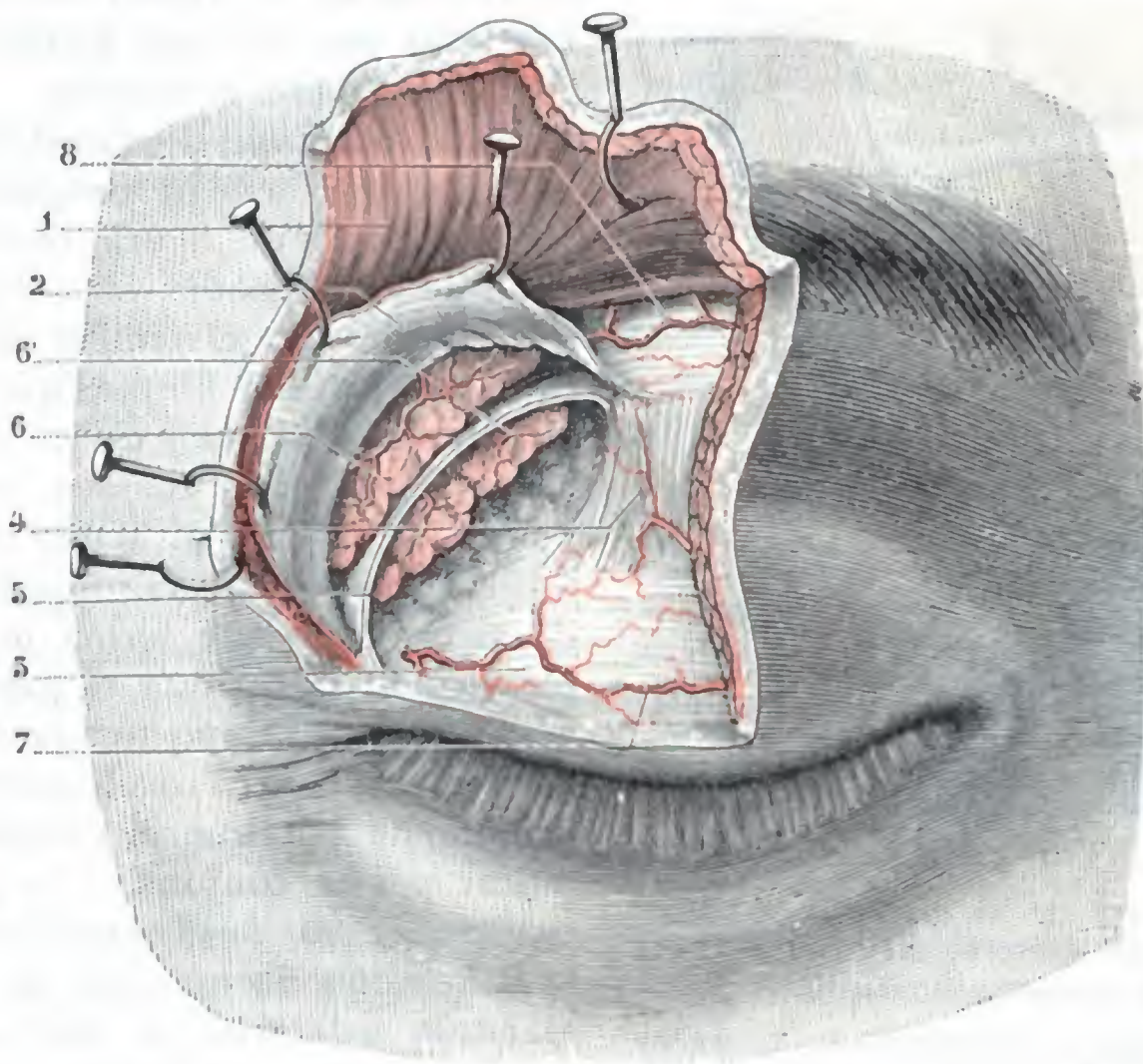


FIG. 311

Vista anterior de la glándula lagrimal después de incidir la piel, el orbicular y el séptum orbitale.

1, piel y orbicular incididos y reclinados hacia arriba con erinas. — 2, séptum orbitale. — 3, tarso superior — 4, tendón del elevador. — 5, expansión lateral que, de este último músculo, va al borde externo de la órbita. — 6, porción orbitaria de la glándula lagrimal, y 6', su porción palpebral. — 7, palpebral superior. — 8, rama de la lagrimal.

es preciso no interesar en modo alguno cuando debe practicarse la extirpación de la glándula.

γ) Por delante (*borde anterior*), con el surco orbitopalpebral superoexterno, que la glándula levanta más o menos cuando está aumentada de volumen, por ejemplo, a causa de un tumor; por este surco orbitopalpebral es por donde la glándula es fácilmente accesible al cirujano.

δ) Por detrás, en fin (*borde posterior*), con la grasa orbitaria, con la que está casi en inmediato contacto. A este nivel, lo mismo que en sus dos extremidades, la celda glandular está incompletamente cerrada y comunica, por un lado, con el espacio subconjuntival, en el que está alojada la porción palpebral de la glándula lagrimal, y por el otro, con el segmento posterior de la órbita, cuyo tejido celuloadiposo corre el riesgo de ser invadido por la supuración, si en la extirpación de la glándula el cirujano no ha tomado todas las precauciones antisépticas. Añadamos, no obstante, que, según algunos autores, particularmente según Picou, el cierre de la celda lagrimal sería completo por todas partes, y que la cápsula de que hemos hablado más arriba aislaría la glándula de las partes que la rodean y, principalmente, del tejido adiposo de la órbita.

B. PORCIÓN PALPEBRAL. — La porción palpebral de la glándula lagrimal (figura 311, 6'), llamada también *glándula palpebral*, está formada por un conjunto de pequeños lóbulos, cuyo número varía de 15 a 40 (SAPPEY) y que se continúan directamente con las glándulas del fondo de saco conjuntival superior (A. TERSON, 1892).

a) *Situación.* — Situada por debajo de la glándula orbitaria, ocupa todo el tercio externo del fondo de saco del párpado superior. Así como la glándula orbitaria se halla contenida en una especie de celda, los lóbulos de la glándula palpebral se hallan

encerrados en un tejido conjuntivo denso; por esto no son tan fáciles de enuclear como los lóbulos orbitarios.

b) *Relaciones.* — Considerada la glándula lagrimal en su conjunto, forma un conglomerado de figura rectangular, aplastado de arriba abajo. Su *cara superior* está en relación con el tendón del elevador y con su expansión fibrosa, que la separa de la porción orbitaria y de los planos superficiales del párpado. Su *cara inferior* corresponde, en parte, al tejido celular de la órbita, y en parte, a la conjuntiva del fondo de saco, en la que forma un relieve visible cuando se invierte el párpado superior y se ejerce al mismo tiempo cierta presión a nivel del surco oculopalpebral. Así se comprende por qué el cirujano debe ir a buscar por la conjuntiva la glándula para extirparla. Su *borde posterior*, rodeando la expansión fibrosa que la separa de la glándula orbitaria, se confunde en parte con esta última. Su *borde anterior*, paralelo al borde superior del tarso, descansa sobre el fondo de saco oculoconjuntival, al que lo unen íntimamente los conductos excretores de la glándula. Su *extremidad interna* rebasa más o menos la unión del tercio externo con el tercio medio del párpado y se continúa con las glándulas de la conjuntiva

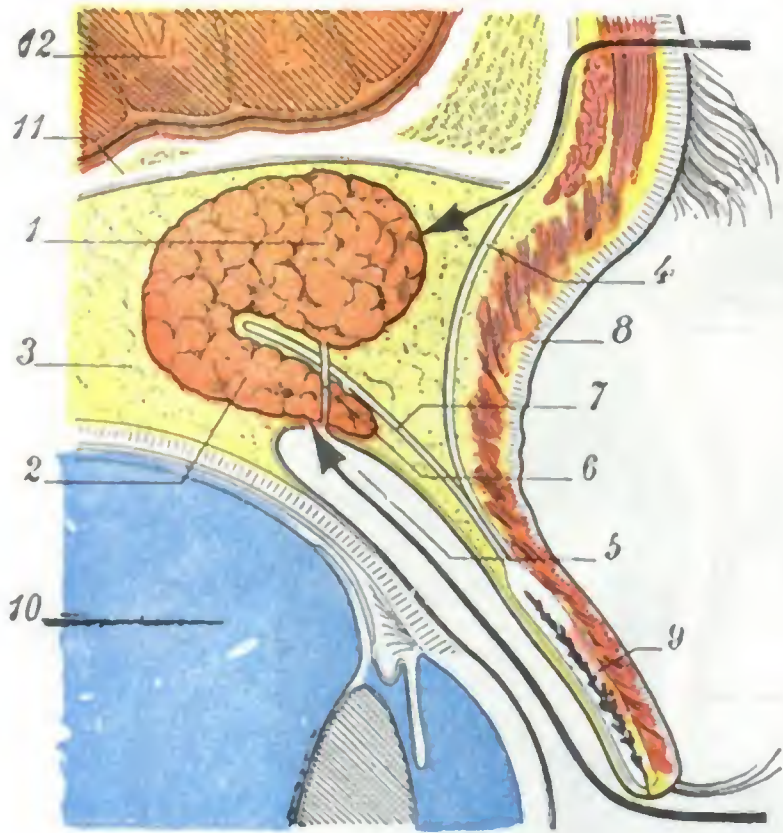


FIG. 312

Las dos porciones de la glándula lagrimal vistas en un corte laterosagital externo de la órbita (*semiesquemática*).

1, porción orbitaria de la glándula. — 2, porción palpebral. — 3, tejido adiposo de la órbita. — 4, ligamento ancho del párpado superior. — 5, fondo de saco superior de la conjuntiva. — 6, conducto excretorio de la glándula. — 7, expansión del tendón del elevador del párpado. — 8, surco orbitopalpebral. — 9, tarso del párpado superior. — 10, globo ocular. — 11, pared superior de la órbita. — 12, cerebro.

A, camino seguido por el cirujano para extirpar la porción orbitaria de la glándula. — B, *íd.* para la porción palpebral.

terno con el tercio medio del párpado y se continúa con las glándulas de la conjuntiva (A. TERSON). Su *extremidad externa* alcanza o rebasa la comisura externa.

2.º Conductos excretores. — Los conductos excretores de la porción orbitaria y de la porción palpebral de la glándula lagrimal son numéricamente variables. Su calibre es de tres a cuatro décimas de milímetro.

Tan pronto independientes como fusionados, van, en número de seis a diez, a desembocar en la parte superior y externa del fondo de saco oculoconjuntival (figura 312, 6), después de haber atravesado la porción palpebral de la glándula (véanse, para más detalles, los tratados de Anatomía descriptiva).

Cuando se procede a extirpar la glándula lagrimal, se destruyen forzosamente al mismo tiempo los conductos de la glándula orbitaria. Esa es, sin duda, la causa que explica por qué la ablación de la porción accesoria de la glándula lagrimal acarrea una disminución de la secreción de las lágrimas, mayor que la que resulta de la extirpación aislada de su porción principal.

3.º Vasos y nervios. — Los vasos y nervios alcanzan la glándula a nivel de la parte externa de su borde posterior. Las *arterias* proceden de la arteria lagrimal.

Las *venas* van a desembocar en la vena oftálmica. Los *linfáticos* no son aún bien conocidos. No obstante, la observación clínica demuestra que, en los tumores malignos de la glándula lagrimal, los ganglios más frecuentemente afectados son los ganglios faciales y preauriculares (PICOU). Los *nervios* emanan de la rama lagrimal del oftálmico.

4.º Exploración y vías de acceso. — Es casi imposible reconocer la glándula lagrimal orbitaria en estado normal, a causa de su situación en el fondo del surco palpebral superior y a causa también de su consistencia blanda y poco resistente. En cambio, en estado patológico y cuando está hipertrofiada, levanta, como hemos dicho, la parte externa del surco palpebral superior y forma entonces un relieve fácilmente visible al exterior. La *porción orbitaria* de la glándula lagrimal es accesible desde fuera, después de la incisión de las partes blandas que recubren el borde superoexterno de la órbita, o sea por el surco orbitopalpebral (TEXTOR, HALPIN), como indica claramente la figura 312. Los planos que deben incidirse son: la piel, el tejido celular subcutáneo y el músculo orbicular, el ligamento ancho. La *porción palpebral* es fácilmente asequible por la cavidad conjuntival: en este punto, no está recubierta más que por la conjuntiva del fondo de saco superoexterno y se ve fácilmente a través de ella.

También se la podría descubrir desde fuera por el mismo procedimiento que el que permite llegar a la glándula orbitaria, pero sería preciso incidir el elevador del párpado y su expansión; por esto dicha vía está justamente abandonada por todos los cirujanos. Sucede lo mismo con el procedimiento que consiste en llegar a la glándula orbitaria por el fondo de saco conjuntival; aquí también sería preciso sacrificar el tendón del elevador del párpado superior.

b) Vías lagrimales propiamente dichas

Las lágrimas, vertidas en la cavidad conjuntival por la glándula lagrimal, se acumulan en el ángulo interno del ojo, de donde el nombre de *lago lagrimal* dado a esta región. Allí son recogidas por dos pequeños agujeros, los *puntos lagrimales*, a los que siguen los *conductos lagrimales*, luego el *saco lagrimal* y, por fin, el *conducto nasal*, que las conduce al meato inferior de las fosas nasales. El lago lagrimal, los puntos lagrimales, los conductos lagrimales, el saco lagrimal y el conducto nasal constituyen las diferentes partes de lo que se ha convenido en llamar *vías lagrimales*. La lesión de un segmento cualquiera de estas vías determina, como se comprende fácilmente, una dificultad mayor o menor en la circulación de las lágrimas. Resulta de ello que las lágrimas, al no poderse verter en las fosas nasales, se derraman por las mejillas, de donde el *lagrimeo* o *epifora* que se observa en semejante caso y que constituye uno de los síntomas más característicos de las enfermedades de las vías lagrimales.

1.º Forma exterior y relaciones. — Conviene, con este objeto, examinar separadamente cada uno de los segmentos de las vías lagrimales.

A. LAGO LAGRIMAL. — El lago lagrimal (fig. 313) es un pequeño espacio de forma triangular que se halla comprendido entre aquella parte de los bordes libres de los párpados que está desprovista de pestañas. Limitado hacia dentro por el ángulo de unión de los párpados, este espacio está limitado por fuera, de manera puramente convencional, por los dos tubérculos lagrimales y por la vertical que los une. En el área del lago lagrimal se encuentra la carúncula lagrimal y, por fuera de ella, el repliegue semilunar.

B. PUNTOS LAGRIMALES. — Los puntos lagrimales (fig. 313, 7) son dos pequeños orificios que ocupan el vértice de los tubérculos lagrimales. Son muy estrechos; no miden más que de 1/4 a 1/3 de mm de diámetro y aun menos; muchas veces es

preciso incidirlos para poder practicar el cateterismo de los conductos lagrimales puesto que, por hallarse rodeados de un tejido conjuntivo duro y apretado, no siempre se dejan dilatar.

El punto lagrimal superior está situado a 6 mm por fuera del ligamento palpebral interno; el inferior, a 6,5 mm. Resulta de esta disposición que, cuando los párpados están próximos, como en el sueño, por ejemplo, los dos puntos lagrimales no están superpuestos, sino simplemente yuxtapuestos.

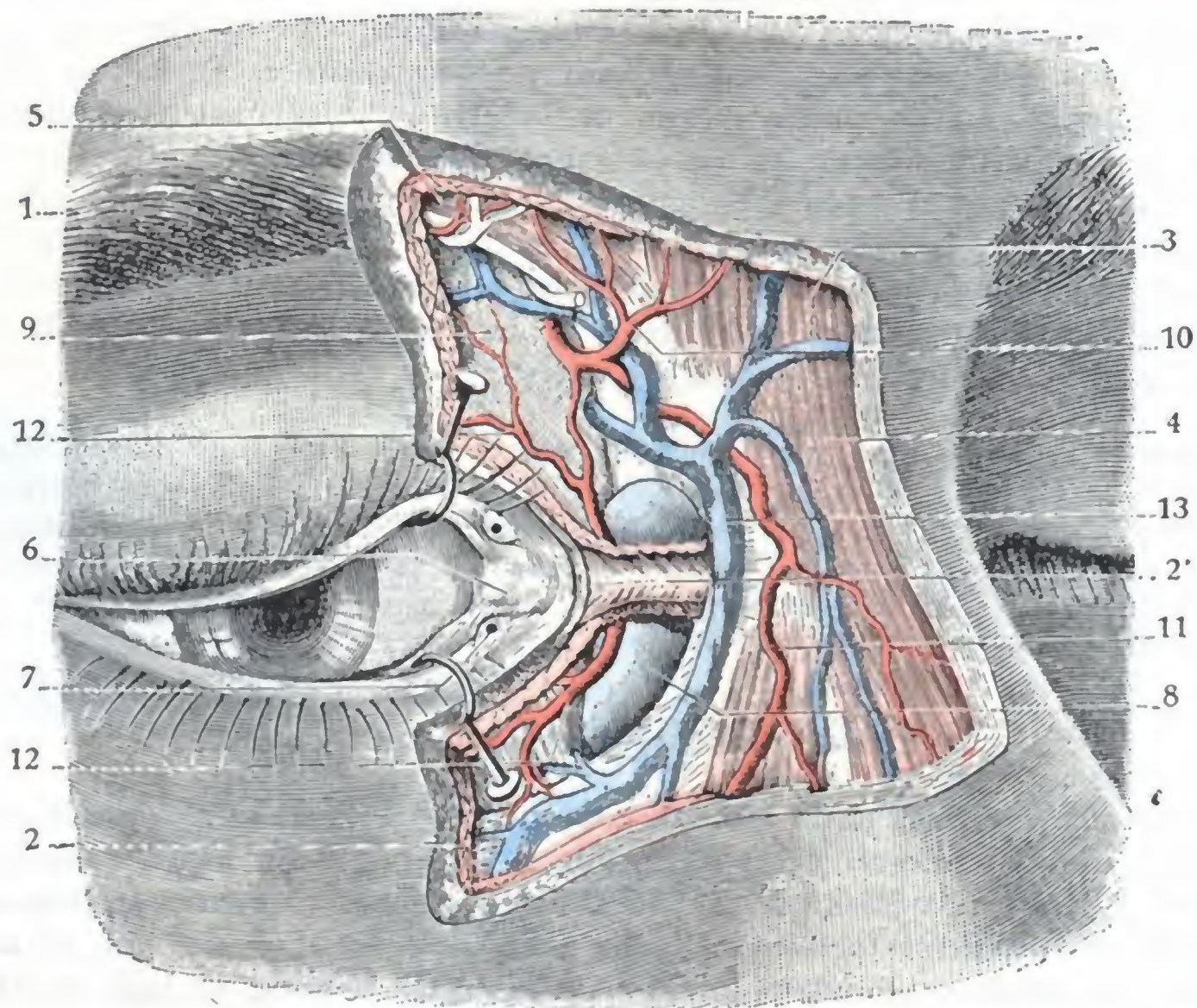


FIG. 313

Región del saco lagrimal después de la resección de la piel y del músculo orbicular.

1, corte de la piel. — 2, músculo orbicular, con 2', su tendón directo. — 3, músculo frontal. — 4, piramidal. — 5, ciliar. — 6, ángulo interno del ojo o lago lagrimal, con la membrana nictitante y la carúncula lagrimal. — 7, puntos y tubérculos lagrimales. — 8, saco lagrimal. — 9, séptum orbitale. — 10, arteria frontal interna (con el nervio frontal interno). — 11, arteria nasal que se continúa con la facial. — 12, 12', las dos arterias palpebrales superior e inferior. — 13, vena angular.

No es esto todo. No miran solamente hacia arriba (el inferior) y hacia abajo (el superior), sino que miran también hacia atrás, de tal modo que, para verlos y examinarlos, es preciso hacer bascular ligeramente hacia delante los bordes palpebrales y el ángulo interno del ojo.

Además, gracias a su orientación posterior, están sumergidos constantemente en el lago lagrimal y pueden recoger de continuo las lágrimas, tanto si los párpados están aproximados como si se hallan separados. Modificando esta orientación de los puntos lagrimales las cicatrices viciosas de los bordes palpebrales, el ectropión particularmente, producen el lagrimeo. La simple parálisis del orbicular es suficiente para provocar esta molestia, bien porque el tarso del párpado inferior, no estando ya sostenido por la tonicidad del músculo, bascule hacia delante bajo la influencia de su propio peso y arrastre consigo el punto lagrimal correspondiente, bien porque el músculo de Horner (fig. 315, 4) esté paralizado al mismo tiempo que el músculo orbicular, del cual no es más que una dependencia. Este pequeño músculo, que se inserta en la cresta posterior del unguis con el tendón reflejo del orbicular, cuya cara profunda refuerza, se bifurca

como el tendón del orbicular y va a insertarse un poco por detrás de los puntos lagrimales; al contraerse, atrae estos últimos hacia atrás y adentro, y hace que se sumerjan en el lago lagrimal.

C. CONDUCTOS LAGRIMALES. — Los conductos lagrimales, superior e inferior, son la continuación de los puntos lagrimales.

Cada uno de ellos presenta: 1.º, una *porción vertical* (ascendente para el conducto lagrimal superior y descendente para el conducto inferior), que se continúa directamente con el punto lagrimal correspondiente y que mide de 2 mm a 2,5 mm de longitud por 0,5 mm de ancho; 2.º, una *porción horizontal*, de 5 a 7 mm de largo por 0,5 mm de ancho. Estas dos porciones ocupan la parte más interna del borde libre de los párpados, y de ahí la frecuencia de su lesión en las afecciones del borde palpebral. No se hallan separadas del saco lagrimal más que por el espesor del tendón del orbicular, reforzado con las fibras del músculo de Horner. Estas partes constituyen en cierto modo la pared posterior del conducto. Por supuesto que si existe un obstáculo para la progresión de las lágrimas en los puntos lagrimales o en la porción inicial del conducto lagrimal, será suficiente, para curar el lagrimeo que de ello resulte, incidir en cierta extensión esta pared posterior del conducto, con lo cual se hace comunicar ampliamente el conducto con el saco lagrimal, y las lágrimas pueden derramarse sin dificultad otra vez en las fosas nasales.

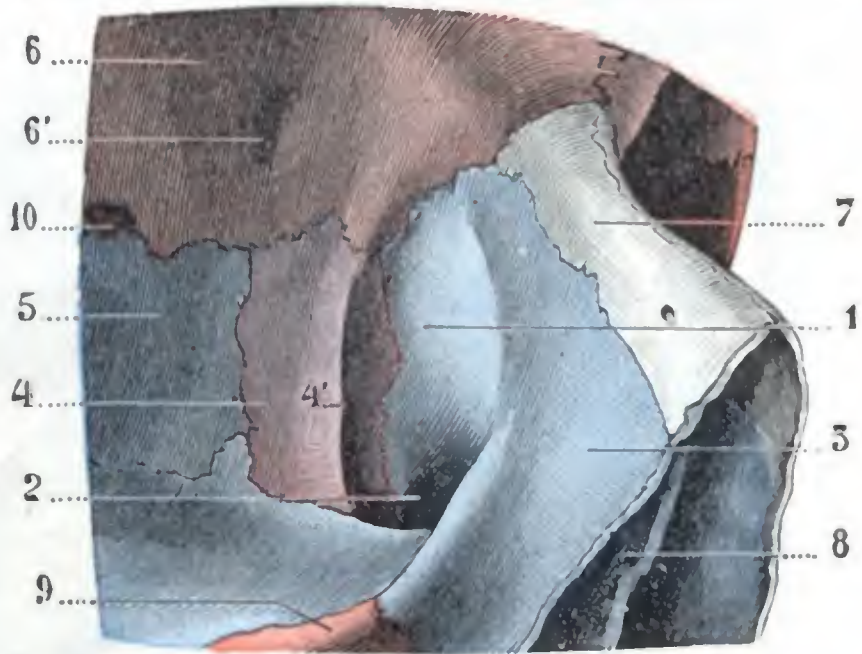


FIG. 314

Canal lacrimonasal visto de frente.

1, canal lacrimonasal. — 2, orificio superior del conducto nasal. — 3, apófisis ascendente del maxilar superior. — 4, unguis, con 4', su cresta vertical. — 5, hueso plano del etmoides. — 6, frontal, con 6', punto de inserción de la polea de reflexión del oblicuo mayor. — 7, hueso nasal. — 8, vómer. — 9, malar. — 10, agujero orbitario interno anterior.

Los dos conductos lagrimales se reúnen ordinariamente un poco antes de llegar al saco lagrimal, en un conducto único (fig. 310), que mide de 1 a 3 mm de longitud y que discurre por detrás del ligamento palpebral interno. Este conducto desemboca en el saco lagrimal, no precisamente en el lado interno, sino un poco más hacia atrás (LESSHAFT). Cuando una estrechez de las vías lagrimales radica en este punto, el líquido inyectado por uno de los puntos lagrimales refluye fácilmente por el otro, sin penetrar en el saco.

D. SACO LAGRIMAL. — El saco lagrimal, que sigue a los conductos lagrimales, es un reservorio membranoso en forma de cilindro ligeramente aplanado en sentido transversal (fig. 310, 8).

a) *Dirección y dimensiones.* — Su eje mayor, aunque se aproxima mucho a la dirección vertical, es, sin embargo, un poco oblicuo de arriba abajo, de delante atrás y de dentro afuera. Su altura alcanza una longitud de 12 a 15 mm; su diámetro anteroposterior mide de 6 a 7 mm; su diámetro transversal tiene una medida aproximada de 4 ó 5 mm tan sólo.

b) *Situación.* — El saco lagrimal ocupa el *canal lagrimal* (fig. 314, 1), que, como sabemos, está excavado en el ángulo inferointerno de la base de la órbita; pero lo rebasa por delante y por dentro y forma, cuando está distendido, un relieve más o menos acentuado debajo de la piel del ángulo interno del ojo. Está situado, como hemos indicado ya, no en la órbita propiamente dicha, sino en el espesor de los párpados, por delante del séptum orbitale, entre los dos tendones directo y reflejo del

músculo orbicular; por este motivo, en las inflamaciones flemonosas del saco (*dacriocistitis supuradas*), la tumefacción se propaga a los párpados y a la mejilla, y en cambio respeta la órbita. De todos modos, no debemos olvidar que el saco sólo está separado del tejido celular de la órbita por una delgada capa de partes blandas, y que es fácil, durante el cateterismo de los conductos lagrimales, por ejemplo, producir una falsa vía e ir a inocular así la cavidad orbitaria.

c) *Relaciones.* — El saco lagrimal está en relación:

a) *Por delante* (fig. 313), con el ligamento palpebral interno o tendón directo del orbicular, y, por encima y debajo de él, con las fibras del mismo orbicular; sobre

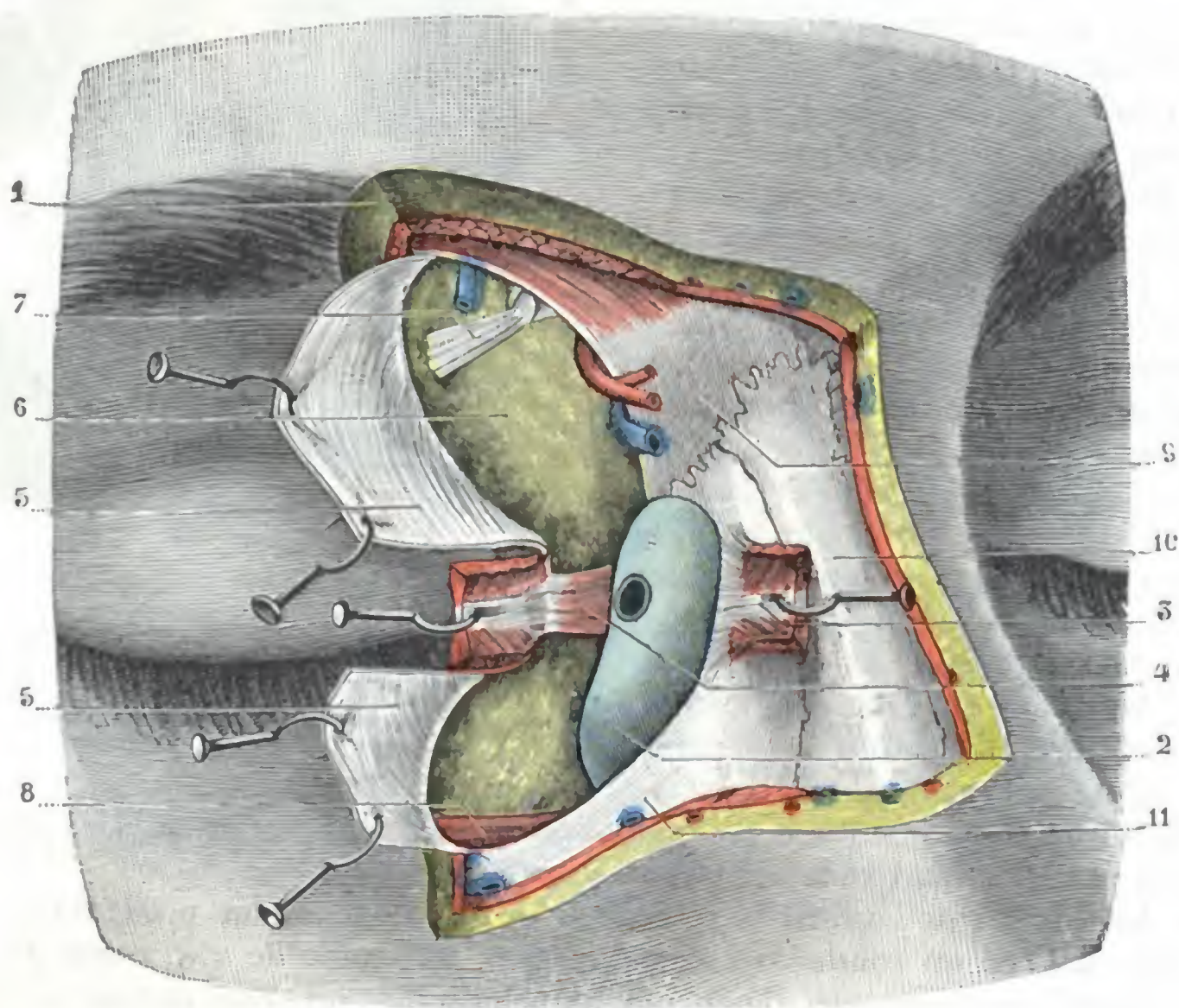


FIG. 315

La misma figura 313 después de la incisión del tendón directo y del séptum orbitale.

1, corte de la piel y músculo orbicular. — 2, saco lagrimal, con el orificio del conducto lagrimal en su parte externa. — 3, tendón directo del orbicular, incidido en su parte media y erinado. — 4, tendón reflejo con el músculo de Horner. — 5, séptum orbitale, incidido y reclinado hacia fuera con erinas. — 6, tejido grasoso de la órbita. — 7, tendón del oblicuo mayor a su salida de la polea de reflexión. — 8, oblicuo menor. — 9, hueso frontal. — 10, hueso propio de la nariz. — 11, apófisis ascendente del maxilar superior. (Para los vasos y los nervios véase la figura 313.)

este primer plano se extienden una capa de tejido celular y la piel de la comisura interna de los párpados. Ya hemos indicado la importancia de las relaciones que presenta el ligamento palpebral interno con la cara anterior del saco. Añadiremos que divide el saco lagrimal en dos porciones muy desiguales: por encima de él y no rebasándolo más de 2 mm, se levanta la extremidad superior o *fondo de saco terminal*, en el que se fijan algunas veces fibras del orbicular (*músculo tensor de la cúpula lagrimal*, STÉPLEANU-HORBATSKY); por debajo se encuentra la mayor parte del saco. Esta última porción no se halla sostenida por ningún plano resistente, de lo que resulta que se distiende con facilidad y que sobresale hacia delante siempre que, por una circunstancia cualquiera (acumulación de lágrimas, flemón del saco, tumor lagrimal, inyección artificial, etc.), aumenta la presión interna. Siendo este segmento inferior del saco el más visible y el más accesible, por este punto, es decir, inmediata-

mente por debajo del ligamento palpebral interno, convendrá practicar la punción del saco, ya para evacuar su contenido (flemón del saco), ya para introducir instrumentos en su cavidad (cauterización, raspado, extirpación, etc.).

β) *Por detrás* (fig. 315), con el tendón reflejo del orbicular, reforzado por el músculo de Horner. Por encima y por debajo de este tendón, el saco lagrimal se pone en contacto con el séptum orbitale, que se inserta, como hemos visto, en la cresta del unguis, separándolo así del tejido celuloadiposo de la órbita.

γ) *Por dentro* (fig. 316), con las células etmoidales del canal del unciforme, cuya base forma el canal lagrimal. Esta relación nos explica por qué las inflamaciones del saco (dacriocistitis) pueden ser consecutivas a una etmoiditis (RAOULT) y, recíprocamente, por qué una dacriocistitis puede propagarse a las células etmoidales, y, por mediación de ellas, al seno frontal (ANTONELLI). Basándose en esta relación, los cirujanos antiguos habían propuesto tratar el *lagrimeo rebelde* por la perforación de la pared interna del saco. Se hacía comunicar así el saco con las fosas nasales, y el curso de las lágrimas podía restablecerse; la experiencia no consagró este tratamiento de la epifora, que tiende, con todo, a volverse a poner en práctica.

δ) *Por fuera*, en fin, con los conductos lagrimales, y en la parte más inferior, con el músculo oblicuo menor, que fija en él cierto número de sus inserciones.

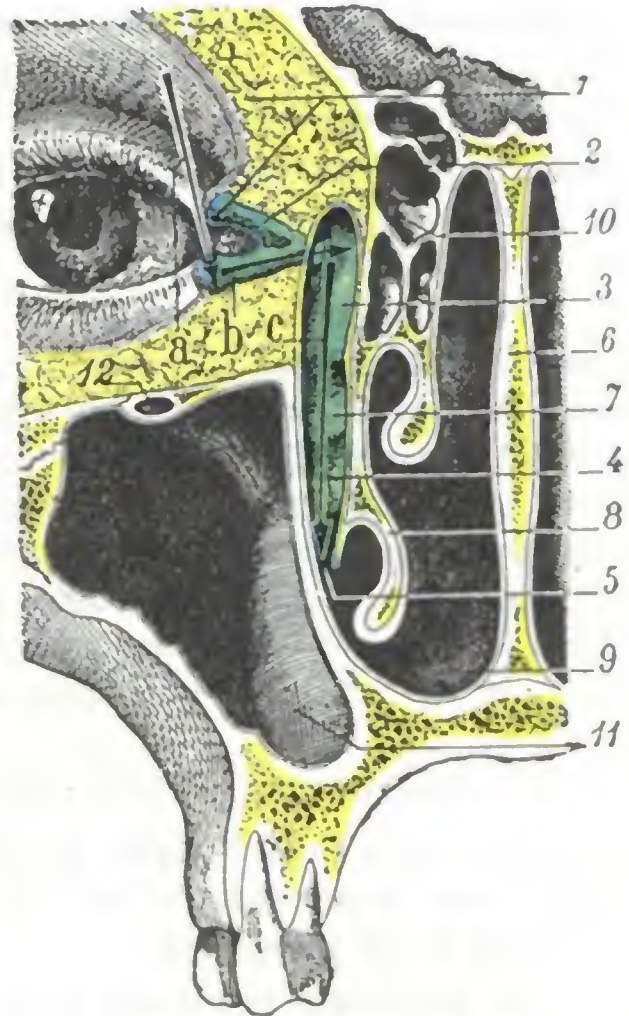


FIG. 316

Vías lagrimales, vistas en un corte frontal de la cabeza que pasa por el conducto nasal (segmento posterior del corte).

1, punto lagrimal superior. — 2, conducto lagrimal superior. — 3, saco lagrimal. — 4, conducto nasal. — 5, su abertura en el meato inferior. — 6, tabique nasal. — 7, cornete medio (la línea de dirección ha sido prolongada equivocadamente hasta el conducto nasal). — 8, cornete inferior. — 9, fosa nasal derecha. — 10, células etmoidales. — 11, seno maxilar. — 12, conducto del nervio suborbitario.

a, b, c, los tres tiempos del cateterismo de las vías lagrimales; las flechas indican la dirección que debe seguir la sonda en cada uno de estos tres tiempos.

E. CONDUCTO NASAL. — El conducto nasal (figura 316) prolonga, sin línea de demarcación alguna, el saco lagrimal. Su diámetro mide, aproximadamente, de 2,5 a 3 mm; su longitud varía de 12 a 16 mm. Desde el punto de vista de su dirección, continúa primero la del saco lagrimal; luego, doblándose ligeramente sobre sí mismo, se dirige hacia abajo, atrás y un poco hacia dentro.

El conducto nasal está, por decirlo así, excavado en el espesor de la pared externa de las fosas nasales. Tiene la ligazón, por dentro, a la parte anterior del meato medio, correspondiendo por fuera al seno maxilar.

Desemboca en el meato inferior de un modo distinto según los sujetos, lo que nos explica por qué el cateterismo del conducto nasal por el meato inferior (procedimiento de LAFOREST y de GENSOUL) está hoy día abandonado por completo. Una vez de cada diez individuos aproximadamente (SIEUR y JACOB) se abre en el vértice del meato inferior por un orificio redondeado de 2 a 3 mm de diámetro. En tal caso, la mucosa forma a su alrededor un rodete, un repliegue, que hace las veces de una válvula e impide que el aire y las mucosidades nasales penetren en el conducto (al sonarse, por ejemplo). A veces, sin embargo, este repliegue o no existe o ha desaparecido, y el orificio está abierto; esta disposición puede favorecer, hasta cierto punto, la infección ascendente del conducto nasal. Más a menudo, el conducto nasal continúa en el espesor de la mucosa que recubre la parte externa del meato inferior y va a abrirse en esta pared, a una distancia del vértice del meato que varía de 1 a 12 mm; el orificio

es, en todos estos casos, pequeño y se prolonga ordinariamente sobre la pared del meato por un canal más o menos largo, a veces rectilíneo y otras veces encorvado hacia delante. A causa de la existencia de este trayecto intramucoso, la disposición del conducto nasal en su terminación recuerda mucho la de los uréteres en la vejiga: impide que se produzca el reflujó desde la nariz hacia el saco lagrimal.

Si bien la altura a que desemboca el conducto nasal es variable, su abertura se verifica casi siempre en una vertical que se encuentra situada a un centímetro aproximadamente por detrás de la extremidad anterior del meato. Importa señalar esta disposición, pues permite respetar el orificio del conducto nasal cuando se ha de drenar un empiema del seno maxilar por las fosas nasales, trepanando el meato inferior (método de CALDWELL-LUC): basta, para ello, operar a 2 cm por detrás de la extremidad anterior de la hendidura del meato.

Como veremos al estudiar las fosas nasales, alrededor del orificio del conducto nasal es donde la mucosa del meato inferior es sobre todo rica en tejido eréctil; este tejido se hipertrofia muy rápidamente en las inflamaciones de la pituitaria, dificulta la salida de las lágrimas (el lagrimeo de la coriza reconoce ese origen) y favorece la *infección ascendente de las vías lagrimales*. Esta es casi la regla en las antiguas afecciones nasales, y así como las lesiones renales son frecuentemente consecutivas a lesiones vesicales, las infecciones de las vías lagrimales son a menudo debidas a una infección de la pituitaria. Conviene añadir que, a veces, la *infección es descendente* (siempre como en las afecciones genitourinarias) y que entonces es consecutiva a una lesión de la cavidad conjuntival.

2.º Estructura. — Las vías lagrimales no están formadas en realidad más que por una capa mucosa que, en los conductos lagrimales, presenta los caracteres de la conjuntiva, mientras que en el caso lagrimal y en el conducto nasal recuerda más bien los de la pituitaria.

La patología confirma estos datos anatómicos al mostrarnos que las lesiones de los puntos y de los conductos lagrimales se observan principalmente en las afecciones de la conjuntiva y del borde libre de los párpados, al paso que las lesiones del saco lagrimal (*dacriocistitis*) y del conducto nasal son más frecuentes en las afecciones de las fosas nasales.

La mucosa lacrimonasal no es lisa y uniforme; presenta una serie de repliegues transversales conocidos con el nombre de *válvulas*, muy variables en cuanto a forma, número, situación y dirección. Estas supuestas válvulas descritas por BOCHDALECK, ROSENMÜLLER, HUSCHKE, BÉRAUD, KRAUSE, TAILLEFER, HASNER, y a las cuales se ha hecho desempeñar, equivocadamente, un gran papel en la patología de las vías lagrimales (*estrecheces*), han perdido hoy día toda la importancia que antes se les concedió. Las estrecheces verdaderas de las vías lagrimales son relativamente raras; basta la simple tumefacción de la mucosa inflamada para dificultar el curso de las lágrimas, por lo que, aunque se sigan sondando actualmente las vías lagrimales, como en la época en que se creía que el obstáculo al libre curso de las lágrimas residía en esas supuestas válvulas, se procura sobre todo modificar la mucosa hipertrofiada e infectada.

3.º Vasos y nervios. — Las *arterias* destinadas a las vías lagrimales proceden de la palpebral inferior y de la nasal. Las *venas*, sin ninguna importancia a nivel del saco lagrimal, se vuelven, por el contrario, a nivel del conducto nasal, voluminosas y plexiformes, recordando exactamente, por su disposición, el tejido eréctil de la mucosa del meato inferior, del que no son más que una prolongación. Esta disposición favorece, por supuesto, de un modo particular la extensión de las afecciones de la pituitaria al conducto nasal. Los *linfáticos* se reúnen con los de la conjuntiva y la pituitaria. Los *nervios* emanan del nasal externo, rama del oftálmico.

4.º Exploración. — Las vías lagrimales pueden ser exploradas por inspección, palpación, cateterismo e inyección.

a) *Inspección y palpación.* — Haciendo bascular hacia delante la parte interna de los bordes de los párpados, se descubren los puntos lagrimales. La palpación del ángulo interno del ojo permite reconocer el borde anterior del canal lagrimal y el ligamento palpebral interno, puesto aún más de manifiesto por la tracción de los párpados hacia fuera; esta palpación permite apreciar las modificaciones de consistencia, de volumen y de sensibilidad del saco lagrimal. El conducto nasal y su abertura en el meato inferior no son visibles en estado normal.

b) *Cateterismo.* — Otro modo de exploración de las vías lagrimales, frecuentemente utilizado en la práctica, es el cateterismo. Se practica por medio de sondas rectas llamadas de BOWMAN. Dada la distinta dirección que presentan los diferentes segmentos de las vías lagrimales, su cateterismo constituye una operación delicada, que exige el conocimiento perfecto de la dirección que debe seguir el instrumento, pues de lo contrario se corre el riesgo de producir falsas vías, accidente que se observa a menudo y que es peligroso. La figura 316 indica cuáles son los distintos tiempos del cateterismo; la sonda se introduce primero verticalmente en el punto lagrimal (*primer tiempo*); luego se conduce en sentido horizontal por el conducto lagrimal hasta tomar contacto con la pared interna del saco lagrimal (*segundo tiempo*); el instrumento (*tercer tiempo*) se levanta entonces por un movimiento de arco de círculo hasta que esté casi vertical y se apoye sobre la parte más interna del arco orbitario; basta entonces empujarlo siguiendo una dirección oblicua de arriba abajo, de delante atrás y un poco de dentro afuera, *paralelamente al surco nasoyugal* (DELENS), para hacerlo penetrar en el conducto nasal.

c) *Inyección.* — Es posible, en fin, hacerse cargo de la permeabilidad de las vías lagrimales practicando una inyección de líquido por el conducto lagrimal inferior con la jeringa llamada de Anel. Si el líquido pasa rápidamente a las fosas nasales, no hay estrechez.

5.º Vías de acceso. — Los puntos y los conductos lagrimales son accesibles al cirujano por el borde libre de los párpados; el saco lagrimal, por la porción del ángulo interno del ojo que está situada por debajo del ligamento palpebral interno. En cuanto al conducto nasal, sólo es asequible después de la abertura del saco lagrimal.

5. OJO O GLOBO OCULAR ⁽¹⁾

El globo ocular tiene, como su nombre indica, la forma de una esfera o, más exactamente, de un óvalo con su eje mayor anteroposterior, cuyo diámetro transversal mide 23.5 mm, el vertical 23 mm y el anteroposterior de 25 a 26 mm.

1.º Situación. — El ojo ocupa aquella porción de la cavidad orbitaria que hemos denominado *precapsular* porque está situada por delante de la aponeurosis o cápsula de Tenon. Está, como hemos dicho, más o menos recubierto por delante por los párpados, de los que se halla separado por una cavidad por la que circulan las lágrimas, la *cavidad conjuntival*.

Su polo anterior, que no es más que el vértice de la córnea, es tangente a una línea recta que uniera los puntos más salientes de los rebordes orbitarios superior e inferior. Por el contrario, rebasa la línea que une el borde interno al borde externo de la órbita. Esto nos explica, como ya dejamos aclarado, por qué el globo ocular está menos protegido en su lado externo que en sus lados superior, inferior e interno.

(1) Agradecemos al profesor J. Toubert su colaboración en esta parte de la obra.

El ojo no está en inmediato contacto con las paredes de la órbita; se halla separado de ellas por un espacio que mide de 9 a 11 mm; está más cerca de la pared externa (6 mm) que de las demás paredes.

Los ejes anteroposteriores de los dos ojos son paralelos entre sí, pero no lo son con los ejes anteroposteriores de la órbita, que, como sabemos, convergen hacia atrás. De ahí resulta que el eje anteroposterior del globo ocular prolongado hacia atrás no va a parar al vértice de la órbita, sino a su pared externa. Como veremos más adelante al estudiar los músculos del ojo, esta disposición tiene cierta importancia desde el punto de vista de la mecánica ocular.

2.º Vista de conjunto. — El globo ocular es una esfera hueca, cuya disposición ha sido comparada a la de la cámara oscura de un aparato fotográfico. Sus paredes

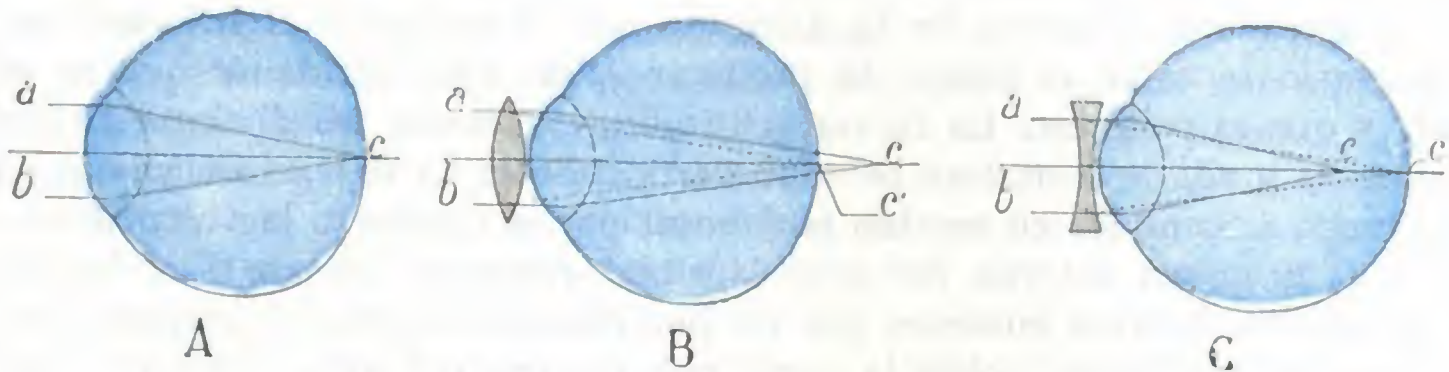


FIG. 317

Las tres variedades de ojo fisiológico, vistas en corte sagital: A, ojo normal. B, ojo hipermetrope. — C, ojo miope.

a, b, rayos luminosos que penetran en el ojo. — *c*, foco de esos rayos luminosos; este foco se forma en la retina en el ojo normal, detrás del ojo hipermetrope, delante en el ojo miope. — *c'* foco trasladado a la retina por una lente convexa apropiada para el ojo hipermetrope, y por una lente cóncava para el ojo miope.

están formadas por tres *capas concéntricas*. Su contenido consta de *medios transparentes*, líquidos o sólidos.

Las tres cubiertas o membranas del ojo son: 1.º, una membrana externa de naturaleza fibrosa, la *esclerótica*, que se transforma en la parte anterior en una membrana transparente, la *córnea*; 2.º, una membrana media, celulovascular, la *coroides*, que, a su vez, se transforma por delante en un diafragma muscular, el *iris*; 3.º, una membrana interna, de naturaleza nerviosa, la *retina*, que se va atrofiando progresivamente a medida que nos aproximamos al hemisferio anterior del ojo.

Los medios líquidos o sólidos, transparentes y refringentes a un tiempo, que deben atravesar los rayos luminosos para llegar a la retina son, de delante atrás: el *humor hídrico*, el *crystalino* y el *humor vítreo*.

No hablaremos aquí de la fisiología del ojo. Solamente recordaremos que sus medios transparentes se hallan constituidos de tal modo, que si se consideran los rayos luminosos que parten de un objeto iluminado, colocado teóricamente en el infinito, o, en la práctica, un poco más allá de 5 m, estos rayos, después de atravesar el humor hídrico, el cristalino y el humor vítreo, sufren una convergencia tal, que van a formar su foco en la retina (*ojo emétrope*) (fig. 317, A). Anormalmente, el poder convergente de los medios del ojo puede estar disminuido o aumentado; o bien, lo que dará igual resultado, el diámetro anteroposterior del ojo puede estar acortado o alargado. En el primer caso los rayos luminosos emanados de un objeto colocado a gran distancia formarán su foco más allá de la retina; el ojo que adolece de esta insuficiencia se llama *ojo hipermetrope*; para que el foco se forme en la retina es necesario aumentar el poder convergente de este ojo por medio de lentes convexas (fig. 317, B). En el segundo caso, estos mismos rayos luminosos formarán su foco por delante de la retina; el ojo que posee ese exceso de convergencia se llama *ojo miope*; si se colocan delante del mismo cristales biconcavos, que están dotados de la propiedad de disminuir la convergencia, se conseguirá que se forme el foco de los rayos luminosos sobre la retina (fig. 317, C).

3.º Divisiones. — En la descripción del globo ocular, la mayor parte de autores estudian primero las membranas envolventes del ojo y luego los medios transparentes. Este sistema, excelente desde el punto de vista de la Anatomía descriptiva, no conviene en Anatomía topográfica, pues no tiene en cuenta la Clínica ni la finalidad de la medicina operatoria. Desde el punto de vista de la Anatomía medicoquirúrgica debe estudiarse el ojo dividiéndolo en dos segmentos (fig. 318): 1.º, un *segmento anterior*, formado por la córnea, la cámara anterior, el iris, el cristalino y la región iridociliar, segmento fácil de examinar y abordar, y cuyas lesiones son fáciles de reconocer, y 2.º, un *segmento posterior*, que comprende la esclerótica, la coroides, la retina y el humor vítreo; al contrario del precedente, este segmento del globo ocular únicamente puede ser explorado valiéndose de procedimientos especiales; es difícilmente asequible y sus afecciones, en gran número de casos, pasan inadvertidas durante un lapso de tiempo más o menos largo. Vamos a estudiar sucesivamente cada uno de los dos segmentos enumerados.

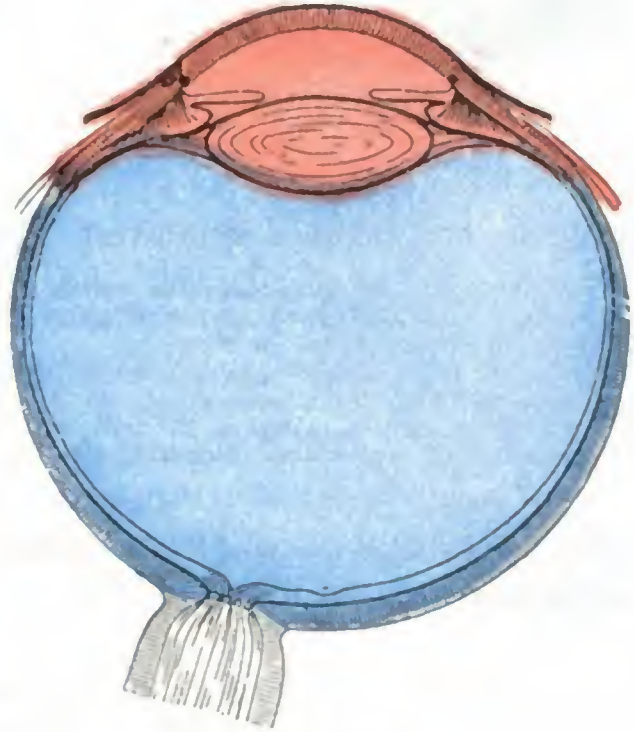


FIG. 318

División topográfica del globo ocular. En rojo, segmento anterior; en azul, segmento posterior.

a) Segmento anterior del ojo

El segmento anterior del ojo ofrece a nuestra consideración las partes siguientes: 1.º, la *córnea transparente*, o simplemente la *córnea*; 2.º, por detrás de la córnea, la *cámara anterior*; 3.º, por detrás de la cámara anterior, el *iris*; 4.º, por detrás del iris, la *cámara posterior* primero, y luego, el *cristalino*; 5.º, alrededor del cristalino, la *región iridociliar*.

1.º Córnea. — La córnea es una membrana transparente, casi circular, situada en la parte anterior del globo del ojo.

a) *Forma exterior.* — La córnea mide 12 mm en sentido transversal y 11 mm tan sólo en sentido vertical; no es, pues, exactamente circular, sino ligeramente ovalada. Su espesor es de cosa de un milímetro; se advierte un poco más gruesa en la periferia que en el centro (A. DRUAULT).

La córnea completa por delante la esclerótica, en la que está como engastada. El punto en que las dos membranas se unen se llama *limbo esclerocorneal*. Esta parte está cortada a bisel a expensas de la córnea; resulta de ello que el borde de la córnea se insinúa por debajo del borde de la esclerótica a la manera como el cristal de un reloj se fija en su marco. Un milímetro de córnea aproximadamente está cubierto así por la esclerótica; por este *segmento esclerocorneal* de la membrana, que mide un milímetro de altura, repetimos, es por donde se hace entrar y salir la lanceta destinada a cortar el colgajo de la córnea en la extracción de la catarata; a este nivel también es donde se practica la punción de la córnea en la operación de la paracentesis de la cámara anterior y en la iridectomía óptica.

Volveremos a ocuparnos en lo concerniente a esta región al estudiar el ángulo iridoesclerocorneal; veremos entonces de modo patente cuáles son sus relaciones con el iris, el conducto de Schlemm y el ligamento pectíneo (véase más adelante). Aquí nos limitaremos a anotar solamente que el limbo esclerocorneal es un punto de referencia de verdadera importancia en las operaciones que se practican en el segmento anterior del ojo, y que en su proximidad es donde asientan por regla general las vesículas de la queratitis flictenular.

b) *Curvatura*. — La córnea es esférica como la esclerótica; pero siendo su radio de curvatura (7 u 8 mm) menor que el de esta membrana (11 ó 12 mm), forma una prominencia más abultada que la de la esclerótica. Esta prominencia en ciertos casos se halla exagerada, constituyendo entonces el *estafiloma transparente*, llamado tam-

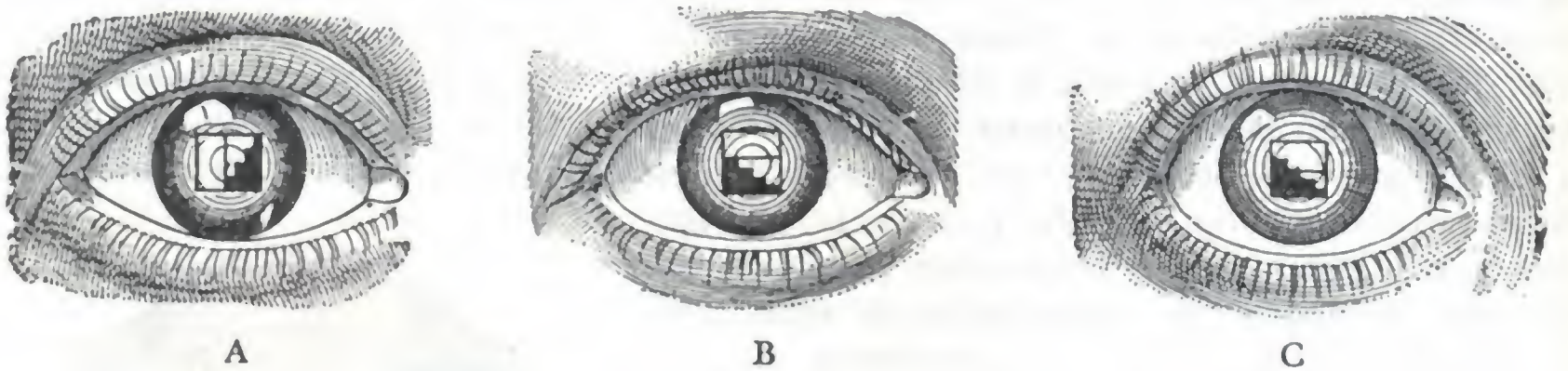


FIG. 319

Esquema destinado a demostrar cómo se reconoce y cómo se mide el astigmatismo regular.

A. Imágenes del oftalmómetro vistas por reflexión sobre la córnea y puestas en contacto con el diámetro horizontal de la misma: para mayor claridad de la demostración, la imagen en escalera ha sido teñida de negro; en realidad, es blanca como la otra.

B y C, las mismas imágenes habiendo girado un cuarto de círculo y proyectándose, por consiguiente, sobre el meridiano vertical de la córnea: en la figura B, que representa un ojo normal, no han sufrido ningún cambio de posición; cabalgan en la figura C, que representa un ojo astigmático; el número de dientes que invaden el rectángulo blanco indica el número de dioptrías del astigmatismo.

bién *queratoglobos* o *queratoconos*, según que la prominencia de la córnea siga siendo esférica, o sea cónica.

Aunque, según LEROY, la córnea no representa un segmento de esfera regular, sino más bien un elipsoide deformado, podemos admitir en la práctica que sus distintos diámetros tienen igual curvatura. Basta proyectar sobre un meridiano de la córnea dos imágenes yuxtapuestas, y examinarlas en el meridiano perpendicular al anterior, para comprobar que, en estado normal, ni cabalgan ni se separan una de otra (fig. 319, A y B). Cuando uno de los

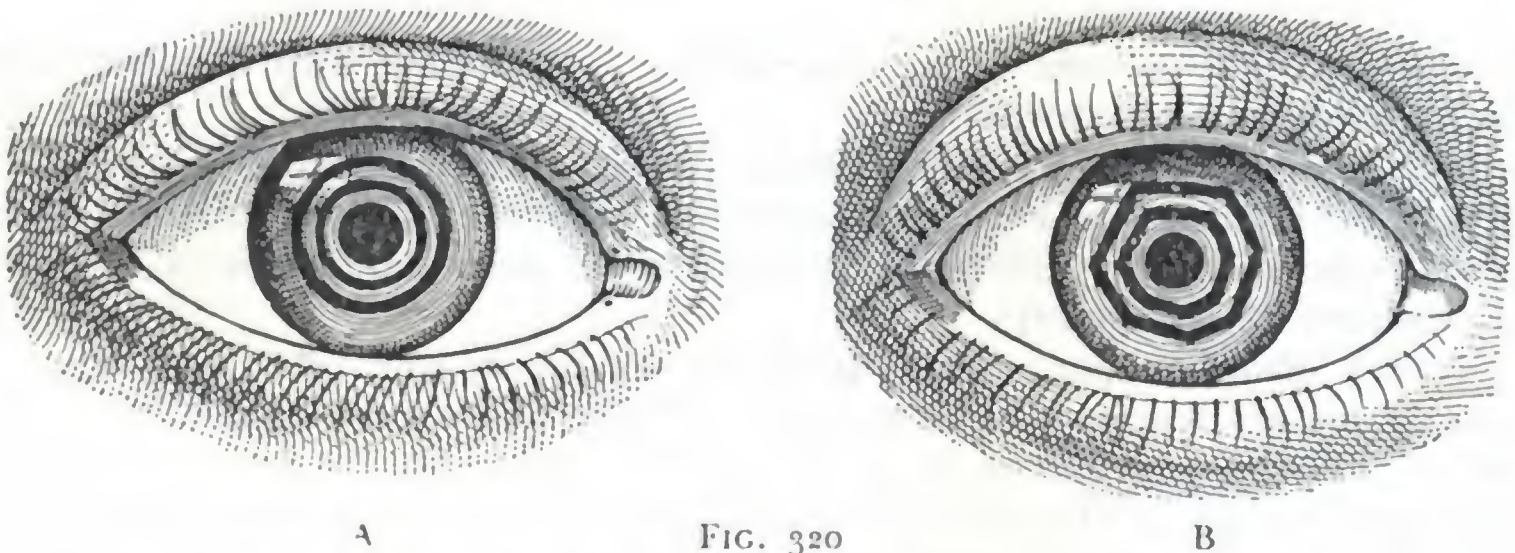


FIG. 320

Deformación de las imágenes en el astigmatismo irregular.

A. Imagen de círculos concéntricos reflejados en la córnea de un ojo normal.

B. Imagen de los mismos círculos reflejados en la córnea de un ojo afecto de astigmatismo irregular.

diámetros es más refringente que los otros, los rayos luminosos que penetran en el ojo según este meridiano han de tener necesariamente un foco distinto del de los demás; este vicio de refracción constituye el *astigmatismo corneal regular*. Ordinariamente es el diámetro vertical el más refringente (*astigmatismo conforme a la regla*). En tal caso, las dos imágenes yuxtapuestas en el meridiano horizontal cabalgan (fig. 319, C) si se proyecta en seguida sobre el meridiano vertical, y cabalgan más o menos según el grado de curvatura de este último. En este principio se basa el oftalmómetro de JAVAL, destinado a reconocer y medir el astigmatismo regular corneal. En los casos que acabamos de citar los radios de curvatura de la córnea, aunque diferentes en los distintos meridianos, son, sin embargo, regulares. No sucede así cuando la córnea ha sido asiento de queratitis repetida; su superficie se vuelve

entonces irregular y la imagen de un círculo proyectada sobre semejante córnea se presenta deformada hasta el extremo de parecer un polígono (fig. 320). El vicio de refracción que resulta de semejante extremo se denomina *astigmatismo irregular*; es mucho más molesto que el astigmatismo regular.

c) *Transparencia*. — La córnea, como ya hemos indicado, es completamente transparente. En los ancianos, sin embargo, se vuelve más o menos opaca en la región del limbo: la zona que ocupa esta opacidad se presenta con el aspecto de una línea blancogrisácea que rodea la base de la córnea y que es conocida con el nombre de *arco senil* o *gerontoxon*. Todas las lesiones o, mejor dicho, todas las cicatrices de la córnea modifican más o menos su transparencia en el punto interesado y dejan una mancha llamada *nubécula* que, cuando es muy opaca, recibe el nombre de *leucoma*.

Las manchas originan molestias más o menos notables para la visión. Las que están situadas frente a la pupila (*manchas centrales*) son, desde este punto de vista, las más molestas. A veces disminuyen de tal manera la agudeza visual, que, para que los rayos luminosos penetren hasta la retina, puede verse obligado el cirujano a practicar una pupila artificial que corresponda a un segmento de la córnea todavía transparente (*iridectomía óptica*). Se evitará, pues, en principio, la porción central de la córnea cuando deba practicarse una intervención sobre esta membrana (*paracentesis*, incisión de la córnea para extraer el cristalino).

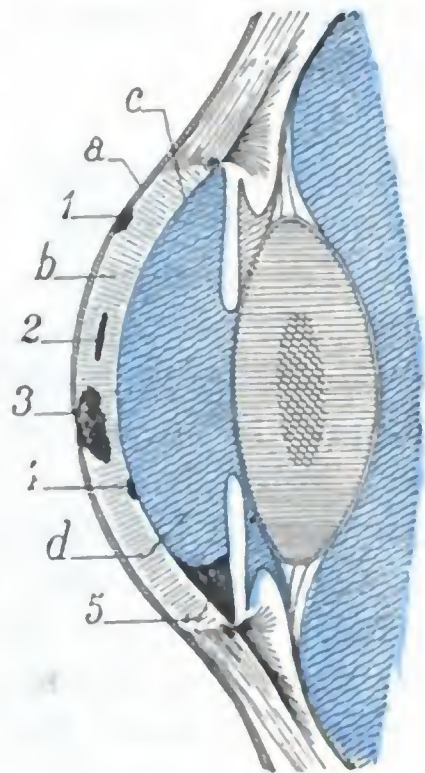


FIG. 321

Esquema destinado a poner de manifiesto, en un corte antero-posterior del segmento anterior del ojo, la localización de las distintas lesiones de la córnea.

a. epitelio anterior de la córnea. — b. tejido propio. — c. epitelio posterior. — d. cámara anterior.

1. queratitis superficial. — 2. queratitis intersticial. — 3. absceso y úlcera consecutiva de la córnea. — 4. descemetitis. — 5. hipoplón.

d) *Estructura*. — La córnea está formada, yendo de la superficie a la profundidad, por las tres capas siguientes: 1.º, una *capa epitelial anterior*, que es continua y representa el *epitelio conjuntival*; se halla sostenida por una membrana elástica, llamada *membrana de Bowman*; 2.º, un *tejido propio*, formado por fibras dispuestas en fascículos y laminillas, que interceptan espacios o conductos ampliamente anastomosados; 3.º, una *capa epitelial posterior*, sostenida a su vez por una membrana elástica, la *membrana de Descemet*, que, en la circunferencia de la córnea, da inserción al músculo ciliar y forma los *espacios de Fontana*; este epitelio posterior se continúa con el que recubre el iris.

Tan sólo mencionaremos la *capa epitelial anterior* y la *capa epitelial posterior*. En cuanto al *tejido propio*, constituye casi la totalidad del espesor de la córnea. Recordaremos que este espesor, de un milímetro aproximadamente, es suficiente para que los cuerpos extraños de cierto volumen (limaduras de hierro, granos de arena, carbón, etc.) puedan incrustarse en la córnea sin perforarla (*cuerpos extraños de la córnea*).

La inflamación de la córnea (*queratitis*) puede afectar: 1.º, el epitelio anterior únicamente (*queratitis superficiales*); 2.º, el epitelio y el tejido propio (*úlceras, abscesos laminares de la córnea, queratitis intersticial*); 3.º, la capa epitelial posterior (*queratitis profunda o punteada, descemetitis*, fig. 321). La continuación del epitelio de la córnea con el de la conjuntiva, por un lado, y con el iris, por otro, nos explica por qué las queratitis superficiales van acompañadas a menudo de conjuntivitis (*queratoconjuntivitis*) y por qué las descemetitis o queratitis punteadas se observan sobre todo en el curso de la iritis.

e) *Vasos*. — La córnea no presenta nunca *vasos sanguíneos*, por lo menos después del nacimiento. Toda vascularización de la córnea es patológica y se observa en el

período de reparación de las ulceraciones de las queratitis, en las que constituye un síntoma favorable, ya que los vasos neoformados activan la cicatrización de la pérdida de substancia y desaparecen luego; se la observa también en casos de tracoma o conjuntivitis granulosa, pero en esta afección constituye una verdadera complicación, pues los vasos neoformados se organizan y dan origen a una especie de membrana llamada *pannus* o *pañó*, cuya curación es de las más difíciles.

Las lagunas del tejido propio representan las *vías linfáticas* de la córnea. Comunican, por detrás, con la cámara anterior, que pueden infectar en ciertas formas de queratitis (*queratitis con hipopión*); por delante se abren en la red linfática de la conjuntiva.

f) *Nervios*. — La inervación de la córnea es muy abundante, por lo que esta membrana goza de una sensibilidad exquisita y es la última que desaparece al practicar la anestesia general.

Los nervios proceden de los *ciliares*, que nacen de la rama oftálmica del trigémino, lo que explica las ulceraciones tróficas de la córnea, descritas con el nombre de *queratitis neuroparalítica*, que se observan en las neuritis del trigémino y también después de la extirpación del ganglio de Gasser.

Antes de alcanzar la córnea, los nervios ciliares discurren entre la esclerótica (membrana inextensible, como veremos más adelante) y la coroides; así se explica que cuando la presión intraocular aumenta, como, por ejemplo, en el glaucoma, puedan sufrir una fuerte compresión en esta parte de su trayecto: de aquí los dolores atroces que sufren los enfermos de glaucoma; de aquí también la desaparición de la sensibilidad de la córnea al contacto que se nota en semejante caso.

Los nervios ciliares van a terminar en las células de la capa epitelial anterior de la córnea; por eso las lesiones superficiales de esta capa, las de la queratitis superficial, por ejemplo, son mucho más dolorosas que las lesiones profundas y más graves de las úlceras o de los abscesos de la córnea.

Para terminar lo que hace referencia a los nervios de la córnea, anotaremos que existe una forma de queratitis en la que la disposición de los focos infiltrados es paralela al trayecto de los ramos nerviosos: la *queratitis en franjas*.

La excitación de los nervios ciliares — o si se prefiere del trigémino —, determinada por la compresión lenta y progresiva de los globos oculares, provoca, en el sujeto normal, reacciones reflejas que se manifiestan principalmente en el pulso y la respiración (retardo del pulso y de la respiración) y que son conocidas en clínica con el nombre de *reflejo oculocardiaco* (G. DAGNINI, B. ASCHNER). La exploración metódica de este reflejo suministra, en neurología, datos importantes para el diagnóstico de algunas afecciones. Se emplea mucho en la actualidad.

2.º Cámara anterior. — La cámara anterior del ojo es el espacio que media entre el iris y la córnea (fig. 331).

a) *Forma general*. — Tiene en conjunto la forma de una lente planoconvexa dispuesta en sentido frontal y, por lo tanto, ofrece a nuestra consideración: 1.º, *dos paredes*, una anterior y otra posterior; 2.º, *una circunferencia*.

a) La *pared anterior* está formada por la cara posterior, cóncava, de la córnea, y en toda la circunferencia de ésta, por la porción de la esclerótica que está situada inmediatamente por detrás del limbo esclerocorneal; la anchura de esta porción yuxtalímbica de la esclerótica, que toma parte en la formación de la pared anterior de la cámara anterior es de 2 mm aproximadamente a nivel de los dos extremos superior e inferior del diámetro vertical del ojo, y 1,25 mm tan sólo a nivel de las extremidades nasal y temporal de diámetro horizontal (ROCHON-DUVIGNEAUD).

β) La *pared posterior* está formada por la cara anterior del iris y por la porción de la cara anterior del cristalino que corresponde a la pupila. A este nivel, la cara

anterior se continúa directamente, entre el borde pupilar y el cristalino, con la cámara posterior.

γ) La *circunferencia* corresponde al ángulo iridocorneal y rebasa 2 mm la periferia de la córnea, como acabamos de indicar, para irse a ocultar por debajo de la esclerótica.

b) *Dimensiones*. — Así constituida, la cámara anterior tiene la forma de una lente muy convexa por delante y casi plana por detrás. Su diámetro anteroposterior máximo es de 2 a 2,5 mm; conviene recordarlo al practicar la paracentesis de esta cavidad, para no herir el iris o el cristalino penetrando a demasiada profundidad. Sus dimensiones pueden sufrir importantes modificaciones en el estado patológico

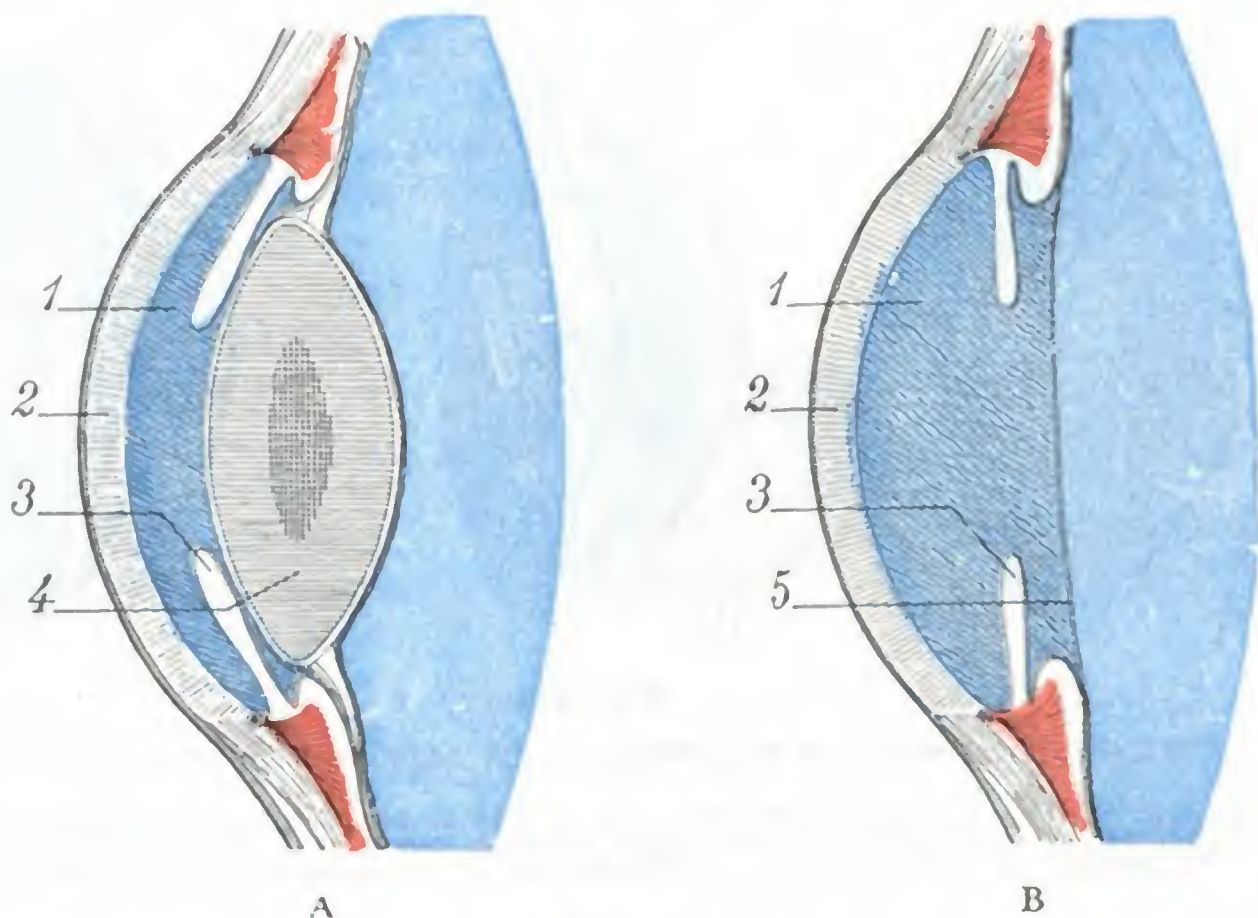


FIG. 322

Modificaciones patológicas de la cámara anterior del ojo: A, reducción de la cámara anterior del ojo en los casos de hipertensión del globo (glaucoma). — B, aumento de la cámara anterior después de la extracción del cristalino (operación de la catarata).

1, cámara anterior. — 2, córnea. — 3, iris. — 4, cristalino. — 5, membrana hialoides.

(fig. 322). Así, en la *hipertensión del globo ocular*, o *glaucoma*, la cámara anterior está aplastada y sus dimensiones anteroposteriores muy reducidas. Por el contrario, están sensiblemente aumentadas cuando ha sido extirpado el cristalino (*asfaquia*).

c) *Humor hídrico*. — La cámara anterior del ojo está ocupada, en estado normal, por el *humor hídrico*, líquido incoloro que procede de la filtración de los vasos del iris y de los procesos ciliares. Se reproduce muy rápidamente cuando ha sido evacuado (después de la operación de la catarata, por ejemplo). Este líquido está sometido a determinada presión en la cámara anterior, y por eso mantiene separados entre sí el iris y la córnea. Cuando se punciona la córnea, se escapa de súbito, y entonces el iris va a aplicarse sobre la cara posterior de la córnea y puede llegar a insinuarse en la herida que se practicó en esta membrana (*hernia y enclavamiento del iris*).

El humor hídrico, en estado fisiológico, se renueva sin cesar. Trasudado, como hemos dicho, por los vasos del iris y de los procesos ciliares, sale de la cámara anterior por los espacios linfáticos del ángulo iridocorneal. Más adelante veremos, al estudiar estos espacios, los graves accidentes que resultan de su obstrucción.

En estado patológico pueden observarse en la cámara anterior derrames de sangre (*hipema*), de pus (*hipopión*), exudados del iris y cuerpos extraños. Puede encontrarse

también en ella el cristalino luxado. Añadamos que en esta cavidad es donde caen y son absorbidos los residuos corticales liberados por la discisión del cristalino, método operatorio aplicable, como sabemos, a cierta variedad de cataratas.

3.º Iris. — El iris es una membrana circular, dispuesta en sentido frontal entre la córnea y el cristalino. Mide de 12 a 13 mm de diámetro; su grosor es, por término medio, de tres décimas de milímetro. En su centro se ve un orificio redondeado, el *agujero de la pupila*, destinado al paso de los rayos luminosos: el iris se convierte así en una especie de diafragma de agujero central, colocado entre el medio exterior y la retina. El orificio pupilar o *pupila* es casi siempre único. Excepcionalmente se

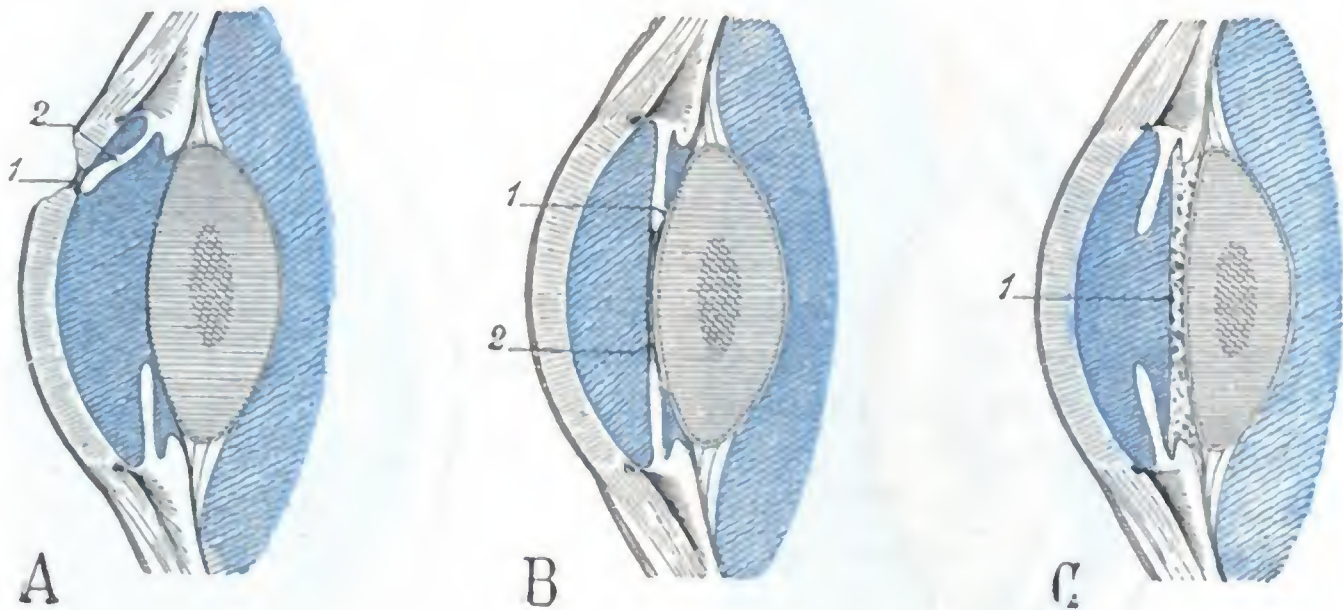


FIG. 323

Cortes anteroposteriores esquemáticos del segmento anterior del ojo.

A. sinequia anterior del iris (leucoma adherente): 1, cicatriz de una úlcera de la córnea. — 2, iris adherido. B. sinequias posteriores del iris y exudados que llenan el campo pupilar: 1, adherencias del iris al cristalino; 2, exudados. — C, persistencia de la membrana de Wachsendorf: 1, membrana de Wachsendorf.

encuentran iris que presentan agujeros múltiples. Esta conformación anómada lleva el nombre de *policoria*.

A. FORMA EXTERIOR. — Considerado desde el punto de vista de su configuración exterior y de sus relaciones, el iris nos ofrece una cara anterior, una cara posterior, una circunferencia mayor y una circunferencia menor.

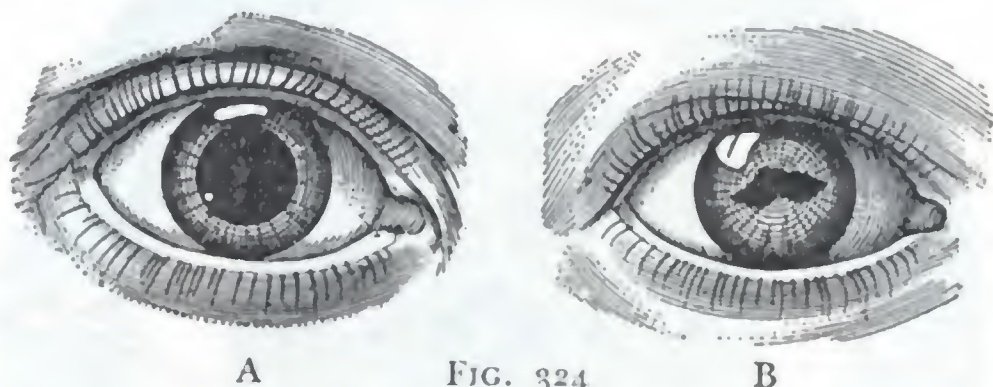
a) *Cara anterior*. — La cara anterior del iris es anfractuosa, brillante y de distinta coloración según los individuos. En términos generales, se puede decir que el iris de color claro se observa en las personas de cabellos rubios y el iris de color oscuro en las personas de cabellos castaños o negros. A veces ocurre que el color del iris no es el mismo en los dos ojos. El color y el aspecto reluciente del iris se modifican cuando está inflamado (*iritis*): la membrana toma entonces un aspecto deslustrado y un color borroso, sucio. La cara anterior del iris está en relación con la posterior de la córnea; pero está separada de la misma por la cámara anterior. En ciertos casos patológicos (heridas, úlceras, etc.), el iris puede ponerse en contacto con la córnea y adherirse a ella: estas adherencias se denominan *sinequias anteriores*; se dice también que la córnea presenta un *leucoma adherente* (fig. 323, A).

b) *Cara posterior*. — La cara posterior del iris (la *úvea* de los antiguos anatomistas) ofrece en todos los individuos, excepto en los albinos, una coloración idéntica: negra. Corresponde a la cara anterior del cristalino, sobre la que se aplica directamente, excepto a nivel de su circunferencia mayor; en este punto los procesos ciliares se interponen entre ella y el borde del cristalino. El cristalino levanta ligeramente el iris y, en cierto modo, lo pone tenso; por eso en la subluxación o en la supresión de la lente, el iris flota y oscila (*iridodonesis*). Las relaciones íntimas de la cara posterior

del iris con el cristalino explican la frecuencia de las adherencias (*sinequias posteriores*) que se establecen entre estos órganos en los casos de iritis (fig. 323, B); nos explican también por qué la atropina, provocando la dilatación de la pupila, es decir, separando el iris del cristalino, impide la formación de estas adherencias. Las estrechas relaciones que existen entre estos dos órganos, iris y cristalino, exponen al cirujano que practique la iridectomía a herir el cristalino subyacente. El iris puede, por igual motivo, ser interesado con frecuencia en la extracción del cristalino; por esto la mayoría de operadores practican sistemáticamente la escisión del iris (*iridectomía*) antes de proceder a la extracción del cristalino opaco.

c) *Circunferencia mayor*. — La circunferencia mayor del iris está representada por la inserción periférica de esta membrana. La estudiaremos con la región iridociliar, que contribuye a formar.

d) *Circunferencia menor, pupila*. — La circunferencia menor del iris circunscribe la *pupila*. La pupila es una abertura esencialmente movable, que se contrae durante la *visión de cerca* o bajo la influencia de una luz viva, y que se dilata, por el contrario, durante la *visión lejana* o en un lugar poco iluminado, para que llegue tan sólo a la retina la cantidad de luz necesaria para producir una impresión óptica normal. Cuando la pupila está obliterada por exudados (iritis), los rayos luminosos no pueden penetrar en el ojo; es suficiente, en tal caso, practicar la resección de una porción de iris, o sea proceder a la formación de una *pupila artificial*, a fin de que el enfermo pueda recobrar la vista.



A B FIG. 324
Esquema que muestra la forma de la pupila en estado normal y en estado patológico.

A, pupila dilatada y normal.
B, pupila dilatada en caso de iris inflamado (iritis) y adherido parcialmente al cristalino.

En el feto, el área de la pupila está ocupada por una membrana, la *membrana de Wachendorf*, que forma parte del saco vascular del cristalino nutrido por la arteria hialoide, que desaparece hacia el séptimo mes de la vida intrauterina; puede, sin embargo, persistir en parte después del nacimiento y originar una dificultad de la visión a veces muy notable. Esta membrana se inserta, como HENLE ha demostrado, en la cara posterior del iris, por fuera de la zona esfinteriana o pupilar (fig. 323, C); resulta de ello que, cuando persiste, los movimientos de la pupila están intactos, lo que permite distinguir este vicio de formación de la obliteración de la pupila por exudados inflamatorios, caso en el que los movimientos del iris están abolidos.

Cuando la pupila está medianamente dilatada, es con bastante exactitud circular y mide de 3 a 4 mm de diámetro. Conserva su forma circular al dilatarse, a menos que existan adherencias del iris con el cristalino; en este caso la pupila embridada, cohibida en su funcionamiento, aparece deformada (fig. 324), tanto más cuanto más cortas sean las sinequias. Se ha propuesto destruir estas adherencias para evitar las tracciones que sufre forzosamente el cristalino en los incesantes movimientos del iris.

Las pupilas de ambos ojos tienen sensiblemente igual tamaño en estado normal, pero no sucede lo mismo en ciertas afecciones cerebrales, como en la parálisis general, por ejemplo, en la que la asimetría pupilar es la regla.

B. ESTRUCTURA. — El iris, prescindiendo de los vasos y nervios, que describiremos aparte, se halla esencialmente constituido por fibras musculares lisas, incluidas en una estroma conjuntiva, rica en células pigmentadas y de matices distintos. Su cara anterior se halla cubierta de un epitelio (*epitelio anterior*), que es continuación del

de la cara posterior de la córnea. Sobre su cara posterior se extiende también un epitelio (*epitelio posterior*) muy pigmentado que representa los vestigios de la retina. El iris es manifiestamente una prolongación de la coroides, de la que sólo lo distingue el engrosamiento de su capa muscular. Esta continuidad anatómica de las dos membranas nos explica por qué las lesiones patológicas residen a menudo a la vez en el iris y en la coroides, de donde se deduce la frecuencia de las *iridocoroiditis* observadas en clínica.

Las *fibras musculares lisas* del iris se disponen en círculo alrededor de la pupila, formando así, en torno de ese orificio, una especie de anillo aplanado, de 1 a 1,3 mm de es-

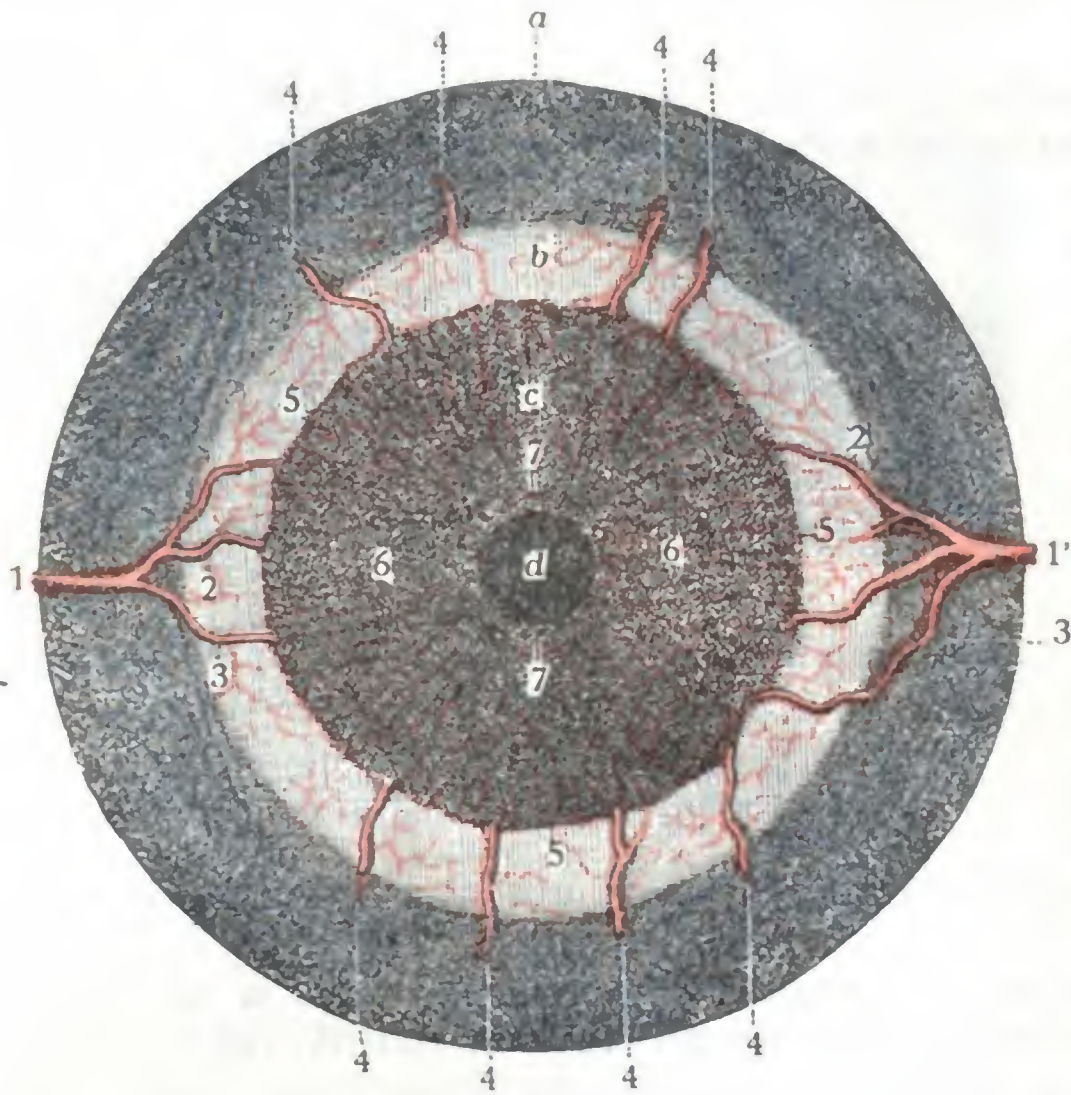


FIG. 325

Iris visto por su cara anterior con su círculo arterial mayor y su círculo arterial menor (T.).

a, coroides. — b, músculo ciliar. — c, iris. — d, pupila.

1, 1', las dos arterias ciliares largas, con 2, su rama de bifurcación ascendente; 3, su rama de bifurcación descendente. — 4, 4, 4, 4, arterias ciliares anteriores. — 5, círculo arterial mayor del iris. — 6, 6, sus ramas iridianas dirigiéndose en sentido radiado. — 7, círculo arterial menor del iris, dispuesto alrededor de la pupila.

que nacen de la oftálmica y que perforan la esclerótica en el hemisferio posterior del ojo; 2.º, por las *ciliares anteriores*, que provienen de las arterias musculares y atraviesan la esclerótica en la proximidad de la inserción de los músculos rectos. Estas arterias ciliares anteriores envían, como ya hemos visto, finos ramitos a la porción de la conjuntiva que rodea inmediatamente la circunferencia de la córnea; poco visibles en estado normal, estas arteriolas se vuelven más voluminosas cuando el iris está inflamado; forman entonces alrededor de la córnea un marco violáceo, el *círculo periquerático*, que constituye un signo excelente de la iritis. El iris es un órgano muy vascular: así se explica que algunas afecciones, como la sífilis y el reumatismo, cuya localización frecuente en el sistema circulatorio conocemos, interesen especialmente al iris (*iritis sífilítica*, *iritis reumática*).

β) Las *venas* van a terminar en el paquete venoso de los procesos ciliares y, por su mediación, en las venas de la coroides.

pesor; la contracción de este anillo, verdadero *esfínter de la pupila*, estrecha el orificio y produce la *miosis*. ¿Existe un músculo dilatador de la pupila formado por fibras radiadas, como HENLE, KELLIKER, IWANOFF, MERKEL sostienen, o bien debemos admitir que la dilatación pupilar (llamada también *midriasis*) se debe a la relajación del esfínter que acabamos de describir? Las últimas investigaciones de GABRIELIDES y de VIALLETON y GRYNFELT hablan en favor de la existencia de un músculo dilatador.

C. VASOS Y NERVIOS. — Los vasos del iris comprenden, respectivamente, arterias, venas y linfáticos.

a) Las *arterias* (fig. 325), muy numerosas, proceden del *círculo arterial mayor del iris*, que está situado alrededor de esta membrana. Este círculo arterial se halla formado: 1.º, por las dos *ciliares largas posteriores*, una interna o nasal y otra externa o temporal,

γ) Los *linfáticos* no existen en el iris, en el concepto de vasos. La linfa circula por un sistema lagunar bien descrito por SCHWALBE. Del iris se vierte en la cámara anterior, a favor de unas hendiduras que existen alrededor del iris, entre los fascículos del ligamento pectíneo (véase más adelante).

δ) Los *nervios* del iris son muy numerosos: ya se conoce cuán dolorosa es la sección de la membrana en la iridectomía. Proceden tales nervios del plexo que forman los ciliares emanados en su mayoría del ganglio oftálmico, que, como sabemos, recibe sus raíces del motor ocular común, del simpático y del oftálmico (nervio nasal). La contracción de la pupila está bajo la dependencia del motor ocular común; su dilatación resulta de la acción del simpático, bien sea porque inerve el músculo radiado del iris, o bien porque obre por inhibición sobre el plexo ciliar. De todos modos, los movimientos del iris son movimientos reflejos y, como tales, ajenos a la voluntad. Unos tienen su punto de origen en la retina (*reflejo luminoso*) y otros en la contracción del músculo ciliar y de los músculos de la convergencia (*reflejo de la acomodación*).

CENTRO GANGLIONAR Y CENTRO CORTICAL DE LOS NERVIOS DEL IRIS: VÍA MOTORA DEL IRIS. — El centro ganglionar de los nervios del iris (fig. 326, 7) forma parte de los centros ganglionares del motor ocular común, que describiremos más adelante. Presenta con los centros ópticos relaciones que nos permiten comprender cómo una excitación luminosa puede recorrer el nervio óptico, reflejarse a nivel de los centros ópticos primarios y los centros ganglionares del motor ocular común y provocar una contracción del iris (reflejo del iris a la luz, figura 326, x, x, x, xy).

Estas relaciones no bastan, sin embargo, para explicar los reflejos del iris a la acomodación, que no son reflejos propiamente dichos, como hace notar GRASSET, sino más bien movimientos automáticos realizados bajo la influencia de una inervación cortical: cuando miramos un objeto más o menos distante, o hasta sólo con el pensamiento, y en la obscuridad, pensamos en ese objeto más o menos lejano, se producen movimientos en el iris. Según GRASSET, estos movimientos tendrían por centro la zona cortical parietooccipital, donde este autor describe un *centro cortical de los nervios de la pupila* (fig. 326, 8). De este centro partirían fibras que cruzarían la línea media e irían, después de ponerse en relación con los centros ganglionares precitados, a unirse con las demás fibras del motor ocular común.

En resumen, la contracción del iris se produce por dos mecanismos diferentes: 1.º, a consecuencia de una excitación de las vías ópticas primarias, el *reflejo a la luz*; 2.º, a consecuencia de una excitación que partiría del centro cortical, la *contracción de la acomodación*. Estos dos reflejos siguen el mismo trayecto (fig. 326, xy), de la periferia a los centros ganglionares del motor ocular común; pero, a partir de allí, cada uno de ellos recorre un camino diferente: el reflejo a la luz sigue la vía de unión de los centros ópticos al centro del motor ocular (fig. 326, x); el reflejo de acomodación sigue la vía de unión del centro cortical parietooccipital al centro del motor ocular (fig. 326, y). Este distinto camino que siguen el reflejo a la luz y el reflejo a la acomodación en una parte del trayecto nos explica por qué, según el sitio de la lesión, se observan en clínica tipos distintos de parálisis del iris. Así ocurre que el iris puede: 1.º, no contraerse ni a la acomodación ni a la luz; 2.º, no obedecer a la acomodación, pero reaccionar todavía a la luz; 3.º, por último, como en la *tabes*, por ejemplo, no reaccionar a la luz, pero, sin embargo, contraerse por la acomodación (*signo de Argill-Robertson*). Una lesión que asienta en B, en la periferia, es decir, por delante de los centros ganglionares, dará origen al primer tipo; habrá ausencia de reflejo a la luz y a la acomodación. Una lesión en C, por detrás de los centros ganglionares, se traducirá únicamente por la parálisis de la acomodación; la contracción del iris por la luz persistirá. En fin, el tercer tipo de parálisis del iris, el que se observa en las *tabes*, puede ser la consecuencia de una lesión que radique en el punto A; esta lesión interrumpe el arco reflejo opticoiridado, por donde resulta la supresión del reflejo luminoso; pero deja intacto el arco corticoiridiano, por donde tenemos la conservación del reflejo a la acomodación.

CENTRO CILIOESPINAL. — Además del centro cerebral que acabamos de indicar, los filetes del gran simpático que inervan el iris poseen aún un centro medular, el *centro cilioespinal* de BUDGE, que preside la dilatación refleja, no visual, de la pupila (movimientos pupilares provocados por el dolor, acción centripeta intensa). Estas fibras del simpático llegan a la

medula siguiendo el trigémino hasta el ganglio de Gasser (FRANÇOIS FRANK), luego el tronco del simpático y, por fin, la rama comunicante de la primera dorsal (Mme. DÉJERINE-KLUMPKE). El centro cilioespinal está situado a nivel de la parte inferior de la medula cervical y de la superior de la medula dorsal; corresponde a la parte inferior del engrosamiento braquial. Las lesiones destructivas del mismo producen *miosis*; su irritación, *midriasis*. Las lesiones de este centro se distinguen de las del centro cerebral en que no van acompañadas de ninguna alteración en la musculatura extrínseca del ojo. Añadiremos, para terminar, que en los traumatismos o en las afecciones espontáneas del segmento dorsocervical de la columna vertebral, las reacciones del iris deben ser examinadas con gran detenimiento, pues permiten localizar con exactitud el sitio de la lesión.

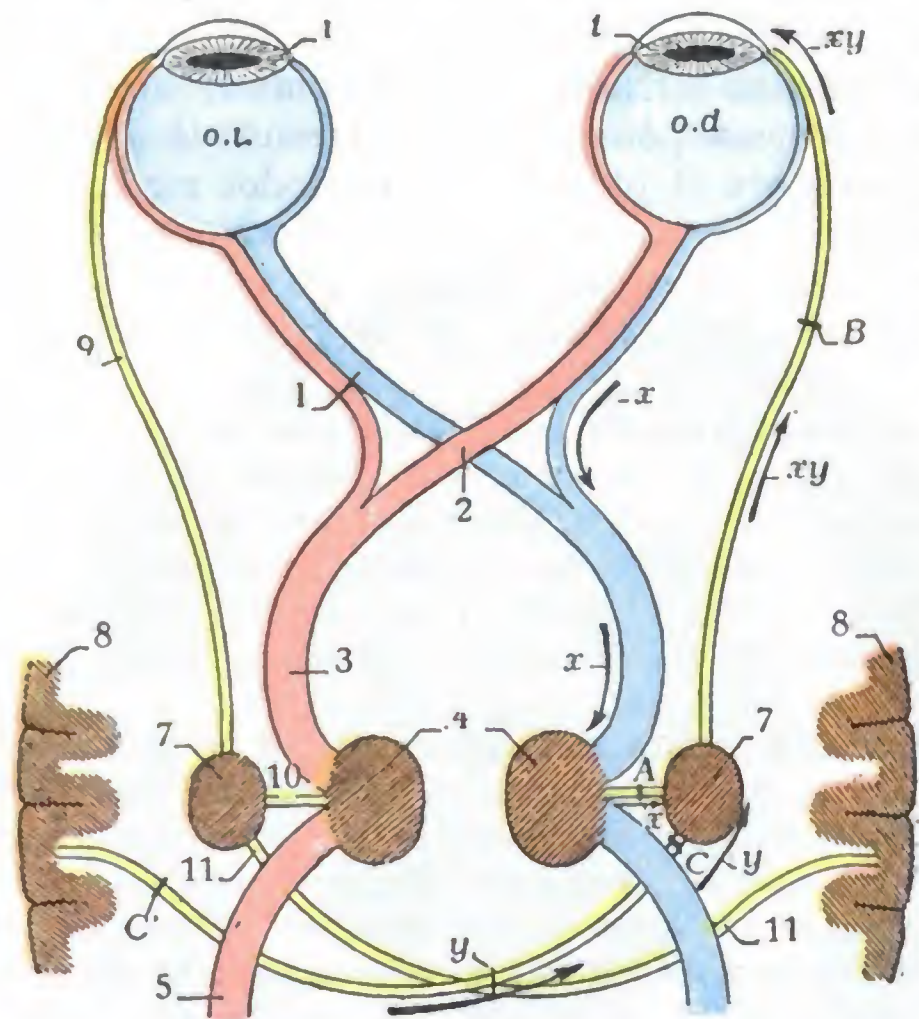


FIG. 326

Esquema de la vía motriz del iris.

La vía óptica está en rojo y en azul, la vía motriz del iris en amarillo.

o.d., ojo derecho. — o.l., ojo izquierdo. — 1, iris.

1, nervio óptico. — 2, quiasma. — 3, cintilla óptica. — 4, centros ganglionares ópticos. — 5, fascículo óptico intracerebral. — 7, centro ganglionar del motor ocular común. — 8, centro cortical de los nervios del iris y del músculo ciliar (superficie parietooccipital). — 9, motor ocular común. — 10, fibras de unión entre el centro ganglionar del motor ocular común y su centro óptico. — 11, trayecto intracerebral de las fibras de unión entre el centro ganglionar del motor ocular común y su centro cortical.

Lo restante de la explicación está en el texto.

detrás del iris, entre éste y el cuerpo vítreo. Mide, por término medio, 9 ó 10 mm de diámetro por 5 mm de espesor. Su centro se halla situado un poco por delante del centro de los movimientos del ojo.

A. FORMA EXTERIOR Y RELACIONES. — El cristalino, exactamente como ocurre con toda lente biconvexa, presenta dos caras, una anterior y otra posterior, y una circunferencia.

a) La *cara anterior*, convexa, es un segmento de esfera, cuyo radio es, por término medio, de 9 mm. Lisa y tersa, corresponde sucesivamente, yendo del centro a la periferia: 1.º, a la pupila y, por consiguiente, a la cámara anterior del ojo; 2.º, a la cara posterior del iris; 3.º, a los procesos ciliares. El centro de esta cara, o *polo anterior* del cristalino, está separado de la cara posterior de la córnea por un espacio de 2 a 2,5 mm.

β) La *cara posterior*, más convexa que la anterior, representa asimismo un segmento de esfera de un radio de 5,5 a 6 mm. Corresponde, en toda su extensión, al

4.º Cámara posterior. — La cámara posterior del ojo es el espacio, en estado normal virtual, que se halla comprendido entre la cara posterior del iris y la cara anterior del cristalino. Por delante comunica con la cámara anterior, a nivel del orificio de la pupila; comunica, asimismo, por arriba y por detrás, con el *conducto abollonado de Petit*, o, dicho de otro modo, con el espacio linfático de la zona de Zinn. La cámara posterior está, como la anterior, ocupada por el humor hídrico. En su parte periférica, que es con mucho la más ancha, se disponen los procesos ciliares, formando por su reunión un elegante círculo o collar, designado con el nombre de *corona ciliar*.

5.º Cristalino. — El cristalino es la porción más importante del aparato dióptrico del ojo. Es una lente biconvexa, de un valor de 11 dioptrías, situada en sentido frontal por

humor vítreo. El centro de esta cara, o *polo posterior* del cristalino, está separado de la mancha lútea de la retina (*mácula lútea*) por un espacio de 16 mm.

γ) Su *circunferencia* o *ecuador* no es exactamente circular, sino ligeramente sinuosa (SOPHE, TOUFESCO, TERRIEN) y está en relación en todo su contorno con un pequeño conducto linfático, el *conducto abollonado* de PETIT o, sencillamente, el *conducto de Petit*.

B. CARACTERES FÍSICOS. — Desde el punto de vista físico, el cristalino ofrece a nuestra consideración su elasticidad, su coloración y su consistencia.

a) *Elasticidad*. — El cristalino es un órgano esencialmente elástico. Cede con facilidad a toda causa de deformación y recobra rápidamente su forma primitiva. Gra-




FIG. 327

Cristalino visto: A, por su cara anterior; B, por su cara posterior (T.).

FIG. A. — 1, radio estelar ascendente y vertical. — 2, 2, radios estelares oblicuamente descendentes y divergentes bajo un ángulo de 120°. — 3, 3, sectores superiores. — 4, sector inferior.
 FIG. B. — 1, 1, radios estelares oblicuamente ascendentes y divergentes bajo un ángulo de 120°. — 2, radio estelar descendente y vertical. — 3, sector superior. — 4, 4, sectores inferiores.

cias a esa propiedad, puede cambiar de curvatura según que el ojo deba adaptarse a la visión próxima o a la visión remota (*poder de acomodación del cristalino*). HELMOLTZ ha llegado a establecer que, para una acomodación de 5 dioptrías, la cara anterior del cristalino se abomba de tal modo, que su radio de curvatura mide 6 mm, en lugar de 10 que tiene en estado de reposo. La curvatura de la cara posterior también aumenta (5,5 mm en vez de 6 mm) (PANAS). Esta elasticidad del cristalino disminuye bastante rápidamente con la edad.

El poder de acomodación del cristalino, que es de 14 dioptrías a los diez años, 10 dioptrías a los veinte años y de 7 tan sólo a los treinta, es casi nulo a los sesenta o sesenta y cinco años (DONDEERS). A partir de cuarenta a cuarenta y cinco años es insuficiente para permitir la visión de cerca. El sujeto se ve obligado entonces a suplir esa insuficiencia de acomodación mediante el uso de cristales convexos, cuyo poder debe aumentar a medida que su acomodación disminuye. Esta pérdida del poder de acomodación del cristalino constituye la *presbicia*.

En el hipermetrope, en que, como sabemos, los rayos luminosos van a formar su foco por detrás de la retina, el poder de acomodación del cristalino está continuamente en juego para llevar el foco a la retina misma.

En el miope, por el contrario, en quien los rayos luminosos van a formar el foco por delante de la retina, es tanto menos utilizado cuanto mayor es la miopía; un miope de 7 dioptrías no será nunca présbita. Si se tiene en cuenta que el cristalino tiene un poder de 11 dioptrías, se comprenderá que se haya podido, en miopías superiores a 13 dioptrías.

aconsejar la extracción del cristalino (FUKALA, VACHER). Un miope de 14 dioptrías, por ejemplo, no tendrá, después de la operación, más que una miopía de 3 dioptrías. Añadamos, sin embargo, que esto no es completamente exacto y que la disminución de la refracción que resulta de la extracción del cristalino en grandes miopes es en realidad mayor de 11 dioptrías (aproximadamente de 15 dioptrías), lo que se debe a que, en la producción de la miopía, no es el cristalino solo el que está en juego, sino que la refringencia de la córnea y el alargamiento del eje anteroposterior del globo ocular son también factores importantes (A. TROUSSAU).

b) *Coloración.* — La coloración del cristalino es también variable según los casos. En el niño, el cristalino es incoloro y completamente transparente. De los treinta a los cuarenta años, su parte central toma poco a poco un tono amarillo pajizo. En los viejos, en fin, el cristalino presenta generalmente un tinte ambarino,

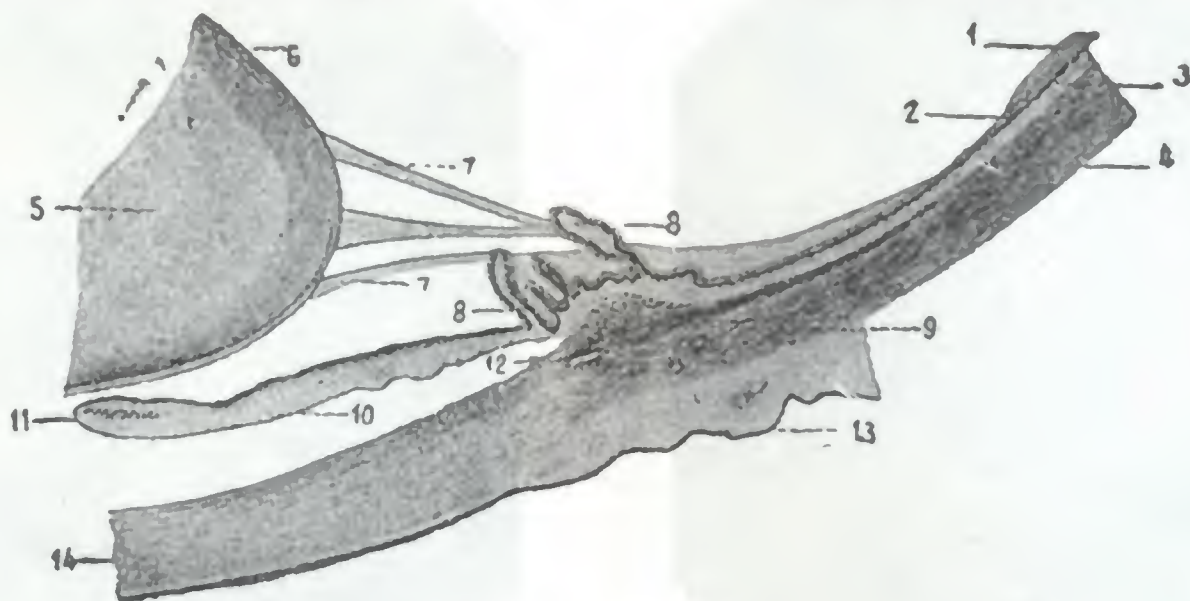


FIG. 328

Zona de Zinn vista en un corte horizontal del ojo (aumentada nueve veces, según TOURNEUX).

1, retina. — 2, ora serrata. — 3, coroides. — 4, esclerótica. — 5, cristalino. — 6, cápsula del cristalino. — 7, fibras de la zónula. — 8, procesos ciliares. — 9, músculo ciliar con sus dos clases de fibras. — 10, iris. — 11, esfínter del iris. — 12, conducto de Schlemm. — 13, conjuntiva. — 14, córnea.

más o menos acentuado, según los individuos, y que es preciso no confundir con una catarata incipiente. En ciertos casos patológicos, la transparencia del cristalino desaparece de manera total o parcial y se origina la alterción que se conoce con el nombre de *catarata*.

c) *Consistencia.* — La consistencia del cristalino varía asimismo con la edad. Blando en el niño, el cristalino se vuelve duro en el adulto y sobre todo en el viejo. La parte central es la más dura; se la designa con el nombre de *núcleo*. Esta consistencia sufre en la catarata modificaciones que interesa conocer. Así vemos que se encuentran cataratas *liquidas* o *blandas*, *cataratas semiblandas* y *cataratas duras*; pueden encontrarse, por fin, *cristalinos calcificados*.

C. MEDIOS DE FIJACIÓN. — El cristalino se mantiene en posición por medio de un aparato fijador especial (fig. 328, 7) que se designa indistintamente con los nombres de *zona de Zinn*, *ligamento suspensor del cristalino* o *zónula*. Está constituido por una serie de fibrillas que proceden, no de la membrana hialoidea, como se ha creído durante mucho tiempo, sino de la parte de la retina que se extiende desde la ora serrata a los procesos ciliares (*retina ciliar*), como resulta de las investigaciones de HOCQUARD y MASSON, SCHOEN, TERRIER, DAMIANOFF. Desde la retina ciliar, donde se originan, las fibras zonulares se dirigen hacia el ecuador del cristalino, donde terminan, unas en la cristaloides anterior (*fibras preecuatoriales*) y otras en la cristaloides posterior (*fibras postecuatoriales*). Al separarse así unas de otras, las fibras preecuatoriales y las postecuatoriales forman alrededor del ecuador del cristalino un espacio, de sección triangular, que se designa con el nombre de *conducto abollonado*

de Petit o, simplemente, *conducto de Petit*. Las paredes de este conducto están acribilladas de hendiduras, a través de las cuales pasa la linfa.

La zona de Zinn, a causa de su inserción en la ora serrata, tira constantemente del ecuador del cristalino en sentido excéntrico y, por consiguiente, aplana la lente. Para que el cristalino se abombe, para que haya acomodación, es preciso que la zona de Zinn pueda ser distendida; este papel, como veremos más adelante, lo desempeña el músculo ciliar.

El aparato de suspensión del cristalino es poco resistente, está flojo y hasta reblandecido en ciertas formas de cataratas (*cataratas flotantes*). Puede romperse a consecuencia de un traumatismo o de una operación: en este caso el cristalino, no estando sostenido, se luxa, o se subluxa, bien en el cuerpo vítreo, bien en la cámara anterior.

D. ESTRUCTURA. — El cristalino está formado: 1.º, por una cubierta o *cápsula*; 2.º, por una serie de fibras aplanadas, las *fibras del cristalino*, que forman la substancia amorfa que, en el cristalino indurado, dibuja una especie de estrella de tres puntas (fig. 327) visible en las dos caras.

a) *Cápsula*. — La cápsula del cristalino es una membrana delgada, transparente como el cristal, muy elástica, que se arrolla sobre sí misma cuando se la desgarrá. En la operación de la catarata basta practicar en ella una pequeña incisión para que se transforme inmediatamente en una extensa hendidura, suficiente para dejar escapar las fibras opacas del cristalino. Esta cápsula se denomina también *cristaloides*; su porción anterior se llama más especialmente *cristaloides anterior*, y a su porción posterior se la denomina *cristaloides posterior*.

La cristaloides anterior está en contacto con los procesos ciliares y la cara posterior del iris; con ella se forman las sinequias posteriores indicadas anteriormente y en ella también se observan esas pequeñas manchas, llamadas *depósitos de úvea*, que se producen después de las inflamaciones ligeras de la membrana del iris. La cristaloides posterior, como la cara posterior del cristalino que reviste, corresponde al cuerpo vítreo.

Histológicamente, la cristaloides es amorfa por completo y con toda probabilidad de naturaleza cuticular. La cristaloides anterior está tapizada, en su cara profunda y en toda su extensión, por una sola capa de células pavimentosas: el *epitelio del cristalino*. La cristaloides posterior carece por entero de ella.

La cápsula, al contrario de lo que sucede con las fibras del cristalino, se vuelve opaca muy raras veces; por eso en la operación de la catarata se respeta por lo general y no se hace más que incidirla para extraer las fibras degeneradas. La operación es así mucho más simple y menos grave que si se practicase la extracción de la cápsula (fig. 329), puesto que la cristaloides, continuándose directamente con la zona de Zinn, como hemos dicho, forma con esta última un tabique que aísla el humor vítreo del segmento anterior del ojo y se opone, cuando queda intacta, a su salida al exterior. Cuando la cápsula se torna opaca al mismo

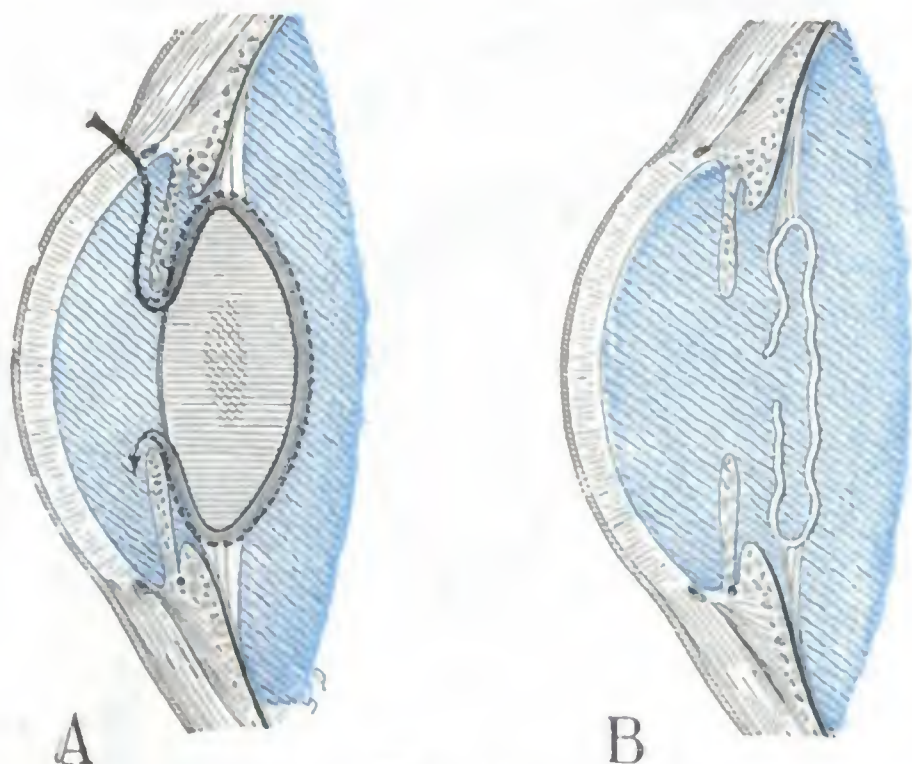


FIG. 329

Cortes anteroposteriores esquemáticos del segmento anterior del ojo.

A. Esta figura tiene por objeto poner de manifiesto los dos procedimientos de extracción del cristalino opacificado por una catarata: la flecha negra representa la extracción subcapsular; la de puntos, la extracción capsulolenticular.

B. Esta figura representa la cápsula del cristalino que queda después de la extracción subcapsular; su opacificación constituyó la *catarata secundaria*.

tiempo que la lente (*catarata capsulolenticular*), está indicado extraerla; claro está que en este caso la salida del cuerpo vítreo es casi fatal. La opacificación de la cristaloides se observa a veces después de una extracción subcapsular del cristalino; se denomina en este caso *catarata secundaria* y obliga a practicar una nueva operación: la discisión de la membrana o su extracción parcial con unas pinzas de iridectomía.

b) *Fibras del cristalino*.—Las fibras del cristalino proceden, por elongación, de las células epiteliales que, en la época embrionaria, tapizan la cara posterior de la cristaloides anterior. Forman la mayor parte de la masa del cristalino.

Su disposición se halla descrita extensamente en los tratados de Anatomía descriptiva, a cuya consulta remitimos el lector. Aquí sólo recordaremos que las fibras del cristalino son de una *fragilidad notable* y que su lesión se traduce por una opacidad que ha recibido el

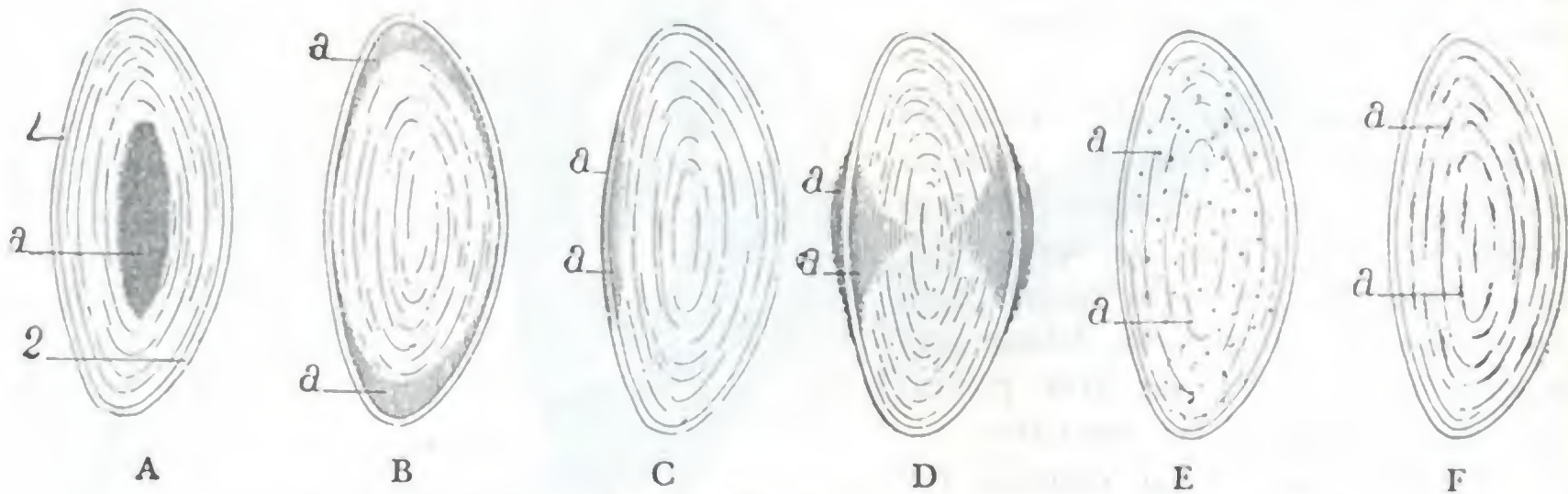


FIG. 330

Esquemas destinados a mostrar, en un corte anterior del cristalino, los diversos tipos de catarata (según TRUC y VALUDE).

A, catarata nuclear. — B, catarata cortical. — C, catarata capsular anterior. — D, catarata polar anterior y catarata polar posterior. — E, catarata punteada. — F, catarata estratificada.
1, cristaloides anterior. — 2, cristaloides posterior. — a, porciones opacas.

nombre de *catarata*. Recordaremos además que la cristaloides constituye para las fibras del cristalino un importante aparato de protección. Cuando esta membrana es lesionada, las fibras se vuelven opacas en el punto correspondiente (*cataratas traumáticas*); aísla a las fibras del humor hídrico, que, según sabemos, posee la propiedad de volverlas opacas y disolverlas; en esta propiedad se basa precisamente el tratamiento de las cataratas por *discisión*. De todos modos, la resorción de las fibras opacas no ocurre más que en los individuos jóvenes; en los adultos, y sobre todo en los viejos, ordinariamente se observa tan sólo la opacificación. Por eso es preciso esperar, para extraer una catarata, a que esté *madura*, según el término clínico, es decir, a que sea total; de otro modo se corre el riesgo de dejar con la cápsula fibras del cristalino que en contacto con el humor hídrico se opacificarán después, dando origen a una catarata secundaria.

La forma, localización y extensión de las opacidades del cristalino sirven de base a una clasificación de las cataratas. Entre los tipos más frecuentemente observados citaremos los siguientes: 1.º, la *catarata nuclear*; 2.º, la *catarata cortical*, a menudo combinada con la anterior, sobre todo en los viejos; 3.º, la *catarata capsular*, que sucede a ciertos traumatismos circunscritos y que a veces se calcifica, principalmente en las personas de edad; 4.º, la *catarata polar anterior* y la *polar posterior*, que suelen ser congénitas; 5.º, en fin, la *catarata* denominada *zonular* o, mejor, *estratificada* (DE GRAEFE), que se observa sobre todo en los niños. La figura 330 indica mejor que cualquier descripción la topografía de las lesiones en estos distintos casos.

E. NUTRICIÓN DEL CRISTALINO. — En el feto, el cristalino está envuelto en una cápsula vascular; en el adulto, está completamente desprovisto de vasos. Los materiales necesarios a su nutrición le son llevados por los líquidos que, filtrando a través de los vasos y de los procesos ciliares, circulan por los intersticios de las fibras y las

células del cristalino. El cristalino es, pues, según la expresión de TRUC y VALUDE, un parásito de las membranas próximas y, en particular, de la coroides, a cuya nutrición está ligado de tal forma que las lesiones de las membranas, principalmente de su porción iridociliar, puedan provocar la formación de la catarata.

6.º **Región ciliar.** — Con el nombre de región ciliar o iridociliar (el iris forma parte de ella por su circunferencia mayor) comprenderemos el conjunto de formaciones situadas por fuera de la circunferencia mayor del iris, entre la esclerótica, que está por delante, y la zona de Zinn, que está por detrás. Mide 7 u 8 mm de altura y es una región poco extensa, porque tiene una importancia considerable en patología ocular. Vista en un corte meridiano del ojo (fig. 331), la región iridociliar presenta el aspecto de un triángulo alargado, cuyo vértice mira al ecuador. Podemos considerarle, pues: 1.º, una *cara anterior*; 2.º, una *cara posterior*; 3.º, un *vértice*; 4.º, una *base*; 5.º, un *plano medio* o, si se quiere, un *contenido*, que es el *músculo ciliar*. Estudiaremos sucesivamente cada uno de estos elementos.

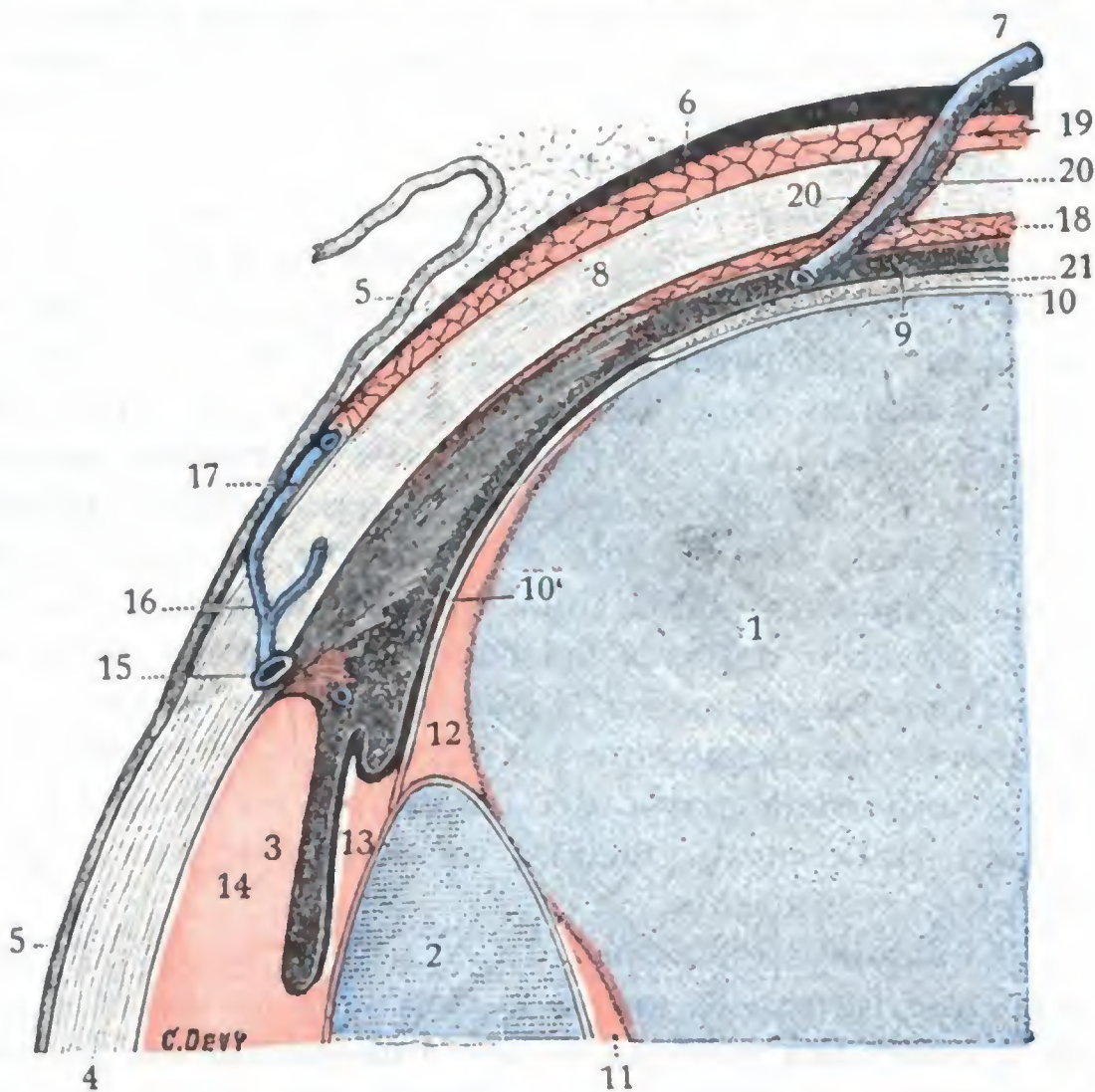


FIG. 331

Corte meridiano del ojo que muestra la región iridociliar en sus relaciones con las cámaras del ojo (T.).

(Las manchas rojas indican el camino seguido por la linfa.)

1, cuerpo vítreo. — 2, cristalino. — 3, iris. — 4, córnea. — 5, conjuntiva. — 6, cápsula de Tenon. — 7, uno de los vasa vorticosa. — 8, esclerótica. — 9, coroides. — 10, membrana hialoidea. — 10', zónula. — 11, espacio postlenticular. — 12, conducto de Petit. — 13, cámara posterior. — 14, cámara anterior. — 15, conducto de Schlemm. — 16, una vena de la esclerótica. — 17, una vena ciliar anterior. — 18, espacio supracoroides. — 19, espacio supraescleral o espacio de Tenon. — 20, conducto que reúne dos espacios. — 21, retina.

B. **CARA POSTERIOR.** — La cara posterior está formada por la zona de Zinn o zónula, que hemos descrito ya a propósito del cristalino.

C. **VÉRTICE.** — El vértice, como hemos dicho, mira al ecuador y corresponde a la ora serrata, es decir, al punto de inserción de las fibras más superficiales del músculo ciliar.

D. **BASE.** — La base, dirigida hacia el eje anteroposterior del ojo, se extiende desde la inserción de la zónula en el cristalino hasta la línea de soldadura esclerocorneal. Nos presenta sucesivamente de atrás adelante: 1.º, los *procesos ciliares*; 2.º, la *circunferencia mayor del iris*; 3.º, el *ángulo iridocorneal*.

a) **Procesos ciliares.** — Los procesos ciliares son pequeños repliegues de 3 a 5 mm de largo, colocados en sentido meridiano por delante de la zónula, por detrás y por

dentro del músculo ciliar. Forman relieve en la cámara posterior del ojo, por detrás de la circunferencia mayor del iris. En número de 70 en el hombre (NUEL), forman como una especie de collar o de corona alrededor del cristalino, la *corona ciliar*. Cada uno de los procesos ciliares se halla formado por un paquete de vasos, venosos principalmente, enroscados y apelotonados sobre sí mismos. En conjunto recuerdan bastante a los glomérulos del riñón y, como estos últimos, desempeñan el papel de órganos de filtración al producir la mayor parte del humor hídrico.

b) *Circunferencia mayor del iris*. — La circunferencia mayor del iris, que está inmediatamente por delante de los procesos ciliares, forma cuerpo con el músculo ciliar. En este punto hay continuidad entre el tejido conjuntivo del iris y el del músculo ciliar y, por otra parte, se ven numerosos vasos ir de la cara posterior del músculo ciliar al espesor del iris.

c) *Angulo iridocorneal, vías linfáticas del segmento anterior del ojo*. — Por delante del iris, la base de la región iridociliar está representada por el ángulo iridocorneal, que está bañado por el humor acuoso. Fisiológicamente el ángulo iridocorneal ejerce un gran papel en la circulación de los líquidos intraoculares, circulación de las más activas, como lo prueba el hecho, que hemos indicado ya, de que el humor hídrico extraído por paracentesis de la cámara anterior se reproduzca en algunos minutos. Los líquidos intraoculares están formados principalmente por el humor hídrico, trasudado de un modo continuo por los vasos de los procesos ciliares y del iris, y accesoriamente por la linfa, que, del segmento posterior del ojo, penetra en la cámara posterior a través del conducto de Petit. Se acumulan primero en la cámara posterior y luego pasan a la cámara anterior en gran parte por la pupila (SCHOELER y UTHOFF) y accesoriamente por un sistema de fisuras que ULRICH describió, a nivel de la circunferencia mayor del iris. Salen, en definitiva, de la cámara anterior por el ángulo iridocorneal, gracias a un sistema de fisuras que vamos a describir detalladamente a continuación.

El ángulo iridocorneal (fig. 334, 9) es esa especie de regata, de 1,5 a 2 mm de altura, que forman al unirse la cara anterior del iris y la cara posterior de la parte de la esclerótica que está situada inmediatamente por detrás del limbo esclerocorneal. Este canal está formado, por detrás, por la estroma del iris, y por delante, por la membrana de Descemet modificada, ya que esta membrana, cuando llega a la proximidad de la circunferencia de la córnea, se hace fibrilar y forma en este punto una especie de engrosamiento anular, el *anillo tendinoso* de DOEHLINGER, en el que se insertan las fibras radiadas del músculo ciliar; luego, las fibrillas que lo constituyen se reflejan hacia atrás y, desparramándose y entremezclándose, van a perderse, por fin, en la cara anterior del iris. Se llama *ligamento pectíneo* (HUECK) a estas fibrillas reflejadas, y *espacios de Fontana* a los intersticios regulares que limitan entre sí y que están en comunicación directa con la cámara anterior. El ligamento pectíneo y los espacios de Fontana están desarrollados sobre todo en los mamíferos; en el hombre se ven todavía claramente durante el período fetal, pero en la edad adulta las fibrillas se resorben y los espacios que limitan se fusionan con la cámara anterior, que así queda mayor (ROCHON-DUVIGNEAUD). De ahí que la cámara anterior tenga en el hombre una extensión mayor que la de la córnea transparente, y que su porción periférica se oculte por debajo del borde opaco de la esclerótica. Esta porción periférica de la cámara anterior, que representa los espacios de Fontana del feto, está en relación con un conductillo, el *conducto de Schlemm*, excavado en el espesor de la esclerótica, inmediatamente por detrás del limbo esclerocorneal; sólo se halla separado de ella por la membrana de Descemet, que se hace fibrilar y reticulada, y la mayoría de autores admiten, con SCHWALBE, que a través de las hendiduras de esta membrana comunica con el conducto. Este conducto de Schlemm, ora único, ora subdividido en múltiples conductos, tabicado interiormente como los senos de la duramadre (ROCHON-DUVIGNEAUD), se continúa por fuera con las venas de la esclerótica.

Tal es la disposición del ángulo iridocorneal. Por ella comprendemos como el humor hídrico incesantemente producido puede pasar por los espacios de Fontana al conducto de Schlemm, y de allí a las venas de la esclerótica, que lo llevan a las venas musculares. Esta es la gran vía de filtración. Accesoriamente el humor hídrico penetra por los estomas descritos por FUCHS en la cara anterior del iris, alcanzando así los espacios lagunares del mismo, los de la región ciliar, las vainas perivasculares de los vasa vorticosa y, por fin, el espacio de Tenon.

E. CONTENIDO DE LA REGIÓN: MÚSCULO CILIAR. — La parte media de la región iridociliar está ocupada por un músculo de fibras lisas, el *músculo ciliar*. Se le llama

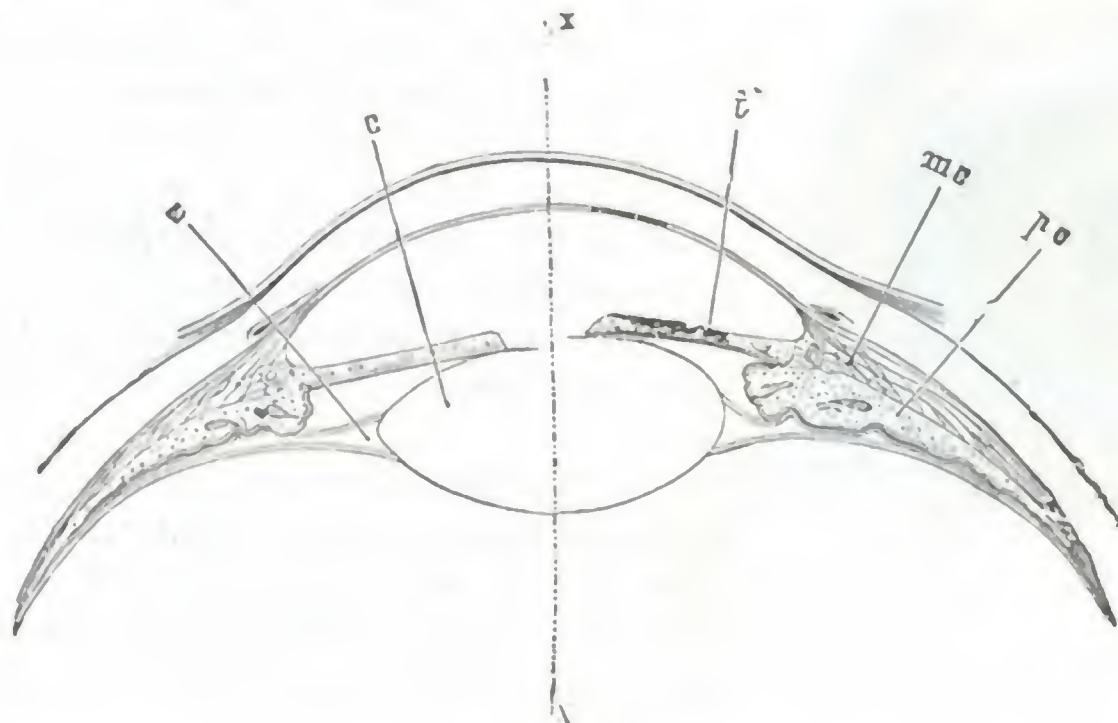


FIG. 332

Mecanismo de la acomodacion ocular. En la mitad izquierda de la figura, el cristalino, aplanoado, se halla acomodado para la vision de objetos distantes. En la mitad derecha, el cristalino, a causa de la contraccion del músculo ciliar y de la relajacion de la zónula, se abomba hacia delante, empujando el iris: se halla acomodado para la vision de los objetos próximos (T.).

m.c., músculo ciliar. — p.c., procesos ciliares. — i, iris. — c, cristalino. — z, zónula. — xx, eje anteroposterior.

también *músculo de Brücke* y *músculo tensor de la coroides*. Visto de frente tiene la forma de una cinta o, mejor, de un anillo aplanado, de color blanco grisáceo, cuya anchura, según WARLOMONT, es de 7 mm en el lado temporal del globo ocular y de 6 mm tan sólo en el lado nasal. Su grosor aumenta de modo considerable de atrás adelante (mide 0,2 mm aproximadamente en su parte posterior, mientras que en la proximidad del iris alcanza 0,6 y hasta 0,8 mm).

Desde el punto de vista de su constitución anatómica, el músculo ciliar se compone de dos clases de fibras: radiadas y circulares. Las *fibras radiadas*, llamadas también *fibras anteroposteriores* o *fibras meridianas*, son con mucho las más numerosas. Nacen por delante, en el anillo tendinoso de Döllinger, que, como sabemos, es una dependencia de la membrana de Descemet. De allí se dirigen hacia atrás, divergiendo, y se anastomosan entre sí formando un plexo de mallas muy irregulares. Por fin, van a terminar las superficiales en el borde anterior de la coroides, y las profundas en la estroma conjuntiva de los procesos ciliares. Las *fibras circulares*, menos importantes que las precedentes, ocupan la parte postero-interna del músculo ciliar. Siguen una dirección ecuatorial (*fibras ecuatoriales* de algunos autores), formando en conjunto un pequeño músculo anular, paralelo a la circunferencia mayor del iris, el *músculo de Rouget* o *músculo de Müller*. El músculo ciliar está irrigado por las arterias ciliares e innervado por el plexo ciliar, como el iris. Sabemos que el músculo ciliar y las fibras del iris obran simultáneamente. Lo que hemos dicho a propósito de la innervación del iris es aplicable, pues, por completo al músculo ciliar.

Fisiológicamente el músculo ciliar es el músculo de la acomodación; él es el que, contrayéndose, distiende la zona de Zinn y permite al cristalino obedecer a su elasticidad, es decir, hacerse más prominente (fig. 332). Cuanto mayores sean los esfuerzos de acomodación que tenga que realizar el individuo, más potente será el músculo ciliar, el cual, por tanto, está más desarrollado en el hipermetrope que en el emетроpe, y más sobre todo que en el miope. Cuando los esfuerzos de acomodación son muy frecuentes, el músculo se fatiga: puede observarse entonces, bien la paresia del músculo (*astenopia acomodatriz*), bien, por lo contrario, el espasmo (*espasmo de acomodación*).

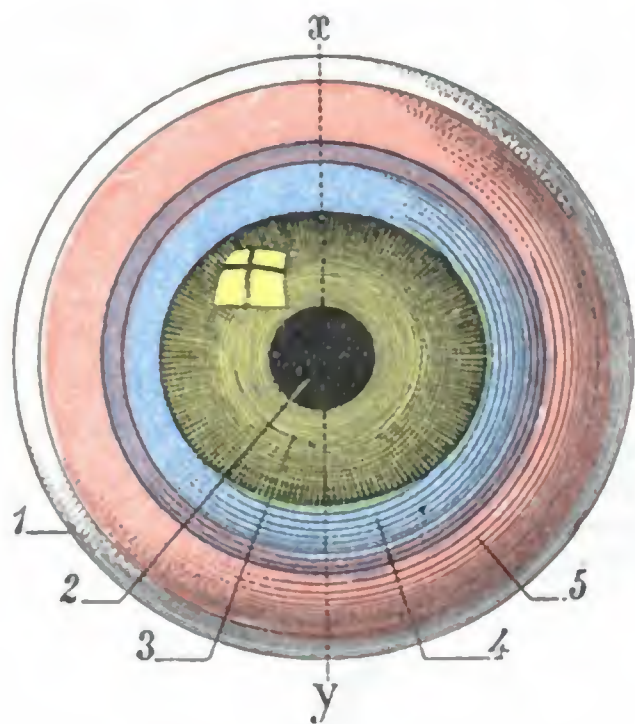


FIG. 333

Proyección sobre la superficie exterior del globo ocular del ángulo iridocorneal (*en azul*); de la base del iris (*en violeta*); del músculo ciliar (*en rojo*).

1, globo ocular visto de frente. — 2, orificio pupilar. — 3, córnea. — 4, limbo esclerocorneal. — 5, esclerótica. — x y , eje vertical del ojo.

F. TOPOGRAFÍA OCULOCILIAR. — Es muy importante, para las operaciones que se practican en el segmento anterior del ojo, conocer la situación que los principales elementos de la región ciliar presentan con relación a la superficie exterior del globo ocular. Si sobre esta superficie exterior proyectamos (figs. 333 y 334) la circunferencia mayor o base del iris, el ángulo iridocorneal y el músculo ciliar podremos comprobar los siguientes conceptos:

a) La *base del iris* no corresponde en manera alguna al limbo esclerocorneal; forma un anillo (de color violado en la figura) que le es concéntrico y que está separado de él cosa de 2 mm aproximadamente por arriba y por abajo, y 1,5 mm por dentro y por fuera.

β) El *ángulo iridocorneal* se halla comprendido entre la base del iris y el limbo esclerocorneal; forma también un anillo (de color azul en la figura) que rodea la córnea y que mide 2 mm de espesor por arriba y por abajo, 1,5 mm solamente por dentro y por fuera.

γ) El *músculo ciliar* se halla situado inmediatamente por detrás de la base del iris; forma a su vez un anillo (de color rojo en la figura), que tiene una anchura media de 6 mm y cuyo borde posterior dista unos 8 mm del limbo esclerocorneal.

Conociendo la topografía de los principales elementos de la región ciliar, nos es fácil ahora comprender los diversos caminos que puede utilizar el cirujano en las intervenciones sobre el globo del ojo (fig. 334). Si se trata de practicar una paracentesis de la cámara anterior o la extracción del cristalino, el escollo que hay que evitar es la base del iris: el operador deberá entonces incidir exactamente a nivel del limbo (A). Si se trata, por el contrario, de un caso de glaucoma y es preciso practicar una esclerotomía anterior, una iridectomía, una sección del ángulo iridocorneal, la incisión tendrá que recaer inmediatamente por delante de la base del iris, es decir, a un milímetro y medio por detrás del limbo (B). Por último, si se trata de una esclerotomía posterior, siendo el escollo que debe evitarse el cuerpo ciliar y el cristalino, la incisión deberá practicarse a 8 mm, por lo menos, por detrás del limbo (C).

Las lesiones traumáticas o espontáneas de la región iridociliar son de las más graves del globo ocular. Pueden, cuando se infectan (*ciclitis*), originar una verdadera linfangitis del ojo, cuyo último resultado es a menudo la *oftalmía simpática* del otro ojo (SNELLEN-DEUTSCHMANN). Esta complicación, como sabemos, es frecuente después de los traumatismos, sobre todo después de los que son producidos por armas de guerra (NIMIER), mucho más que en los observados en la práctica civil (NIMIER y DESPAGNET). Pueden además producir la obstrucción de la importante vía de desagüe de los líquidos intraoculares que hemos descrito y

poner un obstáculo a su circulación. Resulta entonces que los líquidos, no pudiendo derramarse al exterior, se acumulan en la cavidad ocular, aumentan su tensión (de donde la dureza que en semejante caso presenta el ojo cuando lo tocamos) y determinan la aparición de accidentes graves conocidos con el nombre de *glaucoma*. Por este mecanismo, los exudados de las iritis y de algunas queratitis, la esclerosis esclerocorneal, la luxación del cristalino y el enclavamiento del iris en una cicatriz de la córnea, provoca a veces fenómenos glaucomatosos. Digamos a este propósito que la atropina, rechazando el iris hacia el ángulo iridocorneal y cerrando así en parte la gran vía de filtración, puede, cuando ya existe algún obstáculo al desagüe de los líquidos oculares, provocar un ataque de glaucoma: de aquí que su uso no esté contraindicado en absoluto cuando existen amenazas de accidentes glaucomatosos.

7.º Exploración y vías de acceso para el segmento anterior del ojo. — El segmento anterior del ojo es visible y fácil de examinar a la luz natural. Sin embargo, este examen no da, en el mayor número de casos, más que datos incompletos (así sucede, por ejemplo, que manchas tenues de la córnea y opacidades del cristalino, pueden pasar inadvertidas). Es necesario completarlo con el examen de la córnea, de la cámara anterior y del cristalino por medio de la iluminación oblicua o la iluminación directa, examen que se practica en la cámara oscura.

Se interviene sobre el segmento anterior del ojo penetrando en la cámara anterior, bien por el limbo esclerocorneal, bien por el ángulo iridocorneal, inmediatamente por delante de la circunferencia mayor del iris. Acabamos de ver, al estudiar la topografía oculociliar, en qué casos debe utilizarse uno u otro camino.

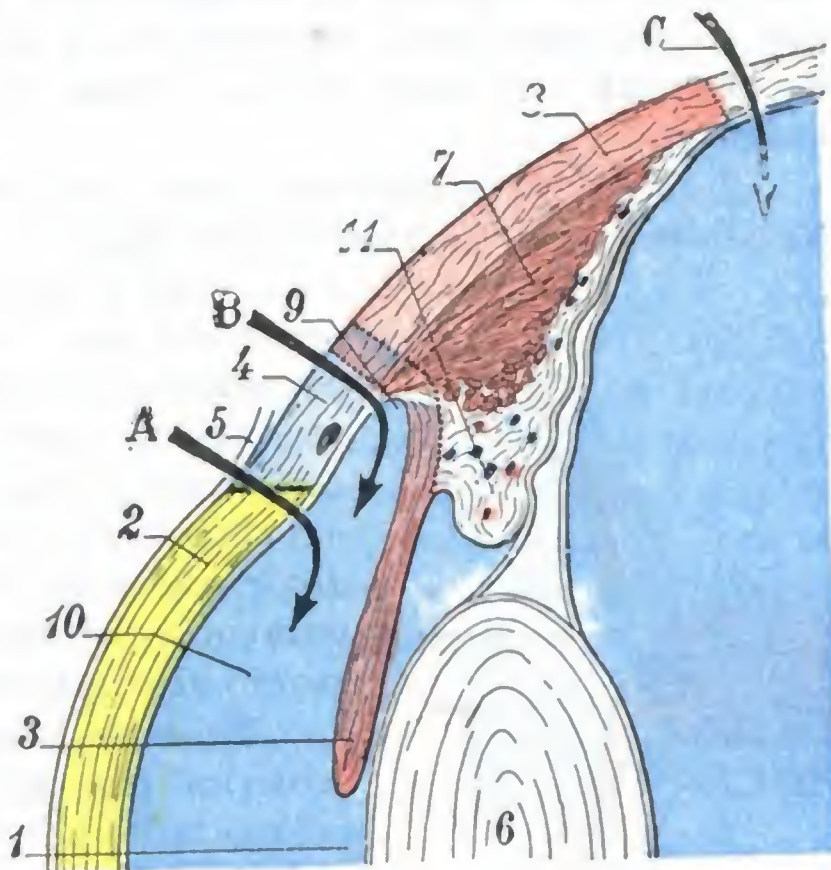


FIG. 334

Corte sagital del ojo hecho según el eje xy de la figura 333; no se representa más que el segmento superior del corte, considerablemente aumentado.

Esta figura pone de manifiesto, en sección, la proyección sobre la esclerótica del ángulo iridocorneal (en azul claro), de la base del iris (en violeta claro), del músculo ciliar (en rosa claro), proyección que la figura 333 representaba de frente. Pone de manifiesto, además, las vías de acceso al ojo.

1, orificio pupilar. — 2, córnea. — 3, iris. — 4, limbo esclerocorneal. — 5, conjuntiva. — 6, cristalino. — 7, músculo ciliar. — 8, esclerótica. — 9, ángulo iridocorneal. — 10, cámara anterior y humor acuoso. — 11, procesos ciliares.

A, vía de acceso por el limbo (paracentesis y catarata). — B, vía de acceso por el ángulo iridocorneal (operación contra el glaucoma). — C, vía de acceso por detrás de la zona ciliar (esclerotomía posterior).

b) Segmento posterior del ojo

El segmento posterior del ojo comprende en primer lugar las tres membranas envolventes, la *esclerótica*, la *coroides* y la *retina*: además, todo el espacio comprendido entre la retina y el cristalino y que está ocupado por el *cuerpo vitreo*.

1.º Esclerótica. — La esclerótica es una membrana fibrosa, completamente opaca, que forma la cubierta externa del ojo: su parte anterior se ve claramente bajo la conjuntiva transparente, alrededor de la córnea; es la que recibe vulgarmente el nombre de «blanco del ojo». Su grosor, bastante considerable, varía entre 0,5 y 1 mm, según los puntos.

A. FORMA EXTERIOR. — Blancoazulada en el niño, la esclerótica es de un blanco anacarado en el adulto y de un color apagado, ligeramente amarillento, en el viejo. En estado patológico está más o menos roja: en aquellos casos en que ha permanecido

durante mucho tiempo inflamada (*escleritis* y *epiescleritis*) toma un color violáceo o de pizarra muy característico.

a) *Por delante*, la esclerótica presenta una gran abertura (*abertura anterior*), en la que se aloja la córnea transparente. Recordaremos con este motivo que existe continuidad de tejido entre la córnea y la esclerótica, por lo que algunos autores dan a esta última el nombre de *córnea opaca*. Recordaremos igualmente que el punto en que las dos membranas se unen una a otra se denomina *limbo esclerocorneal* y que en este punto el borde de la córnea se hunde un milímetro bajo el borde de la esclerótica.

β) *Por detrás* está atravesada por los vasos y los nervios ciliares, por las venas coroideas y por el nervio óptico (fig. 360). La abertura (*abertura posterior*) destinada a dar paso al nervio óptico no ocupa exactamente el polo posterior del ojo: está situada a 3 mm por dentro y a 1 mm por encima de este polo. Si se recuerda que esta abertura posterior corresponde, en la cara interna de la retina, a la papila del nervio óptico, y que, por su parte, el polo posterior del ojo corresponde sensiblemente a la mácula, se podrá deducir desde ahora la situación recíproca de estos dos puntos de referencia del fondo del ojo. Trataremos de nuevo de este asunto algo más adelante.

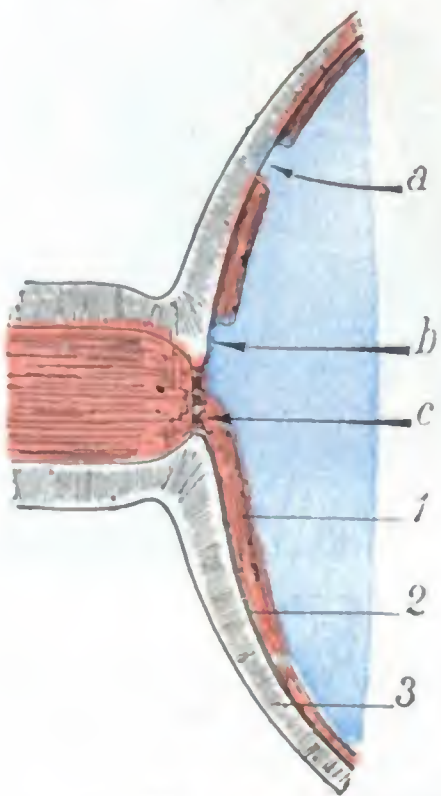


FIG. 335

Corte anteroposterior del segmento posterior del ojo.

(Esquema destinado a poner de manifiesto cómo la esclerótica se hace visible en el examen del fondo del ojo en determinados casos de lesiones oculares.)

1, retina transparente. — 2, coroides. — 3, esclerótica. — a, placa de atrofia coroidorretiniana yuxtapapilar (estafiloma o esclerocoroiditis posterior, según el grado). — b, papila. — c, lámina cribosa de la papila.

Un corte longitudinal del ojo que pase por la abertura posterior (fig. 339) pone de manifiesto claramente cómo se comporta la esclerótica en el punto en que es atravesada por el nervio óptico: en la contigüidad del tronco nervioso, las laminillas que la constituyen se dividen en dos capas; las más externas se reflejan hacia atrás y se confunden con la vaina externa del nervio; en cuanto a las laminillas más internas, continúan su trayecto sin interrupción, pero está acribillada por una innumerable serie de agujeritos por los que pasan las fibras del nervio óptico. Esta porción de la esclerótica que cierra el orificio destinado a dar paso al nervio óptico ha recibido el nombre de *lámina cribosa*. Se la puede ver con frecuencia cuando se examina la pupila con el oftalmoscopio, y recuerda bastante el aspecto de la medula de junco. En determinadas ocasiones esta lámina cribosa envía prolongaciones arciformes (MASSELOU), que parten de la papila para volver a ella.

B. RELACIONES. — La esclerótica corresponde por su superficie exterior a la cápsula de Tenon, de la que está separada por el *espacio de Schwalbe*, que describiremos más adelante. Por su superficie interna está en relación con la coroides, a la que adhiere por medio de un tejido laxo, llamado *lámina fusca*, y, por medio de la coroides, con la retina. Estas dos membranas la recubren interiormente, haciéndola invisible, al menos en estado normal, cuando se examina el ojo con el oftalmoscopio.

No sucede lo mismo cuando la coroides y la retina han sido asiento de una inflamación (*coriorrenitis*); en tal caso, se atrofian y desaparecen de modo más o menos completo en el punto lesionado; la esclerótica se hace entonces visible en forma de una mancha blanca fácilmente reconocible (*estafiloma posterior*, *placas de atrofia corioidea*) (fig. 335). También es visible la esclerótica examinando el fondo del ojo, cuando la hendidura coroidorretiniana del feto no se ha cerrado: en esta malformación, llamada, como sabemos, *coloboma*, sólo la esclerótica constituye la pared del globo ocular a nivel de la hendidura no soldada y aparece, vista con el oftalmoscopio, con su coloración blanco-nacarada característica.

C. ESTRUCTURA. — La esclerótica está esencialmente constituida por fascículos conjuntivos, que se hallan entrecruzados en todas direcciones. Es la única capa resistente de las que posee el globo ocular: sus puntos de menor resistencia corresponden al ecuador del ojo (YVERT).

Es, en cambio, poco extensible: de ahí las *heridas* y las *roturas* indirectas que a veces se observan en ella, cuando se ha sometido el globo ocular a una presión brusca, como un puñetazo, por ejemplo. Esta falta de elasticidad de la esclerótica explica por qué no se deja distender cuando la presión intraocular aumenta. También nos explica por qué, en este caso, forma un plano resistente, contra el que los vasos y los nervios ciliares, que recorren la lámina fusca son comprimidos, compresión que da por resultado, por un lado, los dolores atroces, y por otro, la dificultad circulatoria que se observa en el glaucoma.

Las inflamaciones localizadas de la esclerótica (*escleritis, epiescleritis*) disminuyen de un modo notable la resistencia de la membrana en el punto enfermo. A ese nivel, la esclerótica adelgazada se deja rechazar de dentro afuera (*estafiloma anterior*) y transparenta la coroides subyacente (de donde el tinte negruzco que tienen las placas de escleritis). Cuando la membrana ha sido, en su totalidad, asiento de un proceso inflamatorio, se deja distender, y el globo ocular, por entero, se torna más o menos voluminoso; a esta lesión se la denomina *buphtalmía* o *hidroftalmía*.

D. VASOS Y NERVIOS. — Los vasos y nervios destinados a la esclerótica provienen de los ciliares.

2.º **Coroides.** — La coroides, que es la túnica vascular del ojo, constituye, junto con la zona ciliar y el iris, descritos con anterioridad, la *membrana iridocoroidea* o *tracto uveal*.

A. FORMA EXTERIOR. — La coroides propiamente dicha comienza en el borde de la papila óptica, donde se la ve a menudo, a través de las fibras de la retina, con el aspecto de un anillo negruzco, y se extiende desde allí hasta la ora serrata. La ora serrata, como sabemos, es la línea festoneada, situada a algunos milímetros por delante del ecuador del ojo, en la que se fusionan la porción coroidea y la porción ciliar del tracto uveal.

Comprendida así, la coroides se interpone en toda su extensión entre la esclerótica y la retina, de donde el nombre de *túnica media del ojo* que se le da alguna vez. Su grosor varía entre 0,2 y 0,4 mm, según las regiones.

Es poco elástica y su consistencia es débil; por eso se desgarrá con facilidad, por contragolpe, a consecuencia de traumatismos que interesan el globo ocular: el punto de elección de los desgarros está entre el polo posterior del ojo y su ecuador, es decir, entre los dos puntos en que la membrana se halla fija: hacia atrás, por su adherencia al nervio óptico, y hacia delante, por su vasa vorticosa.

Algunos autores, como sabemos, conservan todavía para la coroides el nombre de *membrana nutricia del ojo*. Bajo su dependencia está, en efecto, la secreción de los líquidos intraoculares, gracias a los cuales la nutrición de los medios transparentes (córnea, cristalino, humor vítreo) se halla asegurada. Constituye, además, para la retina una verdadera cámara caliente, eminentemente favorable al funcionamiento de los conos y de los bastoncitos. A los numerosos vasos que encierra en su espesor debe este papel. Pero esa gran riqueza vascular presenta, en estado patológico, ciertos inconvenientes: hace de la coroides un punto de elección para las afecciones que tienen una afinidad especial por el sistema circulatorio, en particular la sífilis y la arteriosclerosis. Dada la importancia del papel que desempeña en la nutrición y el funcionamiento de todo el ojo, se comprende por qué sus lesiones (*coroiditis*) se complican casi siempre con alteraciones del cuerpo vítreo (*cuerpos flotantes*) y también, a menudo, con *cataratas* y con *retinitis*.

B. ESTRUCTURA. — La coroides está constituida por cierto número de capas, que son, de fuera adentro: 1.º, la *capa de grandes vasos*, formada de arterias y sobre todo de venas, cuya disposición en remolino (*vasa vorticosa*) es propia de esta membrana; 2.º, una *capa de capilares* (*capa coriocapilar* de RUYSCH) anastomosados en fina red; 3.º, una *membrana vítrea*, a la que adhiere íntimamente una capa epitelial obscura, el *pigmento retiniano*. Este, considerado durante mucho tiempo como parte integrante de la coroides, pertenece a la retina, según han demostrado los trabajos de

histoembriología. De todos modos, desde el punto de vista patológico, puede considerarse como parte de la coroides, pues dicho pigmento es el que forma como un marco negro alrededor de las lesiones de la coroides. Entre las capas citadas existe un gran número de células ricas en granulaciones pigmentarias negras, lo que nos explica por qué los sarcomas relativamente frecuentes, desarrollados a expensas de la coroides, son casi siempre melanosarcomas.

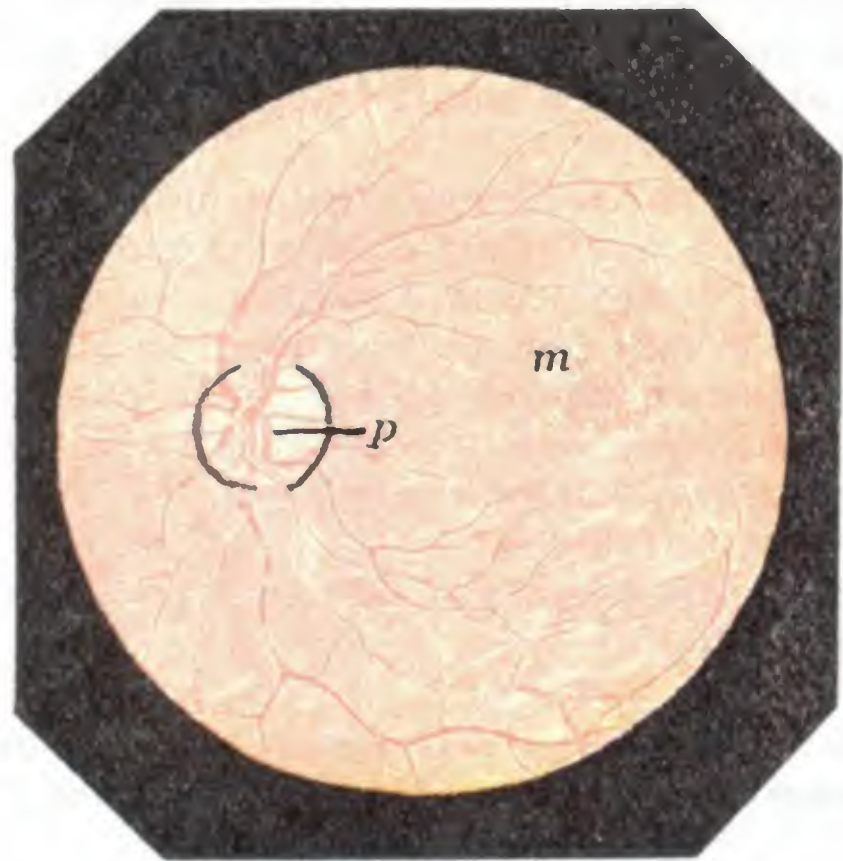


FIG. 336

La coroides y la retina vistas con el oftalmoscopio, ojo izquierdo, imagen invertida (en parte según JAEGER) (T.).

p, papila óptica. — m, mácula lútea (si la imagen de este fondo de ojo no fuese invertida, la situación recíproca de la papila y de la mácula será inversa.)

por ser transparente la retina que la cubre, como veremos más adelante. Forma el fondo rojo que se ve cuando se practica el examen del interior del ojo (fig. 336), en el que se reconocen fácilmente los vasos retinianos; estos vasos, muy claros siempre, pueden seguirse hasta la papila, donde desaparecen. Conviene añadir que los vasos de la retina son los únicos vasos del fondo del ojo que se ven con claridad; los de la coroides, ordinariamente, apenas pueden reconocerse.

El fondo del ojo, o, si se prefiere, la coroides, estudiada en detalle, en la imagen directa, por ejemplo, presenta algunas modificaciones, que es interesante señalar, según los individuos o, más exactamente, según la cantidad de pigmento que la membrana encierra. En los albinos, en los cuales el pigmento no existe, es en los únicos en que se notan con la mayor perfección, destacándose sobre el fondo rojo del ojo, los vasos en remolino, que se distinguen sin dificultad alguna por su forma de los vasos retinianos. En los individuos rubios, en que el pigmento es escaso, se perciben a veces, sobre el rojo del fondo del ojo, «rayas» un poco más rosadas, que representan los vasos de la coroides. Finalmente, en los morenos, en quienes el pigmento existe en gran cantidad, se ven por regla general, entre las mallas rosadas que forman los vasos de la coroides, manchas oscuras debidas a masas de pigmento; esas masas oscuras dan al fondo del ojo un aspecto atigrado, que es preciso que el médico no confunda con un fondo de ojo patológico, de manera particular con el de la coroiditis.

C. RELACIONES. — La superficie externa de la coroides corresponde a la esclerótica: está separada de la misma por una capa de tejido conjuntivo, la *lámina fusca*, que recorren los vasos y nervios ciliares. Por su superficie interna está en inmediato contacto con la retina, sobre la que se amolda y que la separa del cuerpo vítreo.

D. IMAGEN OFTALMOSCÓPICA. — La coroides es visible al examen oftalmoscópico,

Las afecciones inflamatorias de la coroides, o *coroiditis*, se caracterizan por la aparición de manchas salientes, al principio amarillentas (*coroiditis exudativa*) o rojas (*hemorragias*), a las que siguen placas atróficas blancas rodeadas de pigmento negro (*esclerocoroiditis posterior*, *coroiditis antiguas*).

La retina puede presentar lesiones semejantes, pues aun cuando sus exudados sean más bien blancos, también son susceptibles de infiltrarse de pigmento negro, lo que les da un aspecto muy parecido al de los exudados de la coroiditis.

El diagnóstico topográfico de la lesión no es, pues, siempre fácil. Generalmente se conseguirá precisarlo si se recuerda que la retina, y por lo tanto los vasos retinianos, recubren la coroides y pasan por delante de la misma. Basta, pues, fijarse en lo que sucede con los vasos retinianos que pasan a través de la lesión de la coroides o de la retina: si continúan siendo visibles, es señal de que pasan por delante de la mancha, la cual, por consiguiente, ha de estar en la coroides; si desaparecen y no se les puede distinguir ya, es señal de que la mancha los engloba, y ha de estar, por lo tanto, en la retina (figs. 337 y 338).

E. VASOS Y NERVIOS. — La coroides, como hemos dicho, es una formación esencialmente vascular. Las *arterias* proceden principalmente de las ciliares cortas posteriores, y en segundo lugar de las ciliares largas y de las ciliares anteriores. Las *venas*, más comúnmente conocidas con el nombre de *vasa vorticosa* (*vasos en remolino*), terminan en la vena oftálmica (véanse, para más detalles, los tratados de Anatomía descriptiva). Los *linfáticos* se hallan representados, aquí como en todo el globo ocular, por un sistema lagunar, dependiente del espacio supracoroideo o lámina fusca y del espacio supraesclerotal o de Tenon. Los *nervios* proceden de los nervios ciliares.

3.º Retina. — La retina es la membrana interna del ojo. Se extiende, en realidad, desde el nervio óptico, del que no es más que una expansión, hasta la pupila. Pero, a partir de la ora serrata, está atrofiada, rudimentaria, más o menos fusionado con la zona ciliar y la cara posterior del iris, y no desempeña ningún papel en la visión.

A. DIMENSIONES. — Aun en su parte posterior o *retina propiamente dicha*, la membrana nerviosa del ojo dista mucho de tener un grosor uniforme. La observación demuestra que su grosor disminuye gradualmente de la pupila a la ora serrata: por detrás mide 0,4 mm, se reduce a 0,2 mm en la parte media de la membrana y no tiene más de 0,1 mm en la proximidad de la ora serrata.

B. FORMA EXTERIOR. — Como la coroides, cuya cara interna reviste uniformemente, la retina tiene la forma de un segmento de esfera hueca, cuya concavidad mira hacia delante. Es, como sabemos, muy delicada y muy friable.

La retina es transparente e incolora en estado normal, porque las fibras del nervio óptico que la integran pierden su cubierta de mielina en el momento en que pe-

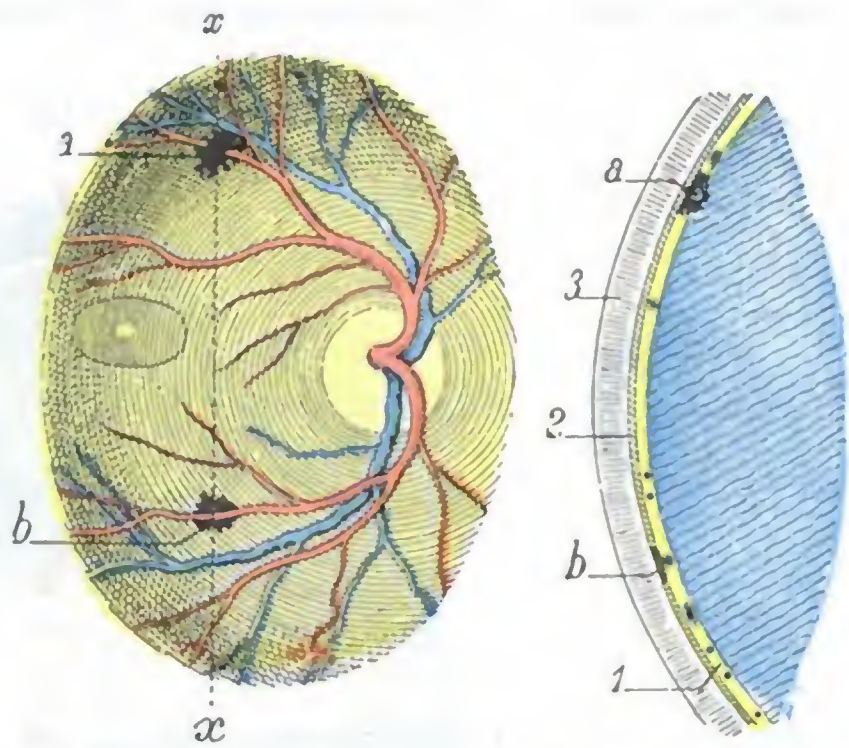


FIG. 337

FIG. 338

Esquemas destinados a mostrar las distintas relaciones que presentan los vasos de la retina con las lesiones del fondo del ojo: 1.º, en caso de retinitis; 2.º, en caso de coroiditis.

FIG. 337. — Imagen oftalmoscópica invertida del fondo del ojo izquierdo: a, exudado de retinitis. — b, placa de coroiditis. — *xx*, eje según el que se ha hecho el corte representado en la figura 338.

FIG. 338. — Corte del fondo del ojo hecho según *xx* de la figura precedente: 1, retina. — 2, coroides. — 3, esclerótica. — a, exudado de la retina envolviendo una arteria. — b, placa de coroiditis.

netran en el globo ocular. Sucede a veces, sin embargo, que algunas fibras conservan su manguito opaco en una extensión más o menos grande. Forman entonces haces brillantes de un blanco nacarado, que parten de la papila: estos haces, visibles con el oftalmoscopio, son descritos con el nombre de *fibras opacas* o *fibras con mielina* de la retina.

A causa de su transparencia, es difícil ver la retina normal con el oftalmoscopio, y con este motivo, recordaremos que el fondo rojo que se percibe cuando con el oftal-

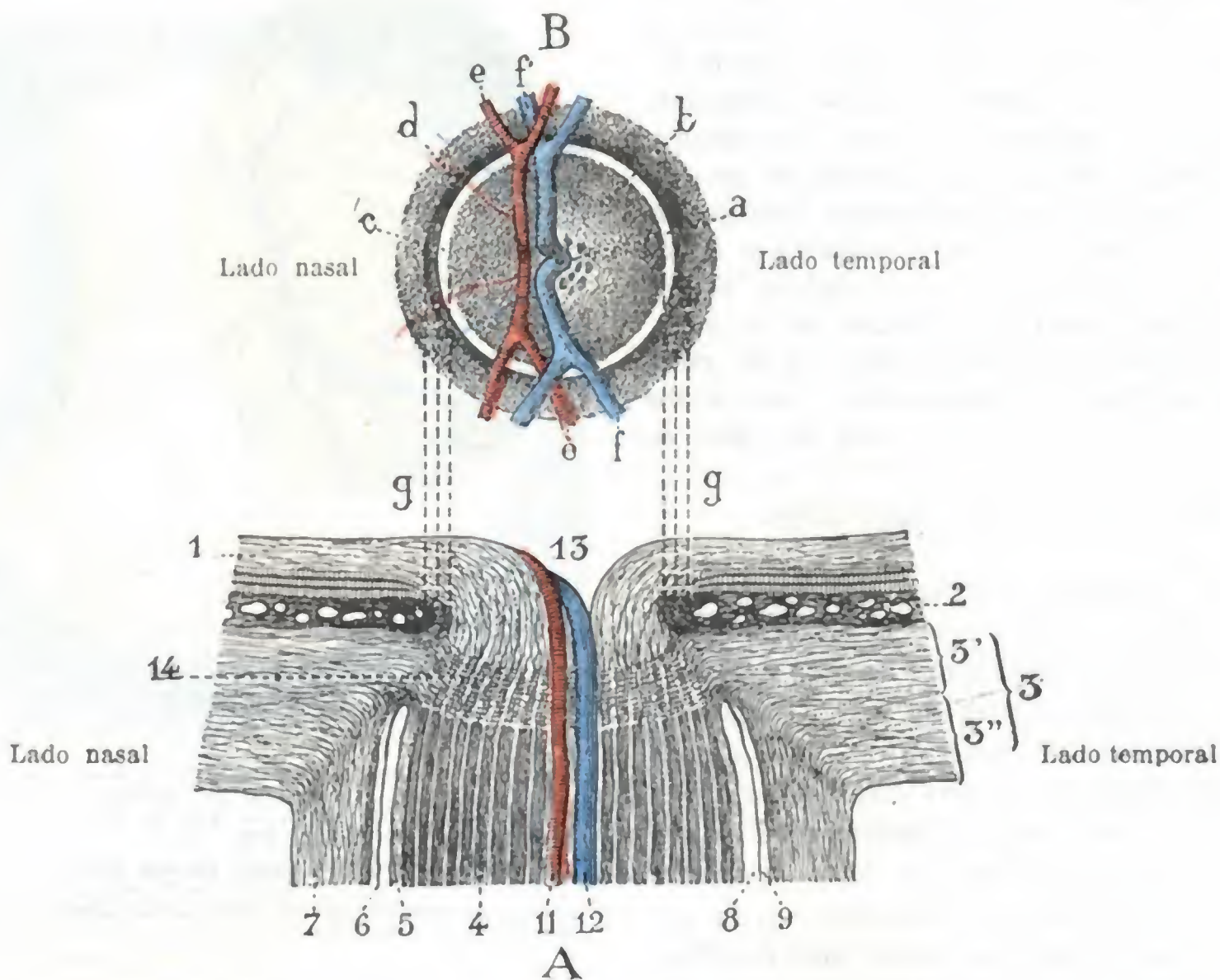


FIG. 339

Terminación anterior del nervio óptico (T.).

A. PORCIÓN ESCLERAL DEL NERVIO ÓPTICO, VISTA EN UN CORTE HORIZONTAL. — 1, retina. — 2, coroides. — 3, esclerótica, con 3', sus laminillas internas formando la lámina cribosa; 3'', sus laminillas externas, relajándose hacia atrás para continuarse con la vaina dural del nervio óptico. — 4, nervio óptico (los fascículos negros son los fascículos nerviosos; los espacios claros son los espacios interfasciculares). — 5, vaina de la piamadre. — 6, vaina aracnoidea. — 7, vaina dural. — 8, espacio subaracnoideo. — 9, espacio subdural. — 11, arteria central de la retina. — 12, vena central. — 13, excavación fisiológica de la papila. — 14, lámina cribosa.

B. PAPILA DEL NERVIO ÓPTICO, VISTA AL EXAMEN OFTALMOSCÓPICO. — a, excavación fisiológica. — b, punteado gris correspondiente a la lámina cribosa. — c, anillo claro correspondiente a la esclerótica (anillo escleral). — d, anillo oscuro correspondiente a la coroides (anillo corioideo). — e, arterias. — f, venas. — g, g, líneas de concordancia entre las figuras A y B.

moscopio se examina el interior del ojo, representa, no la retina, sino la coroides. Sin embargo, sobre el fondo del ojo (fig. 336), dos porciones de la parte posterior de la retina se distinguen del resto de la membrana por su coloración particular y constituyen, para el examen oftalmoscópico, dos puntos de referencia de primer orden: la *papila* y la *mácula*. Estas dos regiones tienen una gran importancia en lo que hace referencia a la patología ocular, y deben ser examinadas sistemáticamente en todos los enfermos, pues en las enfermedades de los ojos, las lesiones se localizan en estos puntos con especial predilección. El examen de la papila puede también aportar datos preciosos en las afecciones cerebrales que van acompañadas de aumento de la presión intracraneal o de dificultad en la circulación de retorno del cerebro, principalmente en los casos de tumor cerebral. Sabido es que estos tumores, sea cual fuere el lugar en que radiquen, se manifiestan 90 veces de cada 100, por estasis papilar bilateral.

C. PAPILA. — La papila corresponde al punto en que el nervio óptico se continúa con la retina. Es un pequeño disco (fig. 336, *p*), de color blanquecino opaco, ligeramente excavado (a pesar de su nombre, que hace concebir la idea de una eminencia), debido probablemente a la mielina que poseen todavía las fibras constitutivas del nervio óptico en el momento en que se insinúan en los agujeros de la lámina cribosa. Está situada a 3 mm por dentro y a 1 mm por encima del polo posterior del ojo; no corresponde, pues, al eje anteroposterior del globo, sino que se encuentra un poco hacia dentro de este eje; por eso no es visible con oftalmoscopio, si no se hace mirar al sujeto un poco hacia dentro (fig. 341, *ojo encarnado*).

Por lo que respecta a sus dimensiones, la papila mide de 1,5 a 1,8 mm de diámetro en el adulto. Su forma es redonda o ligeramente ovalada. No debemos olvidar

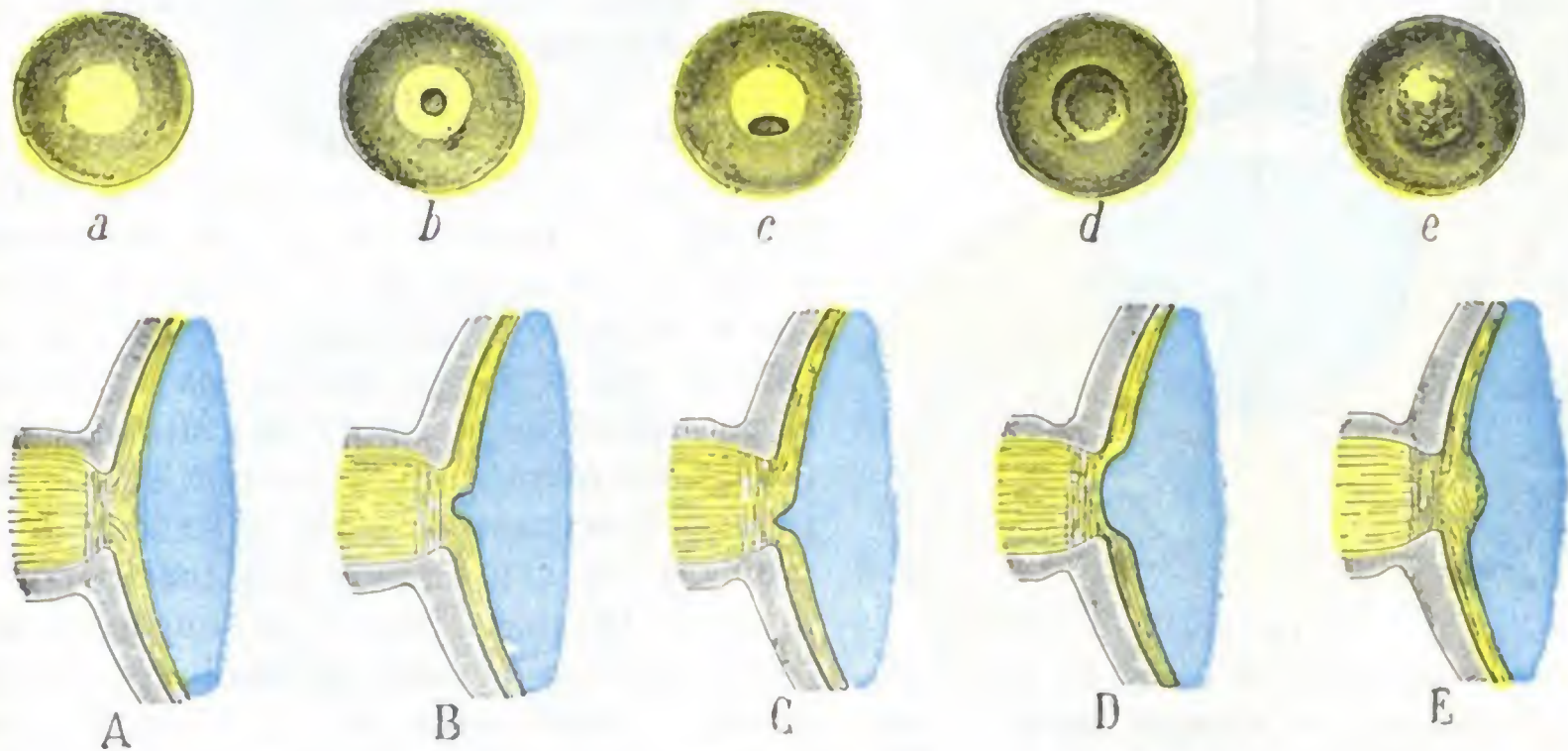


FIG. 340

Esquemas destinados a mostrar los distintos aspectos de la papila en estado normal y en estado patológico.

En A, B, C, D, E, la papila se ve en una sección anteroposterior; en a, b, c, d, e, está vista de frente.

A, a, papila sin excavación acentuada. — B, b, papila con excavación fisiológica central. — C, c, papila con excavación fisiológica paracentral. — D, d, papila con excavación patológica (glaucoma). — E, e, papila patológica prominente (edema papilar).

que cuando se examina la papila con el oftalmoscopio, su forma y sus dimensiones aparentes pueden variar según que el individuo examinado sufra o no un vicio de refracción, y según también el modo de examinarla; así sucede que parece mayor en el hipermetrope que en el emétrope, mayor también en el emétrope que en el miope, mucho mayor también en la imagen directa que en la invertida, deformada en óvalo, por fin, en el astigmatismo. Ni se olvide tampoco que la situación que acabamos de asignar a la papila en relación a la mácula está invertida cuando se examina el fondo del ojo obteniendo una imagen invertida del mismo (figs. 336, 337 y 342).

En el disco blanco que forma la papila se pueden reconocer, en la imagen directa en particular, cuatro segmentos distintos (fig. 339), que son del centro a la periferia:

a) En el centro, una excavación blanca, más o menos profunda, de donde emergen los vasos retinianos, y que presenta a veces al oftalmoscopio el aspecto de la medula de junco (*lámina cribosa*). Esta *excavación fisiológica* (fig. 340, B, b), generalmente central, puede ocupar en ocasiones la periferia de la papila (C, c): se distingue de la *excavación patológica* del glaucoma (D, d) en que no interesa toda la papila. Cuando existe *edema papilar* (tumores y abscesos del cerebro, meningitis), la excavación normal se halla reemplazada por una prominencia: la papila forma relieve en el cuerpo vítreo (E, e).

β) En la *parte media*, es decir, entre el centro y la periferia, una zona rosada cuyo color es debido a los capilares de la papila. La vascularización de esta zona se exagera en la

neuritis aguda (*papilitis*) sintomática de los tumores cerebrales y de las meningitis: la papila está entonces roja, congestionada, borrosa; por el contrario, cuando existe *atrofia parenquimatosa* consecutiva a las afecciones medulares (tabes o a las parálisis nucleares; blanca, cuando la neuritis (*neuritis intersticial*) es consecutiva a una lesión cerebral.

γ) *En la periferia*, un anillo blanquecino, que es la extremidad de la vaina interna del nervio óptico vista a través de las fibras nerviosas. En los individuos muy miopes, este anillo se ensancha mucho por el lado temporal y forma, en este punto, una media luna blanca, conocida con el nombre de *estafiloma posterior*.

δ) *Por fuera* de este anillo, un reborde negruzco, que tiene comúnmente la forma de una media luna: este reborde, que a veces falta, señala el límite de separación de la coroides y el nervio óptico. El contorno de la papila es ordinariamente limpio; su porción temporal es a menudo más abrupta que su porción nasal. Cuando existe una neuritis óptica, los bordes de la papila están esfumados.

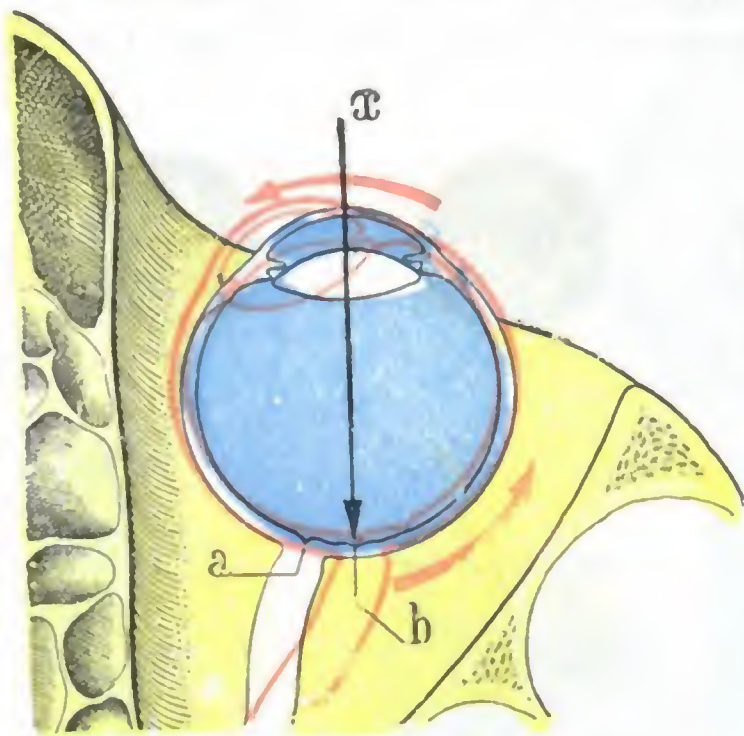


FIG. 341

Corte horizontal del ojo y de la órbita.

Esquema destinado a mostrar cuál es la situación que ocupan la papila y la mácula con relación al eje anteroposterior (el cual representa la mirada del médico examinando el fondo del ojo de un individuo), según que el ojo mire directamente hacia delante o bien hacia dentro.

El ojo mirando hacia delante está dibujado en negro. — Mirando hacia dentro, en encarnado.

a, papila. — b, mácula. — x, eje anteroposterior.

que mide de 1 a 2 mm. Conviene añadir que su centro es más brillante y más fácilmente visible que la misma mancha; corresponde a una pequeña excavación denominada *fovea centralis* y al oftalmoscopio se presenta como un punto muy refringente, como un «grano de sémola». Así como la papila se ve con facilidad en todos los individuos, la mácula es muy difícil de distinguir, en ocasiones, del resto de la retina; el conocimiento exacto de su situación es entonces un dato muy útil. Las lesiones de la retina son muy graves cuando asientan en la región de la mácula, pues acarrearán la pérdida de la visión central y conducen rápidamente a la ceguera. Por el contrario, mientras esta región está indemne, el campo visual puede estrecharse, pero la percepción de los objetos permanece clara; tal sucede en la retinitis pigmentaria y en la neuritis óptica poco avanzada.

E. RELACIONES. — La retina ofrece a nuestra consideración dos superficies, una exterior y otra interior.

a) Por su *superficie exterior* la retina está en relación con la lámina vítrea de la coroides, a la que su capa pigmentaria está íntimamente unida. Es inexacto, pues, decir que las dos membranas, retina y coroides, no se adhieren. Lo cierto es que la capa pigmentaria de la retina se separa muy fácilmente de las capas subyacentes y que el *desprendimiento de la retina* no consiste en un despegamiento entre la coroides y la retina (como a menudo se dice), sino entre la capa pigmentaria de la retina y las capas subyacentes.

D. MÁCULA. — La papila constituye el «punctum cæcum» de la membrana nerviosa del ojo; la mácula es, por el contrario, el punto más sensible de la retina. Se presenta con el aspecto de una pequeña mancha amarillenta (fig. 336, m), que ocupa exactamente el polo posterior del ojo; está situada, por lo tanto, por fuera y un poco por debajo de la papila, precisamente a la distancia de tres radios, o sea a un diámetro y medio por fuera de la papila, sobre la prolongación de su borde inferior (a veces, sin embargo, pero raramente, puede estar al mismo nivel que la papila y hasta excepcionalmente un poco por encima, JAMES FISON). Para examinarla es preciso que el sujeto mire al centro del espejo del oftalmoscopio (fig. 341, ojo negro). Es una pequeña mancha amarilla, como hemos dicho,

β) Por su *superficie interior*, la retina corresponde al cuerpo vítreo, sobre el cual se amolda, pero con el que no presenta sino muy débiles adherencias, o ninguna, según ciertos autores. Sin embargo, en clínica se admite que, en el desprendimiento de la retina, el humor vítreo alterado, retrayéndose, es el que arrastra la retina y la desprende. Deben, pues, existir algunas adherencias entre las dos formaciones.

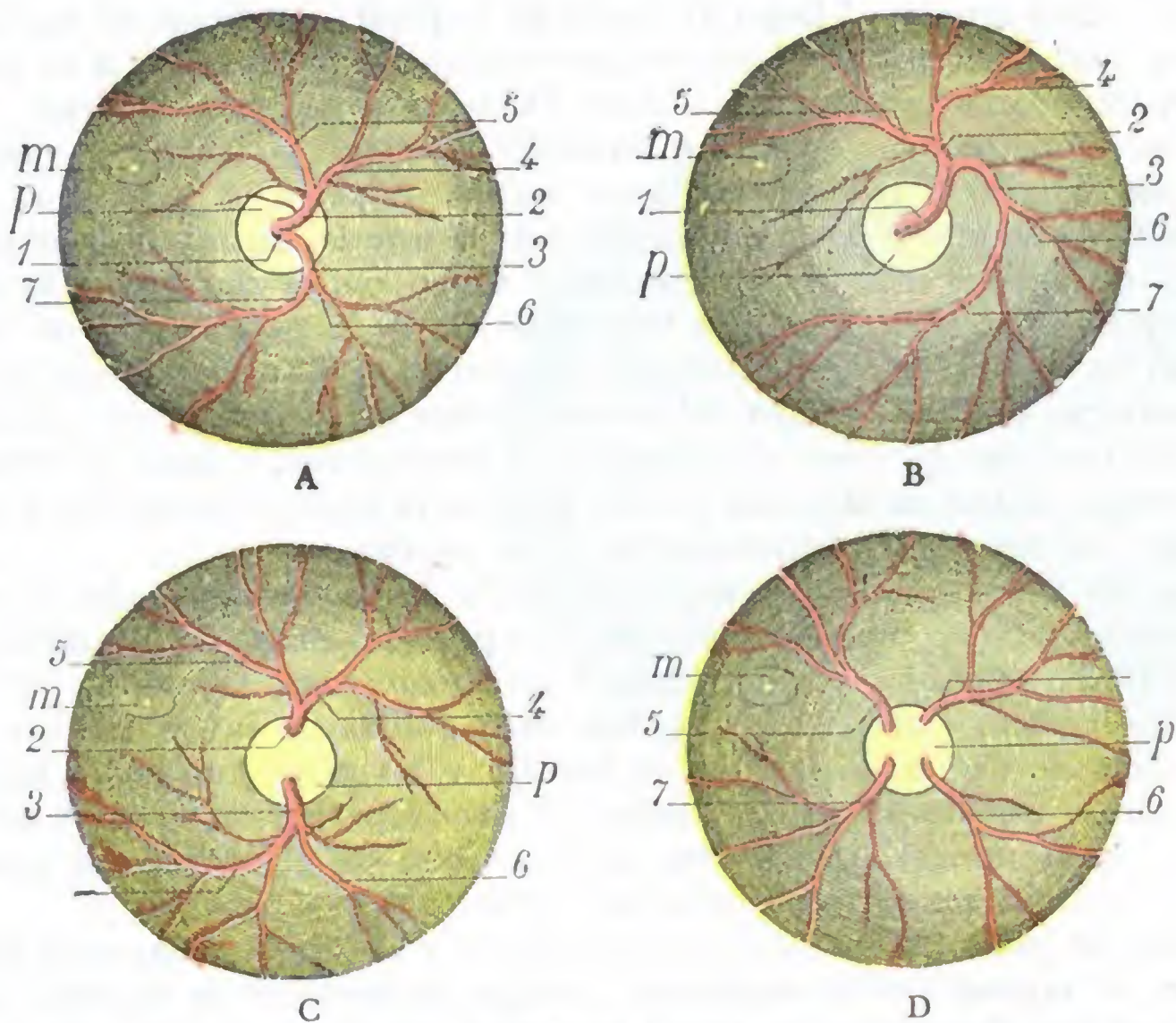


FIG. 342

Diversos tipos de bifurcación de la arteria central de la retina (el fondo del ojo, en la figura el izquierdo se ve invertido): A, bifurcación a nivel de la papila (disposición normal). — B, bifurcación retardada, más allá de la papila. — C, bifurcación anticipada, en el espesor mismo del nervio óptico. — D, división más anticipada aún en la arteria.

1, tronco de la arteria central. — 2, rama ascendente. — 3, rama descendente. — 4, nasal superior. — 5, temporal superior. — 6, nasal inferior. — 7, temporal inferior. — p, papilla. — m, mácula.

F. ESTRUCTURA. — Desde MÜLLER y MAX SCHULTZE se describen diez capas superpuestas en la retina. Véanse para su estudio los tratados de Anatomía descriptiva; sólo recordaremos aquí que la túnica nerviosa del ojo se compone esencialmente, como el neuroeje de que deriva, de dos clases de elementos: *elementos nerviosos* propiamente dichos y *elementos de sostén*. Existe, además, en su parte más extensa, una capa de células pigmentarias, entre las que se disponen los segmentos externos de los conos y los bastoncitos.

La inflamación puede interesar los distintos elementos que entran en la formación de la retina. Comúnmente son las capas externas, con preferencia la capa pigmentaria, las atacadas; de aquí que veamos de ordinario, en las afecciones de la retina, como en las de la coroides, pigmento acumulado alrededor de los puntos lesionados.

La estructura de la retina nos explica su patología: representando como dijimos una expansión del nervio óptico, se afecta con frecuencia consecutivamente a las inflamaciones propagadas a lo largo del nervio; constituida por un conjunto de células y de fibras nerviosas, es fácilmente alterada por las toxinas, microbianas o no, que circulan con la sangre en el curso de ciertas enfermedades generales, tales como la sífilis, el mal de Bright, la leucemia, la diabetes, etc.; emanación directa del sistema

nervioso central, puede, en fin, como este último, ser el punto de partida de una variedad de tumor, especial del neuroeje, el *glioma*.

G. VASOS. — La túnica nerviosa del ojo tiene una circulación muy especial. Veamos sucesivamente las arterias, las venas y los linfáticos:

a) *Arterias*. — Las arterias proceden de la *arteria central de la retina*, rama de la oftálmica. Esta arteria, al llegar al centro de la papila, se divide en dos ramas, una ascendente y otra descendente. Cada una de estas ramas se subdivide a su vez en otras dos ramas secundarias, una interna o nasal (*nasal superior, nasal inferior*) y otra externa o temporal (*temporal superior, temporal inferior*), las cuales se ramifican por toda la extensión de la retina hasta la ora serrata. A pesar de que esta es la manera como más frecuentemente se encuentra dividida la arteria central de la retina, existen numerosas variaciones individuales (MAGNUS). Como indica claramente la figura 342, la arteria puede permanecer indivisa hasta más allá de la papila (*división retardada*): en tal caso no sale de la papila más que una arteria, que se divide más lejos. Puede, por el contrario, dividirse dentro del tronco mismo del nervio óptico (*división anticipada*): en este caso la rama ascendente y la descendente, y hasta a veces (cuando estas dos ramas se han subdividido dentro del nervio óptico) las nasales y temporales superiores e inferiores, salen directamente de la papila.

Tanto las arterias como las venas, debido a la transparencia de la retina, son perfectamente visibles con el oftalmoscopio. Las primeras presentan un doble contorno, es decir, parecen formadas por dos líneas francamente rojas, separadas por una línea blanca; este aspecto característico permite distinguirlas de las venas, que son algo más voluminosas, de un color rojo de ladrillo y no presentan doble contorno. Al contrario de lo que se observa en todas las demás partes, las arterias no «pulsan» nunca en estado normal (sólo se ven latir en caso de glaucoma), al paso que las venas están animadas a veces de pulsaciones fisiológicas.

Después de haber provisto de pequeños ramos a la papila, las arterias de la retina forman en el espesor de la membrana (excepto a nivel de la mácula, que, como sabemos, está casi desprovista de vasos) dos redes, abundantes sobre todo en las porciones interna e inferior, unidas entre sí por numerosas anastomosis. Estas redes de la retina son casi independientes de las redes próximas. Esto nos da la razón de por qué, cuando un coágulo penetra en la arteria central o en una de sus ramas, la circulación no puede restablecerse (*embolias de la arteria central de la retina*), de lo que resulta, según la importancia de la arteria obliterada, la pérdida súbita, total o parcial, de la visión.

Las arterias retinianas se atrofian cuando la retina y el nervio óptico están lesionados; a la desaparición de los capilares, ahogados por el tejido de esclerosis, se debe el aspecto blanco nacarado o gris de la papila en la atrofia papilar. Pueden ser también asiento de espasmos, debidos a una excitación del simpático o a la acción de ciertos medicamentos (quinina), que se acompañan de disminución de la visión y reducción del campo visual, y que, si persisten, conducen, por isquemia, a la atrofia del nervio óptico y de la retina y, por consiguiente, a la ceguera (C. ABADIE).

b) *Venas*. — Las venas acompañan a las arterias, siguiendo exactamente el mismo trayecto, pero en sentido inverso. Terminan, después de reunirse en un tronco único, bien en la vena oftálmica, bien directamente (lo más a menudo, según FESTAL) en el seno cavernoso. Acabamos de indicar los caracteres que en el examen oftalmoscópico nos permiten distinguir las arterias de las venas. Añadiremos que estas últimas, más voluminosas que los vasos arteriales, se presentan dilatadas cuando existe algún obstáculo para la circulación venosa endocraneal: su dilatación se observa principalmente en la neuritis óptica consecutiva a tumores cerebrales, a meningitis, y también en casos de tumores de la celda orbitaria. La estasis venosa que resulta no tarda en

complicarse con un edema, que aparece al principio a nivel de la papila (*edema papilar*) y que se extiende en seguida a las partes próximas de la retina, produciendo a la larga la atrofia de las fibras nerviosas.

Las lesiones de los vasos, frecuentes en las retinitis, determinan la producción de *hemorragias de la retina*. Después de estas hemorragias, pueden verse manchas blancas que cubren los vasos: *retinitis proliferante* (MANZ). Hemos indicado antes el partido que se puede sacar de la situación de los vasos retinianos respecto a la lesión para el diagnóstico diferencial entre las afecciones de la coroides y las de la retina. No insistiremos.

c) *Vías linfáticas*. — Las vías linfáticas están representadas, aquí como en la túnica vascular del ojo, por las vainas perivasculares y por un sistema de lagunas que ocupan los intersticios de los elementos histológicos. La linfa retiniana, siguiendo el mismo trayecto que la sangre venosa, se dirige hacia la papila, desde donde se vierte en los espacios linfáticos del nervio óptico.

4.º **Cuerpo vítreo**. — El cuerpo vítreo (fig. 343) es una masa transparente que ocupa todo el espacio comprendido entre la retina y la cara posterior del cristalino. Su consistencia gelatinosa o, mejor, viscosa, es característica. Debido a ella el cuerpo vítreo se escapa con la mayor facilidad de la cáscara ocular, cuando existe una abertura, operatoria o accidental, suficiente para permitirle el paso al exterior. Este accidente sólo es grave cuando la pérdida de humor vítreo es abundante, es decir, si rebasa el tercio o la mitad de la masa total; en tal caso se observa, como consecuencia ulterior, la atrofia del globo ocular.

La consistencia del humor vítreo, así como su transparencia, sufren importantes modificaciones en estado patológico; el cuerpo vítreo se reblandece al mismo tiempo que se enturbia, y en su interior aparece una cantidad más o menos considerable de cuerpos opacos visibles al oftalmoscopio que, según su forma, se denominan *polvo*, *filamentos*, *membranas* o, generalmente, *cuerpos flotantes*, porque, a causa de la fluidez del medio en que se encuentran, cambian de sitio con los movimientos del ojo (lo que los distingue de las opacidades del cristalino, que son fijas). Estos cuerpos flotantes explican la sensación de *moscas volantes* de que se quejan los enfermos.

Considerado desde el punto de vista de sus relaciones, el cuerpo vítreo corresponde sucesivamente, de atrás adelante:

1.º A la retina propiamente dicha, y por medio de ella a la coroides. Estas dos membranas, como hemos indicado ya, aseguran su nutrición; por lo tanto, sus lesiones repercuten sobre él hasta el punto de que puede decirse que la mayor parte de las afecciones del cuerpo vítreo (*hialisis*) son consecutivas a las coroiditis y a las retinitis:

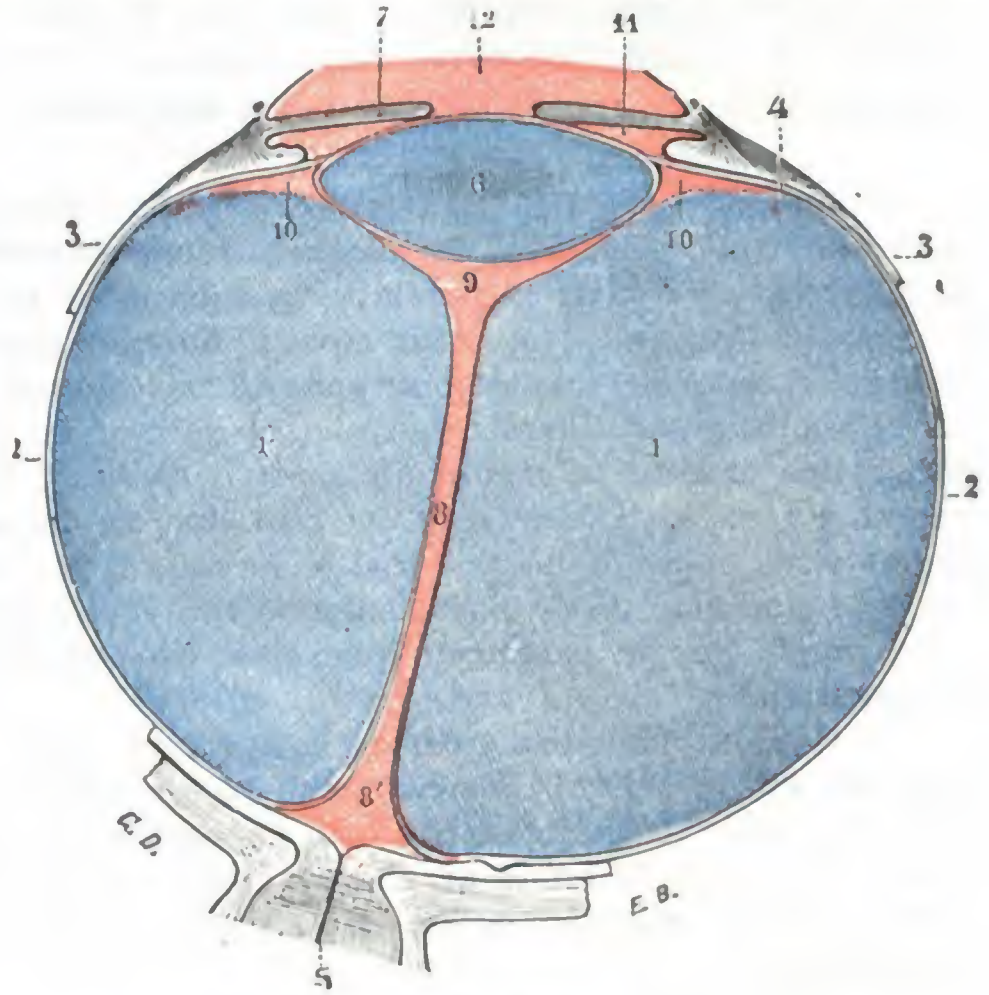


FIG. 343

Cuerpo vítreo y conducto hialoideo, vistos en un corte horizontal que pasa por el nervio óptico (T.).

1, cuerpo vítreo. — 2, membrana hialoidea. — 3, región de la ora serrata. — 4, zona de Zinn o zónula. — 5, nervio óptico. — 6, cristalino. — 7, iris. — 8, conducto hialoideo, con 8', su extremidad posterior ensanchada (*área Martegiani*). — 9, espacio post-lenticular. — 10, conducto de Petit. — 11, cámara posterior del ojo. — 12, cámara anterior.

2.º A la porción ciliar de la retina y a la zónula, a la que adhiere;

3.º A la cara posterior del cristalino y dado que esta cara es convexa, a su nivel se halla deprimido en forma de bóveda para recibirla; esta íntima relación con el cristalino explica por qué se observa con bastante frecuencia la salida del cuerpo vítreo en el curso de la operación de la catarata, en el momento en que se extrae el cristalino opacificado.

Histológicamente el cuerpo vítreo se halla constituido por una materia amorfa derivada del tejido conjuntivo, muy rica en agua (humor vítreo), recorrida constantemente por células linfáticas. Esta substancia está envuelta por una membrana muy delgada, la *hialoides*. Carece de vasos sanguíneos, linfáticos y nervios.

El cuerpo vítreo está atravesado de atrás adelante por un conducto central de 2 mm de diámetro, el *conducto de Cloquet*, llamado también *conducto de Stilling* o *conducto hialoideo*, que parte de la papila y va a terminar en la cara posterior del cristalino, donde se ensancha formando un vasto espacio linfático (*espacio postlenticular* de BERGER), que a nivel del ecuador del cristalino se pone en relación con el conducto de Petit.

El conducto de Cloquet que, en el adulto, no contiene más que linfa, en el feto da paso a una arteria, la *arteria hialoidea* o *capsular*, rama de la arteria central de la retina que va a ramificarse alrededor del cristalino en forma de una especie de *cápsula vascular*. Hemos visto, a propósito del iris, y lo recordamos aquí, que la cápsula vascular del cristalino se confunde en su parte anterior con la *membrana pupilar* o *membrana de Wachen-dorff*, por lo que se establecen conexiones directas entre la arteria central de la retina y las arterias del iris.

La arteria hialoidea, como la cápsula del cristalino, desaparece antes del nacimiento. Puede persistir, parcialmente por lo común, en el niño y en el adulto, y se presenta entonces, al oftalmoscopio, con el aspecto de un filamento, o, según la comparación clínica, adoptando la forma de una *pequeña culebra*, fija por la cabeza, bien en la cristaloide posterior, bien, más raramente, en la papila, y que ondula en el cuerpo vítreo cuando el ojo se mueve.

5.º Exploración y vías de acceso al segmento posterior del ojo. — El segmento posterior del ojo no puede ser examinado más que por medio del oftalmoscopio, ya por *imagen directa*, ya por *imagen invertida* (véanse los tratados de Oftalmología).

Sobre el segmento posterior se interviene pasando a través de la esclerótica (*esclerotomía posterior*) o bien después de la amputación del segmento anterior del ojo (*exenteración del globo*).

6. CAPSULA DE TENON

El globo ocular está mantenido en su posición y como suspendido en la cavidad orbitaria, gracias a la presencia, por detrás de él, de una membrana conjuntiva, dispuesta en sentido frontal, que, por una parte, cubre toda la porción escleral del ojo y, por otra, adhiere íntimamente al contorno de la órbita. Esta membrana retroocular, designada con los nombres de *cápsula de Tenon*, *aponeurosis orbitaria*, *aponeurosis orbitoocular*, *aponeurosis oculopalpebral*, fue descrita por TENON en 1803. Desde entonces ha sido objeto de numerosos trabajos, entre los que citaremos los de BONNET, de HÉLIE, de FERRAL, de BOGROS, de LENOIR, de RICHET, de SAPPEY, de SCHWALBE, de MOTAIS y de HANS VIRCHOW. Pero todos estos trabajos no han conseguido fijar en una descripción unívoca la anatomía de la cápsula de Tenon, que, como la mayor parte de formaciones fibrosas, es interpretada de un modo distinto según los autores. Esto depende de que la membrana que nos ocupa es, en realidad, poco clara: celulosa y confundida en algunos puntos con el tejido ambiente, es, por el contrario, en otros puntos notablemente fibrosa, y en otros hasta muscular. Nosotros, colocándonos sobre todo en un punto de vista práctico, vamos a dar una descripción

de la cápsula de Tenon que, al mismo tiempo que sea conforme a la realidad anatómica, nos pueda dar una explicación mejor de la fisiología, la patología y la cirugía operatoria de esta formación. La examinaremos primero desde un punto de vista puramente descriptivo (*estudio descriptivo*), tal como aparece, escalpelo en mano, en la sala de disección; la consideraremos luego en conjunto (*estudio sintético*), y, por último, estableceremos algunas consideraciones acerca de cuál sea su importancia en *fisiología, patología y medicina operatoria*.

1.º Estudio descriptivo.—La cápsula de Tenon, como acabamos de indicar, es una membrana dispuesta en sentido frontal por detrás del globo ocular, al que aísla así de la porción posterior de la órbita; constituye un segmento de esfera hueca que engloba en su cavidad la parte posterior del ojo. Libre en la mayor parte de su extensión, se fija sólidamente por su circunferencia al contorno de la base orbitaria.

A. ESQUEMA DE RICHEL.—RICHEL considera la cápsula de Tenon como una simple dependencia del perostio, que tapiza de atrás adelante las distintas paredes de la órbita y que, al llegar a la base de esta cavidad, se dividiría en dos hojas: una que, según él se continúa con el perostio del esqueleto periorbitario, y otra que «converge hacia el globo ocular, se adosa al ligamento suspensorio de los párpados, después a la conjuntiva y, una vez llegada al globo del ojo, en el punto de reflexión de aquella membrana, la tapiza en sus tres cuartos posteriores hasta alcanzar el nervio óptico, sobre cuyo neurilema se pierde» (figura 344).

Según este esquema, la cápsula de Tenon es un sencillo tabique verticotrassversal que divide la cavidad orbitaria en dos porciones o espacios: 1.º, un *espacio anterior* o *precapsular*, que contiene el globo del ojo; 2.º, un *espacio posterior* o *retrocapsular*, que contiene los músculos, los vasos y los nervios. En su parte central corresponde al globo del ojo, y en su parte periférica, a los párpados superior e inferior. Se le pueden distinguir, pues, topográficamente, dos porciones: una *porción ocular* y una *porción palpebral*.

B. RECHAZO DE LA CÁPSULA DE TENON POR LOS MÚSCULOS DEL OJO.—La cápsula de Tenon no es, sin embargo, tan sencilla como el esquema de RICHEL podría hacer suponer, pues los músculos del ojo, situados en el espacio retrocapsular, tienen que sortearla para poderse insertar en la esclerótica. En el punto en que la encuentran, en vez de perforarla y atravesarla, la deprimen y la empujan por delante de ellos, cubriéndose con ella al igual que con un dedo de guante (fig. 345), con lo cual la cápsula se halla rechazada no sólo a nivel de los tendones, sino también en todo el espacio que los separa. De ahí resulta la producción en este sitio de un repliegue capsular continuo que, después de adelgazarse de modo considerable, se inserta en el globo ocular a nivel del limbo esclerocorneal, donde se confunde con el corion de la conjuntiva.

C. SU DIVISIÓN TOPOGRÁFICA EN TRES PARTES.—Comprendido esto, si seguimos la cápsula de Tenon yendo de su parte central a su circunferencia (fig. 345), veremos primeramente que recubre, amoldándose exactamente sobre ella, la porción posterior

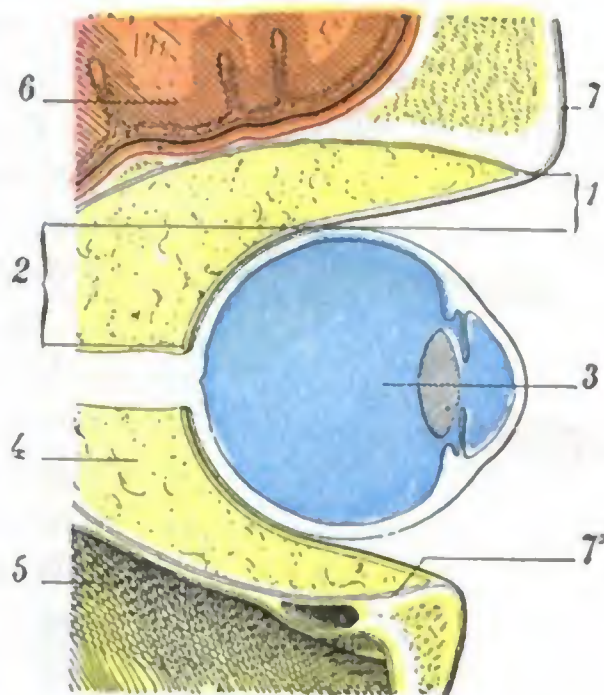


FIG. 344

Esquema de la aponeurosis de Tenon: disposición de la aponeurosis, según RICHEL, sin tener en cuenta el rechazo debido a los músculos del ojo.

1, porción palpebral de la aponeurosis de Tenon. — 2, su porción ocular. — 3, globo del ojo que ocupa la celda retrocapsular de la órbita, ocupada por la grasa, los músculos, los vasos y los nervios orbitarios. — 5, seno maxilar. — 6, cerebro. — 7, 7', perostio.

del globo ocular (*porción ocular*); después, al llegar al punto en que los músculos la encuentran, dividirse en dos hojillas: una *hojilla externa* o *palpebral*, que se fija en el borde orbitario y que no es más que la porción palpebral de la cápsula, y una *hojilla interna*, que se dirige hacia delante (como los tendones que determinan su formación) y que, en razón de su situación por debajo de la conjuntiva, merece el nombre de *hojilla subconjuntival*.

Vamos a examinar separadamente estas tres partes:

a) *Porción ocular*. — La porción ocular no nos detendrá mucho tiempo. Es una especie de esfera hueca que recubre el hemisferio posterior del ojo; su cara anterior, cóncava, se amolda exactamente al globo ocular; su cara posterior, convexa, corresponde a la masa celuloadiposa de la órbita.

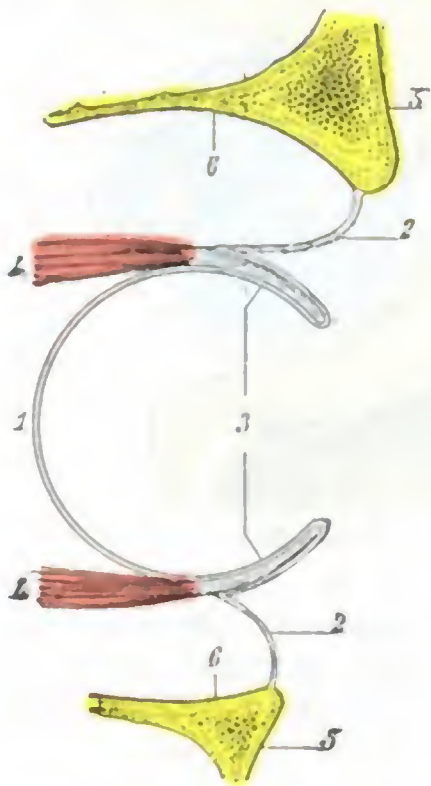


FIG. 345

Esquema que representa los músculos rectos del ojo rechazando la cápsula de Tenon.

1, porción ocular de la cápsula de Tenon. — 2, 2, porción palpebral. — 3, porción subconjuntival (porción rechazada por los músculos). — 4, 4, músculos rectos superior e inferior que rechazan hacia delante la cápsula de Tenon. — 5, reborde orbitario. — 6, orificio orbitario.

b) *Porción subconjuntival*. — La porción subconjuntival (u *hojilla subconjuntival*), porción rechazada o reflejada, está situada entre la conjuntiva ocular que la recubre y la esclerótica sobre la cual descansa: como lo demuestra el esquema adjunto (fig. 346), sigue recubriendo el globo ocular, que se halla envuelto así por la cápsula de Tenon en toda su porción escleral. Está esencialmente formada por lo que en Anatomía descriptiva se designa con el nombre de *vainas tendinosas* de los músculos del ojo, unidas entre sí por expansiones laterales, las cuales siguen una dirección ecuatorial y que representan también porciones rechazadas de la cápsula de Tenon.

Vista de frente, después de enuclear el globo del ojo (fig. 349), la porción subconjuntival presenta partes muy visibles, resistentes, que corresponden a los tendones de los músculos del ojo contenidos en su interior (vainas tendinosas) y, entre estas partes gruesas, porciones en extremo delgadas, simplemente celulares.

Por lo que se refiere a estas dos porciones, vainas tendinosas y partes intertendinosas, haremos notar que cada vaina tendinosa adhiere íntimamente a su tendón correspondiente y que, por otra parte, más allá del tendón (fig. 346), la hojilla subconjuntival se inserta inmediatamente en la esclerótica y avanza así, adherida a la cubierta fibrosa del ojo, hasta la córnea. Resulta de esta disposición, así como de la unión

lateral de todos los tendones entre sí, que cuando se practica en el vivo la sección de un tendón cualquiera, el del recto interno por ejemplo, el músculo a que corresponde sufre solamente una retracción limitada, en razón a las adherencias múltiples que acabamos de describir, y puede aún, por sus contracciones, y siempre a causa de sus adherencias, obrar sobre el globo del ojo. Más adelante veremos la importancia de esta disposición anatómica en lo que concierne a la operación de la estrabotomía.

c) *Porción palpebral, expansiones orbitarias*. — La porción palpebral de la cápsula de Tenon (u *hojilla palpebral*) ofrece un aspecto análogo; también en puntos correspondientes a los de la hojilla subconjuntival presenta partes finas y partes gruesas. Las partes finas, más bien celulares que fibrosas, corresponden a los intervalos que existen entre los músculos. Las partes gruesas o reforzadas, situadas frente a los mismos músculos, deben su espesor y su resistencia a una expansión fibrosa (fig. 347, 8) que los cuatro músculos rectos y el oblicuo menor o, mejor, sus vainas envían a la hojilla orbitaria en el momento en que llegan a la cápsula. Estas expansiones fibrosas se unen desde su origen a la porción palpebral de la cápsula, se confunden con ella y

con ella también van a fijarse al reborde orbitario. Se las designa indistintamente con los nombres de *alas ligamentosas*, *alones ligamentosos*, *tendones orbitarios*, *tendones de contención* de los músculos del ojo; todos estos términos son sinónimos.

Estas expansiones orbitarias de los músculos del ojo, más o menos fusionadas entre sí, son cinco, a saber: la *del recto interno*, la *del recto externo*, la *del recto superior*, la *del recto inferior* y la *del oblicuo menor*. El oblicuo mayor es el único de los músculos del ojo que no tiene expansión orbitaria.

Se desprenden de la vaina muscular a una distancia de la inserción escleral del tendón que varía de 16 a 20 mm. Siendo su disposición diferente en cada músculo, merecen una descripción particular. La *expansión orbitaria del recto interno* va a insertarse en la pared interna de la órbita, en la mitad superior de la cresta del unguis, inmediatamente por detrás del saco lagrimal y del tendón reflejo del orbicular. La *expansión orbitaria del recto externo* se dirige oblicuamente hacia el lado externo de la órbita, donde se inserta con solidez un poco por encima y por detrás del ligamento externo de los párpados.

Estas dos expansiones de los músculos rectos interno y externo, completamente fibrosas en su origen en la vaina conjuntiva del músculo, se cubren poco a poco de fibras musculares lisas, que predominan de un modo manifiesto en su mitad externa. Su predominio llega a ser tal, en ciertas ocasiones, que SAPPEY creyó que se debían distinguir en el conjunto de estas fibras musculares dos pequeños músculos: el *músculo orbitario interno* y el *músculo orbitario externo*. Las *dos expansiones orbitarias del músculo recto superior* (este músculo, en vez de una expansión central, posee dos alas laterales que nacen, la una del borde interno y la otra del borde externo de su vaina) van a insertarse en el ángulo interno y en el ángulo externo de la órbita (MOTAIS).

Envían gran número de fibras al fondo de saco conjuntival y al cartilago tarso y se confunden en parte con las expansiones laterales que el tendón del elevador del párpado superior envía a su vez al ángulo interno y al ángulo externo de la órbita. Esta disposición nos explica por qué el recto superior, al elevar el globo ocular, levanta al mismo tiempo el párpado superior. Según MOTAIS, la *expansión orbitaria del recto inferior* y la *del oblicuo menor* se reúnen para formar lo que este autor denomina *alón inferior*. Este alón se desprende de la vaina del recto a 22 mm del fondo de la órbita; se encuentra en seguida al oblicuo menor, se desdobra a su nivel y se confunde con su vaina y, envolviéndolo como una corbata, se dirige luego oblicuamente de atrás adelante y de dentro afuera para fijarse a 4 ó 5 mm por debajo del reborde orbitario, a igual distancia del ala externa y de la inserción orbitaria del oblicuo menor. Envía numerosas fibras al fondo de saco conjuntival y al tarso del párpado inferior: de aquí que al mirar hacia abajo, el párpado inferior baje al mismo tiempo que el globo ocular.

Todas estas expansiones desempeñan un papel importante en la mecánica ocular. Cuando un músculo del ojo, el recto externo por ejemplo, se contrae, su prolongación orbitaria se pone tensa, como es natural. Ahora bien, esta tensión origina un doble efecto; por de pronto separa al músculo contraído del ecuador del ojo y protege así

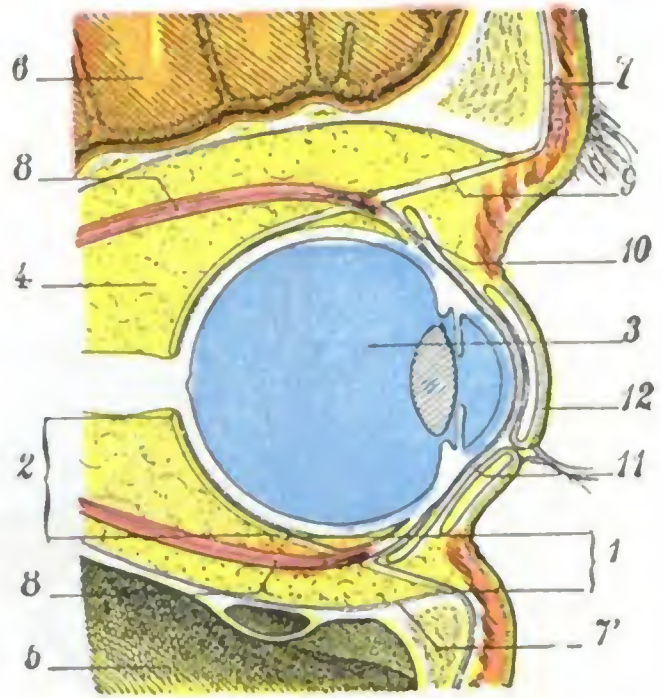


FIG. 346

Esquema de la aponeurosis de Tenon: disposición real de la aponeurosis teniendo en cuenta el rechazo producido por los músculos al ir a insertarse en el globo ocular.

1. porción palpebral de la aponeurosis de Tenon. — 2, su porción ocular. — 3, globo del ojo que ocupa la celda precapsular de la órbita. — 4, celda retrocapsular de la órbita ocupada por la grasa, los músculos, los vasos y los nervios orbitarios. — 5, seno maxilar. — 6, cerebro. — 7, 7', periostio. — 8, 8, músculos rectos. — 9, hofilla palpebral de la aponeurosis reforzada por la expansión fibrosa procedente del recto superior. — 10, hofilla subconjuntival con el tendón del recto superior que la refuerza. — 11, conjuntiva. — 12, párpado superior

este último de los efectos de una compresión lateral, que no dejaría de tener probablemente alguna influencia sobre la función visual (según ciertos autores, esta compresión, provocando un alargamiento de globo ocular, desempeñaría un papel importante en la patogenia y en el desarrollo de la miopía); además, retiene el músculo hacia delante, impidiendo que se acorte más, de donde el significativo nombre de tendones de contención o, mejor, de *ligamentos de contención*, que se da a esas expansiones: las de los músculos recto interno y recto externo son con mucho las más potentes debido a que esos músculos son los que funcionan más, haciendo pasar los ejes visuales del paralelismo a la convergencia, y viceversa.

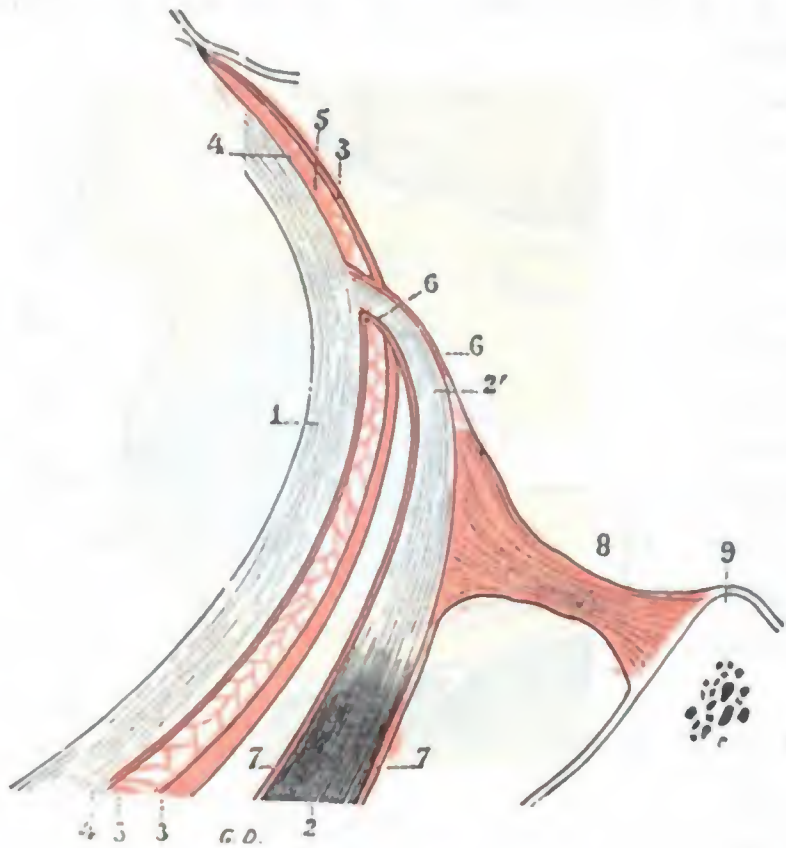


FIG. 347

Esquema destinado a mostrar, en un corte horizontal del ojo, la cápsula de Tenon y sus distintas expansiones (T.).

1, esclerótica. — 2, músculo recto externo, con 2', su tendón escleral. — 3, cápsula de Tenon; la porción que se halla por delante del tendón es la hojilla subconjuntival. — 4, hojilla interna de la serosa retroocular. — 5, 5, cavidad de la serosa retroocular o espacio de Tenon. — 6, vaina del tendón. — 7, vaina muscular. — 8, expansión orbitaria de esta vaina. — 9, reborde orbitario externo.

central, es decir, en la porción que corresponde a la parte posterior del globo ocular y en que está atravesada por los vasos y los nervios ciliares. A partir del punto en que los músculos del ojo se unen a ella, la cápsula se engruesa; se vuelve blanca, resistente, aponeurótica, proporcionando, por un lado, a los músculos, vainas que envuelven su vientre carnoso (*vainas musculares*, fig. 348), y yendo a insertarse, por el otro, alrededor de la órbita. La cara posterior de la cápsula de Tenon da origen a numerosas trabéculas fibrosas que dividen el espacio retrocapsular de la órbita en una porción de fositas en que se hallan contenidos los pelotones grasos que llenan este espacio.

Las vainas que la cápsula envía a los músculos se desprenden del contorno de los ojales que dan paso a estos músculos y se extienden sobre ellos de delante atrás, dirigiéndose hacia sus inserciones orbitarias. Gruesas y resistentes en su origen, se adelgazan poco a poco a medida que se alejan de la cápsula de Tenon y degeneran pronto en una simple capa celulosa. Adhieren íntimamente por su cara profunda a los músculos que envuelven. Estas vainas, que con la mayor parte de autores consideramos como una porción accesoria de la aponeurosis de Tenon, representan para MOTAIS su parte esencial, para quien «la aponeurosis orbitaria no es más que la aponeurosis común de los músculos de la órbita, que se desdobra, como todas las aponeurosis de grupos musculares, para formar vainas particulares a los músculos, envolturas a las glándulas (glándula lagrimal) y a las vísceras (ojo) de la región. La cápsula fibrosa del ojo, lejos de ser el origen de aquélla, no es más que un divertículo, importante sin duda desde el punto de vista fisiológico, pero secundario desde el punto de vista anatómico».

El músculo oblicuo mayor es el único de los músculos del ojo que no tiene expansión orbitaria. Algunos autores, sin embargo, consideran como una verdadera expansión las cinco o seis bridas fibrosas que el tendón de este músculo envía al estuche fibroso de su vaina, la cual se fija en el anillo osteocartilaginoso que forma su polea de reflexión. Estas bridas se opondrían al deslizamiento exagerado del tendón, apoyándose contra el orificio de la polea.

2.º Estudio sintético. — Considerada en conjunto, la cápsula de Tenon, prescindiendo de sus inserciones anteriores, ofrece dos caras, una anterior y otra posterior.

a) *Cara posterior.* — Vista por su cara posterior, la cápsula de Tenon se presenta con el aspecto de una hojilla única, delgada, estratificada a nivel de su pared cen-

b) *Cara anterior, serosa retroocular.* — La cara anterior de la cápsula de Tenon, visible cuando se practica la enucleación del globo ocular (fig. 349), se presenta con el aspecto de una membrana amarillenta, fuertemente excavada en su *porción central* y convexa, por el contrario, en su parte periférica: se la puede comparar a una cubeta de bordes evertidos.

a) La *parte convexa*, comprendida entre el ojo y el reborde orbitario, corresponde a los párpados que la recubren y la ocultan completamente: es la *porción palpebral* de que ya hemos tratado. En su unión con la parte cóncava se ve flotar la hojilla subconjuntival, envolviendo los tendones, cuya inserción escleral ha sido seccionada para enuclear el globo del ojo.

β) La *porción excavada* corresponde al ojo, o, especificando más a la esclerótica. Bastante regularmente esférica, presenta en su fondo la mancha blanca del nervio óptico seccionado (fig. 349, 10). Alrededor de este nervio y en una extensión aproximada de un centímetro, la lámina fibrosa es en extremo delgada y permite ver por transparencia la grasa orbitaria subyacente: en este punto es por donde da paso a los vasos y nervios ciliares. La porción excavada de la cápsula de Tenon, lisa y brillante en toda su superficie, presenta el aspecto de una serosa. Y, de hecho, representa la hojilla posterior o externa de una verdadera sinovial, cuya hojilla anterior o interna, delgada en grado sumo, cubre la esclerótica y se adhiere íntimamente a ella (véanse, para más detalles, los tratados de Anatomía descriptiva). Entre la cápsula de Tenon y el globo ocular existe, pues, una verdadera serosa, descrita primero por BOGROS y después por SCHWALBE: la *serosa de Bogros*, *espacio supraesclerotal* de SCHWALBE, o *serosa retroocular*. Hacia delante esta serosa retroocular se extiende, inmediatamente por debajo de la conjuntiva ocular, hasta la circunferencia de la córnea; de todos modos, a partir de la línea de inserción escleral de los músculos rectos, se hace más visible, a causa de las adherencias que la hojilla subconjuntival presenta, a partir de este punto, con la esclerótica. *Por detrás* está en comunicación con el *espacio supravaginal del nervio óptico*, gracias a un sistema de hendiduras que se hallan situadas a nivel del punto en que el nervio citado atraviesa la cápsula de Tenon. Numerosos tractos conjuntivos, de dirección vertical y oblicua, surcan la cavidad serosa, enlazan sus dos paredes interna y externa y la tabican. Además, sobre una y otra hojilla (*parietal y visceral*), así como sobre las trabéculas intermedias, se extiende una capa completa de células endoteliales, característica de las membranas serosas.

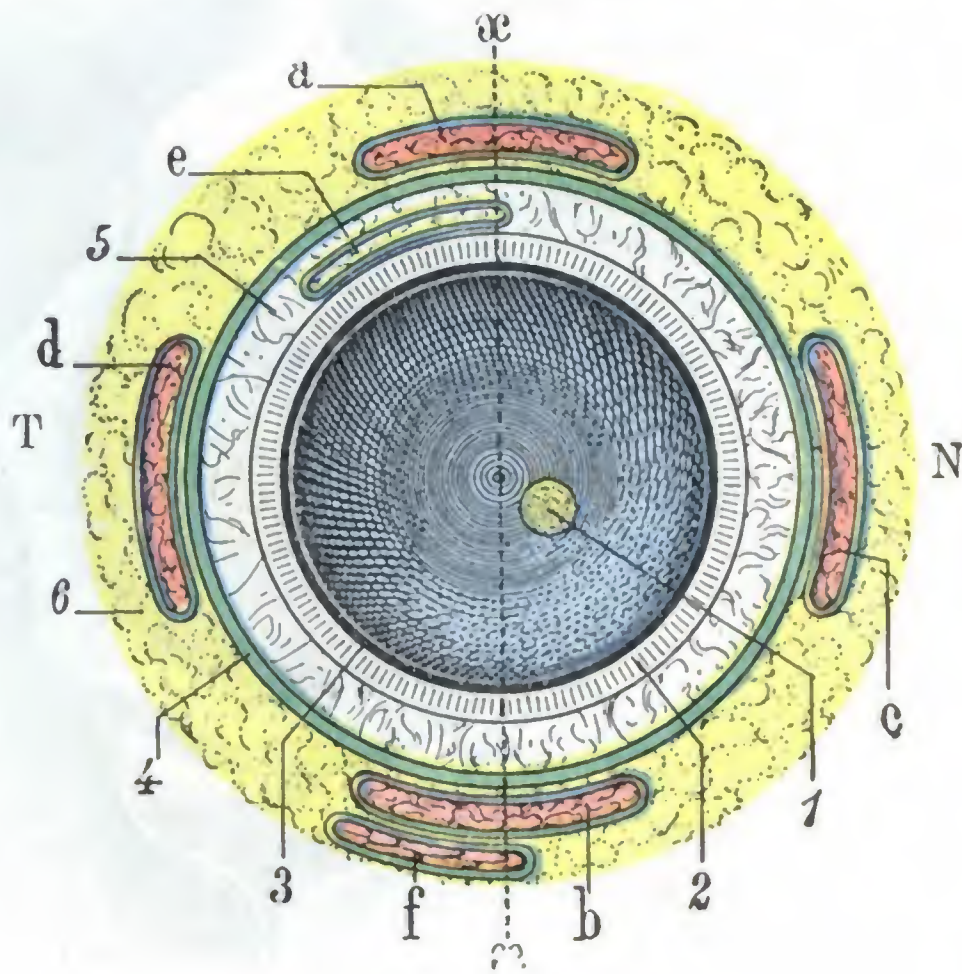


FIG. 348

La cápsula de Tenon y los músculos oculares vistos en un corte ecuatorial del ojo (*esquemática*).

1, nervio óptico. — 2, esclerótica. — 3, coroides y retina. — 4, cápsula de Tenon (en verde). — 5, espacio de Tenon o espacio supraescleral. — 6, tejido grasoso de la órbita.
a, recto superior. — b, recto inferior. — c, recto interno. — d, recto externo. — e, tendón del oblicuo mayor. — f, oblicuo menor.
— Todos estos músculos están envueltos por una vaina conjuntiva dependiente de la cápsula de Tenon.

La serosa retroocular puede inflamarse, y esta inflamación ha sido denominada *tenonitis* (O. FERRAL, PANAS). En su cavidad se forman a veces derrames análogos a los que vemos

aparecer en otras sinoviales, en el curso del reumatismo, por ejemplo, que provocan la proyección del ojo hacia delante. Se observa, además, en esta afección, una *quemosis*, es decir, un rodete edematoso pericorneal, más patente en unos puntos que en otros, lo que se explica con facilidad si se recuerda que la serosa se prolonga por debajo de la hojilla subconjuntival de la aponeurosis de Tenon y que esta última es tan delgada que para algunos autores faltaría en el intervalo de los tendones.

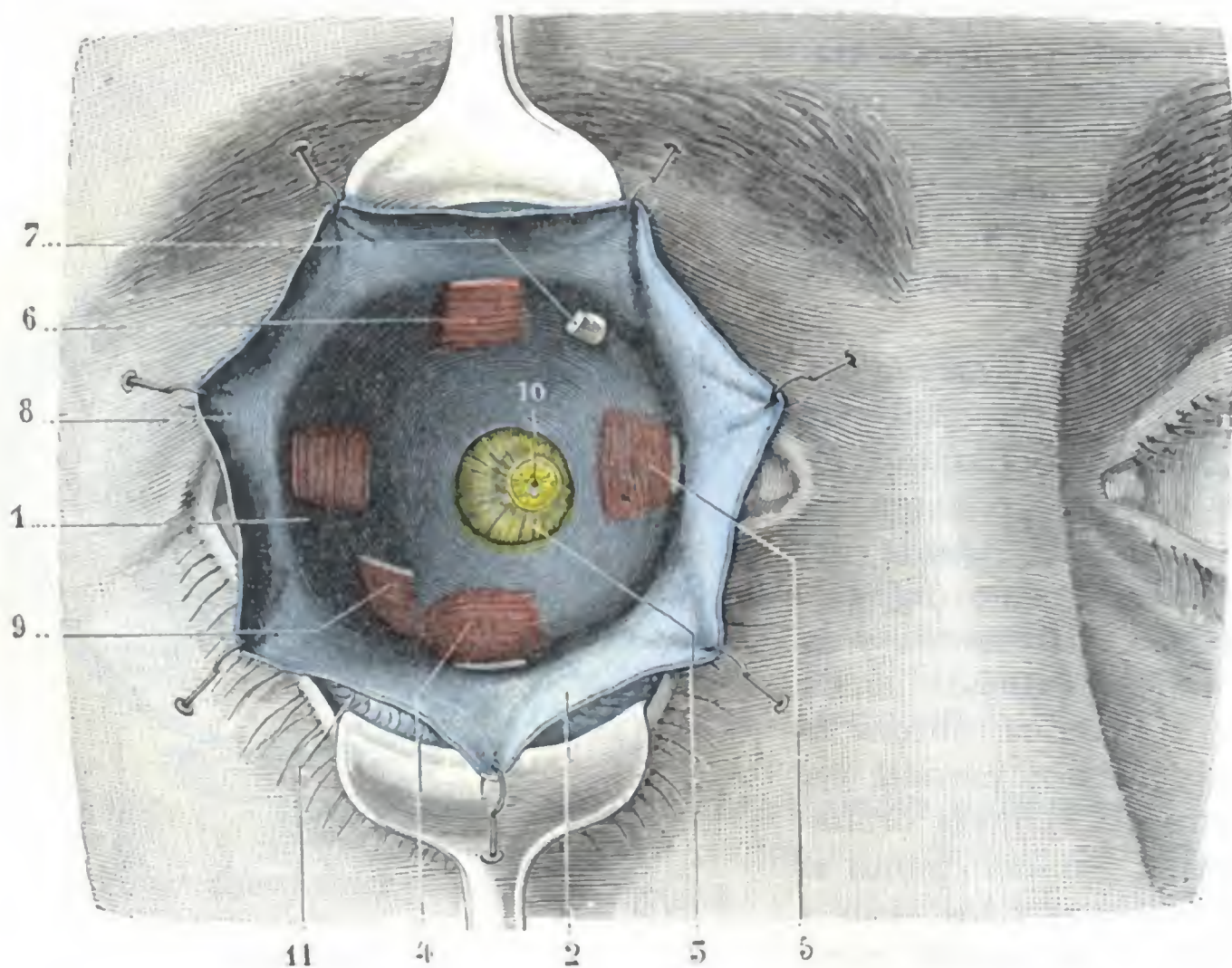


FIG. 349

Aponeurosis de Tenon vista por su cara anterior, después de la enucleación del ojo derecho.

La conjuntiva ocular ha sido seccionada en todo el contorno de la córnea; los tendones de los músculos del ojo y el nervio óptico, cortados en su inserción sobre el globo y el ojo, extirpado. Los párpados están fuertemente rechazados hacia arriba y abajo por dos separadores; la conjuntiva bulbar y la hojilla subconjuntival de la aponeurosis, separadas también con erlinas.

1, aponeurosis de Tenon. — 2, su hojilla subconjuntival unida a la conjuntiva bulbar. — 3, porción muy adelgazada de la aponeurosis que deja transparentar la grasa orbitaria. — 4, músculo recto inferior. — 5, recto interno. — 6, recto superior. — 7, tendón del oblicuo mayor. — 8, recto externo. — 9, oblicuo menor. — 10, nervio óptico con la arteria central de la retina en el centro. — 11, fondo de saco conjuntival inferior.

3.º Papel de la cápsula de Tenon. — La cápsula de Tenon, membrana fibrosa recubierta de una serosa por delante, constituye para el globo ocular, a la vez que un poderoso *medio de sostén*, un notable *aparato de movilización*.

Su papel en la fijación del ojo, en el que hemos insistido en muchas ocasiones, principalmente a propósito de los alones, es debido a su inserción en el reborde orbitario y a las adherencias que presenta con los tendones musculares y con el nervio óptico, así como con los vasos y nervios, en el punto en que estos órganos la atraviesan para alcanzar el globo ocular. Su papel en la movilización del ojo resulta de que constituye con el globo ocular una especie de articulación esferoidea, en la que desempeña el papel de una *cavidad cotiloidea*, y la serosa retroocular, el de una *sinovial*. El globo, como una verdadera *cabeza articular*, puede rodar, dar vueltas sobre su eje, en esta cavidad cotiloidea. Más adelante volveremos a referirnos a esta mecánica ocular, al estudiar la acción de los músculos del ojo.

4.º Importancia patológica y operatoria. — La cápsula de Tenon no tiene únicamente una importancia anatómica y fisiológica. Nos interesa también desde el doble punto de vista patológico y operatorio.

a) *Desde el punto de vista patológico*, la cápsula de Tenon forma un tabique resistente que, durante más o menos tiempo, impide que las afecciones desarrolladas en la fosa posterior o retrocapsular invadan la fosa anterior o precapsular. Es de notar, sin embargo, que la separación de las dos fosas no es absoluta, pues, como hemos hecho observar antes, junto a partes gruesas y resistentes, la cápsula presenta partes muy delgadas, casi celulosas, a cuyo nivel los procesos patológicos desarrollados en una de las dos fosas pueden propagarse tarde o temprano a la otra. Así vemos, por ejemplo, que un derrame sanguíneo que asiente en la fosa retrocapsular, como se observa en algunas fracturas del cráneo, trasuda poco a poco a través de los puntos débiles de la cápsula y aparece en la fosa anterior, es decir, por debajo de la conjuntiva, al cabo de algunos días. Lo mismo sucede con los flemones que se desarrollan en la celda posterior o retrocapsular: contenidos durante cierto tiempo en esta celda, destruyen pronto las aponeurosis e invaden la celda precapsular, pero, añadimos nosotros, después de haber producido a menudo con antelación graves trastornos por parte de las regiones que están en comunicación con la fosa posterior, el nervio óptico y la cavidad craneal en particular: de ahí el consejo, en los casos de flemón orbitario, de intervenir pronto, antes de que el pus haya roto la barrera que le opone la cápsula de Tenon, pues entonces sería demasiado tarde.

b) *Desde el punto de vista operatorio*, la cápsula de Tenon permite practicar la enucleación del ojo sin necesidad de abrir la fosa posterior, lo que, como se comprende, tiene gran importancia cuando se intervienen procesos infecciosos (*panoftalmía*). Permite, además, si se tiene el cuidado de suturar formando bolsa la hojilla subconjuntival, obtener un pequeño muñón sobre el que obran aún los músculos del ojo, permitiendo mover así un ojo artificial. Añadamos que, según los casos, el cambio, la conservación o, por el contrario, la sección incompleta de las inserciones escleróticas de su hojilla subconjuntival, permiten al cirujano obtener, en la curación del estrabismo, la corrección de la desviación del ojo.

7. COMPARTIMIENTO RETROCAPSULAR DE LA ORBITA Y CONTENIDO DEL MISMO

El compartimiento retrocapsular de la órbita, llamado también *compartimiento posterior de la órbita*, no sólo está situado detrás del ojo, sino que lo envuelve también por arriba, por abajo y por los lados, aislándolo de las paredes de la órbita y llega hasta el reborde orbitario para tomar contacto con el borde adherente de los párpados, de los que la separa la hojilla palpebral de la aponeurosis de Tenon, más o menos fusionada con el ligamento ancho de los párpados. La celda retrocapsular contiene los *músculos*, los *vasos* y los *nervios* destinados al globo ocular. Todos estos órganos están incluidos en un tejido adiposo especial, el *tejido adiposo de la órbita*.

a) Músculos de la órbita

Los músculos de la órbita son siete: el elevador del párpado superior, los cuatro rectos y los dos oblicuos. Todos ellos tienen la forma de delgadas lengüetas carnosas, cuya longitud, para los músculos rectos, es de 4 cm aproximadamente. La aponeurosis de Tenon, como sabemos, les proporciona una vaina que los envuelve en toda su extensión, pero que sólo es gruesa y resistente en la proximidad del punto en que atraviesan esta aponeurosis. Están irrigados por numerosos vasos e inervados por nervios que serán descritos con los de la órbita.

1.º **Elevador del párpado superior.**—El elevador del párpado superior (figura 350, a) se inserta, por detrás, en el ala menor del esfenoides, inmediatamente por

delante del agujero óptico y en la porción correspondiente de la vaina fibrosa del nervio óptico.

De aquí se dirige hacia delante, recubriendo el recto superior y aplicado contra la pared superior de la órbita, de la que está separado por el nervio frontal. Su tendón, al llegar al reborde superior de la órbita, se une al ligamento ancho o séptum

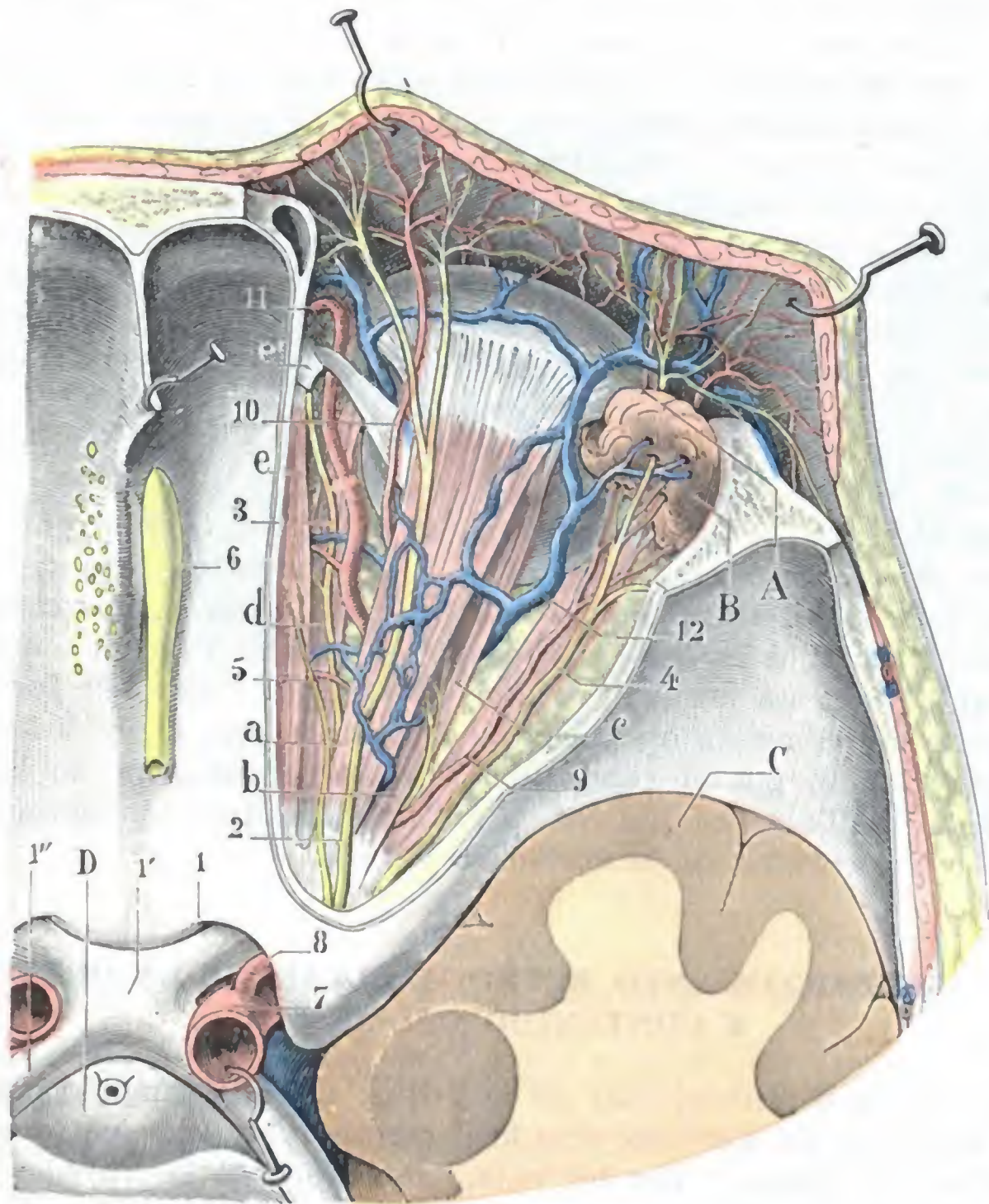


FIG. 350

Región orbitaria, vista desde arriba después de la ablación de la bóveda; primer plano.

A, globo ocular. — B, glándula lagrimal. — C, lóbulo temporal. — D, hipófisis.

a, elevador del párpado superior con su nervio que penetra en él por su cara profunda. — b, recto superior. — c, recto externo. — d, recto interno. — e, oblicuo mayor, con e', su polea de reflexión.

1, nervio óptico, con 1', quiasma; 1'', cintilla óptica. — 2, nervio frontal que se bifurca en frontal interno y frontal externo. — 3, nasal. — 4, lagrimal. — 5, patético. — 6, bulbo olfatorio. — 7, carótida interna. — 8, arteria oftálmica. — 9, arteria lagrimal. — 10, arteria supraorbitaria. — 11, arteria nasal. — 12, vena oftálmica.

orbitale (pág. 393) y termina a la vez en la cara profunda de la piel del párpado y en el borde superior del tarso.

Este músculo, como su nombre indica, dirige el párpado superior hacia arriba y hacia atrás y, por consiguiente, abre la hendidura palpebral; su antagonista es el músculo orbicular de los párpados. Hemos indicado, al estudiar los párpados, la *ptosis* que resulta de su parálisis.

El elevador del párpado superior y el recto superior tienen relaciones íntimas: recorren juntos, colocados uno por encima del otro, toda la extensión de la celda orbitaria y se hallan unidos, hacia atrás, por sus vainas, y hacia delante, por sus expansiones orbitarias. Conexiones anatómicas tan íntimas originan una sinergia funcional no menos notable, de

donde resulta que cuando el recto superior se contrae para dirigir el ojo hacia arriba, el elevador del párpado se contrae a su vez para descubrir la pupila. Como ya hemos dicho, apoyándose en estas conexiones anatómicas y fisiológicas, MOTAIS ideó un tratamiento operatorio racional de la ptosis, que consiste en suplir el elevador parético o paralizado por una porción del recto superior.

2.º Músculos rectos. — Los músculos rectos son cuatro: el superior, el inferior, el interno y el externo. Aplicados al globo ocular, forman, en conjunto, una especie de pirámide muscular hueca en la que el ojo está contenido.

a) *Inserciones posteriores.* — Se insertan por detrás en el vértice de la órbita (figura 351), es decir, alrededor del agujero óptico y en la parte más ancha de la hendidura esfenoidal. Esta inserción en el esfenoides se hace en gran parte por medio del *tendón de Zinn*.

Este es un cordón fibroso, corto, pero muy resistente, que ocupa la porción más ancha de la hendidura esfenoidal y que se inserta en el cuerpo del esfenoides. Muy cerca de su nacimiento, se divide en tres fascículos divergentes que dan origen: el interno, al músculo recto interno; el inferior, al recto inferior; el externo, al recto externo. En cuanto al recto superior, se inserta principalmente en el reborde superior del agujero óptico.

El fascículo de origen del recto externo, que cierra en parte la hendidura esfenoidal, presenta una abertura, especie de ojal, llamada *anillo de Zinn* (fig. 352), a través de la cual pasan los nervios motor ocular común, motor ocular externo y nasal y la vena oftálmica. Esta disposición anatómica, que encontramos siempre que vasos o nervios atraviesan un músculo (anillo del sóleo, anillo de los aductores, orificios del diafragma, etc.), tiene por objeto impedir la compresión de esos órganos vasculo-nerviosos.

b) *Inserciones esclerales.* — Desde el fondo de la órbita, los músculos rectos se dirigen de atrás hacia delante. Atraviesan primero la celda retrocapsular de la órbita, se alojan después en el interior de la hojilla subconjuntival de la aponeurosis de Tenon y discurren por debajo de la conjuntiva bulbar, en una extensión que varía de 10 mm (recto inferior) a 20 mm (recto externo), para, por fin, insertarse en la esclerótica, a una distancia de la circunferencia de la córnea distinta para cada músculo.

Según las mediciones de TILLAUX, el recto interno dista del borde de la córnea 5 mm; el recto inferior, 6 mm; el recto externo, 7 mm, y el recto superior, 8 mm. Estas cifras, que indican la distancia que media entre el centro de la inserción tendi-

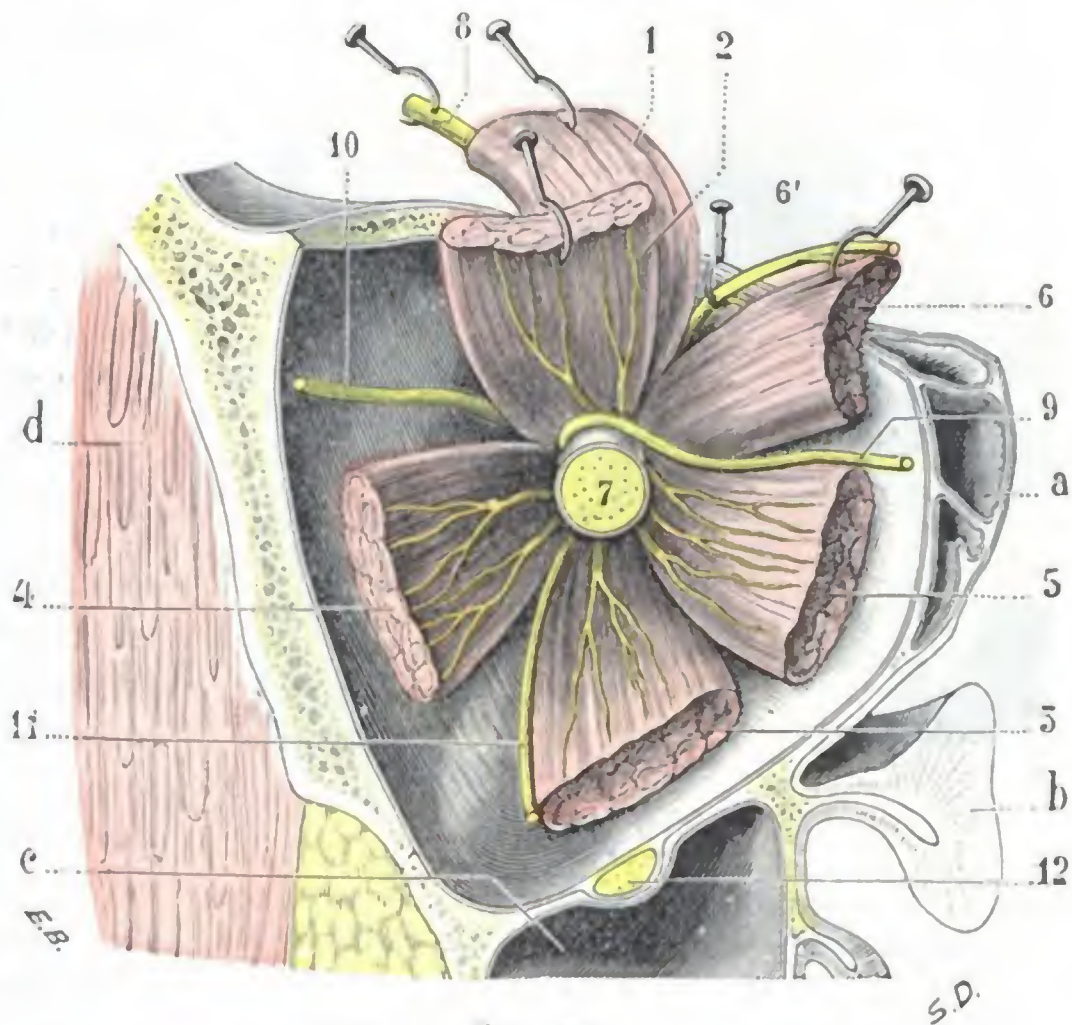


FIG. 351

Músculos del ojo con sus nervios, vistos de delante atrás en el fondo de la órbita.

- 1, elevador del párpado superior. — 2, recto superior con su nervio. — 3, recto inferior con su nervio. — 4, recto externo con su nervio. — 5, recto interno con su nervio. — 6, oblicuo mayor, con 6', el nervio patético. — 7, nervio óptico. — 8, nervio frontal. — 9, nervio nasal. — 10, nervio lagrimal. — 11, ramo destinado al oblicuo menor. — 12, nervio suborbitario.
- a, células etmoidales. — b, corte medio de las fosas nasales. — c, seno maxilar. — d, músculo temporal.

nosa y la circunferencia de la córnea, son bastante exactas y, además, fáciles de recordar; nos demuestran que los músculos citados se insertan tanto más cerca de la córnea cuanto mayor es su trabajo. Por esto vemos que el recto interno, músculo de la convergencia, necesaria para la visión binocular, es el que se inserta más cerca de la córnea, mientras que el recto superior, que funciona mucho menos que los otros, es el que se inserta más lejos.

El tendón de inserción de los músculos rectos tiene una longitud de 4 a 8 mm (MERKEL). Su anchura es considerable: no mide menos de 9 a 10 mm por término

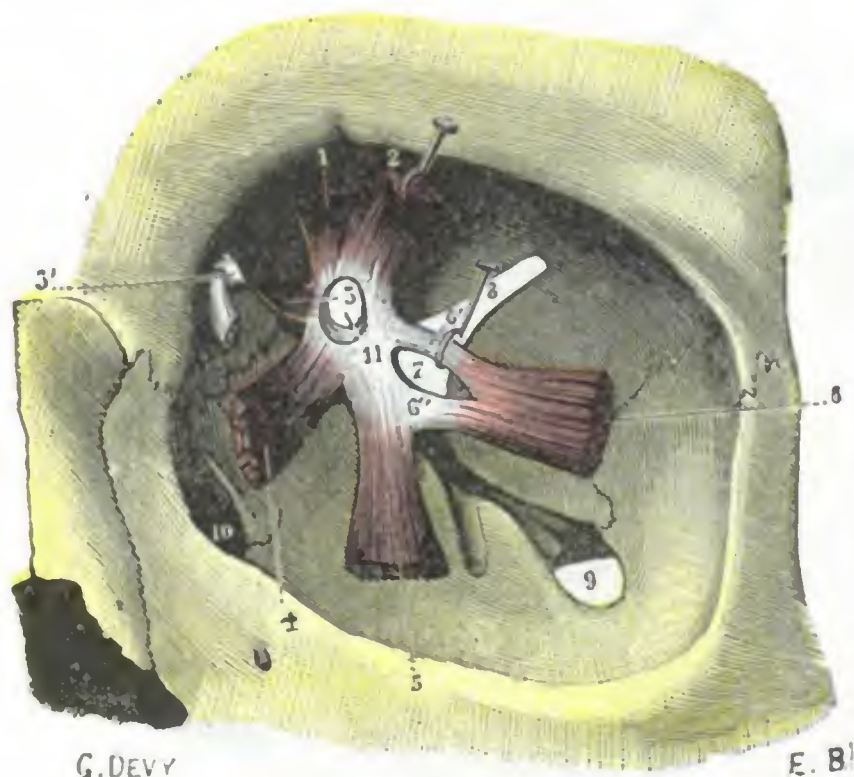


FIG. 352

Inserción posterior de los músculos del ojo (lado izquierdo), vista de frente en el fondo de la órbita (T.).

1, elevador del párpado superior. — 2, recto superior. — 3, oblicuo mayor, con 3', su polea de reflexión. — 4, recto interno. — 5, recto inferior. — 6, recto externo, con 6', y 6'', su doble tendón de inserción. — 7, anillo de Zinn. — 8, hendidura esfenoidal. — 9, hendidura esfenomaxilar. — 10, conducto nasal. — 11, agujero óptico.

medio (FUCHS). No debemos olvidar este detalle en la operación de la estrabotomía, en el tiempo en que se prende el tendón con un gancho para practicar su sección; de otro modo corremos el riesgo de no prender más que una parte del tendón y hacer así una operación incompleta.

Los tendones de los cuatro músculos rectos no nos interesan tan sólo por su longitud y anchura, sino también por su dirección y por su línea de inserción en la esclerótica. Esta dirección no es arbitraria, sino fija, y distinta para cada músculo. Así, según MOTAIS, de quien tomamos la figura 353 y los datos numéricos que siguen, la *línea de inserción del recto superior* es irregularmente convexa hacia delante; presenta, además, tal oblicuidad que, de sus dos extremos, el interno está unos 4 mm más próximo a la córnea: de ahí que siempre que se practique la tenotomía del músculo recto superior se aconseje introducir el gancho por el borde interno y empujar después el instrumento hacia fuera y atrás. La *línea de inserción del recto inferior* presenta una disposición análoga, aunque menos notable: es irregularmente convexa hacia delante y oblicua de dentro afuera y de delante atrás; su extremidad interna es la más cercana a la córnea, un milímetro aproximadamente; en la tenotomía del recto inferior será preciso, pues, introducir asimismo el gancho por el borde interno y empujarlo oblicuamente de dentro afuera y de delante atrás. La *línea de inserción del recto interno* es casi paralela al ecuador del ojo; presenta tan sólo una convexidad muy ligera hacia delante. La *línea de inserción del recto externo* describe también una curva muy ligera de convexidad anterior; además, en su conjunto, es muy ligeramente oblicua hacia abajo y atrás: su extremidad superior es la más cercana a la córnea, dista de ella poco más o menos un cuarto de milímetro. Esta ligera oblicuidad no es lo bastante acentuada para que resulte un obstáculo a la introducción del gancho por el borde inferior cuando se practica la tenotomía.

Añadamos, para terminar lo referente a la línea de inserción escleral de los músculos rectos, que el centro de esta línea no corresponde al meridiano corneal. La figura 353 lo demuestra claramente: en esta figura vemos que los dos meridianos vertical y horizontal de la córnea prolongados dividen el globo en cuatro segmentos o cuadrantes: un cuadrante superointerno, un cuadrante superoexterno, un cuadrante inferointerno y un cuadrante inferoexterno. Cada tendón de los músculos rectos se inserta en dos cuadrantes vecinos, pero de un modo desigual, teniendo en uno la in-

serción más extensa que en el otro: el recto superior avanza 3 mm más en el cuadrante superoexterno que en el cuadrante interno; el recto inferior avanza 1 mm más en el cuadrante inferointerno; el recto externo, 2 mm más en el cuadrante superoexterno; el recto interno, 1 mm más en el cuadrante superointerno. En la tenotomía deberá prolongarse el tijeretazo que corta el tendón hacia el lado donde avanza éste, si no se quiere dejar escapar ninguna fibra tendinosa.

Los tendones de los rectos, empujando ante ellos la cápsula de Tenon para constituir la hojilla subconjuntival, se adhieren íntimamente a la vaina capsular, que a su vez se fija sólidamente sobre la esclerótica pericorneal. De ahí resulta que si se secciona el tendón a ras de la esclerótica, el músculo queda siempre fijado a la cápsula y, por medio de ésta, continúa obrando sobre el globo ocular. En la *estrabotomía*, operación destinada, como es sabido, a corregir el estrabismo, es necesario respetar o, al contrario, destruir estas adherencias del tendón a la cápsula, y las de la cápsula a la esclerótica, según que al cirujano le interese conservar más o menos la acción total o parcial del músculo sobre el cual recae la intervención.

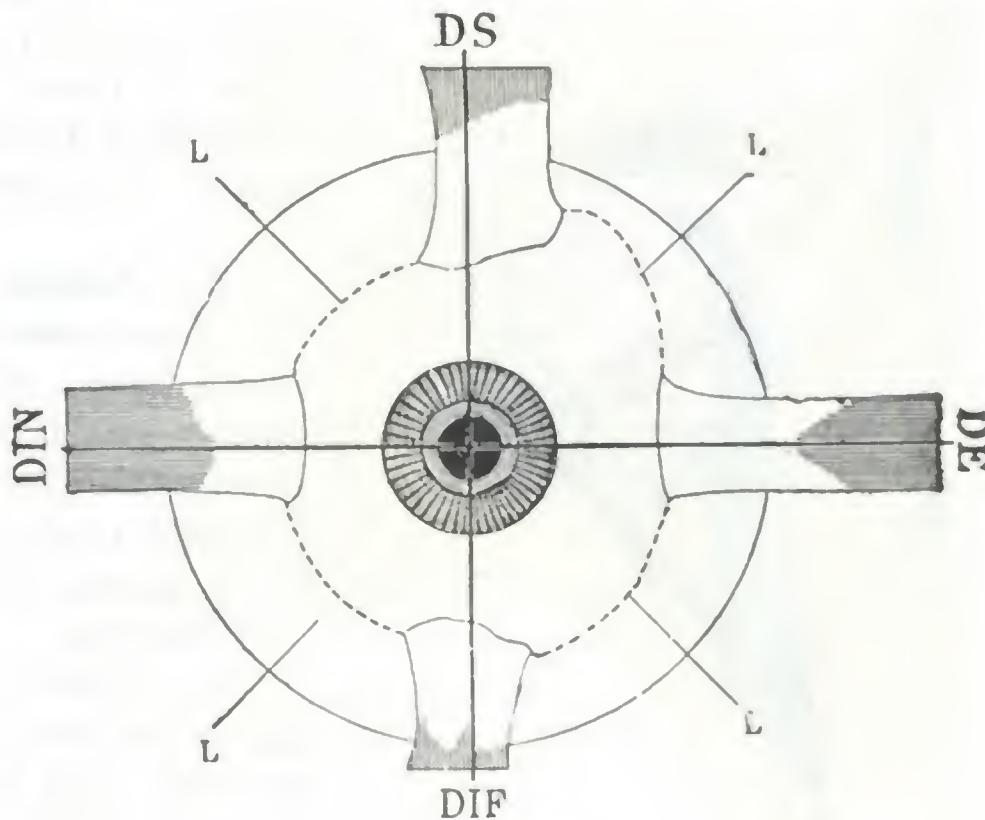


FIG. 353

Esquema que representa las inserciones esclerales de los músculos rectos (según MOTAIS).

DS, músculo recto superior. — DE, músculo recto externo. — DIN, músculo recto interno. — DIF, músculo recto inferior. — L, línea de unión de las extremidades tendinosas, en la cual la hojilla subconjuntival se hace adherente a la esclerótica. Esta línea forma, por lo tanto, el límite anterior de la cavidad de Tenon.

Cada músculo tiene la longitud exacta de su parte ocular situada por delante del alón. La forma y longitud de la cara superficial del tendón están señaladas en blanco. Situación de los tendones con relación a los meridianos de la córnea.

3.º Músculos oblicuos.—Los músculos oblicuos son en número de dos: el *oblicuo mayor* u *oblicuo superior* y el *oblicuo menor* u *oblicuo inferior*. Como se desprende muy bien del nombre, la dirección que sigue, en vez de ser, como la de los músculos descritos precedentemente, paralela al eje anteroposterior del globo ocular, lo cruza siempre en sentido oblicuo.

a) *Oblicuo mayor.*—Este es el músculo más largo de todos los de la órbita. Como los rectos, nace en el vértice de la pirámide orbitaria, y se inserta a la vez en la vaina del nervio óptico y en la parte superior e interna del agujero óptico.

Desde allí se dirige hacia el ángulo superointerno de la órbita, haciéndose tendinoso a este nivel; penetra en el anillo fibrocartilaginoso (*polea de reflexión* del oblicuo mayor), que, como vimos, existe en este punto, y luego se refleja súbitamente hacia fuera y atrás. Esta parte refleja, la única interesante desde el punto de vista de la acción fisiológica del músculo, tiene 20 mm de longitud y 3 de anchura; rodea la parte superior del globo, colocándose debajo del recto superior, entre este músculo y el globo ocular, y, ensanchándose de pronto, va a fijarse en la parte superoexterna del hemisferio posterior del ojo. Su línea de inserción escleral, de una anchura aproximada de 11 mm, forma una curva muy acentuada, de convexidad dirigida hacia fuera, cuya extremidad posterior está a 10 mm del nervio óptico y la extremidad anterior a 14 ó 15 m de la córnea (MOTAIS).

En su polea de reflexión el tendón está rodeado de una vaina sinovial que según algunos autores, puede originar quistes del ángulo interno de la órbita.

b) *Oblicuo menor*. — El músculo oblicuo menor es más corto que el precedente; representa su porción refleja. Es el único músculo que no se desprende del fondo de la órbita.

Se inserta en el borde externo del orificio superior del conducto nasal, inmediatamente por detrás y por fuera del saco lagrimal.

Desde allí se dirige oblicuamente hacia fuera y atrás, rodea la cara inferior del globo pasando por debajo del recto inferior, y va a fijarse en la porción inferoexterna del hemisferio posterior del ojo. Su línea de inserción escleral, de 11 mm de anchura y oblicua de delante atrás y de abajo arriba, describe una ligera curva de concavidad superior, cuya extremidad posterior llega a 7 mm del nervio óptico y la extremidad anterior a 16 mm del borde de la córnea (MOTAIS).

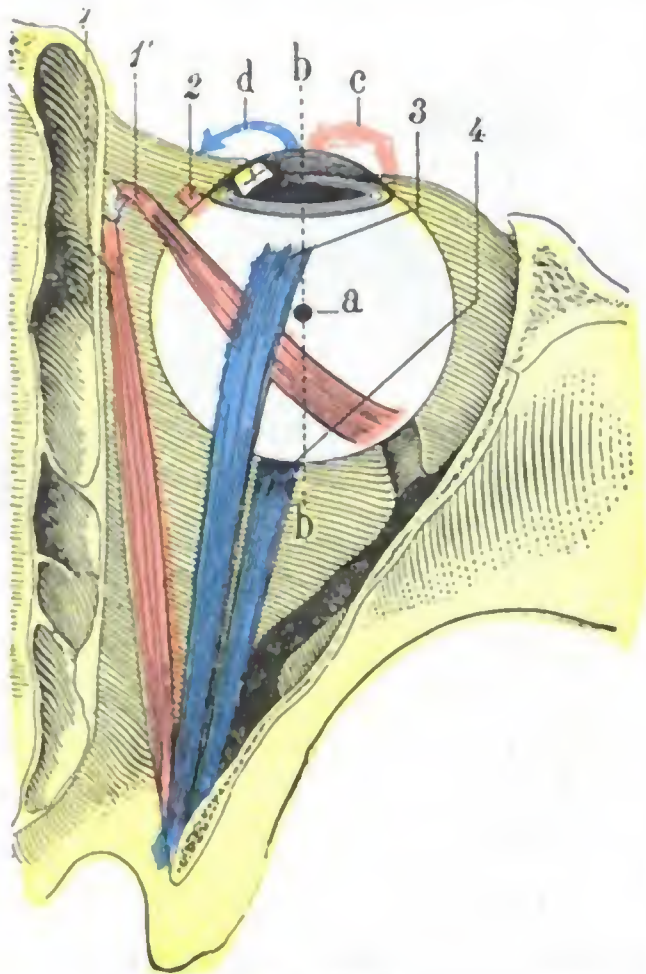


FIG. 354

Globo ocular, visto después de extirpar la mitad superior de la órbita: esquema que indica la acción aductriz de los músculos rectos superior e inferior y la acción abductriz de los oblicuos.

1, porción directa del oblicuo mayor, con 1', su porción refleja. — 2, oblicuo menor. — 3, recto superior. — 4, recto inferior.

a, centro de rotación del ojo. — b, b, eje anteroposterior del ojo. — c, dirección según la cual se mueve la córnea cuando se contraen los dos oblicuos. — d, dirección según la cual se mueve la córnea cuando los que actúan son el recto superior y el recto inferior.

4.º **Acción de los músculos del ojo.** — El ojo sólo tiene movimientos de rotación sobre su eje; además, para que un solo músculo pueda obrar, es preciso que todos los demás se contraigan simultáneamente. Tales son las dos leyes generales de la mecánica ocular, que es necesario hacer resaltar desde el primer momento y que vamos a explicar a continuación.

a) **Acción general de los músculos motores del ojo.** — Los músculos del ojo forman dos grupos bien diferentes por sus inserciones: 1.º, los *músculos rectos*, que se fijan en el vértice de la órbita; 2.º, los *músculos oblicuos*, que se fijan en su base (desde el punto de vista de la mecánica ocular, el oblicuo mayor, como sabemos, se conduce como si se insertara en la polea de reflexión). Los músculos rectos atraen el globo ocular hacia atrás, los oblicuos hacia delante: los primeros son *retractores*, los segundos *protectores*. Los dos grupos musculares son, pues, recíprocamente antagonistas. Son, además, de igual poder. El grupo de los oblicuos parece a primera vista menos potente que el formado por los rectos; pero es preciso recordar que la acción de estos últimos se halla muy limitada por las expansiones que, partiendo de los tendones o de sus vainas y fijándose en la órbita, hacen, como ya hemos indicado, el papel de ligamentos de *detención*.

Si estos dos grupos musculares antagonistas se contrajeran aisladamente, el ojo tendría movimientos de protracción y de retracción. Ahora bien, esos movimientos no existen; todos sabemos que el globo ocular no avanza ni retrocede en la órbita. Efectivamente, siempre acontece que el grupo de los rectos y el de los oblicuos se contraen simultáneamente, y, como tienen a corta diferencia una fuerza igual, se neutralizan y se limitan a mantener el globo ocular en constante equilibrio y a tenerlo continuamente aplicado contra la cápsula de Tenon. Se comprende, pues, que en un ojo fijado de esta suerte, la acción predominante de un músculo sólo puede tener un efecto: hacer dar vueltas al ojo alrededor de un punto fijo; este punto fijo o *centro de rotación del ojo* se halla situado, según DONDERS, un poco por detrás del centro del globo. Así queda demostrado lo que habíamos indicado anteriormente, a saber, que el ojo sólo tiene movimientos de rotación y que, desde el mo-

mento en que un músculo se contrae, todos los otros han de obrar simultáneamente para fijar el globo. Se comprende así por qué la parálisis de un solo músculo no solo produce la pérdida del movimiento que dependía del músculo interesado, sino también una perturbación de todos los demás movimientos del ojo.

Los movimientos que el ojo puede ejecutar alrededor de su centro de rotación son en número de ocho. Son, según que la pupila se dirija adentro o afuera, arriba y adentro, y por último oblicuamente abajo y afuera u oblicuamente abajo y adentro: 1.º, movimientos de *aducción*; 2.º, movimientos de *abducción*; 3.º, movimientos de *elevación*; 4.º, movimientos de *descenso*; 5.º, movimientos de *rotación* (llamados también *movimientos oblicuos* o *diagonales*) *hacia arriba y afuera*; 6.º, movimientos de *rotación arriba y adentro*; 7.º, movimientos de *rotación abajo y afuera*; 8.º, movimientos de *rotación abajo y adentro*.

b) *Acción aislada de los rectos y de los oblicuos.* — Examinaremos ahora la acción aislada, o, si se quiere, la acción predominante de cada uno de los músculos del ojo.

a) El *recto interno* es aductor: cuando se contrae, dirige la córnea hacia dentro. El *recto externo* es abductor: cuando se contrae, dirige la córnea hacia fuera. El recto interno y el externo son, pues, antagonistas.

β) El *recto superior* es elevador: dirige la córnea hacia arriba. El *recto inferior* es depresor: la dirige hacia abajo. Estos dos músculos, aunque antagonistas, tienen, sin embargo, una acción sinérgica; los dos son aductores. La figura 354 nos lo explica con claridad: el plano de acción de estos músculos no es paralelo al eje antero-posterior del globo, sino que, con relación a él, es oblicuo interno; de ahí resulta que, cuando se contraen, dirigen la córnea hacia dentro al mismo tiempo que la elevan o descienden. Por otra parte, como se deduce fácilmente del examen de la figura 355, el recto inferior ejerce la acción de desviar ligeramente hacia fuera la parte superior del diámetro vertical de la córnea, mientras que el recto superior asume el papel de desviarla hacia dentro.

γ) El *oblicuo mayor*, u oblicuo superior, dirige la córnea hacia abajo; el *oblicuo menor*, u oblicuo inferior, hacia arriba (fig. 356). Antagonistas uno con respecto al otro, como los dos rectos precedentes, poseen también, como estos últimos, un movimiento sinérgico; son, en efecto, abductores: al mismo tiempo que elevan o bajan la córnea, la dirigen hacia fuera (fig. 354). Por fin, como los rectos superior e inferior desvían también la parte superior del meridiano vertical de la córnea: el oblicuo mayor la inclina hacia dentro; el oblicuo menor la inclina hacia fuera. En este movimiento de rotación, los oblicuos son, pues, sinérgicos de los rectos del mismo nombre, mientras que en los movimientos de elevación o de descenso son sinérgicos de los rectos de nombre contrario.

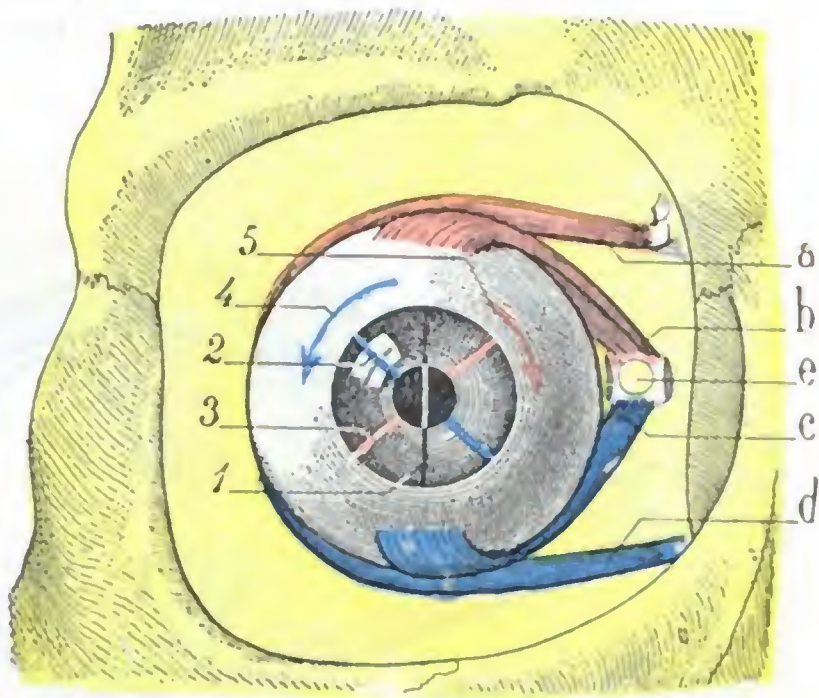


FIG. 355

Esquema que representa, en la órbita derecha vista de frente, la acción de los músculos rectos superior e inferior y de los oblicuos, en los movimientos de rotación del ojo.

a, oblicuo mayor o superior. — b, recto superior. — c, recto inferior. — d, oblicuo menor o inferior. — e, agujero óptico.

1, eje vertical de la córnea, cuando el ojo está inmóvil. — 2, desviación que experimenta este eje cuando el oblicuo y el recto inferiores se contraen. — 3, desviación sufrida por el mismo eje cuando el oblicuo y el recto superiores se contraen. — 4, sentido en que se desvía la córnea en la contracción del oblicuo y el recto inferiores. — 5, sentido en que se desvía la misma córnea cuando el oblicuo y el recto superiores se contraen.

(En este esquema, los músculos que provocan un movimiento de rotación en igual sentido tienen el mismo color; asimismo las flechas o líneas indicadoras del movimiento de rotación tienen igual color que los músculos que producen este movimiento.)

c) *Resumen.* — En concreto, la acción de cada uno de los músculos del ojo puede resumirse como sigue:

- a) El *recto interno* es exclusivamente aductor;
- β) El *recto externo* es exclusivamente abductor;
- γ) El *recto superior* es principalmente elevador y, accesoriamente, abductor y rotador hacia dentro;
- δ) El *recto inferior* es principalmente depresor y, accesoriamente, aductor;
- e) El *oblicuo mayor*, u *oblicuo superior*, es principalmente rotador hacia dentro y, accesoriamente, abductor y depresor.

ζ) El *oblicuo menor*, u *oblicuo inferior*, es principalmente rotador hacia fuera y, accesoriamente, abductor y elevador.

Si ahora queremos averiguar cuáles son los músculos que producen uno u otro de los distintos movimientos que el ojo puede ejecutar, veremos que:

1.º El *movimiento de la aducción* es producido por la contracción del recto interno (la contracción simultánea de los dos rectos superior e inferior provoca también una aducción ligera, sin demasiada importancia en la práctica;

2.º El *movimiento de abducción* es producto de la contracción del recto externo (la pequeña abducción que resulta de la contracción simultánea de los dos oblicuos es también despreciable prácticamente);

3.º El *movimiento de elevación* es provocado por la contracción simultánea del recto superior y del oblicuo menor, que, por una parte, suman su acción sinérgica de elevación, y por otra, se corrigen mutuamente en su acción antagónica, que es de abducción para el oblicuo menor y de aducción para el recto superior;

4.º El *movimiento de descenso* resulta de la contracción simultánea del recto inferior y del oblicuo mayor; como en el caso que precede, estos dos músculos suman su acción sinérgica de descenso y se corrigen mutuamente en su acción antagonista, que es de aducción para el recto inferior y de abducción para el oblicuo mayor;

5.º El *movimiento de rotación hacia arriba y afuera* es el resultado del movimiento de elevación y del de abducción; es decir, que es debido a la contracción simultánea de los músculos recto superior y oblicuo inferior por un lado y del músculo recto externo por el otro;

6.º El *movimiento de rotación hacia arriba y adentro*, resultante de los movimientos de elevación y aducción, se debe a la contracción simultánea del recto superior y el oblicuo inferior por un lado y el músculo recto interno por otro;

7.º El *movimiento de rotación hacia abajo y afuera*, resultante de los movimientos de descenso y de abducción, es producido por la contracción simultánea de los músculos oblicuo superior y recto inferior por una parte y del músculo recto externo por otra;

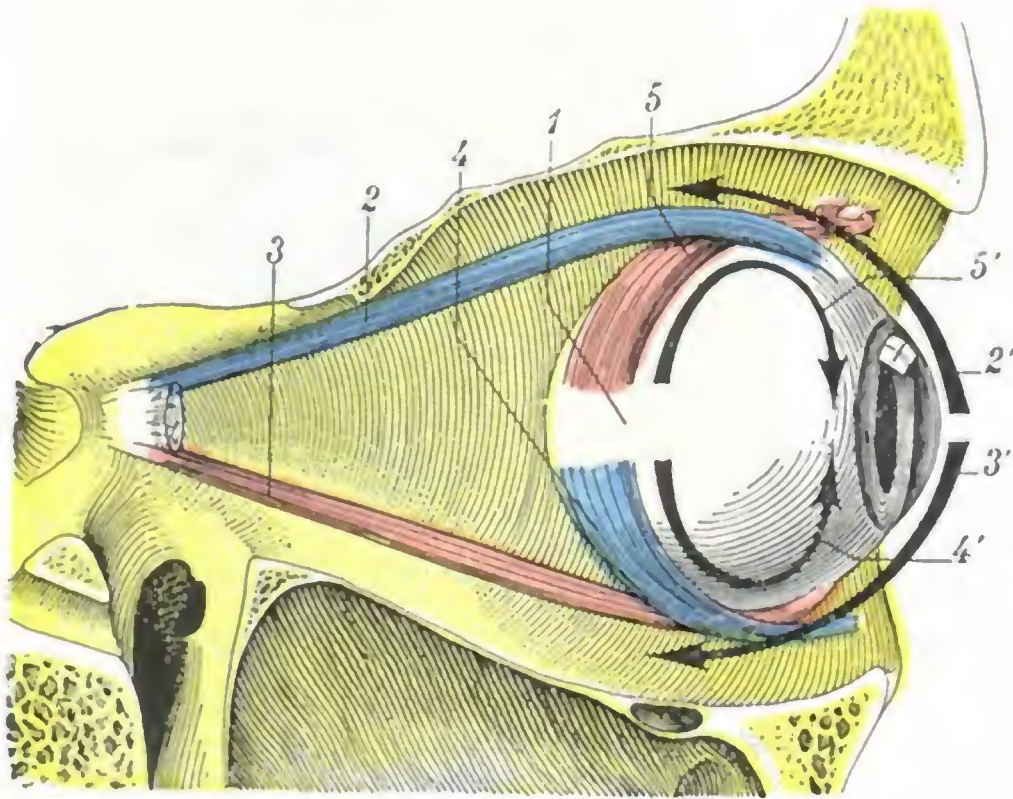


FIG. 356

Globo del ojo visto a través de la pared orbitaria externa reseca; esquema destinado a poner de manifiesto la acción de los músculos rectos, superior e inferior, y de los músculos oblicuos de igual nombre.

1, globo ocular. — 2, recto superior. — 2', dirección en la cual se desvía la córnea cuando se contrae este músculo. — 3, recto inferior. — 3', dirección en la cual obra este músculo. — 4, oblicuo inferior. — 4', dirección según la cual obra este músculo. — 5, oblicuo superior. — 5', dirección en la cual obra este músculo.

8.º El movimiento de rotación hacia abajo y adentro, resultante de los movimientos de descenso y de aducción, es producido por la contracción simultánea de los músculos oblicuo superior y recto inferior por un lado y del músculo recto interno por otro.

El esquema adjunto (fig. 357), cuya idea tomamos de TILLAUX, resume con claridad esa complicada acción de los músculos del ojo en los distintos movimientos que puede ejecutar el globo ocular. Pone de manifiesto, como acabamos de indicar, que un solo músculo determina los movimientos de aducción o de abducción, que dos músculos intervienen en los movimientos de elevación o de descenso, que tres músculos, por fin, actúan para los movimientos oblicuos. El músculo de acción predominante está señalado en el esquema con caracteres más visibles.

El sentido en que obra este músculo es aquel en que es preciso hacer dirigir la córnea cuando se quiere, en clínica, explorar metódicamente los movimientos del globo del ojo para poder hacer el diagnóstico de una parálisis muscular.

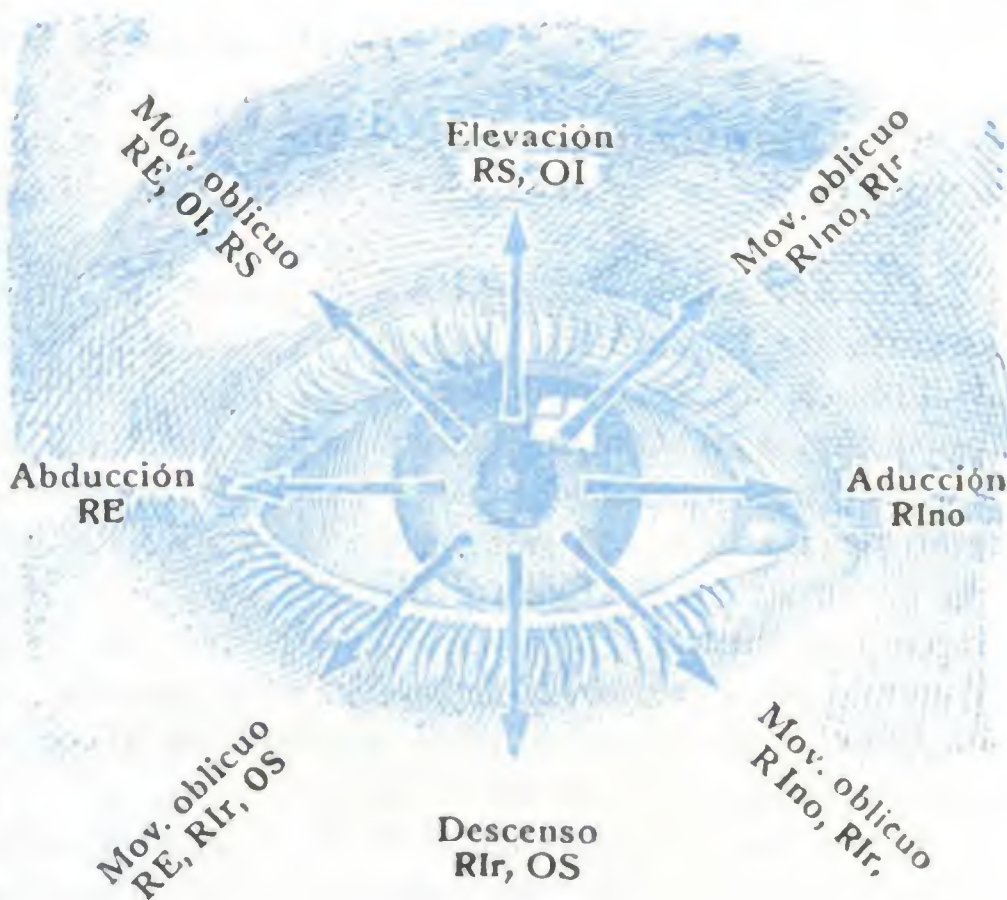


FIG. 357

Esquema de la acción de los músculos del ojo.

Las flechas indican la dirección según la que se desvía el centro de la córnea cuando los músculos, cuyo nombre está escrito en mayúsculas, entran en contracción. Las mayúsculas en caracteres más negros indican los músculos cuya acción predomina en cada movimiento.

RE, recto externo. — RIno, recto interno. — Rlr, recto inferior. — RS, recto superior. — OS, oblicuo superior u oblicuo mayor. — OI, oblicuo inferior u oblicuo menor.

Si hemos insistido tanto en esta cuestión de mecánica ocular, es porque tiene una importancia capital para comprender bien la sintomatología de las parálisis o paresias de los músculos del ojo y para llegar al diagnóstico del músculo interesado, diagnóstico con frecuencia difícil, principalmente cuando el músculo está sólo parético y el estrabismo es poco o nada aparente. No podemos extendernos aquí mucho sobre esta cuestión; nos limitaremos a recordar que en la visión binocular normal, proyectándose la imagen del objeto que se mira en dos puntos simétricos de cada retina, el sujeto no ve más que una sola imagen. Si uno de los músculos de uno de los ojos está paralizado o parético, este ojo no podrá ejecutar o ejecutará incompletamente los movimientos necesarios a la visión binocular; la imagen se proyectará sobre su retina en un punto distinto de aquel en que se proyectará en el ojo sano y, por consiguiente, el enfermo percibirá dos imágenes (*diplopía*). Estas dos imágenes guardan recíprocamente una situación y una inclinación que varían según el músculo afecto; su estudio detenido permite formular el diagnóstico del músculo interesado.

Los músculos del ojo pueden quedar paralizados, bien después de una lesión del mismo músculo (por ejemplo, una sección), bien a consecuencia de una lesión del nervio o de los centros nerviosos, bajo cuya dependencia está la contractilidad del músculo. El estrabismo que reconoce este último origen lleva el nombre de *estrabismo paralítico*.

Al lado de esta forma de estrabismo existe otra debida a una retracción o a una insuficiencia del músculo: el *estrabismo funcional*, más interesante que el anterior, desde el punto de vista quirúrgico por lo menos, puesto que el músculo puede ser objeto de un tratamiento operatorio. Este tratamiento varía según que el músculo esté retraído o sea insuficiente. Cuando el músculo está retraído (se puede decir también que es demasiado corto para el ojo que ha de mover), se seccionan sus inserciones en la esclerótica (*tenotomía*, DIEFFENBACH, BONNET). Cuando el músculo es insuficiente (lo que equivale a decir que es demasiado largo para el ojo que ha de mover), se aproximan sus inserciones a la córnea.

se lleva hacia delante en realidad, suturando a la esclerótica, o mejor a la conjuntiva, bien el tendón (*avanzamiento muscular*, J. QUENU), bien la cápsula de Tenon que adhiere al tendón (*avanzamiento capsular*, WECKER). Con frecuencia el avanzamiento capsular del músculo insuficiente se combina con la tenotomía del músculo antagonista, el cual consecutivamente se ha retraído más o menos.

b) Vasos de la órbita

El comportamiento retrocapsular de la órbita tiene muchos vasos. Estudiaremos sucesivamente las *arterias* y las *venas* que contiene.

1.º Arterias. — La órbita y su contenido están vascularizados por una rama importante de la carótida interna, la *oftálmica*. Esta arteria, como sabemos, nace a nivel de la apófisis clinoides anterior y penetra en la órbita a través del agujero óptico (fig. 358). Ocupa primeramente, en la cavidad orbitaria, el lado externo del nervio óptico; luego, cruzando en sentido transversal este nervio y pasando por encima de él, llega a la pared interna de la órbita; doblándose entonces hacia delante, sigue esta pared de atrás adelante hasta la polea del oblicuo mayor, donde termina dando origen a la *frontal* y a la *nasal*, dos ramas que salen de la órbita para distribuirse, la primera por la región de la frente y la segunda por la raíz de la nariz. Recordemos que esta última se anastomosa siempre, en el ángulo interno del ojo, con la arteria angular, rama terminal de la facial.

En su trayecto intraorbitario, la oftálmica emite once colaterales que nos limitaremos a enumerar tan sólo, porque han sido estudiadas ya con los órganos o las formaciones por las que se distribuyen. Son 1.º, la *lagrimal* y la *central de la retina*, que nacen en la parte de la arteria que está situada por fuera del nervio óptico; 2.º, la *supraorbitaria*, las *ciliares cortas posteriores*, las *ciliares largas posteriores*, la *muscular superior* y la *muscular inferior*, que toman su origen en la porción transversa o *cayado* de la oftálmica; 3.º, por último, la *etmoidal anterior*, la *etmoidal posterior*, la *palpebral inferior* y la *palpebral superior*, que nacen de la porción de la arteria situada por dentro del nervio óptico. Por mediación de muchas de estas ramas, principalmente por la supraorbitaria y las dos palpebrales, la oftálmica se anastomosa con las arterias de la cara.

La riqueza de la órbita en arterias es, pues, considerable, puesto que en esta región no contamos menos de trece ramas arteriales. De todos modos, estos vasos (aparte del tronco) son de pequeño calibre, y la hemorragia que sigue a su sección (por ejemplo, en la enucleación total del globo, en el raspado de la órbita exigido por ciertos cánceres, etc.) cede generalmente al taponamiento de la cavidad orbitaria.

2.º Venas. — La sangre que llega a la órbita por la arteria oftálmica y sus ramas vuelve al seno cavernoso por las *venas oftálmicas*. Estas venas, en número de dos para cada órbita, se distinguen en superior e inferior; la superior, que es la más voluminosa de ambas, ocupa el plano superior de la órbita; la inferior, el suelo. Atraviesan la parte más ancha de la hendidura esfenoideal para desembocar en el seno cavernoso, ora aisladamente, ora por un tronco común, como acontece en ocasiones.

Las venas oftálmicas comunican ampliamente, en toda la circunferencia de la órbita, con las venas de la cara; por otra parte, presentan también numerosas anastomosis con las venas de las fosas nasales, así como con los plexos pterigoideos (fig. 359).

Los trabajos de MERKEL y los de FESTAL tienden a establecer que existen, en los límites de estos diferentes sistemas, válvulas que permiten a la sangre de la vena oftálmica pasar al sistema de la vena facial, pero que se oponen a lo contrario, es decir, que impiden que la sangre de la vena facial penetre en la oftálmica. La obser-

vación clínica nos enseña que, si esta barrera valvular existe, no impide en modo alguno que los microbios, en caso de flebitis de la vena facial, por ejemplo, penetren en la vena oftálmica, y de ahí en el seno cavernoso; por lo menos así es como se explican los graves accidentes cerebrales (flebitis de los senos, meningitis) que se observan en el caso de algunos ántrax del labio superior y de la nariz, así como tam-

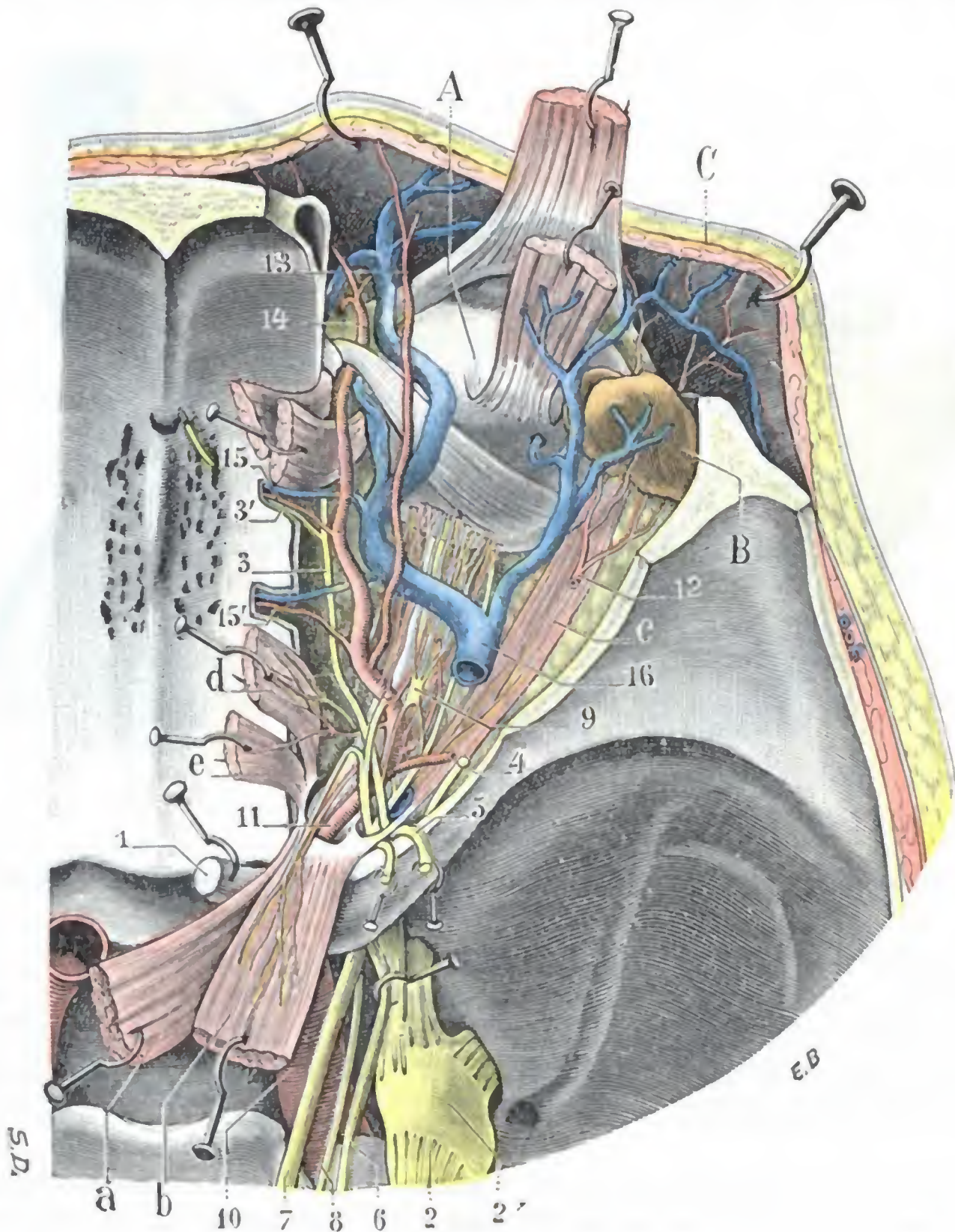


FIG. 358

Región orbitaria vista por arriba; segundo plano.

A, globo ocular. — B, glándula lagrimal con sus vasos. — C, piel de la frente erinada hacia delante.
 a, elevador del párpado superior. — b, recto superior con su nervio. — c, recto externo con su nervio. — d, recto interno con su nervio. — e, oblicuo mayor.
 1, nervio óptico. — 2, trigémino, con 2', ganglio de Gasser. — 3, nasal, con 3', su filete etmoidal. — 4, lagrimal seccionado. — 5, frontal, seccionado y separado con las erinas. — 6, patético, seccionado y separado con erinas. — 7, motor ocular común. — 8, motor ocular externo. — 9, ganglio oftálmico, con sus raíces y sus ramos eferentes (nervios ciliares). — 10, carótida interna. — 11, arteria oftálmica. — 12, arteria lagrimal. — 13, arteria supraorbitaria. — 14, arteria nasal. — 15, 15', arterias etmoidales anterior y posterior. — 16, vena oftálmica.

bién en erisipelas de la cara. De todos modos, estos accidentes cerebrales pueden tener por origen una infección propagada por los linfáticos o bien una sinusitis ignorada de la cavidad esfenoidal.

Las venas oftálmicas pueden ser asiento de *varices* (DUPOT, YVERT); forman, en este caso, por lo común a nivel del párpado superior, un tumor blandujo, cuyas dimensiones varían de modo notable según que el individuo haga o no esfuerzos

y según que la circulación venosa de la cabeza se halle dificultada o, por el contrario, se vea favorecida.

Las venas oftálmicas, como hemos dicho ya, van a desembocar en el seno cavernoso; en realidad, a este último hay que considerarle formado en gran parte por ellas, y de ahí el nombre de *seno oftálmico* que le dan también algunos autores. Esta continuidad entre los dos vasos venosos nos explica la formación del tumor

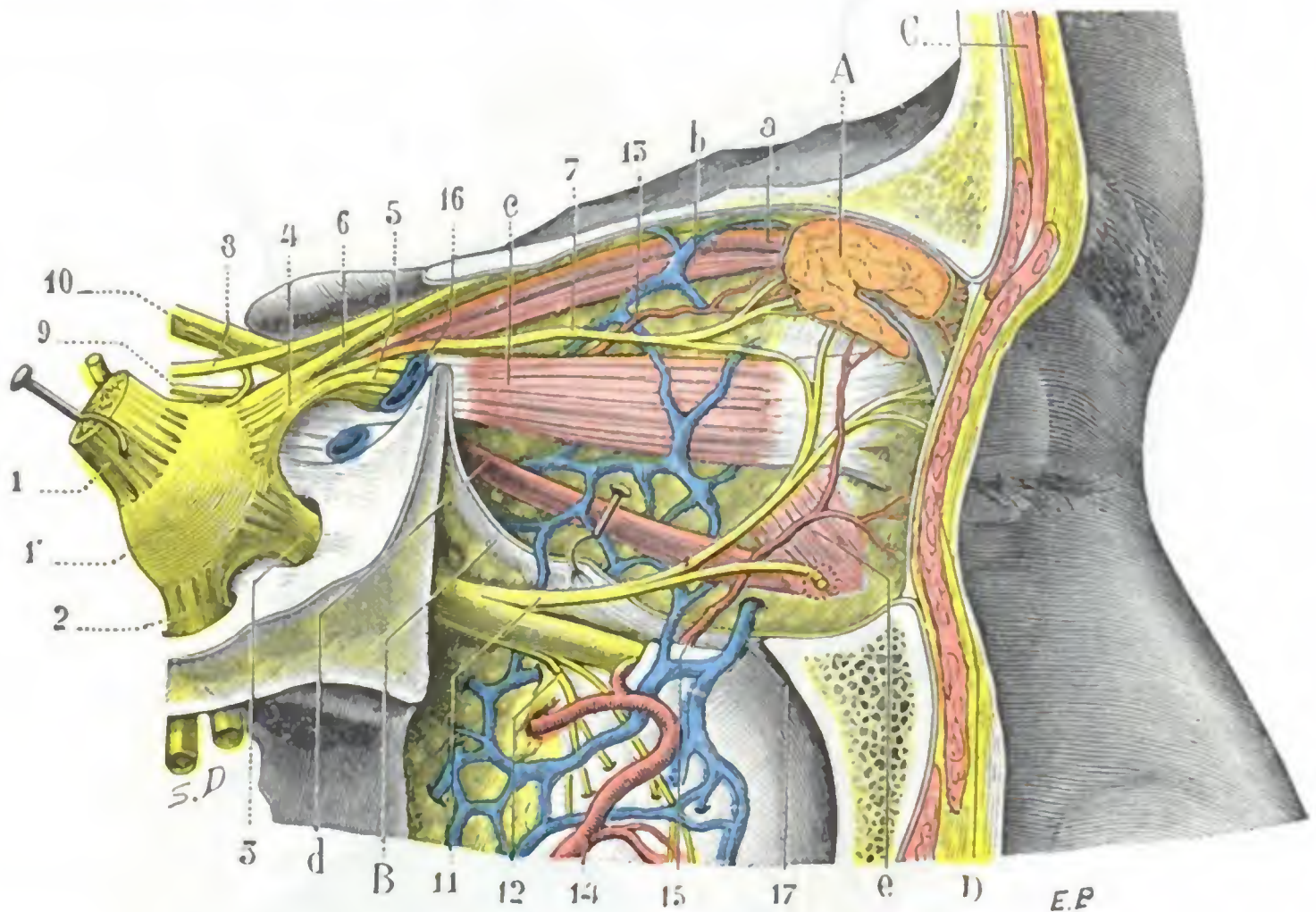


FIG. 359

Región orbitaria, parte externa; primer plano (la pared externa de la órbita ha sido resecada).

A, glándula lagrimal. — B, perióstio orbitario, erinado. — C, sección de la piel de la frente, con el músculo frontal y el superciliar. — D, sección de los párpados con el músculo orbicular.

a, elevador del párpado superior. — b, recto superior. — c, recto externo. — d, recto inferior. — e, oblicuo menor.

1, trigémino, con 1', ganglio de Gasser. — 2, nervio maxilar inferior que penetra en el agujero oval. — 3, nervio maxilar superior que penetra en el agujero redondo mayor. — 4, nervio oftálmico, con 5, nervio nasal; 6, nervio frontal; 7, nervio lagrimal. — 8, patético. — 9, motor ocular externo. — 10, motor ocular común. — 11, ramo orbitario del maxilar superior. — 12, nervios dentarios posteriores. — 13, arteria lagrimal. — 14, arteria maxilar interna. — 15, rama suborbitaria, enviando un ramito a la parte anteroexterna de la órbita. — 16, vena oftálmica. — 17, anastomosis a través de la hendidura esfenomaxilar, entre las venas de la órbita y las de la fosa cigomática.

pulsátil y soplante (*exoftalmía pulsátil*), que se observa en plena cavidad orbitaria en los casos de aneurisma carotidocavernoso. Este aneurisma, como sabemos, resulta de una comunicación, espontánea o traumática, del seno cavernoso con la arteria carótida interna; como todos los aneurismas arteriovenosos, va acompañado de una dilatación precoz de las venas adyacentes, que en este caso particular son las venas oftálmicas.

c) Nervios de la órbita

Los nervios contenidos en la órbita son muy numerosos y de significación fisiológica diferente. Encontramos: 1.º, un nervio de sensibilidad especial, el *nervio óptico*; 2.º, tres nervios motores, el *motor ocular común*, el *motor ocular externo* y el *patético*; 3.º, un nervio de sensibilidad general, el *oftálmico de Willis*; 4.º, por fin, un pequeño ganglio nervioso, el *ganglio oftálmico*, con su raíces y sus ramas eferentes. La riqueza de la celda retrocapsular en ramos nerviosos nos explica la frecuencia de las lesiones de éstos en los traumatismos que recaen en esta región. También nos

explica la frecuencia de síntomas de compresión o de parálisis nerviosa que se observan en el curso evolutivo de los tumores de la órbita. Las importantísimas funciones que desempeñan la mayor parte de estos nervios en el aparato de la visión, los desórdenes complejos que resultan de su lesión, la dificultad diagnóstica de estas lesiones o de su localización, dan al estudio anatómico de los nervios de la órbita un interés de primer orden. Empezaremos por el estudio del más importante de ellos, el nervio óptico.

1.º Nervio óptico, vía óptica.—El nervio óptico se extiende desde el globo ocular al quiasma. Estos límites, verdaderos desde el punto de vista anatómico estricto, no lo son desde el punto de vista de la fisiología y de la patología. En efecto, las fibras del nervio, después de haberse entrecruzado parcialmente en el quiasma con las del nervio del lado opuesto, siguen la cinta óptica, el cuerpo geniculado externo, el tubérculo cuadrigémino anterior, el pulvinar y el centro oval, para terminar, por fin, en la corteza del lóbulo occipital, que constituye el *centro cortical de la visión*. En este largo trayecto las fibras ópticas presentan cierto número de *relevos ganglionares*: el cuerpo geniculado externo, el tubérculo cuadrigémino anterior y el pulvinar. Describiremos separadamente: 1.º, el *nervio óptico propiamente dicho*; 2.º, la *vía óptica infracerebral e intracerebral*. Aunque esta última, desde un punto de vista estrictamente anatomotopográfico, no pertenezca a la región orbitaria, la incluiremos en ella a fin de presentar un estudio más completo y más claro de la anatomía medicoquirúrgica de la vía óptica.

A. NERVIO ÓPTICO PROPIAMENTE DICHO.—El nervio óptico, o segundo par craneal, es un cordón blanco que mide 5 cm aproximadamente de largo por 3 mm de diámetro.

a) *Trayectos y relaciones.*—Si seguimos el nervio óptico desde su emergencia del globo ocular hasta su terminación, vemos que recorre al principio la órbita, después el conducto óptico y penetra en seguida en el cráneo.

α) Atraviesa la órbita (fig. 360) un poco oblicuamente de delante atrás y de fuera adentro, en una extensión de unos 3 cm. En su trayecto intraorbitario el nervio óptico se halla rodeado por el tejido celuloadiposo de la órbita y establece relaciones, que ya conocemos, con los músculos, con la arteria oftálmica, el ganglio oftálmico y los nervios y vasos ciliares. De estas distintas relaciones, la que más interesa recordar es la que presenta con la arteria y la vena centrales de la retina. Esta *arteria nutricia de la retina* penetra en el nervio a 10 mm poco más o menos por detrás del polo posterior del ojo (M. K. RISTITCH) y sigue siempre por dentro del nervio hasta la papila. Esta disposición nos explica por qué las lesiones del nervio óptico (fig. 361) tienen, desde el principio, una sintomatología objetiva distinta según que asienten en la porción bulbar del nervio, es decir, en la que contiene los vasos centrales (*neuritis bulbar*), o, por detrás, en la porción retrobulbar (*neuritis retrobulbar*). En el primer caso los vasos nutricios han sido lesionados al mismo tiempo que el nervio, produciéndose rápidamente alteraciones de la retina y, sobre todo, de la papila, visibles con el oftalmoscopio; en el segundo caso, como la papila y la retina continúan irrigadas por sus vasos, las lesiones son mucho más lentas en manifestarse y durante cierto tiempo sólo existen síntomas subjetivos.

β) Al abandonar la órbita, el nervio óptico penetra en el conducto de su nombre y lo recorre. Hemos indicado en anteriores páginas las relaciones, importantes desde el punto de vista patológico, que presenta en este sitio con las paredes óseas del conducto, por una parte, y con el seno esfenoidal, por otra; no insistiremos.

γ) Al salir del conducto óptico, penetra en el cráneo y se coloca sobre la tienda de la hipófisis y parte externa del canal óptico. En este trayecto intracraneal se halla envuelto por la piamadre y situado en el espacio subaracnoideo; por eso se encuentra

con frecuencia interesado en las meningitis de la base, de manera particular en las meningitis tuberculosas.

b) *Estructura.* — El nervio óptico, que considerado desde el punto de vista morfológico no es más que una dependencia del neuroeje, está constituido esencialmente por fibras nerviosas longitudinales y paralelas a las que une, como tejido de sostén, cierta cantidad de neuroglia. De ahí el aspecto de *medula de junco* que presentan sus cortes transversales (fig. 362).

Además, el nervio óptico está envuelto por las cubiertas del cerebro, que lo acompañan hasta el globo del ojo y que le forman tres vainas concéntricas, a saber:

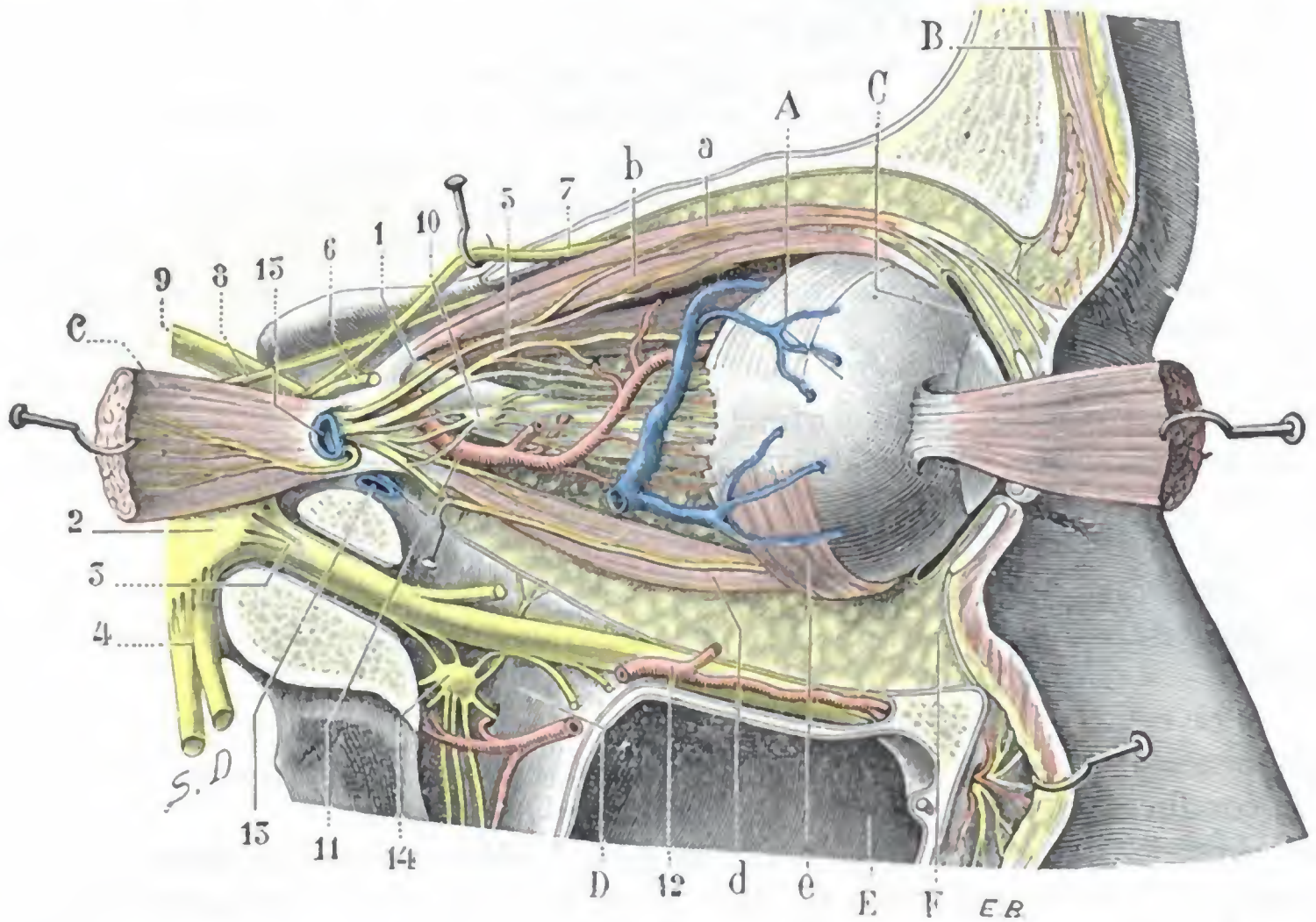


FIG. 360

Vista externa de la región orbitaria; segundo plano (el músculo recto externo ha sido seccionado y separado con una erina).

A, globo ocular. — B, sección de la piel de la frente con los músculos frontal y ciliar. — C, conjuntiva. — D, fosa pterigomaxilar. — E, seno maxilar. — F, grasa orbitaria.

a, elevador del párpado superior. — b, recto superior con su nervio. — c, recto externo, seccionado y separado por una erina, con su nervio. — d, recto inferior con su nervio. — e, oblicuo menor con su nervio.

1, nervio óptico. — 2, ganglio de Gasser. — 3, nervio maxilar superior. — 4, nervio maxilar inferior. — 5, nasal. — 6, lagrimal seccionado. — 7, frontal. — 8, patético. — 9, motor ocular común. — 10, ganglio oftálmico. — 11, arteria oftálmica. — 12, arteria suborbitaria. — 13, 13', venas oftálmicas superior e inferior. — 14, ganglio de Meckel con sus raíces y sus ramas eferentes.

1.º, una *vaina externa o dural*, de relativo grosor y francamente fibrosa; 2.º, una *vaina media o aracnoidea*, extremadamente delgada; 3.º, una *vaina interna o pial*, muy delgada y delicada, en contacto directo con el nervio óptico y que constituye su neurilema propiamente dicho. Es de interés hacer observar que la vaina externa adhiere al periostio del conducto orbitario, sobre todo en la parte superior del agujero óptico; una periostitis de este conducto puede, pues, transmitirse con facilidad al nervio óptico y provocar una neuritis que, por su evolución clínica, entra en la variedad de las neuritis retrobulbares indicadas antes (DE WECKER).

Entre las vainas citadas se encuentran dos espacios tabicados, que representan el *espacio aracnoideo* y el *espacio subaracnoideo* del cerebro, y por los que circula la linfa. Según algunos autores, el *edema de la papila*, la *Stauungspapille* de los alemanes (papila con estasis o estancación), que se observa en las meningitis y sobre todo en los tumores del cerebro, sería dependiente de un edema, de una distensión de

estos espacios por las secreciones meníngeas. ABADIE cree que también pueden coleccionarse en ellos derrames sanguíneos y originar como consecuencia la ceguera; estos derrames se observan a veces a causa de traumatismos que recaen en la región frontal o ciliar y son debidos a una fractura de las paredes del conducto óptico.

B. VÍA ÓPTICA INFRACEREBRAL E INTRACEREBRAL. — La fisiología y la patología nos revelan que, a pesar de su homogeneidad aparente, el nervio óptico contiene dos órdenes de fibras y, por consiguiente, dos fascículos (fig. 336): un *fascículo cruzado* y un *fascículo directo*, llamados así porque el primero se entrecruza en el quiasma, mientras que el segundo continúa en el mismo lado en que toma origen y conserva esta situación hasta su terminación en los centros. El fascículo directo, cuya existencia parece ligada a la visión binocular, es el más pequeño; se halla formado por las fibras que se distribuyen por el tercio externo, por lo que se llama *segmento temporal de la retina*. El fascículo cruzado, mayor que el anterior, está formado por las fibras que emanan del *segmento nasal* de la retina SAMELSOHN, VOSSIUS, BUNGE, UTHOF y THOMSEN han descrito un tercer fascículo llamado *fascículo macular*, que, como su nombre indica, procede de la mácula; también se entrecruza parcialmente en el quiasma, de suerte que cada fascículo macular está representado en las dos máculas. Este fascículo macular es sin duda el más importante de los fascículos ópticos porque él solo da la visión distinta y la impresión de la forma y del color de los objetos.

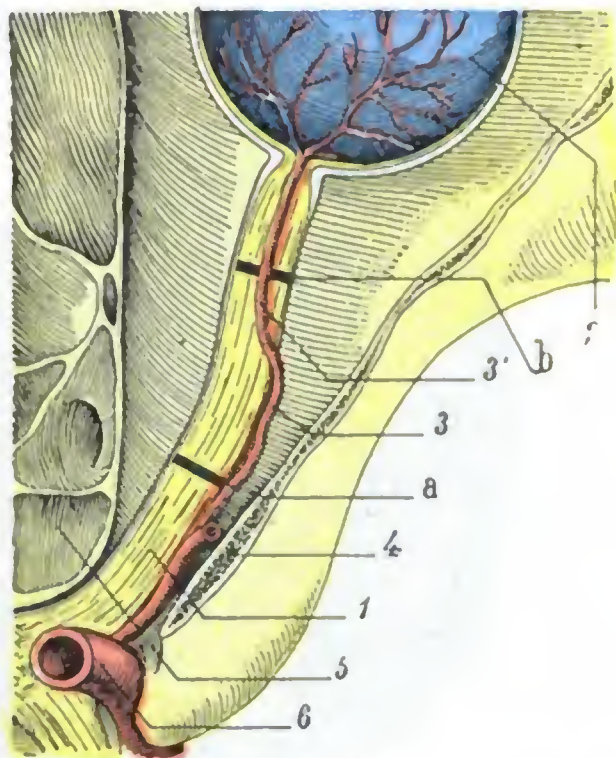


FIG. 361

Esquema destinado a poner de manifiesto, en un corte horizontal de la órbita, las dos porciones, extranerviosa e intranerviosa, de la arteria central de la retina, y el punto de las lesiones en el caso de neuritis bulbar y de neuritis retrobulbar.

1, nervio óptico. — 2, globo ocular. — 3, arteria central de la retina; su porción extranerviosa. — 3', su porción intranerviosa. — 4, pared externa de la órbita. — 5, células etmoidales. — 6, carótida interna.

a, localización posible de las lesiones del nervio óptico en el caso de neuritis retrobulbar. — b, localización posible de las lesiones en caso de neuritis bulbar.

a) *Las fibras ópticas en el quiasma.* — Al llegar al quiasma, cuyas relaciones con el seno esfenoidal, y sobre todo con la glándula pituitaria, conocemos, los tres fascículos fundamentales del nervio óptico, unidos hasta entonces, se separan. Se comportan del modo siguiente (fig. 363): el fascículo directo sigue el borde externo del quiasma y pasa a la cinta óptica correspondiente; el fascículo cruzado se entrecruza con el fascículo homónimo del lado opuesto y se dirige a su vez también a la cintilla óptica, pero a la del lado opuesto al ojo del que procede. En cuanto al fascículo macular, presenta fibras directas y fibras cruzadas: fibras directas que se mezclan con las del fascículo directo; fibras cruzadas que van al fascículo cruzado y atraviesan con él la línea media para alcanzar la cinta óptica del lado opuesto. El nervio óptico sufre, pues, una decusación parcial en el quiasma. Más adelante veremos la importancia de esta semidecusación en patología ocular.

b) *Las fibras ópticas en la cinta óptica y los centros ganglionares.* — Más allá del quiasma, las fibras ópticas forman un nuevo cordón aplanado de arriba abajo; la *cintilla óptica*, que al llegar a la parte posterior del tálamo óptico se divide en dos ramas: una rama externa, que va al cuerpo geniculado externo, y una rama interna, que va al cuerpo geniculado interno. Esta cintilla está constituida por fibras nerviosas o fibras ópticas que no corresponden a un solo ojo, como el nervio óptico, sino a ambos ojos. Estas fibras siguen la rama externa de la cinta y se comportan del siguiente modo: unas (*fibras directas*) van directamente de la cinta a la corteza cerebral (GUDDEN); otras (*fibras interrumpidas*) terminan en los tres centros ganglio-

nares formados por el *cuerpo geniculado externo*, el *pulvinar* y el *tubérculo cuadrigémino anterior*. Además de las fibras ópticas de origen retiniano, la cinta óptica presenta en su lado interno otras fibras que no tienen nada que ver con la conducción de las impresiones visuales y que, partiendo de un cuerpo geniculado interno, pasan al quiasma y terminan en el cuerpo geniculado interno del lado opuesto. Estas fibras comisurales, cuyo conjunto constituye la *comisura de Gudden*, parecen tener relación con la vía acústica.

c) *Las fibras ópticas en el centro oval; centro cortical de la visión.* — Las fibras procedentes de los tres centros ganglionares ópticos que acabamos de indicar, unidas

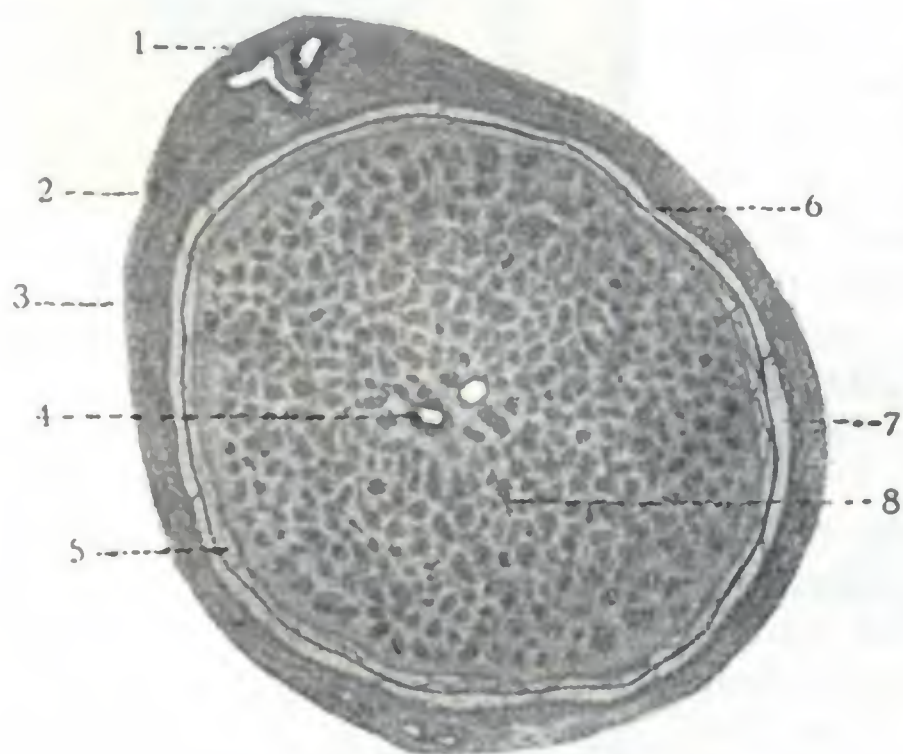


FIG. 362

Sección transversal del nervio óptico en un hombre de veintitrés años (aumentado doce veces, según TOURNEUX).

1, vasos ciliares. — 2, nervio ciliar. — 3, vaina dural. — 4, arteria central de la retina al lado de la vena. — 5, espacios subaracnoideos. — 6, vaina aracnoidea. — 7, espacio subdural (cavidad aracnoidea). — 8, fascículo del nervio óptico.

a las fibras que desde la cintilla van directamente a la corteza cerebral, se dirigen juntas hacia la parte posterior de la cápsula interna, constituyendo reunidas el *fascículo óptico intracerebral* (*radiaciones ópticas* de GRATIOLET). Este fascículo sigue de delante atrás la pared externa de la prolongación occipital del ventrículo lateral y va a terminar en la corteza de la cara interna del lóbulo occipital. Esta región de la corteza cerebral, a cuyo nivel las impresiones ópticas se hacen «conscientes», se conoce con la denominación de *centro cortical de la visión* o *esfera visual*; es la llamada *retina cerebral*. Comprende este mecanismo (fig. 83, V) la cisura calcarina, así como también las circunvoluciones que están situadas por encima y por debajo de la referida cisura, esto es, el *cúneus*, el lóbulo lingual y el polo occipital.

Tal es la concepción clásica. Conviene añadir que las comprobaciones hechas en los numerosos heridos del cerebro observados en la guerra de 1914 a 1918 demostraron que el centro cortical de la visión era menos extenso de lo que acabamos de decir y que, como ya sostenía HENSCHEN antes, sólo comprendía la cisura calcarina, su fondo y sus dos labios. Las fibras ópticas emanadas de la mitad superior de cada retina terminarían en el labio superior de la cisura y las fibras procedentes de la mitad inferior irían al labio inferior. En cuanto al fascículo macular, terminaría en el extremo posterior de la cisura, en la punta extrema del lóbulo occipital. Señalemos en este sentido que una lesión aun muy ligera de este extremo de un solo lóbulo produce una notable disminución de la visión binocular, pero puede mejorar por una especie de suplencia del lóbulo que ha quedado intacto; en cambio, si la lesión interesa la punta de los dos lóbulos, aunque esa lesión sea superficial (bala tangencial de la región occipital) y apenas roce la substancia cerebral, la ceguera es completa y definitiva.

d) *Fibras de unión de la vía óptica.* — El centro cortical de la visión se halla en relación, por medio de distintos fascículos de asociación, con otros centros corticales. Está unido con la extremidad del lóbulo temporal, es decir, con el centro de la memoria auditiva de las palabras, ya que la interrupción de esta vía de enlace por un proceso patológico cualquiera origina la *ceguera verbal pura* (DÉJERINE y VIALET). También está en relación con el centro del lenguaje articulado y con el centro visual de las palabras: las lesiones de estos distintos centros o, lo que es igual, de los con-

ductores que unen estos centros al centro de la visión, explican las distintas variedades de afasia. A su vez, el centro ganglionar óptico constituido por el tubérculo cuadrigémimo anterior, está en relación por fibras de enlace con los centros ganglionares de los nervios motores del ojo del iris y también con el núcleo del acústico. Los tubérculos cuadrigéminos anteriores se convierten así en el centro ganglionar de la vía óptica y la vía acústica reflejas. Gracias a este centro, el iris se contrae, sin que intervenga la voluntad, en el caso en que una luz intensa impresione la retina (sin embargo, según MENDEL, este centro reflejo oculopupilar está situado en el ganglio de la habénula y se confunde por dentro con la glándula pineal). Gracias a él, cuando un ruido hiere nuestro oído, los ojos se dirigen hacia el punto de donde ha partido ese ruido.

Una lesión destructiva de un punto cualquiera de la vía óptica impide que las impresiones que se forman en la retina lleguen al centro cortical y sean conscientes. Resulta de ello que el enfermo ha perdido la facultad de ver. Cuando la pérdida de la visión es sólo parcial, se llama, según el grado, *ambliopía* o *amaurosis*; cuando es total se llama *ceguera*. El conocimiento del trayecto recorrido por las fibras ópticas desde la retina al centro de la visión nos permite explicar las diversas formas de ambliopía o de ceguera observadas en clínica.

Desde el punto de vista de la patología ocular, los conductores ópticos que van desde la retina al centro visual deben ser divididos en tres segmentos: un segmento prequiasmático, un segmento quiasmático y un segmento retroquiasmático.

a) El *segmento prequiasmático* (figura 363, 1), extendido desde la retina hasta el quiasma, corresponde al nervio óptico: comprende la porción de la vía óptica en que todas las fibras destinadas a un solo ojo están reunidas. Todas las lesiones de este segmento (A) originan, según su extensión, la ambliopía o la ceguera completa del ojo de que procede.

β) El *segmento quiasmático* (fig. 363, 2) corresponde a la porción anteromediana del quiasma, al punto en que se verifica el entrecruzamiento de los fascículos cruzados procedentes de los dos ojos. Las destrucciones localizadas en esta región (B) originarán una *hemianopsia bilateral heterónima*; el segmento nasal de cada retina (N, N') quedará paralizado. A esta variedad de ambliopía se la llama también *hemianopsia temporal*, porque el enfermo deja de ver los objetos situados en la parte externa o temporal del campo visual (t, t'): en efecto, como la figura pone claramente de manifiesto, estos objetos van a formar su imagen en la mitad nasal de la retina, así como los objetos situados en la mitad interna o nasal del campo visual van a dibujarse en la mitad externa de esta misma retina. Las relaciones de

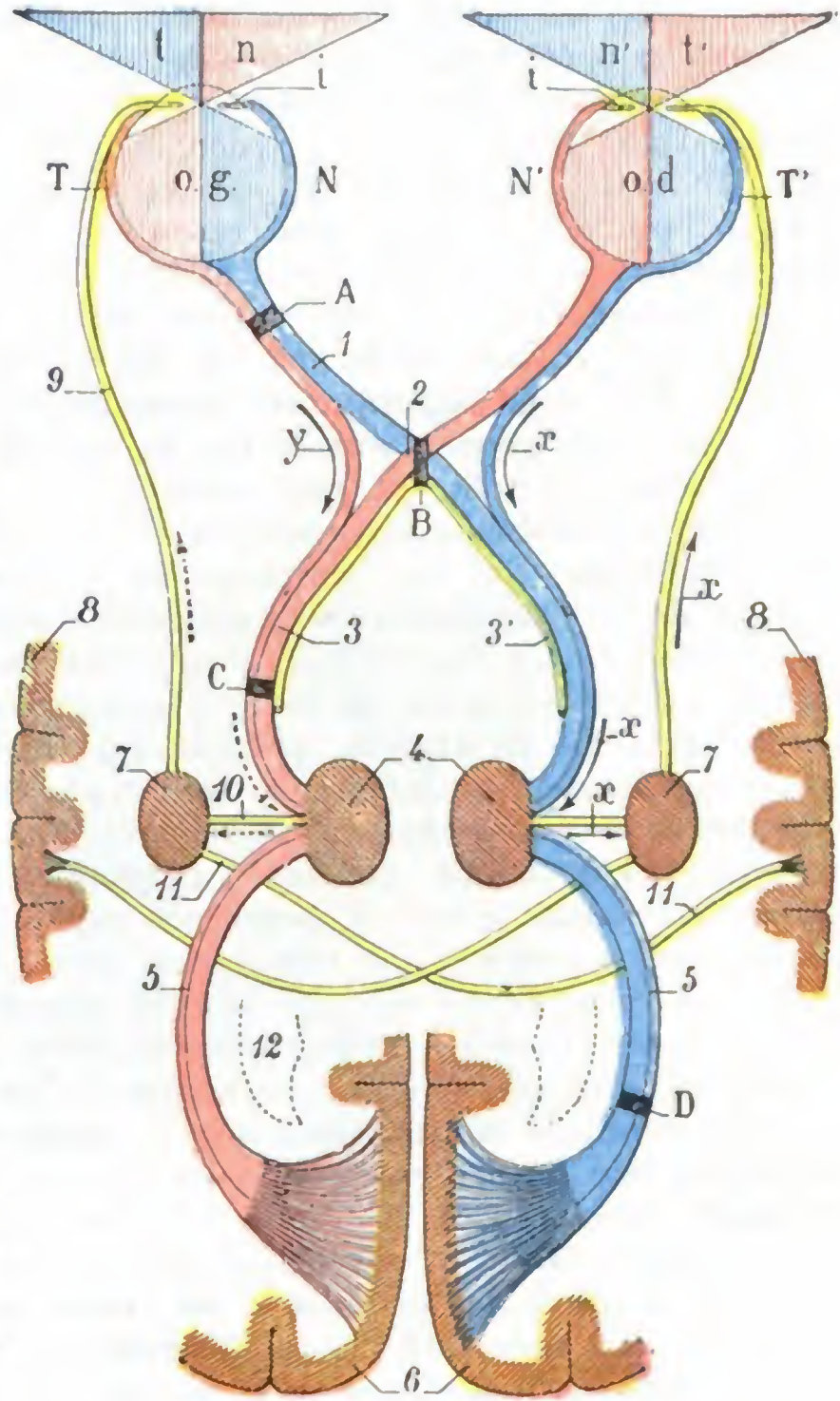


FIG. 363

Esquema de la vía óptica.

o. d., ojo derecho. — o. g., ojo izquierdo. — t, t', parte externa o temporal del campo visual. — n, n', su parte interna o nasal. — T, T', porción temporal de la retina. — N, N', su porción nasal.

1, nervio óptico con sus dos fascículos, directo (en rojo) y cruzado (en azul). — 2, quiasma. — 2, cinta óptica, con 3', fascículo de GUDDEN. — 4, centros ganglionares ópticos (tálamo óptico, tubérculo cuadrigémimo). — 5, radiaciones ópticas. — 6, centro cortical visual (región interna del lóbulo occipital). — 7, centro ganglionar del motor ocular común. — 8, centro cortical de los nervios del iris y del músculo ciliar. — 9, nervio motor ocular común. — 10 y 11, fibras de unión entre el centro ganglionar óptico y el del motor ocular común y el centro cortical de los nervios del iris. — 12, asta posterior del ventrículo lateral.

(Para el resto, véase el texto, pág. 486.)

este segmento limitado del quiasma con el cuerpo pituitario nos enseñan por qué en la *acromegalia* (afección en la que el cuerpo pituitario está ordinariamente lesionado) es donde la hemianopsia heterónima bilateral ha sido observada con mayor frecuencia (SCHULTZE, BOLTZ, PACKARD, DARIER); pero puede observarse asimismo en los tumores cerebrales del infundíbulo y en ciertas fracturas de la base del cráneo (FAVORY), en particular en las que interesan las apófisis clinoides o la silla turca.

γ) El *segmento retroquiasmático* (fig. 363, 3 y 5) es muy extenso; comprende desde el quiasma hasta el centro de la visión. Está formado por fibras ópticas destinadas a los dos ojos. Todas las lesiones (C, D) de este largo segmento, que comprende sucesivamente las cintillas ópticas y el cuerpo geniculado externo, el tubérculo cuadrigémimo anterior, las radiaciones ópticas y el centro cortical, originarán la parálisis de una mitad de las dos retinas, la de la mitad externa o temporal en una (la que corresponde al punto afecto) y la de la mitad interna o nasal en la otra (la del lado opuesto a la lesión): *hemianopsia homónima bilateral*. Este largo segmento retroquiasmático puede a su vez ser subdividido en dos porciones: 1.º, una porción situada por delante de los centros ganglionares, que es la *porción preganglionar* (fig. 363, 3), que corresponde a la cintilla óptica; 2.º, una porción situada por detrás del tubérculo cuadrigémimo anterior, que es la *porción retroganglionar* (fig. 363, 5), que corresponde a las radiaciones ópticas y al centro cortical. Las lesiones (D) de esta última porción de las vías ópticas se traducirán, como las de la porción preganglionar (C), por *hemianopsia homónima*, pero se distinguirán de éstas en que la proyección de un fascículo de rayos luminosos sobre la parte paralizada de la retina provocará la contracción de la pupila, la cual, en cambio, permanecerá inmóvil cuando la lesión es preganglionar; el reflejo del iris a la luz está, pues, conservado en las lesiones retroganglionares, mientras que está abolido en las lesiones preganglionares. Esta *reacción hemióptica de la pupila* (HEDDÆUS, WERNECKE), que permite precisar el diagnóstico del sitio de una lesión que interese las vías ópticas retroquiasmáticas, es fácilmente explicable si se recuerda que, a nivel de los tubérculos cuadrigéminos, las vías ópticas están en relación con los centros ganglionares de los nervios motores del ojo (fig. 363, 7). Las lesiones situadas por detrás de los tubérculos cuadrigéminos (D) dejan intacta esta vía refleja (x, x, x, x); las que radican a nivel de los mismos o por delante (C), la interrumpen (y, y').

Para terminar observaremos que las diferentes variedades de ambliopía que acabamos de indicar sólo pueden encontrarse en caso de lesión unilateral de las vías ópticas. Cuando la lesión radica en los dos lados a la vez, cualquiera que sea su localización, y estando interrumpidas todas las vías ópticas de los dos ojos, la ceguera es completa (véase lo que acabamos de decir de las lesiones del centro macular en la punta extrema de los lóbulos occipitales). En semejante caso el diagnóstico topográfico de la lesión es, al parecer, imposible. Esto es cierto si sólo se tiene en cuenta el síntoma óptico; pero si se explora el reflejo del iris a la luz, su persistencia o ausencia permiten, aun en este caso, llegar a una localización relativa; si el reflejo está conservado, la lesión radica por detrás de los centros ganglionares; si ha desaparecido, está a nivel de estos centros o por delante de ellos, es decir, en las cintas ópticas, el quiasma o los nervios ópticos (GRASSET).

2.º Nervios motores.— Los nervios motores contenidos en la región orbitaria son: el motor ocular común, el motor ocular externo y el patético. Como hemos hecho para el nervio óptico, estudiaremos sucesivamente los nervios motores: 1.º, en su *trayecto extracerebral*; 2.º, en su *trayecto intracerebral*.

A. NERVIOS MOTORES EN SU TRAYECTO EXTRACEREBRAL.— Los nervios motores del ojo, seguidos desde la órbita donde se terminan hasta el neuroeje en que toman origen, ocupan primero la cavidad orbitaria, salen de ella por la hendidura esfenoidal y penetran en el cráneo.

a) *En la cavidad orbitaria.*— En la cavidad orbitaria discurren aisladamente por el tejido celuloadiposo que llena esta cavidad. El *motor ocular común* (si no está dividido ya, lo que no es raro) se divide en dos ramas: una *rama superior*, que va al recto superior y al elevador del párpado superior, y una *rama inferior*, que inerva los rectos inferior e interno, así como también el oblicuo menor. Recordemos que el ramo destinado a este último músculo da la raíz motora del ganglio oftálmico. Según

MATÍAS DUVAL, el ramo destinado al recto interno procedería, no sólo del motor ocular común del mismo lado, sino también del motor ocular externo del lado opuesto. Esta doble inervación estaría en relación con los *movimientos conjugados de los ojos*; sabemos, en efecto, que cuando se mira hacia fuera, se contraen el músculo recto interno de un lado y el músculo recto externo del otro. El *patético* va al oblicuo mayor; el *motor ocular externo*, al recto externo.

b) *En la hendidura esfenoidal.* — Los nervios motores que acabamos de citar, seguidos de delante atrás, salen de la órbita por la hendidura esfenoidal (fig. 364). Algunos de ellos, en este punto, están en contacto con el periostio, y de ahí sus

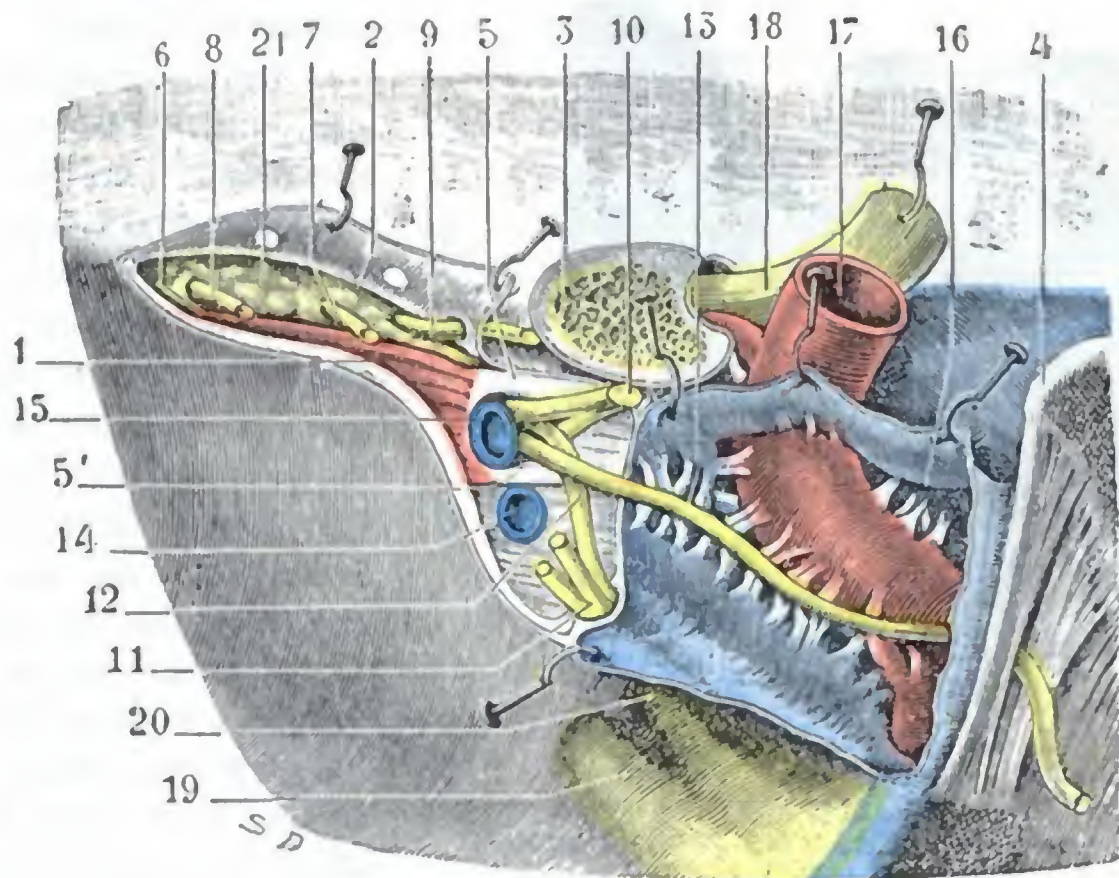


FIG. 364

Hendidura esfenoidal y órganos que la atraviesan.

La hendidura esfenoidal está vista desde el interior del cráneo. El periostio y la duramadre que la cierran han sido incididos y los colgajos reclinados hacia un lado. El seno cavernoso ha sido abierto.

1, borde inferior de la hendidura esfenoidal. — 2, borde superior. — 3, apófisis clinoides anterior seccionada en su base. — 4, apófisis clinoides posterior. — 5, 5', anillo de Zinn. — 6, músculo recto externo. — 7, nervio lagrimal. — 8, nervio frontal. — 9, patético. — 10, motor ocular común. — 11, tronco común al lagrimal y al frontal. — 12, nasal. — 13, motor ocular externo. — 14, vena oftálmica inferior. — 15, vena oftálmica superior. — 16, seno cavernoso. — 17, carótida interna. — 18, nervio óptico. — 19, nervio maxilar superior. — 20, oftálmico de Willis. — 21, tejido adiposo de la órbita.

lesiones frecuentes en la periostitis sifilítica. El *motor ocular externo* y el *motor ocular común* (generalmente dividido en dos ramas, como sabemos) atraviesan la parte más ancha de la hendidura ocupada por el anillo de Zinn. Las dos ramas del motor ocular común sólo están separadas del conducto óseo y del nervio óptico por la apófisis clinoides anterior, de lo que resulta, como ya hemos tenido ocasión de hacer observar, que son con frecuencia interesadas al mismo tiempo que el nervio óptico en las fracturas del compartimiento anterior del cráneo, que, como sabemos, afectan casi siempre la apófisis clinoides anterior. En cuanto al *patético*, pasa por fuera de los nervios citados, por la parte estrecha de la hendidura, junto con los ramos frontales y lagrimales del oftálmico. También está en contacto con la pared ósea de la hendidura, pero, sin embargo, es interesado con menos frecuencia que el motor ocular común en las fracturas del compartimiento anterior del cráneo, lo cual es debido a que comúnmente la línea de fractura recae en la parte más ancha de la hendidura.

c) *En la cavidad craneal.* — Una vez en la cavidad del cráneo, los nervios motores del ojo penetran primeramente en la pared externa del seno cavernoso y la recorren de delante atrás, por el siguiente orden (figs. 364 y 365): el *motor ocular común* es el que está más arriba; sin embargo, por encima de él se halla el *patético*, pero

éste lo cruza muy pronto y se hace inferior; por debajo, y sobresaliendo más o menos en la cavidad de seno, está el *motor ocular externo*, y por fin, en la parte más baja, el *oftálmico de Willis* y el *maxilar superior*.

Después, rodeados por la piamadre, estos distintos nervios discurren durante cierto trecho por el espacio subaracnoideo; de ahí su frecuente lesión en las meningitis de la base. Finalmente, van a implantarse en el neuroeje: el *motor ocular común* (tercer par), a nivel del borde interno de los pedúnculos cerebrales; el *patético* (cuarto par), a nivel de la parte anterior de la válvula de Vieussens; el *motor ocular externo* (sexto par), entre el borde inferior de la protuberancia y la pirámide anterior del bulbo.

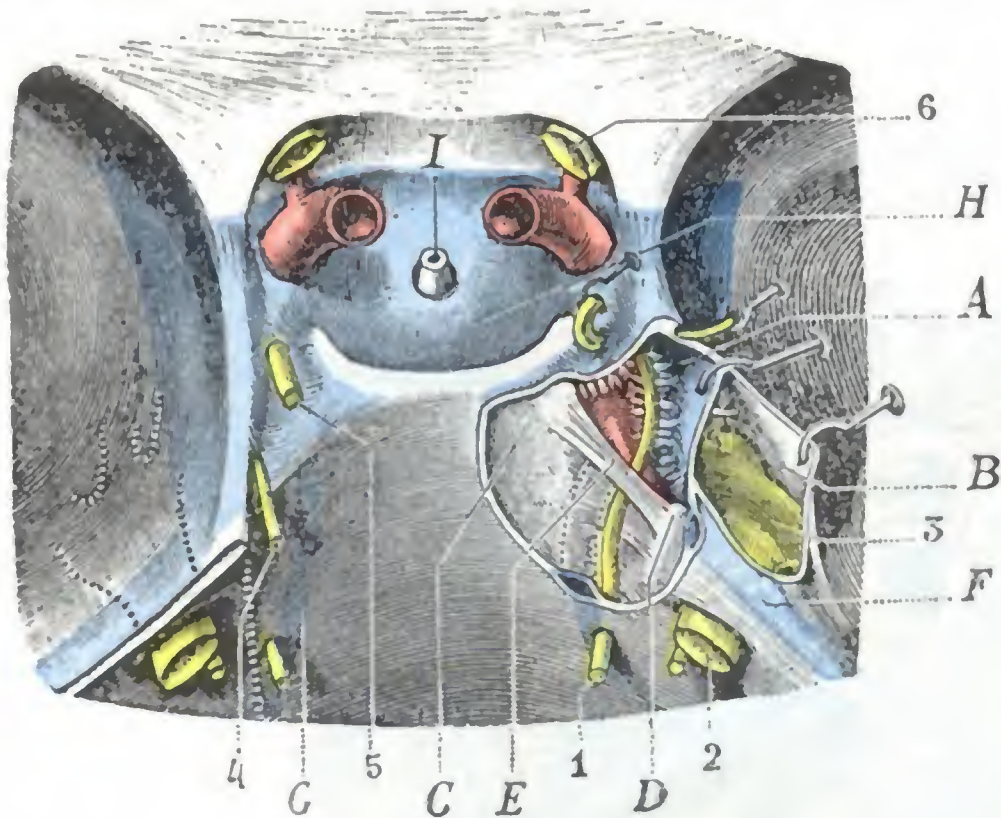


FIG. 365

Relaciones del motor ocular externo y el trigémino con la punta del peñasco y el seno cavernoso.

(La duramadre que cubre la punta del peñasco y la lámina cuadrilátera ha sido separada en el lado derecho: se han abierto así el seno cavernoso y la celda del ganglio de Gasser.)

A, seno cavernoso. — B, celda de Meckel o celda del ganglio de Gasser. — C, lámina cuadrilátera. — D, punta del peñasco. — E, ligamento esfenopetroso. — F, seno petroso superior. — G, seno petroso inferior. — H, seno coronario. — I, tallo del cuerpo pituitario.
1, nervio motor ocular externo. — 2, trigémino. — 3, ganglio de Gasser. — 4, patético. — 5, motor ocular común. — nervio óptico.

centros corticales respecto a cuyo asiento exacto se discute aún. En su trayecto se encuentran centros de enlace ganglionares, descritos como *núcleos de origen* de los nervios motores.

a) *Núcleos de origen*. — Los núcleos de origen son bien conocidos. Están escalonados de delante atrás, a ambos lados de la línea media, en el pedúnculo cerebral, la calota peduncular y el suelo del cuarto ventrículo. Las fibras nerviosas llegan a ellos, unas directamente y otras después de haberse cruzado en la línea media con las del lado opuesto; las del patético, sabemos que se entrecruzan en totalidad por debajo del frenillo de la válvula de Vieussens.

α) El *núcleo del motor ocular común* se halla en el piso superior del pedúnculo cerebral, por debajo de los tubérculos cuadrigéminos. HENSEN, VOLCKERS, STAAR y BERNHEIMER han podido reconocer en él centros secundarios, correspondientes cada uno a un grupo muscular determinado (véanse los tratados de Anatomía descriptiva).

β) El *núcleo de origen del patético* sigue por detrás al del motor ocular común. Está en la calota peduncular, un poco debajo y por fuera del acueducto de Silvio.

γ) El *núcleo del motor ocular externo* se halla situado por debajo del suelo del cuarto ventrículo, a nivel de la eminencia teres. Tiene relaciones íntimas con el núcleo del facial y, sobre todo, con la porción intrabulbar de este nervio, que lo rodea por su lado interno formando el *fascículus teres*.

En su trayecto intracraneal, uno solo de estos nervios, el *motor ocular externo*, tiene relaciones inmediatas con el esqueleto, en el momento en que rodea la punta del peñasco y la parte más interna de su borde superior (figura 365). Estas relaciones, como ya hemos tenido ocasión de señalar (véase *Cráneo*), explican la frecuencia de las parálisis del motor ocular externo en las fracturas de la punta del peñasco, parálisis consecutivas, bien a un desgarramiento del nervio por un fragmento óseo, bien a una compresión por el callo (PANAS, FELIZET, GANGOLPHE, FERXON).

B. NERVIOS MOTORES EN SU TRAYECTO CEREBRAL. — Las fibras constitutivas de los nervios motores del ojo toman su origen en

Todos estos núcleos motores representan la prolongación de las astas anteriores de la medula espinal. Esto nos explica las estrechas relaciones que existen entre la *polioencefalitis superior* (parálisis nuclear de los músculos motores del ojo), la *polioencefalitis inferior* (parálisis labioglosolaríngea) y la *poliomielitis anterior* (atrofia muscular progresiva). También nos explica por qué se ve a menudo sucederse estas distintas afecciones en un mismo individuo, por ser afectados sucesivamente los grupos ganglionares.

b) *Relaciones con los otros centros ganglionares y con la corteza.* — Los núcleos de origen de los nervios motores del ojo están en relación entre sí, por una parte, y con los centros ganglionares ópticos y acústicos, por otra. Algunas fibras, además, ponen en relación sus células con las células de la corteza (*centros corticales de los músculos del ojo*). Los centros corticales del aparato motor del ojo son aún poco conocidos. Sólo uno admiten la mayor parte de neurólogos, el *centro de los conocimientos conjugados de los ojos*, que GRASSET y LANDOUZY localizan hacia el pliegue curvo.

Basándose en esta localización, GRASSET presenta, del trayecto de las vías motoras del ojo, un esquema (fig. 366) que «más que una hipótesis es la expresión gráfica de los hechos anatómoclínicos actualmente conocidos». La destrucción del pliegue curvo, dice, origina la desviación conjugada de los ojos hacia el lado opuesto a la lesión: si se admite que el centro cortical es el que determina la individualidad de un nervio, debemos admitir que existe un *nervio hemioculomotor o rotador del globo ocular* (dextrógiro o levógiro) que termina en la periferia, en el recto externo de un lado y en el recto interno del otro. «En la corteza del lóbulo parietal (derecho para el hemioculomotor levógiro, izquierdo para el hemioculomotor dextrógiro) se halla la neurona superior A del hemioculomotor. Después de atravesar el centro oval, la región capsular y el pedúnculo, ese nervio hemioculomotor atraviesa la línea media entrecruzándose con el hemioculomotor del otro lado y encuentra su neurona mesocefálica o inferior B; en tal punto el hemioculomotor se disocia y envía sus fibras a los núcleos mesocefálicos C (origen real) del motor ocular externo y del motor ocular común. De estas neuronas salen los nervios del recto externo del mismo lado y del recto interno del lado opuesto.»

Con este gráfico se comprende que una lesión del hemioculomotor en el hemisferio, en *a*, por ejemplo, provoque la desviación conjugada de los ojos, de tal modo que el enfermo mire hacia el lado de la lesión si hay parálisis, es decir, destrucción del nervio, y hacia los miembros convulsivos si hay convulsión, es decir, irritación del nervio. Si la lesión radica en el mesocéfalo, en *b*, después del entrecruzamiento de los hemioculomotores, se presentarán iguales síntomas, pero en sentido contrario. Si la lesión radica en *c* o en *d*, es decir, a nivel de los núcleos de origen o hacia la periferia, se originarán parálisis o contracturas no conjugadas.

Además del centro de los movimientos de lateralidad de los ojos, GRASSET, basándose en hechos clínicos, admite la existencia de *centros corticales aislados para los nervios que dirigen la mirada hacia arriba* (recto superior y oblicuo menor) y *para los nervios que dirigen la mirada hacia abajo* (recto inferior y oblicuo mayor). La localización de estos centros no es conocida todavía.

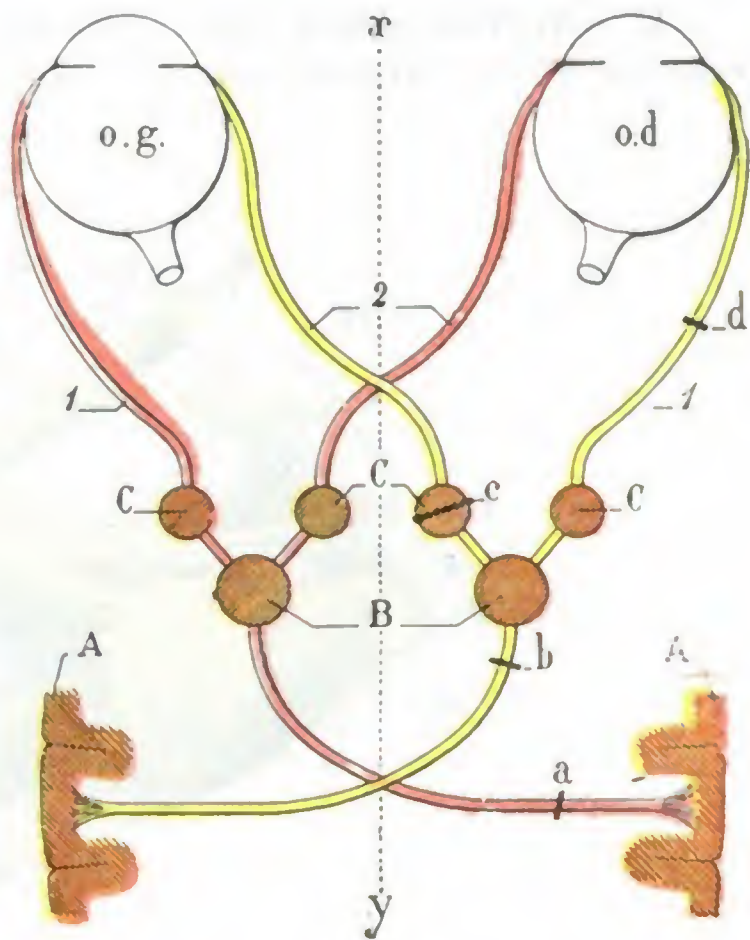


FIG. 366

Esquema del trayecto extra e intracerebral de los nervios hemioculomotores o rotadores del globo ocular (imitación de GRASSET).

o. g., ojo izquierdo. — *o. d.*, ojo derecho. — *xy*, línea media. — 1, nervio motor ocular externo. — 2, ramo del motor ocular común destinado al recto interno.
(El resto de la explicación está en el texto.)

Recordaremos que este mismo autor describe también un *centro cortical para los movimientos de protección del globo* (elevador del párpado y orbicular) y un *centro de los movimientos de acomodación*, centros de que ya hemos hablado a propósito de los párpados y del iris.

Las parálisis asociadas que afectan muchos nervios o todos los nervios musculares del ojo se denominan *oftalmoplejias*. La oftalmoplejía se llama externa o exterior cuando interesa los músculos rectos o los oblicuos; se llama interna o interior cuando interesa el músculo ciliar y el iris; puede ser mixta, o también total. Según el sitio de la lesión, será *supranuclear* o *cortical*, *nuclear*, *infranuclear* o *periférica*; las observaciones indican que, de estas diferentes variedades, la nuclear es la más frecuente.

3.º Nervios sensitivos. — Los nervios sensitivos de la órbita proceden del oftálmico de Willis, tercera rama del trigémino. En número de tres, el *lagrimal*, el *frontal*

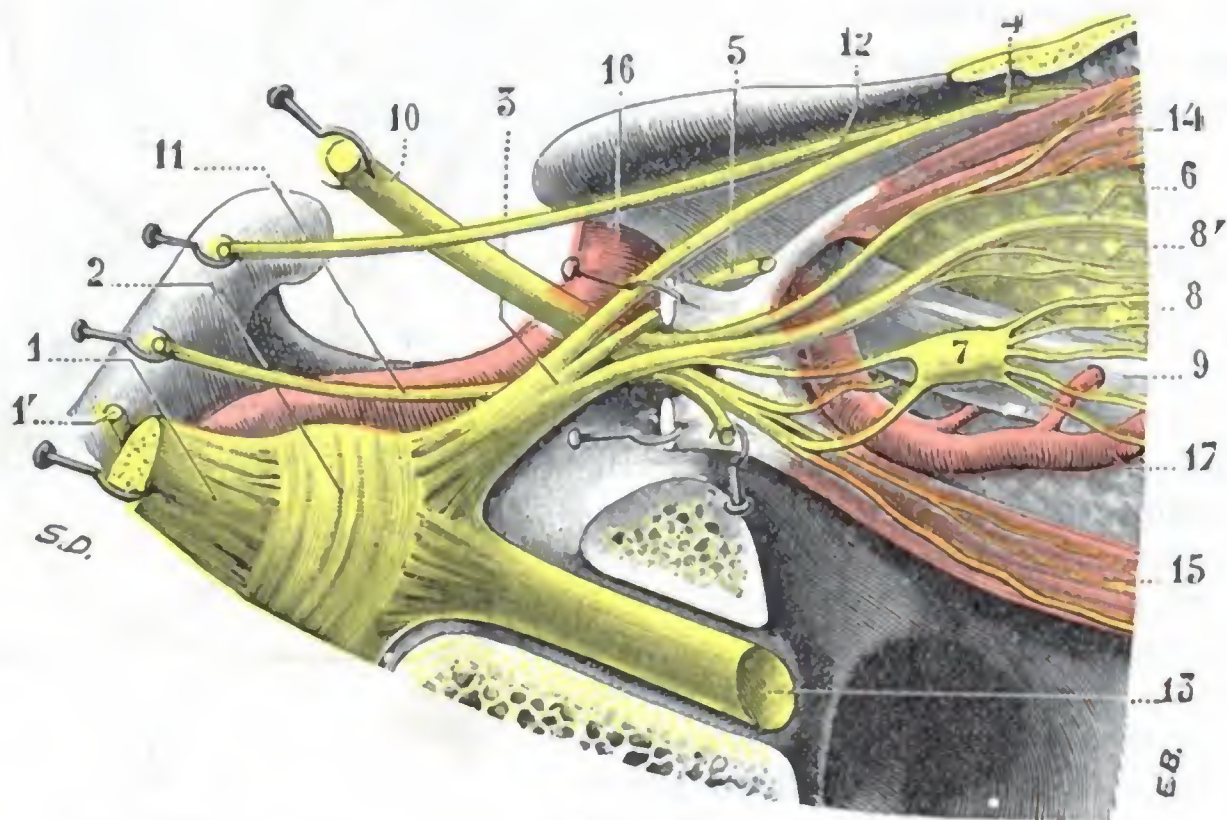


FIG. 367

Ganglio oftálmico y sus relaciones con los nervios próximos (ampliación de una parte de la figura 351).

1, trigémino, con 1', su raíz motora. — 2, ganglio de Gasser. — 3, oftálmico, con: 4, frontal. — 5, lacrimal. — 6, nasal. — 7, ganglio oftálmico, con su raíz larga (sensitiva) procedente del nasal y su raíz corta (motora) procedente del ramo que el motor ocular común envía al oblicuo menor. — 8, nervios ciliares procedentes del ganglio. — 8', nervios ciliares largos procedentes directamente del nasal. — 9, nervio óptico. — 10, motor ocular común. — 11, motor ocular externo. — 12, patético. — 13, nervio maxilar superior. — 14, recto superior con su nervio. — 15, recto inferior con su nervio. — 16, arteria carótida interna. — 17, arteria oftálmica.

y el *nasal* tienen, desde el punto de vista medicoquirúrgico, una importancia mucho mayor que los nervios que acabamos de estudiar. Recorren la cavidad orbitaria en toda su extensión y penetran en el cráneo pasando por la hendidura esfenoidea (figura 264): el lacrimal y el frontal por su parte externa, el nasal por el anillo de Zinn. Una vez llegados a la extremidad anterior del seno cavernoso, se reúnen en un centro común, el oftálmico de Willis, que acompaña a los nervios motores en su trayecto por dentro del conducto venoso y va a terminar en el ganglio de Gasser. Estudiaremos brevemente cada uno de estos nervios en su trayecto orbitario, y para los detalles remitiremos a los tratados de Anatomía descriptiva.

a) *Lacrimal*. — El nervio lacrimal recorre de atrás adelante la pared externa de la órbita y se distribuye por la glándula lacrimal. Envía además, como hemos visto ya, algunos ramillos a los párpados y a la piel de la región geniana.

b) *Frontal*. — El nervio frontal discurre con sus vasos satélites a lo largo de la pared superior de la órbita, entre el elevador del párpado y el periostio. Un poco por detrás del reborde orbitario se divide en dos ramas: 1.ª, el *frontal externo* o *supraorbitario*, que sale por el agujero supraorbitario (recordemos que este agujero se

halla a 3 cm del centro de la raíz de la nariz); 2.^a, el *frontal* interno, que sale de la órbita entre este último nervio y la polea del oblicuo mayor. Por medio de estas dos ramas, el frontal se distribuye por la piel de la frente, del párpado superior y de la raíz de la nariz. Para resecarlo en caso de neuralgia, se pone al descubierto el nervio supraorbitario mediante una incisión practicada a ras del borde superior de la órbita y se sigue el nervio de delante atrás, en la cavidad orbitaria, hasta alcanzar su tronco.

c) *Nasal*. — El nasal, rama interna del oftálmico, discurre de atrás adelante a lo largo de la pared interna de la órbita. Se divide en dos ramas: 1.^a, el *nasal interno*, que emite los nervios etmoidales destinados a las fosas nasales, lo que explica, según algunos autores, los fenómenos oculares llamados reflejos que se observan a veces durante el curso de las afecciones de las fosas nasales; 2.^a, el *nasal externo*, que se divide, a 5 ó 6 mm por detrás del borde interno de la órbita, en muchos ramillos para distribuirse por la piel de la nariz, del párpado superior y del aparato excretorio de las lágrimas. BADAL, aconseja, en caso de glaucoma, practicar la resección o el arrancamiento de este nervio mediante una incisión practicada a lo largo del reborde orbitario interno; el nervio debe buscarse bien lejos dentro de la órbita. Esta operación está hoy casi completamente abandonada. El nervio nasal emite, además, la raíz sensitiva del ganglio oftálmico y uno o dos nervios ciliares, los *nervios ciliares largos*, que van al globo ocular: para poder obrar sobre estos nervios ciliares propuso BADAL la operación que acabamos de describir.

4.º **Ganglio oftálmico.** — En un pequeño abultamiento amarillento, de 1 a 2 mm, situado al lado externo del nervio óptico (fig. 367), en la unión de su tercio posterior con sus dos tercios anteriores. Su *raíz sensitiva* procede del nasal; su *raíz motora*, del ramo del motor ocular común que va al oblicuo menor; su *raíz simpática*, por último, le llega por medio del nasal. De este ganglio parten ocho o diez filetes nerviosos, los *nervios ciliares*, que atraviesan la esclerótica alrededor del nervio óptico y penetran en el globo ocular para distribuirse, finalmente, por la esclerótica, la coroides, el iris, el músculo ciliar y la córnea.

d) Tejido adiposo de la órbita

Todas las formaciones que acabamos de describir en la porción retrocapsular de la órbita están rodeadas y separadas entre sí por tejido adiposo semifluido, más o menos tabicado por tractos fibrosos que proceden de la cara profunda de la cápsula de Tenon, de las vainas musculares y del periostio.

La grasa orbitaria sirve para facilitar los movimientos del globo ocular y persiste aún en los individuos más delgados. En este caso, sin embargo, así como en las infecciones generales muy graves (peritonitis, cólera, etc.), sufre cierta disminución, a la cual es debido el aspecto especial que presentan los enfermos, cuyos ojos parecen hundidos en las órbitas. La inflamación de este tejido, bien sea consecutiva a una infección directa, a una herida, por ejemplo, o bien transmitida por medio de las venas o de los linfáticos, constituye el *flemón de la órbita*, afección grave, susceptible de complicarse con flebitis del seno y de meningitis fatalmente mortales. Por lo general, sin embargo, el flemón de la órbita no invade la cavidad del cráneo, pero deja siempre como consecuencia, a causa de la desaparición de una parte del tejido grasoso, un hundimiento muy notable del globo ocular en la cavidad orbitaria y, a menudo, una disminución más o menos acentuada de la movilidad del ojo, y a veces hasta una atrofia del nervio óptico. El flemón de la órbita casi siempre supura; puede, sin embargo, terminar por induración (flemón crónico) y simular entonces un tumor maligno de la órbita; conocido es el ejemplo del mariscal de campo RADEZKY, a quien JÆGER suponía afecto de un tumor maligno y que curó con una simple incisión.

e) La órbita y su contenido estudiados en cortes frontales

En los apartados que preceden hemos descrito sucesivamente los diferentes órganos y formaciones que contiene la cavidad orbitaria. Vamos ahora, a modo de síntesis, a practicar sobre la órbita congelada cierto número de cortes frontales cuyo examen, mejor que cualquier descripción detallada, dará al anatomista una noción exacta de las relaciones recíprocas de los órganos de la órbita, al mismo tiempo que orientará al cirujano respecto a los caminos que debe seguir en sus intervenciones sobre el globo ocular y sus anexos. Representamos en las tres figuras 368, 368 bis y 368 ter seis cortes frontales de la órbita izquierda señalados con las letras A, B, C, etc., yendo de atrás hacia delante, o sea del vértice de la órbita hacia su base. Los dos primeros, que re-

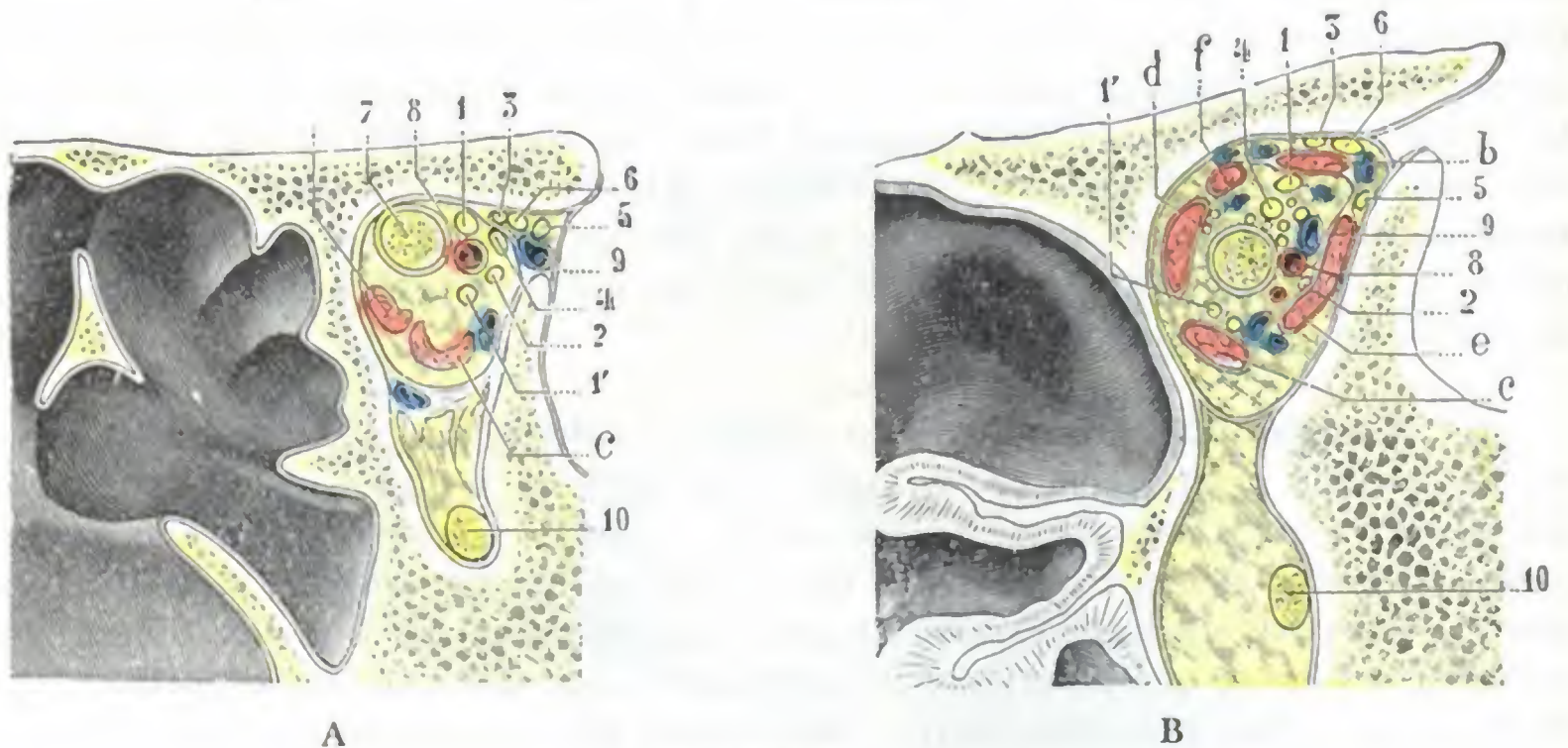


FIG. 368

Cortes frontales de la órbita izquierda, segmento posterior del corte: A, corte que pasa por el vértice de la órbita; B, corte que pasa un poco por delante del anterior.

(Estos dos cortes están aumentados en una mitad; para la explicación, véanse el texto y la figura siguiente.)

presentan superficies relativamente pequeñas, han sido ampliados en una mitad; los otros cuatro han sido dibujados de tamaño natural. Estudiémoslos uno por uno y en el mismo orden en que se hallan dispuestos:

1.º Corte A. — El corte A está practicado en el vértice mismo de la órbita, muy próximo a la hendidura esfenoidal. La cavidad orbitaria, como se ve, tiene la forma de un óvalo con el eje mayor vertical y su extremidad más gruesa hacia arriba. Se halla perfectamente cerrada en todo su contorno menos en dos puntos: 1.º, por arriba y afuera, en donde la hendidura esfenoidal la pone en comunicación con el departamento medio de la base del cráneo; 2.º, por abajo, donde, por la hendidura esfenomaxilar, comunica ampliamente con la fosa pterigomaxilar.

En medio de la grasa orbitaria descubrimos primeramente el *nervio óptico* envuelto en su vaina fibrosa; es uniformemente circular y se halla muy próximo a la pared superior de la cavidad orbitaria.

No hay más que dos músculos que sean visibles: el *recto inferior* y el *recto interno*. Los otros están todavía deficientemente diferenciados y se hallan reducidos a sus tendones de origen.

La *arteria oftálmica* ocupa el lado externo del nervio óptico, lo mismo que en el conducto óptico; la *vena oftálmica*, mucho más externa, se halla situada en la parte superoexterna de la región, en plena hendidura esfenoidal.

Este corte A presenta seis nervios, divididos en dos grupos, cada uno de tres: 1.º, un grupo superficial, situado junto a la pared superior de la órbita, formado, yendo de dentro afuera, por el *patético*, el *frontal* y el *lagrimal*; 2.º, un grupo profundo, situado por debajo del tendón de origen del músculo recto superior y constituido por el *nasal*, el *motor ocular externo* y el *motor ocular común*, este último dividido ya en sus dos ramas de bifurcación superior e inferior. Recordemos que, de estos dos grupos nerviosos, el primero penetra en la órbita por la parte más alta de la hendidura esfenoidal y el segundo atravesando el anillo de Zinn.

2.º **Corte B.** — El corte B está practicado paralelamente al anterior y un poco por delante de él. La cavidad orbitaria es mayor y, por otra parte, presenta una forma

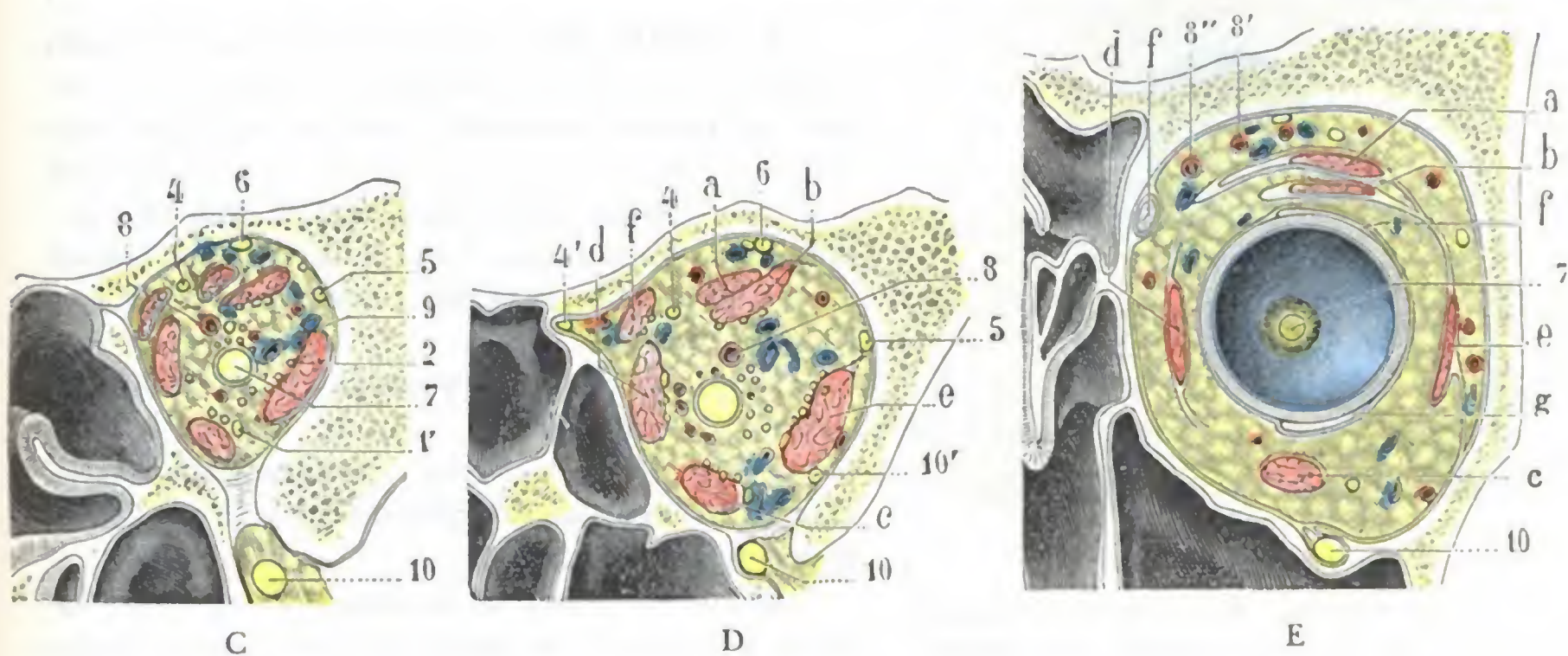


FIG. 368 bis

Cortes frontales de la órbita, continuación de la figura 368: C, corte que pasa inmediatamente por delante del ganglio oftálmico; D, corte que pasa un poco por detrás del globo ocular; E, corte que pasa por el hemisferio posterior del ojo (estos tres cortes están dibujados en tamaño natural).

1, 1', motor ocular común. — 2, motor ocular externo. — 3, patético. — 4, nasal, con 4' (en la figura D), nasal interno penetrando en el conducto orbitario anterior. — 5, lagrimal. — 6, frontal. — 7, uervio óptico. — 8, arteria oftálmica, con 8' y 8'', arterias supraorbitaria y nasal. — 9, vena oftálmica. — 10, nervio maxilar superior, con 10', su ramo orbitario. — 11, conducto nasal. — 12, 12', porción orbitaria y porción palpebral de la glándula lagrimal.

a, elevador del párpado superior. — b, recto superior. — c, recto inferior. — d, recto interno. — e, recto externo. — f, oblicuo mayor. — g, oblicuo menor.

algo distinta: la de un triángulo de ángulos muy redondeados, con una cara superior, una cara interna y una cara externa.

El *nervio óptico* ha descendido y ocupa ahora el centro de la cavidad, un poco más cerca de la pared interna que de la externa.

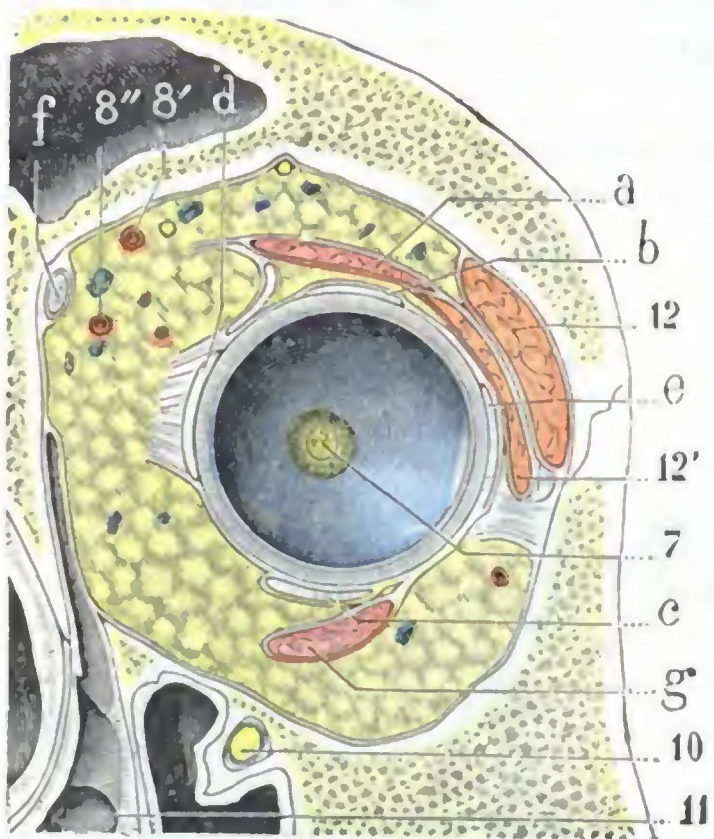
Los *músculos rectos* se ven aquí muy bien, formando por su reunión una especie de conducto por cuyo centro pasa el nervio óptico.

La *arteria oftálmica* sigue colocada al lado externo del nervio óptico; por fuera de ella se ve una primera colateral, que es la *lagrimal*; por debajo, otra colateral, la segunda, que es la *muscular inferior*. La *vena oftálmica* está, como antes, colocada por fuera y un poco por encima de la arteria, pero se ha aproximado un poco a ella.

En cuanto a los nervios motores y sensitivos, han cambiado poco de sitio y es muy fácil reconocerlos.

3.º **Corte C.** — El corte C pasa inmediatamente por delante del ganglio oftálmico. Difiere poco del precedente. Indicaremos tan sólo: 1.º, la diferenciación, muy clara

ya, de los seis músculos que toman origen en el fondo de la órbita, los *cuatro rectos* dispuestos como anteriormente, el *oblicuo mayor* que sigue el borde superior del recto interno y el *elevador del párpado superior* situado por encima del recto superior (nótese que el elevador no cubre todo el recto superior, sino tan sólo su lado interno); 2.º, la nueva posición de la *arteria oftálmica*, que, después de haber cruzado el nervio óptico, se ha colocado en su lado superointerno; 3.º, la aparición de varias ramas colaterales de la oftálmica (*musculares, central de la retina, ciliares largas y ciliares cortas*); 4.º, la presencia, alrededor del nervio óptico, de pequeños filetes nerviosos, que son los *nervios ciliares*.



F
FIG. 368 ter

Cortes frontales de la órbita, continuación de las dos figuras precedentes: F, corte que pasa por el hemisferio anterior.

(Véase, para la explicación, la figura 368 bis.)

superointerna del corte penetrar en unión de la arteria etmoidal anterior, en el conducto orbitario interno anterior.

A propósito de las ramas nerviosas, observamos: 1.º, junto al borde interno del recto inferior, la presencia de un ramo nervioso, que es el que la rama inferior del motor ocular común envía al oblicuo menor; 2.º, en la cara externa del músculo recto externo, la presencia de un nervio bastante voluminoso, que es el *ramo orbitario* del maxilar superior, que ha penetrado en la órbita por la hendidura esfenoidal y que, un poco más adelante, va a anastomosarse con el nervio lagrimal.

5.º **Corte E.** — El corte E pasa por el hemisferio posterior del ojo, un poco por detrás del ecuador.

La órbita, mucho más alta y mucho más ancha que en el corte anterior, tiene ahora una forma cuadrilátera, con pared superior, pared externa, pared interna y pared inferior. En esta pared inferior se ve el canal suborbitario, y en él el *nervio maxilar superior*, separado del contenido de la órbita por una simple lámina fibrosa.

El *globo ocular*, substituyendo el nervio óptico, ocupa, como se ve, la parte media de la cavidad orbitaria, un poco más cerca de la pared interna que de la externa y un poco más cerca también de la pared inferior que de la superior. Está rodeado, en toda su circunferencia, por la *cápsula de Tenon*. En el fondo del globo ocular se ve el punto donde termina el *nervio óptico* y podemos comprobar que este punto está situado algo por dentro del polo posterior del ojo.

De los músculos del ojo, los *rectos* son por lo general más anchos, pero menos gruesos: un poco más hacia delante se transformarán en tendones. El *elevador del*

4.º **Corte D.** — El corte D pasa un poco por detrás del globo del ojo. La órbita conserva aún su forma triangular con los ángulos muy redondeados. Sigue comunicando por abajo, por la hendidura esfenomaxilar, con la fosa pterigomaxilar. En esta fosa se ve, como anteriormente, el *nervio maxilar superior* penetrando en el surco suborbitario.

Los músculos han variado poco o nada en su forma y situación.

El *nervio frontal* está, como en los cortes A, B y C, directamente aplicado contra la pared superior de la órbita.

El *nervio nasal* se ha dividido en nasal interno y externo: el nasal externo, que prosigue su trayecto hacia delante, se halla situado junto a la cara interna del músculo oblicuo mayor; en cuanto al nasal interno, se le ve en la parte

párpado, principalmente, se ha ensanchado mucho y se ven de modo muy claro las expansiones fibrosas que salen de sus bordes. El *oblicuo mayor* ha dejado de existir como músculo; ahora únicamente se halla representado por su tendón terminal: a éste se le ve en el ángulo superointerno de la órbita y lo volveremos a encontrar, muy ensanchado, por encima del globo del ojo, yendo a buscar su inserción en el lado superoexterno del hemisferio posterior. Por debajo de él, en el lado inferoexterno del globo ocular, se ve el tendón del *oblicuo menor*, que, como sabemos, se inserta también en el hemisferio posterior del ojo.

6.º Corte F. — El corte F (fig. 368 *ter*), el último de la serie, pasa un poco por delante del ecuador: corresponde, por consiguiente, al hemisferio anterior del ojo. La cavidad orbitaria ha aumentado aún; pero conserva su forma cuadrilátera. En su parte inferior el canal suborbitario ha sido reemplazado por el conducto del mismo nombre y, en consecuencia, el *nervio maxilar superior* sigue en adelante un camino cubierto, entre la cavidad orbitaria, que está por encima, y el seno maxilar, que está por debajo.

Las expansiones laterales del elevador del párpado son más notables. Los cuatro *músculos rectos* han sido reemplazados por tendones, y se ve claramente cómo los tendones del recto externo y del recto interno envían hacia la base de la órbita sus prolongaciones llamadas *orbitarias*. El *oblicuo mayor* ocupa la misma posición que antes, preparándose a atravesar su polea de reflexión. En cuanto al *oblicuo menor*, aparece por debajo del tendón del recto inferior, dirigiéndose oblicuamente afuera y arriba, hacia su inserción ocular.

El corte F presenta, además, dos elementos nuevos: 1.º, en su parte inferointerna, el canal lagrimal continuado hacia abajo por el conducto nasal; 2.º, en su parte superoexterna, la *glándula lagrimal*, que la expansión externa del elevador divide en dos porciones, una porción externa o superior, colocada en plena cavidad orbitaria (*porción orbitaria*), y una porción interna o inferior que corresponde al párpado (*porción palpebral*).

ARTICULO III

APARATO DE LA OLFACCION

El aparato olfatorio comprende las fosas nasales y las diferentes cavidades que, con el nombre de *cavidades anexas*, se desarrollan a su alrededor. Estas cavidades anexas son: las *células etmoidales*, los *senos frontales*, los *senos esfenoidales* y los *senos maxilares*. La Anatomía comparada y la Embriología nos demuestran que no son más que divertículos de las fosas nasales; la observación clínica, a su vez, nos enseña que su patología es la misma que la de las fosas nasales. Forman, pues, claramente parte del aparato de la olfacción y constituyen, con las fosas nasales propiamente dichas, un todo único, cuyos distintos segmentos no deben ser aislados unos de otros. Esta es la razón de que las hayamos reunido en el presente artículo. Describiremos sucesivamente en dos apartados distintos:

- 1.º Las fosas nasales propiamente dichas;
- 2.º Las cavidades anexas a las fosas nasales.

1. FOSAS NASALES PROPIAMENTE DICHAS

Las fosas nasales se presentan con el aspecto de dos largos corredores de dirección anteroposterior, situados a derecha e izquierda de la línea media, en el macizo óseo de la cara. En el sujeto revestido de sus partes blandas rebasan por delante del plano

facial: el relieve que forman así al exterior constituye la *nariz*, región que ya hemos estudiado antes. Como sabemos, cada una de las dos fosas nasales se abre al exterior por un ancho orificio o, más exactamente, por un verdadero conducto, la *ventana nasal*; por otra parte, desemboca en la faringe por un segundo orificio, la *coana*.

a) Consideraciones generales

Las fosas nasales están situadas: 1.º, por debajo del cráneo; 2.º, por encima de la cavidad bucal; 3.º, por dentro de las órbitas y de los maxilares superiores; 4.º, por delante de la cavidad faríngea, con la que se continúan.

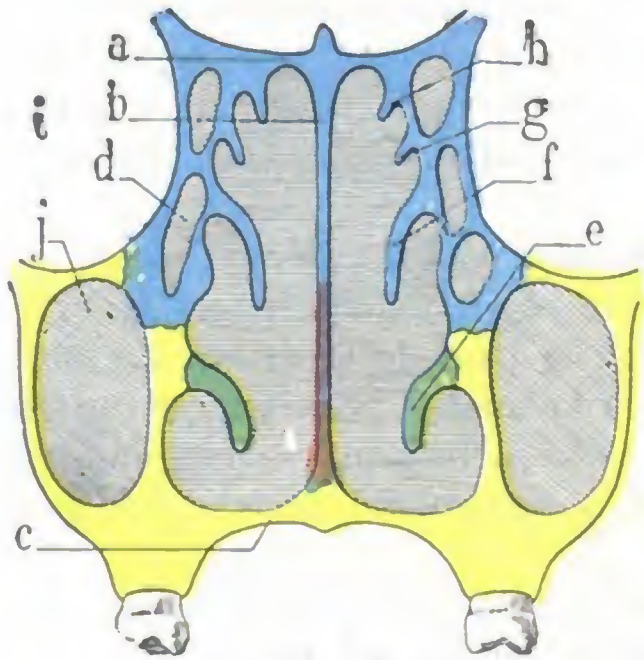


FIG. 369

Corte frontal de las fosas nasales: esquema destinado a poner de manifiesto la constitución del esqueleto nasal (según SIEUR y JACOB).

(En azul, porción de las fosas nasales formada por el etmoides: en amarillo, porción formada por el maxilar superior; en verde, porción constituida por el cornete inferior.)

a, lámina cribosa. — b, tabique. — c, bóveda palatina. — d, células etmoidales. — e, concha inferior. — f, concha media. — g, concha superior. — h, cuarta concha. — i, cavidad orbitaria. — j, seno maxilar.

Consideradas desde el punto de vista de su constitución anatómica, las fosas nasales se componen esencialmente de una armazón osteocartilaginosa, tapizada interiormente por la mucosa pituitaria.

a) La *armazón*, en la parte anterior de la región, está formada por láminas cartilagosas (véase *Región nasal*); en lo restante de su extensión es ósea. Dos huesos, el maxilar superior y el etmoides (fig. 369), constituyen la mayor parte de este esqueleto óseo. El maxilar superior (y accesoriamente el palatino y la concha inferior) forma, por medio de su apófisis horizontal, el suelo, y por su cara interna, la mitad inferior de su pared externa. El etmoides, por la cara interna de sus masas laterales, forma la mitad superior de su pared externa; por la lámina cribosa (completada por delante por los huesos propios de la nariz, y por detrás por el cuerpo del esfenoides) forma la bóveda nasal; por su lámina perpendicular, por fin, toma parte en la formación de la mitad superior del tabique. Este último está formado en su mitad inferior por el vómer.

β) La *pituitaria* o *membrana de Schneider* tapiza exactamente el esqueleto osteocartilaginoso; penetra, además, en la cavidad de los senos, adelgazándose, y los reviste en totalidad. Esta membrana está íntimamente unida por su cara profunda al periostio o al pericondrio del esqueleto subyacente. Resulta de ello que toda inflamación crónica de la mucosa repercute a la larga en el tejido óseo, provocando bien una *osteitis rarefaciente*, como, por ejemplo, en la *ocena*, bien una *osteitis condensante*, como se observa en los *osteomas* de las fosas nasales. La pituitaria ofrece, en ciertos puntos, tal riqueza vascular, que su estructura recuerda la del tejido eréctil. Contiene numerosas glándulas acinosas encargadas de la secreción del moco nasal.

La mucosa pituitaria desempeña un papel muy importante en la respiración. En contacto con ella, el aire inspirado se calienta y se humedece: gracias a los numerosos divertículos que presentan las fosas nasales, se despoja, al atravesarlas, de la mayor parte de gérmenes que lleva consigo y que las secreciones nasales destruyen allí mismo o arrastran al exterior. Así se comprende, sin que tengamos que insistir más, por qué las afecciones de las fosas nasales, impidiendo que el enfermo respire por la nariz y dejando llegar a los pulmones un aire seco, frío y rico en gérmenes, influyen más o menos sobre el aparato respiratorio.

b) Estudio descriptivo de las fosas nasales

Las fosas nasales, como hemos dicho anteriormente, tienen la forma de dos largos corredores de dirección anteroposterior. Vistas en un corte frontal (fig. 369) parecen aplanadas en sentido transversal, o sea que son más altas que anchas; por otra parte, son más anchas en su parte inferior que en la superior. Podemos considerar en ellas: 1.º, el *orificio anterior o ventana de la nariz*; 2.º, el *orificio posterior o coana*; 3.º, la *pared interna*, casi lisa, llamada *tabique*, porque separa una de otra las fosas nasales, derecha e izquierda; 4.º, la *pared externa*, muy irregular, con sus *conchas* y sus *meatos*;

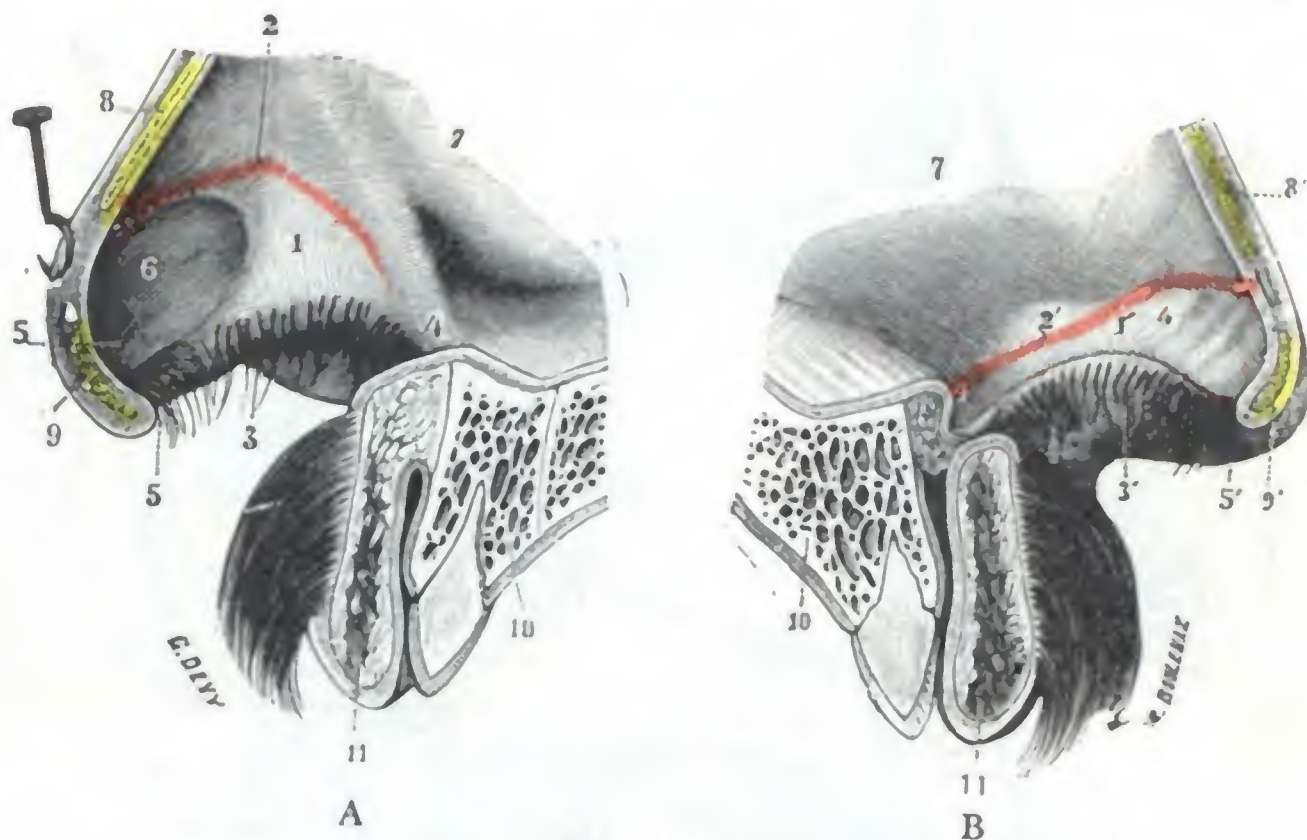


FIG. 370

Vestíbulo nasal (lado derecho) (T.): A, pared externa; B, pared interna.

1, 1', pared externa y pared interna del vestibulo nasal derecho. — 2, 2', borde superior de estas dos paredes que forma el orificio superior de los vestibulos de la nariz y establece los límites respectivos del revestimiento cutáneo y de la mucosa. — 3, 3', borde inferior de estas mismas paredes que forman el orificio inferior de los vestibulos de la nariz. — 4, 4', extremidad posterior de los vestibulos de la nariz. — 5, 5', su extremidad anterior o ventrículo del lóbulo de la nariz. — 6, 6', relieve formado por el cartílago del ala de la nariz. — 7, 7', mucosa de las fosas nasales. — 8, 8', corte del cartílago lateral derecho. — 9, 9', corte del cartílago del ala del lado derecho. — 10, 10', corte del maxilar superior del lado derecho. — 11, 11', corte del labio superior.

5.º, la *pared inferior*, llamada también *base o suelo*; 6.º, la *pared superior*, muy estrecha, que constituye el *vértice o bóveda*. Examinemos sucesivamente cada una de estas partes.

1.º ORIFICIO ANTERIOR, VESTÍBULOS NASALES

Las fosas nasales se abren al exterior por un verdadero conducto, los *vestibulos de las fosas nasales*, nombre muy significativo, situados a la entrada de las fosas nasales. Se distinguen con facilidad de las fosas nasales propiamente dichas por su revestimiento interior, que está formado por la piel, mientras que estas últimas están tapizadas por una mucosa.

1.º **Dimensiones.** — Cada vestibulo nasal forma un pequeño conducto aplanado transversalmente que mide poco más o menos 25 mm en sentido anteroposterior (longitud), de 16 a 18 mm en sentido transversal (anchura) y de 14 a 16 mm en sentido vertical (altura). Su pared interna corresponde al tabique; su pared externa, al ala de la nariz (fig. 370).

2.º **Configuración exterior y relaciones.** — La cavidad de los vestibulos de la nariz se prolonga en el lóbulo nasal en forma de una excavación en fondo de saco que

se denomina también, a causa de su configuración y situación, con el nombre de *ventrículo del lóbulo de la nariz*. Este fondo de saco, notablemente acentuado en las personas de nariz larga y aguileña (H. BERGEAT), es inaccesible a la vista, aun cuando se levante la punta de la nariz o se examine la ventana nasal con el espéculo. De aquí que las lesiones que radiquen en este punto (furúnculos, eccemas, sifilides) puedan pasar inadvertidas. Para practicar su examen es preciso servirse de un espejillo, que se coloca por debajo de la abertura de la nariz, inclinándolo un poco hacia delante y arriba.

Cada vestíbulo nasal comunica, por una parte, con la fosa nasal correspondiente por una abertura muy estrecha, en forma de hendidura dirigida de delante atrás.

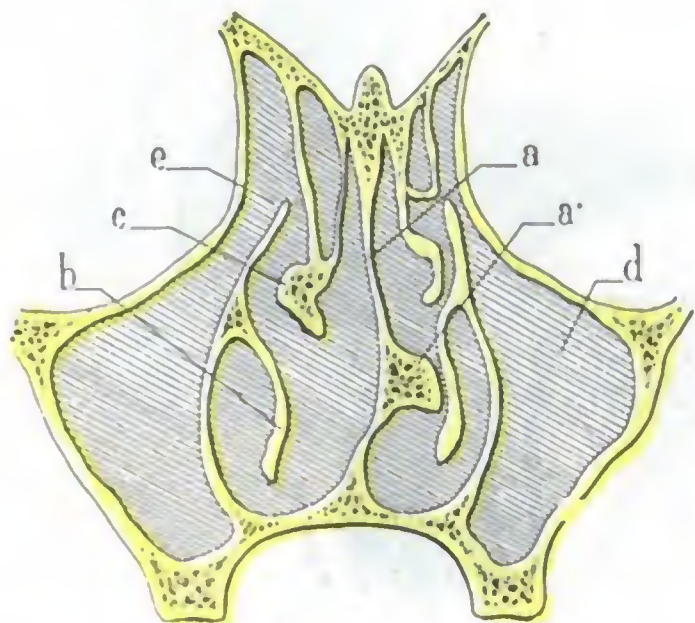


FIG. 371

Espolón del tabique, visto en un corte frontal de las fosas nasales (según SIEUR y JACOB).

a, tabique nasal. — a', espolón rechazando la concha inferior del lado izquierdo. — b, concha inferior. — c, concha media. — d, seno maxilar. — e, orificio que pone en comunicación el seno maxilar con el meato medio.

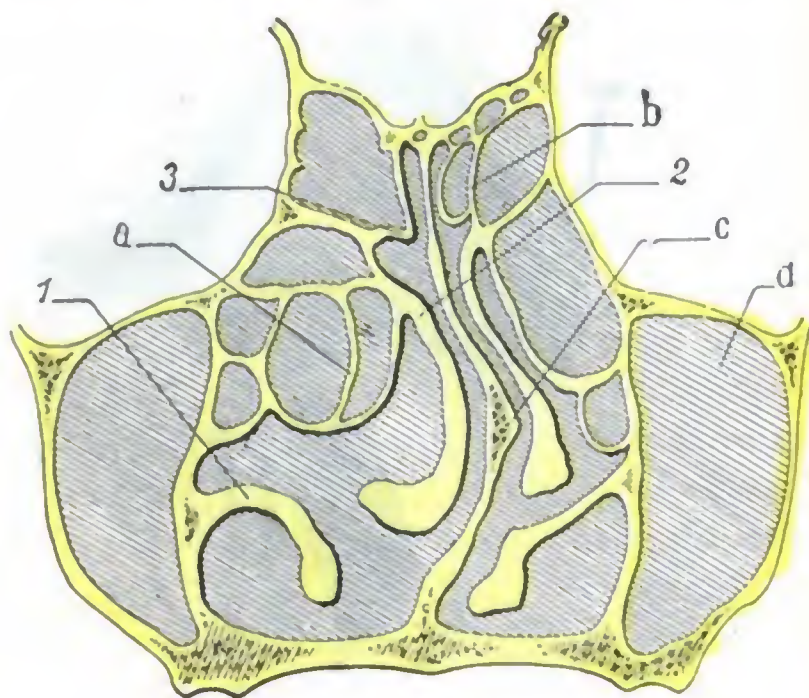


FIG. 372

Hipertrofia del etmoides y desviación consecutiva del tabique nasal, vistas en un corte frontal (según SIEUR y JACOB).

a, etmoides hipertrofiado empujando el tabique hacia el lado opuesto. — b, etmoides normal. — c, tabique nasal desviado. — d, seno maxilar.

1, concha inferior. — 2, concha media. — 3, concha superior.

Se abre, por otra parte, al exterior por una abertura ovalada (ventana nasal), con la extremidad mayor dirigida hacia atrás y midiendo aproximadamente 20 mm de longitud por 7 u 8 de anchura; está separada de la del otro lado por el *subtabique*. Esta abertura varía mucho en cuanto a su forma y dimensiones, según los individuos y sobre todo según las razas. En patología puede estar deformada, estrechada, a veces hasta obliterada a consecuencia de retracciones cicatrizales, y ante uno de estos casos nada resulta tan difícil como obtener por medio de autoplasia una abertura nasal definitiva (NÉLATON).

3.º Estructura. — Sabemos que la armazón de los vestíbulos nasales está formada por el cartilago del ala de la nariz, que mantiene la cavidad abierta e impide que se aplaste durante la inspiración.

Este fibrocartilago está tapizado por la piel, que penetra de fuera adentro por el orificio inferior, y, modificándose poco a poco, va a continuarse con la pituitaria a nivel del orificio superior de las ventanas nasales. Por eso la membrana que las reviste es seca, grisácea, claramente distinta por su aspecto de la pituitaria, que es, por el contrario, roja y húmeda. En su mitad inferior tan sólo contiene numerosas glándulas sebáceas y da implantación a pelos largos y duros, las *vibrisas*, que forman a la entrada de las fosas nasales un tamiz destinado a filtrar el aire inspirado y a detener el polvo y cuerpos extraños.

Su patología es casi idéntica a la de la piel de los labios; en efecto, se observan en ella furúnculos (muy dolorosos porque la membrana de revestimiento está íntimamente adherida al cartílago), sicosis, eccema, etc.

2.º PARED INTERNA, TABIQUE

El tabique de las fosas nasales o *séptum nasal* es una lámina osteocartilaginosa, colocada de canto, que desciende de la bóveda nasal para ir a fijarse en el suelo.

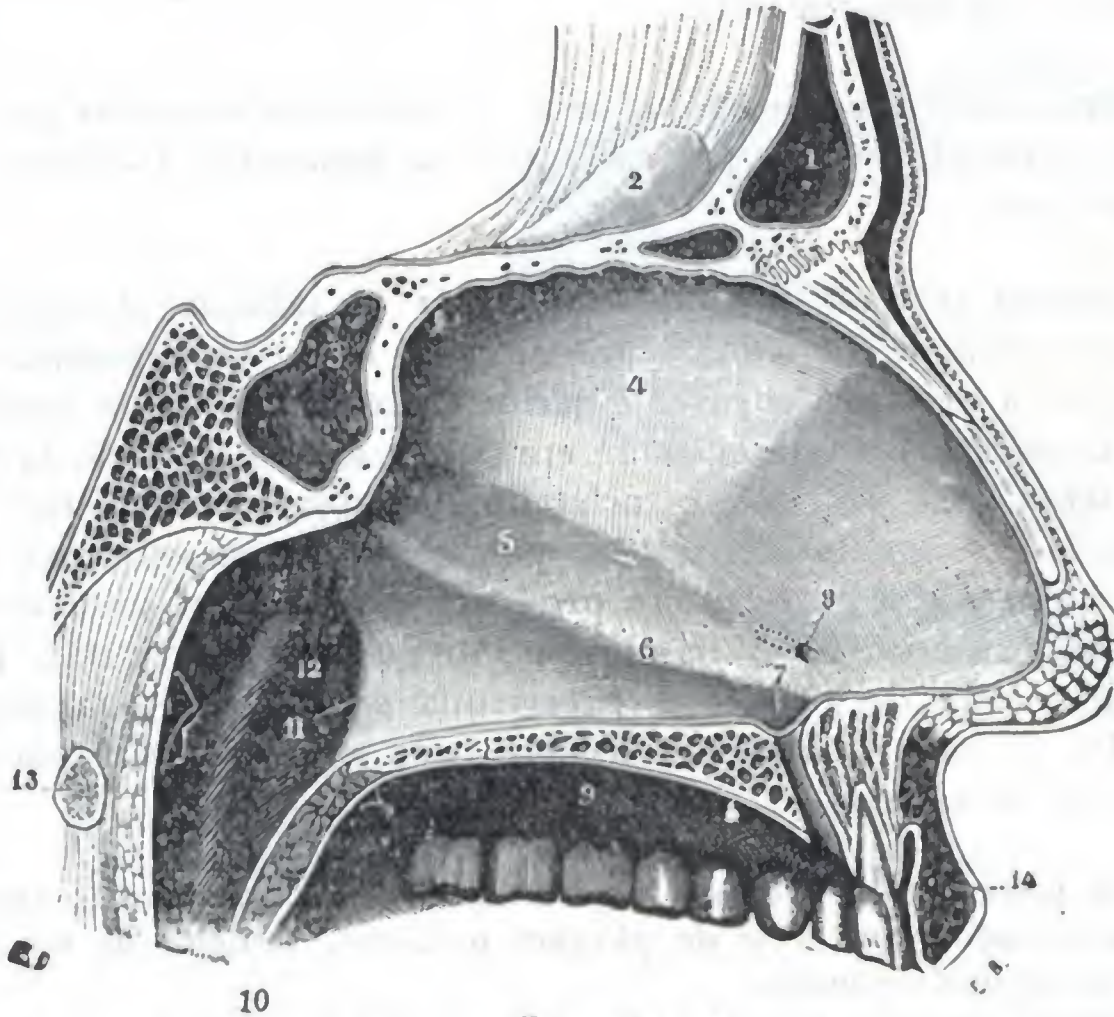


FIG. 373

Pared interna de las fosas nasales (lado derecho) (T.).

1, seno frontal. — 2, apósis crista galli. — 3, seno esfenoidal. — 4, pared interna de la fosa nasal derecha. — 5, canal que corresponde a una eminencia del lado opuesto. — 6, cresta de dirección oblicua, desarrollada en el borde vomeriano del cartílago cuadrangular. — 7, fondo de saco palatino. — 8, orificio del órgano de Jacobson. — 9, bóveda palatina. — 10, velo del paladar. — 11, borde posterior del vómer. — 12, trompa de Eustaquio. — 13, arco anterior del atlas. — 14, labio superior. — 15, lóbulo de la nariz.

1.º **Dimensiones.** — La longitud del séptum nasal a nivel del suelo es de 7 u 8 cm; su altura varía de 4 a 4.5 cm; su grosor es de 2 a 3 mm a nivel de la lámina perpendicular y del vómer, y de 3 a 7 mm a nivel de su porción cartilaginosa. Presenta el grosor máximo en el punto en que se articula el cartílago con la lámina perpendicular; en tal sitio, llamado *tubérculo del tabique*, el séptum forma un saliente, a manera de lente biconvexa, en ambas fosas nasales, que quedan así estrechadas, según el tamaño de aquél.

2.º **Configuración exterior y relaciones.** — El tabique, en conjunto, tiene la forma de un rectángulo irregular (fig. 373). Su borde superior está soldado a la lámina cribosa del etmoides, es decir, a la base del cráneo. Su borde inferior se une a la bóveda palatina. Su borde posterior, por último, unido al cuerpo del esfenoides por arriba, está libre por abajo y forma el borde interno del orificio de las coanas.

Liso y vertical en la juventud, el tabique en el adulto está, por el contrario, casi siempre más o menos deformado. Estas deformaciones: 1.º, están limitadas a una parte del tabique, a la articulación del vómer y el cartílago en la inmensa mayoría de casos, constituyendo las *crestas* o *espolones del tabique* (fig. 371); 2.º, o bien inte-

resan el tabique entero, al cual dan la forma de una C, de una S. o de una V colocada horizontalmente (►), constituyendo las *desviaciones* (fig. 372). Muchas de estas deformaciones no dan origen a síntoma de ninguna especie.

La porción posterior está en relación con las conchas y los meatos de la pared nasales; está, por consiguiente, expuesta a traumatismos repetidos y a causas múltiples de infección. Por esto se localizan con preferencia en este punto del chancro nasal, las ulceraciones o los tumores tuberculosos, las úlceras de la epistaxis, la úlcera perforante de HAJEK, los abscesos del tabique y, por último, los tumores malignos.

Su porción posterior está en relación con las conchas y los meatos de la pared externa. Sus lesiones son bastante raras.

3.º Estructura.—El tabique de las fosas nasales está formado por una lámina osteocartilaginosa, revestida en sus dos caras por la pituitaria. Ocupémonos primero en describir la pituitaria.

A. REVESTIMIENTO MUCOSO.—La pituitaria da al tabique el aspecto rojo que presenta en estado normal. Su riqueza vascular es, como ya sabemos, considerable. En un punto situado a nivel de la parte anterior del cartílago, a un centímetro aproximadamente de la espina nasal anterior, se encuentra muy a menudo (4 veces cada 8, según SIEUR y JACOB) una pequeña mancha angiomatosa (*varices del tabique*). En esta mancha vascular es donde asientan las pequeñas úlceras varicosas, causa de las epistaxis de repetición, que si no se tratan producen rápidamente anemia en los enfermos, y que algunas cauterizaciones bastan por lo general para curar. La pituitaria tiene unos dos milímetros de grosor; se hipertrofia en este punto, como en el resto de las fosas nasales, cuando se inflama. Adhiere poco a los huesos: por el contrario, adhiere íntimamente al cartílago.

Cerca del borde posterior del tabique la pituitaria presenta a veces (4 veces en 110 individuos adultos examinados) una serie de pliegues paralelos, vestigios de un aparato eréctil muy desarrollado en algunos animales.

También presenta a nuestra consideración, a 2 cm del vestíbulo nasal y a 1,5 cm por encima del suelo, un pequeño orificio (fig. 373, 8) difícilmente visible en el adulto y al que sigue, excavado en el espesor de la mucosa, un conducto de 2 a 12 mm de largo; es el *órgano de Jacobson*, vestigio, en el hombre, de un aparato que se encuentra normalmente en los rumiantes. El órgano de Jacobson puede ser asiento de quistes (SIEUR y JACOB); además, el polvo acarreado por el aire en la respiración puede penetrar en él y ser causa de abscesos y consecutivamente de perforaciones del cartílago (HAJEK, POTIQUET, RAUCÉ).

B. LÁMINA OSTEOCARTILAGINOSA.—La lámina osteocartilaginosa subyacente a la pituitaria está formada por tres piezas unidas dos a dos (fig. 374). Son: por arriba y atrás, la *lámina perpendicular del etmoides*; por abajo y atrás, el *vómer*; por delante, el *cartílago cuadrangular* y la rama interna de los *cartílagos del ala de la nariz*.

a) *Lámina perpendicular del etmoides.*—La lámina perpendicular del etmoides, en forma de cuadrado irregular, forma cuerpo por arriba con la lámina cribosa, por detrás con el cuerpo de esfenoides, y se articula por delante con los huesos propios de la nariz. Es en extremo delgada y en ocasiones dehiscente. Es muy frágil y, por consiguiente, se fractura a menudo en los traumatismos de la nariz; pero como no hay desviación de fragmentos, y como la fisura recae en una región profunda, sin movimiento y que, desde el punto de vista fisiológico, sirve poco para la respiración nasal, se comprende que estas fracturas pasen a menudo inadvertidas.

b) *Vómer.*—El vómer tiene la forma de una reja de arado con la punta dirigida hacia delante. Es también muy frágil y muy delgado. Protegido por su situación profunda, rara vez es lesionado por un traumatismo directo; en efecto, sus fracturas son comúnmente indirectas y consecutivas a una fractura de los maxilares superiores, con

los que se articula. El vómer es uno de los puntos de elección de la osteítis sifilítica: de ahí la frecuencia de su perforación. Su parte más anterior, o *pico del vómer*, se confunde con la espina nasal anterior e inferior. Está formada por el *hueso subvomeriano* (RAMBAUD y RENAULT), primitivamente independiente en el recién nacido, pero que de los 15 a los 18 años se suelda al vómer y lo completa. Este hueso subvomeriano, así como la espina nasal, está a menudo hipertrofiados, en totalidad o en parte. Esta hipertrofia parece desempeñar un gran papel en la formación de las crestas y espolones del tabique, que asientan en la entrada de las fosas nasales y que parecen formar cuerpo con el suelo (SIEUR y JACOB). Añadamos que el borde superior del vómer presenta una canal para alojar el borde correspondiente del cartílago cuadrangular.

c) *Cartilago del tabique.* — El cartílago cuadrangular o cartílago del tabique tiene la forma de un cuadrado irregular, cuyas dimensiones son tanto mayores cuanto más pequeñas son las del vómer y las de la lámina perpendicular. A nivel de su ángulo posteroinferior envía una prolongación que se insinúa entre el vómer y la lámina perpendicular, extendiéndose a veces hasta el esfenoides: es la *prolongación caudal*. El cartílago cuadrangular es, en el adulto, el vestigio del tabique del feto, que, como sabemos, es completamente cartilaginoso en esta edad. Por su borde inferior descansa en la ranura del vómer; por su borde posterior se articula con el borde anterior de la lámina perpendicular; por su borde superior forma una parte del dorso de la nariz, y por su borde anterior toma parte en la formación del subtabique.

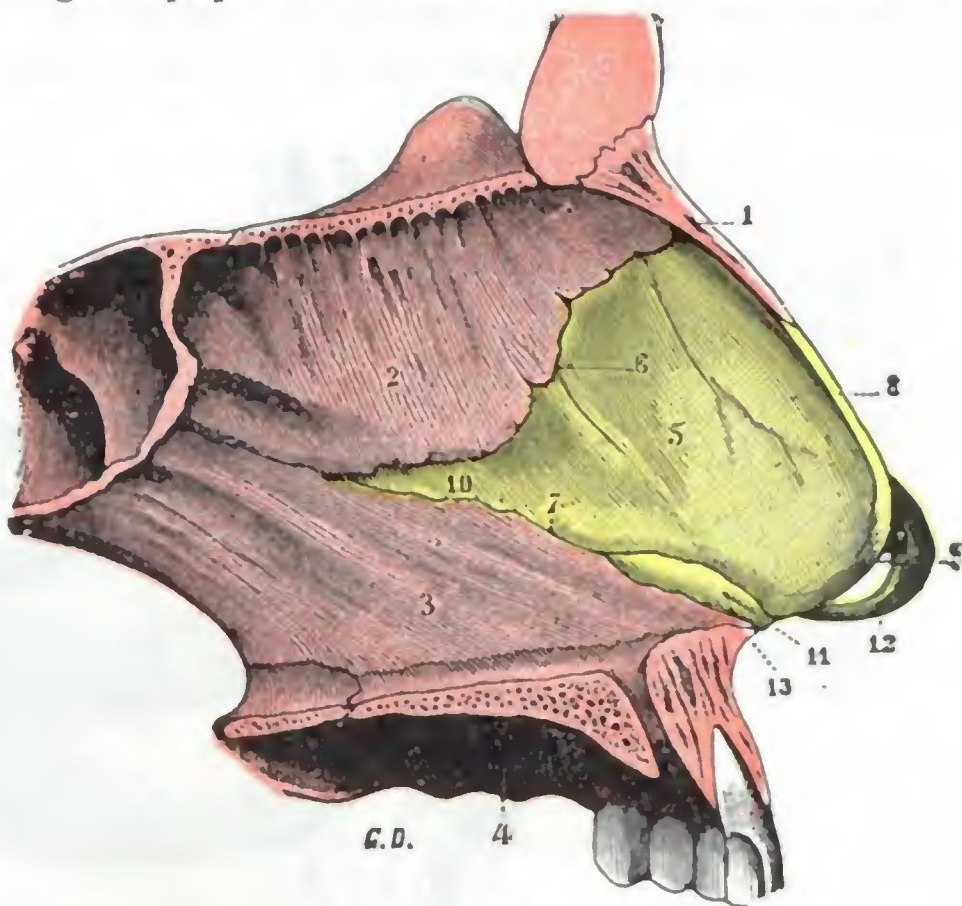


FIG. 374

Esqueleto del tabique nasal en un corte sagital de la fosa nasal derecha (T.).

1, hueso propio de la nariz. — 2, lámina perpendicular del etmoides. — 3, vómer. — 4, maxilar superior. — 5, cartílago del tabique, con: 6, su borde posterosuperior o etmoidal; 7, su borde posteroinferior o vomeriano; 8, su borde anterosuperior; 9, su borde anteroinferior. — 10, prolongación llamada caudal que el cartílago del tabique envía entre el vómer y el etmoides. — 11, cartílago vomeriano de HUSCHKW. — 12, rama interna del cartílago del ala de la nariz (lado izquierdo). — 13, espina nasal anterior e inferior.

De los cuatro bordes del cartílago, dos, el borde etmoidal y sobre todo el borde vomeriano tienen cierta importancia, ya que a su nivel las células cartilaginosas están en vías de proliferación activa; de ello resulta que estos bordes representan un verdadero cartílago de conjunción, o zona de crecimiento del tabique (SIEUR y JACOB). Por esta razón, casi exclusivamente en estos puntos — es decir, en el borde del cartílago que corresponde al vómer y a veces en el borde etmoidal — se desarrollan las *crestas y espolones* del tabique, que son a éste lo que las exostosis de crecimiento a los huesos largos. Pueden tener su asiento en cualquier punto de la articulación condrovomeriana (fig. 373, 6), bien sea delante, en el medio o detrás. Los espolones anteriores, colocados cerca de los vestibulos de la nariz, dificultan rápidamente la respiración. Los demás oponen a la entrada del aire un obstáculo menor; pero en cambio comprimen fácilmente las conchas y originan fenómenos reflejos a veces graves (asma, coriza espasmódica, histeria, etc.). Unos y otros, al auscultar el pulmón, modifican a menudo el murmullo respiratorio, que se había atribuido a una tuberculosis pulmonar; suprimiendo el obstáculo nasal desaparece (MARCEL SIEUR).

d) *Rama interna del cartílago del ala de la nariz.* — La rama interna de cada uno de los cartílagos del ala de la nariz se une en la línea media, en parte al cartílago

del tabique, y en parte a la rama similar del cartílago del lado opuesto. Está alojada en el subtabique y forma, como hemos visto, el esqueleto de la pared interna del vestíbulo de la nariz.

3.º PARED EXTERNA

La pared externa de las fosas nasales (fig. 375) tiene, como el tabique, la forma de un cuadrilátero orientado según un plano anteroposterior. Por detrás se halla separada de la pared lateral de la faringe por un surco vertical, que denominaremos *surco faringonasal* y que limita, por una parte, la prominencia de las colas de los

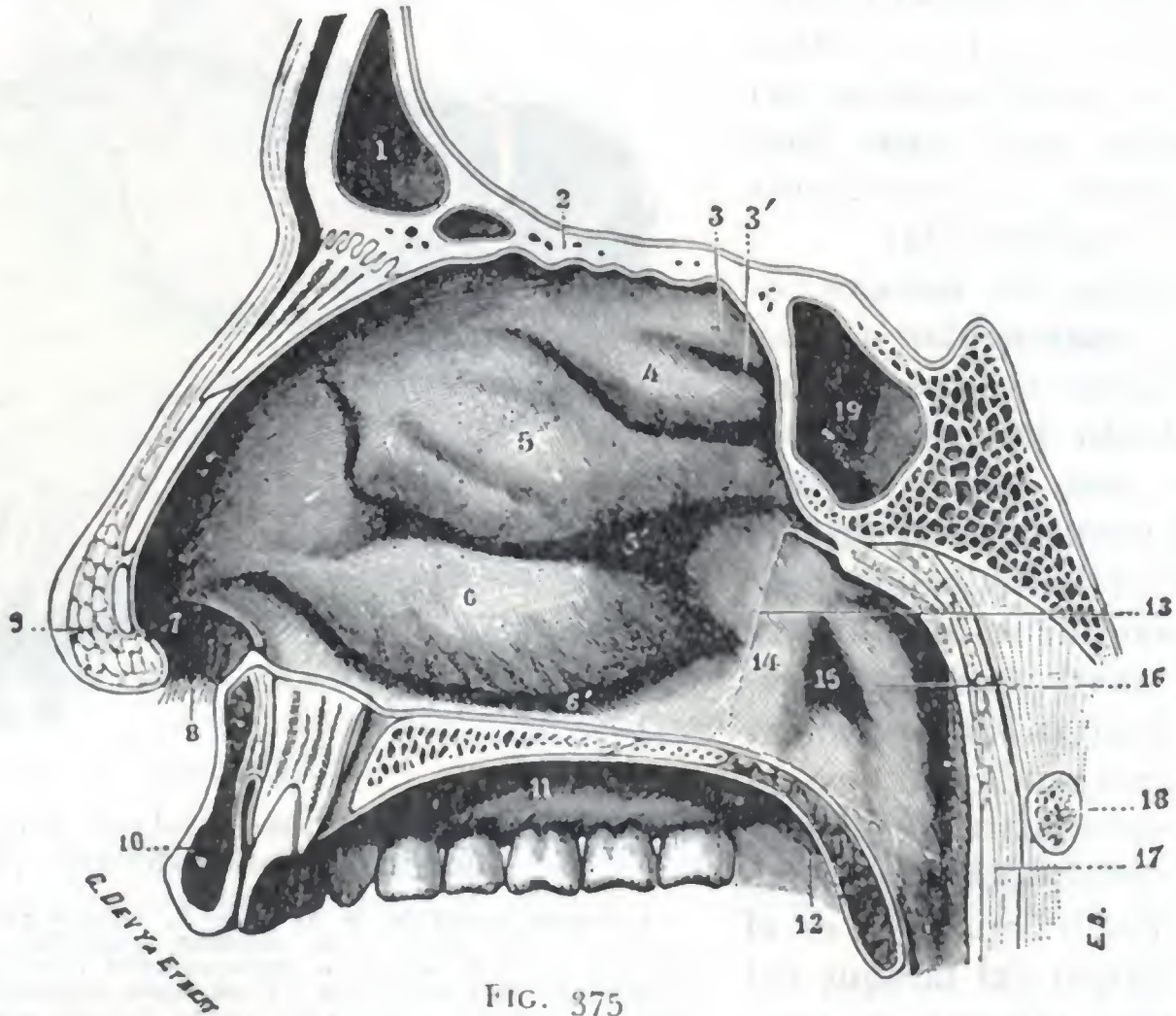


FIG. 375

Pared externa de las fosas nasales (lado derecho) (T.).

1, seno frontal. — 2, lámina cribosa del etmoides. — 3, cuarta concha, con 3', cuarto meato. — 4, concha superior, con 4', meato superior. — 5, concha media, con 5', meato medio. — 6, concha inferior, con 6', meato inferior. — 7, vestíbulo de las fosas nasales o vestíbulo de la nariz. — 8, vibrisas. — 9, lóbulo de la nariz. — 10, labio superior. — 11, bóveda palatina. — 12, velo del paladar. — 13, canal nasofaríngeo o surco faringonasal. — 14, repliegue salpingopalatino. — 15, orificio faríngeo de la trompa de Eustaquio. — 16, repliegue salpingofaríngeo. — 17, pared posterior de la faringe. — 18, arco anterior del atlas. — 19, seno esfenoidal.

cornetes, y por otra, el resalte del rodete anterior del orificio de la trompa. En la parte externa de las fosas nasales podemos distinguir, con SIEUR y JACOB: 1.º, una parte posterior accidentada, ocupada por las conchas y los meatos, que constituye la *porción turbinal*; 2.º, una parte anterior, lisa y uniforme, situada por delante de las conchas, que constituye la *porción preturbinal*. Describiremos primeramente esta última.

1.º Porción preturbinal. — La porción lisa de la pared externa de las fosas nasales corresponde a la cara interna de la nariz. Tiene la forma de un triángulo rectángulo, cuya hipotenusa estaría formada por el dorso de la nariz y el lado menor por el borde externo del vestíbulo nasal. Desde el punto de vista médico-quirúrgico no tiene más que una importancia secundaria, y para evitar repeticiones inútiles remitimos al lector a la región nasal, que hemos descrito anteriormente.

2.º Porción turbinal. — La parte de la pared externa en que están implantadas las conchas y excavados los meatos tiene una forma aproximadamente cuadrada. Cons-

tituye el segmento más importante de las fosas nasales. En efecto, los repliegues y las eminencias que presenta y las numerosas cavidades que en ella se abren hacen difícil su descripción y desempeña en la patología nasal un papel considerable.

A. CONCHAS Y MEATOS EN GENERAL. — La porción turbinal de la pared externa de las fosas nasales presenta partes salientes en forma de alero, superpuestas unas a otras. Estos salientes, llamados *conchas*, descienden oblicuamente de la pared externa y limitan por fuera, entre ella y la pared externa, unas cavidades infundibuliformes, formadas a expensas de la gran cavidad de la fosa nasal y que comunica ampliamente con ella: los *meatos*.

a) Las *conchas* son en número de cuatro; rara vez se encuentran tres (cinco veces tan sólo en 300 fosas nasales examinadas por SIEUR y JACOB), más rara vez aún cinco. Se las puede denominar, yendo de abajo arriba: *concha inferior*, *segunda concha* (*concha media* de los clásicos), *tercera concha* (*concha superior* de los clásicos) y *cuarta concha*. Digamos desde ahora que, cuanto más atrás, más pequeño es su diámetro vertical y también su diámetro anteroposterior: la primera, que es la mayor, es también la que más se aproxima al orificio anterior de las fosas nasales; la cuarta, que es la más pequeña, es la que está más lejos. Una línea oblicua hacia arriba y atrás, que partiendo de la espina nasal anterior e inferior fuese a parar al ángulo que resulta de la unión del etmoides con el esfenoides, representaría aproximadamente su límite anterior. Su límite posterior corresponde casi al surco faringonasal. Las conchas tienen su extremidad mayor o *cabeza* dirigida hacia delante y su extremidad menor o *cola* dirigida hacia atrás.

β) Los *meatos* que limitan son también en número de cuatro: se distinguen, como las conchas, en *meato inferior*, *meato medio* o *segundo meato*, *tercer meato* o *meato superior* y *cuarto meato*. Cada concha forma con el meato correspondiente una región que, tanto desde el punto de vista anatómico como desde el clínico y operatorio, conviene considerar aisladamente. Vamos a hacerlo.

B. CONCHA Y MEATO INFERIORES. — Examinaremos sucesivamente: 1.º, su *conformación exterior* y sus *relaciones*; 2.º, su *estructura*.

a) *Configuración y relaciones.* — Veamos primeramente la concha.

a) La *concha inferior* tiene en estado normal la forma de un triángulo de base anterior y vértice posterior; cuando su extremidad posterior está hipertrofiada, toma el aspecto de un cilindro pegado a la pared nasal. Su longitud es de 4 a 5 cm; su anchura varía, según los puntos, de 5 a 12 mm por término medio. Su borde inferior, grueso, toca casi el suelo nasal, del que sólo está separado 4 ó 5 mm por término medio. Su *extremo anterior* o *cabeza* se inserta por su borde anterior en la pared nasal; llega hasta 2 cm del centro del vestíbulo nasal. Su *extremo posterior* o *cola* está a 1 cm por delante del orificio de la trompa, que obstruye más o menos cuando está aumentada de volumen; de ahí los síntomas observados por parte del oído medio en los enfermos afectados de *hipertrofia de la cola de la concha inferior*.

β) El *meato inferior*, limitado por la cara cóncava de la concha inferior y la pared externa de la fosa nasal, tiene la forma de un embudo cuyo vértice corresponde

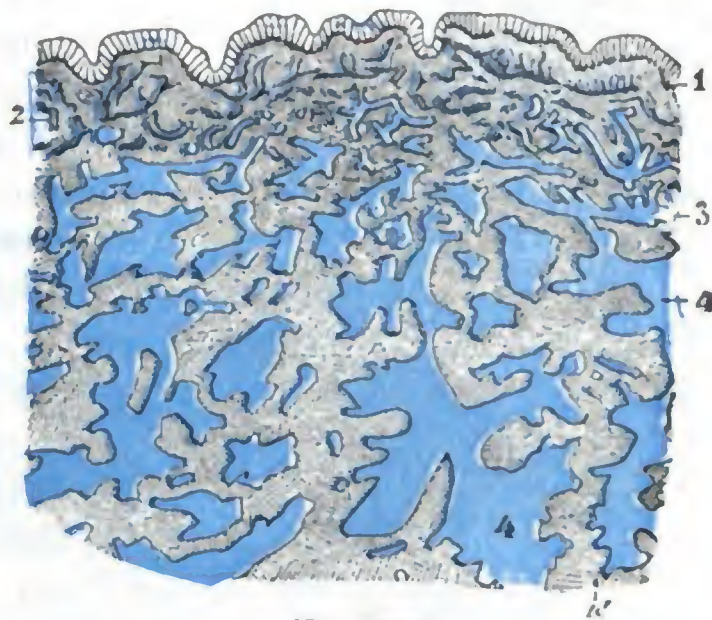


FIG. 376

Corte transversal de la concha inferior para poner de manifiesto el tejido eréctil y sus lagunas vasculares (según ZUCKERKANDL) (T.).

1. epitelio. — 2. venas superficiales. — 3. corion mucoso. — 4, 4', lagunas vasculares.

al borde de inserción de la concha. Esta cavidad infundibuliforme es más o menos ancha según que la concha esté más o menos separada de la pared y también según el grado de excavación de esta pared; por término medio su anchura es de 7 mm y su altura máxima de 18 a 20 mm. Su base, ampliamente abierta en la cavidad nasal, mira hacia el suelo. A veces está estrechada cuando el borde inferior de la concha está arrollado sobre sí mismo. No se puede penetrar en la cavidad del meato más que de abajo arriba, y a menudo es necesario abrirse paso resecaando una porción de la concha (*turbinotomía*).

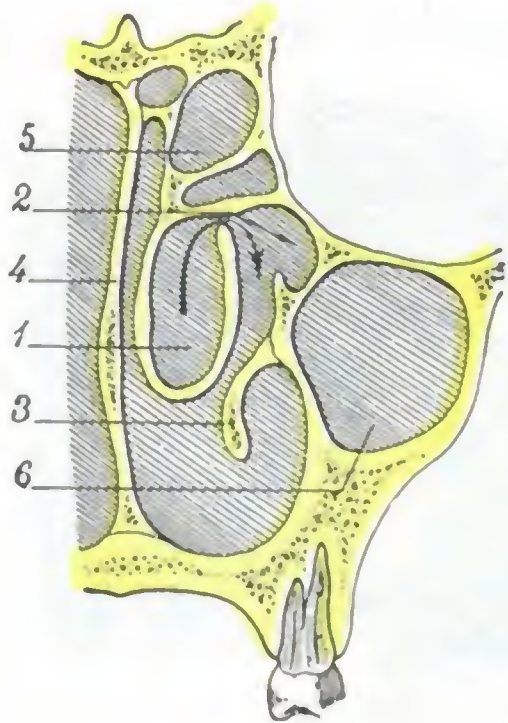


FIG. 377

Concha media vesiculosa, vista en una sección frontal de las fosas nasales.

1, extremidad anterior de la concha media transformada en una vesícula cuya cavidad se abre en el meato medio por un orificio por el que penetra la flecha. — 2, meato medio. — 3, concha inferior. — 4, tabique de las fosas nasales. — 5, células etmoidales. — 6, seno maxilar.

La pared externa del meato está en relación con el seno maxilar, que puede, como veremos más adelante, ser puncionado y hasta drenado por esta vía. En esta pared se abre, a distinta altura según los individuos, el conducto nasal. Al hablar de las vías lagrimales hemos indicado las distintas formas de presentarse esta abertura del conducto nasal, por consiguiente no insistiremos en ello.

b) *Estructura*. — Considerada desde el punto de vista de su estructura, la concha inferior se compone, como el séptum nasal, de una lámina esquelética tapizada en sus dos caras por la mucosa pituitaria.

a) La *pituitaria*, que reviste a un tiempo la concha y el meato inferior, es muy rica en tejido eréctil, sobre todo en su parte convexa y muy principalmente en la cabeza y en la cola (fig. 376); de ahí la rápida tumefacción que presenta esta mucosa cuando se inflama; de ahí también la tendencia a sufrir la degeneración poliposa cuando la inflamación se hace crónica. Las eminencias verrugosas y la hipertrofia que se observan en semejante caso originan, según que asiente en la cabeza o en la cola, unas veces obstrucciones nasales, otras, alteraciones por parte del oído, y otras, en fin, trastornos reflejos que

obligan al cirujano a practicar la extracción de esas producciones polipoides.

β) El *esqueleto* de la concha y del meato inferiores está constituido: 1.º, para la concha, por un hueso independiente, la *concha inferior*; 2.º, para el meato, por la cara interna del maxilar superior y por la cara interna del palatino. En esta pared ósea del meato existe un punto delgado en grado sumo situado a 2 cm por detrás de la extremidad anterior de la concha, inmediatamente por debajo de su borde adherente, y corresponde a la apófisis auricular de la concha inferior; en este punto es donde se debe practicar la punción del seno maxilar por el meato inferior.

C. *CONCHA Y MEATO MEDIOS (SEGUNDA CONCHA Y SEGUNDO MEATO)*. — Esta porción en las fosas nasales constituye, lo mismo para el anatomista que para el cirujano, una de las regiones más interesantes del aparato de la olfacción; pero es también una de las más complejas y difíciles de describir.

a) *Configuración exterior y relaciones*. — Consideraremos sucesivamente la concha y su meato.

a) La *concha media*, como la precedente, tiene la forma de un triángulo de base anterior. Mide aproximadamente 45 mm de largo por 10 de ancho. Su *cara interna* es convexa. Su *extremidad anterior* o *cabeza* no se fija en la pared nasal. Es libre y forma una eminencia más o menos redondeada, que se conoce con el nombre de *opérculo*, porque se la puede separar hacia dentro con un estilete (a la manera de una tapadera que se levanta), poniendo así al descubierto la parte anterior del meato. Está separada de la pared nasal por una hendidura más o menos ancha según

el estado de la mucosa (de 1 a 3 mm), de 6 a 8 mm de longitud y fácilmente visible por la rinoscopia anterior. Esta hendidura, por la que se pueden introducir instrumentos en el meato, dista unos 35 mm del vestíbulo nasal. El *borde inferior* o *borde libre* de la concha es grueso y arrollado sobre sí mismo. Este arrollamiento del borde libre origina, por parte de la cara meática de la concha, la formación de cierto número de celdillas, que favorecen la retención del pus cuando la mucosa está infla-

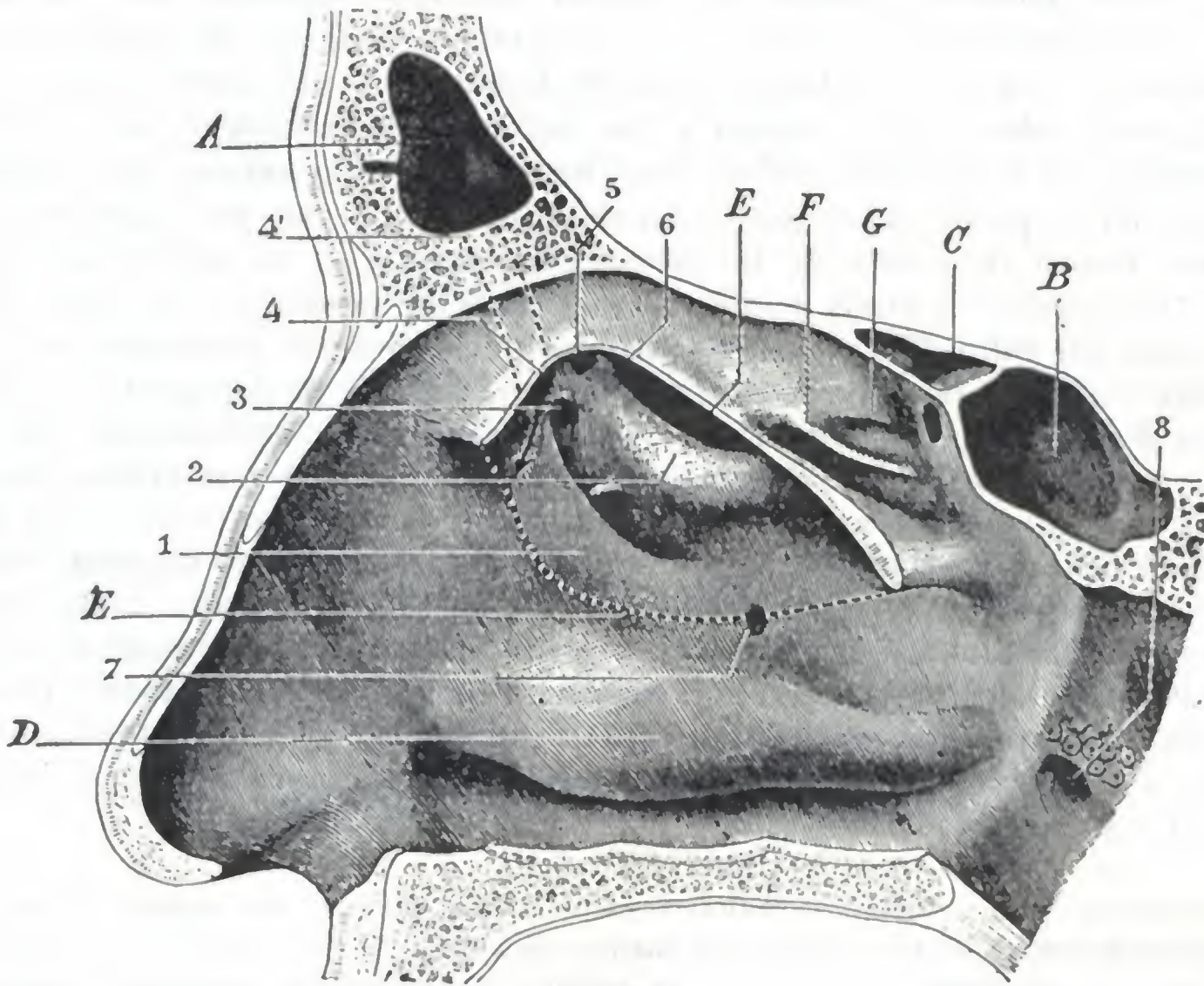


FIG. 378

Pared externa del meato medio.

(La misma preparación que en la figura 375: además ha sido reseca una parte de la concha media; el borde inferior del segmento reseca está indicado con una línea de puntos.)

A, seno frontal. — B, seno esfenoidal. — C, célula etmoidal posterior. — D, concha inferior. — E, sección de la concha media. — E', borde inferior de la concha media (línea de puntos). — F, concha superior o concha tercera. — G, cuarta concha.

1, unciforme. — 2, vesícula etmoidal. — 3, divertículo anteroexterno o extremidad anterior del surco del unciforme. — 4, divertículo anterointerno, en el que se abre el conducto frontonasal, cuyo trayecto está indicado con puntos (4'). — 5, divertículo posterointerno. — 6, divertículo posteroexterno o extremidad anterior del surco de la vesícula. — 7, orificio de Giralde. — 8, orificio faríngeo de la trompa de Eustaquio.

mada. Una de estas celdillas, situada en la cabeza de la concha, adquiere en algunas ocasiones (5 % de los casos según SIEUR y JACOB) un desarrollo considerable, transformando la extremidad anterior de la concha en una gran masa neumática (fig. 377), que puede comprimir las regiones próximas. Esta vesícula ósea ha sido descrita por SANTORINI; ZUCKERKANDL da a la concha que la presenta el nombre de *concha vesiculosa* (*concha bullosa*). El extremo posterior o cola de la concha llega a nivel del ángulo superoexterno del orificio posterior de la fosa nasal o coana y dista de 12 a 14 mm del orificio de la trompa, por encima del cual se halla situada. Como la concha superior, sufre con frecuencia la degeneración polipoidea (hipertrofia de la cola de la concha media) y forma entonces un tumor mamelonado, gris o violáceo, cuya ablación se impone a causa de las alteraciones que determina. Por su *cara externa*, cóncava, la concha media se aplica a los relieves y a los surcos del meato medio. Los oculta y es con frecuencia un obstáculo para su exploración; por esto la resección de la concha puede imponerse como uno de los tiempos preliminares de la exploración y, sobre todo, del tratamiento de las afecciones del meato medio.

β) El *meato medio* tiene la forma de un embudo aplanado transversalmente: la cara cóncava de la concha forma la pared interna; la pared externa de las fosas nasales constituye la otra pared. La pared externa o nasal del embudo meático es muy importante. Está en relación, por la parte más baja, con el seno maxilar; en lo restante de su extensión corresponde, por medio de las células etmoidales excavadas en su espesor, a la pared interna de la órbita y al saco lagrimal. Lisa en su porción anterior y en la posterior, presenta en la parte media los siguientes detalles (fig. 378):

1.º *Dos eminencias longitudinales*, oblicuamente dirigidas de abajo arriba y de atrás adelante: una de ellas tiene forma de laminilla y está constituida en el *unciforme*; la otra, colocada por encima y por detrás de la precedente, es redondeada y está formada por la *vesícula (bulla)* descrita por ZOLA. El relieve que forman estas eminencias en la pared nasal, más o menos manifiesto según los individuos, guarda proporción con el desarrollo de las celdas etmoidales que en ellas están excavadas.

2.º *Dos canales*: el canal unciforme y el canal de la vesícula. El *canal del unciforme (canal del infundíbulo, hiato semilunar* de los autores alemanes), limitado por el unciforme abajo y por la vesícula arriba, tiene 20 mm de longitud, 2 ó 3 mm de anchura y 8 ó 10 mm de profundidad. A su cavidad van a desembocar: por delante y arriba, casi siempre el seno frontal y siempre una, dos o tres celdas etmoidales; por detrás y abajo, el seno maxilar por un orificio redondeado u oval, de 3 a 4 mm de diámetro, el *ostium maxilar*. Por lo que se refiere a este orificio, conviene manifestar que, a consecuencia de la escasa anchura del canal del unciforme, basta una ligera tumefacción de la mucosa para obstruirlo y de esta manera dificultar el desagüe de los líquidos secretados por el seno y favorecer la infección de su cavidad. El *canal de la ampolla (canal retrovesicular* de MOURET) tiene de 10 a 12 mm de longitud y 2 mm de ancho, y está comprendido entre el borde de inserción de la concha media y la vesícula. En su fondo se abren una o dos celdas etmoidales.

El unciforme y la vesícula, seguidos de atrás hacia delante, convergen el uno hacia la otra al aproximarse al vértice del meato medio (fig. 378). A este nivel, la ampolla se une, por una parte al unciforme y por otra a la concha media, por dos pequeños tabiques orientados paralelamente a la pared nasal y que cierran la extremidad anterior de los canales, del unciforme y de la vesícula.

De esta unión de la ampolla con la concha y con el unciforme resulta que el vértice del meato medio (*infundibulum* de los autores alemanes, P. HEYMANN y G. RITTER) se halla dividido en tres divertículos, de los cuales dos, los extremos, no son más que las extremidades superiores de los dos canales, y el tercero, el interno, en forma de fondo de saco, representa la mitad interna del vértice del embudo meático. Este fondo de saco, a su vez, está en la mayor parte de casos dividido en dos divertículos secundarios por un tabique transversal que va del vértice de la vesícula a la concha, dirigido perpendicularmente a los otros tabiques citados. De modo que, en último resultado, el vértice del segundo meato presenta cuatro divertículos: dos externos (anteroexterno y posteroexterno, si se considera al uno con relación al otro) y dos internos (anterointerno y posterointerno), estando éstos colocados inmediatamente por dentro de los precedentes y encontrándose, por lo tanto, más próximos al tabique de las fosas nasales. En estos divertículos, más o menos desarrollados según los individuos, así como en los canales del unciforme y de la vesícula, que continúan por abajo y por detrás los dos divertículos externos, es donde vienen a abrirse de un modo variable el seno frontal las células etmoidales anteriores y, por último, el seno maxilar.

La disposición de esta parte de la pared externa del meato medio en surcos estrechos y profundos y la multiplicidad de celdas que aquí se abren favorecen la estancación de las secreciones patológicas y, por consiguiente, el paso al estado crónico de las inflamaciones de las fosas nasales o *rinitis*. Se comprende así el lugar considerable que ocupan las lesiones del meato medio en la patología de las fosas nasales.

b) *Estructura*.—También aquí encontramos un *esqueleto* tapizado por la *mucosa pituitaria*.

a) La *pituitaria* que reviste la concha y el meato medios tiene en el vivo una coloración roja. Es menos rica en tejido eréctil que la concha y el meato inferiores: no se la encuentra casi más que en la cabeza, el borde inferior y la cola de la concha; en estos puntos es también donde radican las hipertrofias de la mucosa. A nivel del meato es más delgada y más vascular: en este punto, cuando está inflamada crónicamente, da origen a producciones exuberantes, de coloración pálida y aspecto edematoso, que se conocen con el nombre de *pólipos* y que son con frecuencia sintomáticos de osteítis.

β) El *esqueleto subyacente* a la pituitaria se halla constituido: 1.º, a nivel de la concha, por una laminilla procedente de las masas laterales del etmoides; 2.º, a nivel de la pared externa del meato y yendo de delante atrás, por la apófisis ascendente del maxilar superior, por el etmoides y por el palatino. Esta pared ósea es dehiscente en la porción que corresponde a la extremidad posterior del surco del unciforme (por detrás y por debajo de él). En este punto, la pared del meato, constituida únicamente por la mucosa nasal y la mucosa del seno maxilar unidas, presenta, sobre todo en los viejos, uno o muchos agujeros, descritos con el nombre de *orificios de Giralès*, o también *orificios accesorios del seno maxilar* (fig. 378, 7). Estos orificios accesorios hacen comunicar directamente el seno con la fosa nasal.

D. CONCHA Y MEATO SUPERIORES (TERCERA CONCHA Y TERCER MEATO). — La tercera concha y el tercer meato presentan, desde el punto de vista médico-quirúrgico, una importancia mucho menos que las conchas y meatos anteriormente descritos.

a) *Conformación exterior y relaciones*. — Veamos primero la concha:

a) La *concha superior* es pequeña; sólo mide 25 mm de largo por 3 ó 4 de ancho. Su extremidad posterior está en contacto con el borde superior de la concha y es, muy a menudo, visible por rinoscopia posterior. Por el contrario, su extremidad anterior no es visible en el vivo por rinoscopia anterior. Está dirigida casi horizontalmente y muy próxima al tabique.

β) El *meato superior*, a consecuencia de la dirección horizontal de la concha, está ampliamente abierto en la fosa nasal. Está en relación con las células etmoidales posteriores (que desembocan en su parte anterior) y con la órbita.

b) *Estructura*. — Como las conchas y meatos inferiores y medios, la concha y el meato superiores están constituidos por un plano esquelético cubierto por la pituitaria.

a) La *pituitaria* es delgada y no posee tejido eréctil. En cambio, en la cara interna de la concha presenta una mancha amarillenta (*mancha olfatoria*), de 15 mm aproximadamente de extensión, donde existen, como sabemos, células especiales (*células olfatorias*), a las que van a terminar los filetes del nervio homónimo.

β) El *esqueleto* está formado por las masas laterales del etmoides. Presenta a nivel de la extremidad posterior del meato el *agujero esfenopalatino*, donde penetran los vasos y nervios esfenopalatinos; este orificio, como los de la lámina cribosa del etmoides, que, como veremos luego, dan paso a los filetes del nervio olfatorio, en el sujeto revestido de partes blandas está cerrado por la mucosa.

E. CUARTA CONCHA Y CUARTO MEATO. — La *cuarta concha* es una simple cresta que mide de 6 a 7 mm de largo por 2 ó 3 de alto. El *cuarto meato* es una pequeña excavación, de 8 a 9 mm de largo por 2 mm de ancho. En su parte anterior desemboca, 35 ó 40 veces de cada 100, una célula etmoidal posterior.

Por encima y por detrás de la cuarta concha, la pared externa de la fosa nasal se une a la porción descendente de la bóveda formada por el cuerpo del esfenoides. A este nivel se forma una excavación limitada que lleva el nombre de *recessus etmoidoesfenoidal* (fig. 387). La volveremos a encontrar en seguida, con motivo de la bóveda de las fosas nasales, de la que no es más que una dependencia.

4.º PARED SUPERIOR O BÓVEDA

La pared superior o bóveda de las fosas nasales separa, en su parte superior, la pared externa de la pared interna y cierra las fosas nasales por el lado de la cavidad del cráneo.

1.º **Configuración exterior.** — Más que una pared, es un canal largo y estrecho, de dirección anteroposterior, que describe en conjunto una curva de concavidad inferior. Su longitud es muy variable, pues depende de la longitud de la nariz por un lado y del desarrollo del seno esfenoidal por otro. Su anchura es aproximadamente

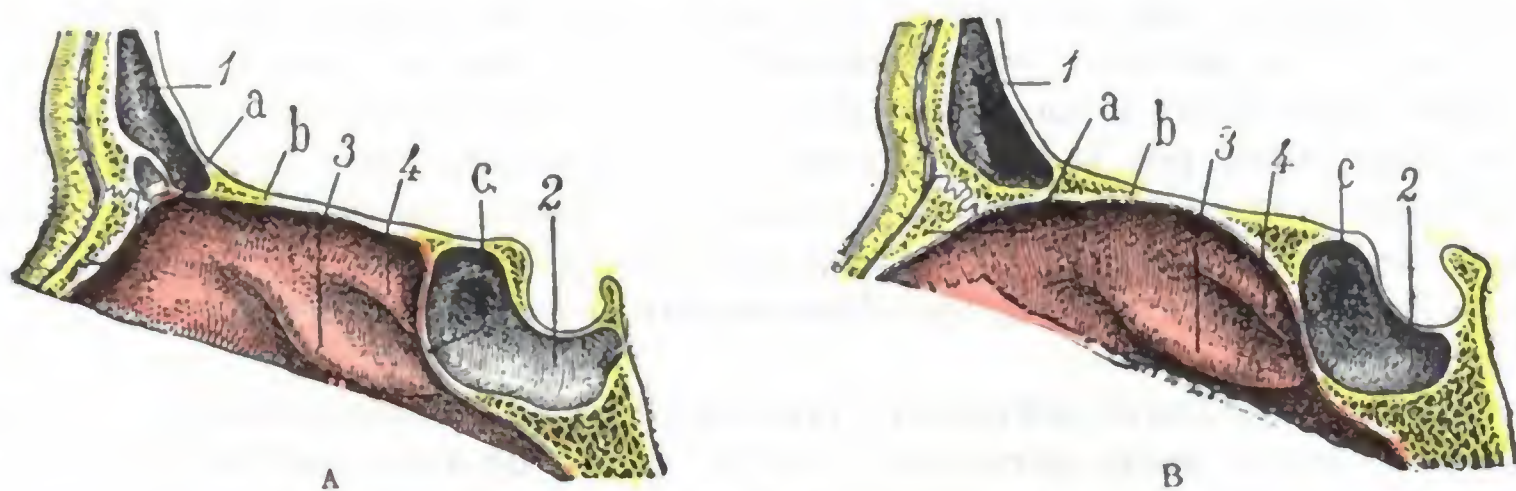


FIG. 379

Los dos tipos de bóveda de las fosas nasales: A, bóveda de ángulos acentuados; B, bóveda de ángulos redondeados (cortes sagitales de fosas nasales derechas).

1. seno frontal. — 2. seno esfenoidal. — 3. concha superior. — 4. cuarta concha.
a. porción de la bóveda. — b. porción frontoetmoidal. — c. porción esfenoidal.

de 3 a 4 mm en su parte anterior o nasal, de 2 a 3 mm en su parte superior o etmoidal y de 5 mm en su parte posterior.

La bóveda de las fosas nasales se extiende hacia delante hasta las ventanas de la nariz. Por detrás se continúa, sin línea de demarcación precisa, con la bóveda de la faringe. La pituitaria que la cubre, delgada y adherente, no tiene tejido eréctil.

Topográficamente, la bóveda nasal se divide en tres porciones (fig. 379), que son, de delante atrás: una porción anterior o *nasal*, una porción superior o *frontoetmoidal* y una porción posterior o *esfenoidal*. Estas tres porciones se unen entre sí generalmente en ángulos redondeados (fig. 379, B), de modo que la bóveda, como ya hemos dicho, representa en conjunto una larga curva de concavidad inferior. Otras veces, por el contrario, y en particular en los individuos de nariz ancha y de senos esfenoidales grandes, los ángulos de unión son muy visibles y la bóveda, con sus tres porciones (anterior, superior y posterior), representa bastante aproximadamente los tres lados de un trapecio (fig. 379, A).

2.º **Relaciones.** — La bóveda de las fosas nasales presenta relaciones importantes que examinaremos separadamente en cada una de sus tres porciones.

a) *Porción nasal.* — La porción anterior o nasal de la bóveda es oblicua de abajo arriba y de delante atrás. Corresponde al dorso de la nariz, o, más exactamente, a los huesos propios de la nariz, cuya anchura y sobre todo cuya longitud son muy variables. Estos últimos ocultan al cirujano la parte más estrecha y más peligrosa de las fosas nasales; por eso su resección se considera, con justo motivo, como la «clave» de todas las operaciones importantes de la parte alta de las fosas nasales (PICQUÉ y TOUBERT).

b) *Porción frontoetmoidal.* — La porción horizontal o frontoetmoidal forma la parte más alta de la bóveda nasal (fig. 380). Está constituida, de delante atrás: pri-

mero, por la espina del frontal; después, por una parte del borde inferior de este hueso, de unos 10 ó 12 mm de anchura; por último, por la lámina cribosa del etmoides. *A nivel del frontal*, la bóveda nasal está en relación con el suelo del seno frontal, pero estas relaciones son muy variables en lo que atañe a extensión y no se pueden utilizar por el cirujano para abordar el seno frontal por vía nasal. *A nivel de la lámina cribosa*, la cavidad nasal sólo está separada de la cavidad del cráneo por una delgada pared ósea, tanto más frágil cuanto que está atravesada por numerosos agujeros para dar paso a los filetes olfatorios. A causa de la orientación del orificio piriforme, los instrumentos introducidos por la ventana nasal se dirigen hacia la lámina cribosa: de ahí el peligro de las intervenciones altas por vía endonasal. Esta lámina cribosa se rompe fácilmente en los traumatismos de la parte anterior

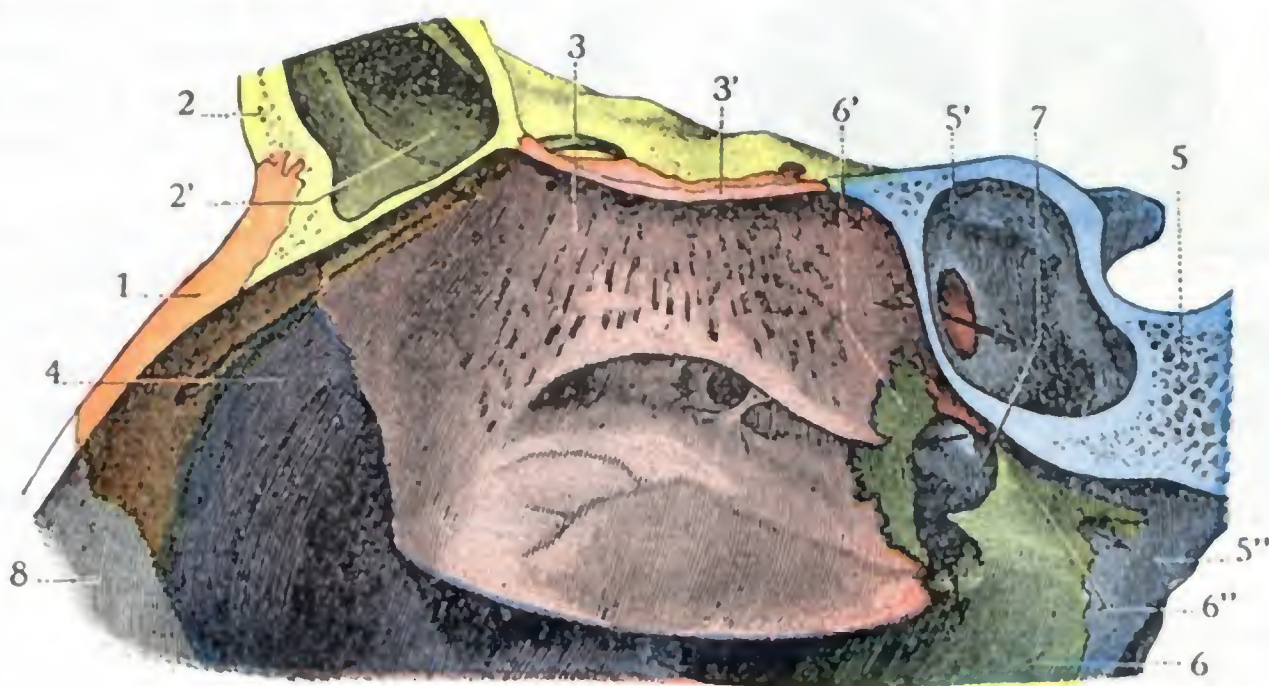


FIG. 380

Bóveda de las fosas nasales, vista en un corte vertical y anteroposterior que pasa un poco a la derecha de la línea media.

1, hueso propio de la nariz. — 2, frontal, con 2', su seno. — 3, masas laterales del etmoides, con 3, lámina cribosa. — 4, maxilar superior. — 5, cuerpo del esfenoides, con: 5', su seno; 5'', su apófisis pterigoides. — 6, palatino, con: 6', su apófisis orbitaria; 6'', su apófisis esfenoidal (hay una flecha colocada en el conducto pterigopalatino). — 7, agujero esfenopalatino. — 8, cartilago de la nariz.

del cráneo: de ahí las abundantes epistaxis y los derrames de líquido cefalorraquídeo por la nariz que se observan en las fracturas del departamento anterior del cráneo, fracturas graves si se tiene en cuenta que están abiertas en un medio tan rico en microbios como son las fosas nasales. Los microbios ni siquiera necesitan una rotura de la lámina cribosa para entrar en el cráneo, y así podemos ver, en la erisipela por ejemplo, cómo la inflamación de la pituitaria se propaga a las meninges por los agujeros de la lámina cribosa (GASSER).

c) *Porción esfenoidal.* — La porción posterior de la bóveda o porción esfenoidal es generalmente vertical, y algunas veces oblicua de arriba abajo y de delante atrás. Formada por la cara anterior del cuerpo del esfenoides, es decir, por la pared anterior del seno esfenoidal, esta porción de la bóveda de las fosas nasales ofrece a nuestra consideración, a 5 mm aproximadamente por debajo del ángulo de reunión con la porción etmoidal, el *orificio del seno esfenoidal*. Insistiremos de nuevo sobre este orificio al tratar del seno esfenoidal. Bástenos aquí decir que en condiciones normales no es visible por rinoscopia anterior. Desemboca en una pequeña excavación de 22 mm de largo por 5 ó 6 de ancho y 3 ó 4 de profundidad, que la oculta a la vista. Esta excavación, que está vaciada en parte a expensas de la bóveda y en parte también a expensas del segmento de la pared externa de las fosas nasales situado inmediatamente por encima y por detrás de la cuarta concha, constituye el *recessus etmoido-esfenoidal* (véase fig. 387, 12)

La situación del orificio del seno esfenoidal en la bóveda nasal, la forma en canal y la regularidad de ésta que se opone a los accidentes y a las deformaciones tan frecuentes de las paredes interna y externa de las fosas nasales, han inducido a uno de nosotros (JACOB) a intentar si, siguiendo en toda su extensión la bóveda nasal con un instrumento como de calibre apropiado (una sonda delgada de Itard, por ejemplo), no sería más fácil practicar el cateterismo del seno esfenoidal que por el procedimiento clásico. Se ha demostrado que, tanto en el cadáver como en el vivo, es casi seguro, por ese medio, penetrar en el seno sin lesionar la bóveda nasal ni, particularmente, la lámina cribosa, sobre la que se desliza, en sentido paralelo a ella, la parte convexa del piso de la sonda.

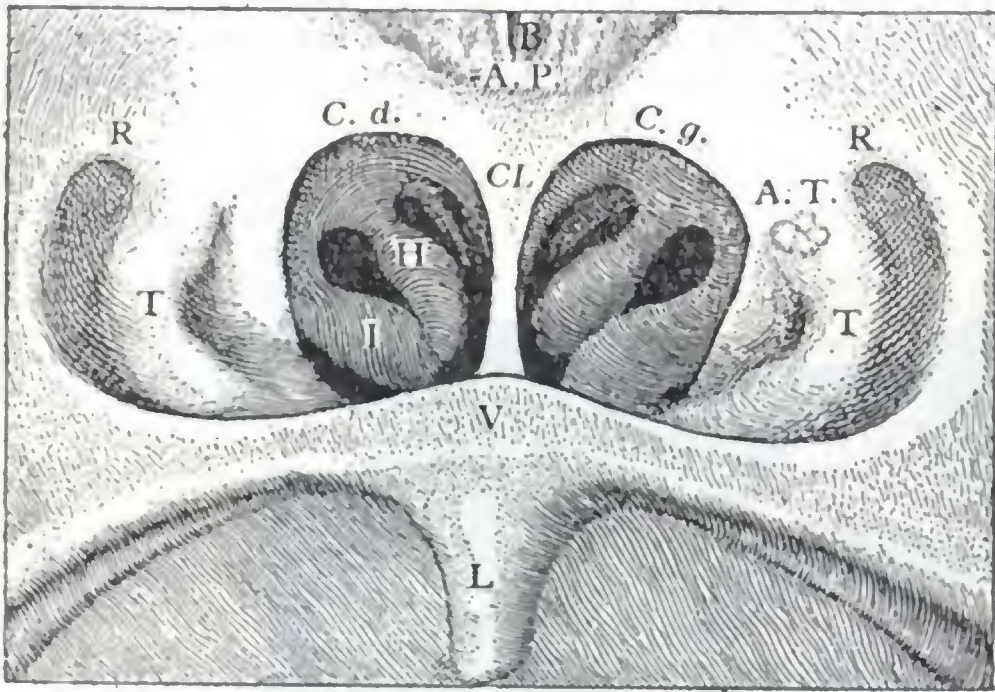


FIG. 381

Imagen rinoscópica posterior de la nasofaringe normal (según CHAVASSE y TOUBERT).

C. d., coana derecha. — C. g., coana izquierda. — Cl., tabique. — A. P., amígdala faríngea. — A. T., amígdala tubárica. — V, velo del paladar. — L, úvula. — R, fosita de Rosenmüller. — T, orificio tubárico. — I, cola de la concha inferior. — H, cola de la concha media.

para la cavidad bucal de la nasal. Está constituido por las láminas horizontales del maxilar superior y del palatino.

1.º Configuración exterior. — El suelo (fig. 198, 20), como la bóveda, reviste la forma de un canal dirigido de delante atrás, pero mucho más corto (6 cm) y más ancho. Estrecho por delante, donde mide 5 mm, se ensancha después a 3 cm del orificio nasal, donde mide 17 mm, para estrecharse de nuevo en su extremidad posterior, donde mide 12 mm tan sólo. La pituitaria adhiere débilmente sobre el suelo nasal del que se desprende con facilidad; no posee tejido eréctil.

2.º Relaciones. — El suelo nasal está en relación, por detrás, con el velo del paladar, que es continuación del mismo. Por rinoscopia anterior se puede percibir la convexidad del velo del paladar que prolonga el plano de la pared inferior de las fosas nasales, y los movimientos de este órgano son un punto de referencia que puede utilizar el clínico. Siguiendo con un instrumento como el suelo de la fosa nasal, se penetra en la faringe directamente y sin encontrar obstáculo alguno; ésta es también la vía escogida para practicar el cateterismo de la trompa de Eustaquio. En su parte anterior, el suelo está en relación con el borde alveolar del maxilar y con los dientes que en él están implantados. Por fuera, corresponde al seno maxilar. Por abajo, separa la cavidad bucal de la nasal. Ya hemos señalado la importancia de estas relaciones desde el punto de vista de la patología de la región; no volveremos a tratar aquí, para evitar repeticiones inútiles, lo dicho ya en el estudio de las regiones *dentaria, palatina* y del *seno maxilar*

Cuando los huesos propios de la nariz han sido resecados, una sonda acanalada que pasa rozando a lo largo de la lámina cribosa se dirige forzosamente hacia el seno esfenoidal, cuyo acceso se hace así en extremo fácil (PICQUÉ y TOUBERT).

Hagamos notar, además, que la situación del orificio sinusal en la parte de la bóveda nasal que se continúa, por abajo y atrás, con la bóveda de la faringe, explica por qué la secreciones, en caso de sinusitis esfenoidal, desaguan por la faringe y no por las fosas nasales.

5.º PARED INFERIOR O SUELO

El suelo de las fosas nasales es un tabique horizontal que se-

6.º ORIFICIO POSTERIOR, COANAS

Las coanas son dos anchos orificios por los cuales las fosas nasales se abren en la faringe (fig. 237, 2).

De forma oval, con su eje mayor vertical y el menor transversal, miden por término medio, en el adulto, 20 mm en su diámetro vertical y 12 mm en el transversal; son un poco más pequeñas en la mujer que en el hombre. Vistas por reflexión en el espejo rinofaríngeo (rinoscopia posterior, fig. 381), los coanas parecen casi circulares en vez de ovals. Pueden estar estrechadas y hasta a veces obstruidas más o menos completamente, después de afecciones ulcerosas de la faringe nasal (gangrena, tuberculosis, sífilis, quemaduras).

Limitadas por fuera por el surco faringonasal y por dentro por el borde posterior del tabique, las coanas se continúan, sin línea de demarcación precisa, por arriba con la bóveda de la faringe y por abajo con el velo del paladar. Estos orificios se relacionan: por arriba, con la pared inferior de los senos esfenoidales; por delante, con la cola de la concha inferior y de la concha media; por detrás, con la faringe nasal. Así se explica, desde luego, por qué la hidropesía del seno esfenoidal, y sobre todo la hipertrofia de las colas de las conchas, las vegetaciones adenoides y los tumores de la faringe (pólipos nasofaríngeos) pueden, al obstruir las coanas, dificultar la respiración nasal por la misma razón que las afecciones intranasales.

c) Vista de conjunto de las fosas nasales

Acabamos de estudiar en las páginas precedentes cada uno de los elementos anatómicos de las fosas nasales. Vamos a realizar ahora un estudio de conjunto considerando: 1.º, sus *dimensiones*; 2.º, su *división topográfica*.

1.º Dimensiones. — Las fosas nasales son, en estado normal, unas cavidades muy irregulares. Aunque su longitud, de unos 70 mm por término medio, y su altura, de unos 45 mm, son relativamente fijas, su anchura varía mucho según que se la considere entre el tabique y la cara convexa de las conchas, o bien entre el tabique y la pared meática. En el primer caso es de 2 a 3 mm aproximadamente; en el segundo oscila entre 8 y 16 mm.

Varía mucho igualmente de una fosa nasal a la otra, lo que se explica sin dificultad si se recuerdan las frecuentes desviaciones y deformaciones del tabique.

De una manera general se puede decir que la cavidad nasal es más ancha en su parte media que en la anterior y posterior, y que es asimismo más ancha en su mitad inferior que en la superior.

En el estado patológico se observa, alguna vez, una dilatación de las fosas nasales (figura 382, C). Así acontece particularmente en la *rinitis atrófica* u *ocena*, afección en la cual se pueden ver las conchas reducidas a simples crestas apenas salientes y las fosas nasales transformadas en dos largas y vastas cavidades, donde el aire inspirado no puede humedecerse ni desembarazarse del polvo y los gérmenes que ha arrastrado. Pero lo que se observa más comúnmente en la mayor parte de las enfermedades de las fosas nasales, es una reducción o una obstrucción de su cavidad (fig. 382, B), producida a menudo por turgencia de la mucosa en las inflamaciones agudas o crónicas (*rinitis hipertróficas*), y en otros casos, como resultado de deformaciones de las paredes (concha abombada, hipertrofia del etmoides, desviaciones y crestas del tabique). Tanto si la cavidad nasal está muy ensanchada como si, al contrario, está estenosada, las fosas nasales no pueden, según la expresión de FRANCISCO FRANCK, cumplir su papel «de centinela respiratorio», y de ello resulta para el aparato pulmonar una amenaza continua de infección.

2.º **División topográfica.** — Tanto desde el punto de vista de la fisiología como de la anatomía médico-quirúrgica, la cavidad nasal puede ser dividida en dos pisos: 1.º, un *piso inferior o respiratorio*; 2.º, un *piso superior u olfatorio*. La hendidura olfatoria, es decir, la hendidura que forma con el tabique el borde libre de la concha media, constituye el límite que separa artificialmente estos dos pisos.

a) El *piso inferior o respiratorio* de las fosas nasales comprende la concha inferior, el meato inferior, el borde libre de la concha media y el meato medio. Se halla recorrido normalmente por la corriente de aire inspirada o espirada. A este nivel la cavidad nasal es relativamente ancha, de fácil exploración y accesible al

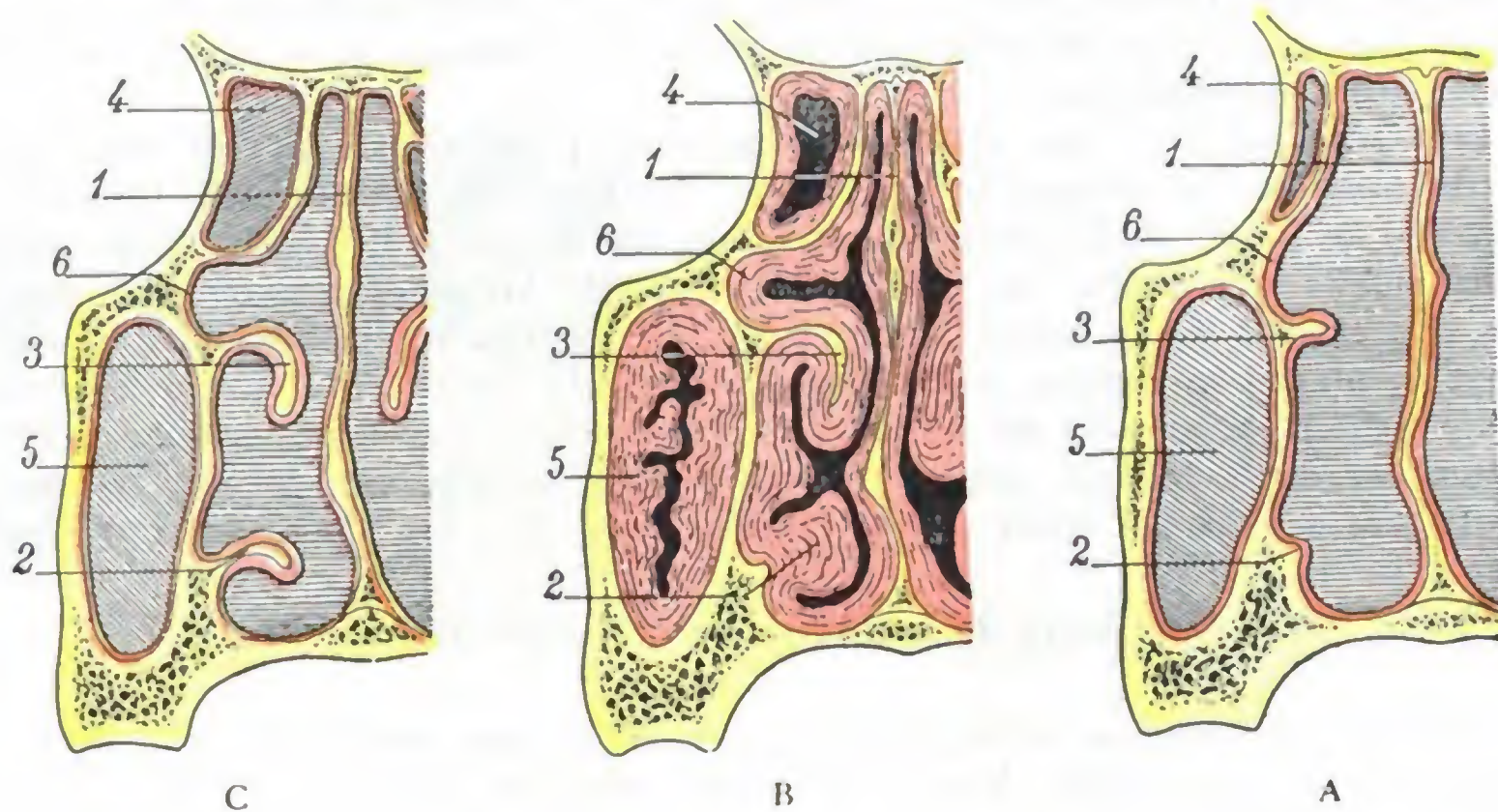


FIG. 382

Cavidad de las fosas nasales en estado normal y en estado patológico: A, cavidad nasal de dimensiones normales; B, cavidad nasal reducida por la hipertrofia de la mucosa (*rinitis hipertrofica y sinusitis maxilar*); C, cavidad nasal dilatada a consecuencia de la atrofia de las conchas y de la mucosa (*ocena*).

1, tabique de las fosas nasales. — 2, concha inferior. — 3, concha media. — 4, célula etmoidal.
5, seno maxilar. — 6, mucosa.

cirujano por las vías naturales. Sus lesiones tienen una sintomatología aparatosa (trastornos respiratorios), que llama rápidamente la atención del enfermo y del médico.

β) El *piso superior u olfatorio*, que es la región más estrecha de las fosas nasales, está constituido por la tercera y cuarta conchas, así como por los meatos correspondientes. Situado por encima de la hendidura olfatoria, más allá de la cual no se puede, en condiciones ordinarias, hacer penetrar los rayos luminosos, es inaccesible al examen rinoscópico. Para llegar hasta él, el cirujano se ve obligado a crear una vía artificial, casi siempre insuficiente. El aire no lo recorre más que cuando se ejerce la olfacción, es decir, durante una fuerte inspiración; las afecciones que se desarrollan en este segmento de las fosas nasales pasan inadvertidas durante un lapso de tiempo más o menos largo y pueden fácilmente propagarse a las regiones próximas.

d) Vasos y nervios

1.º **Arterias.** — Las arterias de las fosas nasales proceden principalmente: 1.º, de las *arterias etmoidales anteriores* y de las *etmoidales posteriores*, ramas de la oftálmica; 2.º, de la *esfenopalatina*, rama terminal de la maxilar interna. La *nasal posterior*, rama

de la palatina superior, la *suborbitaria*, la *pterigopalatina* y, por último, la *facial* (por la arteria del subtabique) envían algunos ramos accesorios.

2.º Venas. — Las venas, que provienen de las fosas nasales, siguen tres caminos diferentes, formando así tres grupos:

α) Un grupo de venas anteriores, que salen de las fosas nasales por las ventanas de la nariz y van a terminar en la vena facial.

β) Un grupo de venas posteriores, formado por las venas esfenopalatinas, que desemboca en el plexo venoso maxilar interno.

γ) Un grupo de venas superiores, formado por las venas etmoidales, que desembocan en la vena oftálmica; muchos autores admiten que una de estas venas desemboca en el seno longitudinal superior a través del agujero ciego.

La circulación venosa de las fosas nasales es muy rica. Hemos dicho en páginas anteriores que en ciertos puntos (concha inferior y concha media), los vasos sanguíneos de la pituitaria llegan a transformarse en una especie de tejido cavernoso particular, bien estudiado por TOYNBEE, ZUCKERKANDL, PILLIET, cuyo espesor llega a alcanzar 2, 3 y 4 mm y cuyo papel en la fisiología y la patología de las fosas nasales señalamos. Haremos notar solamente aquí que las venas nasales tienen numerosas relaciones con la oftálmica y que, según ciertos autores (ZIEM), es lógico buscar en ellas la explicación de los trastornos oculares llamados reflejos que se observan en el curso de las afecciones de las fosas nasales. Añadiremos que, por medio de la vena oftálmica o directamente por la vena del agujero ciego, la circulación intranasal está en relación íntima con la circulación intracraneal. Se comprende así por qué una epistaxis produce alivio considerable cuando la presión intracraneal está aumentada, y cómo se ha podido aconsejar que se respeten estas hemorragias, llamadas «saludables» en los sujetos de cierta edad y de temperamento apoplético. Se comprende también que, en ciertos casos, la infección nasal pueda propagarse, por medio de las venas etmoidales, a los senos craneales y a las meninges.

3.º Linfáticos. — Los linfáticos de las fosas nasales, descritos por SIMON en 1851, por PANAS en 1860 y después por SAPPEY, han sido estudiados de nuevo posteriormente por MOST y por MARC ANDRÉ. Según los trabajos de estos últimos autores, los linfáticos de las fosas nasales desembocan principalmente: 1.º, en los ganglios retrofaríngeos, que se hallan situados detrás de la faringe, en la unión de su cara posterior con sus dos caras laterales, a la altura de las masas laterales del atlas; 2.º, en los ganglios superiores de la cadena carotídea, a la altura del asta mayor del hueso hioides. Accesoriamente, algunos troncos linfáticos que emanan de la parte anterior de la mucosa terminan en los ganglios submaxilares, donde van a parar también los linfáticos de las ventanas de la nariz.

SCHWALBE, AXEL KEY y RETZIUS han señalado en la pituitaria un sistema de conductos linfáticos que se continuarían, por una parte, a través de los orificios de la lámina cribosa, bien con la cavidad aracnoidea, bien con los espacios subaracnoideos, y que, por la otra parte, se abrirían, por orificios independientes, en la superficie libre de la mucosa. Estos miles de orificios podrían, pues, realmente infiltrar «los humores del cerebro» en las fosas nasales, como creían los antiguos, y sobre todo propagar fácilmente al cerebro las inflamaciones nasales. MARC ANDRÉ comprobó también la comunicación entre los linfáticos de la parte olfatoria de la pituitaria y los espacios perimeníngeos; pero negó que tales linfáticos se abran libremente en la superficie de la mucosa; en las fosas nasales, como en otros lugares orgánicos, las vías linfáticas forman un sistema completamente cerrado.

4.º Nervios. — Los nervios de las fosas nasales pertenecen a dos órdenes: nervios de sensibilidad general y nervios de sensibilidad especial.

a) *Nervios de sensibilidad general.* — Los nervios de sensibilidad general nacen del trigémino por medio de las ramas siguientes: 1.ª, el *nasal interno*, rama del oftál-

mico de Willis; esta rama inerva asimismo por medio de anastomosis, o directamente, el ojo y sus anexos: de aquí los trastornos oculares reflejos (ambliopía, astenopía acomodatriz, etc.) que se observan algunas veces en las afecciones de las fosas nasales; ya hemos dicho antes, y lo recordamos aquí, que, para ZIEM, estos trastornos reflejos no serían debidos a las relaciones nerviosas que existen entre la órbita y las fosas nasales, sino a las relaciones vasculares; 2.^a, el *esfenopalatino*, rama del ganglio de Meckel; 3.^a, el *nasal posterior*, rama del palatino anterior; 4.^a, el *pterigopalatino*, rama del ganglio de Meckel. Todos estos filetes nerviosos proporcionan a las fosas nasales su exquisita sensibilidad. Su excitación anormal, consecutiva por lo general a las lesiones de la mucosa, produce los accidentes que caracterizan el asma del heno o coriza espasmódica.

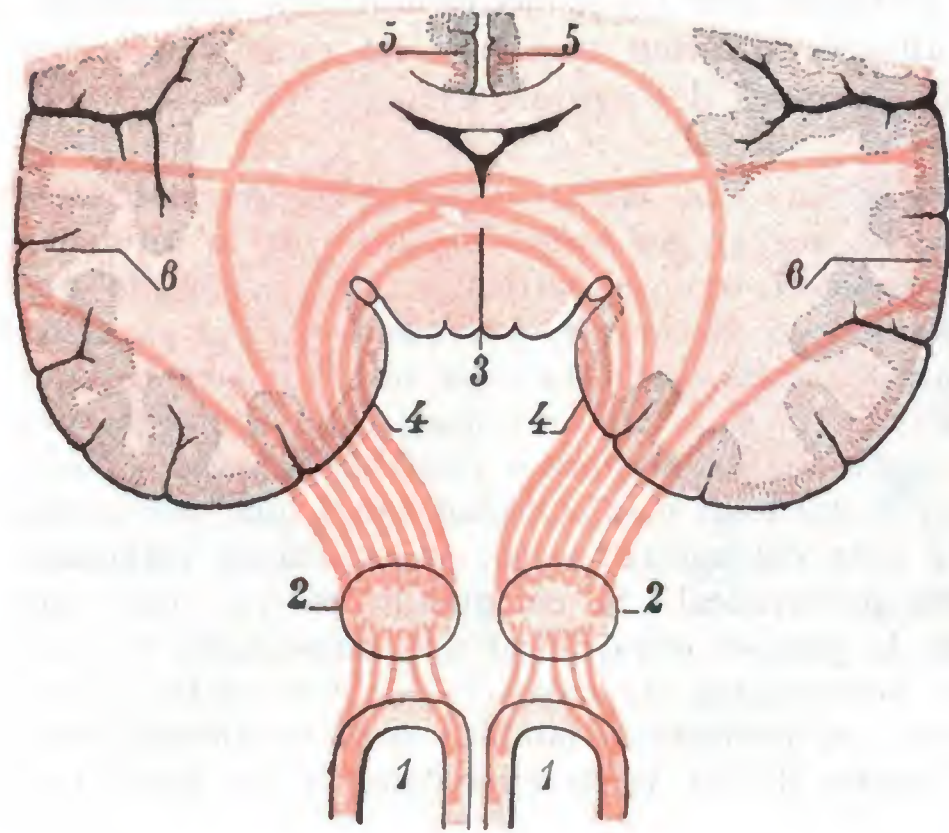


FIG. 383

Vía olfatoria vista en sección frontal.

1. 1, fosas nasales, con la lámina cribosa del etmoides en su parte superior. — 2, bulbo olfatorio. — 3, comisura blanca anterior, donde está situado el quiasma olfatorio. — 4, circunvolución del hipocampo (centro hipocámpico). — 5, circunvolución del cuerpo calloso (centro calloso). — 6, circunvolución temporal (centro temporal). (El cuarto centro o centro orbitario no es visible en esta sección frontal.)

craneal, subdividida a su vez en un segmento extraencefálico y un segmento intraencefálico.

a) La *parte extracraneal* de la vía olfatoria está constituida por los filetes del nervio olfatorio que, nacidos de las células olfatorias de la pituitaria, atraviesan los orificios de la lámina cribosa y van a terminar en la cara inferior del bulbo olfatorio. Las células olfatorias de la pituitaria forman una especie de ganglio extendido en su superficie que representa para el nervio olfatorio lo que son las células bipolares de la retina para el nervio óptico, lo que el ganglio espinal para la raíz sensitiva de un nervio raquídeo, etc. La parte de la pituitaria en que se encuentran estas células y que lleva el nombre de *mancha olfatoria* mide apenas centímetro y medio de extensión. Por fuera ocupa, como ya dijimos anteriormente, la cara convexa de la concha superior; hacia dentro ocupa también, sobre la parte superior del tabique, una superficie de 15 mm de extensión, limitada por abajo por un plano que pasa por el borde inferior de la concha superior (BRÜNN). Una lesión de la parte superior de la mucosa nasal se traducirá por la desaparición del olfato, es decir, por *anosmia*. Análogamente, una lesión de los mismos filetes del nervio olfatorio, lesión consecutiva por lo general a una fisura del cráneo irradiada hacia la lámina cribosa, va acompañada de anosmia (fracturas del compartimiento anterior del cráneo).

β) La *parte intracraneal* de la vía olfatoria está constituida por el bulbo olfatorio, al cual sigue la cinta olfatoria, que, a su vez, se resuelve en su extremidad posterior en cierto número de fascículos que se designan impropriamente con el nombre de *raíces del olfatorio* y que terminan en la corteza cerebral. El bulbo olfatorio, la cinta olfatoria, el origen de las raíces, están situados en la cara inferior del hemisferio cerebral, donde ya los estudiamos al

b) *Nervio olfatorio, vía olfatoria*. — El nervio olfatorio es, conforme indica su nombre, el nervio de la olfacción, el que proporciona a las fosas nasales su sensibilidad especial. El conjunto de este nervio, sus centros ganglionares, su centro cortical, así como las fibras que unen estos diversos centros entre sí y con los demás, la *vía olfatoria* o *aparato nervioso de la olfacción*.

Este aparato, tan desarrollado en los animales osmáticos, es rudimentario en el hombre. Seremos tanto más breve en su descripción, cuanto que el papel que desempeña en la patología es igualmente insignificante. Se pueden distinguir en la vía olfatoria (fig. 383) dos partes: 1.^o, una *parte periférica* o *extracraneal*; 2.^o, una *pared central* o *intracraneal*.

describir el cerebro (véase pág. 133); estas formaciones son, pues, *extracefálicas*. Las raíces son *intraencefálicas*; después de haberse interrumpido en las masas grises llamadas *centros ganglionares*, terminan finalmente en los *centros corticales*.

γ) Los *centros ganglionares*, o *neuronas de enlace*, interpuestos en el trayecto de la vía olfatoria, son: 1.º, el *bulbo olfatorio*, o primera neurona de enlace, a la cual van las prolongaciones cilindroaxiales (que forman los filetes olfatorios) de las células olfatorias de la pituitaria; 2.º, el *tubérculo olfatorio*, situado en el límite posterior del lóbulo olfatorio. Este tubérculo, o segunda neurona de enlace de la vía olfatoria, recibe las prolongaciones cilindroaxiales emanadas de las células del bulbo olfatorio (estas prolongaciones forman la cintilla olfatoria). Las prolongaciones cilindroaxiales que el tubérculo olfatorio emite a su vez y que forman las *raíces blancas internas y externas*, la *raíz media o gris* y la *raíz superior*, penetran en el cerebro y terminan en la corteza cerebral, después de entrecruzarse parcialmente en la comisura blanca anterior con las del lado opuesto y haber así formado un *quiasma olfatorio* análogo al quiasma óptico. Este entrecruzamiento de los conductores olfatorios en el quiasma nos explica los fenómenos de anosmia unilateral y cruzada que son algunas veces consecutivos a una lesión, también unilateral, que radica en el hemisferio del lado opuesto.

δ) Las porciones de la corteza en que terminan las fibras olfatorias constituyen los *centros corticales* de la olfacción. Estos centros son todavía poco conocidos. Se admite casi generalmente: 1.º, que la raíz blanca externa se dirige a la circunvolución del hipocampo (*centro hipocámpico*); 2.º, que la raíz blanca interna se termina en la circunvolución del cuerpo calloso (*centro calloso*); 3.º, que la raíz superior va al lóbulo orbitario (*centro orbitario*); 4.º, por último, que la raíz media acaba en el lóbulo temporal (*centro temporal*).

ε) Respecto a las *conexiones de los centros corticales* entre sí y a las de los centros ganglionares con los centros bulbomedulares, que explicarían los movimientos reflejos que tienen efecto en los músculos motores de la cabeza y de la nariz bajo la influencia de una impresión olfatoria, son poco conocidas.

e) Exploración y vías de acceso

Las fosas nasales, por razón de su disposición irregular, que las ha hecho comparar a corredores tortuosos, son de difícil exploración y acceso.

1.º Exploración. — La exploración de la porción superior u olfatoria de las fosas nasales es imposible en clínica.

En cuanto al examen de la porción inferior, aquella que hemos llamado porción respiratoria y que se encuentra situada por debajo de la hendidura olfatoria, se practica de dos maneras diferentes, a saber: 1.º, por el orificio anterior de las fosas nasales, por medio de un espéculo que permite proyectar en la cavidad nasal los rayos que emanan de una luz artificial; esta manera de explorar el segmento anterior de las fosas nasales recibe el nombre de *rinoscopia anterior*; 2.º, por la nasofaringe, con la ayuda de un espejo que, colocado en esta cavidad, ilumina, por una parte, el orificio posterior de las fosas nasales por reflexión y, por otra, envía la imagen al observador: esta exploración se llama *rinoscopia posterior*.

Tanto si se practica la rinoscopia anterior como la posterior, la región del meato inferior y la del meato medio escapan ordinariamente al examen, ocultas como están por las conchas correspondientes. En los casos patológicos en que el cirujano necesita una exploración correcta, está indicada la resección de la concha o *turbinotomía*.

2.º Vías de acceso. — La vía anterior (*ventanas nasales*) y la vía posterior (*nasofaringe*), utilizadas para el examen clínico de las fosas nasales, son asimismo las vías de acceso que sigue el cirujano para intervenir. Sin embargo, esta *vía natural* sólo conviene para las afecciones benignas de la porción respiratoria de la cavidad nasal. Cuando es necesario descubrir la porción olfatoria, o bien si se interviene por una afección maligna, lo que exige un gran campo operatorio, el cirujano se fragua entonces una *vía artificial* mediante una operación preliminar que se llama *rinotomía*.

2. CAVIDADES ANEXAS A LAS FOSAS NASALES

Las cavidades anexas a las fosas nasales, en número de ocho, cuatro a cada lado, son (fig. 384): 1.º, las *células etmoidales*; 2.º, el *seno esfenoidal*; 3.º, el *seno frontal*; 4.º, el *seno maxilar*. Pares y simétricas, estas distintas cavidades adquieren algunas veces dimensiones considerables. Comunican cada una con la fosa nasal correspondiente, sin tener jamás entre sí comunicaciones directas, a menos de que exista una anomalía, que por lo general es muy rara.

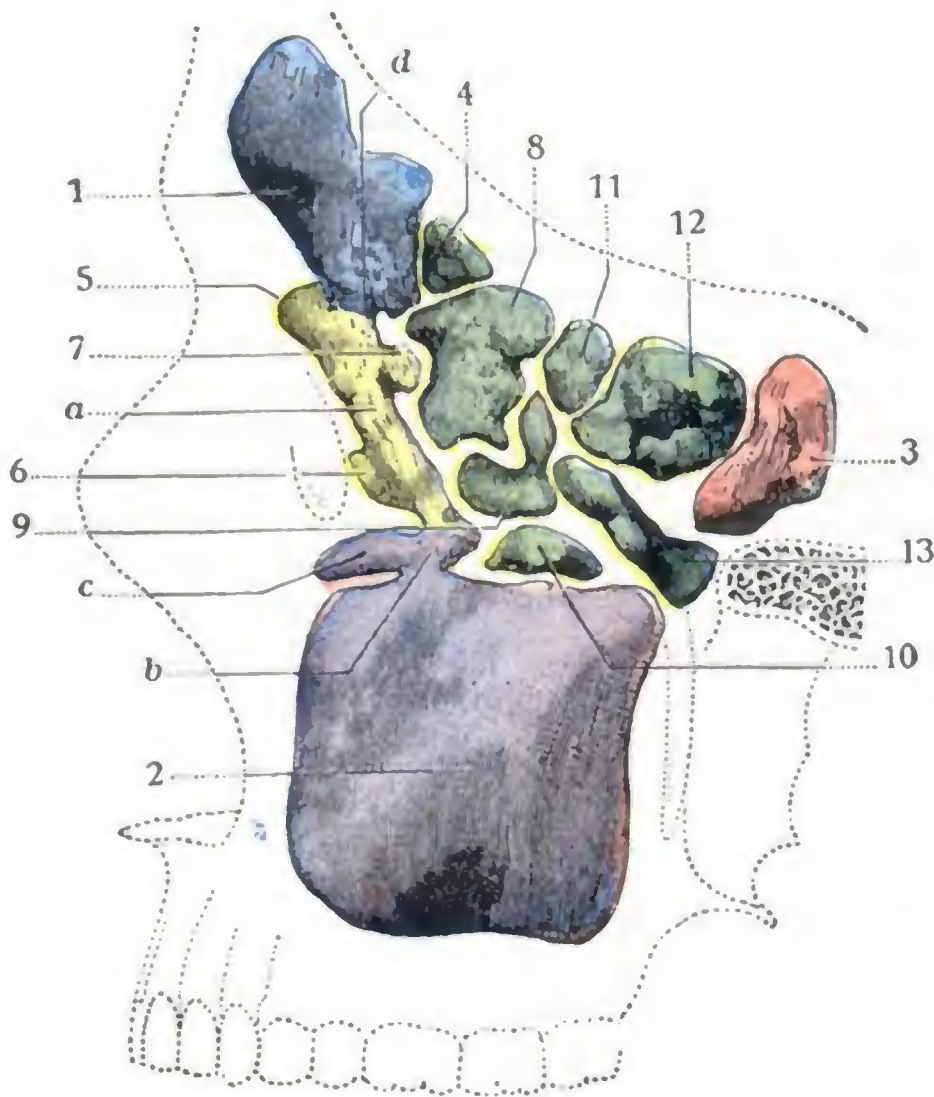


FIG. 384

Molde de las cavidades anexas a las fosas nasales.
(Según SIEUR y JACOB).

1. seno frontal. — 2. seno maxilar. — 3. seno esfenoidal. — 4. 5. 6. 7. 8. 9. 10. 11. 12. 13. células etmoidales (4, 5. 6. 7. células del canal del unciforme; 8. 9. 10. células del canal de la vesícula; 11. 12. 13. células posteriores). — a. canal del unciforme. — b. conducto maxilar. — c. prolongación orbitaria del seno maxilar. — d. conducto frontonasal.

Las cavidades anexas a las fosas nasales vienen a ser divertículos más o menos irregulares de las fosas nasales, a las que se encuentran unidos por un orificio estrecho. En estos receptáculos los microbios patógenos pueden esconderse y escapar a los tópicos antisépticos o a la acción bactericida del moco nasal normal. Esto nos explica por qué se ve con tanta frecuencia, en clínica, que la infección, primitivamente extendida a toda la pituitaria, desaparece poco a poco de la cavidad nasal propiamente dicha, pero persiste en las cavidades anexas, o sea por qué la etmoiditis y la sinusitis son casi siempre consecutivas a corizas repetidas. Las enfermedades de las cavidades anexas tienen en patología nasal una importancia que numerosos trabajos, publicados en diferentes países en el curso de las últimas décadas han puesto bien de manifiesto. De aquí que, por razón del interés práctico que se relaciona con ellas, convenga dar al estudio anatomotopográfico de estas cavidades un lugar más importante del que se le ha venido dando.

a) Células etmoidales

Las células etmoidales son cavidades anfractuosas que se hallan en el espesor de las masas laterales del etmoides y se abren en los meatos medio y superior de las fosas nasales. Su conjunto constituye el *laberinto etmoidal*.

1.º Situación y límites. — Están limitadas: 1.º, por dentro, por la cavidad nasal, de la que forman en parte la pared externa; 2.º, por fuera, por la órbita, de la cual forman la pared interna; 3.º, por arriba, por el hueso frontal delante, y las pequeñas alas del esfenoides detrás; estos dos huesos las separan del seno frontal y de la cavidad craneal; 4.º, por abajo, por último, por el maxilar superior delante, y por la apófisis orbitaria del palatino y el cuerpo del esfenoides detrás; estos diversos huesos las separan de los senos esfenoidal y maxilar.

Las células etmoidales se encuentran así situadas por encima del seno maxilar, por debajo del seno frontal y por delante del seno esfenoidal. Forman, como se ve, una especie de lazo de unión entre las diversas cavidades anexas a las fosas nasales.

Conviene añadir que las células etmoidales no están siempre limitadas a las masas laterales del etmoides, sino que pueden invadir más o menos los huesos que se articulan con dichas masas laterales: las prolongaciones así formadas (prolongaciones frontales, esfenoidales, palatinas, maxilares) tienen cierta importancia desde el punto de vista patológico.

2.º Arquitectura y estructura. — Las masas laterales del etmoides están constituidas por la yuxtaposición de pequeñas cavidades, o células, cuya disposición se compara clásicamente al de las celdillas de un panal de avispas, estando separadas unas de otras por tabiques óseos muy delgados. La gran irregularidad y la variabilidad de la forma y disposición que presentan estas células explican el nombre de *laberinto etmoidal* que, con justa razón, diera ZUCKERKANDL a su conjunto. Si bien la forma de las células es muy irregular, la mayor parte de ellas, sin embargo, adoptan de una manera general la forma de un infundíbulo, cuya base, dirigida hacia arriba, corresponde a la órbita, y cuyo vértice, dirigido hacia abajo corresponde a los meatos, en donde se abren, ya aisladamente, ya después de haberse reunido dos o tres células contiguas. Sus orificios de unión son circulares u ovals y miden de 2 a 3 mm de diámetro a nivel de las células anteriores, 4, 5 y, algunas veces, 6 mm a nivel de las células posteriores.

Las paredes de las células, y también los tabiques que las separan, están formados por un tejido compacto, que es siempre de una extrema delgadez y hasta algunas veces falta en ciertos puntos (*dehiscencias de la pared interna de la órbita*), y que, por otra parte, la inflamación altera rápidamente. De ahí la gran frecuencia de la *osteítis celular* en la etmoiditis crónica.

La mucosa que reviste estas células etmoidales no es más que una continuación de la pituitaria, y por ella es por la que les llegan sus vasos y sus nervios, continuación de los vasos y nervios de las fosas nasales propiamente dichas. En estado normal es muy delgada y poco adherente al esqueleto. Contiene algunas glándulas acinosas, que pueden llegar a ser asiento de quistes llamados *mucoceles*. Bajo la influencia de la inflamación crónica, engruesa y da origen a producciones sésiles o pediculados (*pólipos*). La capa profunda de esta mucosa representa para el esqueleto subyacente el papel de periostio y puede ser el punto de partida, lo mismo aquí que en las fosas nasales y en las otras cavidades anexas, de *osteomas* de desarrollo lento, pero que terminan invadiendo las regiones próximas (órbita, cavidad craneal, fosas nasales, etc.), produciendo entonces accidentes graves.

3.º Número y dimensiones. — El número y las dimensiones de las células etmoidales es muy variable, no sólo de un individuo a otro, sino hasta, en el mismo sujeto, de un lado a otro. Por término medio, se encuentran de 7 a 9 células (RANGLARET, SIEUR y JACOB); el número menor que hemos encontrado ha sido de 5, y el mayor, de 14. En general, cuanto menor es el número de células, mayores son éstas. Algunas (*pequeñas células*) pueden contener una o dos gotas de agua; otras (*grandes células*) hasta 2 ó 3 cc. El contenido total del laberinto etmoidal es de 8 a 10 cc.

Al lado de este tipo, *tipo medio*, de laberinto etmoidal, se pueden observar un tipo de *laberinto hipertrófico* y otro de *laberinto atrófico*. La hipertrofia puede abarcar todo el laberinto o tan sólo una parte. Cuando las células etmoidales están hipertrofiadas en totalidad, se las ve formar un relieve más o menos considerable, bien en la pared interna de la órbita empujando el globo ocular y produciendo estrabismo, bien en la fosa nasal correspondiente, destruyendo esta última, rechazando y desviando el tabique hacia el lado opuesto.

Cuando la hipertrofia está localizada, radica por lo general en la parte anterosuperior del unciforme (*agger nasi*) o, lo más a menudo, en la vesícula etmoidal, que puede adquirir dimensiones triples o cuádruples de las que presenta en estado normal y producir accidentes de estenosis nasal, por los cuales el cirujano se ve obligado a intervenir algunas veces.

En vez de hipertrofiarse, las células etmoidales pueden atrofiarse, y esto en proporciones muy variables. Este proceso de atrofia es uno de los síntomas característicos de la *ocena*.

4.º Clasificación. — Teniendo en cuenta, por una parte, su abertura en los meatos y, por otra, su situación en la pared interna de la órbita, podemos dividir las células etmoidales en dos grupos:

a) *Células etmoidales anteriores*, que van a abrirse en el meato medio, y cuya base corresponde a la mitad anterior de la pared interna de la órbita.

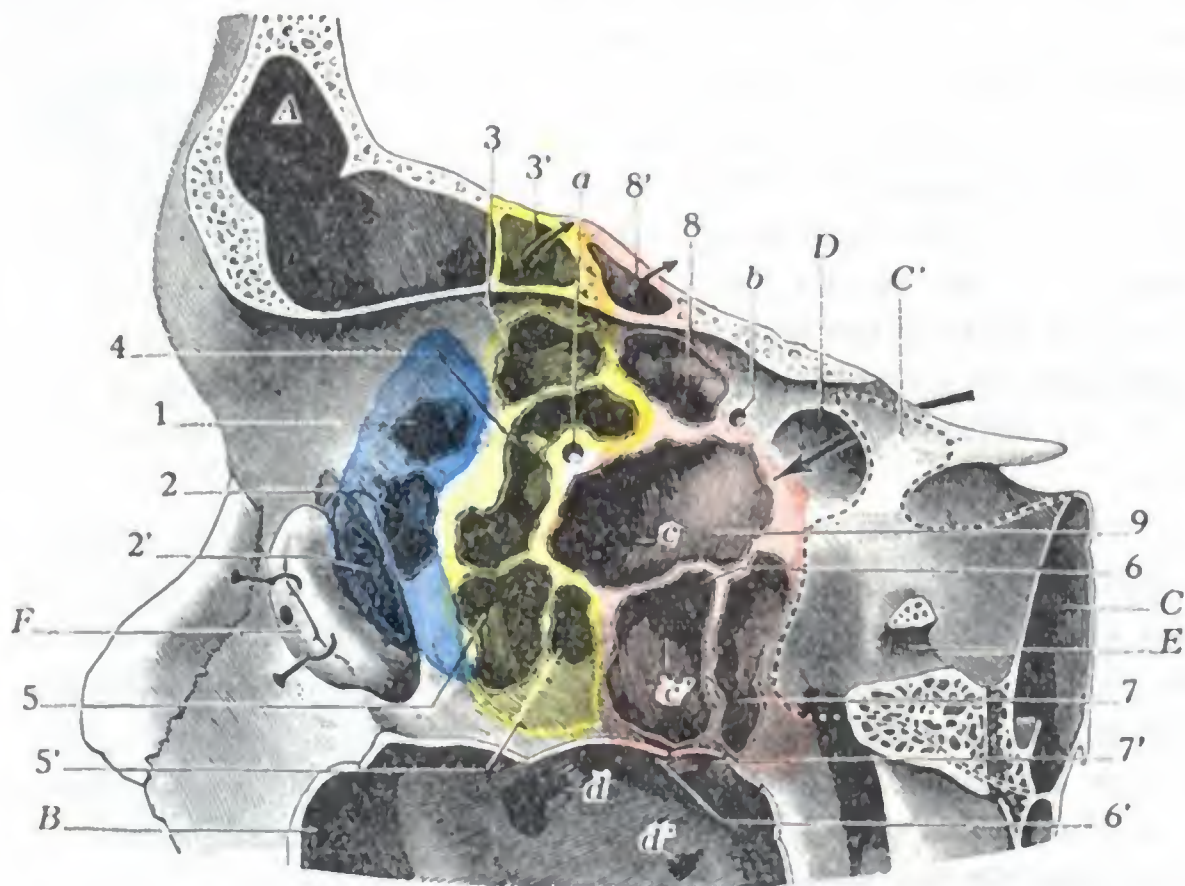


FIG. 385

Células etmoidales, vistas después de haber destruido su pared externa u orbitaria.

(Corte anteroposterior de la órbita, segmento interno del corte; las células del unciforme están coloreadas de azul; las células del canal de la vesícula, de amarillo; las células posteriores, de rojo.)

A, seno frontal. — B, seno maxilar. — C, seno esfenoidal (sus límites anteriores están representados por una línea de puntos, con C', prolongación (línea de puntos) que este seno esfenoidal envía a las alas menores del esfenoides. — D, agujero óptico. — E, conducto o agujero redondo mayor. — F, saco lagrimal reclinado hacia delante.

1, 2, 2', células etmoidales del canal del unciforme. — 3, 4, 5, células del canal de la vesícula (3', prolongación que la célula 3 envía a la bóveda orbitaria). — 6, 7, 8, 9, células etmoidales posteriores, con 6', 7', relieve que forman las células 6 y 7 en el seno maxilar; 8', prolongación que la célula 8 envía al espesor de la bóveda.

a, agujero etmoidal anterior. — b, agujero etmoidal posterior. — c, c', orificios de las células en el meato superior. — d, orificio del seno maxilar. — d', orificio de Gíraldès.

β) *Células etmoidales posteriores*, cuyos orificios desembocan en el meato superior (y algunas veces en el cuarto meato), y cuya base ocupa la mitad posterior de la pared interna de la órbita.

Estos dos grupos, anterior y posterior, son independientes casi siempre uno de otro; sólo tres veces en 50 sujetos, según nuestras observaciones, comunicaban entre sí por perforaciones de los tabiques. Esta comunicación, afortunadamente rara, permite que la infección se generalice a todas las cavidades etmoidales; en semejante caso, la etmoiditis, en vez de ser anterior o posterior, como se observa generalmente, es total desde el principio.

5.º Configuración y relaciones. — Examinaremos por de pronto, desde el doble punto de vista de su configuración y de sus relaciones, los dos grupos de células etmoidales. En seguida indicaremos, como conclusión, cuáles son las relaciones generales del laberinto etmoidal.

A. **CÉLULAS ANTERIORES.** — El número de células anteriores varía de dos a ocho; son bastante pequeñas y a menudo están en comunicación unas con otras. Examinadas

por la pared interna de la órbita (fig. 385), corresponden a la porción de esta pared que está situada por delante de la vertical que pasa por el agujero etmoidal (RANGLARET). Examinadas por la fosa nasal, ofrecen a nuestra consideración sus orificios, todos ellos situados exclusivamente en los canales y en el vértice del meato medio cuya complicada disposición ya conocemos. Según su punto de abertura en el meato medio, se pueden subdividir las células anteriores en tres grupos secundarios (SIEUR y JACOB), a saber: 1.º, *células internas*; 2.º, *células del canal del unciforme*; 3.º, *células del canal de la vesícula*.

a) *Células internas*. — Las células internas, en número de dos, ocupan los dos divertículos internos (anterointerno y posterointerno) que resultan del tabicamiento del vértice del meato y desembocan con holgura en el meato, inmediatamente por dentro de la extremidad de los canales, entre ésta y el borde adherente de la concha. Cuando el seno frontal se abre en uno de estos dos divertículos, en vez de abrirse en el canal del unciforme o en el canal de la vesícula, no existe, por supuesto, más que una sola célula interna. Ordinariamente las células internas presentan tan sólo un débil desarrollo; son simples fondos de saco poco profundos. En algunos casos, sin embargo (ocho o nueve veces de cada cien, según SIEUR y JACOB) se convierten en células tipos, penetran por arriba y por delante en el espesor del tabique de los senos frontales y entonces sobresalen de la cavidad sinusal (fig. 386).

b) *Células del canal del unciforme*. — Estas células, que son en número de 2 a 5, se abren en el canal del unciforme. Cuando el seno frontal no desemboca en la extremidad superior del canal (fig. 387), éste termina bastante a menudo por una célula más o menos saliente en el conducto nasofrontal y forma una *convexidad* en el suelo del seno frontal. Las células que se abren en el canal del unciforme están en relación inmediata con la abertura del seno maxilar (que desemboca también en la parte posterior del canal), y a menudo con la abertura del seno frontal. Se comprende bien que estas células estén siempre afectadas en caso de sinusitis frontales o maxilares; esta *celulitis anterior* se manifiesta por un signo fácil de comprobar en clínica: el dolor a la presión sobre el unguis (*signo de Grünwald*). Las células del canal del unciforme rodean por arriba, por dentro y por detrás el saco lagrimal (fig. 385); su base, cuando están bien desarrolladas, llega a formar la casi totalidad del canal óseo en que se aloja el reservorio de las lágrimas. Hemos indicado ya, el estudiar las vías lagrimales, la importancia de estas relaciones.

c) *Células del canal de la vesícula*. — Estas células reciben este nombre porque van a abrirse en el canal de la vesícula. Son de una a tres. Una de ellas, cuya abertura ocupa la extremidad superior del canal, es ordinariamente bastante voluminosa. Se extiende a menudo en el espesor de la bóveda orbitaria, por detrás del seno frontal, cuya porción orbitaria reemplaza cuando el seno está atrofiado. Las relaciones extensas que establece, en semejante caso, con el cerebro favorecen, en caso de etmoiditis, las complicaciones cerebrales; volveremos a tratar de esto más adelante.

Por su desarrollo, las células del canal de la vesícula contribuyen a formar el relieve de esta vesícula, pero no constituyen exclusivamente esta eminencia. En efecto, una célula que desemboca en el meato superior (fig. 387, 8), posterior, por consiguiente, toma parte también en la formación de la vesícula. Todas las células de la vesícula no son, pues, células

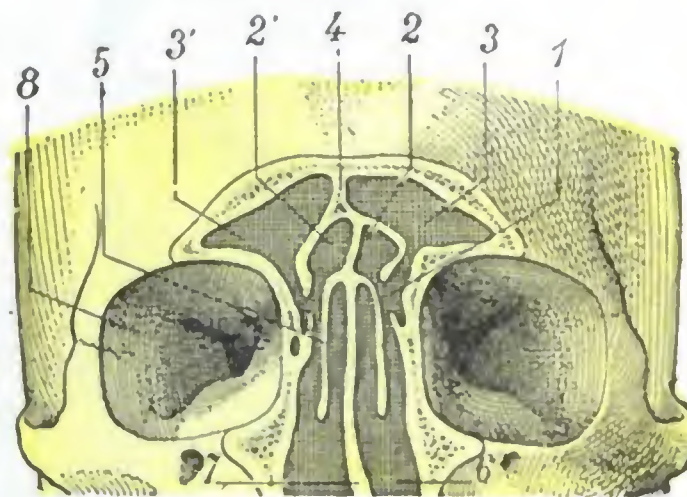


FIG. 386

Sección frontal de las fosas nasales que pasa por el vértice del meato medio y está destinada a poner de manifiesto las células etmoidales internas.

1, vértice del meato medio izquierdo. — 2, célula interna izquierda, y 2', célula interna derecha muy desarrollada. — 3, 3', senos frontales. — 4, tabique intersinusal. — 5, concha media derecha. — 6, fosa nasal izquierda. — 7, tabique de la nariz. — 8, órbita derecha.

anteriores. Por consiguiente, el término de *células de la vesícula*, con el cual los autores designan las células que desembocan en el meato medio, no es exacto y debe ser reemplazado por el de *células del canal de la vesícula*, aunque un poco más largo, más exacto.

Se ha querido hacer de las vesículas del canal de la vesícula, con el nombre de *células medias*, un grupo distinto de las células anteriores y de las células posteriores. En opinión nuestra es un error, pues si estas células son bastante a menudo independientes de las células del canal del unciforme, también a menudo comunican con ellas. La clínica, por su parte, nos enseña que en las etmoidales anteriores siempre, o casi siempre, la infección se extiende a todo el grupo anterior.

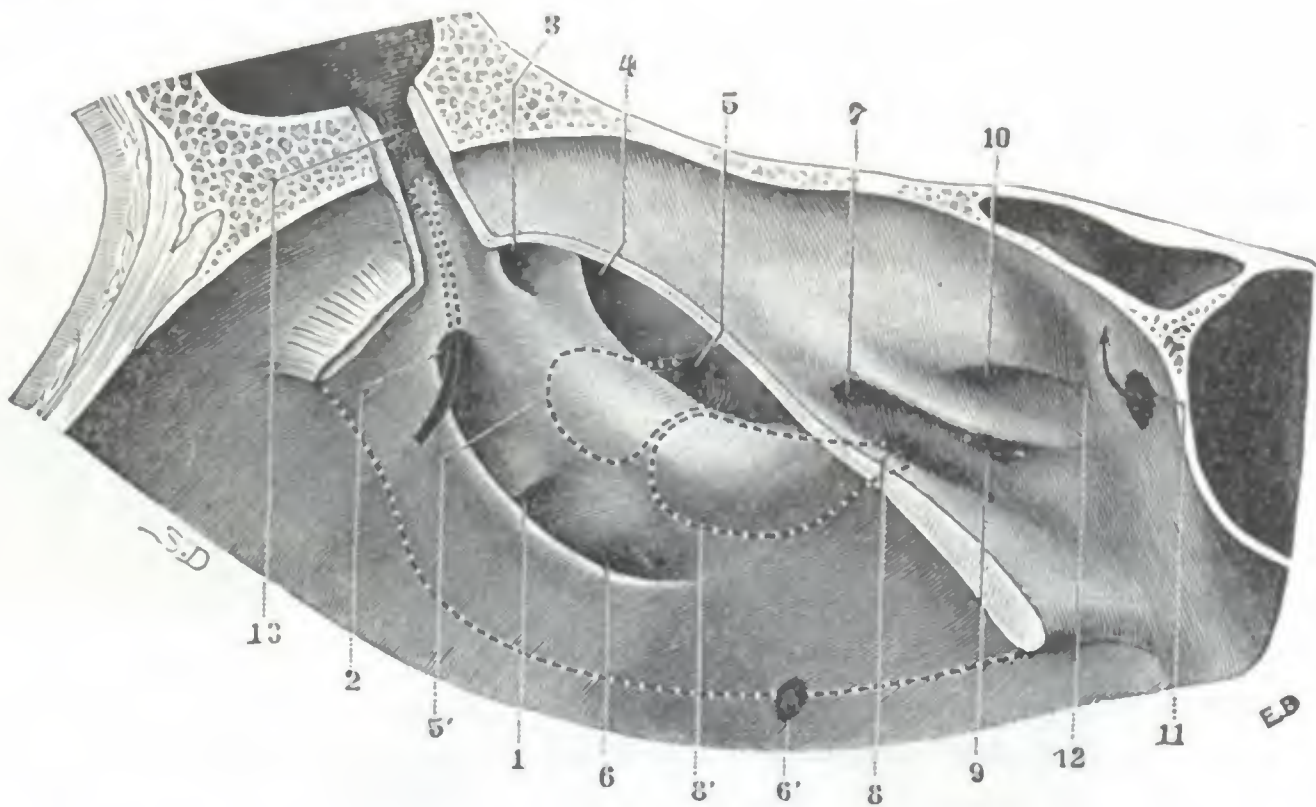


FIG. 387

Región del meato medio con sus canales, relieves y aberturas celulares.

1, 2, células etmoidales que se abren en el canal del unciforme. — 3, divertículo etmoidal posterointerno. — 4, 5, células que se abren en el canal de la vesícula (la célula 4 está formada a expensas del divertículo etmoidal posteroexterno). — 5', proyección en puntos de la célula que se abre en 5, en el canal de la vesícula. — 6, abertura del seno maxilar. — 6', orificio de Giraids. — 7, 8, 9, células etmoidales posteriores, desembocando en el tercer meato. — 8, proyección en línea de puntos de la célula posterior que ocupa, como se ve, la base de la vesícula y que va a abrirse en el tercer meato. — 10, célula posterior, desembocando en el cuarto meato. — 11, abertura del seno esfenoidal. — 12, recessus etmoidoesfenoidal. — 13, conducto frontonasal, abierto por arrancamiento de su pared interna (en su fondo sobresale una célula etmoidal que va a desembocar en el canal del unciforme, en 2).

B. CÉLULAS POSTERIORES. — Las células etmoidales posteriores son, en general, menos numerosas que las células anteriores: 3 a 4 por término medio. En cambio son más voluminosas. Como las células anteriores, comunican entre sí bastante a menudo. Vistas por la cara interna de la órbita (fig. 385), corresponden por su base a la parte de esta pared que está situada por detrás de la vertical trazada desde el agujero etmoidal anterior. Examinadas por la fosa nasal, nos presentan sus orificios. Estos orificios, ordinariamente más anchos que los de las células anteriores, ocupan la parte anterior del meato superior, mucho menos irregular que el meato medio y en el cual no se abre ninguna otra cavidad sinusal. Esta es, sin duda, la razón por la cual las *celulitis posteriores* son mucho menos frecuentes que las *celulitis anteriores*. Además de los orificios abiertos en el meato superior, aproximadamente en una tercera parte de los casos la abertura de una de las células se efectúa en la parte anterior del cuarto meato. Las células posteriores se subdividen, pues, naturalmente, en *células del meato superior* (constantes) y *células del cuarto meato* (inconstantes).

a) *Células del meato superior o tercer meato.* — Por término medio son en número de tres.

Una de ellas, generalmente la más anterior del grupo, se prolonga a menudo en la bóveda orbitaria, formando algunas veces la eminencia convexa que limita hacia fuera del canal olfatorio.

Otra de las células, la más posterior regularmente (a veces la célula precedente), se extiende hasta la pared anterior del seno esfenoidal, con el cual entra en relación inmediata; algunos cirujanos, basándose en esta relación, han aconsejado llegar al seno esfenoidal por la órbita, penetrando primero en las células etmoidales posteriores y hundiendo luego el tabique que las separa de la cavidad sinusal. Esta misma célula (o asimismo la célula precedente) presenta, en los dos tercios de los casos, y de manera particular cuando el seno esfenoidal está poco desarrollado, relaciones íntimas con la porción anterointerna del conducto óptico, así como también con el nervio que lo recorre.

No estando separado el nervio, algunas veces, de la cavidad celular más que por una delgada laminilla ósea, se comprende que, en los casos de etmoiditis posterior, la inflamación de la mucosa pueda propagarse al nervio y provocar una neuritis óptica. Además de las relaciones que establece con el seno esfenoidal y el conducto óptico, esta misma célula posterior se prolonga bastante a menudo hasta la porción orbitaria del hueso palatino y entonces forma un relieve más o menos manifiesto en el seno maxilar, a nivel de su ángulo posterosuperior.

En fin, la tercera de estas células no es más que la que ya hemos indicado al estudiar las células del canal de la vesícula y se extiende por la base de la vesícula del meato medio, cuyo relieve determina.

b) *Célula del cuarto meato.* — La célula del cuarto meato forma, cuando existe, la más posterior de las células del laberinto etmoidal. Establece entonces con el seno esfenoidal, con el conjunto óptico y con el seno maxilar, las relaciones que comúnmente presenta con estas cavidades la célula posterior del tercer meato.

C. ESTUDIO DE CONJUNTO DE LAS RELACIONES DEL LABERINTO ETMOIDAL. — Vistas en un corte frontal (fig. 388), las células etmoidales tienen en conjunto la forma de un triángulo que, por su lado interno, contribuye a formar la pared externa de las fosas nasales, por su lado externo la pared interna de la órbita, por su base el compartimiento anterior del cráneo, y cuyo vértice, por último, corresponde al ángulo superointerno del seno maxilar. Estas células presentan relaciones más o menos íntimas: 1.º, con la cavidad de las fosas nasales; 2.º, con la cavidad orbitaria y su contenido; 3.º, con la cavidad craneal y el cerebro; 4.º, con el seno maxilar. En el curso de esta descripción hemos tratado ya extensamente de las relaciones que estas células tienen con las fosas nasales y con la cavidad orbitaria; no volveremos a tratar más de ellas, limitándonos a estudiar aquí las relaciones que presentan con el cerebro y con el seno maxilar.

a) *Relaciones con el cerebro.* — Las relaciones de las células etmoidales con la cavidad craneal son tanto más extensas cuanto menos grandes son los senos frontal y esfenoidal y más considerables las prolongaciones que envían las células a los huesos de la bóveda orbitaria. De delante atrás, las dimensiones de la *pared craneal del laberinto* son de unos 20 mm; transversalmente alcanzan 12 mm. El tejido óseo que separa la cavidad celular de la cavidad craneal es duro y compacto, excepto en las células que forman relieve por fuera de la apófisis crista galli y que limitan, con esta apófisis, el canal en que se aloja el bulbo olfatorio; en este punto la pared es delgada, papi-rácea, hasta a veces dehiscente. Estas relaciones de las células etmoidales con la cavidad del cráneo nos explican los accidentes cerebrales que pueden complicar las etmoiditis (meningitis, abscesos cerebrales, abscesos subdurales, flebitis), afortunadamente raros (R. DREYFUS). También nos explican por qué las células etmoidales se interesan a menudo en las fracturas de la fosa anterior del cráneo, por la fisura irradiada desde la bóveda a la base; se comprende el peligro que resulta de la comunicación de los espacios meníngeos con cavidades tan ricas en gérmenes como son las fosas nasales y las células etmoidales.

b) *Relaciones con el seno maxilar.*—La arista inferior del prisma etmoidal se interpone entre la pared interna o nasal y la pared superior u orbitaria del seno maxilar: se pone en contacto con la cavidad sinusal en una extensión variable, pero siempre muy pequeña. Prácticamente, estas relaciones tan sólo existen en realidad hacia el ángulo posterior del seno: en tal punto las células y el seno están relacionados en una extensión media de 10 a 13 mm de longitud por 8 a 11 mm de anchura. LAURENT ha propuesto utilizar estas relaciones para llegar a las células etmoidales por el seno maxilar y para drenarlas por esta vía.

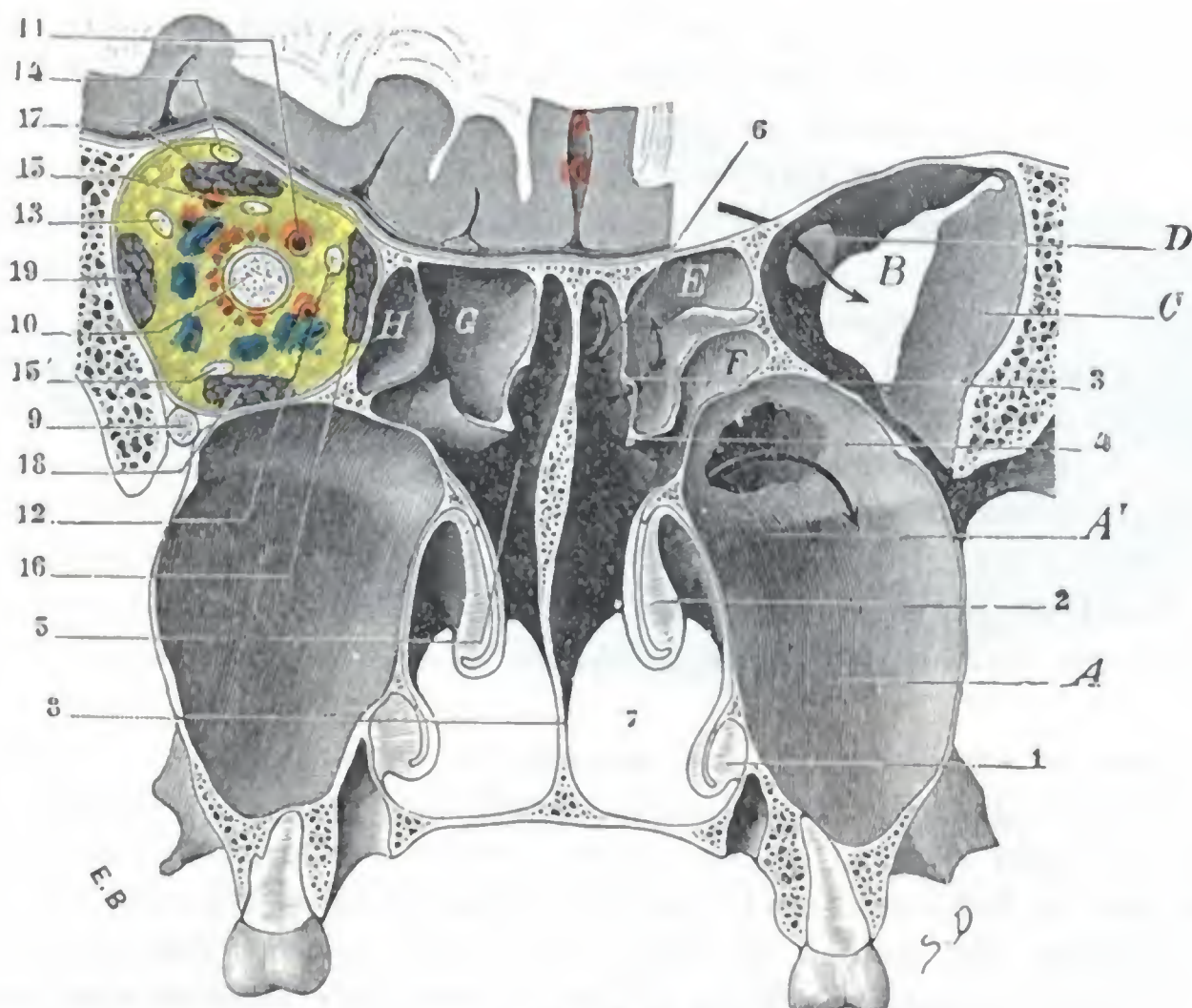


FIG. 388

Relaciones de las células etmoidales posteriores.

Porción posterior de un corte frontal que pasa a 2 cm por delante del corte representado en la figura 391. En el lado izquierdo, el cerebro y el contenido de la órbita han sido conservados. En el derecho han sido separados para poner de manifiesto las relaciones de las células con el conducto óptico, la hendidura esfenoidal, etc. Esta figura y la figura 391 se completan mutuamente.

A, pared posterior del seno maxilar izquierdo, con A', abertura artificial practicada a nivel de su ángulo postero-superior, en el punto en que está en contacto con el seno esfenoidal correspondiente (véase fig. 391). — B, hendidura esfenoidal. — C, pared externa de la órbita. — D, conducto óptico. — E, F, G, H, células etmoidales posteriores.

1, concha inferior. — 2, concha media. — 3, cuarta concha. — 4, concha superior. — 5, porción esfenoidal de la bóveda nasal. — 6, abertura del seno esfenoidal. — 7, abertura de las coanas. — 8, tabique de las fosas nasales. — 9, nervio maxilar superior. — 10, nervio óptico. — 11, arteria oftálmica. — 12, nervio común. — 13, nervio agrimal. — 14, nervio frontal. — 15, 15', rama superior y rama inferior del motor ocular común. — 16, músculos oblicuo mayor y recto interno. — 17, músculos elevador del párpado superior y recto superior. — 18, recto inferior. — 19, recto externo.

6.º Exploración y vías de acceso.—La exploración del laberinto etmoidal es de las más difíciles de practicar en el vivo. El meato medio, donde se abren las células anteriores, sólo es explorable por rinoscopia anterior después de haber resecado con antelación la cabeza de la concha media. Esta exploración debe ser hecha con ayuda de la vista y por medio de un estilete. En condiciones normales, el examen directo de las células etmoidales posteriores no puede ser practicado. Añadamos, sin embargo, que gracias a los progresos realizados en la técnica radiológica (HIRTZ y REVERCHON, WORMS y CHAUMET) es posible examinar las células etmoidales por medio de los rayos X.

Los caminos que permiten al cirujano intervenir sobre las células etmoidales son cuatro, a saber: 1.º, la *vía orbitaria* (KNAPP, ESCAT y su discípulo R. C. COUDANE); 2.º, la *vía endonasal* (GRÜNWARD); 3.º, la *vía transmaxilar* (LAURENT); 4.º, la *vía facial*

después de la sección temporal o la resección definitiva de los huesos propios de la nariz (MOURE, PICQUÉ y TOUBERT).

b) Senos esfenoidales

Los senos esfenoidales son dos cavidades en forma de cubo irregular, contenidas en el cuerpo del esfenoides, a derecha e izquierda de la línea media y separadas una de otra por un tabique anteroposterior. Están situados por detrás de las fosas nasales (en las cuales desembocan), por delante de la superficie basilar del cráneo y por encima de la faringe nasal. Forman relieve en el compartimiento medio de la base del cráneo y separan una de otra las dos fosas esfenoidales derecha e izquierda.

1.º **Tabique intersinusal.** — El tabique que aísla los dos senos esfenoidales uno de otro, *tabique intersinusal*, está constituido por una delgada laminilla de tejido

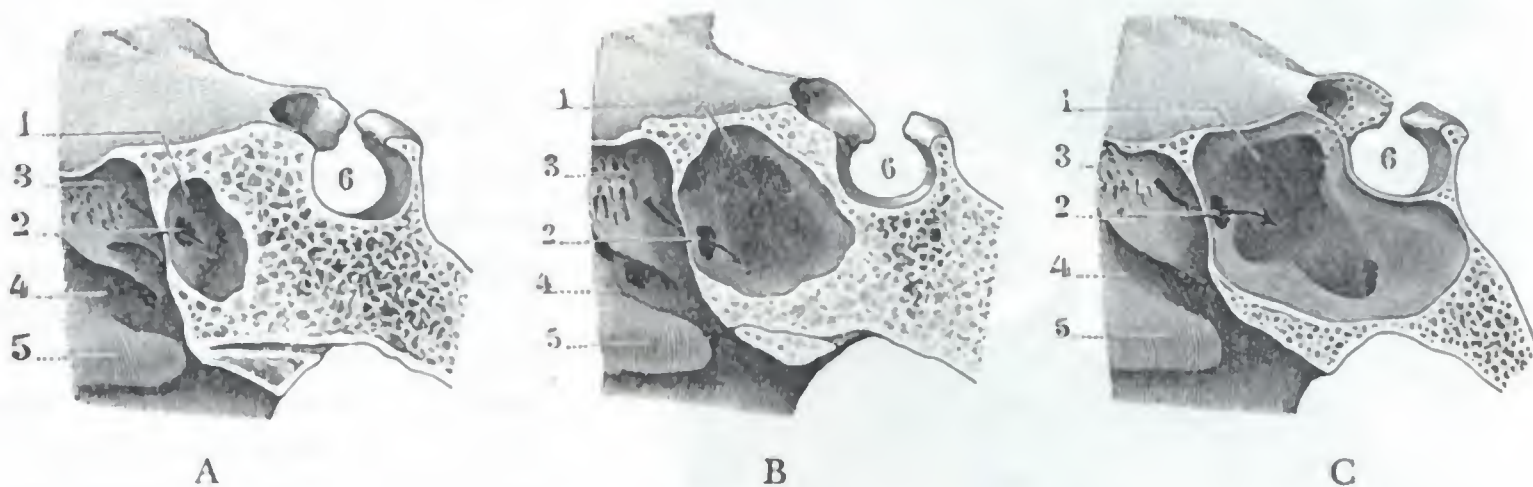


FIG. 389

Variedades del seno esfenoidal: A, seno pequeño; B, seno de dimensiones medias; C, seno de grandes dimensiones.

1, seno esfenoidal. 2, su orificio de comunicaciones con las fosas nasales. — 3, concha superior. 4, meato superior. — 5, concha media. — 6, silla turca.

óseo compacto, que parece prolongar en el interior del esfenoides el séptum nasal. Mediano en su origen, es decir, en el punto donde parece continuarse con el tabique de las fosas nasales, pronto se desvía (en la mayoría de casos al menos) hacia un lado o hacia el otro, aumentando así las dimensiones de uno de los senos en detrimento del vecino.

2.º **Dimensiones y capacidad.** — Los senos esfenoidales, como los senos frontales, empiezan a desarrollarse inmediatamente después del nacimiento, pero no adquieren su aspecto definitivo hasta la edad de veinte a veinticinco años (SIEUR y JACOB). Considerados en el adulto, presentan dimensiones variables, no sólo de un individuo a otro, sino en el mismo sujeto de un seno al otro. Es raro que los dos senos sean iguales; la diferencia que existe entre ellos es a veces poco considerable, pero en muchos casos uno de ellos ocupa la casi totalidad del cuerpo del esfenoides, mientras que el del lado opuesto, más o menos atrofiado, se desvía hacia fuera o hacia abajo. Desde el punto de vista de sus dimensiones, los senos esfenoidales se dividen en tres tipos (figs. 389): 1.º, senos de dimensiones medias; 2.º, senos grandes; 3.º, senos pequeños.

a) *Senos de dimensiones medias.* — Los senos de dimensiones medias (fig. 389, B) se hallan contenidos en los límites del cuerpo del esfenoides; no se extienden a las alas ni a la superficie basilar de este hueso. Su capacidad es aproximadamente de 5 a 6 cc.

b) *Senos grandes.* — Al contrario de los precedentes, los senos grandes (fig. 389, C), cuya capacidad puede alcanzar hasta 9 cc, envían hacia todos los lados (hacia delante,

lateralmente y hacia atrás) prolongaciones que, aumentando la extensión de las relaciones que tienen los senos esfenoidales con los órganos próximos, hacen más graves y más importantes las complicaciones que se observan en el curso de las sinusitis.

Estas prolongaciones pueden ser en número de cinco (SIEUR y JACOB), a saber: la prolongación anterior, la prolongación palatina, la prolongación pterigoidea, la prolongación de las alas y, por último, la prolongación posterior.

a) La *prolongación anterior* podría también ser llamada, por razón de su situación, *prolongación del conducto óptico*. Ocupa la raíz de las alas menores y de las apófisis clinoides anteriores y rodea el conducto óptico, cuyo contenido, o sea el nervio óptico, pone en íntimo contacto con la cavidad sinusal. Esta prolongación, que se encuentra con la extensión indicada una vez entre doce aproximadamente, disminuye mucho, como fácilmente se comprende, la solidez de las apófisis clinoides, lo que explica que, en caso semejante, estas últimas, así como el conducto óptico, puedan fracturarse bajo la influencia de un traumatismo poco considerable (caída sobre las cejas y ceguera consecutiva, véase pág. 382). En cuanto al papel que tal prolongación anterior puede desempeñar en la patogenia de las neuritis ópticas que sobrevienen durante el curso de las sinusitis esfenoidales, ya lo hemos indicado al estudiar la órbita.

β) La *prolongación palatina* nace del extremo anterior e inferior del seno. Se dirige oblicuamente hacia delante, abajo y afuera, forma el techo de la fosa pterigomaxilar y va a ponerse en

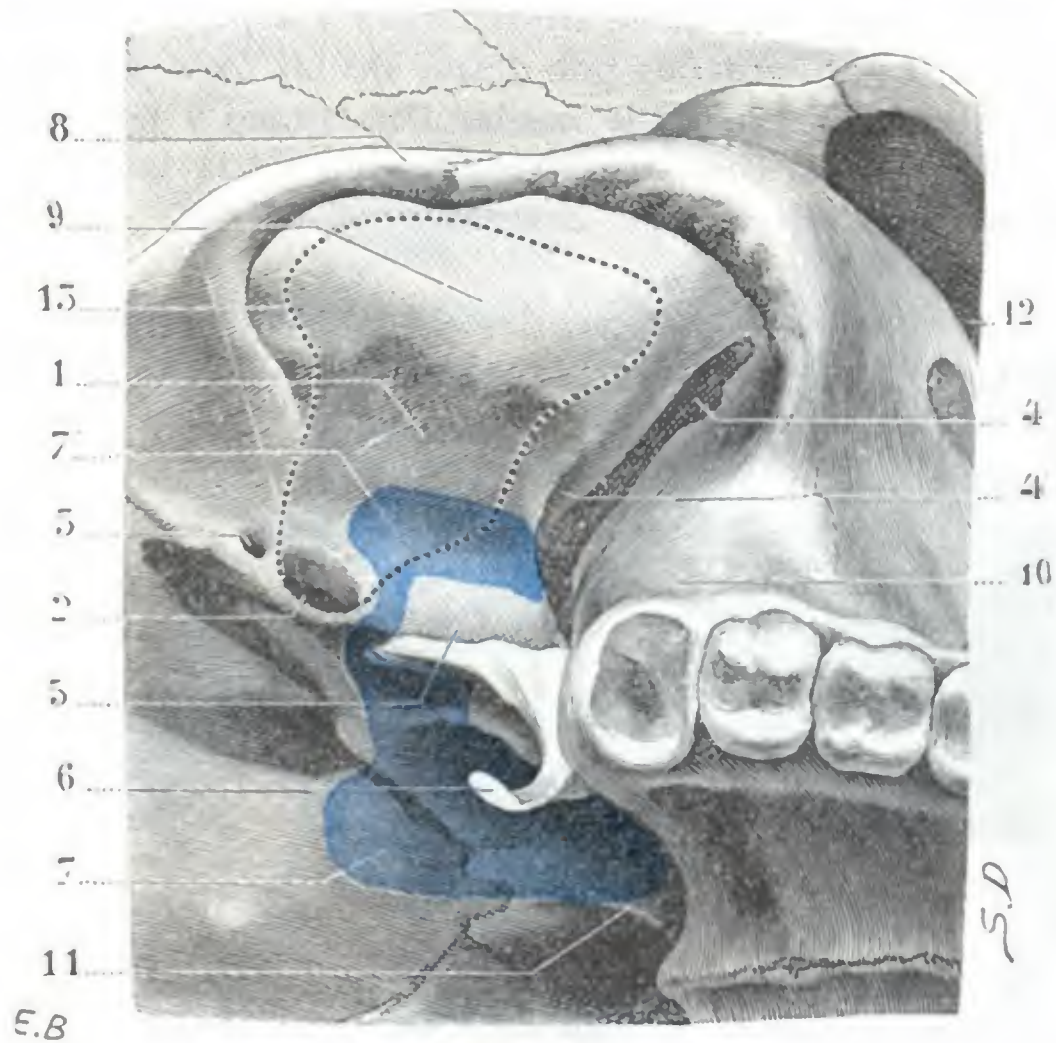


FIG. 390

Relaciones del seno esfenoidal anormalmente desarrollado con el techo de la fosa cigomática.

(El cráneo está visto desde abajo y un poco por fuera.)

1, techo de la fosa cigomática. — 2, agujero oval. — 3, agujero esfenoespinoso. — 4, hendidura pterigomaxilar. — 4', agujero redondo mayor. — 5, apófisis pterigoides. — 6, gancho del ala interna de la pterigoides. — 7, proyección del seno esfenoidal derecho sobre el techo de la faringe. — 7', proyección de la prolongación de las alas de este seno; la prolongación avanza entre el agujero oval y el agujero redondo mayor en el espesor del ala mayor del esfenoides; sería fatalmente abierta con los procedimientos de resección del ganglio de Gasser que utilizan la trepanación de la fosa temporal y del techo cigomático (línea de puntos) para llegar al ganglio. — 8, arco cigomático. — 9, fosa temporal. — 10, tuberosidad del maxilar superior. — 11, tabique de las fosas nasales. — 12, órbita. — 13, línea de puntos que indica la porción de esqueleto que hay que destruir en los procedimientos de resección del ganglio de Gasser por la vía temporo-esfenoidal.

contacto, en una extensión de 6 a 8 mm, con el ángulo inferior y posterior del seno maxilar (fig. 388). Cuando esta prolongación existe, las dos cavidades sinusales (cavidad esfenoidal y cavidad maxilar) no están separadas una de otra más que por una delgada laminilla ósea, que basta suprimir para hacerlas comunicar. Se podría, pues, caer en la tentación de abordar el seno esfenoidal pasando por el ángulo posterosuperior del seno maxilar; pero es necesario no olvidar que estas dos cavidades no afectan las relaciones precisadas más que una vez cada cuatro tan sólo, y que aún en semejante caso, en razón de la exigüidad de estas relaciones, se corre el peligro de penetrar en la órbita, en el cráneo, o bien en la fosa pterigomaxilar. Esta operación no podría ser intentada más que en los enfermos afectos de un empiema etmoidoesfenomaxilar, en los cuales la inflamación ha destruido la mayor parte de los tabiques que separan, unas de otras, las diversas cavidades anexas a las fosas nasales (JANSEN).

γ) La *prolongación pterigoidea* ocupa la base de la apófisis pterigoides (fig. 391). No se la encuentra más que una vez entre seis aproximadamente, de modo que es menos frecuente que la prolongación palatina. El agujero redondo mayor y el conducto vidiano hacen relieve

en el interior del seno con lo que los nervios que los recorren, y que no están separados de la cavidad sinusal más que por una pared ósea muy delgada y hasta algunas veces dehiscente, pueden afectarse, en caso de sinusitis, por la inflamación de la mucosa.

δ) La *prolongación de las alas* coexiste siempre con la precedente, pues no es más que una prolongación pterigoidea muy desarrollada, que al mismo tiempo que excava por abajo la base de la apófisis pterigoides, se extiende igualmente más o menos lejos por fuera, en el espesor de la base de las grandes alas del esfenoides; de aquí el nombre de prolongación alar con que la designamos. Esta prolongación de las alas no alcanza por lo regular el agujero oval, ni por consiguiente el nervio inferior, del cual queda distante 8 ó 10 mm aproximadamente. Pero, como indicamos en otra ocasión, llega en algunos casos hasta el agujero oval (una vez de cada seis) y hasta algunas veces se insinúa (una vez de cada quince por término medio) entre éste y el agujero redondo mayor y adquiere entonces, con el techo de las fosas cigomáticas y pterigomaxilar (fig. 390), relaciones que exponen al operador, al practicar la resección del ganglio de GASSER, a lesionar el seno esfenoidal. En cuanto a las consecuencias clínicas que resultan de relaciones tan íntimas entre el nervio maxilar inferior y el seno, ya las conocemos: son las mismas que las que derivan de las relaciones de este mismo seno esfenoidal con el oftálmico de Willis y los demás nervios de la órbita a nivel de la hendidura esfenoidal, con el nervio maxilar superior a nivel del agujero redondo mayor y del techo de la fosa pterigomaxilar; en una palabra, consisten en la posibilidad de que una neuritis del trigémino complique una sinusitis esfenoidal, aunque ligera. De aquí que el examen de las cavidades anexas a las fosas nasales sea de rigor en todo enfermo afecto de neuralgia rebelde del trigémino.

e) La *prolongación posterior o basilar* es bastante rara. Prolonga, siempre que existe, la cavidad del seno esfenoidal hasta la apófisis basilar del occipital, y de esta manera pone en relación inmediata el seno, por una parte con la protuberancia, y por otra con el origen de las meninges vertebrales.

c) *Senos pequeños.* — Los senos pequeños (fig. 389, A) se observan con menos frecuencia que los senos medianos y que los grandes. Representados algunas veces por una simple excavación situada detrás del orificio esfenoidal y que se llena fácilmente con una gota de agua, ofrecen de ordinario las dimensiones de un guisante grande y ocupan la mitad anterior del cuerpo del esfenoides. En semejante caso se ve a menudo que una célula etmoidal posterior se interpone entre el seno y la silla turca.

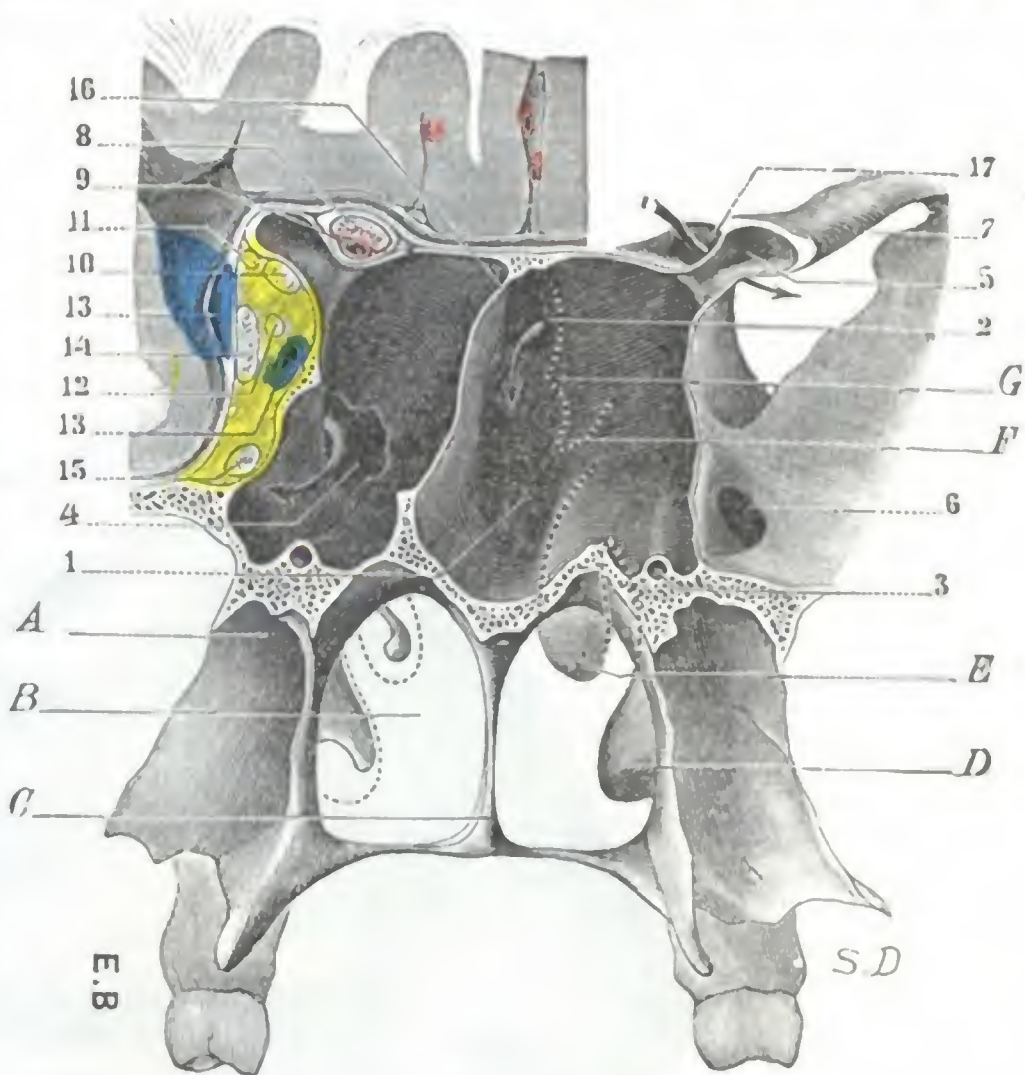


FIG. 391

Seno esfenoidal y relaciones del mismo.

(La figura representa el segmento anterior de un corte frontal que pasa inmediatamente por detrás del borde posterior del tabique nasal y de la hendidura esfenoidal, es decir, del vértice de la órbita. En el lado izquierdo del cerebro, el nervio óptico y los órganos que pasan por la hendidura esfenoidal han sido conservados y extirpados a la derecha, para que se vean las relaciones del seno con el conducto óptico, la hendidura esfenoidal, el agujero redondo mayor, etc.).

A, fosa pterigoidea. — B, coana. — C, borde posterior del tabique de las fosas nasales. — D, concha inferior. — E, F, G, conchas media, superior y cuarta concha, vistas en punteado a través de la pared anterior del seno esfenoidal.

1, seno esfenoidal derecho, con su prolongación pterigoidea excavada en la base de la apófisis pterigoides. — 2, abertura del seno esfenoidal. — 3, conducto vidiano levantado el fondo de la prolongación pterigoidea del seno. — 4, abertura artificial practicada a nivel del punto en que el seno esfenoidal y el seno maxilar correspondiente están en contacto (compárese con la fig. 388). — 5, prolongación del seno esfenoidal en la apófisis clinoides anterior. — 6, agujero redondo mayor. — 7, hendidura esfenoidal. — 8, nervio óptico. — 9, arteria oftálmica. — 10, nervio motor ocular común. — 11, nervio patético. — 12, nervio motor ocular externo. — 13, vena oftálmica. — 14, nervio oftálmico de Willis. — 15, nervio maxilar superior. — 16, tabique intersinusal. — 17, conducto óptico.

y se pone en relación con el conducto óptico y hasta con la carótida interna, supliendo así, en cierto modo, el seno atrofiado.

3.º Paredes y relaciones. — El seno esfenoidal, como hemos dicho, tiene la forma de un cubo irregular. Forma relieve en la cavidad del cráneo, con la cual está en relación inmediata por tres de sus caras, lo que explica la frecuencia de las complicaciones cerebrales, a veces ignoradas, consecutivas a las sinusitis esfenoidales (Tou-

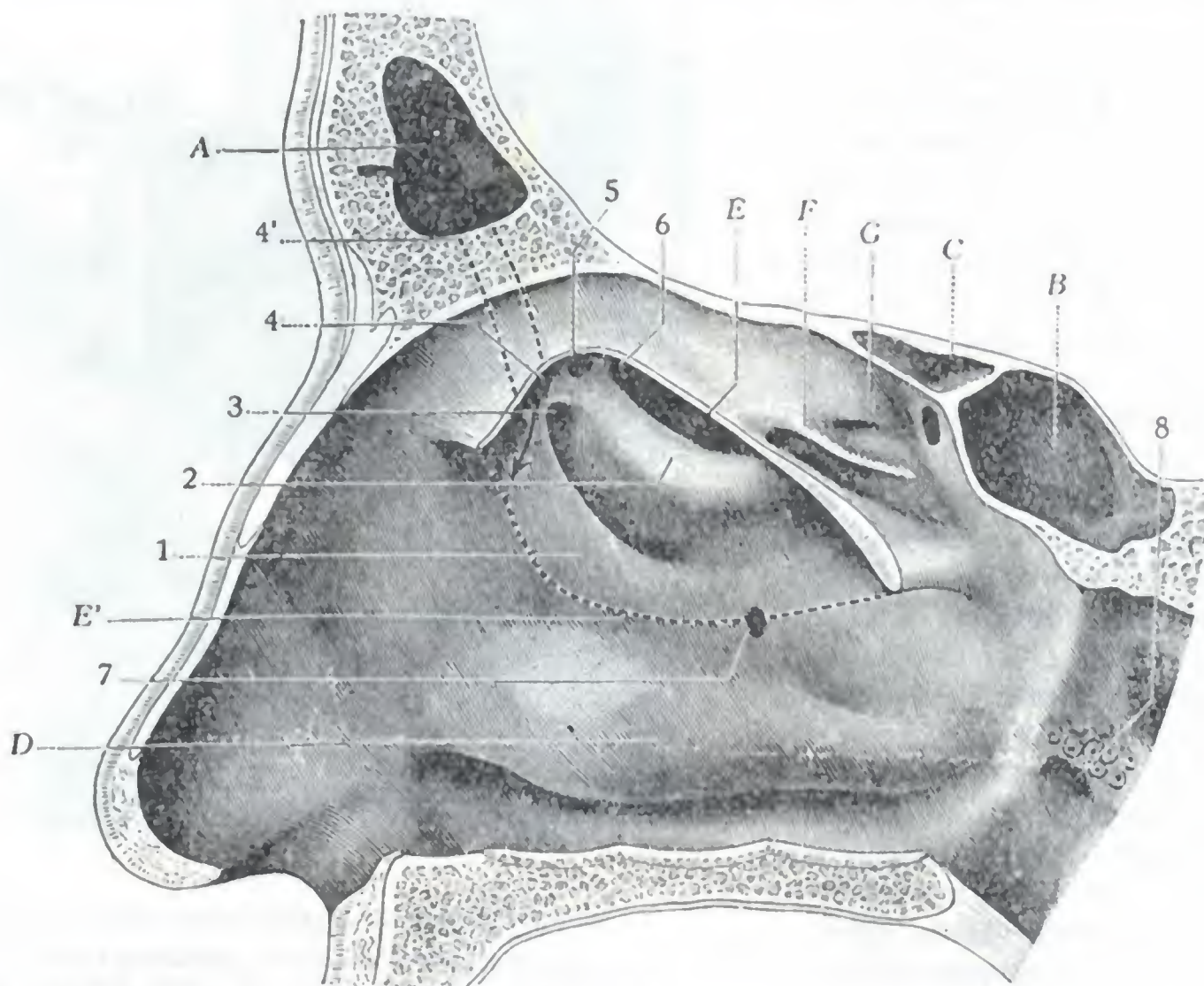


FIG. 392

Seno esfenoidal, visto en un corte sagital que pasa por la fosa nasal derecha (segmento externo del corte).

Se ha resecao una porción de la concha media; el borde inferior de la porción extirpada está señalado por una línea de puntos.)

A, seno frontal. — B, seno esfenoidal con su abertura en la pared anterior. — C, célula etmoidal posterior. — D, concha inferior. — E, sección de la concha media. — E', borde inferior de la concha media, en punteado. — F, concha superior o tercera concha. — G, cuarta concha.

1, unclforme. — 2, vesícula etmoidal. — 3, divertículo anteroexterno. — 4, divertículo anterointerno, en el cual se abre el conducto frontonasal, cuyo trayecto está indicado por una línea de puntos (4'). — 5, divertículo posterointerno. — 6, divertículo posteroexterno. — 7, orificio de Giralde's. — 8, orificio faríngeo de la trompa de Eustaquio.

BERT). Ofrece a nuestro estudio seis paredes: 1.º, una *pared interna*; 2.º, una *pared externa*; 3.º, una *pared superior*; 4.º, una *pared inferior*; 5.º, una *pared posterior*; 6.º, y por último, una *pared anterior*.

a) *Pared interna.* — La pared interna, común a los dos senos esfenoidales, no es más que el tabique intersinusal ya descrito.

b) *Pared externa.* — La pared externa del seno esfenoidal, tanto más delgada (dehiscente algunas veces) cuanto más desarrollado está el seno, está excavada en canal. Se la puede dividir, con BERTEMES, en dos porciones: una porción posterior o craneal y una porción anterior u orbitaria.

a) La *porción posterior o craneal* de la pared externa del seno contiene, normalmente, el seno cavernoso y los órganos vasculonerviosos que están contenidos en su cavidad; no es raro observar que la carótida interna empuja la pared sinusal y forma un relieve más o menos manifiesto en el interior del seno esfenoidal. Las relaciones

recíprocas que presentan el seno cavernoso y el seno esfenoidal nos explican la relativa frecuencia de la trombosis del seno cavernoso, observada en el curso de la sinusitis esfenoidal. Cuando el seno está muy desarrollado, la porción craneal de su pared externa se pone en relación con los agujeros redondo mayor y oval.

β) La *porción anterior u orbitaria* de la pared externa del seno presenta una extensión que varía según los sujetos, desde algunos pocos hasta 12 mm. Está en relación con el conducto óptico y con la parte interna de la porción más ancha de la hendidura esfenoidal, así como con los órganos que se hallan contenidos en el conducto y en la hendidura (véase fig. 391). Cuando el seno ofrece un gran desarrollo, la porción orbitaria (por medio de la prolongación palatina) forma por debajo el techo de la fosa pterigomaxilar y se pone en relación con el nervio maxilar superior, el ganglio de Meckel, etc.

c) *Pared superior*. — La pared superior del seno esfenoidal corresponde a la silla turca. Gruesa cuando el seno es pequeño, delgada en caso contrario, está en relación con el cuerpo pituitario, que puede, cuando es asiento de tumores, destruirla y penetrar en el seno. Está asimismo en relación con el seno coronario, con el quiasma óptico que reposa sobre la parte anterior del cuerpo pituitario y, finalmente, por delante, con la cintilla olfatoria y con la parte anterointerna del lóbulo frontal.

d) *Pared inferior*. — La pared inferior o suelo del seno está en relación con la coana y con la parte anterior de la bóveda de la faringe, en una longitud que varía de 3 a 10 mm (SIEUR y JACOB). El espesor de esta pared es, en general, bastante considerable. Además, el tejido óseo que la constituye es muy duro, lo cual, junto a la variabilidad de las relaciones que presenta con la bóveda faríngea, explica por qué la idea de llegar al seno esfenoidal por la vía nasofaríngea, emitida por SCHECH, ha sido abandonada por la mayor parte de los cirujanos.

e) *Pared posterior*. — En un seno de dimensiones normales, la pared posterior corresponde a un plano frontal que pasa por el centro del cuerpo del esfenoides. Se encuentra, pues, separada de la superficie basilar por una porción ósea de 16 mm aproximadamente, y, por lo tanto, tiene con el seno occipital transversal y con la protuberancia tan sólo relaciones relativamente lejanas. No ocurre lo mismo en los casos en que la cavidad sinusal está muy desarrollada y tiene una prolongación basilar; en este caso la pared posterior no puede medir más que 2 ó 3 mm de espesor y aún menos en el seno, como ya hemos indicado; se pone entonces en relación inmediata con el compartimiento posterior de la cavidad craneal y su contenido.

f) *Pared anterior*. — La pared anterior del seno esfenoidal nos ofrece dos porciones absolutamente distintas: una porción externa o *porción etmoidal* y una porción interna o *porción nasal*; la línea de puntos que se ve representada (fig. 391) en la pared anterior del seno esfenoidal del lado derecho indica exactamente sus límites recíprocos.

a) La *porción etmoidal* está cubierta por la parte posterior del laberinto etmoidal. El tabique que separa las células etmoidales posteriores de la cavidad sinusal mide 5 ó 6 mm de anchura, por término medio, por 8 ó 10 mm de altura. Es muy delgado, y de ahí la posibilidad de ver que una etmoiditis posterior se propaga al seno y recíprocamente; de ahí también la posibilidad de penetrar en el seno por la órbita, después de hundir las células etmoidales posteriores. Esta es la vía que aconsejó BERG para abordar el seno esfenoidal, conocida con el nombre de *vía orbitoetmoidal*.

β) La *porción nasal* es, en oposición a la precedente (que está cubierta por las células etmoidales posteriores), la porción libre de la pared anterior del seno esfenoidal. Constituye la parte posterior de la bóveda de las fosas nasales y mide, por término medio, 5 mm de anchura por 16 a 18 mm de altura. A su nivel la pared ósea es muy delgada y muy frágil. En la proximidad de la abertura del seno hasta falta alguna vez, y entonces la pared sinusal no está representada más que por las dos

mucosas, nasal y esfenoidal, unidas. Así se explica por qué, para el cateterismo del seno esfenoidal, se ha podido aconsejar que se practique el cateterismo forzado (es decir, pasar a través de la pared anterior del seno) en vez de procurar penetrar por la abertura natural, todo ello por razón de la dificultad con que se tropieza para encontrarla.

Las relaciones que presenta la pared anterior del seno esfenoidal con la fosa nasal correspondiente son utilizadas por los cirujanos para abrir ampliamente el seno por *vía nasal*, pero, por razón de la estrechez y de la profundidad de la cavidad nasal, la vía natural es siempre insuficiente y los operadores se ven obligados a abrirse más campo. Por esto unos practican la resección de la concha media (ZUCKERKANDL, SCHÖFFER, HAJER, etc.); otros, con FURET y LUC, abren el seno maxilar por la *vía yugal*, resecando toda la pared interna (es decir, quitando la mayor parte de las conchas y meatos inferiores y medios), y por esta ancha brecha llegan fácilmente a la pared anterior del seno. Este procedimiento, que podemos llamar *procedimiento transmaxilar*, no puede ser considerado como el procedimiento de elección más que en las polisinusitis unilaterales, y aun en estos casos es más fácil la operación por la vía facioetmoidal preconizada por PICQUÉ y TOUBERT, que consiste en resecar el hueso propio de la nariz para llegar sucesivamente al laberinto etmoidal, al seno esfenoidal y al seno maxilar. Otros cirujanos, por último, con HIRSCH y SEGURA, se limitan a practicar la resección submucosa del tabique nasal (*vía nasal endoseptal*); gracias a una instrumentación especial y a una técnica operatoria bien reglada, se obtiene por esta simple resección subtotal del tabique un amplio acceso a los senos esfenoidales; por esto la vía nasal endoseptal es hoy considerada como la vía de elección, tanto para intervenir sobre los mismos senos, como para llegar a través de su cavidad a la glándula pituitaria (véase *Región hipofisaria*).

4.º Cavidad sinusal y su revestimiento. — La cavidad circunscrita por las paredes que acabamos de describir es, particularmente en los grandes senos, muy irregular. Está surcada por tabiques incompletos, que favorecen en cierto modo la retención de los productos secretados por las glándulas de la mucosa sinusal. Esta mucosa no difiere, ni en estructura ni en vascularización e inervación, de la que reviste las otras cavidades sinusales; así es que, para evitar repeticiones inútiles, nos atenemos a la descripción que hicimos de la mucosa de las células etmoidales, del seno frontal y del seno maxilar. Haremos notar, de todas maneras, que algunas de las venas que de ella emanan perforan las paredes laterales, superior y posterior del seno y van a desembocar directamente (SIEUR y JACOB) en el seno coronario, en el seno cavernoso y hasta en el seno occipital transverso que están aplicados contra estas paredes. La infección puede, en caso de sinusitis esfenoidal, seguir esta vía venosa y prolongarse así a las redes venosas intracraneales.

5.º Abertura sinusal. — La abertura por la que el seno esfenoidal desemboca en la fosa nasal se halla situada en la porción nasal de la pared anterior del seno, o sea en la porción posterior de la bóveda nasal, por término medio a 4 mm por debajo del ángulo etmoidoesfenoidal. A veces redondeada y con más frecuencia oval, rodeada por labios mucosos, a veces adheridos (lo que la asemeja entonces al meato urinario), mide por término medio de 2 a 3 mm de altura por 1 ó 2 de anchura. Está situada mucho más cerca del techo del seno que de su suelo, lo que nos explica por qué cuando el sujeto está acostado, las secreciones sinusales desaguan difícilmente, mientras que salen, por el contrario, en abundancia y con la mayor facilidad cuando se levanta e inclina la cabeza hacia delante.

La abertura del seno esfenoidal no es accesible a la vista, en condiciones normales, pues queda escondida en la excavación formada, por detrás de la cuarta concha, entre la pared externa y la bóveda de las fosas nasales, que hemos descrito anteriormente con el nombre de *recessus etmoidoesfenoidal*. Una línea recta que, partiendo de la espina nasal anterior,

pase por la hendidura olfatoria, en un punto que corresponde a la mitad del borde libre de la concha media, irá a terminar en el orificio sinusal. Esta línea es la que señala la dirección que conviene dar a la sonda para practicar el cateterismo del seno (ZUCKERKANDL). Por desgracia las deformaciones del tabique ponen a menudo un obstáculo absoluto al paso de la concha y obligan al cirujano a reseca precisamente la concha media para abrirse camino. Ya hemos dicho que, siguiendo con exactitud la bóveda nasal, la sonda penetra con facilidad, aun en los casos en que existen deformaciones nasales, en la abertura del seno.

6.º Exploración y vías de acceso. — El seno esfenoidal no se puede explorar más que por el *cateterismo* de su orificio. Oculto, como acabamos de ver, en la parte superior y posterior de las fosas nasales, se substrahe por completo a cualquier otro modo de examen, salvo a los rayos X.

Las *vías de acceso* que permiten al cirujano intervenir en el seno esfenoidal para abrirlo, rasparlo y drenarlo, nos son ya conocidas. Recordaremos que son en número de cuatro: la *vía nasal*, la *vía orbitoetmoidal*, la *vía facioetmoidal* y la *vía transmaxilar*. Añadamos que el seno esfenoidal es a su vez utilizado para alcanzar el *cuerpo pituitario*.

c) Seno frontal

Los senos frontales son dos cavidades en forma de prisma triangular, de vértice superior y base inferior, excavadas en el espesor de la porción del frontal que forma el esqueleto de la *región ciliar*. Al estudiar esta última región, a la que dan su interés anatómico, clínico y operatorio, hemos descrito los senos frontales.

d) Seno maxilar

Los senos maxilares, llamados también *antros de Highmore*, son dos cavidades, pares y simétricas, que ocupan la parte central de los maxilares superiores y que contribuyen a darles las dimensiones y forma que los caracterizan en el adulto. Desembocan en el meato por un orificio llamado *óstium maxilar*. Aunque muy reducidos, existen desde el nacimiento (al contrario de los senos frontales y esfenoidales, que no aparecen hasta más tarde), pero no adquieren todo su desarrollo hasta después de la evolución de los dientes. Describiremos primeramente la *forma* y las *relaciones* del seno maxilar; estudiaremos luego la *cavidad*, sus *dimensiones* y su *abertura en las fosas nasales*, e indicaremos finalmente su *modo de exploración* y *vías de acceso*.

1.º Forma y relaciones. — Considerado desde el punto de vista de su forma, el seno maxilar puede ser comparado a una pirámide cuadrangular, de base interna y vértice dirigido hacia fuera. Podemos, por consiguiente, considerarle: 1.º, cuatro *paredes* o *caras*; 2.º, una *base*; 3.º, un *vértice*; 4.º, cuatro *bordes*.

A. PAREDES. — Las paredes (figs. 393 y 394) se distinguen, según su situación, en anterior, posterior, superior e inferior. La pared posterior y la pared inferior (pared externa de algunos autores) no están separadas más que por un borde redondeado y romo, y pueden comprenderse en una sola descripción con el nombre de *pared posteroinferior*.

a) *Pared anterior.* — La pared anterior se llama también *pared yugal*, por razón de las relaciones que tiene con la mejilla. Cualesquiera que sean las dimensiones de la cavidad sinusal, sube por arriba hasta el borde orbitario. Por el contrario, sus límites, hacia abajo y hacia delante, varían según la capacidad del seno; por esto siempre es prudente, cuando se quiera abrir el antro por la resección de esta pared (primer tiempo del procedimiento de CALDWELL-LUC), elegir para la trepanación su

porción superior, mejor que la inferior. Su límite inferior está representado, de ordinario, por una línea que, seguida de dentro afuera, se dirige primero oblicuamente hacia abajo y hacia fuera siguiendo el surco nasoyugal hasta la raíz del canino o, mejor, del primer bicúspide; a partir de este molar, sigue paralela al reborde alveolar hasta el segundo multicúspide. Mirada exteriormente, la pared yugal del seno está más o menos excavada, y de ahí el nombre de *fosa canina* que le dan también los autores; esta excavación es tanto más profunda cuanto más pequeño es el seno. Por arriba,

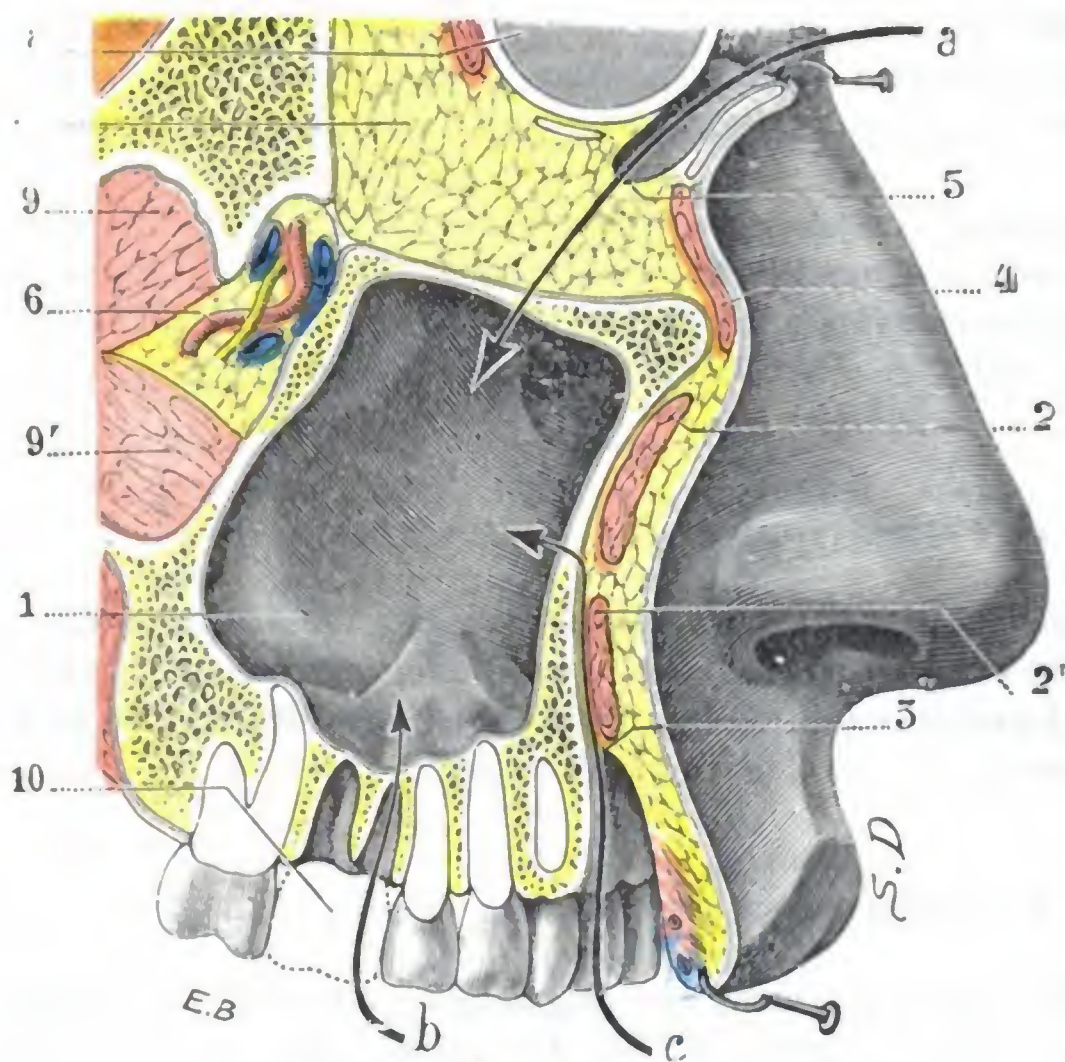


FIG. 393

Relaciones del seno maxilar y vías de acceso a su cavidad.

(Corte laterosagital derecho de la cara; cadáver congelado, segmento interno del corte.)

1, seno maxilar derecho. — 2, cigomático mayor. — 2', elevador del labio superior. — 3, fondo de saco labiogingival superior. — 4, orbicular de los párpados. — 5, fondo de saco conjuntival inferior. — 6, arteria maxilar interna. — 7, órbita. — 8, globo ocular. — 9 y 9', los dos fascículos del pterigoldeo externo. — 10, primer multicúspide arrancado.
a, vía de acceso orbitaria. — b, vía de acceso alveolar. — c, vía de acceso por el surco gingivolabial.

c) *Pared superior.* — La pared superior o *pared orbitaria*, muy delgada, más delgada todavía que la pared yugular, constituye el suelo de la órbita. No es exactamente horizontal, sino que ofrece una ligera inclinación hacia fuera, de modo que forma con la pared interna o nasal del seno un ángulo diedro agudo, cuyo vértice está ocupado en parte por el conducto que pone en comunicación el seno con las fosas nasales: el *conducto maxilar*.

La pared orbitaria aloja un conducto, el *conducto suborbitario*, que contiene el *nervio suborbitario*; este conducto forma un relieve muy acentuado en la cavidad sinusal.

Las relaciones del nervio suborbitario con la mucosa del seno, del cual sólo está separado por una laminilla siempre papirácea, a menudo dehiscente en ciertos sitios, y las relaciones análogas de las ramas nerviosas que de él proceden y que, con el nombre de *nervios dentarios anteriores*, se colocan en el espesor de la pared yugal, explican la frecuencia de las neuralgias del suborbitario, principalmente de las neuralgias dentarias en las inflamaciones del antro de Highmore. HAJEK hasta hace notar que se las observa sobre todo en las inflamaciones de los senos grandes, porque los

y a 7 u 8 mm por debajo del reborde orbitario, presenta el agujero *suborbitario*, por donde sale el nervio del mismo nombre. Recubierta por las partes blandas de la mejilla, corresponde hacia abajo, a nivel de su borde inferior, al fondo de saco gingivolabial. Es fácilmente accesible, tanto a través de la mejilla como por el fondo de saco gingivolabial (fig. 393, c). Interviniendo por esta última vía, es posible trepanar la pared anterior del antro muy holgadamente y reconstituir esta misma pared luego por reposición y sutura de la mucosa desprendida, sin dejar cicatrices aparentes (CALDWELL-LUC). El escaso espesor de la pared yugal (1 mm por término medio) hace esta trepanación fácil y rápida.

b) *Pared posteroinferior.* — La pared posteroinferior del seno maxilar es convexa: forma la pared anterointerna de la fosa cigomática. Su grosor es de 2 mm aproximadamente.

canalículos óseos que contienen estos filetes nerviosos están, en semejante caso, en más inmediata relación con la mucosa enferma. Añadamos que, en caso de tumor maligno del seno maxilar, estos mismos nervios, y en particular las ramas cutáneas del suborbitario, son rápidamente destruidos, de lo que resulta una anestesia de la mejilla más o menos completa. La aparición de esta anestesia en el curso de una afección de la región maxilar cuyo diagnóstico sea dudoso, deberá hacer pensar en la malignidad de la lesión. Recordemos, por último, que las relaciones del nervio infra-orbitario, el cual, como sabemos, no es más que la parte terminal del nervio maxilar superior, con la cavidad sinusal, se han utilizado, desde hace mucho tiempo, para llegar al nervio maxilar superior y resecarlo en el caso de neuralgia rebelde (CARNOCHAN). DUTHEILLET DE LAMOTHE preconizó de nuevo esta vía endosinusal para descubrir el nervio desde el agujero infraorbitario hasta el agujero redondo mayor y extirparlo totalmente con sus ramas y el ganglio esfenopalatino.

B. BASE. — La base del seno maxilar, descrita también con el nombre de *pared interna* o *pared nasal*, está formada por una parte de la pared externa de las fosas nasales. La inserción de la concha inferior la divide en dos porciones (figuras 394 y 395), una y otra de forma triangular: 1.º, una *porción anteroinferior*, que corresponde al meato inferior; 2.º, una *porción posterosuperior*, más pequeña, que corresponde al meato medio y que termina por delante y arriba en el óstium maxilar (SIEUR y JACOB).

a) *Segmento posterosuperior*. — A nivel de la porción posterosuperior, la pared del seno, formada por la parte inferior de la pared externa del meato medio, es, como hemos visto al estudiar el esqueleto de las fosas nasales, exclusivamente mucosa en ciertos puntos. En estos puntos presenta con frecuencia (una vez entre cinco por término medio) uno o varios orificios, descritos con el nombre de *orificios de Giralaldès* u *orificios accesorios* del seno: como el orificio principal, ponen en comunicación la cavidad del seno con la fosa nasal. Algunos cirujanos, y en particular RETHI, han aconsejado, en el caso de sinusitis maxilar, establecer un amplio orificio de drenaje en el meato medio, a nivel de este segmento posterosuperior, verdadero punto débil de la pared sinusal. Pero el orificio así creado (fig. 395, C) no puede, lo mismo que los orificios naturales, corresponder al punto más declive del seno. Por este motivo el drenaje del seno maxilar por el meato medio debe desecharse completamente.

b) *Segmento anteroinferior*. — La porción anteroinferior de la base del seno maxilar es generalmente bastante extensa. Se halla formada por la pared externa del

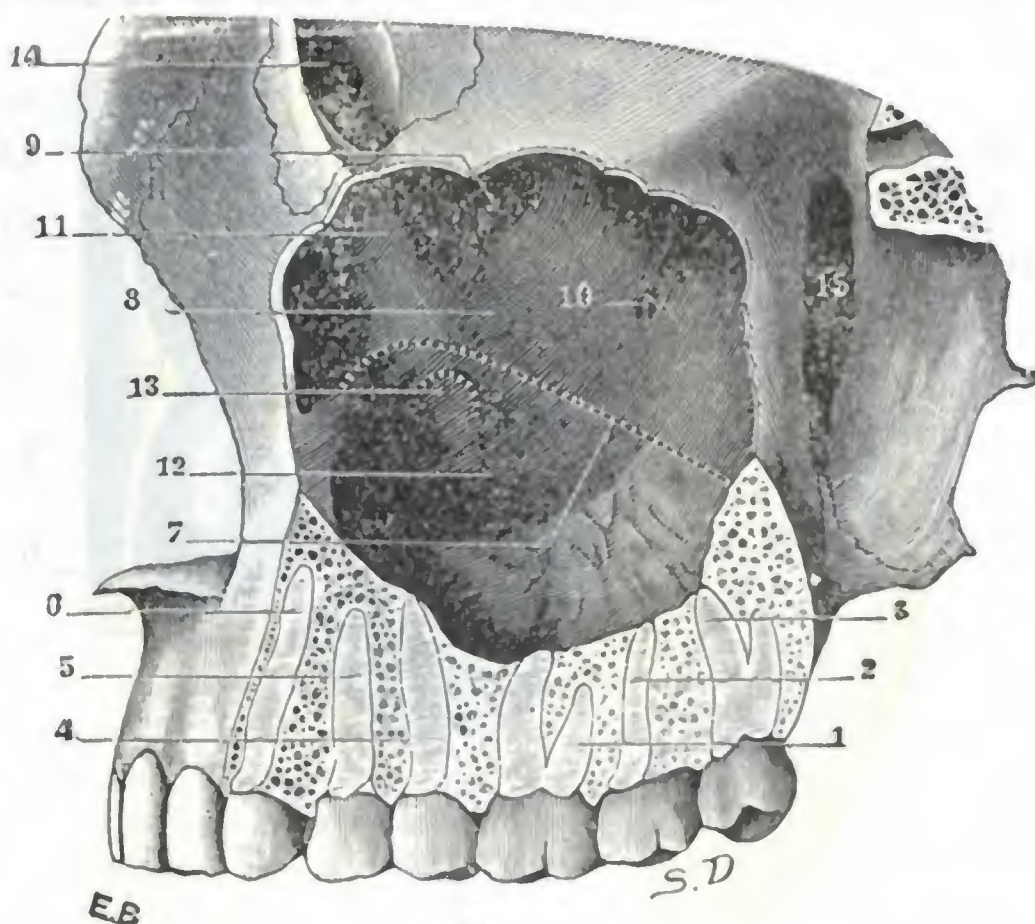


FIG. 394

Relaciones del seno maxilar con los dientes y con la pared externa de las fosas nasales.

(En punteado la línea de inserción de la concha inferior y la abertura del conducto lacrimonasal.)

1, primer molar. — 2, segundo molar. — 3, tercer molar. — 4, segundo premolar. — 5, primer premolar. — 6, canino. — 7, borde de inserción de la concha inferior. — 8, pared del seno que corresponde al meato medio. — 9, abertura verdadera del seno maxilar. — 10, orificio de Giralaldès. — 11, relieve del conducto lacrimonasal. — 12, pared del seno que corresponde al meato inferior. — 13, porción de la pared del seno correspondiente a la abertura del conducto lacrimonasal en el meato inferior. — 14, canal lacrimonasal de la órbita. — 15, fosa pterigomaxilar.

meato inferior, es decir, yendo de delante atrás: 1.º, por la desembocadura del conducto lacrimonasal; 2.º, por la apófisis auricular de la concha inferior; 3.º, finalmente, por el palatino. Esta porción inferoanterior, o si se prefiere la pared externa del meato inferior, es la que se traspasa (fig. 395, B) cuando se punciona el seno, bien para explorarlo (punción exploradora, SCHMIDT, LICHTWITZ), bien para drenarlo ampliamente, tanto si se utiliza tan sólo este modo de drenaje (CLAQUE), como cuando constituye el tiempo final de la trepanación del seno después de la supresión preliminar de su pared ósea anterior (CALDWELL-LUC). La abertura debe practicarse a 2 cm por lo menos por detrás de la cabeza de la concha inferior, para evitar la lesión

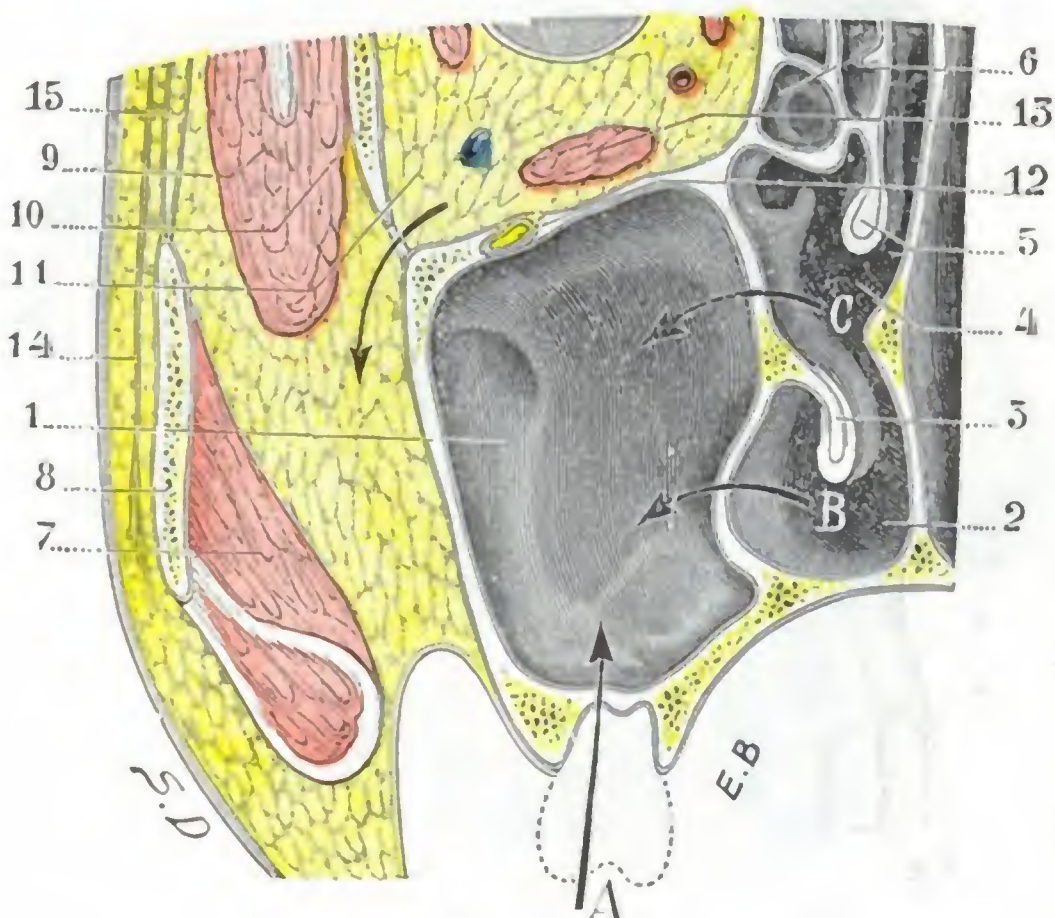


FIG. 395

Relaciones del seno maxilar y vías de acceso a su cavidad.

(Corte frontal de la cara. Cadáver congelado. Porción posterior del corte.)

1, seno del maxilar derecho. — 2, meato inferior. — 3, concha inferior. — 4, meato medio. — 5, concha media. — 6, células etmoidales. — 7, masetero. — 8, hueso malar. — 9, músculo temporal. — 10, pared externa de la órbita. — 11, órbita (una flecha, que pasa por la hendidura esfenomaxilar separa la vía que pueden seguir las afecciones orbitarias para invadir la fosa cigomática y viceversa). — 12, nervio suborbitario. — 13, músculo recto inferior. — 14, aponeurosis epicránea. — 15, aponeurosis temporal y sus dos hojillas.

A, vía de acceso alveolar. — B, vía de acceso por el meato inferior. — C, vía de acceso por el meato medio.

a) *Borde anterior.* — El borde anterior, dirigido verticalmente, resulta de la unión de la pared yugal con la pared nasal del seno; cuando estas dos paredes están muy excavadas, el borde anterior del seno se transforma en una estrecha hendidura, que es indispensable explorar bien cuando se interviene por una sinusitis.

b) *Borde posterior.* — El borde posterior, muy ancho, está unido por abajo al palatino y a la apófisis pterigoides, de la que está separado por arriba por una cavidad en forma de hendidura, la hendidura pterigomaxilar, que hemos estudiado anteriormente. Recordemos que a este nivel el seno está en relación, por mediación de la delgada lámina que lo separa de la precitada fosa, con el ganglio de Meckel y con el nervio maxilar superior: algunos cirujanos (CARNOCHAN), basándose en estas relaciones, han aconsejado, en los casos en que está indicado reseca el nervio y su ganglio, abordarlos a través del seno (*vía transmaxilar*) (fig. 199). Recordemos también que los nervios dentarios posteriores se encuentran alojados en el borde posterior del seno.

del conducto lacrimonasal y para operar en la parte más delgada de la pared; en este sitio la altura del meato es aún de 16 a 18 mm (SIEUR y JACOB) y, por lo tanto, suficiente para permitir la obtención de un amplio orificio de drenaje.

C. *VÉRTICE.* — El vértice del seno corresponde a la mitad interna del hueso maxilar, en el cual se prolonga más o menos según las dimensiones de la cavidad sinusal. Está ampliamente truncado y en algunas ocasiones llega a representar la parte más ancha del seno.

D. *BORDES.* — Los bordes del seno maxilar no corresponden a las aristas de la pirámide a que lo hemos comparado, sino más bien al contorno de la base, por lo cual, siendo esta base cuadrangular, describiremos cuatro bordes. Los distinguiremos en anterior, posterior, superior e inferior.

c) *Borde superior.* — El borde superior está formado por el suelo de la órbita y la pared nasal al unirse, y está en relación con la extremidad inferior de las células etmoidales, que forman algunas veces, sobre todo por detrás, un relieve más o menos acentuado en la cavidad sinusal (fig. 385, 6' y 7').

d) *Borde inferior.* — El borde inferior, que se describe también con el nombre de *suelo del antro*, porque constituye la parte más declive, el fondo en cierto modo, desciende en general algo por debajo de un plano horizontal que pasa por el suelo de las fosas nasales. Corresponde a la parte posterior del borde alveolar del maxilar superior y está en relación con los premolares y molares que en él se implantan (figura 394). Los dos primeros multicúspides y el segundo premolar están muy particularmente en íntima relación con el seno. Por lo común sus raíces forman un abultamiento más o menos patente en el suelo; sólo están separados de la cavidad sinusal por una delgada capa de tejido esponjoso, que en ocasiones llega a faltar en algunos sitios, y en este caso una o varias raíces se hallan al descubierto en el seno. Estas relaciones de los dientes precitados con el seno maxilar tienen un gran interés práctico. Explican por qué la caries dentaria puede complicarse con sinusitis maxilar, por qué la extirpación de uno de estos dientes produce algunas veces la abertura accidental del seno y por qué, en fin, esta abertura ha sido practicada intencionadamente y aconsejada por los cirujanos para dar salida al pus contenido en la cavidad sinusal y drenar esta última (*método de Cooper; punción alveolar del seno maxilar*, figuras 393, b, y 395).

La infección aun atenuada del maxilar de origen dentario puede a su vez propagarse a los senos próximos (senos frontales, seno esfenoidal, células etmoidales) y esto de modo tan insidioso que a menudo en clínica pasa inadvertida. Por este mecanismo se tiende hoy a explicar muchos de los accidentes oculares de origen dentario señalados por los autores (WORMS y BERCHER). La ablación del diente que infectó el seno maxilar puede conducir a la desaparición de los accidentes oculares.

2.º Cavidad sinusal, su revestimiento, sus vasos y nervios. — Cualesquiera que sean sus dimensiones, el seno maxilar ofrece a nuestra consideración: 1.º, la *cavidad*; 2.º, su *revestimiento mucoso*.

a) *Cavidad.* — La cavidad del seno maxilar, en la mayor parte de casos, es única. ZUCKERKANDL y GRUBER (5 veces en 200 sujetos) la han encontrado dividida en dos partes por un tabique óseo completo. En 150 sujetos examinados, SIEUR y JACOB no han encontrado más que un solo caso de seno tabicado, y aun el tabique era incompleto. Pero, si es raro encontrar senos con tabiques completos, es, por el contrario, muy frecuente observar, como en los senos frontales y los senos esfenoidales, tabiques incompletos, óseos lo más a menudo y a veces fibromucosos. Estos tabiques, que radican preferentemente en los ángulos anteroposterior y posterosuperior, y sobre todo a nivel del suelo, circunscriben espacios a modo de celdillas, en las que, cuando el seno está infectado, la inflamación tiende a esconderse. El cirujano debe legarlas con cuidado, cuando interviene, para evitar un recidiva rápida. Como el seno frontal, las células etmoidales y el seno esfenoidal, el seno maxilar sólo contiene aire en estado normal. En cuanto a su contenido en estado patológico, remitimos, para evitar repeticiones, a lo que hemos dicho al describir el seno frontal.

b) *Revestimiento mucoso.* — El revestimiento mucoso del antro de Highmore o *mucosa del antro* es, como el de las otras cavidades anexas a las fosas nasales, una emanación de la pituitaria. Poco gruesa en estado normal, se vuelve fungosa cuando está inflamada, y adquiere entonces un grosor que puede algunas veces ser superior a 1 cm. Contiene glándulas mucosas, a expensas de las cuales se forman esos pequeños quistes que se encuentran tan frecuentemente en la superficie interior del seno. No es raro encontrar en su espesor a nivel de su porción yuxtaparióstica, pequeñas agujas

óseas que, según DOLBEAU, son el punto de partida de los *osteomas del seno maxilar*. La mucosa del seno maxilar puede dar origen a tumores malignos que requieren la resección pronta del maxilar superior; con frecuencia, a pesar de una intervención extensa y precoz, recidivan rápidamente.

3.º Dimensiones. — Las dimensiones del seno maxilar son muy variables, según la edad, según el sexo, según los sujetos y hasta a menudo (aunque de una manera menos constante que en el seno frontal) en el mismo sujeto. En términos generales, puede decirse que la cavidad sinusal está más desarrollada en el adulto que en el

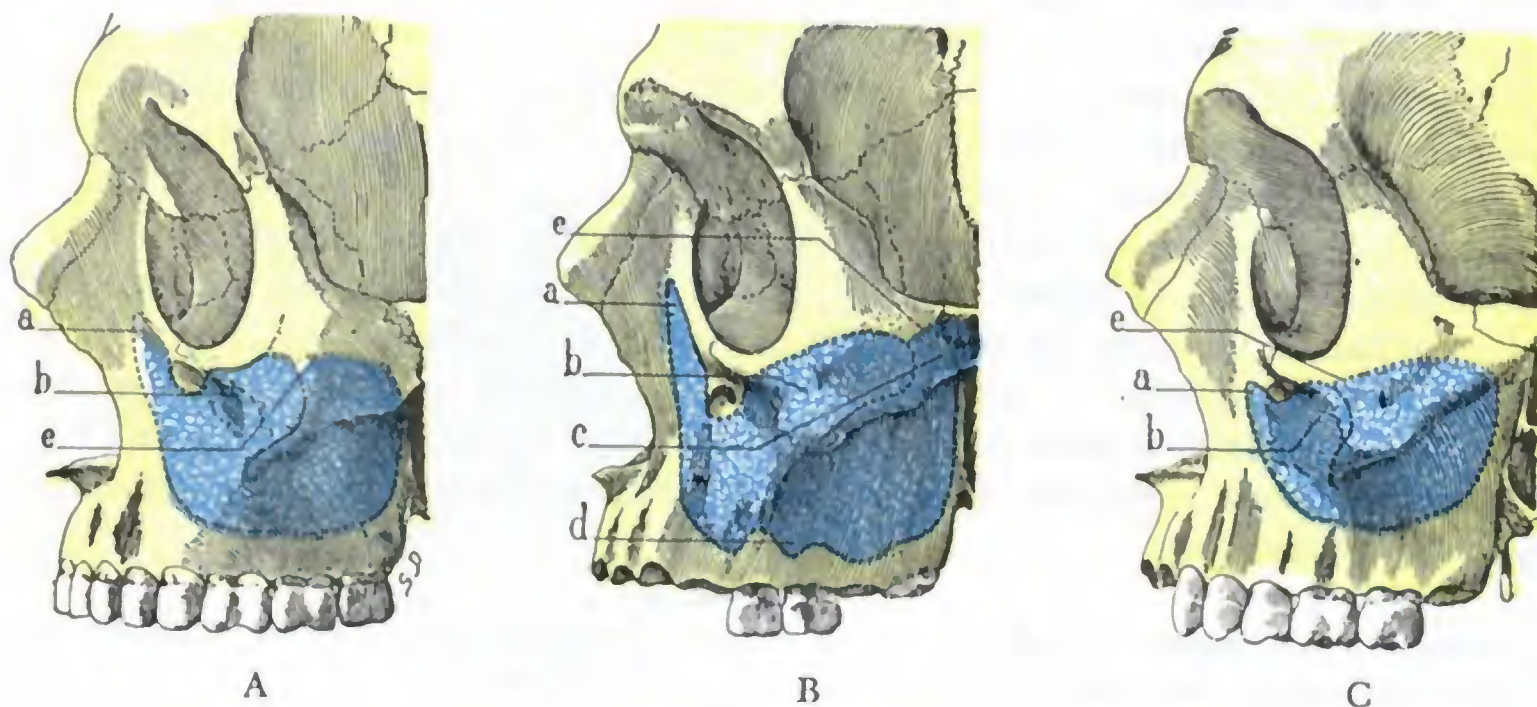


FIG. 396

Los tres tipos de seno maxilar: A, seno de dimensiones medias; B, seno grande; C, seno pequeño.

a, prolongación de la apófisis ascendente del maxilar superior. — b, prolongación malar. — c, prolongación palatina superior. — d, prolongación alveolar. — e, límite, señalado por una línea de puntos, de la porción del seno maxilar oculta por el hueso malar.

niño, y que es también mayor en el hombre que en la mujer. Su capacidad media es de 11 a 12 cm³, lo cual explica que cuerpos extraños de algún volumen puedan alojarse en él y pasar inadvertidos, cuando menos durante algún tiempo.

Esta capacidad puede llegar a ser, en ocasiones, de 25 cm³; mientras que, al contrario, en algunos sujetos queda reducida a 2 cm³ (SIEUR y JACOB). Existen, pues, junto con senos de dimensiones medias, senos grandes y senos pequeños.

a) *Senos grandes.* — Los senos grandes (fig. 396, B) resultan de una resorción ósea exagerada: la cavidad sinusal se continúa en los senos vecinos por prolongaciones que, apenas esbozadas en los senos de desarrollo corriente (fig. 396, A), son, por el contrario, muy notables en este particular. Estas prolongaciones son cinco, a saber: 1.º, hacia arriba, adelante y adentro, la prolongación orbitaria, excavada en la rama ascendente del maxilar superior, por delante del canal lacrimonasal y en el mismo espesor del reborde interno de la órbita; 2.º, en el ángulo anteroexterno, la *prolongación malar* o *cigomática*, que invade a veces la mitad interna del hueso malar; 3.º, hacia abajo, a nivel del borde alveolar, la *prolongación alveolar*, excavada a expensas del tejido óseo en que se implantan los dientes, de lo que resultan relaciones más íntimas entre la cavidad sinusal y las raíces de los dientes; 4.º, hacia abajo y adentro, la *prolongación palatina inferior*, que desdobra, más o menos lejos, las dos láminas óseas constituyentes de la bóveda palatina; 5.º, por último, hacia arriba y atrás, la *prolongación palatina superior*, desarrollada en el ángulo posterosuperior del seno, a expensas de la parte superior del palatino; extiende la cavidad sinusal hasta establecer contacto con la parte anteroinferior del seno etmoidal y con las células etmoidales posteriores. Todas estas prolongaciones aumentan las relaciones del seno maxilar con las regiones o cavidades vecinas, favoreciendo, como se infiere de ello, la propagación de la inflamación primitivamente limitada al seno.

b) *Senos pequeños.* — Los senos pequeños (fig. 396, C) pueden resultar de dos causas distintas: 1.º, o bien son debidos a una resorción incompleta del tejido esponjoso del maxilar superior, y en este caso las paredes sinusales son gruesas (fig. 397, A) y los dientes tienen tan solo relaciones lejanas con la cavidad del seno; 2.º, o bien son debidos a una excavación muy acentuada de la pared externa de las fosas nasales, por una parte, y de la fosa canina, por otra (fig. 397, B); estas dos paredes, dirigiéndose así una hacia otra, transforman la mitad anterior del seno en un estrecho surco; en este caso, al contrario del precedente, las paredes pueden ser delgadas y las relaciones de las raíces de los dientes con la cavidad sinusal bastante íntimas. El examen de las fosas nasales, al mostrar un meato inferior muy excavado, puede hacer presumir las dimensiones del seno correspondiente. De las investigaciones anatómicas de MAHU resulta que los senos, incluso los más pequeños, tienen una capacidad que no es menor de 2 cm³, hasta en el caso de que la cavidad sinusal esté llena de pus, siempre que este pus proceda de otro seno, sirviéndole el seno maxilar únicamente de reser-

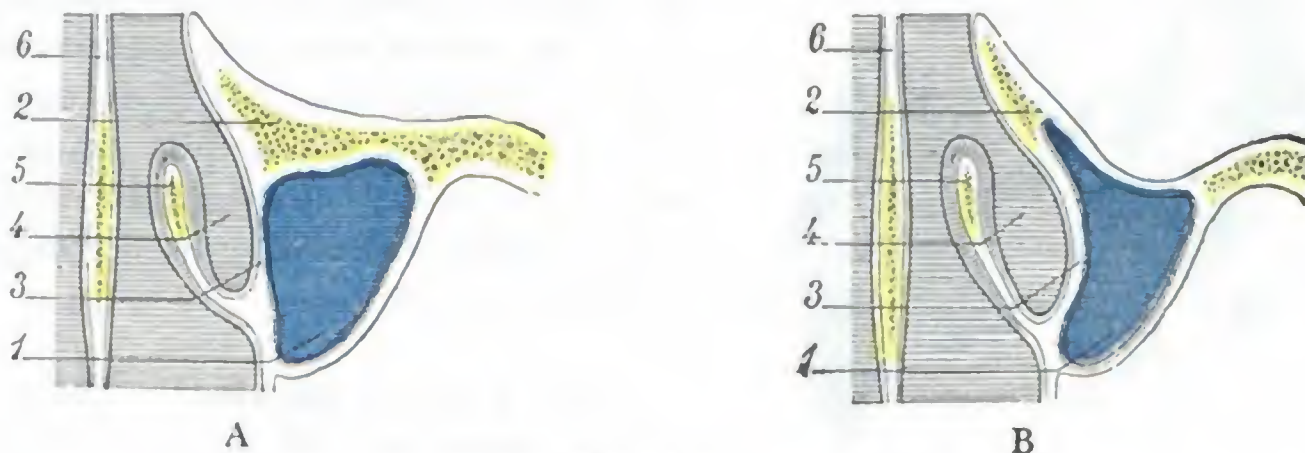


FIG. 397

Dos variedades de senos maxilares pequeños: segmento de un corte horizontal de la región nasomaxilar que pasa por el cornete inferior.

A, tipo de estrechamiento del seno por engrosamiento considerable de la pared anterior de la cavidad sinusal. — B, tipo de estrechamiento del seno por excavación exagerada de la pared anterior y de la pared del meato.
1, seno maxilar. — 2, pared anterior. — 3, pared del meato. — 4, meato inferior. — 5, cornete inferior. — 6, tabique de las fosas nasales.

vorio. Por el contrario, cuando el pus contenido en el seno maxilar es producido por las propias paredes de este seno, éstas aparecen engrosadas hasta el punto de reducir de modo considerable la capacidad del seno, que oscila entre cero y un tercio de centímetro cúbico. La capacidad sinusal se mide clínicamente por medio de la inyección seguida de la aspiración del líquido con una jeringa graduada.

4.º **Conducto y orificios maxilares.** — El seno maxilar se abre en el canal del unciforme por un corto conducto, en gran parte mucoso, llamado *conducto maxilar*. Este conducto tiene una longitud de 6 a 8 mm por término medio, pero puede alcanzar en ciertos casos 10 a 15 mm (SIEUR y JACOB); su anchura es de 3 a 5 mm. Su dirección es casi perpendicular a la del canal del unciforme (fig. 384, b), ya que está dirigido de abajo arriba, de delante atrás y de fuera adentro.

El conducto maxilar desemboca en la parte anterior y superior de la pared interna del seno, inmediatamente por detrás del relieve que forma el conducto lacrimo-nasal. La abertura por la cual se abre en la cavidad sinusal mide de 3 a 5 mm de diámetro; de forma tan pronto redondeada como oval, esta abertura sobresale a menudo en el seno, por razón de los repliegues de la mucosa que la rodean.

El conducto maxilar desemboca también en el extremo posterior del canal del unciforme (fig. 398) y en el fondo de este canal, a 45 mm poco más o menos de la ventana nasal. Ahora bien, si recordamos que el canal del unciforme tiene una profundidad de 8 a 10 mm y una anchura de 2 a 3 mm y que está más o menos oculto por la vesícula o ampolla etmoidal y cubierto por la concha media, nos será fácil comprender por qué el cateterismo del conducto maxilar es poco menos que imposible (ZUCKERKANDL) y por qué, en la práctica, es preferible puncionar el seno por el meato inferior, cuando queremos asegurarnos de si es o no asiento de un derrame.

Para terminar haremos constar que la situación del conducto maxilar en la parte superior y anterior del seno favorece la retención de los líquidos en la cavidad sinusal, cualquiera que sea la posición de la cabeza, y, por consiguiente, facilita la infección de aquélla. Esta predisposición del seno maxilar a la inflamación está todavía aumentada por el hecho, ya expuesto antes, de que, abriéndose en el punto más declive del canal del unciforme, es en cierto modo el «colector» de todas las secreciones que en él se derraman y en particular de las secreciones etmoidofrontales. Por esto, en los casos de sinusitis frontal o etmoiditis anterior, se encuentra casi siempre pus

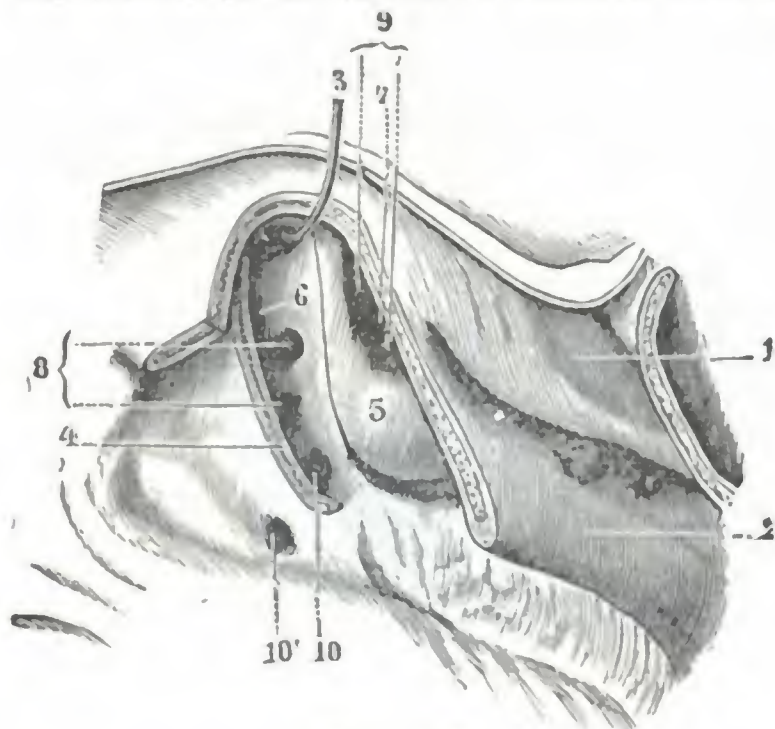


FIG. 398

Canal del unciforme, lado derecho, después de haber resecado el hueso unciforme (T.).

1, concha superior. — 2, concha media, en gran parte resecada. — 3, orificio del seno frontal. — 4, unciforme resecado en su inserción en la pared. — 5, vesícula etmoidal. — 6, canal del unciforme o sulcus infrabulbaris. — 7, canal de la vesícula. — 8, orificio de las células etmoidales del canal de la vesícula. — 9, orificio del seno maxilar, con 10', orificio accesorio de este seno.

en la vena oftálmica por mediación de la facial. Los *linfáticos* son poco conocidos y se confunden con los de la pituitaria. Numerosos *filetes nerviosos*, procedentes del orbitario y del ganglio esfenopalatino, se distribuyen por la mucosa del seno.

6.º Exploración y vías de acceso. — El seno maxilar, como ya hemos dicho anteriormente, puede ser explorado: 1.º, por los rayos X; 2.º, por el procedimiento llamado de *transiluminación* (*método de Heryng*); 3.º, por el cateterismo del orificio maxilar en el canal del unciforme; 4.º, por la punción de la pared externa del meato inferior. De estos cuatro procedimientos de exploración, el usado más corrientemente en clínica es la transiluminación. Está basado en la propiedad que tiene el maxilar superior de dejarse atravesar parcialmente, cuando el seno es normal, por los rayos procedentes de un foco luminoso colocado en la boca. La experiencia ha demostrado que cuando la cavidad sinusal está ocupada por un derrame purulento o por fungosidades, la translucidez normal del maxilar disminuye o falta por completo en el lado enfermo.

La cavidad sinusal es accesible por tres vías (figs. 393 y 395): por la vía bucal, por la vía nasal y por la vía orbitaria. Siguiendo la *vía bucal*, se puede penetrar en el seno: 1.º, por el alvéolo de los molares; 2.º, por la parte anterior, bien sea practicando tan sólo la resección parcial de esta pared o bien la resección total de CALDWELL-LUC. Siguiendo la *vía nasal*, se puede llegar al seno, ya sea por el meato inferior (*punción de LICHTWITZ*, *resección limitada de LUC*, *resección externa de CLAQUÉ*), ya sea por el meato medio (*resección parcial de RETHI*). En cuanto a la *vía orbitaria*, ha

en esta cavidad. En estos casos, unas veces el seno maxilar no sirve más que de reservorio sin estar enfermo, y se trata de un «empiema», fácilmente curable; otras veces el seno está enfermo, y se trata entonces de una «verdadera sinusitis» maxilar, cuya curación es mucho más difícil. A este propósito recordamos que el examen de la capacidad del seno, practicado según el método de MAHU, permitirá distinguir el empiema de la verdadera sinusitis.

5.º Vasos y nervios. — Las *arterias* que irrigan la mucosa del seno proceden, por una parte, de las arterias de la pituitaria (esfenopalatina), y por otra, de las arterias de la cara (bucal, palatina, alveolar, facial). Estas últimas, aplicadas a la cara externa de las paredes del antro, envían a través de las delgadas paredes finos ramitos que terminan en la capa profunda de la mucosa. Las *venas* acompañan a las ramas arteriales. Terminan en parte en el plexo pterigomaxilar y en parte

sido seguida por ROCHET y VANDENBOSCHE en un caso de epifora rebelde. ROCHET perforó la porción de la pared orbitaria del seno que corresponde al fondo de saco conjuntival inferior; por esta vía las lágrimas pasan a la cavidad sinusal y de allí a las fosas nasales.

ARTICULO IV

APARATO DEL GUSTO

(Lengua)

Los elementos nerviosos destinados a ser impresionados por los sabores se hallan diseminados por la superficie externa de la lengua, que, por esto, puede ser considerada como órgano representante del aparato del gusto. Pero la lengua no es tan sólo el órgano del gusto; por su estructura esencialmente muscular desempeña también un papel importante en la masticación, en la deglución, en la succión y, por último, en la articulación de determinados sonidos. Las alteraciones de esas funciones, más aún que las del gusto, son las que dan a las enfermedades de la lengua su fisonomía clínica.

a) Consideraciones generales

En estado normal y durante el reposo, la lengua ocupa la cavidad bucal, que llena casi por completo. Incluida en el espacio parabólico que representan los arcos dentarios, forma cuerpo, como hemos visto, con el suelo de la boca, del que es sólo una porción modificada.

Está situada por debajo de la porción palatina, por encima de las dos regiones suprahioides y sublingual e inmediatamente por delante de la región faríngea, que contribuye a formar.

Cuando la lengua se contrae, penetra entre los arcos dentarios y puede salir fuera de la cavidad bucal. Claro está que, en tales condiciones, puede ser mordida, y en ocasiones hasta completamente seccionada por los dientes. En algunas afecciones presenta tales dimensiones que no cabe en la boca. Sobresale entonces por un lado en la faringe, y por otro sale al exterior a través de la abertura bucal. Tal sucede en particular en las *glositis agudas* y en la enfermedad congénita denominada *macrogllosia*. En este último caso adquiere dimensiones colosales, colgando fuera de la boca, desimplanta y desvía los dientes y llega a producir incluso la atrofia del maxilar inferior por el obstáculo que opone al desarrollo de este hueso.

b) Forma exterior y relaciones

La lengua puede ser considerada (y esto es también exacto desde el punto de vista embriológico) como una masa muscular que toma origen en los arcos óseos que sostienen el canal del suelo de la boca, y que, levantando la mucosa bucal y cubriéndose con ella, sobresale a la vez en la boca y en la faringe. Presenta dos partes (fig. 480): 1.º, una parte visible en la cavidad bucofaríngea, que es la *lengua propiamente dicha* o también la *parte libre de la lengua*; 2.º, una parte oculta en el espesor del suelo de la boca, cubierta por la mucosa, que es la *raíz de la lengua* o *parte fija de la misma*. Estudiaremos separadamente estas dos partes.

1.º PARTE FIJA O RAÍZ DE LA LENGUA

La raíz de la lengua se halla formada en gran parte por el origen de los músculos hiogloso y geniogloso. Como ya hemos visto, forma la pared interna de la fosa sublingual. Puede ser considerada como el segmento de inserción de la lengua, ya que por su raíz la lengua se fija:

a) *A la apófisis geni del maxilar inferior*, por encima de los milohioideos y de los geniohioideos. Este punto de inserción de la lengua en el maxilar inferior impide que bascule hacia atrás y que caiga sobre la abertura superior de la laringe; de ahí que, cuando en una operación sobre el maxilar (resección) o en una amputación de la lengua, este punto ha sido destruido, se vean sobrevenir graves accidentes de sofocación. Basta generalmente para evitarlos, en la amputación de la lengua, por ejemplo, pasar un hilo por el muñón que queda y fijarlo al apósito o a los dientes, con lo cual se da a la lengua un punto de fijación artificial. También se evitará que bascule la lengua hacia atrás, después de la resección del maxilar inferior, si se dirige el filo de la sierra, no sobre la parte media del hueso, sino por fuera de ella, de manera que no interese la apófisis geni y, por consiguiente, que respete los músculos genioglosos;

β) *En el cuerpo y en el asta mayor del hioides*. Gracias a esta inserción de la lengua en el hueso hioides es posible, sacándola fuera de la boca, levantar el aparato hioideo y, al mismo tiempo y por su mediación, la laringe; he aquí por qué la tracción de la lengua es el tiempo preliminar del examen laringoscópico. LABORDE ha demostrado que la excitación laríngea que resulta de esta maniobra puede despertar el reflejo respiratorio cuando este último está inhibido. En esta propiedad se basa su *método de tracciones rítmicas de la lengua* para volver a la vida los individuos que están en estado de muerte aparente.

La lengua está también mantenida en su posición por los músculos de los pilares anteriores del velo del paladar, que van a terminar en ella y cuya sección a ras de la lengua permite sacar fuera de la boca una gran parte de este órgano y practicar su extirpación por las vías naturales. Además de los músculos del pilar anterior, citaremos, entre los medios de fijación de la base de la lengua, los músculos glosofaríngeos, así como la mucosa bucal, que se continúa directamente con la faríngea.

2.º PARTE LIBRE DE LA LENGUA

La parte libre, o también parte movable de la lengua, es, con mucho, la más importante en anatomía médico-quirúrgica. Está formada por dos porciones (fig. 408): una *porción bucal* y una *porción faríngea o base de la lengua*. El istmo de las fauces y la V lingual les sirven de límite respectivo. Estas dos porciones, aunque en continuidad directa, no dejan por eso de presentar, desde los puntos de vista anatómico, fisiológico, patológico y quirúrgico, diferencias tales que hacen conveniente la descripción por separado.

La porción bucal es exclusivamente gustativa, visible tan pronto como el sujeto abre la boca, y sus lesiones se ocultan a duras penas al examen y son fácilmente accesibles por la cavidad bucal.

Por el contrario, la porción faríngea o base de la lengua no presenta ningún corpúsculo del gusto y, por consiguiente, no desempeña ningún papel en la gustación; se halla, en cambio, ocupada por una verdadera amígdala, la *amígdala lingual*, cuya patología no se parece en nada a la del resto de la lengua. Sobresale en aquella porción de la cavidad faríngea que hemos descrito antes con el nombre de *orofaringe*, de lo cual resulta que sólo es explorable por medio del faringoscopio; para alcanzarla, debe el cirujano fraguarse una vía

b) *Cara inferior*. — La cara inferior de la lengua descansa por completo en la cara superior de la región sublingual. Sucede a veces que, a consecuencia de ulceraciones o de heridas que ocupan esta cara inferior, se establecen adherencias entre ella y el suelo de la boca. Se comprende que en semejante caso la movilidad de la lengua

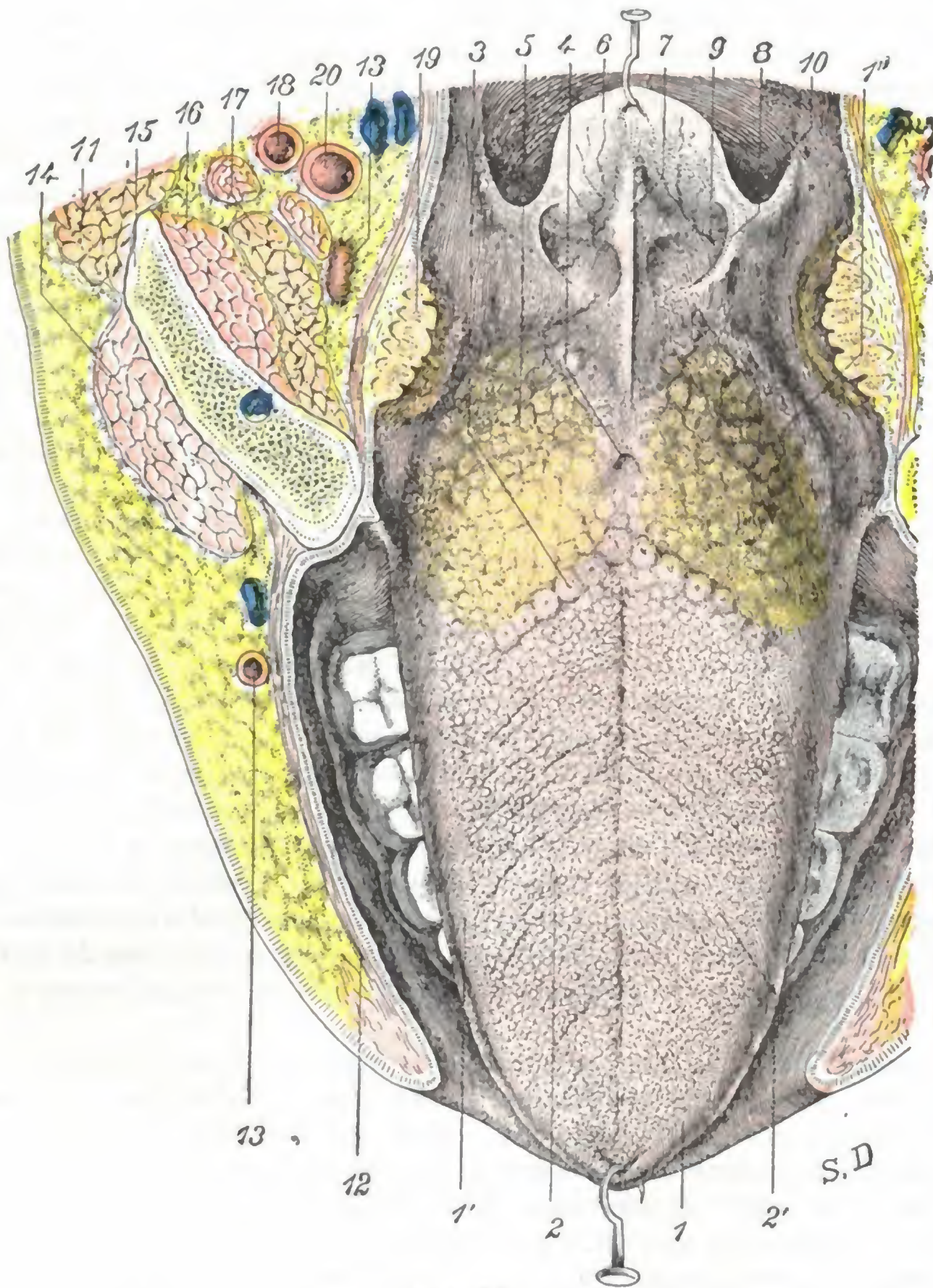


FIG. 399

Cara dorsal de la lengua.

1, lengua, con 1', su segmento bucal, y 1'', su segmento faríngeo. — 2, papilas fungiformes: 2', papilas coroliformes. — 3, papilas caliceiformes que forman la V lingual. — 4, foramen cæcum. — 5, amígdala lingual. — 6, epiglotis. — 7, repliegue glosopiglótico medio. — 8, repliegue glosopiglótico lateral. — 9, fosita glosopiglótica. — 10, faringe. — 11, parótida. — 12, buccinador. — 13, arteria facial. — 14, masetero. — 15, maxilar inferior. — 16, pterigoideo interno. — 17, submaxilar. — 18, carótida externa. — 19, amígdala. — 20, carótida interna.

desaparezca (de donde el nombre de *anquiloglosia* dado a esta afección) y que se presenten, como consecuencia, alteraciones graves de la masticación, de la deglución y de la fonación. La cara inferior de la lengua presenta también (fig. 400), en la línea media, un surco anteroposterior, al que sigue, por detrás, un importante repliegue de la mucosa que ya hemos estudiado al tratar de la región sublingual, y que es el *frenillo*. A ambos lados del frenillo es lisa, gris rosada y permite ver por transpa-

rencia las venas raninas; en los que sufren ictericia se tiñe más o menos intensamente de amarillo. Por fuera y cerca de los bordes de la lengua, es irregular, franjeada y como arrugada.

c) *Bordes.* — Los bordes de la lengua, libres y redondeados, corresponden a los arcos dentarios, así como a los dientes que en ellos se implantan y contra los que frotan en los distintos movimientos del órgano. De ahí puede resultar, cuando una de estas piezas dentarias está rota o cariada, o simplemente desgastada, la presencia en los bordes, y a veces en la cara inferior de la lengua, de *ulceraciones simples*. Estas ulceraciones curan rápidamente cuando se arranca o se regulariza la pieza que las originó. No deben confundirse con las otras ulceraciones observadas con frecuencia en la lengua, es decir, con las *ulceraciones sifilíticas, tuberculosas, cancerosas*.

2.º Porción faríngea o base de la lengua. — La porción faríngea de la parte libre de la lengua se designa generalmente, en lenguaje quirúrgico, con el nombre de *base de la lengua*. Está formada por la parte del órgano comprendida entre la V lingual por delante y arriba y las fositas glosopiglóticas por abajo y atrás. Mientras que la porción bucal se dispone siguiendo un plano horizontal, la base de la lengua, por el contrario, es vertical y mira hacia la faringe. Describiremos en ella: 1.º, una sola cara, la *cara posterior o faríngea* (no existe, realmente, una cara anterior libre, ya que la base de la lengua constituye por delante la raíz del órgano y se halla oculta en el espesor del suelo de la boca); 2.º, dos *bordes laterales*; 3.º, por último, dos *extremidades*, una superior y otra inferior.

a) *Cara faríngea, amígdala lingual.* — La cara faríngea de la base de la lengua (fig. 408, 2) es continuación directa de la cara dorsal de la porción bucal. Tiene una forma cuadrilátera y constituye la pared anterior de la porción bucal de la faringe. Desde el punto de vista de sus relaciones, comprende, por arriba, a la úvula, y por abajo, como veremos más adelante, a la epiglotis. Su superficie es muy desigual: se halla ocupada por eminencias irregularmente hemisféricas, de 1 a 4 mm de diámetro, separadas unas de otras por surcos circulares y excavados en su vértice por un pequeño orificio que conduce a una cavidad central. Estos son los *foliculos*, cuya disposición recuerda exactamente, por su estructura y su significación morfológica, los de la amíg-

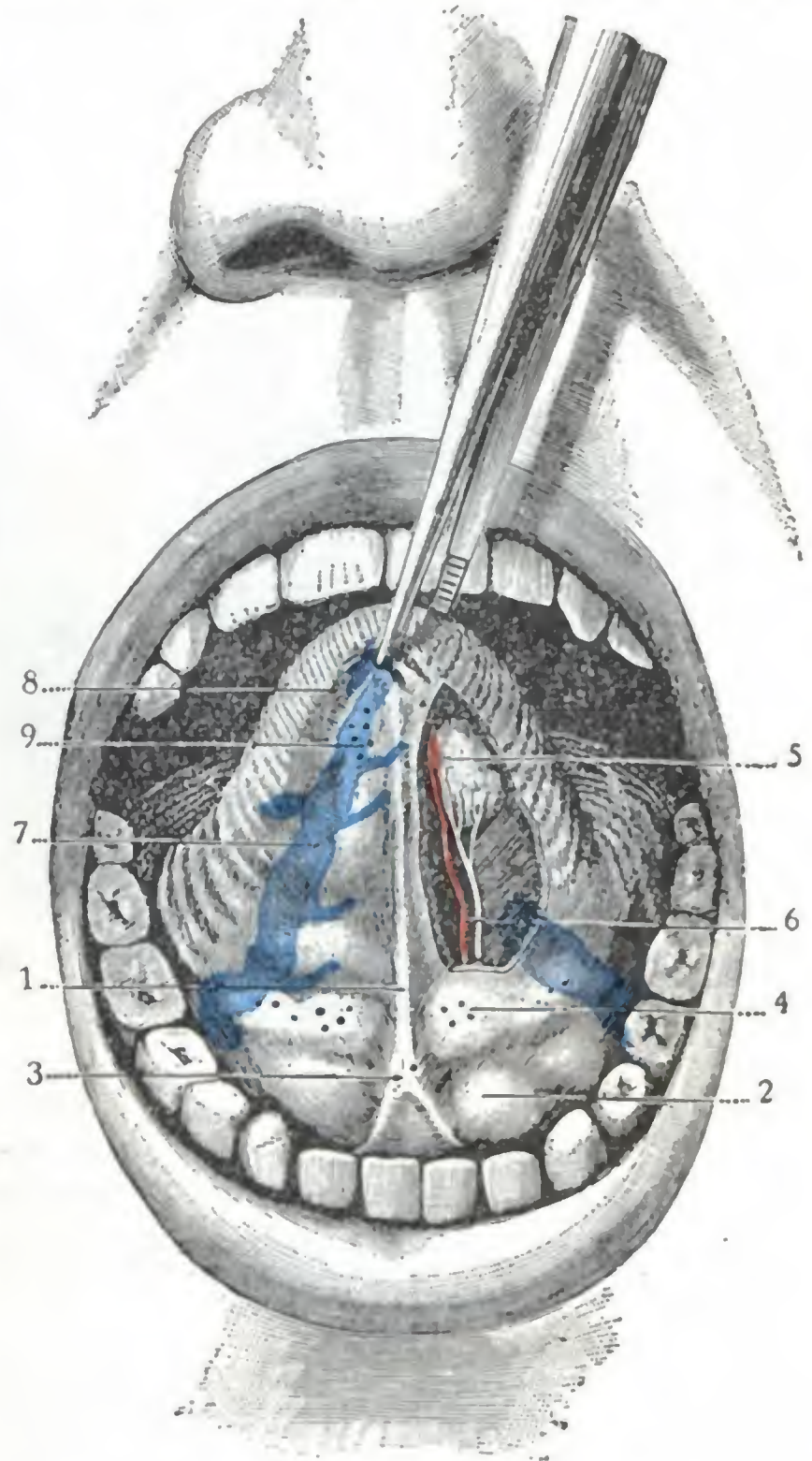


FIG. 400

Lengua tirada hacia arriba, para poner de manifiesto su cara inferior y el suelo de la boca (T.).

(En el lado izquierdo la mucosa ha sido seccionada, lo mismo que las fibras musculares más superficiales, para dejar al descubierto la glándula de Nuhn.)

1, frenillo de la lengua. — 2, mucosa del suelo de la boca, irregularmente levantada por los lóbulos de la glándula sublingual. — 3, pequeña eminencia en la que desembocan los conductos de Wharton. — 4, desembocadura de los conductos de la glándula sublingual. — 5, glándula de Nuhn o de Blandin. — 6, arteria ranina y nervio lingual que discurren a lo largo del borde interno de esta glándula. — 7, vena ranina. — 8, franja sublingual. — 9, conductos excretorios de la glándula de Nuhn.

dala palatina; por esto se ha dado a su conjunto el nombre de *amígdala lingual*. El número de estos folículos, y en consecuencia el volumen de la amígdala lingual, varía mucho según la edad del individuo. En el niño (fig. 401, A), cuyo sistema linfático, como sabemos, está siempre muy desarrollado, la amígdala lingual ocupa toda la base de la lengua y presenta un grosor de 3 mm aproximadamente. Hacia la edad de catorce años, la parte central se atrofia, y desde aquel momento la amígdala, que hasta entonces había sido única, aparece como dividida en dos mitades simétricas, una derecha y otra izquierda; entre ellas y separándolas se ve una pequeña superficie lisa, que se extiende desde el foramen cæcum hasta el ligamento glosopiglótico

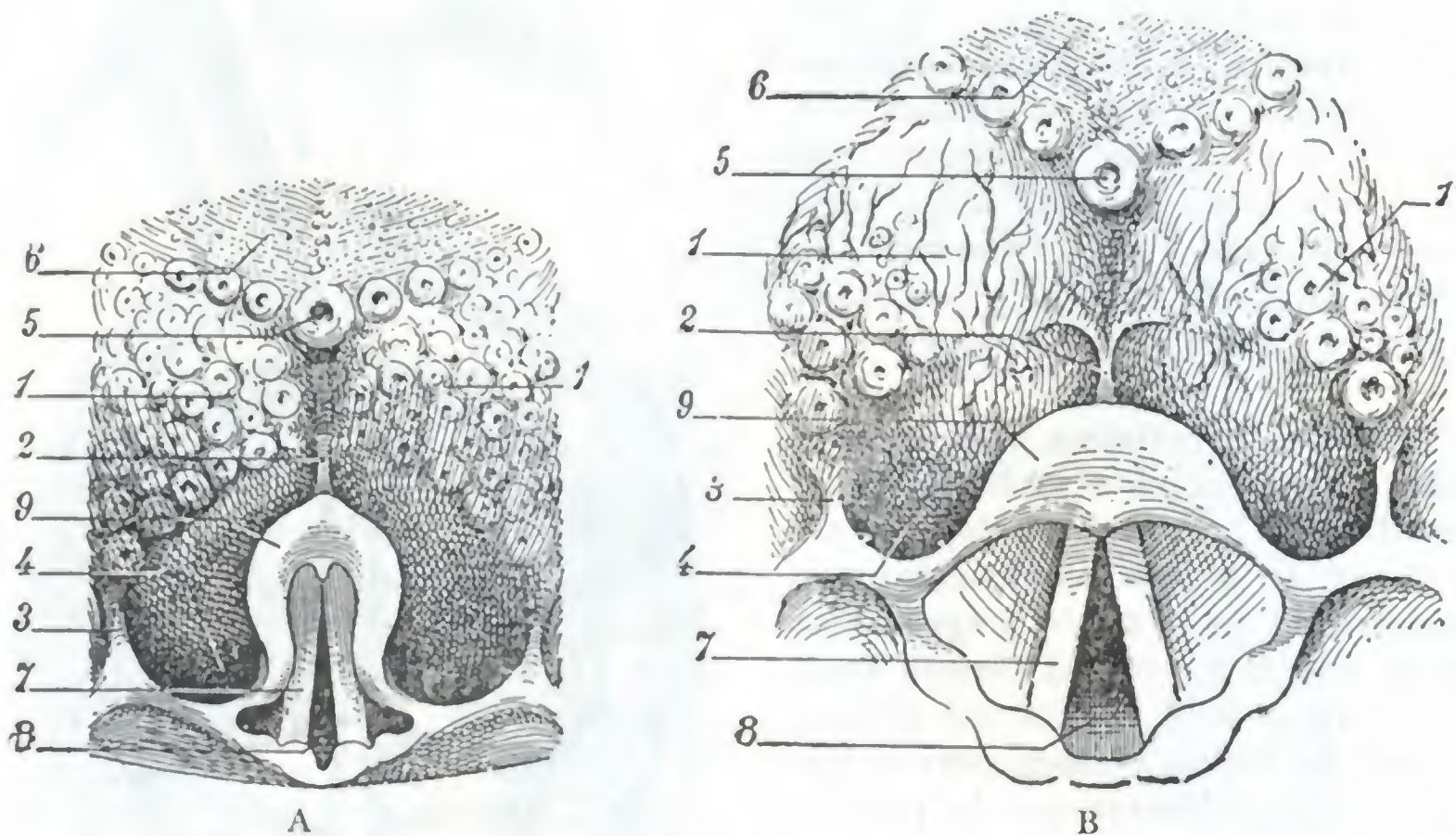


FIG. 401

Amígdala lingual y base de la lengua vistas con el laringoscopio:
A, en el niño; B, en el adulto (según E. ESCAT).

1, 1'. amígdala lingual. — 2, repliegue glosopiglótico medio. — 3, repliegue glosopiglótico lateral. — 4, fosita glosopiglótica. — 5, papila que ocupa el vértice de la V lingual. — 6, cara dorsal de la lengua. — 7, cuerda vocal inferior. — 8, glotis. — 9, epiglottis.

medio, y que permite ver por transparencia las venas superficiales de la base de la lengua. La regresión de la amígdala lingual se va acentuando con la edad, y en el adulto no se halla representada (fig. 401, B) más que por algunos folículos, que se disponen en dos grupos situados en los bordes anteriores de las fositas glosopiglóticas y en la proximidad de la inserción inferior del pilar anterior del velo del paladar (E. ESCAT). El papel que en la patología de la región desempeña la amígdala lingual no ha sido puesto en claro hasta estos últimos años. Y, sin embargo, lo mismo que las amígdalas palatinas y la amígdala faríngea, con las que forman el *anillo linfático de Waldeyer*, es con frecuencia asiento de lesiones inflamatorias. Su situación en la faringe, es decir, en una región inaccesible a la vista por los medios ordinarios, nos explica por qué las lesiones de este órgano han sido durante largo tiempo ignoradas.

La amígdala lingual, lo mismo que las otras amígdalas, puede ser asiento de inflamaciones agudas (*amigdalitis lingual catarral*), de flemones (*amigdalitis y periamigdalitis linguales flemonosas*, HAYEM, FLEISCHMANN SEIFERT, SIMANOWSKI, etc.). Si se tiene en cuenta el sitio que ocupa la amígdala lingual y el papel que desempeña en la deglución la base de la lengua, se comprende por qué experimentan los enfermos en semejante caso un dolor vivo, que localizan en el asta mayor del hueso hioides, y una dificultad muy notable en la deglución, con sensación de cuerpo extraño detenido en la faringe.

La amígdala lingual, lo mismo que las otras amígdalas, puede hipertrofiarse (*hipertrofia de la amígdala lingual*, LENNOX-BROWNE, PUAULT, SIFERT, SIMANOWSKI, etc.). Forma entonces una masa más o menos voluminosa, que entra en contacto con las fositas glosopiglóticas e irrita la epiglotis: de aquí la sensación de cuerpo extraño en la faringe, del que procuran los enfermos librarse carraspeando; de aquí también las alteraciones de la fonación, la tos convulsiva, los diferentes trastornos reflejos, en fin, que pueden observarse y que se curan fácilmente con la ablación del tumor o el raspado de esta amígdala.

b) *Extremo superior.* — El extremo superior o anterior de la porción vertical de la lengua se continúa con la porción horizontal a partir de la V lingual.

c) *Extremo inferior.* — El extremo inferior de la base de la lengua se halla unido a la cara anterior de la epiglotis por tres repliegues de dirección anteroposterior (fig. 402): los *repliegues glosopiglóticos*, que se distinguen, según su situación, en *medio* y *laterales*. Cada uno de ellos está formado por un pequeño paquete de fibras conjuntivas, a las que se mezclan algunas fibras musculares lisas. La mucosa, al pasar de la base de la lengua a la cara anterior de la epiglotis, es levantada por esos tres repliegues. De aquí resulta la formación, entre los pliegues precipitados, de dos depresiones llamadas *fositas glosopiglóticas*: en estas fositas penetran y permanecen, a veces, cuerpos extraños, cuya situación sólo revela el examen laringoscópico.

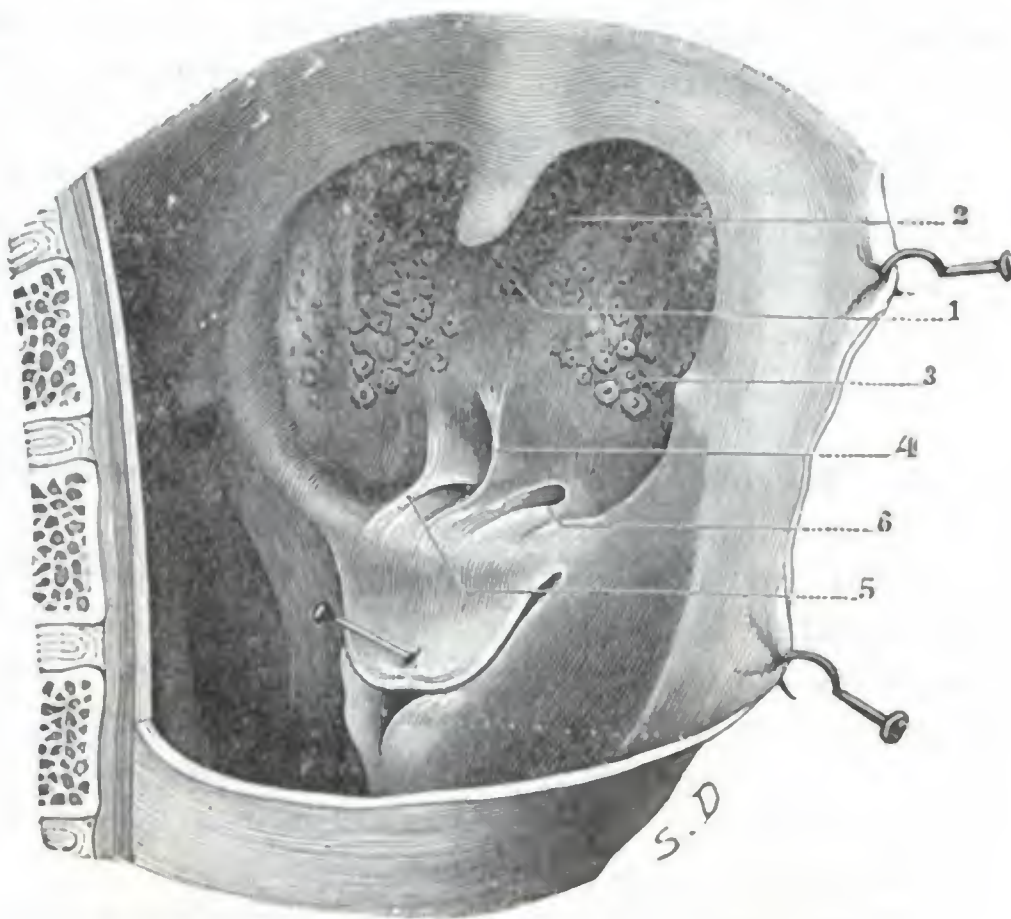


FIG. 402
Faringe bucal.

(Esta figura no es más que la parte inferior de la figura 237, pero la epiglotis ha sido reclinada hacia atrás y abajo para poner de manifiesto los repliegues y las fositas glosopiglóticas.)

1, foramen cæcum. — 2, rama derecha de la V lingual. — 3, amígdala lingual. — 4, repliegue glosopiglótico medio. — 5, repliegue glosopiglótico lateral. — 6, fosita glosopiglótica.

Las íntimas relaciones que tienen la base de la lengua y la epiglotis nos dan cuenta de por qué, durante el segundo tiempo de la deglución, la base de la lengua empuja hacia atrás la epiglotis, la cual cierra el orificio superior de la laringe e impide que los alimentos penetren en su cavidad. También nos explican por qué, cuando se estira con fuerza la lengua para sacarla fuera de la boca, se arrastra con ella la epiglotis, descubriendo así la abertura superior de la laringe. Esta es la razón de que se recurra a semejante maniobra para dejar libre la glotis y permitir que entre el aire fácilmente en los pulmones cuando, durante la anestesia, el enfermo se asfixia. Es igualmente la maniobra que se hace ejecutar a aquel a quien se le examina la faringe con el espejo laringoscópico, como ya hemos dicho.

d) *Bordes laterales.* — Los bordes laterales de la base de la lengua están en relación con la parte inferior de la fosa amigdalina y con la amígdala palatina.

e) Constitución anatómica

La lengua, considerada desde el punto de vista de su estructura, presenta: 1.º, una *armazón osteofibrosa o esqueleto de la lengua*; 2.º, *músculos*; 3.º, una *mucosa*; 4.º, *vasos*; 5.º, *nervios*.

1.º Armazón osteofibrosa. — El esqueleto de la lengua está constituido por las tres formaciones siguientes: 1.º, un hueso impar y medio, el *hueso hioides*, que será descrito al tratar de la región anterior del cuello; 2.º, la *membrana hioglosa*, lámina fibrosa dispuesta en sentido frontal, que se desprende del borde superior del hueso hioides, desde donde se dirige hacia arriba y hacia delante, separando el músculo geniogloso de la parte más inferior de la mucosa; 3.º, por último, el *séptum medio*, que es otra lámina fibrosa dispuesta en sentido sagital entre los dos músculos genioglosos. Estas dos láminas fibrosas no tienen ninguna importancia en Anatomía aplicada.

2.º Músculos. — Los músculos de la lengua son diecisiete. Su estudio detallado corresponde a la Anatomía descriptiva. Aquí nos limitaremos solamente a enumerarlos. Se distinguen, como sabemos, en extrínsecos e intrínsecos.

a) Los *músculos extrínsecos* son quince, a saber: 1.º, los *genioglosos*, los *hioglosos*, los *estiloglosos*, que proceden de los huesos próximos; 2.º, los *palatoglosos*, los *faringoglosos*, los *amigdaloglosos*, que emanan de los órganos próximos; 3.º, los *linguales inferiores*, que proceden a la vez de los huesos y de los órganos inmediatos. Todos estos músculos son pares. Uno solo es impar, el *lingual superior*.

β) Los *músculos intrínsecos* son dos solamente: los dos *transversos*.

3.º Mucosa. — Hemos estudiado anteriormente la morfología normal y patológica de la mucosa de la lengua al describir las caras y los bordes de la misma.

Aquí tan sólo añadiremos que esta mucosa presenta el máximo de grosor en la cara dorsal de la porción bucal de la lengua y que, en este punto, adhiere íntimamente a las fibras musculares que en ella se insertan. Por el contrario, en la cara inferior de la lengua y a nivel de la base se halla separada del plano muscular subyacente por una cara de tejido celular laxo. Esta disposición se observa sobre todo a nivel de la amígdala lingual, lo que nos explica por qué la inflamación de esta glándula puede ir acompañada de periamigdalitis.

Histológicamente, la mucosa lingual está constituida por una *dermis* o *corion*, cubierto en toda su extensión por un epitelio pavimentoso estratificado. Lo que la caracteriza esencialmente es la presencia en su superficie de numerosas elevaciones o papilas, designadas con el nombre genérico de *papilas de la lengua*. Se distinguen cinco grupos diferentes, a saber: 1.º, las *papilas caliciformes*, en número de 9 a 11, que, como hemos visto antes, forman la V lingual; 2.º, las *papilas fungiformes*, en número de 150 a 200, diseminadas irregularmente por la cara dorsal de la lengua delante de la V lingual; 3.º, las *papilas filiformes*, que, como las precedentes, están dispuestas por delante de la V lingual; 4.º, las *papilas foliadas*, que ocupan la parte posterior de los bordes de la lengua; 5.º, por último, las *papilas hemisféricas*, las más pequeñas de todas, que se encuentran en toda la extensión de la mucosa lingual. Nos limitaremos aquí a esta simple enumeración, remitiendo al lector, para una descripción detallada, a los tratados de Anatomía y de Histología.

La mucosa lingual contiene *glándulas* semejantes en todo a las glándulas arracimadas que se hallan diseminadas por las paredes de la cavidad bucal. Como estas últimas, pueden ser asiento de quistes salivales, de tumores mixtos, etc. Se las divide generalmente en tres grupos: 1.º, un *grupo posterior*, que ocupa la base de la lengua; las glándulas que lo integran, numerosas y voluminosas, se abren, bien entre los folículos, bien en la misma cavidad de estos folículos; 2.º, un *grupo lateral* o grupo de los bordes de la lengua, descrito también con el nombre de *glándula de Weber*; 3.º, un *grupo anteroinferior* o grupo de la punta y de la cara inferior de la lengua (fig. 400, 5); las glándulas de que están compuestas constituyen, en la cara inferior de la lengua y a cada lado de la línea media, una pequeña masa estudiada primero por BLANDIN y después por NÜHN, y de ahí los nombres de *glándulas de Blandin* o de *glándula de Nühn* con los que se las designa.

4.º Vasos. — La lengua es un órgano muy vascular. Por esto sus heridas van acompañadas de una hemorragia que, en ciertos casos, puede, por su abundancia producir la muerte.

a) Arterias. — Las arterias de la lengua proceden de la lingual, de la palatina inferior y de la faríngea inferior.

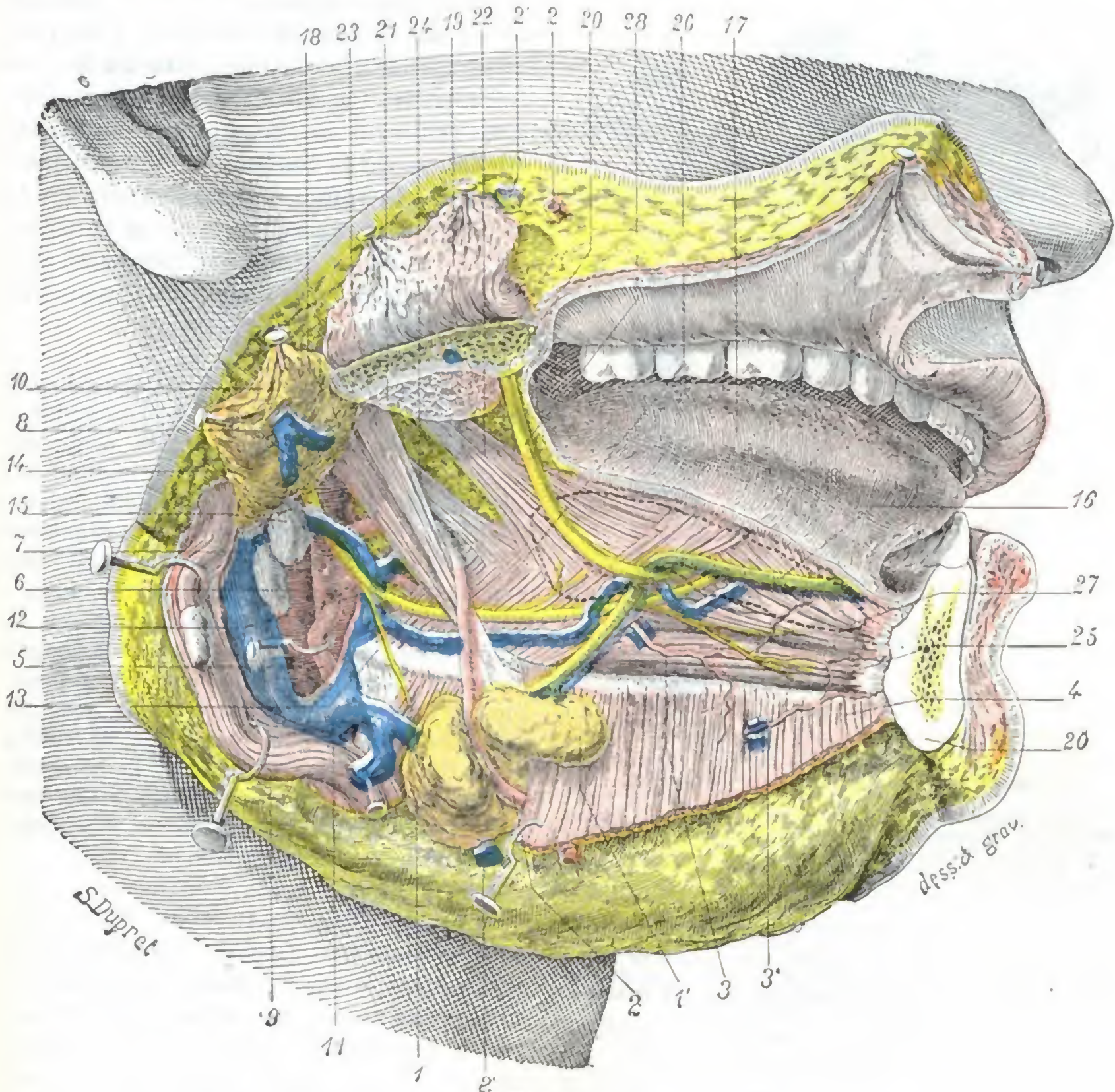


FIG. 403

Músculos, vasos y nervios de la lengua: plano superficial.

El ángulo y el cuerpo de la mandíbula inferior han sido resecados. — El músculo milohioideo ha sido reclinado hacia abajo; por eso cubre la parte anterior de la glándula submaxilar. En cuanto a la glándula sublingual, ha sido extirpada, pero el sitio que ocupaba ha sido señalado por una línea de puntos.

1, parte posterior de la glándula submaxilar, con 1', prolongación que envía por encima del milohioideo. — 2, arteria facial, y 2', su vena. — 3, arteria sublingual que se anastomosa con 3', ramo procedente de la submentoniana. — 4, milohioideo. — 5, arteria tiroidea superior. — 6, carótida interna. — 7, yugular interna. — 8, carótida externa. — 9, esternocleidomastoideo. — 10, parótida. — 11, tronco venoso tirolinguofacial. — 12, arteria lingual. — 13, hueso tiroides. — 14, nervio hipogloso mayor. — 15, ganglio linfático. — 16, conducto de Wharton. — 17, lengua. — 18, vientre posterior del digástrico. — 19, masetero. — 20, maxilar inferior. — 21, pterigoideo interno. — 22, estilogloso. — 23, estillohioideo. — 24, estilofaríngeo. — 25, genihioideo. — 26, hlogloso. — 27, geniogloso. — 28, nervio lingual.

a) La palatina inferior (rama de la facial) y la faríngea inferior (rama de la carótida externa) tan sólo proporcionan a la lengua ramos poco importantes. No son más que arterias accesorias.

β) La lingual (figs. 403 y 406) es la verdadera arteria de la lengua. Nacida de la carótida externa, atraviesa la región suprahioidea (la estudiaremos más adelante)

y se dirige hacia la punta de la lengua, donde termina anastomosándose con la del lado opuesto. En este trayecto emite la *dorsal de la lengua*, que se distribuye por la base de la lengua, y la *sublingual*, que discurre paralela al conducto de Wharton, entre el músculo milohioideo y el músculo geniogloso. Después de haber dado origen a esta última rama, la arteria lingual toma el nombre de *arteria ranina*. La arteria ranina irriga principalmente la porción móvil de la lengua. De unos 3 mm de grosor, está situada más cerca de la cara inferior del órgano que de su cara dorsal; por esto en las glositis supuradas (flemones de la lengua), en que ordinariamente la tumefacción sobresale en la cara superior de la lengua y se interviene por esta cara, se puede incidir el absceso sin temor de herir una arteriola importante.

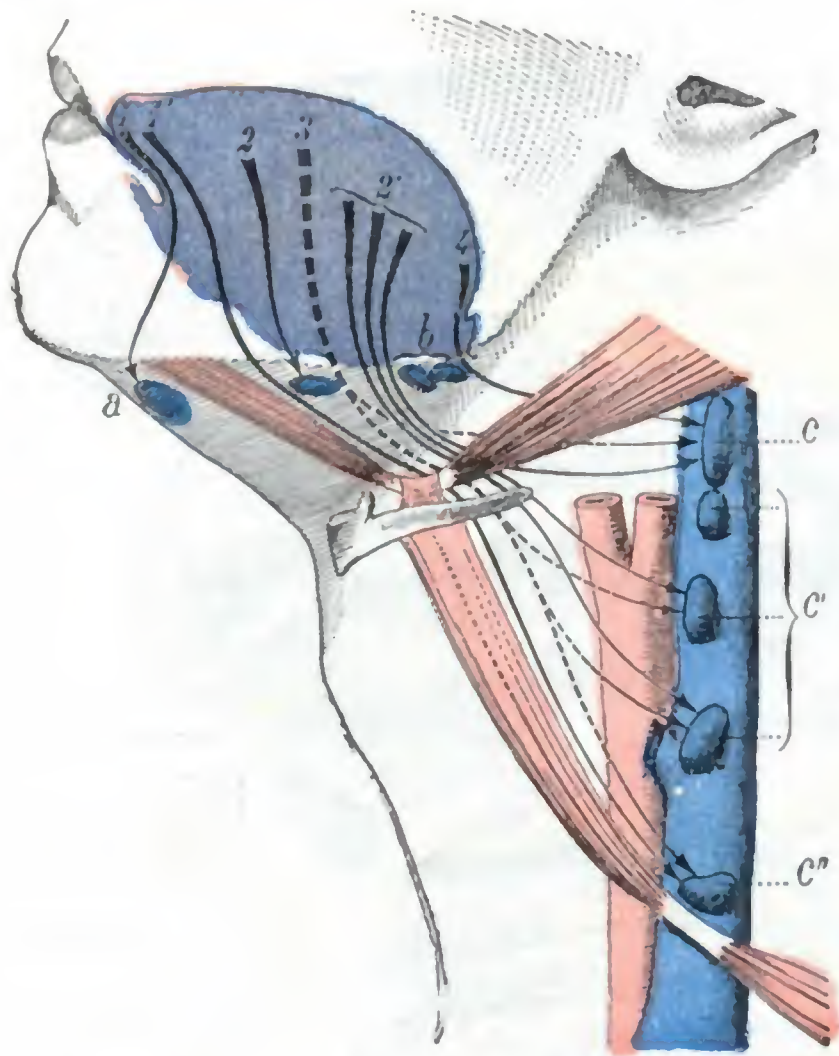


FIG. 404

Esquema de los linfáticos de la lengua.

Se han representado, vistos a través de la piel, la lengua (en violeta), los músculos digástrico y omohioideo (en rojo claro), la carótida primitiva (en rojo oscuro) y la vena yugular interna (en azul claro). Los ganglios son de color azul y punteados. Los principales grupos de colectores linfáticos están indicados por flechas.

a, ganglios suprahioides medios. — b, ganglios submaxilares. — c, c', c'', ganglios de la cadena carotídea; c, ganglio situado inmediatamente por debajo del punto en que el vientre posterior del digástrico cruza la yugular, es el *ganglio principal*; c'', ganglio situado inmediatamente encima del punto en que el omohioideo cruza la yugular.

1, 1', colectores linfáticos de la punta de la lengua. — 2, 2', colectores de las partes laterales de la lengua. — 3, colectores de la parte media del cuerpo de la lengua; discurren por el espesor de esta última, y por este motivo la flecha que los esquematiza está representada en punteado. — 4, colectores de la base de la lengua.

fusionándose antes con la vena facial y con la vena tiroidea superior, para formar el tronco *tirolinguofacial*. La volveremos a encontrar más adelante al tratar de la región suprahioides.

c) *Linfáticos*. — Los linfáticos de la lengua fueron descubiertos en el año 1847 por SAPPEY, el cual dio de ellos una descripción tan exacta como detallada. Posteriormente fueron estudiados de nuevo por KÜTTNER y POIRIER. A causa de la frecuencia del cáncer de la lengua y de las operaciones que el cirujano intenta contra esta afección, el conocimiento de los ganglios tributarios de los linfáticos linguales tiene una gran importancia práctica.

Resulta de los trabajos practicados que los linfáticos de la mucosa y de los músculos de la lengua se anastomosan ampliamente entre sí, por una parte, y, por otra, los de una mitad de la lengua con los de la otra; es, pues, necesario admitir que en el

Las numerosas ramas que nacen de estas arterias se distribuyen por los músculos y por la mucosa. Su situación en medio de fibras musculares que se retraen cuando son seccionadas, arrastrando y ocultando los vasos interesados con ellas, explica la dificultad de la hemostasis directa; tanto es así, que muchos cirujanos practican previamente la ligadura de las dos arterias linguales en su origen cuando deben hacer sobre la lengua una operación importante, como, por ejemplo, la amputación (cáncer de la lengua). Conviene saber, sin embargo, que la sutura de la herida basta para cohibir la hemorragia, siempre que todo el corte — de una cara a la otra — de la lengua esté comprendido en el asta del hilo.

b) *Venas*. — Las venas de la lengua forman tres grupos: las *venas profundas*, las *venas dorsales* y las *venas raninas*, que convergen hacia el borde posterior del músculo hiogloso y se reúnen en un tronco común, la vena *lingual* propiamente dicha. Esta vena aboca a la yugular interna, ya directamente, ya

cáncer de la lengua, aunque la lesión aparezca a menudo limitada a una mitad del órgano, los ganglios del lado opuesto están casi fatalmente afectos y deben extirparse aunque no parezcan aumentados de volumen.

Los vasos linfáticos terminan en varios grupos ganglionares, que pueden dividirse en grupos accesorios y grupos principales (fig. 404). Los *grupos ganglionares accesorios* están constituidos por los ganglios suprahioides medios y los ganglios submaxilares. Los ganglios suprahioides medios reciben algunos troncos linfáticos que proceden de la punta de la lengua (POIRIER). Al más anterior de los ganglios submaxilares van a parar los linfáticos de los bordes laterales y de la porción marginal de la cara dorsal de la lengua. Los *grupos ganglionares principales* están constituidos por los ganglios de la cadena carotídea comprendidos entre el vientre posterior del digástrico y el punto en que el músculo omohioideo cruza el paquete vascular del cuello. Estos ganglios reciben linfáticos procedentes de todas partes de la lengua. Uno de ellos, yuxtapuesto a la yugular interna inmediatamente por debajo del vientre posterior del digástrico, hasta puede ser considerado como la terminación más importante de los linfáticos linguales (de donde el nombre de *Hauptganglion*, ganglio principal, que le da KÜTTNER).

Del estudio anatómico de los linfáticos de la lengua podemos deducir que, en el cáncer de este órgano, la extirpación total de los ganglios no debiera limitarse a los ganglios submaxilares, como se hace demasiado a menudo, sin extenderse a todos los grupos ganglionares, y en particular a los ganglios de la cadena carotídea que son tributarios de la mayor parte de los linfáticos de la lengua; añadiremos que, para ser más completa y, por consiguiente, más radical, la ablación de los ganglios debería ser bilateral. Confesemos que esta operación «ideal» representa un traumatismo considerable y discuten su utilidad muchos cirujanos.

5.º Nervios. — Los nervios de la lengua son de tres órdenes: nervios motores, nervios de sensibilidad general y nervios de sensibilidad especial.

A. NERVIOS MOTORES. — Los nervios motores tienen dos orígenes: el facial y el hipogloso. El *facial* da a la lengua el ramo llamado *lingual* (que es preciso no confundir con el nervio lingual). Este nervio se distribuye por el estilogloso y el glosostafilino y algunas veces por el lingual inferior. El *hipogloso mayor* es esencialmente el nervio motor de la lengua, de la que inerva todos los músculos.

Las lesiones destructivas de estos nervios, de sus núcleos de origen o de sus centros corticales, se traducen por la parálisis de la lengua; sus lesiones irritativas, por contracturas o espasmos (*histerismo, epilepsia*). A propósito de esto recordaremos que los espasmos de la lengua (como el de todos los otros músculos del organismo) durante la crisis epiléptica hacen que sea proyectada entre los arcos dentarios y mordida más o menos extensa y profundamente.

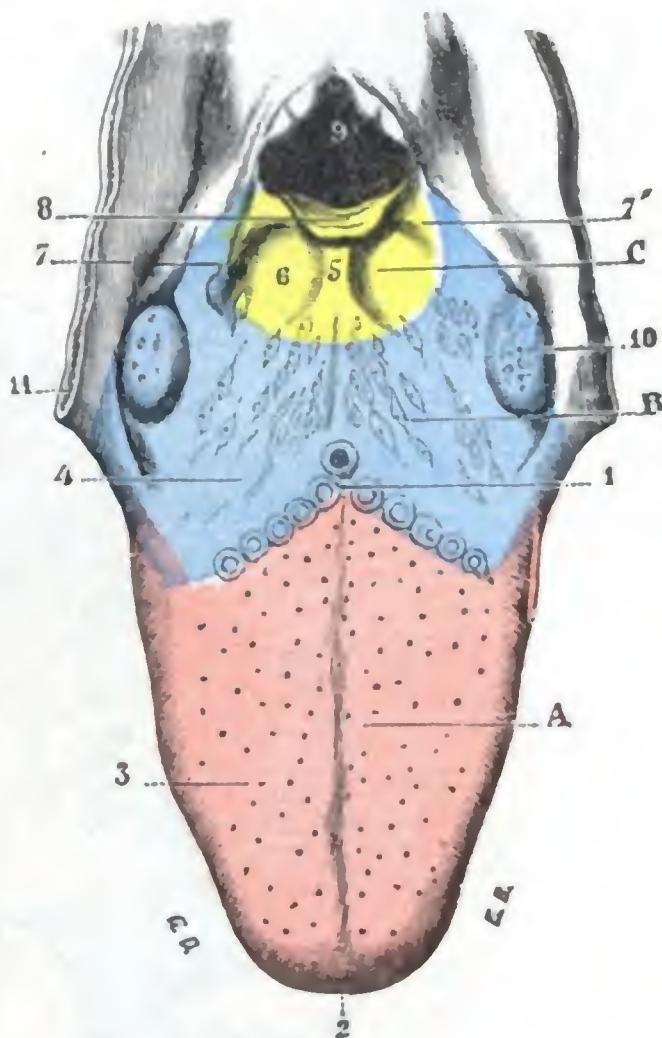


FIG. 405

Esquema que pone de manifiesto los territorios nerviosos de la mucosa de la lengua (T.).

A, zona inervada por el nervio lingual (en rojo). — B, zona inervada por el glosofaríngeo (en azul). — C, zona inervada por el nervio laríngeo superior, rama del neumogástrico (en amarillo).

1, V lingual. — 2, punta de la lengua. — 3, su cara dorsal. — 4, su base. — 5, repliegue glosopiglótico medio. — 6, fosillas glosopiglóticas. — 7, 7', repliegues glosopiglóticos laterales. — 8, epiglótis. — 9, abertura superior de la laringe. — 10, amígdalas. — 11, pilares anteriores del velo del paladar.

B. NERVIOS DE SENSIBILIDAD GENERAL. — Los nervios de sensibilidad general son: 1.º, el lingual, rama del nervio maxilar inferior, cuyo trayecto y relaciones nos son conocidos. Se distribuye por los dos tercios anteriores de la mucosa de la lengua

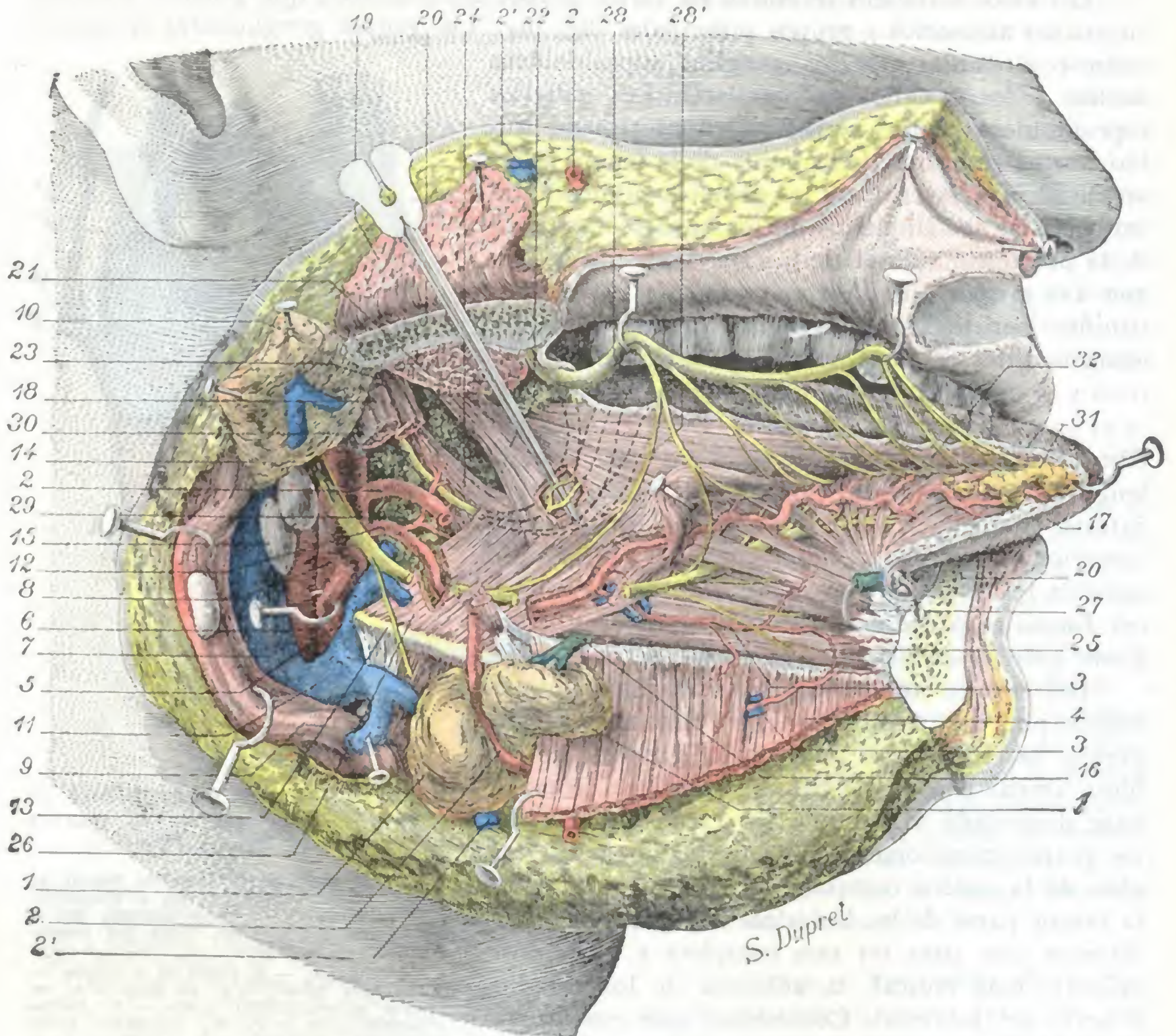


FIG. 406

Músculos, vasos y nervios de la lengua; plano profundo.

La misma preparación que para la figura 403. Además se han resecado parcialmente los músculos digástrico y estilogloso, la arteria facial y el nervio hipogloso para mostrar los órganos subyacentes. Se han practicado igualmente pequeñas ventanas en los músculos estilogloso e hipogloso para poner al descubierto, por una parte, los filetes del glossofaríngeo, y por otra, la arteria lingual, cubiertos por los músculos mencionados.

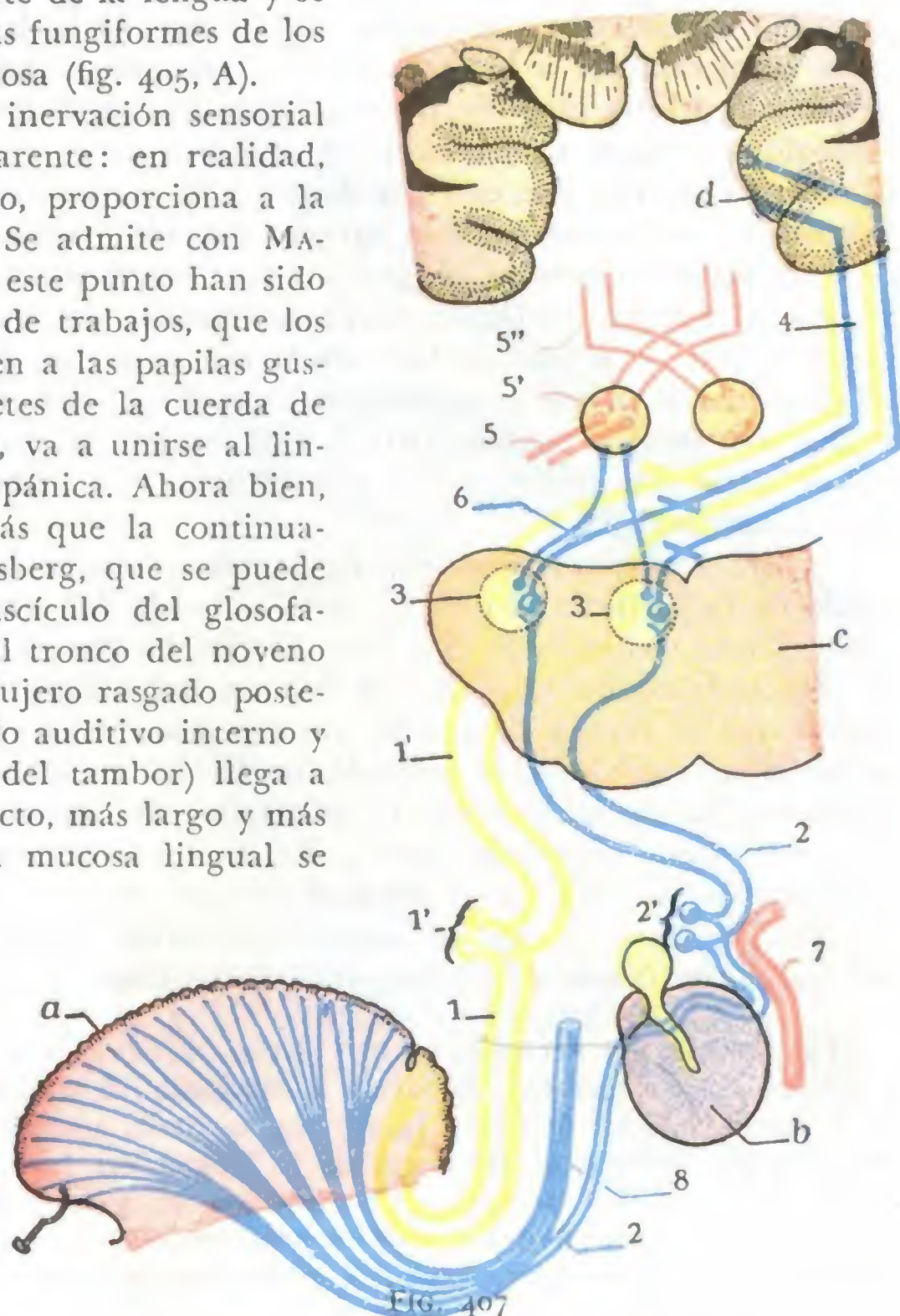
1, parte posterior de la glándula submaxilar, con 1', prolongación que envía por encima del milohioideo. — 2, arteria facial, y 2', su vena. — 3, arteria sublingual que se anastomosa con 3', ramito procedente de la submentoniana. — 4, milohioideo. — 5, arteria subtiroides superior. — 6, carótida interna. — 7, yugular interna. — 8, carótida externa. — 9, esternocleidomastoideo. — 10, parótida. — 11, tronco venoso tirolinguofacial. — 12, arteria lingual. — 13, hueso hioides. — 14, nervio hipogloso mayor. — 15, ganglio linfático. — 16, conducto de Wharton. — 17, lengua. — 18, vientre posterior del digástrico. — 19, masetero. — 20, maxilar inferior. — 21, pterigoideo interno. — 22, estilogloso. — 23, estilogloideo. — 24, estilofaríngeo. — 25, genihioideo. — 26, hiogloso. — 27, geniogloso. — 28, nervio lingual, con 28', la anastomosis de lo que une al hipogloso. — 29, arteria dorsal de la lengua. — 30, glossofaríngeo. — 31, glándula de Blandin-Nuhn. — 32, fascículos de los músculos estilogloso y lingual inferior unidos.

(fig. 405, A); 2.º, el *nervio laríngeo superior*, rama del neumogástrico que envía algunas fibras a la porción más posterior de la mucosa de la base de la lengua, porción ocupada por la amígdala lingual y cercana a la epiglotis y los repliegues glosopiglóticos (fig. 405, C). A la irritación de estos ramos nerviosos son debidas la tos y las náuseas que suelen observarse en los pacientes en que sobrevienen afecciones de la amígdala lingual.

C. NERVIOS DE SENSIBILIDAD ESPECIAL. — Dos nervios parecen presidir la sensibilidad gustativa de la lengua: 1.º, el *glossofaríngeo* (fig. 406, 30), que se distribuye por las papilas caliciformes y por la porción de mucosa lingual situada por detrás de la V (fig. 405, B); 2.º, el *lingual* (fig. 406, 28), que, como ya hemos visto, preside la sensibilidad general de una parte de la lengua y se ramifica, además, por las papilas fungiformes de los dos tercios anteriores de la mucosa (fig. 405, A).

Pero esta duplicidad de la inervación sensorial de la lengua no es más que aparente: en realidad, un solo nervio, el glossofaríngeo, proporciona a la lengua su inervación especial. Se admite con MATTHIAS DUVAL, cuyas ideas sobre este punto han sido confirmadas por buen número de trabajos, que los filetes del lingual que se dirigen a las papilas gustativas no son más que los filetes de la cuerda de tambor, la cual, como sabemos, va a unirse al lingual a su salida de la caja timpánica. Ahora bien, la cuerda del tambor no es más que la continuación del intermediario de Wrisberg, que se puede considerar como un simple fascículo del glossofaríngeo, que, en vez de unirse al tronco del noveno par y salir del cráneo por el agujero rasgado posterior, se introduce en el conducto auditivo interno y (continuándose por la cuerda del tambor) llega a la lengua por un camino indirecto, más largo y más complejo. La inervación de la mucosa lingual se encuentra, pues, reducida a la unidad: la parte posterior de esta mucosa recibe sus nervios del glossofaríngeo de los tratados clásicos; la parte anterior recibe los suyos del ramo errático de este último, llamado sucesivamente intermediario de Wrisberg y cuerda de tambor.

Al nervio glossofaríngeo está anexo el *ganglio de Andersch*, situado en la fosita petrosa; al ramo errático está anexo el *ganglio geniculado*, situado en el acueducto del facial.



Esquema de la vía gustativa.

a, mucosa lingual. — b, membrana del tímpano. — c, corte transversal del bulbo que pasa por el suelo del cuarto ventrículo. — d, circunvolución del hipocampo (centro cortical del gusto).

1, 1, nervio glossofaríngeo (*en amarillo*), con 1', ganglio de Andersch. — 2, 2, nervio intermediario y cuerda del tambor, con 2', ganglio geniculado. — 3, 3, núcleos bulbares del glossofaríngeo y del intermediario. — 4, vía gustativa central (vía cruzada). — 5, nervio hipogloso mayor, con 5', su núcleo; 5'', fibras piramidales que van al núcleo del hipogloso. — 6, fibras que van de los núcleos bulbares del glossofaríngeo y del intermediario al núcleo del hipogloso (vías cortas, vías reflejas). — 7, nervio facial. — 8, nervio lingual.

D. VÍA GUSTATIVA. — El conjunto del nervio glossofaríngeo y su ramo errático, los centros ganglionares bulbares a los cuales van a parar las fibras que unen estos centros bulbares a otros centros ganglionares y a los centros corticales, constituye lo que se llama la *vía gustativa* (fig. 407). La importancia de la vía gustativa es, desde el punto de vista médico-quirúrgico, mucho menor que la de las dos vías óptica y acústica. Seremos, pues, muy breves en su descripción. La vía gustativa puede ser dividida en dos porciones: una *porción periférica* o *extraencefálica* y una *porción central* o *intraencefálica*.

a) *Porción extraencefálica.* — La porción extraencefálica, como lo indica su nombre, se halla situada por fuera del encéfalo. Comprende dos conductores: uno principal y otro accesorio.

a) El *conducto principal* de la vía gustativa está representado por el glossofaríngeo. El nervio glossofaríngeo o nervio del noveno par está formado por las fibras que proceden de las células gustativas de la base de la lengua. Seguido de abajo arriba, sigue primeramente a lo largo de los lados de la faringe y de la amígdala; rodea después la arteria carótida interna, se introduce entre el músculo estilofaríngeo y el estilogloso, y luego se coloca sobre el lado interno de los músculos estiloideos, entre la carótida interna que está por dentro y la vena yugular interna que está por fuera, y penetra en el cráneo por el agujero rasgado posterior. Inmediatamente por debajo de este agujero presenta el *ganglio de Andersch*, que, como el ganglio geniculado y como el ganglio de Gasser, tiene la significación de un ganglio espinal; de modo que el nervio en sí es homólogo de la raíz posterior de un nervio raquídeo. Una vez en el cráneo, el nervio glossofaríngeo, envuelto en una vaina formada por la aracnoides y que es común al neumogástrico y al espinal, se dirige hacia la parte superior del surco lateral del bulbo, en el que penetra por debajo del acústico y por encima del neumogástrico.

β) El *conductor accesorio* de la vía gustativa está representado sucesivamente, yendo de la periferia al centro: por la cuerda del tambor, por el ganglio geniculado y por el intermediario de Wrisberg. El *ganglio geniculado*, como sabemos, está situado en el acueducto de Falopio, por delante del primer codo del facial. Las fibras que constituyen la *cuerda de tambor* no son más que las prolongaciones protoplasmáticas de las células del ganglio geniculado; las fibras del intermediario, por su parte, representan las prolongaciones cilindroaxiales del mismo ganglio. Nos es ya conocido el trayecto de la cuerda de tambor. En cuanto al *intermediario de Wrisberg*, acompaña al principio al facial en su trayecto petroso, después al facial y al acústico, entre los que está colocado (de ahí su nombre de *nervio intermediario*), hasta la fosita lateral del bulbo, en donde desaparece introduciéndose en el eje nervioso.

Las lesiones del nervio facial por encima del origen de la cuerda del tímpano interesan a la vez el nervio motor de la cara y la vía gustativa accesoria. En estos casos, a los síntomas de la parálisis facial se añade la *ageusia*, es decir, una disminución de la sensibilidad gustativa en los dos tercios anteriores de la lengua del lado paralizado. La exploración de la sensibilidad gustativa permite, pues, precisar el asiento de la lesión del nervio facial en ciertos casos de parálisis y decir de manera concreta si esta lesión se halla debajo del origen de la cuerda del tímpano (parálisis exclusivamente motora) o por encima (parálisis facial motriz y ageusia).

b) *Porción intraencefálica.* — La porción intraencefálica o porción central de la vía gustativa representa el trayecto que siguen en los centros nerviosos los conductores gustativos, para alcanzar, primero sus *centros ganglionares* o *reflejos*, y luego sus *centros corticales* o *conscientes*.

Las fibras del glossofaríngeo y del intermediario de Wrisberg, que acabamos de ver penetrar en el bulbo, van a terminar en dos núcleos, el *núcleo del ala gris* y el *núcleo del fascículo solitario*, situados uno y otro en el suelo del cuarto ventrículo y que constituyen el centro ganglionar, la neurona de enlace común a todas las fibras gustativas. Todas las nuevas fibras eferentes de estos núcleos (en realidad los cilindroejes de sus células) se dirigen hacia dentro y a la línea media, en donde se entrecruzan con sus homólogos del lado opuesto; se hacen entonces ascendentes, se mezclan con las fibras que forman la cinta de Reil (*vía sensitiva central*) y con ellas suben hasta la parte media de la circunvolución del hipocampo. Para la mayoría de los autores, en este punto, inmediatamente por detrás del centro olfatorio principal, es donde reside el centro cortical del gusto.

Añadamos, para terminar, que el centro ganglionar del nervio gustativo está en íntima relación con el centro ganglionar del hipogloso.

6.º **Exploración y vías de acceso.** — Desde el punto de vista de la exploración clínica, así como considerando las vías de acceso quirúrgicas, hay que distinguir en la lengua la porción bucal y la porción faríngea.

a) *Porción bucal:*

a) La *exploración* de la porción bucal de la lengua no ofrece ninguna dificultad. Basta hacer abrir bien la boca del sujeto e invitarle a sacar la lengua para que la cara dorsal de ésta sea visible. Para examinar sus bordes y su cara inferior, se ordena al enfermo que dirija la punta de la lengua a la izquierda o a la derecha, o bien hacia arriba. Cogida entre los dedos, la lengua, en estado de reposo, da una sensación de blandura particular. Es fácil por este sistema de exploración reconocer en su espesor la más pequeña induración (gomos, núcleos de glositis, base indurada del chancro sifilítico y ulceraciones epitelio-matosas).

β) El *acceso* a la porción bucal de la lengua es igualmente fácil por la boca: basta mantener separados uno de otro los dos arcos dentarios por medio de un abre bocas y tirar de la lengua hacia fuera con unas pinzas erinas. WHITEHEAD ha sistematizado los tiempos de la extirpación por vía bucal.

b) *Porción faríngea:*

a) La *exploración* de la base de la lengua exige el empleo de medios especiales, ya que esta porción del órgano no es visible directamente, ni aun cuando con un depresor lingual se deprima mucho su porción bucal. Es preciso recurrir al examen laringoscópico (fig. 408, a y b). El tacto faríngeo permite, sin embargo, practicar la palpación con el índice.

β) Es posible tener *acceso* a la base de la lengua por la vía bucal, alumbrándose por medio de un laringoscopio. Pero si esta vía natural es suficiente para tratar las afecciones benignas de dicha región (la hipertrofia y las inflamaciones de la amígdala lingual, por ejemplo), no sucede lo mismo cuando se trata de afecciones malignas

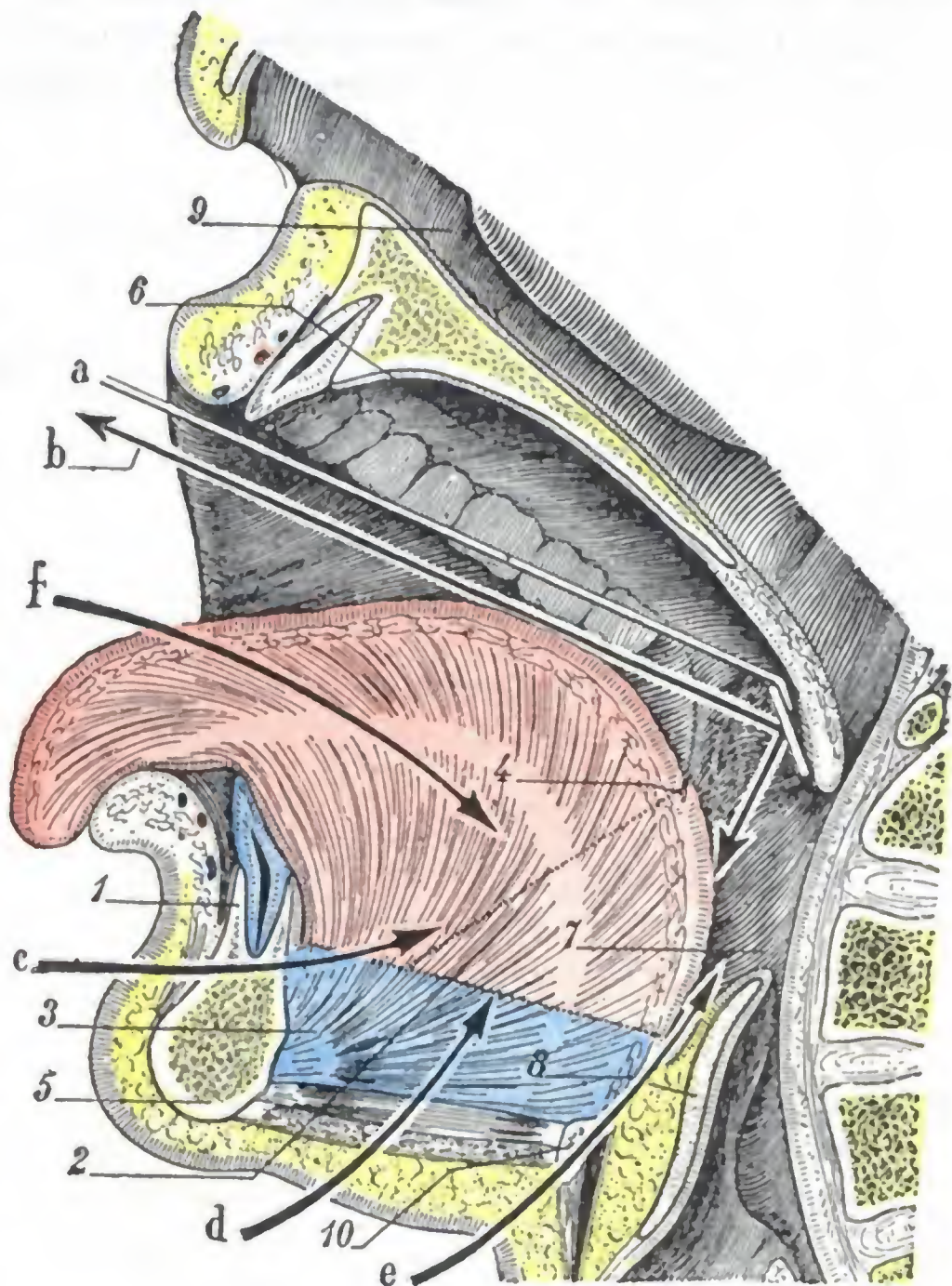


FIG. 408

Esquema destinado a poner de manifiesto las divisiones topográficas de la lengua y las vías de acceso a este órgano: corte mediosagital de la cabeza, estando abierta la boca.

(La porción móvil de la lengua, en rojo; la porción fija, en azul.)
 1, porción bucal de la parte móvil de la lengua (en rojo obscuro). — 2, porción faríngea de esta misma parte móvil (en rojo claro). — 3, porción fija de la lengua (en azul). — 4, foramen cæcum. — 5, maxilar inferior. — 6, bóveda palatina. — 7, faringe. — 8, epiglotis. — 9, fosa nasal derecha. — 10, hueso hioides.
 a, espejo laringoscópico colocado para explorar la porción faríngea de la lengua. — b, trayecto que siguen los rayos luminosos para ir a iluminar la porción faríngea, por una parte, y para llegar al ojo del observador, por otra. — c, vía de acceso transmaxilar a la lengua. — d, vía de acceso suprahióidea. — e, vía de acceso transhióidea. — f, vía de acceso natural, por la cavidad bucal.

(cáncer) y cuando está indicado extirpar toda la lengua. En semejante caso conviene abrirse camino por una de las numerosas vías artificiales que se han ideado: JÆGER desbrida la comisura de los labios (*vía yugal*); REGNOLI, MAISONNEUVE, VERNEUIL, BILLROTH, KOCHER, aconsejan llegar a la lengua a través del suelo bucal por medio de una incisión suprahioidea (*vía suprahioidea*); LANGENBECK, ROUX, SÉDILLOT sierran el maxilar inferior (*vía transmaxilar*); VALLAS, por fin, mediante una incisión media, secciona el hueso hioides y los tejidos suprahioideos e infrahioideos y, por esta vía, llega fácilmente a la base de la lengua y a la epiglotis (*vía transhioidea*).

